

Spontana osjetna reinervacija nakon rekonstrukcije dojke slobodnim reznjevima

Leskovar, Jana

Master's thesis / Diplomski rad

2019

Degree Grantor / Ustanova koja je dodijelila akademski / stručni stupanj: **University of Zagreb, School of Medicine / Sveučilište u Zagrebu, Medicinski fakultet**

Permanent link / Trajna poveznica: <https://um.nsk.hr/um:nbn:hr:105:605788>

Rights / Prava: [In copyright](#)/[Zaštićeno autorskim pravom.](#)

Download date / Datum preuzimanja: **2025-03-21**



Repository / Repozitorij:

[Dr Med - University of Zagreb School of Medicine Digital Repository](#)



SVEUČILIŠTE U ZAGREBU
MEDICINSKI FAKULTET

Jana Leskovar

**Spontana osjetna reinervacija nakon rekonstrukcije dojke slobodnim
režnjevima**

DIPLOMSKI RAD



Zagreb, 2019.

Ovaj rad izrađen je na Zavodu za plastično-rekonstruktivnu kirurgiju i kirurgiju dojke
KBC-a Zagreb pod vodstvom doc.dr.sc. Krešimira Bulića i predan na ocjenu u
akademskoj godini 2018./2019.

Sadržaj

SAŽETAK

SUMMARY

1 UVOD	1
1.1 Uvodna riječ	1
1.2 Anatomija dojke	2
1.3 Periferni živci i živčana vlakna	4
1.4 Osjetni receptori u koži	6
1.5 Metode ispitivanja osjeta u koži	9
1.6 Mehanizmi reinervacije	11
1.7 Rekonstrukcija dojke slobodnim režnjevima: TRAM i DIEP	15
1.8 Dosadašnja istraživanja o oporavku osjeta nakon rekonstrukcije dojke slobodnim režnjevima	20
2 HIPOTEZE	22
3 CILJEVI RADA	22
4 ISPITANICI I METODE	23
4.1 Objektivno testiranje	25
4.2 Subjektivno testiranje	26
4.3 Podaci iz medicinske dokumentacije	26
4.4 Statistička obrada podataka	26
4.5 Etički standardi	27
5 REZULTATI	27
5.1 Subjektivna zapažanja ispitanica o osjetu u rekonstruiranoj dojci	28
5.2 Osjetljivost zdrave dojke	29
5.3 Osjetljivost velikog otoka kože TRAM režnja	30
5.4 Osjetljivost malog otoka kože TRAM režnja	34
5.5 Vremenski slijed pojave osjeta dodira i temperature: veliki i mali otok	

kože TRAM režnja	36
5.6 Utjecaj imunoterapije na opseg i stupanj oporavka osjeta u velikom i malom otoku kože TRAM režnja	37
5.7 Odnos osjetljivosti kožnih otoka DIEP režnja naspram TRAM-a	38
6 RASPRAVA.....	40
6.1 Usporedba rezultata objektivnog testiranja i subjektivnih zapažanja ispitanica	40
6.2 Usporedba rezultata objektivnih metoda s dosadašnjim istraživanjima oporavka osjeta u slobodnom TRAM režnju	40
6.3 Opravdanost usporedbe osjetljivosti kože režnja i kontralateralne dojke	42
6.4 Mehanizmi reinervacije nakon rekonstrukcije dojke slobodnim režnjem	42
6.5 Oporavak osjeta u različitim područjima slobodnih režnjeva	45
6.6 Utjecaj imunoterapije trastuzumabom na oporavak osjeta	47
6.7 Ograničenja istraživanja	48
7 ZAKLJUČCI	49
8 ZAHVALE.....	50
9 LITERATURA.....	51
10 ŽIVOTOPIS	56

SAŽETAK

Spontana osjetna reinervacija nakon rekonstrukcije dojke slobodnim reznjevima

Jana Leskovar

Ključne riječi: oporavak osjeta, osjetna reinervacija, periferni živac, rekonstrukcija dojke, slobodni režanj

Rekonstrukcija dojke vlastitim tkivom sve je prihvaćenija sastavnica procesa liječenja žena oboljelih od karcinoma dojke nakon mastektomije. Brojni su istraživači dokazali spontani povratak osjeta u koži rekonstruirane dojke, no njegov doseg se u neinerviranim reznjevima smatra varijabilnim i nepredvidljivim. Osjet u dojci pokazao se važnom odrednicom postoperativne kvalitete života pacijentica.

Svrha našeg istraživanja je subjektivno i objektivno istražiti oporavak osjeta nakon rekonstrukcije dojke slobodnim mikrovaskularnim TRAM i DIEP reznjevima.

Istraživanju se odazvalo 19 pacijentica kojima je dojka unazad 5 godina rekonstruirana na Zavodu za plastično-rekonstruktivnu kirurgiju i kirurgiju dojke KBC-a Zagreb. Osjet dodira kvantitativno je mjereno Semmes-Weinstein monofilamentima, a osjeti toplog i hladnog određivani su kvalitativno. Pozornost je usmjerena na oporavak osjeta isključivo u otoku kože slobodnog reznja.

Glavni mehanizam spontane reinervacije je aksonalna regeneracija iz presječenih živaca primajuće lože prsišta, dok regenerativno nicanje iz rubova okolne kože varijabilno doprinosi oporavku osjeta. TRAM režanj zbog prisutnosti mišićne sastavnice ima manji kapacitet za osjetnu reinervaciju mehanizmom aksonalne regeneracije putem živaca iz primajuće lože prsišta u odnosu na DIEP režanj. Imunoterapija trastuzumabom pridonosi ranijem i opsežnijem oporavku osjeta dodira.

Među ispitivanim modalitetima u najvećeg broja ispitanica vratio se osjet dodira. Najbolji stupanj oporavka osjeta dodira postignut je u superomedijalnom području otoka kože TRAM reznja. U inferiornim područjima otoka kože TRAM reznja osjeti dodira, toplog i hladnog najprije su se pojavili te su se oporavili u najvećeg broja ispitanica. Najranija pojava objektivno mjerljivog osjeta dodira zabilježena je 5 mjeseci od rekonstrukcije TRAM i DIEP reznjem.

SUMMARY

Spontaneous sensory reinnervation following free flap breast reconstruction

Jana Leskovar

Key words: breast reconstruction, free flap, peripheral nerve, sensory recovery, sensory reinnervation

Autologous breast reconstruction is becoming an integral part of the breast cancer treatment including mastectomy. Numerous researchers have recorded spontaneous recovery of sensation in the skin of reconstructed breasts, but its extent in noninnervated flaps seems to be variable and unpredictable. Breast sensation has a considerable effect on postoperative quality of life.

The purpose of our study was to subjectively and objectively examine the recovery of sensation after TRAM and DIEP free flap microvascular reconstruction. 19 patients who had their breast reconstructed in the last 5 years at Department of Plastic, Reconstructive and Cosmetic Surgery, University Hospital Center Zagreb agreed to participate. Touch sensation was measured quantitatively using Semmes-Weinstein monofilaments, cold and warm were assessed qualitatively. We focused on the recovery of sensation in the exposed skin island of the flap.

The major mechanism of spontaneous reinnervation appears to be axonal regeneration of transected nerves from the recipient bed, whereas regenerative sprouting from adjacent skin margins seems to be less consistent. According to its muscle component TRAM flap has the lower capacity of sensory reinnervation by mechanism of axonal regeneration from recipient bed compared to DIEP flap. Trastuzumab immunotherapy was demonstrated to contribute to earlier and more extensive recovery of touch sensation.

Among the tested sensory modalities, touch was the best recovered sensation. The highest level of touch sensation was achieved in superomedial part of the TRAM flap skin island. In inferior areas of TRAM flap skin island all sensory modalities appeared first and regenerated in the greatest number of patients. The earliest objectively measurable touch sensation was recorded 5 months after the reconstruction with TRAM and DIEP flap.

1 UVOD

1.1 Uvodna riječ

Rekonstrukcija dojke nakon mastektomije postaje sastavnim dijelom liječenja karcinoma dojke (1). Rekonstrukcija dojke vlastitim tkivom povezana je s boljim općim i estetskim dugoročnim zadovoljstvom pacijentica u odnosu na rekonstrukciju implantatom (2).

Brojni su autori zabilježili spontani oporavak osjeta nakon autologne rekonstrukcije dojke (3), a postojanje osjeta u rekonstruiranoj dojci pokazalo se odrednicom kvalitete života pacijentica (4).

Istraživanja u ovom polju posljednjih su godina usredotočena uglavnom na poboljšanje osjeta u režnjevima s koaptacijom živca, dok mehanizmi spontane reinervacije rekonstruirane dojke nisu u potpunosti razjašnjeni.

Svrha našeg istraživanja usporediti je oporavak osjeta u otoku kože slobodnog režnja nakon rekonstrukcije dojke s posebnim osvrtom na utjecaj veličine otoka kože.

Ovo djelo temeljito analizira relevantne spoznaje iz kliničkih istraživanja o oporavku osjeta nakon rekonstrukcije dojke i integrira ih sa našim vlastitim opažanjima te temeljnim anatomskim i neuroznanstvenim znanjima. Rasprava donosi nova shvaćanja o kapacitetu spontane reinervacije u slobodnom TRAM i DIEP režnju. Po prvi se puta iznose dokazi pozitivnog utjecaja imunoterapije trastuzumabom na regeneraciju živaca u ljudi.

1.2 Anatomija dojke

1.2.1 Građa dojke

U spolno zrele žene dojka se preteže od drugog ili trećeg do šestog rebra od parasternalne do prednje aksilarne linije (5). Građena je od mliječne žlijezde i vezivne strome ispunjene masnim tkivom (6). Prsna bradavica izdiže se na tamnije pigmentiranoj areoli kružnog oblika. Tijelo (parenhim) žlijezde najizraženije je ispod bradavice i areole, a vezivnim tkivom odijeljeno je na 15-24 režnja koji su dalje podijeljeni u režnjiće. Svaki režanj ima odvodni kanal (*ductus lactiferus*) koji se proširuje u mliječni sinus (*sinus lactiferus*) ispod areole te završava u otvorima vrška bradavice. Vezivne pregrade pružaju se od kože prema interlobarnom vezivnom tkivu do površinske pektoralne fascije (*fascia pectoralis superficialis*) i u svojoj se cijelokupnosti nazivaju *lig. suspensorium mammae* (5), klinički poznatom kao Cooperove sveze. Njihova je zadaća podupiranje dojki u njihovu normalnom položaju (6).

1.2.2 Arterijska opskrba dojke

Arterijska mreža dojke može se podijeliti na površinski kružni splet smješten oko areole i gornje polovice dojke te duboki splet unutar tijela žlijezde. Glavninu arterijske opskrbe dojci donose unutarnja prsna arterija (60%) i lateralna prsna arterija (30%). Unutarnja prsna arterija (*a. thoracica interna*) ogranak je potključne arterije (*a. subclavia*), a daje četiri do pet prednjih perforirajućih grana (*anterior rammi mammarii*) koje prolazeći kroz međurebrene prostore dosežu medijalne dijelove dojke. Opsežno anastomozira s lateralnom prsnom arterijom (*a. thoracica lateralis*) tvoreći arterijski splet. Treća, četvrta i peta stražnja međurebrena arterija (*a. intercostalis posterior*) svojim prednjim i lateralnim granama donose 5-10% krvi. Ostale arterije koje minimalno doprinose arterijskoj opskrbi dojke jesu *a. thoracoacromialis* (*rr. pectorales*), *a. thoracica externa*, *a. thoracica suprema* i *a. thoracodorsalis* (7).

1.2.3 Venska opskrba dojke

Venski sustav dojke čine duboke i površinske vene. Površinskim venama svojstveno je nekoliko obrazaca distribucije. Površinske potkožne vene formiraju poligonalnu mrežu anastomoza oko areole i baze bradavice (7), *plexus venous areoralis* (5). Iz venskog spleta areole potječu transverzalne vene koje su usmjerene lateralno prema pazušnoj regiji. Površinske vene gornje polovice dojke longitudinalno su položene i konvergiraju prema infraklavikularnom području (7). Potkožne vene komuniciraju s dubokim venama koje prolaze s pripadajućim arterijama (5). Mreža anastomoza dubokih vena u tijelu žlijezde dojke naziva se dubokim venskim spletom. Površinski venski sustav odvodi krv u unutarnju prsnu venu, torakoepigastičnu venu te površinske vene donjeg dijela vrata. Duboki venski sustav vraća vensku krv u unutarnju prsnu venu, međurebrene vene i lateralnu prsnu venu (7).

1.2.4 Inervacija dojke

Koža gornjeg dijela dojke prima somatsku osjetnu inervaciju putem supraklavikularnih živaca izvedenih od treće i četvrte grane cervikalnog pleksusa. Kožu lateralnih dijelova dojke opskrbljuju lateralne kožne grane četvrtog do šestog interkostalnog živca. Koži medijalnih i donjih dijelova dojke živčana vlakna donose medijalni ogranci prednjih kožnih grana drugog do šestog interkostalnog živca.

Svi kožni živci usmjereni su radijalno prema bradavici i tijelu žlijezde. Područje areole i bradavice obilno je inervirano (7). Sarhadi i sur. su koristeći povećanje, mikrokiruršku tehniku i histološke nalaze pokazali da je bradavica inervirana lateralnom kožnom granom četvrtog interkostalnog živca dvama ograncima (površinskim i dubokim) te s varijabilnom učestalosti lateralnim i prednjim kožnim granama drugog do petog interkostalnog živca. Navedene grane udružuju se u potkožni splet ispod areole (8).

Simpatička postganglijska vlakna dojci pristupaju putem drugog do šestog interkostalnog živca, supraklavikularnih živaca te živčanim vlaknima uzduž pripadajućih arterija koje prokrvljuju mliječnu žlijezdu. Inerviraju glatko mišićje areole, bradavice i interglandularnih krvnih žila (7).

1.3 Periferni živci i živčana vlakna

1.3.1 Građa perifernog živca

Periferni živac sastoji se od snopova živčanih vlakana i vezivnog tkiva organiziranog u epineurij, perineurij i endoneurij. Epineurij označava vanjsku ovojnicu gustog vezivnog tkiva koje se širi i među snopove vlakana. Pojedini snop obavijen je čvrstim perineurijem koji ima ulogu zaštite od oštećenja. Unutar perineurija aksoni s pripadajućim Schwannovim stanicama međusobno su odijeljeni tankim slojem vezivnog tkiva nazvanim endoneurij (9).

1.3.2 Građa živčanog vlakna

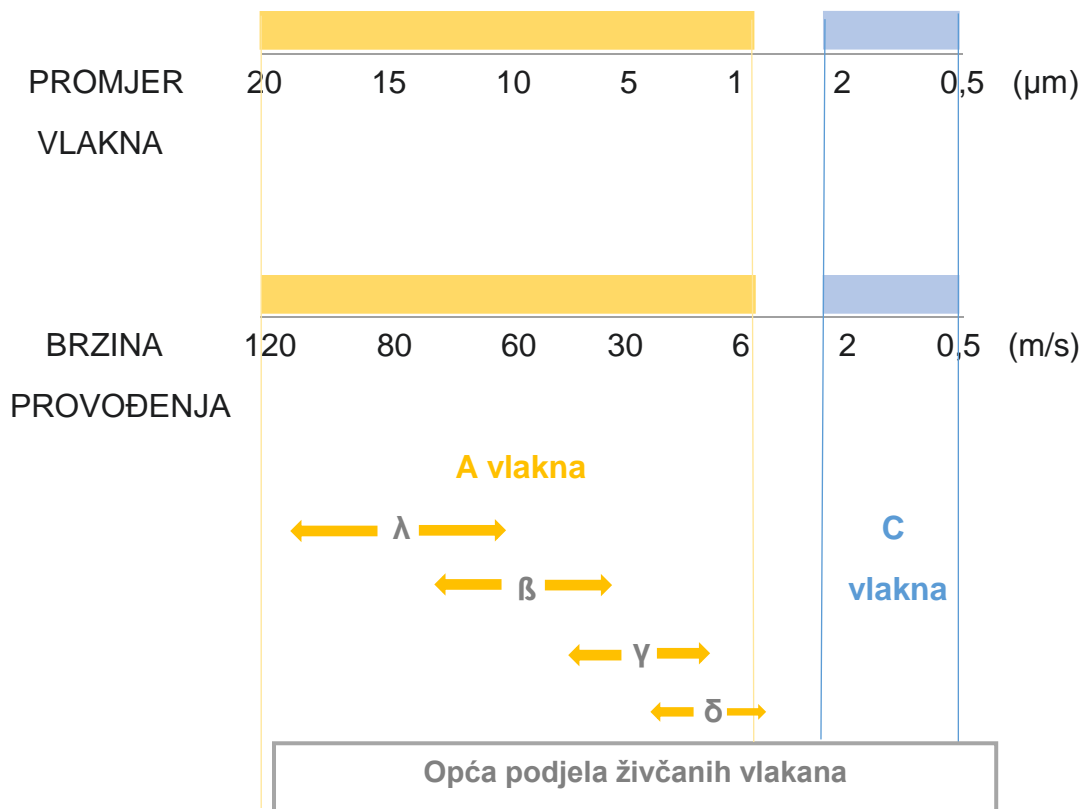
Živčano vlakno sastoji se od aksona (izdanka tijela živčane stanice) i njegove ovojnice. Živčana vlakna perifernog živčanog sustava dijele se na mijelinizirana i nemijelinizirana.

U mijeliniziranom živčanom vlaknu akson je obavijen s nekoliko slojeva modificirane stranične membrane pojedinačne Schwannove stanice. Stopljeni slojevi membrane nazivaju se mijelin i izgrađuju mijelinsku ovojnicu. Mjesta na kojima je mijelinska ovojnica isprekidana zovu se Ranvierovi čvorovi.

Nemijelinizirani aksoni perifernog živčanog sustava leže u udubinama citoplazme Schwannovih stanica pri čemu jedna Schwannova stanica podupire više aksona (9).

1.3.3 Podjela živčanih vlakana

Opća klasifikacija živčanih vlakana prema promjeru vlakna i brzini provođenja akcijskih potencijala (10) razlikuje A i C vlakna (11). Neki autori izdvajaju i B vlakna kao mijelinizirana preganglijska vlakna autonomnog živčanog sustava promjera 1-3 μm i brzine provođenja 3-15 m/s (10). Slika 1 prikazuje osobitosti pojedine vrste vlakana. Vlakna većeg promjera brže provode živčane impluse (11).



Slika 1. Živčana vlakna vrste A mijelinizirana su i deblja, dok su vlakna vrste C tanka i nemijelinizirana. A vlakna dijele se na λ , β , γ i δ vlakna (11). Prikaz izrađen prema Guyton i Hall (11).

1.3.4 Pristup živčanih vlakana osjetnim receptorima kože

Ljudska koža bogato je inervirana (12). Osjetni podražaji iz različitih tipova živčanih završetaka, osjetnim živčanim vlaknima prenose se prema središnjem živčanom sustavu (13). Ta vlakna mogu biti dio osjetnog živca, koji je sastavljen samo od osjetnih vlakana, ili mješovitog živca, koji uključuje i motorička vlakna (9).

Živčani snopovi prolazeći kroz kožu u papilarnom dermisu stvaraju horizontalne subepidermalne živčane spletove. Iz njih se živčana vlakna pružaju vertikalno i završavaju u epidermisu kao slobodni živčani završeci. Tijekom prolaska dermoepidermalne granice gube svoje Schwannove stanice (12). Živčana vlakna kože također dosežu do specijaliziranih osjetnih receptora i tvore mreže oko folikula dlaka (13).

1.4 Osjetni receptori u koži

Osjetni receptori omogućuju primanje informacija iz okoline u živčani sustav (11). Naš najveći organ koža putem nebrojeno mnogo osjetnih receptora ostvaruje interakciju s vanjskim svijetom.

1.4.1 Mehanoreceptori

Mehanoreceptori su osjetni receptori koji zamjećuju mehanički pritisak ili istezanje receptora, odnosno tkiva u njegovoj neposrednoj blizini (11). Kožni mehanoreceptori mogu biti učahureni živčani završeci (Pacinijeva, Meissnerova, Krauseova i Ruffinijeva tjelešca), slobodni živčani završeci (mehanoreceptivna A δ -vlakna) ili receptori vezani uz posebne tvorbe (receptori folikula dlake i Merkelove ploče)(10). Djelovanje mehaničkog podražaja na tjelešce ili tvorbu dovodi do istezanja membrane nemijeliniziranog živčanog završetka smještenog u njihovim središtima s posljedičnim otvaranjem ionskih kanala i nastankom receptorskog potencijala. Kada receptorski potencijal premašuje prag depolarizacije, akcijski se potencijal generira na prvom Ranvierovom suženju te se širi duž pripadajućeg mijeliniziranog živčanog vlakna. Signali iz gotovo svih specijaliziranih osjetnih receptora prenose se živčanim vlaknima vrste A β prema središnjem živčanom sustavu (10).

1.4.1.1 Merkelove ploče

Merkelove ploče nakupine su specijaliziranih epidermalnih Merkelovih stanica koje obuhvaćaju pojedinačne živčane završetke aferentnih vlakana (14). Skupine Merkelovih ploča tvore izvanredno osjetljiv receptorni organ nazvan *Iggov receptor u obliku svoda* koji odašilje impulse u zajedničko aferentno vlakno (11). Receptor odlikuju sposobnosti vrlo točne statičke lokalizacije podržaja (10), razlučivanja prostornih detalja udaljenih 0,5 mm te percepcija oblika i teksture predmeta (14).

1.4.1.2 Meissnerova tjelešca

Meissnerova tjelešca su nakupine stanica koje obuhvaćaju listu-nalik živčane završetke dvaju do šest aferentnih vlakana. Smještena su u dermalnim grebenima neposredno ispod epidermisa. Vrlo su osjetljiva na dinamičku deformaciju kože (14), odnosno kretanje podražaja po koži ili kože po predmetu (10). Uz navedeno, odgovorna su za zamjećivanje vibracija niskih frekvencija te pružanje informacija o iznenadnim silama koje djeluju na predmet u kontaktu s kožom, stoga su u šaci presudna za kontrolu hvata (14).

1.4.1.3 Pacinijeva tjelešca

Pacinijeva tjelešca označavaju pojedinačna živčana vlakna okružena ovojnicom građenom od koncentričnih slojeva (11) smještena u dermisu. Iznimno su osjetljiva na aktivni dodir i vibracije visokih frekvencija, no slabo lokaliziraju položaj podražaja. Imaju ključnu ulogu u percepciji udaljenih događaja kroz prenesene vibracije s površine objekta u kontaktu s kožom (14).

1.4.1.4 Ruffinijeva tjelešca

Ruffinijeva tjelešca vretenasto su oblikovane strukture integrirane u kolageno vezivno tkivo dermisa. Selektivno su osjetljiva na rastezanje kože (14), a pružaju i informacije o trajnoj deformiranosti tkiva poput snažnog kontinuiranog dodira i pritiska (11).

1.4.2 Termoreceptori i nociceptori

1.4.2.1 Periferni kožni termoreceptori

Periferni kožni termoreceptori su osjetni receptori odgovorni za svjesni osjet topline i hladnoće. Omogućuju opći osjet okolne temperature te bilježe opće ili lokalne promjene kožne temperature. Svi su termoreceptori slobodni živčani završeci sa završnim razgranjenjem koje prodire u dermis i oblikuje točkasto receptivno polje.

Termoreceptori za toplo su slobodni živčani završeci C-vlakana niskog praga. Aktiviraju se pri temperaturama kože višima od 30 °C, a inaktiviraju se nakon 45 °C. Termoreceptori za hladno su slobodni živčani završeci A δ -vlakana. Maksimalno su aktivirani pri kožnim temperaturama od 25 do 27 °C (10).

1.4.2.2 Nociceptori






















Nociceptori su receptori koji reagiraju na štetne podražaje koji oštećuju tkivo ili nagovještaju njegovo oštećenje. Dvije su glavne vrste nociceptora opisane u koži čovjeka. Mehanički nociceptori (nocicepcijski mehanoreceptori visokog praga) su slobodni živčani završeci A δ -vlakana. Podražaji kože poput štibanja ili gnječenja najučinkovitije ih aktiviraju te izazivaju osjet oštre, štipajuće boli, poznate i kao prva ili brza bol koja je točno lokalizirana. Polimodalni nociceptori su slobodni živčani završeci C-vlakana koji reagiraju na snažne mehaničke, kemijske ili termijske podražaje. Aktiviraju ih primjerice smrzavajuća hladnoća (temperatura kože niža od 10 °C), pržeća vrelna (temperatura kože viša od 45°C), jake kiseline i lužine te lokalne upale. Vrsta boli koju uzrokuju jest takozvana druga ili spora bol koja je slabije lokalizirana (10).

1.4.3 Distribucija osjetnih receptora u različitim područjima kože

O postojanju određene vrste osjetnih receptora u koži nekog dijela tijela ovisi spektar osjetnih modaliteta koji se na određenom području kože mogu percipirati.

Tablica 1 detaljno prikazuje zastupljenost osjetnih receptora odgovornih za doživljaj različitih modaliteta osjeta s posebnim osvrtom na specifičnosti u perifernoj koži dojke te koži areole i bradavice. Primijenjeno u rekonstrukciji dojke, koža donorske regije (dlakava koža donjeg trbuha) posjeduje jednake osjetne receptore kao i koža primajuće regije (koža perifernog dijela dojke).


Tablica 1. Zastupljenost osjetnih receptora u različitim područjima kože

Osjetni receptor		Modaliteti osjeta
Meissnerovo tjelešće	 	aktivni dodir vibracije (niske f)
Merkelova ploča	  	statički (pasivni) dodir razlikovanje dviju točaka
Pacinijevo tjelešće	   	aktivni dodir vibracije (visoke f)
Ruffinijevo tjelešće	  	rastezanje kože statički dodir i pritisak
Krausevo tjelešće	  	hladno
Slobodni živčani završetak	   	bol toplo, hladno dodir
Receptor folikula dlake	 	dodir

 Koža areole i bradavice

 Koža dojke periferno od areole i bradavice

 Dlakava koža

 Bezdaka glatka koža

(izrađeno prema Guyton (11), Johnson (14), Vorherr (7), Barral (15), Winchester (16), Grey (17))

1.5 Metode ispitivanja osjeta u koži

Uz metode navedene u tablici 2, gubitak ili oporavak osjetnih funkcija može se procjenjivati i temeljem subjektivnih zapažanja pacijenata o promjenama osjeta.

Upitnici o zadovoljstvu pacijenata pokazali su se osobito značajnima u procjeni oporavka osjeta u koži (18). Cornelissen i sur. primjenom BREAST Q upitnika pokazali su statistički značajan pozitivan utjecaj poboljšanja osjeta nakon rekonstrukcije dojke inerviranim DIEP režnjem na kvalitetu života (19).

S obzirom na ovisnost o subjektivnim čimbenicima sa strane ispitivača i ispitanika, potrebno je provesti i objektivnije osjetne testove (18).

Tablica 2. Metode ispitivanja osjeta u koži. **Istaknute** testove Puonti i sur. preporučuju za istraživanje oštećenja i regeneracije živaca u rekonstruiranoj dojci. (izrađeno prema Puonti (18))

Vrsta vlakna	Modalitet osjeta	Klinički testovi	Kvantitativno osjetno testiranje (QST)	Neuro-fiziološki testovi	Neuro-patološki testovi
A-β	vibracija dodir	prepoznavanje vibracije diskriminacija dviju točaka	vibrometar Semmes-Weinstein monofilamenti	somato-senzorni evocirani potencijali (SEP)	biopsija kože (SENFD ^{**})
A-δ	hladno bol	prepoznavanje hladnog razlikovanje oštog od tupog	Thermotest device (odraživanje praga za hladno)		biopsija kože (ENFD [*] , SENFD ^{**})
C	toplo spora (druga) bol	prepoznavanje toplog	Thermotest device (određivanje praga za toplo)		

ENFD* = gustoća epidermalnih živčanih vlakana

SENFD** = gustoća subepitelnih živčanih vlakana

Puonti i sur. uspoređivali su točnost i korisnost kvalitativnih kliničkih testova i kvantitativnog osjetnog testiranja (dodir, temperatura) naspram objektivnijim metodama, SEP, ENFD i SENFD, u otkrivanju oštećenja i regeneracije osjetnih živaca. Ispitivanje je provedeno neposredno nakon mastektomije te 1 i 2 godine od

rekonstrukcije u pacijentica kojima je dojka rekonstruirana *muscle sparing* TRAM režnjem.

Među kliničkih testovima najosjetljiviji je bio test razlikovanja oštrog od tupog. Test prepoznavanja vibracije na 256 Hz imao je umjerenu osjetljivost i nisku specifičnost, dok je isti test frekvencije 32 Hz imao nisku osjetljivost. Test diskriminacije dvaju točaka se zbog širokog raspona normalnih vrijednosti pokazao beskorisnim u otkrivanju oštećenja osjetnih živaca.

Rezultati kvantitativnog osjetnog testiranja (QST) dodira i temperature (hladno i toplo) poduprli su subjektivne osjetne promjene koje su pacijentice zamijetile. Dijagnostička osjetljivost bila je visoka i nakon 2 godine od operacije te se metoda smatra najpouzdanijom za potvrdu oštećenja i regeneracije osjetnih živaca.

Napredovanje osjetnog oporavka uočeno opisanim testovima (osim prepoznavanja vibracije i diskriminacije dvaju točaka) imalo je sličan vremenski tijek za razliku od neurofizioloških i neuropatoloških metoda koje nisu ukazale na značajno poboljšanje. Gustoća epidermalnih živčanih vlakana (ENFD), gustoća subepitelnih živčanih vlakana (SENF) i somatosenzorni evocirani potencijali (SEP) imali su veliki raspon normalnih vrijednosti u koži zdrave dojke, stoga je njihova dijagnostička vrijednost u otkrivanju oštećenja i praćenju osjetne regeneracije tijekom dužeg razdoblja mala (20).

1.6 Mehanizmi reinervacije

Oporavak funkcije presječenog kožnog živca može se odvijati trima različitim procesima koji se zbivaju istodobno, zbog čega je njihov relativni doprinos funkcionalnom oporavku teško razaznati. Poznati su pod nazivima: aksonalna regeneracija, kolateralno nicanje (*collateral sprouting*) i ekspanzivna regenerativna reinervacija ili regenerativno nicanje (*regenerative sprouting*). Aksonalna regeneracija događa se između prekinutih krajeva živca ukoliko se nalaze unutar kritične udaljenosti ili kroz provodnik koji premošćuje pukotinu. Kolateralno nicanje označava izrastanje aksonskih mladica susjednih očuvanih živaca u denerviranu kožu, dok se obilnije nicanje aksona priležecih ozlijeđenih kožnih živaca naziva regenerativnim nicanjem (21).

1.6.1 Zbivanja u distalnom odsječku ozlijeđenog aksona

Distalni odsječci ozlijeđenih živaca podliježu degenerativnom slijedu zbivanja po Augustusu Walleru nazvanom Wallerova degeneracija (*Wallerian degeneration*). Proces Wallerove degeneracije događa se u svim lezijama živca koje remete integritet aksoplazme, a mogu biti uzrokovane upalnim, autoimunim ili traumatskim ozljedama aksona kao što su presijecanje ili nagnječenje.

Započinje raspadanjem i degeneracijom aksoplazme i aksoleme koji se dovrše unutar 24 sata u manjim, odnosno 48 sati u većim živčanim vlaknima (22). Gubitak aksonalnog kontakta pokreće brzi odgovor Schwannovih stanica koje mijenjaju svoj fenotip (13), fragmentiraju svoje vlastite mijelinske ovojnice u jajolike tvorbe i razdijele se kako bi formirale Bungnerove tračke koji regenerirajućim živčanim vlaknima služe kao cijevi vodilje (22).

Schwannove stanice imaju glavnu ulogu u fagocitozi aksonalnog i mijelinskog debrisa. Izlučivanjem faktora kemotaksije u distalni odsječak okupljaju makrofage koji zatim pridonose fagocitozi (23). Smatra se da mijelinski debris sadrži inhibitore neuralnog rasta, stoga je njegovo uklanjanje važno za regeneraciju živaca (22).

1.6.2 Zbivanja u proksimalnom odsječku ozlijeđenog aksona

Ozljeda živca pokreće niz strukturnih i molekularnih promjena u proksimalnom i distalnom odsječku s ciljem pripreme za proces regeneracije aksona (23).

Proksimalni odsječak aksona, iako povezan s trofičkim centrom živčane stanice (9), degenerira prema centralno do prvog Ranvierovog čvora. Zatim svaki ozlijeđeni akson (23) raste i grana se u više ogranaka koji nastoje pronaći put do cijevi vodilja što su ih oblikovale Schwannove stanice (9). Mnogi ogranci to ne uspiju te odumru, a preostali započinju elongaciju kroz distalni odsječak. Brzina regeneracije aksona iznosi 1 mm/dan (23).

1.6.3 Kolateralno nicanje aksona

Kolateralno nicanje smatra se alternativnim mehanizmom reinervacije odgovornim za oporavak osjetnih funkcija nakon ozljede živca (21). U nastavku se opisuju modeli kolateralnog nicanja i spoznaje iz istraživanja na ljudima koje bi mogle najbližnije predočiti reinervaciju u rekonstruiranoj dojci.

1.6.3.1 Reinervacija slobodnog reznja

Ibrahim i sur. proučavali su mehanizme osjetne reinervacije u denerviranom koštano-mišićno-kožnom alogenom reznju svinje (*VCA = Vascularised Composite Allotransplantation*). Pretpostavili su da poboljšanju osjetne funkcije, kada neurorafija nije učinjena, pridonose dva oblika osjetne reinervacije: regenerativno nicanje, iz presječenih aksona primajuće regije, i kolateralno nicanje, iz rubova priležeće zdrave kože. Heterotopičnom transplantacijom denerviranog reznja izolirali su utjecaj regenerativnog od kolateralnog nicanja. Kolateralno nicanje osjetnih aksona u reznj ispitivali su jedinstvenom imunohistokemijskom analizom.

Nakon 240 dana u dermisu kože središnjeg dijela reznja nisu pronašli tračke Schwannovih stanica kroz koje bi se presječeni aksoni mogli regenerirati. Opaženu reinervaciju stoga su pripisali kolateralnom nicanju neozlijeđenih živčanih vlakana. Kolateralni aksonalni izdanci iz priležeće kože primaoca pružali su se u kožu denerviranog reznja uzduž dermo-epidermalne granice prema središtu. Osam mjeseci po transplantaciji organizirana dermalna i tanka epidermalna vlakna uočena su do 1,5 cm udaljenosti od ruba reznja. Kratke cijevi Schwannovih stanica u papilarnom dermisu na spoju kože primaoca s kožom reznja ukazale su da kolagen epidermalne bazalne membrane i Schwannove stanice podupiru i vode rast kolateralnih izdanaka. Progresija osjetnog oporavka bila je u linearnoj vezi s vremenom uz brzinu kolateralnog nicanja od 60 $\mu\text{m}/\text{dan}$. Klinički, pin-prick testom potvrđen je obrazac regeneracije periferno-prema-centralno (12).

1.6.3.2 Reinervacija denervirane kože čovjeka

Healy i sur. istraživali su kolateralno nicanje živaca u koži nakon resekcije kožnih živaca podlaktice. U 20 odraslih ispitanika presjecanjem stražnjeg ili medijalnog kožnog živca podlaktice stvoreno je veliko područje denervirane kože. Budući da pukotina između presječenih krajeva živca nije rekonstruirana živčanim provodnikom, pretpostavili su da za oporavak funkcije denerviranog područja kože može biti bitno odgovorno samo kolateralno nicanje. Primjenom specifičnih supralimarnih podražaja identificirana su područja gubitka različitih modaliteta osjeta. Opetovanim testovima mjeren oporavak pojedinog modaliteta osjeta izražen je kao smanjenje srednje širine područja osjetnog deficita odnosno napredovanje od početno definirane osjetne granice u denerviranu kožu.

U vremenskom intervalu od 10 do 15 mjeseci postoperativno pomak osjetne granice iznosio je 6 mm za fini dodir, 7 mm za oštru bol te 11,5 mm za bol uzrokovanu štetnim toplinskim podražajem te se tijekom praćenja do 27 mjeseci nije statistički značajno promijenio. Veličina kolateralnog nicanja vlakana za osjet finog dodira i oštre boli nalik je rezultatima Robinsonove studije resekcije senzornog korijena trigeminalnog živca. Kolateralno nicanje vlakana za osjet toplog i hladnog nije se pokazalo statistički značajnim što je u suglasju sa prijašnjim kliničkim opažanjima. Specifičnost funkcija kožnih živaca omogućuje identifikaciju vrsta živčanih vlakana uključenih u kolateralno nicanje. Osjet finog dodira provode mehanoreceptorna A β vlakna niskog praga, osjet oštre boli mehanoreceptorna A δ vlakna visokog praga, osjet toplog C vlakna, a osjet boli uzorkovane toplinskim podražajem u provedenom istraživanju prenose polimodalna nociceptivna C vlakna (21).

1.6.3.3. Model intrakutane aksotomije

Hahn i sur. opisivali su model intrakutane aksotomije za mjerenje kolateralnog nicanja epidermalnih živčanih vlakana u ljudi. U početku su napravili punch-biopsiju kože promjera 3mm (24) kojom je postignuta ekscizijska aksotomija dermisa i epidermisa. Područje je ostavljeno da cijeli granulacijom (25). Nakon 56 dana učinili su preklapajuću koncentričnu biopsiju promjera 4mm.

Ustanovili su da je brzina kolateralnog nicanja u zdravih ljudi 8.5 $\mu\text{m}/\text{dan}$ te da udaljenost do koje napreduje ovisi o broju epidermalnih živčanih vlakana na početku (24). Ostala eksperimentalna zapažanja iz studija na ljudima su u ovisnosti o anatomske lokalizaciji i vremenu praćenja pokazala brzine kolateralnog nicanja u rasponu od 5 do 20 $\mu\text{m}/\text{dan}$ u zdravih ispitanika (12).

1.7 Rekonstrukcija dojke slobodnim režnjevima: TRAM i DIEP

Autologna mikrovaskularna rekonstrukcija dojke sve je prihvaćenija sastavnica procesa liječenja pacijentica s tumorom dojke nakon mastektomije (26). Izbor vrste rekonstrukcije dojke ovisi o obilježjima defekta stvorenog mastektomijom, veličini i obliku kontralateralne dojke, općem stanju i željama pacijentice te o iskustvu kirurga (27).

TRAM režanj najčešće je izvođena metoda autologne rekonstrukcije dojke (28). Slobodni TRAM režanj sastavljen je od otoka kože i potkožnog masnog tkiva donjeg dijela trbuha s podležućim ravnim trbušnim mišićem. Opskrbljen je perforatorima iz sustava duboke donje epigastrične arterije (26). *Muscle-sparing* TRAM (MS TRAM) režanj modifikacija je slobodnog TRAM reznja u kojemu je veličina odignutog ravnog trbušnog mišića i njegove prednje ovojnice smanjena. Svrha takva pristupa umanjiti je narušavanje integriteta trbušnog zida uz jednaku opskrbu reznja krvlju kao u slobodnom TRAM reznju. DIEP režanj najdelikatniji je oblik TRAM reznja u kojemu je ravni trbušni mišić sa svojim ovojnicom pošteđen (27). DIEP je pravi perforatorski režanj, slobodni režanj građen od kože i masnog tkiva prokrvljenih mišićno-kožnim perforatorom (29). Zlatni je standard u autolognoj rekonstrukciji dojke (26).

1.7.1 Indikacije za rekonstrukciju dojke slobodnim režnjem

Slobodni TRAM i MS TRAM reznjevi izvrsna su opcija rekonstrukcije dojke za žene koje imaju primjerenu količinu abdominalnog masnog tkiva, a kandidati su za neposrednu ili odgođenu rekonstrukciju dojke. U pacijentica koje su pretile ili puše, a zahtijevaju ili izrazito žele rekonstrukciju vlastitim tkivom, navedeni reznjevi u pogledu nižih stopa komplikacija pokazali su se boljima u usporedbi s peteljkastim TRAM reznjem (27), a superiorniji su i od DIEP reznja u žena koje puše (29).

Također, u pacijentica s velikim grudima koje ne žele redukciju kontralateralne dojke, slobodni ili MS TRAM režanj omogućuje transfer velikih količina abdominalnog tkiva i postizanje željenog volumena dojke (27).

Neposredna ili odgođena rekonstrukcija dojke DIEP režnjem primjenjiva je u svih pacijentica koje su kandidati za rekonstrukciju dojke slobodnim TRAM režnjem. Specifične indikacije za DIEP režanj u odnosu na slobodni TRAM postoje kod pacijentica u kojih je cijelovitost trbušnog zida važna radi bavljenja sportom ili planirane trudnoće, pacijentica mlađih od 50 godina te kod istovremene bilateralne rekonstrukcije (29).

1.7.2 Kontraindikacije za rekonstrukciju dojke slobodnim režnjem

Apsolutne kontraindikacije za rekonstrukciju dojke slobodnim TRAM režnjem uključuju: prethodne abdominalne operacije tokom kojih su donje epigastrične krvne žile mogle biti presječene, prethodne abdominalne operacije koje su oštetile sustav periumbilikalnih perforatora za opskrbu kože, nedostupnost primajućih krvnih žila te nedostatak suvišnog abdominalnog masnog tkiva.

Ostale kontraindikacije za rekonstrukciju dojke TRAM režnjem su značajna sustavna bolest, osobito krvožilnog i dišnog sustava te prema nekim skupinama i šećerna bolest ovisna o inzulinu.

Najznačajniji rizični faktori koji se razmatraju prilikom odluke o rekonstrukciji i odabiru režnja jesu pretilost, anamneza dugogodišnjeg pušenja, značajni metabolički ili kardiovaskularni poremećaj te planirana ili provedena radioterapija tumora dojke (27).

1.7.3 Odizanje režnja

Gornji rez učini se upravo iznad razine pupka. Donji rez skriven je u suprapubičnoj brazdi i položen tako da se abdomen može zatvoriti uz minimalnu napetost (27).

Linije incizija spajaju se povrh vrška *spina iliaca anterior superior* (30). Također se napravi kružna incizija oko pupka (27).

Koža i potkožno tkivo odižu se od prednjeg lista ovojnice ravnog trbušnog mišića od lateralno prema medijalno dok se ne uoče lateralni perforatori. Procijeni se njihov promjer, broj i orijentacija te se postave klipse i presjeku oni koje neće biti dijelom reznja. Režanj se odiže dalje kako bi se izložili medijalni perforatori koji se procijene jednako kao i lateralni (30).

Perforatori se prikazu pod povećanjem i palpiraju se pulzacije kako bi se odlučilo koji režanj će se raditi (27). Tablica prikazuje odabir slobodnog TRAM ili DIEP režnja ovisno o anatomskim varijacijama na razini prednje ovojnice ravnog trbušnog mišića.

Tablica 3. Odabir režnja u ovisnosti o intraoperativno opaženim anatomskim obilježjima na razini prednje ovojnice ravnog trbušnog mišića (izrađeno prema Hall-Finday (27))

Anatomske varijacije opažene intraoperativno	DIEP režanj	MS TRAM režanj
Promjer perforatora	promjer arterijskog perforatora >1,5mm s palpabilnim pulsom i vidljivom venom	niti jedan od opisanih kriterija ove kategorije nije zadovoljen
Broj perforatora		velik broj perforatora u medijalnom i lateralnom nizu bez dominantnog perforatora (prosječno 3-4 po redu u slobodnom TRAM režnju)
Položaj perforatora	dva dominantna perforatora jednaka u promjeru smještena jedan uz drugog unutar istog niza (DIEP temeljen na 2 perforatora) dva dominantna perforatora jednaka u promjeru, oba >1,5mm, smještena u različitim nizovima ili su udaljeni (DIEP se temelji na kaudalnijem perforatoru)	dva dominantna perforatora jednaka u promjeru, oba <1,5mm, smještena u različitim nizovima ili su udaljeni

1.7.3.1 Slobodni TRAM reŒanj

Prilikom standardnog odizanja slobodnog TRAM reŒnja, fascija se zasiječe obodno oko grupe perforatora na prednjem listu ovojnice ravnog trbušnog mišića. Prednja ovojnica podiže se od mišića dok se ne prikažu njegova medijalna i lateralna granica. Gornji rub ravnog trbušnog mišića se presiječe te se terminalne grane gornjih epigastričnih krvnih Œila podvežu na gornjem rubu reŒnja. ReŒanj se tada odiže od straŒnje ovojnice ravnog trbušnog mišića u kranio-kaudalnom smjeru uz podvezivanje interkostalnih krvnih Œila. Kada je vaskularna peteljka prepoznata, prati se u zdjelicu do svog ishodišta ili do jedinstvene duboke donje epigastrične vene. Disecira dok se ne postigne dovoljna duljina peteljke te se tada odvoji (27).

1.7.3.2 DIEP reŒanj

Kada su perforatori prepoznati, svaki perforator prati se do intramuskularnog septuma. Mišićna vlakna se tada razdajaju i perforatori se diseciraju do glavne grane koja se prati dok se ne prikaže duboka donja epigastrična vaskularna peteljka (30).

1.7.4 Primajuća regija

U okolnostima neposredne rekonstrukcije, torakodorzalne krvne Œile izabiru se kao primajuće krvne Œile ako se istodobno izvodi disekcija limfnih čvorova aksile koja dopušta jasan prikaz ovih Œila. U ostalim slučajevima primarne rekonstrukcije kao i kod odgođene rekonstrukcije unutarnje prsne krvne Œile prvi su izbor.

Kada su odabrane unutarnje prsne krvne Œile, kontralateralni ravni trbušni mišić preferira se kao donorski mišić. Ako su torakodorzalne krvne Œile primajuće, ipsilateralni ravni trbušni mišić preferira se kao donorski mišić (27).

1.7.4.1 Disekcija unutarnjih prsnih krvnih žila

Veliki prsni mišić presječe se iznad trećeg rebra paralelno s njegovom dugom osi. Gornji i donji režnjevi prsnog mišića odignu se kako bi se široko izložio hrskavični i koštani dio trećeg rebra. Perihondrij se zasiječe u obliku slova H i periostealnim elevatorom odiže se dok se ne oslobodi cijelom cirkumferencijom. Zatim se ukloni mali odsječak koštanog dijela rebra. Unutarnje prsne krvne žile sada se diseciraju cijelim tokom u međurebrenom prostoru kako bi se osiguralo dovoljno mjesta za anastomozu.

Režanj s trbuha rotira se za 180° tako da vaskularna peteljka izlazi iz gornjeg ruba režnja te položi na prsište. U takvom se položaju izvede mikroanastomoza (27).

1.7.4.2 Disekcija torakodorzalnih krvnih žila

Torakodorzalne krvne žile izlože se tijekom disekcije limfinih čvorova aksile. One se odvoje od podležeg tkiva proksimalno od grane za *m. serratus anterior*.

Režanj s trbuha rotira se za 90° tako da je ipsilateralni kraj usmjeren prema klavikuli, položi se na prsište te se napravi mikroanastomoza (27).

1.7.5 Pozicioniranje režnja i zatvaranje trbušnog zida

Prije umetanja režanj se oblikuje i suvišni dijelovi kože se deepiteliziraju (30).

Umetanje slobodnog TRAM i DIEP režnja vertikalno u primajuću regiju povezano je s boljim estetskim rezultatom i ujednačenijom raspodjelom volumena tkiva u sva četiri pola u odnosu na postavljanje režnja horizontalno (31).

Defekt fascije ravnog trbušnog mišića u donjem trbušnom zidu nakon odizanja slobodnog TRAM režnja obično se zatvori sintetskom mrežicom (26). Nakon odizanja DIEP režnja fascija se zatvori primarno. Pupak se izvede kroz rez u središnjoj liniji i učvrsti (30) te se rana zatvori kao kod abdominoplastike (26).

1.8 Dosadašnja istraživanja o oporavku osjeta nakon rekonstrukcije dojke slobodnim režnjevima

Beugels i sur. (2017) u svom su sustavnom preglednom članku saželi dostupnu literaturu o oporavku osjeta nakon rekonstrukcije dojke autolognim tkivom. Uključili su 32 studije koje su vrednovala TRAM, DIEP, LD i slobodne glutealne režnjeve. Sve studije zabilježile su barem neki stupanj reinervacije u većini rekonstruiranih dojki, no kvaliteta i kvantiteta regeneriranih osjeta bila je iznimno varijabilna: od neznatne do zadovoljavajuće ili čak normalne osjetljivosti. Komparativne studije neinerviranih režnjeva pokazale su superiorniji oporavak osjeta u DIEP režnju u odnosu na slobodni TRAM ili glutealne režnjeve, s najslabijim rezultatima LD režnjeva.

Područjem rekonstruirane dojke s najboljim oporavkom osjeta smatra se medijalni ili superomedijalni dio. Prosječno vrijeme potrebno za pojavu mjerljivog povratka osjeta u neinerviranim režnjevima iznosilo je 12 mjeseci. Obrazac reinervacije opisan u većini istraživanja je od periferije prema središtu režnja, odnosno iz rubova kože i duboke površine.

S obzirom na veliku raznolikost u metodologiji, razdoblju evaluacije, ispitivanim područjima dojke te iznošenju rezultata, definitivni zaključci ne mogu biti doneseni (3).

U daljnjem tekstu iznose se najznačajnija istraživanja o oporavku osjeta nakon rekonstrukcije slobodnim DIEP i TRAM režnjevima.

1.8.1 Oporavak osjeta u TRAM režnju

Liew i sur. po prvi su put objektivno kvantificirali stupanj osjeta nakon rekonstrukcije dojke slobodnim TRAM režnjem. Također su postavljanjem grupe pitanja ispitanicama procijenili subjektivnu percepciju povrata osjeta u rekonstruiranoj dojci.

U istraživanju je sudjelovala 21 pacijentica, a objektivno testiranje provedeno je između 7 i 68 mjeseci nakon operacije. Tri modaliteta osjeta, statički/pasivni dodir (*constant touch*), bol i temperatura, ispitivana su u četiri jednaka kvadranta slobodnog TRAM režnja. Statički dodir mjereno je Semmes-Weinstein monofilamentima u pet veličina, od 2,83 do 6,65. Osjet boli testiran je pomoću 25 G

igle, a temperatura epruветama ispunjenim nedavno proključalom vodom ili ledenom vodom s drobljenim ledom.

5 od 21 ispitanice nije imalo mjerljiv osjet niti jednog modaliteta niti u jednom kvadrantu: 7, 11, 12, 12 i 38 mjeseci nakon rekonstrukcije. Statički dodir pokazao se najbolje regeneriranim osjetom, dok je osjet boli bio na drugom mjestu. Oporavak osjeta temperature bio je najslabiji u odnosu na ostale modalitete u svim kvadrantima rekonstruirane dojke. Najlošiji oporavak svih modaliteta osjeta opažen je u superolateralnom kvadrantu. Inferomedijalni kvadrant ostvario je najbolji oporavak statičkog dodira s vrijednostima sličnima onima na koži trbuha i kontralateralne dojke. Tri su ispitanice postigle vrijednosti osjeta jednake kao i na kontralateralnoj dojci. U datom kvadrantu uočeno je progresivno poboljšanje oporavka osjeta statičkog dodira kroz vrijeme uz razdoblje latencije od 12 mjeseci.

Subjektivno, 18 pacijentica tvrdilo je da postoji bilo kakav osjet u rekonstruiranoj dojci te da se poboljšava s vremenom. 14 pacijentica izjavilo je da rekonstruiranu dojku osjećaju drugačije od druge dojke (32).

1.8.2 Oporavak osjeta u DIEP režnju

Santanelli i sur. su korištenjem uređaja koji omogućuje određivanje razine praga podražaja pritiska (*pressure-specified sensory device*) ocijenili povrat osjeta u DIEP režnju, a ispitali su i čimbenike koji bi mogli djelovati na pojavu oporavka osjeta.

U prospektivno istraživanje bilo je uključeno 30 pacijentica kojima je dojka rekonstruirana DIEP režnjem neposredno nakon unilateralne modificirane radikalne mastektomije i disekcije aksilarnih limfnih čvorova. Neki od kriterija isključivanja bili su neurološke bolesti, dijabetes, neoadjuvantna ili adjuvantna kemoterapija ili radioterapija, sekundarna revizija.

Osjet pritiska, statički i dinamički u jednoj i dvije točke, ispitivan je preoperativno na kontralateralnoj zdravoj dojci i donorskoj regiji trbuha te uspoređivan sa osjetljivošću režnja 6 i 12 mjeseci postoperativno. Testirana područja bila su podijeljena u četiri kvadranta izuzimajući središnju zonu.

Svi su režnjevi pokazali znakove spontane reinervacije. Statistički značajno poboljšanje osjeta uočeno je između 0 i 6 te 0 i 12 mjeseci postoperativno, iako su razine pragova pritiska bile značajno veće nego u kontralateralnoj zdravoj dojci. 12 mjeseci postoperativno donji lateralni kvadrant imao je najbolji oporavak, a gornji medijalni najlošiji. Protivno rezultatima drugih, donorska regija kože trbuha bila je osjetljivija od kože kontralateralne zdrave dojke.

Među predloženim varijablama koje bi mogle utjecati na oporavak osjeta (dob, indeks tjelesne mase, težina režnja, veličina otoka kože režnja), dob i težina režnja dokazane su važnima, a u negativnom su odnosu s ishodom povratka osjeta (33).

2 HIPOTEZE

Za svaku eksperimentalnu skupinu postavljena je jedna hipoteza.

Prvu eksperimentalnu skupinu čine pacijentice kojima je dojka rekonstruirana slobodnim TRAM režnjem nakon jednostavne ili modificirane radikalne mastektomije te se ispituje veliki otok kože režnja:

H_0 – hipoteza: Osjet dodira u velikom otoku kože TRAM režnja unutar razdoblja praćenja jednak je osjetu dodira u koži vlastite kontralateralne zdrave dojke.

Drugu eksperimentalnu skupinu čine pacijentice kojima je dojka rekonstruirana slobodnim TRAM režnjem nakon mastektomije s poštedom kože te se ispituje mali otok kože režnja:

H_0 – hipoteza: Osjet dodira u malom otoku kože TRAM režnja unutar razdoblja praćenja jednak je osjetu dodira u koži vlastite kontralateralne zdrave dojke.

3 CILJEVI RADA

Opći cilj rada je subjektivno i objektivno istražiti oporavak osjeta nakon rekonstrukcije dojke slobodnim mikrovaskularnim režnjem.

Specifični ciljevi rada su: izmjeriti osjet u zdravim dojkama, usporediti subjektivna i objektivna opažanja o osjetu u rekonstruiranoj dojci, kvantitativno izmjeriti oporavak

osjet dodira, kvalitativno odrediti osjet toplog i hladnog, opisati dinamiku oporavka osjeta, usporediti oporavak osjeta u velikom i malom otoku kože slobodnog režnja te objasniti mehanizme spontane reinervacije koji bi mogli biti odgovorni.

4 ISPITANICI I METODE

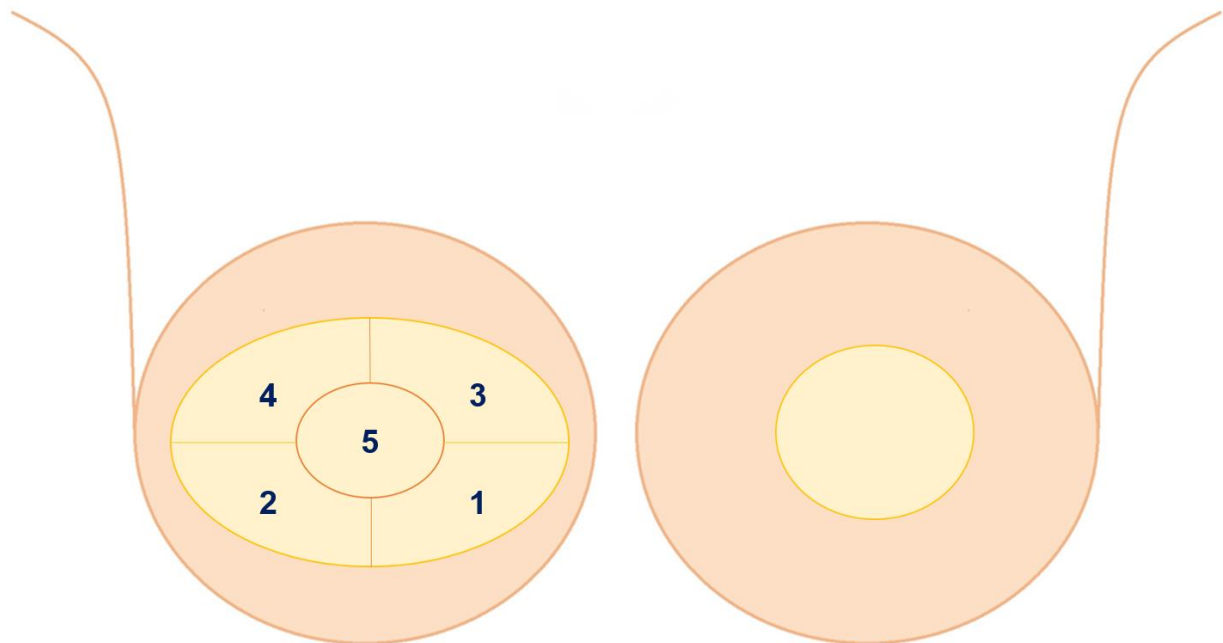
U istraživanje su pozvane sve pacijentice (34) kojima je na Zavodu za plastično-rekonstruktivnu kirurgiju i kirurgiju dojke KBC-a Zagreb u razdoblju od 1.1.2014. do 22.11.2018. dojka rekonstruirana slobodnim TRAM ili DIEP režnjem. 19 pacijentica pristalo je sudjelovati, a podijeljene su u skupine ovisno o vrsti režnja i veličini otoka kože kako je prikazano u Tablici 4.

Tablica 4. Podjela eksperimentalnih skupina prema veličini otoka kože režnja: veliki otok kože (rekonstrukcija nakon jednostavne ili modificirane radikalne mastektomije), mali otok kože (rekonstrukcija nakon mastektomije s poštedom kože). U jedne pacijentice učinjena je bilateralna rekonstrukcija TRAM i DIEP režnjem. Dvije pacijentice nisu imale kožu režnja, stoga nisu uključene u eksperimentalnu skupinu. Eksperimentalna skupina: n (dojki) = 18, n (pacijentica) = 17

Eksperimentalne skupine	TRAM	DIEP
Veliki otok kože (jednostavna ili modificirana radikalna mastektomija)	10	2
Mali otok kože (mastektomija s poštedom kože)	5	1

Kontrolnu skupinu činile su kontralateralne zdrave dojke (n=17). Dvije pacijentice zbog obostrane bolesti nisu imale vlastitu kontrolnu dojku. Kontralateralne zdrave dojke pacijentica bez kože režnja uključene su u kontrolnu skupinu.

Tijekom jednog dolaska na Zavod za plastično-rekonstruktivnu kirurgiju i kirurgiju dojke provedeno je ispitivanje sastavljeno od strukturiranog intervjua o subjektivnim osjetima u rekonstruiranoj dojci te objektivnog testiranja osjetljivosti rekonstruirane i zdrave dojke na fini dodir, toplo i hladno. Slika 2 pokazuje objektivno testirane regije velikog i malog otoka kože.




Slika 2. Veliki otok kože (desna dojka) podijeljen je u 5 područja: inferomedijalno (1), inferolateralno (2), superomedijalno (3), superolateralno (4) i središnje (5). Mali otok kože (lijeva dojka) ispitivan je kao jedinstveno područje.

Kontralateralna zdrava dojka također je podijeljena u 5 regija: inferomedijalna, inferolateralna, superomedijalna, superolateralna i središnja koja zbog osobitosti inervacije isključuje područja areole i bradavice.

4.1 Objektivno testiranje

Za kvantitativno ispitivanje osjeta dodira korišteni su Semmes-Weinstein monofilamenti u pet veličina (Baseline®Tactile monofilament evaluator, Fabrication Enterprises Inc, USA). Oznaka monofilamenta (2,83, 3,61, 4,31, 4,56 i 6,65) označava \log_{10} (10 x sila u miligramima potrebna za savijanje monofilamenta)(34). Svakoj veličini monofilamenta pridružena je i vrijednost ciljne sile. Monofilament se prisloni o kožu pod kutem od 90° te pritisne dok se ne savije. U svakom testiranom području prepoznavanje triju uzastopnih podražaja vrednovano je kao pozitivan odgovor. Pacijentica tijekom testiranja ima zatvorene oči ili gleda u suprotnu stranu.



Slika 3. Set od pet Semmes-Weinstein monofilamenata za kvantitativno ispitivanje osjeta dodira

Kvalitativno testiranje prepoznavanja toplog i hladnog izvedeno je pomoću epruveta napunjenih toplom (42°C) i hladnom vodom (15°C). Epruveta je položena na testirano područje, a odgovor zabilježen nakon 5 sekundi.

4.2 Subjektivno testiranje

Kroz razgovor s pacijenticama dobivena su subjektivna zapažanja o promjenama osjeta u rekonstruiranoj dojci. Sadržaj strukturiranog intervjua nalazi se u Tablici 6. Pitanja 1 i 2 odnose se na osjet u koži reznja rekonstruirane dojke u posljednjih tjedan dana. Pitanja 3-5 odnose se na doživljaj rekonstruirane dojke kroz duže razdoblje.

Tablica 6. Strukturirani intervju za procjenu subjektivnog osjeta u rekonstruiranoj dojci

1. Osjećate li bilo kakav osjet (dodir/toplo/hladno/vibracija/površinska bol) na koži reznja?
2. Koju vrstu ili vrste osjeta osjećate na koži reznja: <input type="checkbox"/> dodir <input type="checkbox"/> toplo <input type="checkbox"/> hladno <input type="checkbox"/> površinska bol (uzrokovana npr. oštrim predmetom) <input type="checkbox"/> ništa ne osjećam
3. Osjećate li rekonstruiranu dojku drugačije od zdrave?
4. Smatrate li da se osjet na koži reznja s vremenom poboljšava?
5. Prisutnost komponenti neuropatske boli u rekonstruiranoj dojci (žarenje, mravinjanje, sijekajuća bol, bolna osjetljivost na dodir, toplo li hladno, bol u napadajima)

4.3 Podaci iz medicinske dokumentacije

Podaci o starosti pacijentica, vremenu rekonstrukcije i liječenju bolesti dojke drugim modalitetima prikupljeni su iz medicinske dokumentacije.

4.4 Statistička obrada podataka

Wilcoxon Signed-Rank Test korišten je za analizu uparenih uzoraka: međusobna usporedba 5 testiranih područja u velikom otoku kože TRAM reznja, usporedba

vrijednosti testiranja monofilamentima svake regije velikog otoka kože TRAM režnja s pripadajućom regijom u uparenoj kontralateralnoj dojci.

T-Test za uparene uzorke korišten je za usporedbu vrijednosti testiranja monofilamentima malog otoka kože TRAM režnja s pripadajućom regijom uparene kontralateralne dojke.

P vrijednost $<0,05$ smatra se statistički značajnom.

4.5 Etički standardi

Istraživanje je odobreno od Etičkog povjerenstva KBC-a Zagreb i Etičkog povjerenstva Medicinskog fakulteta Sveučilišta u Zagrebu.

5 REZULTATI

Prosječna dob ispitanica uključenih u eksperimentalnu skupinu je 53 godine, a raspon 30-71 ($n=17$). Prosječno vrijeme od rekonstrukcije dojke do testiranja iznosi 31 mjesec (raspon 5-61).

Tablica 7 prikazuje ostale modalitete liječenja bolesti dojke u ispitanica. Većina je liječena s više od jednog dodatnog modaliteta. Niti jedna pacijentica ne prati se zbog neurološke bolesti.

Tablica 7. Ostali modaliteti liječenja bolesti dojke u ispitanica ($n=17$)

Vrsta dodatne terapije	Prije rekonstrukcije	Poslije rekonstrukcije
Radioterapija	1	3
Kemoterapija	5	4
Hormonska terapija		8
Imunoterapija		4
Ništa		6

5.1 Subjektivna zapažanja ispitanica o osjetu u rekonstruiranoj dojci

Tablica 8 sažima rezultate strukturiranog intervjua o osjetu u koži i doživljaju rekonstruirane dojke.

Tablica 8. Odgovori na pitanja o osjetu u koži rekonstruirane dojke te doživljaju rekonstruirane dojke

Odgovor	Bilo koji osjet	Dodir	Toplo	Hladno	Poboljšanje osjeta s vremenom	Rekonstruirana dojka drugačija od zdrave
DA	13/17	13/17	11/17	11/17	15/17	1/17
NE	1/17				1/17	12/17
ne mogu definirati	3/17				1/17	3/17

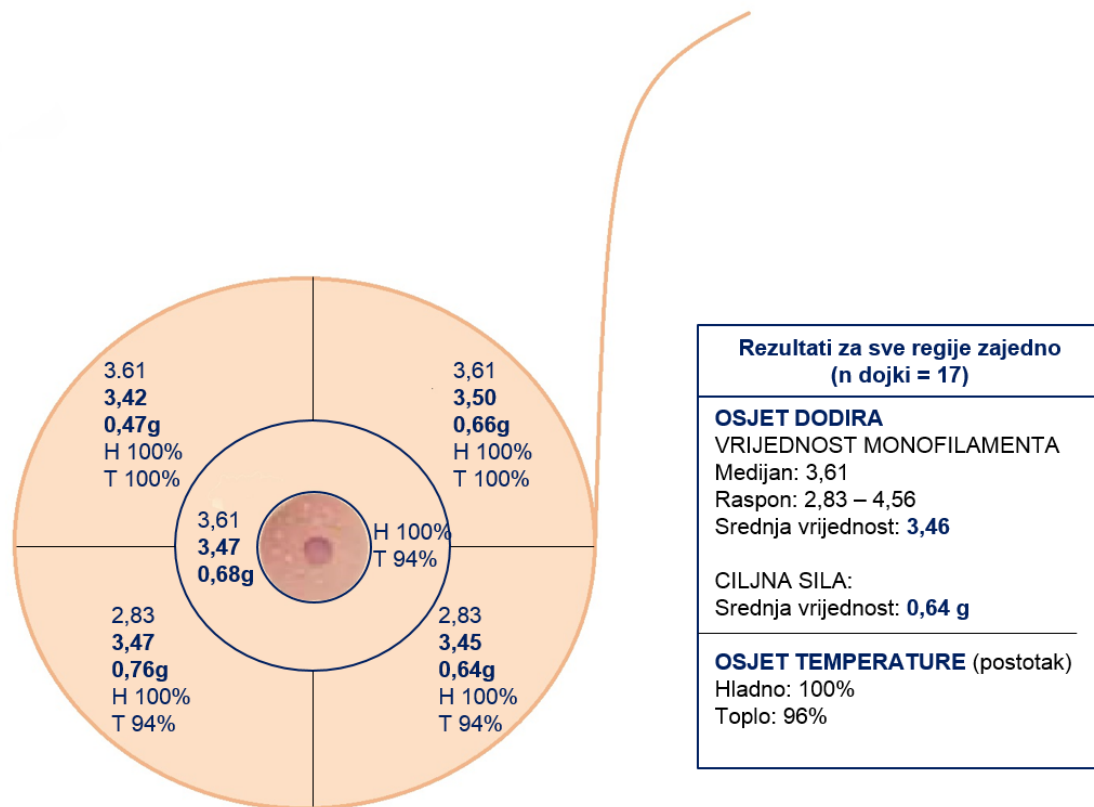
Uz navedena opažanja, među komponentama neuropatske boli pacijentice su najčešće spomenule sijekajuću bol u napadajima koja je javi vrlo rijetko, svega jednom u nekoliko mjeseci. Iznimka je pacijentica kojoj je dojka rekonstruirana 9 mjeseci prije testiranja, a navodi sijekajuću bol i žarenje svaka 3-4 dana. Još jedna pacijentica operirana prije 34 mjeseca navodi češću pojavu sijekajuće boli, oprilike jednom mjesečno.

Ostale senzacije koje su ispitanice opisale u rekonstruiranoj dojci su peckanje struje (25 mjeseci od rekonstrukcije), strujanje od bočno (34 mjeseca od rekonstrukcije) te grč u trajanju od 10 sekundi (42 mjeseca od rekonstrukcije).

Fantomski osjet spomenula je jedna pacijentica (28 mjeseci od rekonstrukcije). Opisuje kako ju svrbi bradavica koje nema. U te je pacijentice učinjena i mastektomija druge dojke bez rekonstrukcije.

5.2 Osjetljivost zdrave dojke

Objektivno testiranje osjetljivosti u zdravim dojkaama polučilo je rezultate izložene na Slici 4. Prosječna dob ispitanica iznosi 53 godine, a raspon 39-71 (n=17).

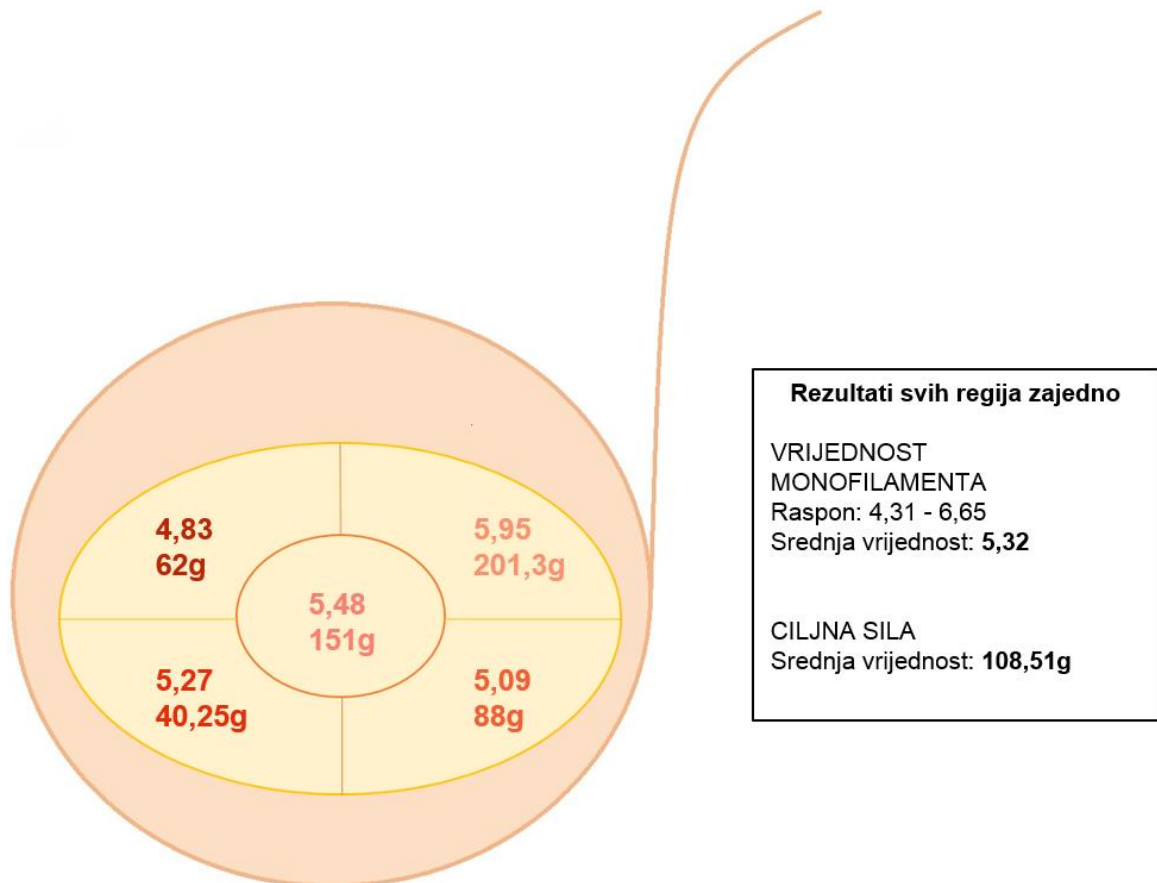


Slika 4. Rezultati ispitivanja dodira i temperature u zdravim dojkaama po regijama: prvi broj u stupcu označava medijan (najučestaliju pozitivnu veličinu monofilamenta), drugi broj srednju vrijednost pozitivnih veličina monofilamenata, treći broj srednju ciljnu silu pozitivnih monofilamenata. Temperatura je izražena kao postotak pozitivnih regija: H-hladno, T-toplo.

5.3 Osjetljivost velikog otoka kože TRAM režnja

5.3.1 Stupanj oporavka osjeta dodira

Rezultate u pacijentica koje su imale mjerljiv oporavak osjeta dodira pokazuje Slika 5. Stupanj oporavka izražen je kao srednja vrijednost pozitivnih veličina monofilamenata za svaku regiju.

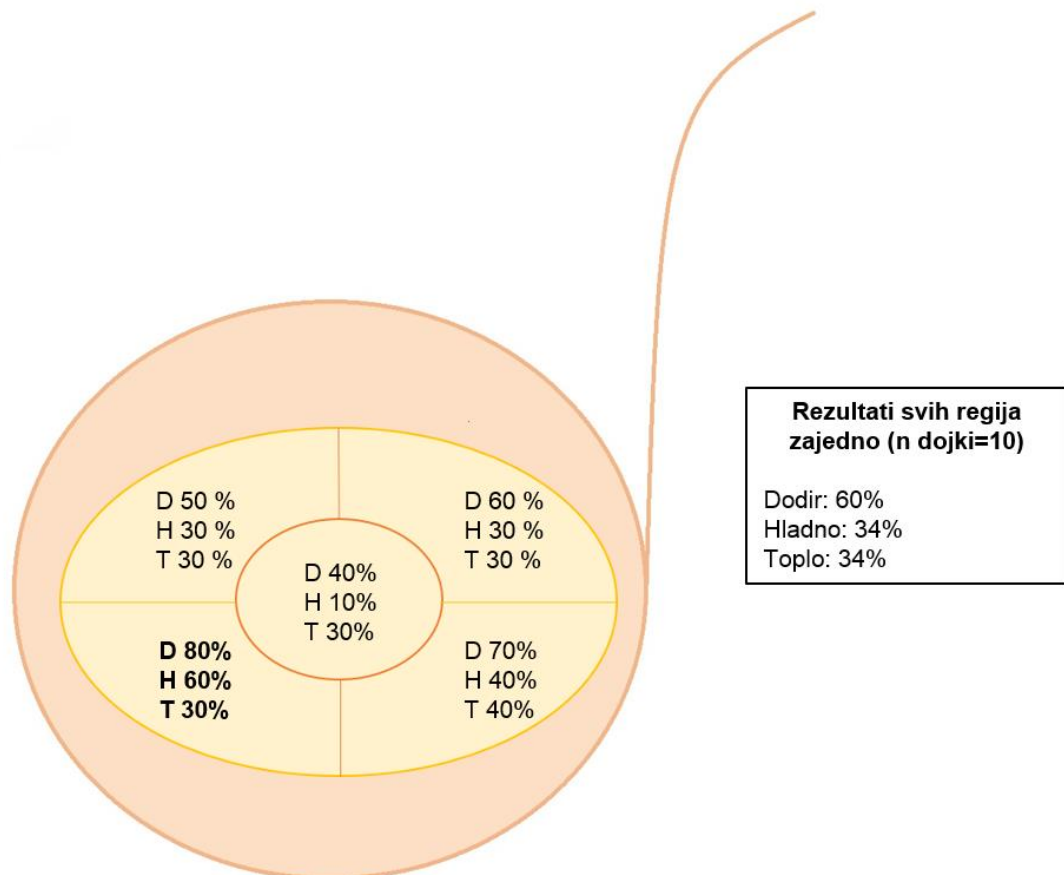


Slika 5. Rezultati kvantitativnog testiranja osjeta dodira u velikom otoku kože TRAM režnja. Gornji broj u stupcu označava srednju vrijednost pozitivnih veličina monofilamenata, a donji srednju ciljnu silu pozitivnih monofilamenata.

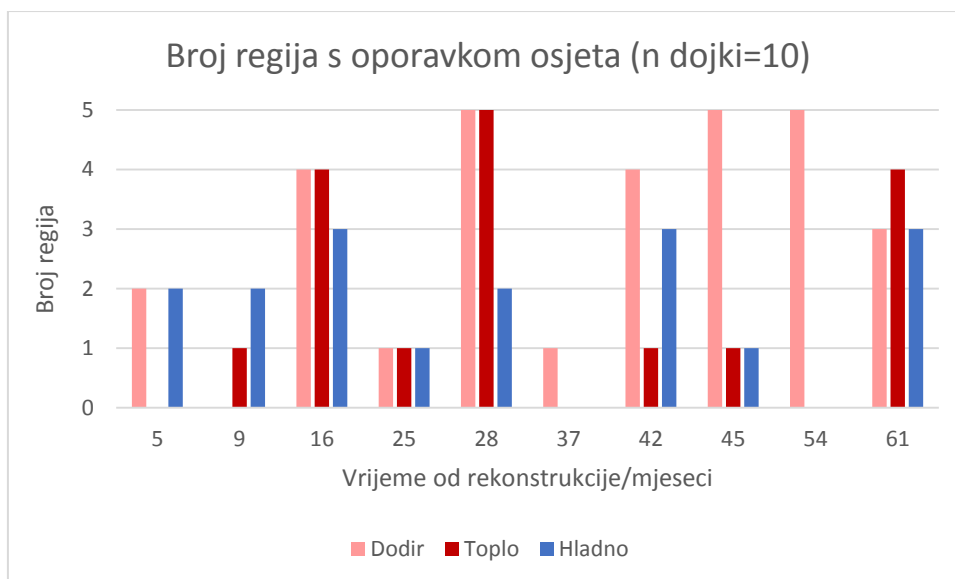
Najveći stupanj oporavka dodira postigla je superomedijalna regija, a najmanji superolateralna.

5.3.2 Opseg oporavka osjeta dodira i temperature

Opseg oporavka odražava broj regija s regeneriranim osjetima dodira i temperature. Najuspješnija regija ukupno je inferomedijalna, a slijede je redom: inferolateralna, superolateralna, superomedijalna, središnja.



Slika 6. Opseg oporavka osjeta dodira i temperature u velikom otoku kože TRAM režnja izražen kao postotak pozitivnih regija. D= dodir, H= hladno, T= toplo.



Slika 7. Broj regija s oporavkom osjeta u ovisnosti o vremenu od operacije.

Tri su pacijentice postigle mjerljiv oporavak osjeta dodira u svih 5 regija (28, 45 i 54 mjeseca nakon rekonstrukcije). U jedne od ukupno deset pacijentica (9 mjeseci od rekonstrukcije) osjet dodira nije bio mjerljiv niti u jednoj regiji (10%). Osjet toplog barem u jednoj regiji nađen je u 7 pacijentica (70%), a osjet hladnog u njih 8 (80%). Barem jedan od ispitivanih modaliteta osjeta bio je pozitivan u svih ispitanica.

5.3.3 Međusobna usporedba različitih područja unutar velikog otoka kože TRAM režnja

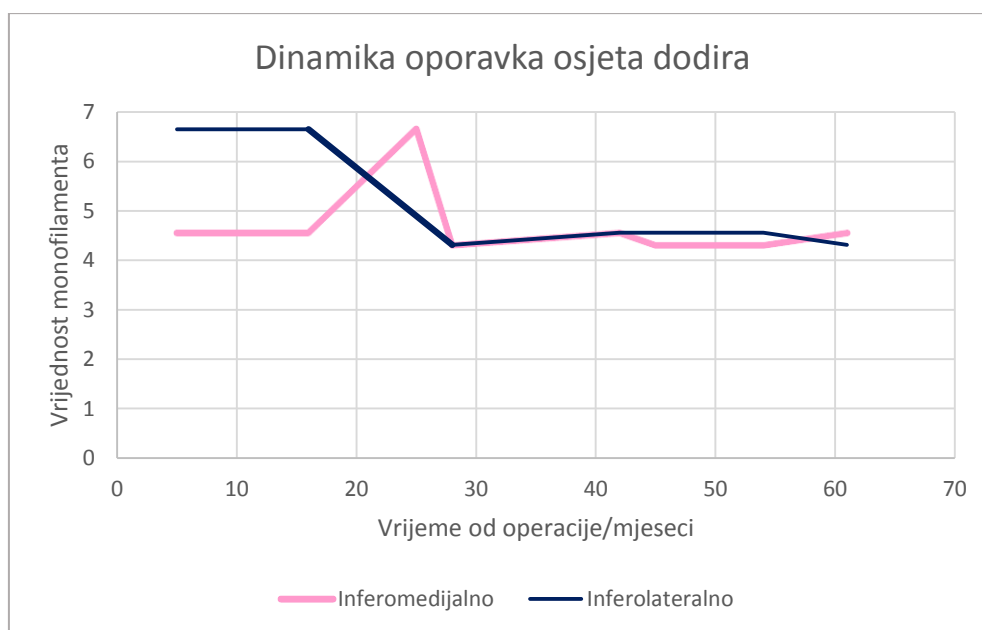
Sagledavajući stupanj i opseg oporavka dodira združeno, usporedbom svakog sa svakim područjem Wilcoxon Signed-Rank Test-om nisu utvrđene statistički značajne razlike.

5.3.4 Usporedba različitih područja velikog otoka kože TRAM režnja s pripadajućim područjima kontralateralne zdrave dojke

Sagledavajući stupanj i opseg oporavka dodira združeno, usporedbom svakog područja s pripadajućim područjem uparene kontralateralne zdrave dojke, Wilcoxon Signed-Rank Test-om za sva su područja utvrđene statistički značajne razlike. Hipoteza za prvu eksperimentalnu skupinu je odbačena.

5.3.5 Dinamika oporavka osjeta dodira u najučestalije pozitivnim područjima

Prikaz na Slici 8 oslikava kako se mijenja osjet dodira s vremenom. U prvom dijelu razdoblja praćenja od 5 do 30 mjeseci osjet oscilira, dok u drugom dijelu od 30 do 60 mjeseci pokazuje gotovo kontinuirane vrijednosti.

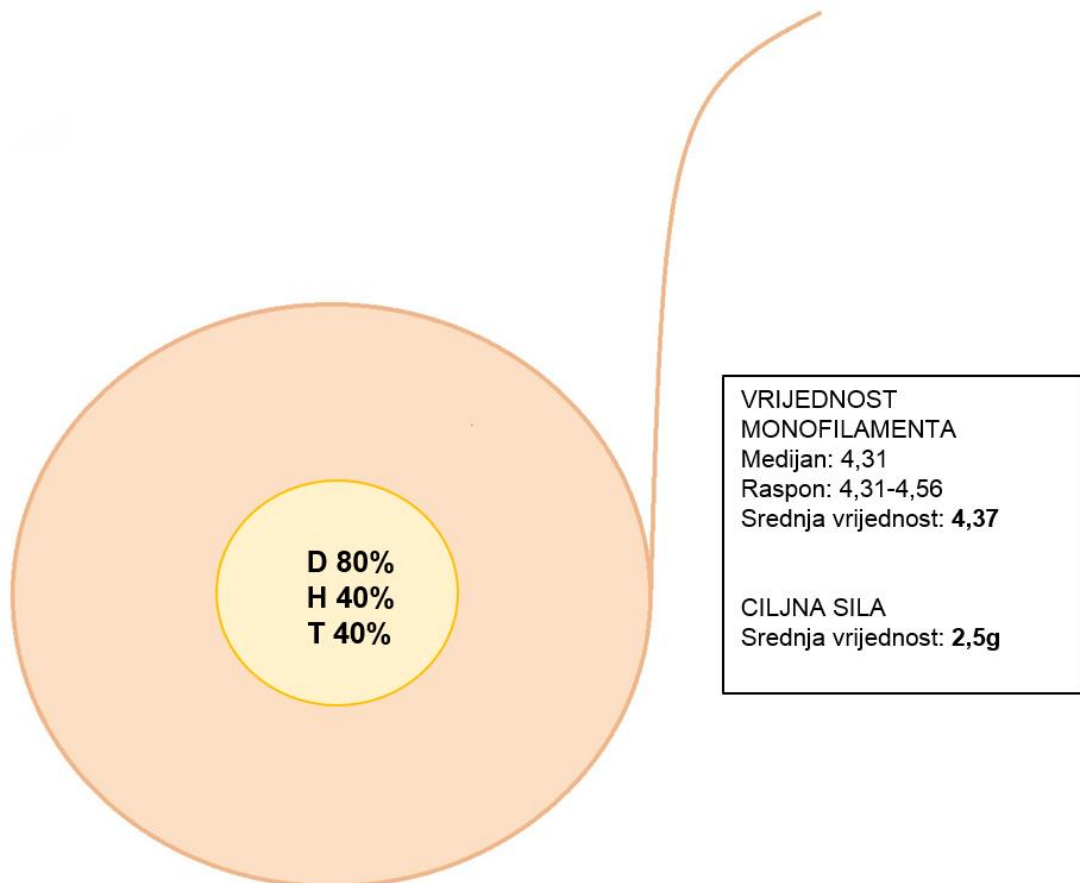


Slika 8. Dinamika oporavka osjeta dodira u dva najučestalnije pozitivna područja: inferomedijalnom i inferolateralnom.

5.4 Osjetljivost malog otoka kože TRAM režnja

5.4.1 Frekvencija oporavka osjeta dodira i temperature te stupanj oporavka osjeta dodira

Slika 9 prikazuje postotak pacijentica u kojih je oporavljen pojedini modalitet osjeta te vrijednosti dobivene kvantitativnim testiranjem osjeta dodira. Od ukupno pet pacijentica s malim otokom kože TRAM režnja, jedna pacijentica nije percipirala niti jedan modalitet (34 mjeseca nakon rekonstrukcije). To je pacijentica izrazito velikih dojki koja je ujedno imala najlošiji osjet u zdravoj dojci.



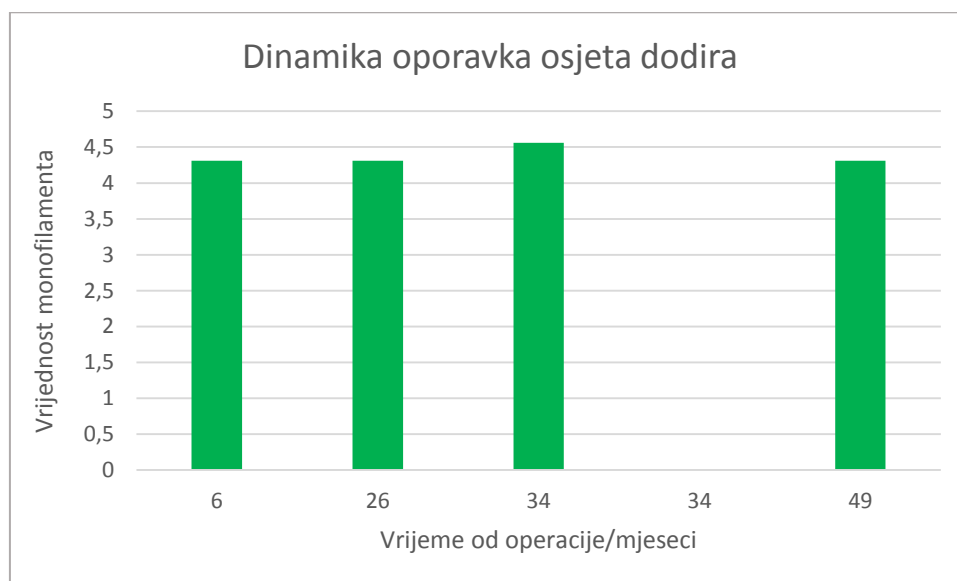
Slika 9. Postotak pozitivnih odgovora za svaki od ispitivanih modaliteta. D=dodir, H=hladno, T=toplo.

5.4.2 Usporedba osjeta dodira u malom otoku kože TRAM režnja i odgovarajućem području kontralateralne zdrave dojke

T-Test-om za uparene uzorke nije dokazana statistički značajna razlika između vrijednosti veličina monofilamenata percipiranih na malom otoku kože TRAM režnja naspram vrijednostima kože središnje regije (bez areole i bradavice) vlastite kontralateralne zdrave dojke. Hipoteza za drugu eksperimentalnu skupinu je prihvaćena.

5.4.3 Dinamika oporavka osjeta dodira u malom otoku kože TRAM režnja

Slika 10 opisuje dinamiku oporavka osjeta dodira s vremenom. U pacijentica koje imaju mjerljiv osjet dodira vrijednosti su približno kontinuirane tijekom cijelog vremena praćenja od 6 do 49 mjeseci nakon rekonstrukcije.



Slika 10. Dinamika oporavka osjeta dodira u malom otoku kože TRAM režnja (n=5)

5.5 Vremenski slijed pojave osjeta dodira i temperature: veliki i mali otok kože TRAM reznja

Najranija pojava i prosječan broj mjeseci do pojave pojedinog modaliteta osjeta unutar područja velikog otoka kože TRAM reznja i malog otoka kože TRAM reznja detaljno su izloženi u tablici 9.

Tablica 9. Vremenski slijed pojave osjeta dodira, toplog i hladnog

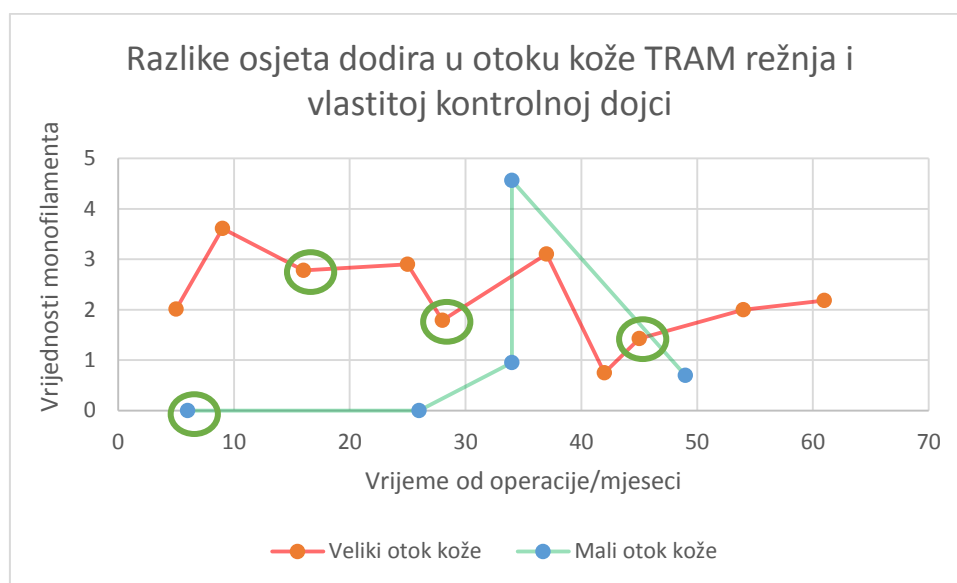
Otok kože u TRAM reznju	Područje	Prosječan broj mjeseci od operacije			Najmanji broj mjeseci do pojave osjeta		
		Dodir	Toplo	Hladno	Dodir	Toplo	Hladno
veliki otok kože	Inferomedijalno	35	33	27	5	16	5
	Inferolateralno	36	29	31	5	9	5
	Superomedijalno	37	45	37	16	28	9
	Superolateralno	45	29	29	28	16	16
	Centralno	36	35	28	16	16	28
	Prosječno u svim područjima	38	34	30	14	17	13
mali otok kože	Cijeli otok kože	30	38	38	6	26	26

U velikom otoku kože osjeti dodira i hladnog javljaju se prosječno 3,5 mjeseca prije osjeta toplog, i to najranije u inferomedijalnom i inferolateralnom području. Osjet toplog prvo se pojavi u inferolateralnom području. Osjet dodira najkasnije se javlja superolateralno, a osjeti temperature superomedijalno.

U malom otoku kože najranije se javlja osjet dodira.

5.6 Utjecaj imunoterapije na opseg i stupanj oporavka osjeta u velikom i malom otoku kože TRAM režnja

Slika 11 prikazuje razlike stupnja osjeta dodira između otoka kože TRAM režnja i vlastite kontrolne dojke. Manja razlika u vrijednosti monofilamenata znači oporavak osjeta dodira kožnog otoka režnja sličniji osjetu u zdravoj dojci. Radi mogućeg pozitivnog utjecaja na regeneraciju živaca, izdvojene su pacijentice koje su primile imunoterapiju trastuzumabom.



Slika 11. Crvena krivulja odražava razlike srednjih vrijednosti veličina monofilamenata u svim regijama zajedno velikog otoka kože i srednjih vrijednosti svih regija zajedno kontralateralne dojke iste ispitanice. Zelena krivulja odražava razlike pozitivnih vrijednosti veličina monofilamenata u malom otoku kože i središnjem dijelu (bez areole i bradavice) kontralateralne dojke iste ispitanice. Dvema pacijenticama koje nemaju vlastitu kontralateralnu dojku kao kontrola uzeta je srednja vrijednost kontrolne skupine zdravih dojki. Zaokružene pacijentice primile su imunoterapiju.

Sve tri pacijentice s velikim otokom kože režnja koje su primile imunoterapiju povratile su osjet dodira u središnjoj regiji režnja. Dvije od njih (16 i 28 mjeseci od rekonstrukcije) u središnjem su dijelu režnja percipirale i osjet toplog i osjet hladnog. Osjet dodira u tom području od svih 10 pacijentica skupine s velikim otokom kože

TRAM režnja imala je još samo jedna ispitanica (54 mjeseca nakon rekonstrukcije), a osjet toplog i hladnog niti jedna.

Također spomenute tri pacijentice koje su primile imunoterapiju prednjačile su i opsegom oporavka osjeta dodira. Jedna od njih (16 mjeseci od rekonstrukcije) imala je mjerljiv osjet dodira u četiri područja, a druge dvije u svih pet.

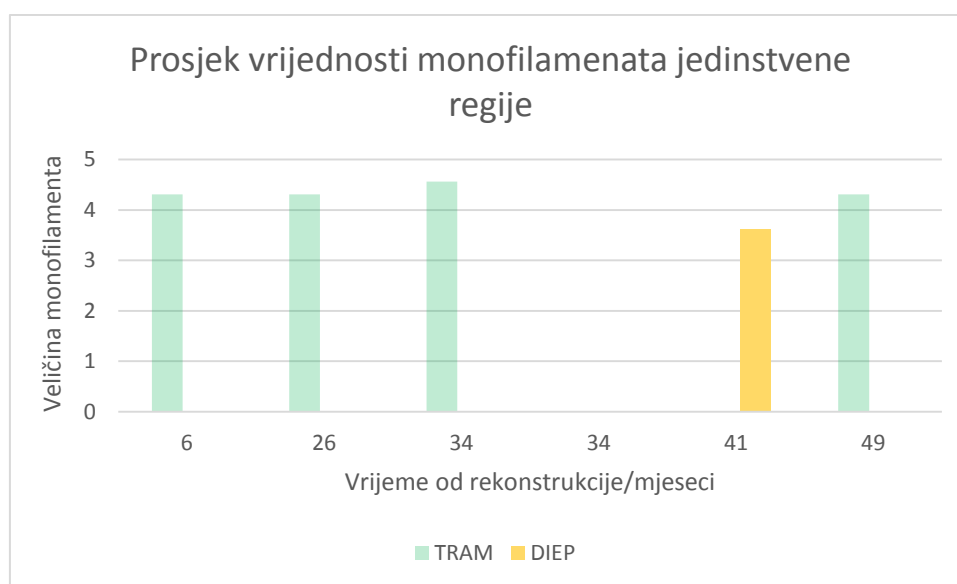
Pacijentica s malim otokom kože TRAM režnja koja je primila imunoterapiju imala je osjet dodira identičan središnjoj regiji svoje kontralateralne dojke već 6 mjeseci od rekonstrukcije.

5.7 Odnos osjetljivosti kožnih otoka DIEP režnja naspram TRAM-a

Zbog odaziva malog broja pacijentica kojima je dojka rekonstruirana DIEP režnjem, samo će se opisno izložiti odnos oporavka osjeta u DIEP režnju naspram TRAM-a.

5.7.1 Mali otok kože DIEP režnja

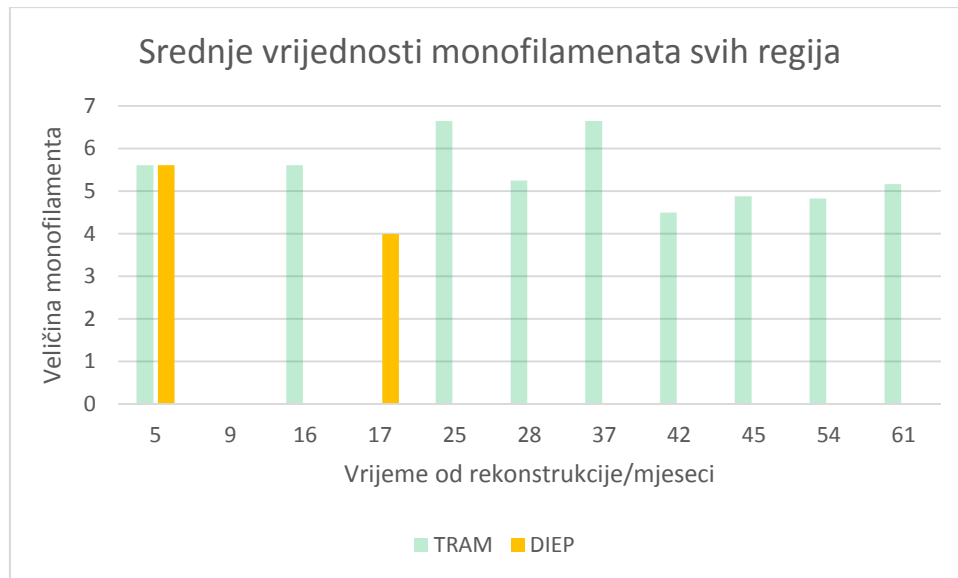
Stupanj oporavka u jedinom ispitanom režnju (41 mjesec od rekonstrukcije) bolji je od maksimalnog stupnja oporavka u pet ispitanih TRAM režnjeva.



Slika 12. Odnos oporavka osjeta dodira u malom otoku kože DIEP i TRAM režnja

5.7.2 Veliki otok kože DIEP reznja

Prikaz na Slici 13 opisuje odnos stupnjeva oporavka osjeta dodira u TRAM i DIEP reznjevima.



Slika 13. Srednje vrijednosti veličina monofilamenata svih regija velikog TRAM (n=10) i DIEP reznja (n=2). Manja srednja vrijednost označava veću osjetljivost područja na dodir.

Najveći postignut stupanj oporavka osjeta dodira u velikom otoku kože DIEP reznja 17 mjeseci od rekonstrukcije bolji je od maksimalnog stupnja oporavka postignutog u velikom otoku kože TRAM reznja tijekom ukupno 61 mjesec od rekonstrukcije. U spomenutom DIEP reznju dodir se oporavio u svih 5 regija.

Pacijentica operirana 5 mjeseci prije testiranja ima bilateralnu rekonstrukciju TRAM i DIEP reznjem. Ona je ujedno je i najmlađa ispitanica starosti 30 godina. Oporavak osjeta dodira identičnog je stupnja i opsega u oba reznja, a pojavio se u inferomedijalnom i inferolateralnom području.

6 RASPRAVA

6.1 Usporedba rezultata objektivnog testiranja i subjektivnih zapažanja ispitanica

U jedine pacijentice koja subjektivno nije imala nikakav osjet u dojci i nije uočila poboljšanje tijekom vremena objektivnim testiranjem nije utvrđen mjerljiv osjet dodira niti u jednoj regiji. Osjet toplog bio je pozitivan inferomedijalno, a osjet hladnog inferolateralno. Ta je pacijentica također imala najizraženiju prisutnost komponenti neuropatske boli. Testirana je 9 mjeseci nakon rekonstrukcije dojke TRAM režnjem s velikim otokom kože.

Subjektivno percepciju osjeta dodira potvrdilo je 76% pacijentica, a objektivno je utvrđena u njih 89 % barem u jednoj regiji velikog otoka kože i u malom otoku kože TRAM i DIEP režnja. 65% pacijentica izjasnilo se da osjećaju toplo i hladno na koži rekonstruirane dojke. Objektivnim metodama osjet toplog bio je prisutan barem u jednoj regiji velikog otoka kože i malom otoku kože obaju režnjeva u 67% pacijentica, a osjet hladnog u 72%. Gotovo sve pacijentice (88%) smatraju da se osjet u rekonstruiranoj dojci tijekom vremena poboljšava.

Subjektivna opažanja osjeta toplog i hladnog dobro koreliraju sa objektivnim mjerenjima, iako objektivni rezultati pokazuju tendenciju veće osjetljivosti.

Kvantitativno testiranje osjeta dodira Semmes-Weinstein monofilamentima pokazalo se osjetljivijim u procjeni dodira u odnosu na subjektivna zapažanja. Veća osjetljivost vjerojatno je posljedica podjele ispitivane dojke na regije za razliku od subjektivnih osjeta koji se odnose na cijelo područje kože rekonstruirane dojke.

6.2 Usporedba rezultata objektivnih metoda s dosadašnjim istraživanjima oporavka osjeta u slobodnom TRAM režnju

Beugels i sur. u postojećoj literaturi pronašli su 12 studija koje su objektivnim metodama ispitivale oporavak osjeta isključivo u slobodnim TRAM režnjevima (3). Četiri od njih proučavaju spontanu reinervaciju u režnju bez koaptacije živca, a

metodološki sukladni rezultati triju od njih u nastavku se uspoređuju s rezultatima našeg istraživanja.

Opažanja o velikom otoku kože TRAM reznja usporediva su sa studijom Blondeela i sur. Oni su pregledali 28 dojki (26= pacijentica) sekundarno rekonstruiranih TRAM reznjem nakon modificirane radikalne mastektomije. Bile su podijeljene u četiri kvadranta i središnje područje. Raspon razdoblja od rekonstrukcije do ispitivanja iznosio je 12-39 mjeseci. Monofilamenti najmanjih pragova podražaja percipirani su u superomedijalnom dijelu (34) što je u skladu s našim opažanjem najboljeg stupnja oporavka. 21% ispitanica nije moglo percipirati monofilament niti jedne veličine niti u jednom području (34) u usporedbi sa 10% u našem velikom otoku kože. Unatoč jednakoj primijenjenoj temperaturi, osjet toplog u barem jednom segmentu nađen je u samo 21% pacijentica (34) suprotno 70% u našim opažanjima. Nadalje, osjet dodira u svih 5 područja regeneriran je u 18% ispitanica (34), a kod nas u 33%. Navedene razlike mogu biti posljedica dužeg razdoblja od rekonstrukcije u naših ispitanica koje iznosi 5-61 mjesec.

Lappato. i sur. u 39 pacijentica monofilamentima su ispitivali oporavak osjeta dodira u razdoblju od 5 mjeseci do 2,3 godine nakon rekonstrukcije. Režanj i kontralateralnu dojku podijelili su na medijalni i lateralni dio, odnosno i središnji ukoliko je bila rekonstruirana bradavica. Srednje vrijednosti veličina monofilamenata medijalno su iznosile 5,01, a lateralno 5,47 (35). Ti su rezultati gotovo identični prosjeku rezultata superomedijalnih i inferomedijalnih područja jednakih 5,05, odnosno 5,52 superolateralno i inferolateralno u našem istraživanju. Statistički značajne razlike vrijednosti pragova podražaja nađene su između opisanih regija rekonstruirane i kontralateralne dojke (35) što smo također dokazali.

Već opisana studija Liewa i sur. u 4 kvadranta 21 dojke procijenila je oporavak dodira, temperature i boli u razdoblju od 7 do 68 mjeseci nakon rekonstrukcije. 76% ispitanica imalo je mjerljiv barem jedan od objektivno ispitivanih modaliteta osjeta (dodir, bol, temperatura). Inferomedijalni kvadrant postigao je najbolji oporavak osjeta dodira sa srednjom vrijednošću ciljne sile 65,1 g. U tom kvadrantu tri su pacijentice postigle jednak osjet kao u kontralateralnoj dojci (32) (nepoznato je li kontrola uparena dojka ili srednja vrijednost). Suprotno svemu navedenome, u našem istraživanju sve ispitanice s velikim otokom kože TRAM reznja imale su

pozitivan barem jedan ispitivani modalitet (dodir, temperatura) u barem jednoj regiji. Najbolji stupanj oporavaka uočen je u superomedijalnom dijelu u kojem niti jedna ispitanica nije imala osjet jednak svojoj kontralateralnoj dojci.

Zbirni rezultati sustavnog preglednog članka Beugelsa i sur. za slobodni TRAM režanj bez koaptacije živca kategorizirali su oporavak osjeta između osjeta dubokog pritiska i gubitka protektivnog osjeta (3). Navedene kategorije odgovaraju vrijednostima Semmes-Weinstein monofilamenata od 4,56 do 6,65 (34). Srednja vrijednost veličine monofilamenata za veliki otok kože TRAM režnja u našem istraživanju iznosi 5,32 što je unutar opisanog raspona. Suprotno tome, srednja vrijednost za mali otok kože TRAM režnja iznosi 4,37 što je najbliže kategoriji oštećenog protektivnog osjeta (34).

Niti jedno od pronađenih istraživanja nije evaluiralo osjetljivost otoka kože slobodnog TRAM režnja bez koaptacije živca nakon mastektomije s poštedom kože.

6.3 Opravdanost usporedbe osjetljivosti kože režnja i kontralateralne dojke

Liew i sur. su ispitivanjem osjetljivosti kože trbuha zdravih volonterki u području donorske regije i kože kontralateralnih dojki operiranih pacijentica pronašli sličnu osjetljivost na dodir (32). Puoti i sur. ustvrdili su isto, a srednje vrijednosti veličina monofilamenata bile su 2,59 za kožu trbuha i 3,16 za kožu kontralateralne dojke (20). U našem istraživanju srednja vrijednost za kontralateralne dojke iznosi 3,46.

S obzirom na stupanj osjeta dodira i prisutnost istih vrsta osjetnih receptora koža slobodnog režnja s trbuha ima potencijal za postizanje osjetljivosti jednake koži kontralateralne zdrave dojke.

6.4 Mehanizmi reinervacije nakon rekonstrukcije dojke slobodnim režnjem

6.4.1 Reinervacija iz rubova okolne kože

Većina istraživača kao mehanizam reinervacije kože rekonstruirane dojke predložila je regeneraciju živaca iz rubova okolne kože u kožu režnja (3). Kada su ti živci sami

oštećeni proces se naziva regenerativnim nicanjem, a ako neozlijeđeni aksoni urastaju u denerviranu kožu radi se o kolateralnom nicanju (21).

Okolna koža primajuće regije nije normalno inervirana koža. Khan i sur. pokazali su da je osjetljivost rekonstruirane dojke u cijelini na fini dodir, toplo i hladno nakon mastektomije s poštedom kože u odnosu na zdravu dojku statistički značajno smanjena. Osjet dodira bio je jače oslabljen u lateralnim kvadrantima. Rekonstrukcija je rađena *latissimus dorsi* režnjem i implantatom (68), DIEP režnjem (4) ili samo implantatom (73)(36). Puonty i sur. ispitali su osjetljivost kože prsne stijenke na dodir, toplo i hladno nakon mastektomije, a prije odgođene rekonstrukcije. Vrijednosti su bile statistički značajno lošije u odnosu prema zdravim dojka (20).

S anatomskeg stajališta tijekom mastektomije ravnina disekcije leži između žljezdanog tkiva i potkožnog masnog tkiva (37), odnosno u razini površinske fascije dojke (38). Od osjetnih živaca koji opskrbljuju dojku samo supraklavikularni živci pristupaju dojci izravno putem površinske fascije dojke (7). Oni inerviraju kožu gornjih dijelova dojke i mogu omogućiti reinervaciju regenerativnim nicanjem iz rubova kože. Ostali živci su tijekom mastektomije inicijalno oštećeni već na razini pektoralne fascije (39) te oni ne bi trebali sudjelovati u reinervaciji iz rubova okolne kože. Iako je rezidualni osjet u koži nakon mastektomije klinički utvrđen (20) očuvanost kontinuiteta živaca na razini površinske fascije dojke pa tako i sposobnost regenerativnog nicanja je upitna.

Temeljem svega navedenog zaključujemo da se spontana reinervacija kože režnja iz rubova priležeće okolne kože odvija mehanizmom regenerativnog nicanja budući da su živčana vlakna i sama oštećena. Regenerativno nicanje najviše pridonosi oporavku osjeta u gornjim dijelovima kože dojke. Kolateralno nicanje očuvanih vlakana eventualno je moguće na prijelazu iz zdrave kože prsne stijenke u kožu s mastektomijom oštećenim živčanim vlaknima, no u ljudi ono je ograničenog dosega (do prosječno 1 cm)(21).

6.4.2 Reinervacija iz primajuće lože prsišta

Kada bi se reinervacija događala samo iz rubova okolne kože, rezultati oporavka osjeta u koži TRAM i DIEP režnja trebali bi biti jednaki.

Samo studija Blondeela i sur. do sada je uspoređivala oporavak osjeta između neinerviranih slobodnih TRAM i DIEP režnjeva (2). Iako statistički značajne razlike u oporavku osjeta dodira nisu dokazane, u svim ispitivanim područjima vrijednosti su bile bolje za DIEP režanj (34). U našem istraživanju maksimalni stupanj oporavka osjeta dodira postignut u velikom i malom otoku kože DIEP režnja također je bio bolji od maksimalnog stupnja oporavka osjeta u TRAM režnju.

Ducic i sur. objašnjavajući kapacitet reinervacije u neurotiziranom DIEP režnju ističu da osjetni živci dojke mogu doseći kožu režnja samo kroz puteve degeneriranih osjetnih živaca u režnju. S druge strane, osjetni živci dojke koji zalutaju u puteve degeneriranih motornih vlakana ne pridonose oporavku osjeta u koži režnja (40). Navedenim spoznajama mogu se objasniti razlike u kapacitetu spontane reinervacije iz primajuće lože prstišta između TRAM i DIEP režnja. Sukladno postojanju velike komponente mišića u slobodnom TRAM režnju, kapacitet spontane reinervacije iz mastektomijom presječenih osjetnih živaca primajuće lože čini se manjim od kapaciteta DIEP režnja koji ne sadrži mišićnu komponentu. Drugim riječima, osjetna vlakna koja potencijalno mogu pridonijeti oporavku osjeta izgubljena su u stazama degeneriranih motornih živčanih vlakana unutar mišićnog dijela TRAM režnja.

Prema tome varijabilost osjetnog opravaka u TRAM režnju može ovisiti o orijentaciji režnja unutar primajuće lože prsišta te položaju mišića prema presječenim osjetnim živcima dojke.

Živci iz primajuće lože prsišta putem kojih bi se mogla odvijati reinervacija jesu oni koji pristupaju dojci iz dubine, a oštećeni su mastektomijom. Prilikom mastektomije tkivo se u dubinu uklanja do velikog pektoralnog mišića uključujući i njegovu fasciju (41). Živci koji ovdje prolaze jesu lateralne kožne grane interkostalnih živaca te medijalni ogranci prednjih kožnih grana interkostalnih živaca. Oni opskrbljuju kožu medijalnih, lateralnih i donjih dijelova kože dojke (7). Među njima se ističe lateralna kožna grana četvrtog interkostalnog živca koja se tradicionalno primjenjuje kao primajući živac za neurotizaciju režnja u dojci (42).

Aksonalna regeneracija iz primajuće lože prsišta također sudjeluje u spontanoj reinervaciji kože slobodnog režnja. Slobodni TRAM režanj zbog prisutnosti mišićne komponente ima manji maksimalni kapacitet reinervacije ovim mehanizmom u usporedbi sa DIEP režnjem.

Valjalo bi usporediti oporavak osjeta spontanom reinervacijom između slobodnog TRAM režnja, *muscle sparing* TRAM režnja i DIEP režnja da se utvrdi relativni doprinos aksonalne regeneracije povratu osjeta.

6.5 Oporavak osjeta u različitim područjima slobodnih režnjeva

Budući da je obrazac spontane reinervacije opisan u slobodnom režnju bez koaptacije živca od periferije prema središtu režnja (3), rezultati središnje regije velikog otoka kože ne mogu se izravno uspoređivati s rezultatima malog otoka kože. Iz navedenog razloga, regije velikog otoka kože i jedinstveno područje malog otoka uspoređivane su s odgovarajućim regijama vlastitih kontrolnih dojki.

6.5.1 Veliki otok kože slobodnog TRAM režnja

Usporedbom osjeta dodira za svaku regiju velikog otoka kože s pripadajućim regijama vlastite kontralateralne zdrave dojke za svih pet regija utvrđene su statistički značajne razlike. Potonje znači da je osjet dodira u rekonstruiranim dojkama unatoč mjerljivom oporavku i dalje značajno slabiji od osjeta dodira u zdravim dojkama.

Iako međusobnom usporedbom različitih područja unutar velikog otoka kože razlike nisu bile statistički značajne, područja se razlikuju i maksimalnim stupnjem i učestalošću oporavka osjeta dodira. Osjet dodira najčešće je bio oporavljen u inferomedijalnom i inferolateralnom području, dok je najveći stupanj oporavka postigao superomedijalno. S druge strane, najlošiji stupanj oporavka pokazala je superolateralna regija, a u najmanjem broju pacijentica uočen je u središtu velikog otoka kože.

Navedeno potvrđuje već opisani obrazac reinervacije od periferije prema središtu režnja (3). Najveći stupanj oporavka zabilježen superomedijalno može biti objašnjen dvojitim mehanizmom reinervacije koji je najvjerojatniji upravo u ovom području. Oporavku osjeta superomedijalno mogu doprinijeti i regenerativno nicanje supraklavikularnih živaca i aksonalna regeneracija medijalnih ogranaka prednjih kožnih grana interkostalnih živaca.

Osjeti dodira i hladnog najranije se javljaju u inferomedijalnom i inferolateralnom području, a osjet toplog inferolateralno. U tim je područjima moguća reinervacija aksonalnom regeneracijom, osobito inferolateralno iz lateralnih kožnih grana četvrtog do šestog interkostalnog živca jer nose bogatu inervaciju za lateralne dijelove kože (7) te bradavicu i areolu (8).

Suprotno spoznajama Buegelsa i sur. koji navode kako oporavak osjeta nije zabilježen u prvih 10 mjeseci nakon rekonstrukcije neinerviranim TRAM režnjem (3), mi smo opazili oporavak osjeta dodira i hladnog već 5 mjeseci po rekonstrukciji u velikom otoku TRAM režnja, odnosno oporavak osjeta dodira 6 mjeseci po rekonstrukciji u malom otoku TRAM režnja. Prva pacijentica ujedno je i najmlađa pacijentica (30 godina) što je u skladu sa zapažanjima Santanellija i sur. o ovisnosti sposobnosti za aksonalnu regeneraciju i dobi (33). Druga pacijentica primila je imunoterapiju trastuzumabom i postigla stupanj oporavaka osjeta dodira identičan kontralateralnoj dojci.

6.5.2 Mali otok kože slobodnog TRAM režnja

Usporedbom osjeta dodira u malom otoku kože i središnjem području kontralateralne zdrave dojke nije dokazana statistički značajna razlika. Navedeno znači da je postignuti stupanj oporavka osjeta dodira u koži rekonstruirane dojke zadovoljavajući. Jedna od četiri pacijentice koje su imale mjerljiv osjet primila je imunoterapiju trastuzumabom i regenerirala osjet dodira 6 mjeseci nakon rekonstrukcije. Među pacijenticama koje nisu primile imunoterapiju osjet dodira najranije se vratio 26 mjeseci od rekonstrukcije što je mnogo ranije od 54 mjeseca u središnjem dijelu velikog otoka kože. Iz navedenog zaključujemo da osjet u koži režnja rekonstruirane dojke ovisi i o veličini otoka kože i o udaljenosti od ruba priležeće kože.

6.5.3 Koža dojke iznad deepiteliziranih dijelova slobodnog režnja

Nismo istraživali osjetljivost pošteđene kože dojke iznad deepiteliziranih dijelova režnja, ali budući da je dokazan slab stupanj rezidualnog osjeta nakon mastektomije

(20) očekivano je da je osjet bolji nego u koži reznja. Ne postoje studije koje istražuju odnos gubitka ciljnog osjetnog receptora i regeneracije pripadajućih mu živčanih vlakana, no Kivanç i sur. dokazali su da je uraštanje živaca u slobodni kožni transplantat pune debljine kože moguće (43), a odvija se uglavnom subdermalnim putem (44). Pri tome je odlučujući čimbenik debljina transplantata (45).

Debljina reznjeva kože nakon mastektomije stoga dvojako može utjecati na tijek i konačni ishod reinervacije. Tanji kožni reznaj podložniji je regeneraciji iz podležeg deepiteliziranog slobodnog reznja, dok deblji kožni reznaj pridonosi očuvanju kontinuiteta kožnih živaca koji regenerativnim nicanjem mogu doprinijeti oporavku osjeta.

Klinički, Stromps i sur. dokazali su značajno bolji osjet dodira u takozvanoj prijelaznoj zoni koja označava kožu dojke iznad reznja naspram otoku kože DIEP reznja nakon odgođene rekonstrukcije (46). Mori i sur. pokazali su da je osjet dodira u rekonstruiranoj dojci nakon rekonstrukcije peteljkastim TRAM i VRAM reznjem bolji nakon mastektomije s poštedom kože nego nakon konvencionalne mastektomije (47). Santanelli i sur. spominju regeneraciju živaca iz tkiva DIEP reznja u kožu dojke kao mogući mehanizam reinervacije (33).

Zaključno, iz svega navedenog proizlazi da je reinervacija kože dojke iznad deepiteliziranih dijelova reznja iz trbušne regije moguća i putem živaca iz primajuće lože prsišta. Rekonstrukcija dojke slobodnim DIEP reznjem nakon mastektomije s poštedom kože ima najveći potencijal oporavka osjeta. U svezi sa aktualnom raspravom o potrebi neurotizacije slobodnog reznja kod rekonstrukcije dojke zanimljivo bi bilo usporediti oporavak osjeta u slobodnom DIEP reznju nakon mastektomije s poštedom kože s DIEP reznjem s koaptacijom živca.

6.6 Utjecaj imunoterapije trastuzumabom na oporavak osjeta

Herceptin (trastuzumab) je monoklonalno protutijelo koje se koristi u liječenju HER2/ErbB2 pozitivnih tumora dojke (48). Oporavak osjeta dodira u središnjem području reznja zabilježen je samo u četiri od deset pacijentica s velikim otokom kože TRAM reznja. Tri su od njih primile imunoterapiju Herceptinom (trastuzumabom), a u četvrte je prošlo 54 mjeseca od rekonstrukcije do testiranja.

Središnje područje osim što je najudaljenije od rubova reznja je i najizbočeniji dio reznja, stoga i najudaljeni od prsne stijenke te zahtjeva najduže vrijeme za aksonalnu regeneraciju. Nju značajno može ubrzati imunoterapija trastuzumabom budući da je osjet dodira u središtu uočen već 16 mjeseci od rekonstrukcije. Placheta i sur. u štakora su istraživali utjecaj trastuzumaba na regeneraciju živca nakon akutne transekcije s direktnom anastomozom. Uočili su da trastuzumab povećava aksonalno nicanje iz proksimalnog odječka presječenog živca 4 tjedna nakon ozljede. Broj mijeliniziranih aksona 4 tjedna od ozljede bio je značajno veći nego u kontrolnoj skupini (49). Hendry i sur. u svom istraživanju na štakorima nakon akutne transekcije s premošćenjem defekta živca silikonskom cjevčicom su osim navedenog uvidjeli i povećan broj motornih i osjetnih neurona koji su regenerirali svoje aksone nakon tjedan dana od ozljede u odnosu na kontrolu skupinu. Broj Schwannovih stanica i makrofaga u distalnom odsječku također je bio povećan nakon tjedan dana od ozljede (50). Naše istraživanje prvo je potvrdilo povoljan utjecaj Herceptina (trastuzumaba) na regeneraciju živaca u ljudi. Štoviše, pokazali smo da povoljno djeluje na spontanu reinervaciju A β -vlakana nakon rekonstrukcije dojke slobodnim reznjem.

6.7 Ograničenja istraživanja

Glavno ograničenje istraživanja jest mali broj ispitanica. Mali broj pacijentica koje su primile imunoterapiju trastuzumabom onemogućio je statističku usporedbu s ostalim pacijenticama.

Nadalje, vremenski odnosi od mastektomije do rekonstrukcije dojke nisu razmotreni.

Potencijalni negativni utjecaji postoperativnog zračenja i kemoterapije na aktivnu regeneraciju aksona nisu uzeti u obzir.

7 ZAKLJUČCI

1. Subjektivna zapažanja pacijentica o promjenama osjeta u dojci važna su komponenta procjene oporavka osjeta.
2. Glavni mehanizam spontane reinervacije je aksonalna regeneracija iz primajuće lože prsišta, dok regenerativno nicanje iz rubova okolne kože varijabilno pridonosi oporavku osjeta ovisno o debljini kožnog režnja nakon mastektomije i stupnju očuvanosti kontinuiteta živaca koji pristupaju dojci u razini površinske fascije dojke.
3. TRAM režanj zbog prisutnosti mišićne sastavnice ima manji kapacitet za reinervaciju mehanizmom aksonalne regeneracije putem živaca iz primajuće lože prsišta u odnosu na DIEP režanj.
4. U skladu sa udaljenosti od prsne stijenke, oporavak osjeta najranije se javlja u perifernim područjima velikog otoka kože slobodnog režnja, a najkasnije u središtu. Oporavak osjeta ovisi i o veličini otoka kože režnja te udaljenosti od ruba s priležećom kožom.
5. Među ispitivanim modalitetima u najvećeg broja ispitanica vratio se osjet dodira kojeg posreduju debela mijelinizirana A β -vlakna. Osjeti toplog i hladnog pokazali su manje konzistentne rezultate.
6. Superomedijalno područje velikog otoka kože TRAM režnja imalo je najbolji stupanj oporavka osjeta dodira. U tom je dijelu dojke najvjerojatniji dvojni mehanizam reinervacije regenerativnim nicanjem supraklavikularnih živaca te aksonalnom regeneracijom iz primajuće lože prsišta.
7. U inferiornim područjima velikog otoka kože TRAM režnja osjeti dodira, toplog i hladnog oporavili su se u najvećeg broja ispitanica i najranije nakon rekonstrukcije. Odgovoran mehanizam reinervacije vjerojatno je aksonalna regeneracija iz primajuće lože prsišta.
8. Imunoterapija trastuzumabom pridonosi ranijem i opsežnijem oporavku osjeta dodira.

8 ZAHVALE

Zahvaljujem docentu Krešimiru Buliću na ukazanom povjerenju, razumijevanju, dostupnosti te prije svega strpljenju. Od srca hvala mojim dragim roditeljima na nesebičnoj podršci tijekom cjelokupnog školovanja te obitelji i prijateljima koji su uvijek bili uz mene. Zahvaljujem i pacijenticama koje su odvojile vrijeme za istraživanje te svima koji su sudjelovali u njihovu liječenju.

9 LITERATURA

1. Zurrida S, Veronesi U. Milestones in breast cancer treatment. *Breast J.* 2015;21:3–12. doi: 10.1111/tbj.12361.
2. Yueh JH, Slavin SA, Adesiyun T, Nyame TT, Gautam S, Morris DJ i sur. Patient satisfaction in postmastectomy breast reconstruction: a comparative evaluation of DIEP, TRAM, latissimus flap, and implant techniques. *Plast Reconstr Surg.* 2010;125(6):1585-95. doi: 10.1097/PRS.0b013e3181cb6351.
3. Beugels J, Cornelissen AJM, Spiegel AJ, Heuts EM, Piatkowski A, Van der Hulst RRWJ, i sur. Sensory recovery of the breast after innervated and non-innervated autologous breast reconstructions: A systematic review. *J Plast Reconstr Aesthet Surg.* 2017;70(9):1229-1241. doi: 10.1016/j.bjps.2017.05.001.
4. Temple CL, Ross DC, Kim S, et al. Sensibility following innervated free TRAM flap for breast reconstruction: Part II. Innervation improves patient-rated quality of life. *Plast Reconstr Surg.* 2009;124:1419–1425. doi: 10.1097/PRS.0b013e3181b98963.
5. Vinter I, ur. Waldeyerova anatomija čovjeka. Zagreb: Golden marketing-Tehnička knjiga; 2009.
6. Marušić A, Bobinac D, ur. Sobotta: Atlas anatomije čovjeka: Opća anatomija i lokomotorni sustav. 3. izd. Republika Hrvatska: Naklada Slap; 2013.
7. Vorherr H. *The Breast: Morphology, Physiology, and Lactation.* New York: Academic Press, Inc; 2012. [pristupljeno 7.6.2019.]. Dostupno na: https://books.google.hr/books?id=wYxirvD2X2IC&dq=breast+morphology+lactation&hl=hr&source=gbs_navlinks_s
8. Sarhadi NS, Shaw-Dunn J, Soutar DS. Nerve Supply of the Breast With Special Reference to the Nipple and Areola: Sir Astley Cooper Revisited. *Clin Anat.* 1997;10(4):283-8.
9. Bradamante Ž, Kostović-Knežević Lj, ur. *Osnove histologije: udžbenik i atlas (prema desetom američkom izdanju).* Zagreb: Školska knjiga; 2005.
10. Judaš M, Kostović I. *Temelji neuroznanosti.* Zagreb: MD, 1997.
11. Kukulja Taradi S, Andreis I, ur. *Guyton i Hall: Medicinska fiziologija – udžbenik.* 12. izd. Zagreb: Medicinska naklada; 2012.

12. Ibrahim Z, Ebenezer G, Christensen JM, Sarhane KA, Hauer P, Cooney DS, i sur. Cutaneous collateral axonal sprouting re-innervates the skin component and restores sensation of denervated Swine osteomyocutaneous alloflaps. PLoS One. 2013;8(10):e77646. doi: 10.1371/journal.pone.0077646.
13. Laverdet B, Danigo A, Girard D, Magy L, Demiot C, Desmoulière A. Skin innervation: important roles during normal and pathological cutaneous repair. Histol histopathol. 2015;30(8):875-92. doi: 10.14670/HH-11-610.
14. Johnson KO. The roles and functions of cutaneous mechanoreceptors. Curr Opin Neurobiol. 2001;11(4):455-61.
15. Barral JP, Croibier A. Visceral Vascular Manipulations. 2011. [pristupljeno 4.6.2019.] Dostupno na: <https://www.sciencedirect.com/topics/medicine-and-dentistry/pacini-corporcle>
16. Winchester DJ. Breast cancer. 2. izd. Hamilton, Ontario: BC Decker Inc; 2006. [pristupljeno 3.6.2019.] Dostupno na: <https://books.google.hr/books?id=aHetwn61JigC&printsec=frontcover&dq=breast+cancer&hl=hr&sa=X&ved=0ahUKEwjKq72WydTiAhVhSoKHeQPdx4Q6AEIjAA#v=onepage&q=breast%20cancer&f=false>
17. Wikipedia: the free encyclopedia [Internet]. St. Petersburg (FL): Wikimedia Foundation, Inc. 2018 – Bulboid corpuscle. [pristupljeno 5.6.2019.] Dostupno na: https://en.wikipedia.org/wiki/Bulboid_corpuscle
18. Puonti H. Effects of microsurgical nerve repair on sensory function after breast reconstruction [disertacija]. Helsinki: University of Helsinki, Faculty of Medicine; 2017.
19. Cornelissen AJM, Beugels J, Van Kuijk SMJ, Heuts EM, Rozen SM, Spiegel AJ. Sensation of the autologous reconstructed breast improves quality of life: a pilot study. Breast Cancer Res Treat. 2018;167(3):687-695. doi: 10.1007/s10549-017-4547-3.
20. Puonti HK, Broth TA, Soinila SO, Hallikainen HK, Jääskeläinen SK. How to Assess Sensory Recovery After Breast Reconstruction Surgery? Clin Breast Cancer. 2017;17(6):471-485. doi: 10.1016/j.clbc.2017.04.011.
21. Healy C, LeQuesne PM, Lynn B. Collateral sprouting of cutaneous nerves in man. Brain. 1996;119:2063-2072.

22. Stoll G, Jander S, Myers RR. Degeneration and regeneration of the peripheral nervous system: From Augustus Waller's observations to neuroinflammation. *J Peripher Nerv Syst.* 2002;7(1):13-27.
23. Sulaiman W, Gordon T. Neurobiology of Peripheral Nerve Injury, Regeneration, and Functional Recovery: From Bench Top Research to Bedside Application. *Ochsner J.* 2013;13(1): 100–108.
24. Hahn K, Sirdofsky M, Brown A, Ebenezer G, Hauer P, Miller C i sur. Collateral sprouting of human epidermal nerve fibers following intracutaneous axotomy. *J Peripher Nerv Sys.* 2006;11(2):142-7.
25. Ebenezer GJ, O'Donnell R, Hauer P, Cimino NP, McArthur JC, Polydefkis M. Impaired neurovascular repair in subjects with diabetes following experimental intracutaneous axotomy. *Brain.* 2011;134:1853–1863. doi:10.1093/brain/awr086.
26. Pollhammer MS, Duscher D, Schmidt M, Huemer GM. Recent advances in microvascular autologous breast reconstruction after ablative tumor surgery. *World J Clin Oncol.* 2016;7(1):114-21. doi: 10.5306/wjco.v7.i1.114.
27. Hall-Findlay E, Evans G, ur. *Aesthetic and Reconstructive Surgery of the Breast- E Book: Expert Consult.* Philadelphia (US): Saunders Elsevier; 2010. [pristupljeno 30.5.2019.]. Dostupno na: https://books.google.hr/books?id=NtnENoGGMJYC&dq=aesthetic+and+reconstructive+surgery&hl=hr&source=gbs_navlinks_s
28. Milas I, Zore Z, Roth A, Oresic T, Eljuga D, Gulan M, i sur. Breast reconstruction. *Libri Oncol.* 2014;42(1-3):29-30.
29. Saint-Cyr M, Wong C, Schaverien M, Mojallal A, Rohrich RJ. Perforasomes of the DIEP fl ap: Vascular anatomy of the lateral versus medial row perforators and clinical implications. *Plast Reconstr Surg.* 2010;125:772–782.
30. Chang DW. Breast Reconstruction with Microvascular MS-TRAM and DIEP Flaps. *Arch Plast Surg.* 2012;39:3-10.
31. Jeong WS, Han W, Eom JS. Comparison of Aesthetic Outcomes Between Vertical and Horizontal Flap Insets in Breast Reconstruction with the TRAM or DIEP Flaps. *Aesth Plast Surg.* 2017;41(1):19-25. doi: 10.1007/s00266-016-0757-z.
32. Liew S, Hunt J, Pennington D. Sensory recovery following free TRAM flap breast reconstruction. *Br J Plast Surg.* 1996;49(4):210-3.

33. Santanelli F, Longo B, Angelini M, Laporta R, Paolini G. Prospective Computerized Analyses of Sensibility in Breast Reconstruction with Non-Reinnervated DIEP Flap. *Plast Reconstr Surg*. 2011;127(5):1790-5. doi: 10.1097/PRS.0b013e31820cf1c6.
34. Blondeel PN, Demuyneck M, Mete D, Monstrey SJ, Van Landuyt K, Matton G, et al. Sensory nerve repair in perforator flaps for autologous breast reconstruction: sensational or senseless? *Br J Plast Surg*. 1999;52(1):37-44.
35. Lapatto O, Asko-Seljavaara S, Tukiainen E, Suominen E. Return of Sensibility and Final Outcome of Breast Reconstructions Using Free Transverse Rectus Abdominis Musculocutaneous Flaps. *Scand J Plast Reconstr Hand Surg*. 1995;29(1):33-8.
36. Khan A, Zhang J, Sollazzo V, Mohammed K, Gui G. Sensory change of the reconstructed breast envelope after skin-sparing mastectomy. *Eur J Surg Oncol*. 2016;42(7):973-9. doi: 10.1016/j.ejso.2016.03.018.
37. Robertson SA, Rusby JE, Cutress RI. Determinants of optimal mastectomy skin flaps thickness. *Br J Surg*. 2014;101(8):899-911. doi: 10.1002/bjs.9470.
38. Radu M, Bordea C, Noditi A, Blidaru A. Assessment of Mastectomy Skin Flaps for Immediate Implant-Based Breast Reconstruction. *Med Life*. 2018;11(2):137-145.
39. O'Connell RL, Rusby JE. Anatomy relevant to conservative mastectomy. *Gland Surg*. 2015; 4(6):476-483. doi: [10.3978/j.issn.2227-684X.2015.02.06](https://doi.org/10.3978/j.issn.2227-684X.2015.02.06).
40. Ducic I, Yoon J, Momeni A, Ahcan U. Anatomical Considerations to Optimize Sensory Recovery in Breast Neurotization with Allograft. *Plast Reconstr Surg Glob Open*. 2018; 6(11): e1985. doi: [10.1097/GOX.0000000000001985](https://doi.org/10.1097/GOX.0000000000001985)
41. Bartlett DL, Thirunavukarasu P, Neal MD, Bao P, et al. *Surgical Oncology: Fundamentals, Evidence-based Approaches and New Technology*. New Delhi: Jaypee Brothers Medical Publishers (P) Ltd; 2011. [pristupljeno 9.6.2019.]. Dostupno na: https://books.google.hr/books?id=aF16BAAAQBAJ&pg=PA268&dq=skin+sparing+mastectomy+boundaries&hl=hr&sa=X&ved=0ahUKEwiSmNSrgObiAhVII4sKHcazD_QQ6AEIKTAA#v=onepage&q&f=false
42. Spiegel AJ, Menn ZK, Eldor L, Kaufman Y, Dellon, AL. Breast Reinnervation: DIEP Neurotization Using the Third Anterior Intercostal Nerve. *Plast Reconstr Surg Glob Open*. 2013;6;1(8):e72. doi: 10.1097/GOX.0000000000000008.

43. Kivanç Ö, Doran F, Acartürk S. Continued reinnervation of full thickness skin after transposition. *Eur J Plast Surg.* 1993;16:212-216.
44. Adeymo O, Wyburn GM. Innervation of skin grafts. *Transplantation.* 1957;4:152.
45. Dykes RW. The recovery of sensory function following skin flaps in humans (Discussion). *Plast Reconstr Surg.* 1987;79:434.
46. Stromps JP, Bozkurt A, Grieb G, Kim BS, Wiezik M, Pallua N. Spontaneous Reinnervation of Deep Inferior Epigastric Perforator Flaps after Delayed Breast Reconstruction. *J Reconstr Microsurg.* 2016;32(3):169-77. doi: 10.1055/s-0035-1564062.
47. Mori H, Okazaki M. Is the sensitivity of skin-sparing mastectomy or nipple-sparing mastectomy superior to conventional mastectomy with innervated flap? *Microsurgery.* 2011;31(6):428-33. doi: 10.1002/micr.20898.
48. Baselga J, Tripathy D, Mendelsohn J, et al. Phase II study of weekly intravenous recombinant humanized anti-p185HER2 monoclonal antibody in patients with HER2/neu-overexpressing metastatic breast cancer. *J Clin Oncol.* 1996;14:737–744.
49. Placheta E, Hendry JM, Woodb MD, Lafontaine CW, Liub EL, Alvarez Veronesi MC i sur. The ErbB2 inhibitor Herceptin (Trastuzumab) promotes axonal outgrowth four weeks after acute nerve transection and repair. *Neurosci Lett.* 2014;582:81-6. doi: 10.1016/j.neulet.2014.09.006.
50. Hendry JM, Cecilia Alvarez-Veronesi MC, Placheta E, Zhang JJ, Gordon T, Borschel GH. ErbB2 Blockade with Herceptin (Trastuzumab) Enhances Peripheral Nerve Regeneration after Repair of Acute or Chronic Peripheral Nerve Injury. *Ann Neurol.* 2016 Jul;80(1):112-26. doi: 10.1002/ana.24688.

10 ŽIVOTOPIS

Rođena sam 3. ožujka 1995. godine u Zagrebu. U Pregradi sam pohađala Osnovnu školu Janka Leskovara i Srednju školu Pregrada (smjer opća gimnazija). Završila sam i osnovnu glazbenu školu (smjer violina). 2013. godine upisala sam Medicinski fakultet Sveučilišta u Zagrebu. Demonstrirala sam na kolegijima anatomija i neuroznanost. Tijekom pete i šeste godine studija u Laboratoriju za regenerativnu neuroznanost Hrvatskog instituta za istraživanje mozga provodila sam istraživanje o regenerativnom potencijalu bakterijske nanoceluloze. Svoje sam rezultate prezentirala na trima međunarodnim skupovima. Sudjelovala sam u ljetnoj školi eksperimentalne mikrokirurgije, The International School of Experimental Microsurgery 2018, Cluj-Napoca, Rumunjska. Voditeljica sam studentske sekcije za inovacije u medicini. Govorim engleski i njemački jezik. Osobito me zanima znanstveni rad u području regeneracije perifernih živaca te plastična, rekonstruktivna i estetska kirurgija.