

Kraniometafizealna displazija

Antunović, Marko

Master's thesis / Diplomski rad

2019

Degree Grantor / Ustanova koja je dodijelila akademski / stručni stupanj: **University of Zagreb, School of Medicine / Sveučilište u Zagrebu, Medicinski fakultet**

Permanent link / Trajna poveznica: <https://um.nsk.hr/um:nbn:hr:105:545570>

Rights / Prava: [In copyright](#)/[Zaštićeno autorskim pravom.](#)

Download date / Datum preuzimanja: **2025-03-13**



Repository / Repozitorij:

[Dr Med - University of Zagreb School of Medicine Digital Repository](#)



**SVEUČILIŠTE U ZAGREBU
MEDICINSKI FAKULTET**

Marko Antunović

Kraniometafizealna displazija

DIPLOMSKI RAD



Zagreb, 2019.

Ovaj diplomski rad izrađen je na Zavodu za genetiku Klinike za pedijatriju Kliničkog bolničkog centra Zagreb, pod vodstvom doc.dr.sc. Marija Ćuka i predan je na ocjenu u akademskoj godini 2018./2019.

Popis i objašnjenje kratica korištenih u radu:

AD – autosomno dominantno

ALP – alkalna fosfataza

AR – autosomno recesivno

beta-CTX – produkt kolagena tipa 1, marker za procjenu resorpcije kosti

CMD – kranio metafizealna displazija

CT – kompjuterska tomografija

CX 43 – protein connexin 43

DNA – deoksiribonukleinska kiselina

EFD-A – atipična displazija nalik Erlenmayerovoj tikvici

EFD-ME – metabolička displazija nalik Erlenmayerovoj tikvici

EFD-T – tipična displazija nalik Erlenmayerovoj tikvici

ER – endoplazmatski retikulum

MSCT – višeslojna kompjuterska tomografija

nCPAP – nazalna ventilacija kontinuiranim pozitivnim tlakom

NTP-PPH - nukleoizid trifosfat pirofosfohidrolaza

Pi – fosfat

PPi – pirofosfat

PTH – paratireoidni hormnon

RANKL – receptor aktivator nuklearnog faktora kappa-B

RH – Republika Hrvatska

TNAP – tkivno nespecifična alkalna fosfataza

Sadržaj

Sažetak

Summary

1. Uvod	1
2. Prikaz bolesnika	3
2.1. Uvod.....	3
2.2. Klinički tijek slučaja.....	3
2.2.1. Prijevremeni porod i prateće komplikacije nedonoščadi.....	3
2.2.2. Nazalna opstrukcija kao prvi nalaz još neprepoznate CMD	3
2.2.3. Radiološka dijagnostika i prateća klinička morfologija.....	4
2.2.4. Dodatna obrada komplikacija	6
2.3. Simptomi povezani s kranio metafizealnom displazijom.....	7
3. Karakteristični koštani deformiteti oblika Erlenmeyerove tikvice	8
3.1. Uvod.....	8
3.2. Podjela koštanih deformiteta oblika Erlenmeyerove tikvice	8
3.3. Kraniotubularne bolesti.....	9
3.3.1. Kranio metafizealna displazija (CMD)	9
3.3.1.1. Autosomno dominantni oblik CMD-a.....	9
3.3.1.2. Autosomno recesivni oblik CMD-a	10
4. Histopatologija CMD-a.....	10
5. Patofiziologija CMD-a	10

5.1. Patofiziologija AD oblika CMD.....	10
5.2. Patofiziologija AR oblika CMD.....	12
6. Klinička slika.....	13
6.1. Uvod.....	13
6.2. Koštane manifestacije CMD.....	14
6.3. Zahvaćenost kranijalnih živaca.....	16
6.3.1. Oštećenje sluha u CMD.....	16
6.4. Ostali simptomi opisani uz CMD.....	17
6.5. Biokemijski parametri opisani uz CMD.....	17
7. Diferencijalna dijagnoza kranimetafizealne displazije.....	17
7.1. Pyleova bolest.....	18
7.2. Frontometafizealna displazija.....	18
8. Dijagnostika CMD.....	18
8.1. Slikovne pretrage.....	19
8.2. Biokemijske pretrage.....	20
9. Terapija kranimetafizealne displazije.....	21
9.1. Medikamentozna terapija.....	21
9.2. Kirurška terapija.....	21
10. Prognoza.....	22
11. Zaključak.....	23
12. Zahvala.....	24
13. Literatura.....	25

14. Životopis	29
---------------------	----

Sažetak

Kraniometafizealna displazija; Marko Antunović

Ključne riječi: kraniometafizealna displazija, skleroza kranijuma, kraniotubularne displazije

Kraniometafizealna displazija (CMD) bolest je iz grupe kraniotubularnih displazija. Od ostalih sličnih entiteta razlikuje se po zahvaćenosti kranijuma sklerozom, a osobina koju dijeli s bolestima iz te grupe je oblik metafiza dugih kostiju nalik Erlenmayerovim tikvicama. Radiološki nalazi koji potvrđuju te znakove ujedno su i dijagnostički kriteriji.[1] CMD podijeljena je na autosomno dominantni i autosomno recesivni oblik. Patofiziologija ove bolesti još uvijek nije do kraja razjašnjena. Mnoga istraživanja autosomno dominantnog oblika locirala su mutacije, koje bi mogle biti potencijalni uzrok bolesti, na 5. kromosomu na genu koji kodira protein ANK.[2] U zadnjih nekoliko godina došlo je i do otkrića potencijalnog uzroka autosomno recesivnog oblika bolesti, u ovom slučaju mutirani gen lociran je na 6. kromosomu i kodira gen za protein connexin 43.[3] Patofiziološki dolazi do poremećaja u ravnoteži aktivnosti osteoblasta i osteoklasta što dovodi do karakterističnih znakova bolesti. Svi mehanizmi koji dovode do tog poremećaja još uvijek nisu u potpunosti razjašnjeni. Nažalost, kako trenutno nije potpuno jasna patofiziologija ove bolesti, tako ne postoji ni adekvatna i učinkovita terapija koja bi drastično mijenjala njezin prirodni tijek. Postoje opisani pokušaji liječenja ove bolesti utjecanjem na aktivnost osteoklasta, ali u većini slučajeva pokazali su se neuspješnima. Kirurške metode su pak palijativnog karaktera.[4] U ovom radu, dosad poznatu teoriju o CMD, prati prikaz slučaja kompleksne pacijentice, zasad jedine u RH kojoj je genskom analizom potvrđena dijagnoza CMD.

Summary

Craniometaphyseal dysplasia; Marko Antunović

Key words: craniometaphyseal dysplasia, cranial sclerosis, cranio-tubular dysplasias

Craniometaphyseal dysplasia is a disease that belongs to the group of craniotubular dysplasias. It is distinct from other similar entities by sclerosis of the cranium, trait same as in other diseases is Erlenmeyer flask like shape of long bones metaphysis. Radiological findings which confirm these traits are withal diagnostic criteria for this disease.[1] CMD itself is divided in autosomal dominant and autosomal recessive form. Pathophysiology of this disease is not fully explained. Many researches of the autosomal dominant form located mutations, which could be responsible for the disease, at 5th chromosome on gene which codes for ANK protein.[2] In the last few years potential cause for autosomal recessive form was discovered, in this case mutated gene is located at 6th chromosome and it codes for protein connexin 43.[3] Pathophysiologically, disbalance in osteoblast and osteoclast activity leads to the characteristic signs of disease. All pathways guiding to this disorder are still not completely explained. Unfortunately, as pathophysiology of this disease is not clear at this moment, there is no adequate and effective therapy which could drastically alter the natural course of this disease. Few attempts to manage this disease by affecting osteoclast activity are described, but most of them were unsuccessful. Surgical methods are only for palliative intent.[4] In this paper current knowledge about CMD is presented together with a case report about a complex female patient, so far only one in Croatia with CMD proven through genetic analysis.

1. Uvod

Kraniometafizealna displazija rijedak je genetski poremećaj kojeg je prvi puta opisao Jackson 1954. [5] Tek kasnije, 1970. Gorlin opisuje ovu bolest kao zaseban etnitet, razgraničavajući ju od preostalih kraniotubularnih displazija s kojima je često diferencijalno dijagnostički bila mijenjana. [6] I danas je klinički vrlo teško napraviti distinkciju između istih, stoga su zlatni standard dijagnostike CMD radiološke tehnike. Naime, CMD je koštana bolest, praćena hiperostozom kranijalnih kosti i proširenjem metafiza dugih kostiju. Proširenje metafiza dugih kostiju, tipično radiološki vidljivo kao koštano proširenje nalik na Erlenmayerovu tikvicu, nalaz je karakterističan za sve kraniotubularne bolesti, stoga je zahvaćanje kranijuma to što razlikuje kranimetafizealnu displaziju od njoj diferencijalno dijagnostički najbliže Pyleove bolesti. [1, 7] Kranimetafizealna displazija postoji u 2 oblika, autosomno dominantnom i autosomno recesivnom. Ova se dva oblika razlikuju u genskom uzroku nastanka i posljedično tome patofiziološkom mehanizmu istog, s druge strane, razliku u kliničkoj slici nije jednostavno uočiti. [2, 3] U pravilu je razlika samo u jačini izraženosti istih simptoma. Prema brojnim istraživanjima, klinička slika, tj ozbiljnost izraženih simptoma, znatno je veća u AR obliku bolesti. [8] Iako su mnoge činjenice o nastanku CMD-a još uvijek nerazjašnjene, danas je poznato da je uzrok ovoj bolesti, u njenom AD obliku, mutacija gena koji kodira ANK protein zaslužan za transport pirofostata izvan stanice. Mutacijom tog gena, u izvanstaničnom prostoru bude snižena koncentracija PPI što dovodi do povećane koncentracije nevezanog hidroksiapatita koji shodno tome tvori zadebljanje kosti. [9] U AR obliku, genskim je uzrokom, najnovijim istraživanjima potvrđena mutacija na q kraku šestog kromosoma, koja je povezana s mutacijom gap junction proteina Alpha1 koji kodira za koneksin 43. Detaljniji patofiziološki mehanizam AR oblika dosad još nije

razjašnjen.[3] Klinički, kraniometafizealna displazija očituje se simptomima koji nastaju sekundarno koštanim zadebljanjima kosti neuro- i viscerokranijuma kao što su epifora, nazalna opstrukcija, egzoftalmus, ispadanje zubi ili pak oštećenja kranijalnih živaca. Liječenje CMD pokušano je terapijom kalcitriolom i niskim unosom kalcija te kalcitoninom, no ni jedan od navedenih modaliteta nije se pokazao osobito uspješnim.[4, 10] Kirurgija također ima svoju riječ u liječenju bolesti, no ona je isključivo palijativnog karaktera te se zbog rizičnosti samih zahvata nastoji što rjeđe izvoditi.[11]

2. Prikaz bolesnika

2.1 Uvod

U ovom radu bit će prikazana bolesnica, šestogodišnjakinja, kojoj je genetskom analizom potvrđena kraniocefalofizikalna displazija autosomno dominantnog tipa.

2.2. Klinički tijek slučaja

2.2.1. Prijevremeni porod i prateće komplikacije nedonoščadi

Pacijentica rođena carskim rezom u 26. tjednu blizanačke trudnoće, kao posljedica ruptur placente. Porođena je kao druga. Odmah je po rođenju bila bradikardna, bez samostalnog disanja te je stoga intubirana i ventilirana. Pacijentica je osim nedonošenosti imala i malu masu za razvojnu dob, ispod 5. centile. Mehanički je ventilirana sve do 41. dana života kada je invazivna ventilacija zamijenjena nCPAP-om. Nadalje je bila nekoliko puta intubirana i podložena mehaničkoj ventilaciji ovisno o trenutnom zdravstvenom stanju. Od 41. dana prešla je, s do tada kombinirane parenteralne i enteralne prehrane, na potpuno enteralnu prehranu te je 83. dana pri neuspješnom pokušaju postavljanja nazogastrične sonde primijećeno suženje nosnica. Od 99. dana pa sve do premještanja na drugu kliniku, KBC Zagreb, u 127. danu života, pacijentica je, zbog pogoršanja zdravstvenog stanja, ponovno mehanički ventilirana. Pri spontanim ekstubacijama dolazilo je do naglog pada saturacije krvi kisikom, ali odmah po intubaciji zabilježeni su udasi na tubus što je ukazivalo na slabu prohodnost nosa.

2.2.2. Nazalna opstrukcija kao prvi nalaz još neprepoznate CMD

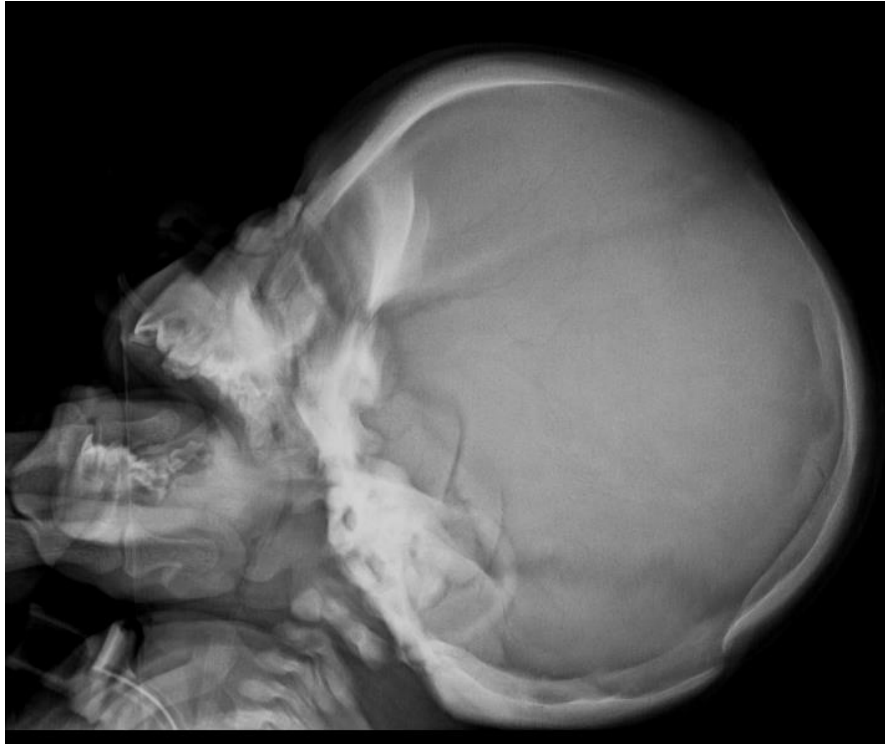Zbog navedene slabije prohodnosti nosa učinjena je fiberendoskopija čiji nalaz je smanjenu pokazao prohodnost obiju hoana te u desnoj nosnici jaki edem donje

nosne školjke i deformacija septuma. Nakon topikalne terapije kortikosteroidima i nepromijenjenog stanja 10 dana po danoj terapiji, terapija je, uz dodatak kombinirane kortikosteroidne i antimikrobne masti, nastavljena još 2 tjedna. Tada je učinjena ponovna fiberendoskopija koja je pokazala lošiji nalaz nego prethodna. Pacijentica je stoga upućena na MSCT. Nalaz MSCT-a paranazalnih sinusa pokazao je difuzno zadebljanje i sklerozu svih prikazanih kostiju, suženje nosnih kavuma i hodnika, suženje hoana, ali bez znakova atrezije.

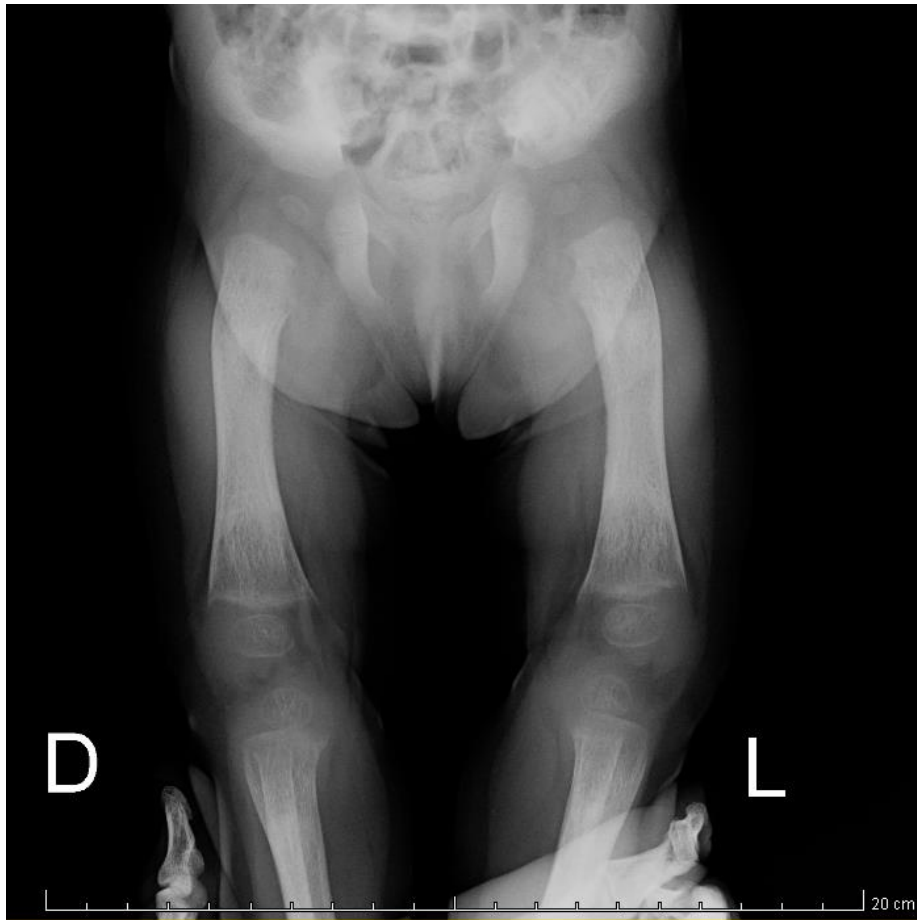
2.2.3. Radiološka dijagnostika i prateća klinička morfologija

Istovremeno, pacijentica je redovno praćena od strane oftalmologa zbog retinopatije nedonoščadi. Od rođenja ultrazvučno se prati mozak na kojem su vidljivi znakovi intraventrikularnog krvarenja III. stupnja i hipoksičko ishemičke promjene. Kontrolni CT mozga pokazao je difuzno homogenu zadebljane i sklerotične kosti neuro- i viscerokranija što je potaknulo sumnju da, uz ostale komorbiditete koji su posljedica nedonošenosti i komplikacija pri porodu, kod pacijentice postoji sumnja na razvoj neke koštane bolesti. Prva sumnja pala je na osteopetrozu. Pregledom raznih rendgenskih snimaka načinjenih s drugim indikacijama zapazio se ljevkast oblik metafize femura te široka lopatasta rebra. Kako snimke nisu učinjene prema protokolima za snimanje koštanih struktura zatražena je izrada novih. Rentgenogrami kranijuma očitovali su se sklerozom u području piramida, orbita, prednje i stražnje lubanjske baze. Snimka zdjelice te dugih kostiju natkoljenica pokazuje skraćene ekstremitete, vidljivog medularnog kanala, naglašenu sklerozaciju i uslojenu kompaktnu dijafizu, dok metafiza pokazuje tračaste zone razrjeđenja i zone skleroze koje su uzdužno usmjerene. Jasno su vidljive epifizne ploče. Izrazita je osteoporoza epifiznih jezgara distalnog femura i proksimalne tibije. Kostii gornjih ekstremiteta pokazale su također ljevkašta proširenja metafiza, očuvan medularni kanal. Osim

radioloških snimaka kod pacijentice su pregledom zabilježeni i izravnato čelo, hipertelorizam, nešto smanjena maksila i povećana mandibula. Sveukupno neurokranijum djeluje povećano, a pri hodu noge idu u valgus položaj, dok je tonus muskulature pojačan.



Slika 1. Rendgenogram kranijuma s vidljivom sklerozom piramida, orbita i prednje i stražnje lubanjske baze. Uz dopuštenje preuzeto iz bolničke arhive KBC-a Zagreb



Slika 2. Rendgenogram zdjelice i donjih ekstremiteta. Vidljiva karakteristična proširenja metafiza femura. Uz dopuštenje preuzeto iz bolničke arhive KBC-a Zagreb

2.2.4. Dodatna obrada komplikacija

Tijekom boravka na odjelu učinjena je i pretraga slušnim evociranim potencijalima koja nije pokazala odaziv slušnog puta na oba uha. Pacijentica je otpuštena na kućnu njegu u dobi od 13 mjeseci. Kontrolirala se, zbog kroničnih tegoba, u ambulantama pedijatrijske neurologije, oftalmologije i otorinolaringologije. Pri jednom od takvih posjeta dijagnosticirana je epifora i opstrukcija desnog nazolakrimalnog kanala koja je uspješno tretirana rekanalizacijom istoga. Kod pacijentice su se također javili strabizam i nistagmus. Subjektivno, pacijentica vidi i čuje dobro.

S obzirom na brojne simptome i radiološke nalaze, i već ranije osnovanu sumnju da se kod pacijentice radi o nekoj koštanoj bolesti, genski je materijal upućen na analizu kako bi se dokazalo o kojoj je bolesti riječ. Analizom DNA u inozemnom laboratoriju potvrđeno je da pacijentica boluje od kranio metafizealne displazije.

2.3. Simptomi povezani s kranio metafizealnom displazijom

Zbog kompleksnosti pacijentičinog slučaja, prije svega komorbiditeta posljedičnih pijevremenom porodu, nužno je bilo prikazati slijed javljanja simptoma i dijagnostičko-terapijskih postupaka, no kako bi prikaz slučaja bio pregledniji, svi radiološki i klinički nalazi specifični za kranio metafizealnu displaziju niže su tablično prikazani (Tablica 1)

Tablica 1: Prikaz radioloških i kliničkih nalaza tipičnih za CMD verificiranih kod prikazane pacijentice

Klinički nalazi	<ul style="list-style-type: none"> -telekantus, -izravnato čelo -uvećani neurokranijum -nistagmus -valgus položaj nogu
Radiološki nalazi	<ul style="list-style-type: none"> -ljevkaستا proširenja metafiza dugih kostiju -skleroza kranijuma u području piramida, orbita, prednje i stražnje lubanjske jame

3. Karakteristični koštani deformiteti oblika Erlenmeyerove tikvice

3.1. Uvod

Koštani deformiteti oblika Erlenmeyerove tikvice najčešće se nalaze na području distalnog femura, no mogu se naći i u područjima proksimalnih dijelova drugih dugih kostiju kao što su tibija i humerus te na distalnim dijelovima radijusa i ulne. Naziv su dobili prema karakterističnom obliku nalik Erlenmeyerovoj tikvici.[1, 12]

3.2. Podjela koštanih deformiteta oblika Erlenmeyerove tikvice

Koštani deformiteti oblika Erlenmeyerove tikvice podijeljeni su u tri velike skupine:

1.EFD-T (Erlenmeyer flask deformity – typical, eng.)

2.EFD-A (Erlenmeyer flask deformity – atypical, eng.)

3.EFD-ME (Erlenmeyer flask deformity – marrow expansion, eng.)

EFD-T karakterizira poremećaj meta-dijafizealnog prijelaza i nedostatak pravilnog di-metafizealnog modeliranja uz radiološki nalaz stanjenog koštanog korteksa i normalne trabekularne kosti. Tipičan primjer ove skupine su kraniotubularne displazije. EFD-A karakterizira isti poremećaj modeliranja kao i EFD-T, ali uz abnormalan radiološki nalaz trabekularne kosti. Ovu skupinu najbolje opisuju osteopetroza i jedina ovdje pripadajuća kraniotubularna displazija, disosteoskleroza. EFD-ME karakterizira hiperplazija i infiltracija koštane srži koja dovodi do poremećaja modeliranja kosti, vidljivih kod metaboličkih bolesti nakupljanja, Gaucherove i Niemann-Pickove bolesti.[1, 12, 13]

3.3. Kraniotubularne bolesti

Kraniotubularne bolesti skupina su koštanih poremećaja odlikovanih primarno displastičnim promjenam u građi kranijalnih i dugih kostiju.[4] Među češće kraniotubularne bolesti spadaju kranio metafizealna displazija, koja će kao predmet prikaza bolesnika ovog rada biti detaljnije objašnjena u nastavku, te njoj diferencijalno dijagnostički srodni poremećaji poput fronto metafizealne displazije i Pyleove bolesti (vidi odlomak 7) [1]

3.3.1. Kranio metafizealna displazija (CMD)

Kranio metafizealna displazija rijedak je genetski poremećaj u kojem dolazi do progresivne hiperostoze i skleroze kostiju viscer- i neurokranija te prekomjernog rasta u širinu metafizealnih dijelova dugih kostiju [8, 10] koji se očituje pojavom karakterističnih koštanih deformiteta nalik Erlenmeyerovoj tikvici.[14] CMD spada u ranije objašnjenu skupinu kranio tubularnih displazija [15], a pojavljuje se u autosomno dominantnoj i recesivnoj formi. Ova bolest prvi puta je spomenuta 1954. no tek ju je 1970. godine Gorlin podijelio na autosomno dominantan i autosomno recesivan oblik [6, 16] koji su i danas zbog mnogih nepoznanica predmet istraživanja.

3.3.1.1. Autosomno dominantni oblik CMD-a

Mjesto mutacije autosomno dominantnog (AD) oblika CMD locirano je 1997. godine na p kraku petog kromosoma [17]. 2001. Godine, nakon daljnjeg istraživanja, pronađen je mutirani transmembranski protein koji uzrokuje tipičnu kliničku sliku AD oblika CMD-a.[18] Riječ je o progresivnom ankiloznom genu (ank) koji kodira transmembranski protein odgovoran za transport intracelularnog pirofosfata (PPi) iz intra- u ekstracelularni prostor. [19] (vidi detaljnije odlomak 5.1.)

3.3.1.2. Autosomno recesivni oblik CMD-a

Autosomno recesivni (AR) oblik CMD-a prvi puta je lociran 2000. na q kraku šestog kromosoma [2, 20], a 2013. godine otkrivena je povezanost mutacije gap junction proteina Alpha1 koji kodira za koneksin 43 s kliničkom slikom AR oblika CMD-a. [3]

4. Histopatologija CMD-a

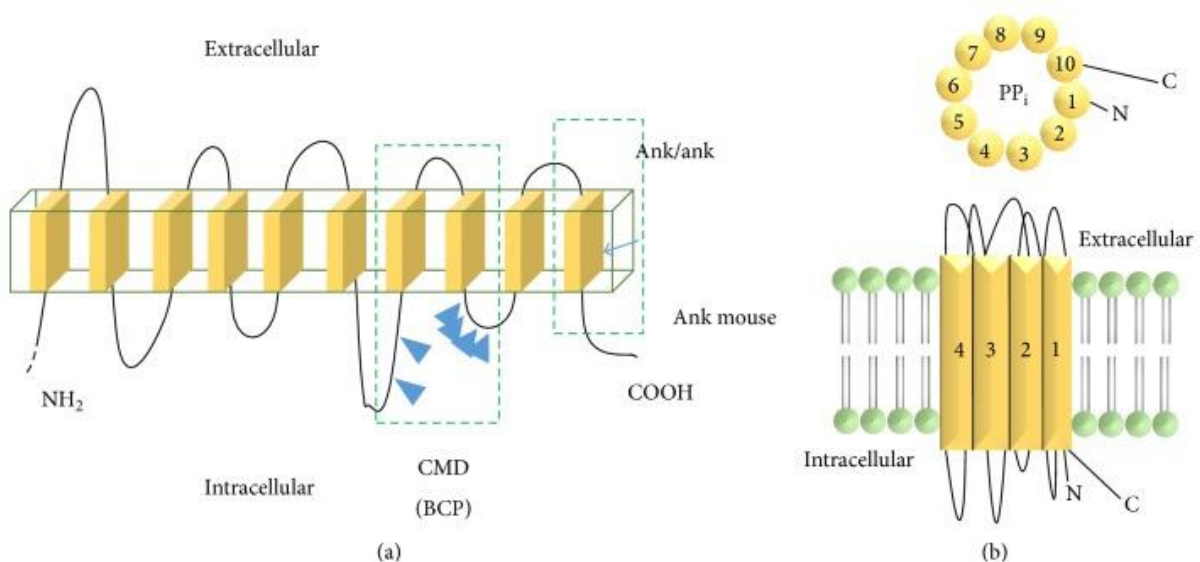
Histopatologija CMD-a danas još uvijek nije u potpunosti razjašnjena. Mnoga dosadašnja istraživanja pokazala su širok raspon mogućih pripadajućih histopatoloških nalaza poput povećanog broja osteoblasta, izostanak osteoklasta u endostealnim i periostelanim područjima ili pak njihov povećan broj, hiperostotsku kost s poremećajem mineralizacije koštanog matriksa te smanjena aktivnost vakuolarne protonske pumpe u osteoklastima. [7, 11, 21, 22]

5. Patofiziologija CMD-a

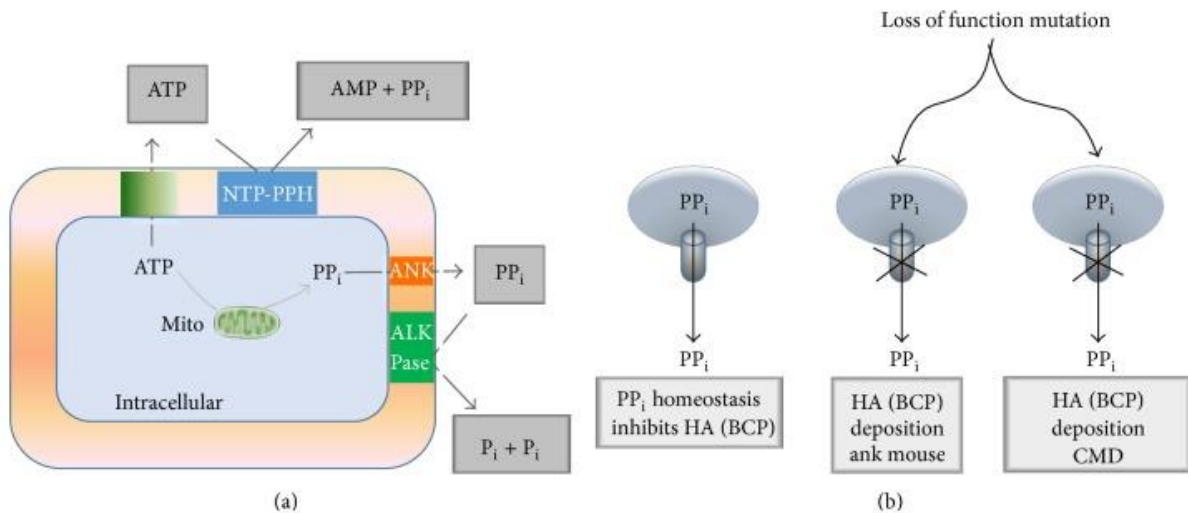
5.1. Patofiziologija AD oblika CMD

ANK protein je tranmembranski protein sastavljen 10-12 podjedinica povezan s pirofosfatnim (PPi) (slika 3, a.) efluksom čija nonsense mutacija na C kraju desete uzvojnice uzrokuje CMD. PPi je važan inhibitor kalcifikacije tkiva i mineralizacije kostiju, a ANK protein služi mu kao nosač koji ga prenosi izvan stanice. (slika 4, b.) U stanicama je PPi najčešće skladišten u mitohondrijima, budući da nastaje iz ATP-a, no nalazi se i u Golgijevom tijelu i endoplazmatskom retikulumu (ER). Izvan stanice koncentracija PPi određena je brojnim membranskim proteinima kao što su: nukleoizid trifosfat pirofosfohidrolaza (NTP-PPH), tkivno nespecifične alkalne fosfataze (TNAP) koja hidrolizira PPi na dva anorganska fosfata (Pi) te ANKH koji je uključen u PPi efluks. (slika 4). Intracelularni PPi putem ANK proteina biva izbačen u

ekstracelularni prostor. Kod prisutne mutacije ANK gena, kao što je to slučaj u CMD, efluks PP_i iz stanice u ekstracelularni prostor bude narušen te nedostatak izvanstaničnog PP_i rezultira prekomjernom izgradnjom kostiju zbog povećanog odlaganja hidroksiapatita. Naime, ekstracelularni PP_i veže se na kalcijev fosfat hidroksiapatit te je prilikom odgovarajućeg efluksa odgovoran za pravilnu izgradnju kostiju. Ukoliko je ravnoteža narušena, dolazi do razvoja kliničke slike CMD u vidu povećane gustoće kostiju i progresivnog zadebljanja kranijalnih kostiju (vidi odlomak 6.2) [2, 7, 18, 23]



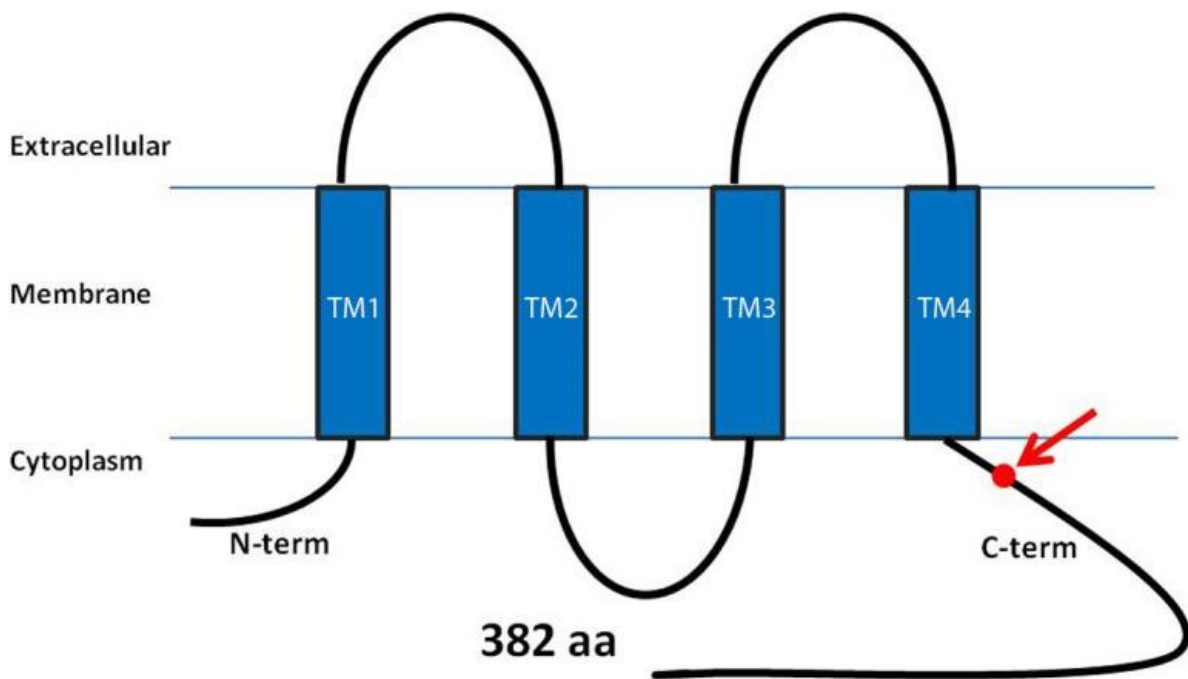
Slika 3: Shematski prikaz strukture ANK proteina prema Faruqi T, i sur. 2014. [9]



Slika 4: Shematski prikaz patogeneze CMD prema Faruqi T, i sur. 2014. [9]

5.2. Patofiziologija AR oblika CMD

U recesivnom obliku CMD dolazi do missense mutacije na C kraju gap junction protein Alpha1 gena na q kraku šestog kromosoma koji kodira protein koneksin 43 (CX 43). (Slika 5) Koneksin 43 ima ulogu intercelularnog kanala, sudjeluje u mnogim signalnim putevima i predstavlja vezno mjesto za tubulin te se kod mutacije istoga dolazi do poremećaja neke od navedenih funkcija što se, u nedostatku drugih spoznaja, trenutno smatra patofiziološkim mehanizmom autosomno recesivne forme CMD. [2, 3]



Slika 5: Struktura koneksina 43, proteina čija je mutacija odgovorna na AR oblik CMD prema Hu Y, i sur. 2013. [3]

6. Klinička slika

6.1. Uvod

Klinička slika autosomno recesivne i autosomno dominantne forme CMD-a nema dosad jasno opisanog razgraničenja. Simptomatologija koja se javlja u obje forme, podosta je slična, s različitom izraženošću simptoma. Bitno je naglasiti da je izraženost simptoma AR forme značajno jača pa je time i klinička slika iste znatno ozbiljnija. [4, 8, 15]. Kraniometafizealna displazija bolest je koja, s obzirom na svoj patogenetski mehanizam ranije opisan, u najvećoj mjeri zahvaća koštani sustav, a upravo su te koštane manifestacije CMD-a i neposredni uzrok svim preostalim simptomima povezanim s kliničkom slikom CMD-a.

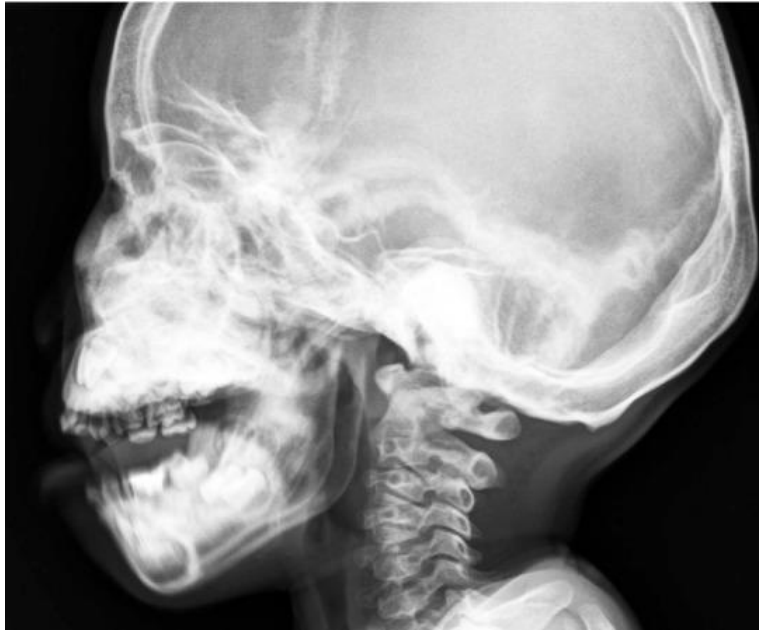6.2. Koštane manifestacije CMD

Sukladno svom patogenetskom mehanizmu ranije opisanom u poglavlju 5, kod kliničke slike kranio metafizealne displazije dolazi do nepravilnog formiranja kostiju što rezultira sklerozom neuro- i viscerokranija (vidi sliku 6) te proširenjem metafize dugih kostiju koje radiološki onda tipično nalikuju Erlenmeyerovim tikvicama (vidi sliku 7).

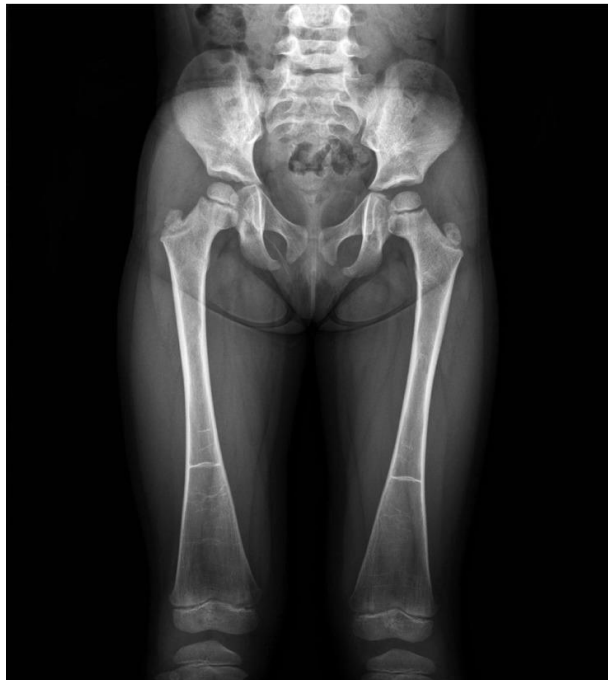[12] Klinički poremećaj donjih ekstremiteta najčešće se očituje kao *genus valgum* ili kolokvijalno poznato kao „iks noge“. [22, 24] Hiperostoza i skleroza frontotemporalne kosti kod pacijenta oboljelih od CMD rezultira naglašenim supraorbitalnim lukovima, dok nepravilno formiranje koštanog tkiva čeljusti rezultira čestim prognatizmom. [4] Jedna od češćih koštanih manifestacija kranio metafizealne displazije koja je nerijetko prva primijećena promjena u ranom djetinjstvu jest paranazalno zadebljanje kostiju klinički vidljivo kao zadebljani, uleknuti korijen nosa posljedično čemu se očituju hipertelorizam i egzoftalmus. Koštane promjene nazalnih kostiju, tj zadebljanje hoana uzrokuje i nazalnu opstrukciju što se u najranijem djetinjstvu očituje poteškoćama sisanja i disanja. [8, 11, 22, 25] Radi jasnijeg uvida u sve morfološke, klinički vidljive promjene u CMD, iste su prikazane u tablici. (Tablica 2)

Tablica 2: Morfološke promjene kod djece s CMD

Glava, vrat, lice	- široki, uleknuti korijen nosa - hipertelorizam - egzoftalmus - nazalna opstrukcija
Trup	Bez posebnih morfoloških obilježja
Ekstremiteti	<i>Genus valgum</i>



Slika 6: Radiološki prikaz lubanje koji pokazuje sklerozu i hiperostozu maksile, mandibule i baze lubanje prema Kim SR i sur. [12]



Slika 7: Radiološki prikaz femura sa zadebljanim metafizama nalik na Erlenmayerove tikvice prema Kim SR, i sur. [12]

6.3. Zahvaćenost kranijalnih živaca

Prerastanje i skleroza kostiju baze lubanje (vidi sliku 6) uzrokuje brojne komplikacije.

Kao najčešća spominje se kompresija sedmog i osmog kranijalnog živca.

Kompresija sedmog kranijalnog živca, *nervusa facialis*, može nastupiti u bilo kojem razdoblju života. U djetinjstvu često bude reverzibilna, dok ju ireverzibilnost karakterizira kod pojavljivanja u odrasloj dobi.

Kompresija osmog živca, *nervusa vestibulocohlearisa*, dovodi do oštećenja sluha.

Gubitak sluha javlja se u različitim formama, od konduktivnog do mješanog sensorineuralnog gubitka sluha. Kompresija osmog moždanog živca često uzrokuje i poremećaje ravnoteže.[4, 8, 11]

6.3.1. Oštećenje sluha u CMD

Do smetnji sluha nastupa kad zadebljane koštanog dijela Eustachijeve tube napravi značajnu opstrukciju ili pak dođe do koštanog srastanja slušnih košćica. Tada govorimo o konduktivnom oštećenju sluha.

Osim konduktivnog, u težim oblicima CMD-a, dolazi i do sensorineuralnog gubitka sluha. Postoji nekoliko teza nastanka takve vrste oštećenja sluha: 1) koštano prerastanje slušnog živca u unutarnjem dijelu slušnog kanala, 2) progresivna koštano zatvaranje oba otvora labirinta i 3) koštani pritisak na kohleu. [11]

U AR obliku CMD-a često susrećemo kompresiju *nervusa opticus*a, drugog kranijalnog živca, čije oštećenje dovodi do oštećenja vida. Takvu komplikaciju kompresije kranijalnih živaca ne susrećemo kod AD oblika CMD-a. [4, 8]

6.4. Ostali simptomi opisani uz CMD

Jedan od rjeđih, ali mogućih simptoma tj. komplikacija, u kliničkoj slici CMD-a jest povišen intrakranijalni tlak do kojeg dolazi zbog progresivnog zadebljanja kranijalnih kostiju koje dovode do smanjenja *foramena magnuma* tj. posljedično tome hernijacije tonzila što može biti akutnog, ali i kroničnog tijeka te u oba slučaja može rezultirati smrtnim ishodom. [22] Povišen intrakranijalni tlak najčešće je povezan samo s AR oblikom, dok ga u AD obliku ne nalazimo. [15, 16]

Posljedično koštanom zadebljanju kosti glave, točnije opstrukcije nazolakrimalnog duktusa, u pacijenta s CMD može doći do pojave epifore (pojačanog suzenja) budući da je opstruiran fiziološki tok suza.[11]

Pacijente oboljele od CMD prate i brojne stomatološke dijagnoze budući da je narušena struktura alveolarne kosti. [25] Često opisana promjena je hiper cementoza. [26]

6.5. Biokemijski parametri opisani uz CMD

Iako mnogi prikazi slučajeva nisu posvećivali pažnju biokemijskim parametrima u CMD, neki autori primjetili su da se u krvi osoba oboljelih od CMD-a nalazi povećana koncentracija paratireoidnog hormona (PTH) i serumske alkalne fosfataze (ALP). Zamijećene su i snižene koncentracije kalcijevih iona.[4, 10] Zabilježen je i porast markera aktivnosti osteoklasta RANKL, ali i sniženog beta-CTX, što ukazuje na neuspješan pokušaj organizma da poveća aktivnost osteoklasta. [10]

7. Diferencijalna dijagnoza kranio metafizealne displazije

Diferencijalno dijagnostički, kod postavljanja dijagnoze CMD, dijagnostičku sličnost s kranio metafizealnom displazijom prije svega pokazuju sve kranio tubularne bolesti

karakterizirane prisustvom znaka Erlenmayerove tikvice (vidi poglavlje 3 i sliku 7). 2 najčešća etniteta objašnjena su u nastavku.

7.1. Pyleova bolest

Pyleova bolest dugo je kroz povijest bila poistovjećivana s CMD. Riječ je o kraniotubularnoj displaziji koja ima neupadljivu kliničku sliku. Radiološki nalaz metafiza dugih kostiju (prvenstveno femura i proksimalne tibije) koje nalikuju na Erlenmayerovu tikvicu, tipičan za kraniotubularne bolesti, povezuje ovu bolest s CMD. No, danas znamo da Pyleova bolest promjenama ne zahvaća kranijalne kosti te posljedično tome niti kranijalne živce kao i da u Pyleovoj bolesti promjenama može biti zahvaćena kralježnica što ju uvelike razlikuje od CMD. [1, 6]

7.2. Frontometafizealna displazija

Frontometafizealna displazija X je vezan dominantni poremećaj koji je uzrokovan poremećajem gena koji kodira filamin A. Kliničku sliku ove bolesti, osim već spomenutih metafiza dugih kostiju nalik na Erlenmayerovu tikvicu, karakterizira pneumatizacija frontalnog sinusa, točkasta skleroza kostiju lubanje, zahvaćenost kralježnice po tipu skolioze te zahvaćenost karpalnih i metakarpalnih kostiju što ju razlikuje od CMD-a.[1, 6]

8. Dijagnostika CMD

Dijagnostika kraniofrontofizealne displazije temelji se prvenstveno na radiološkim pretragama. Neke biokemijske pretrage mogu biti korisne u postavljanju i praćenju bolesti, no jedino je radiološki prikaz tipičnih promjena siguran znak CMD.[11]

8.1. Slikovne pretrage

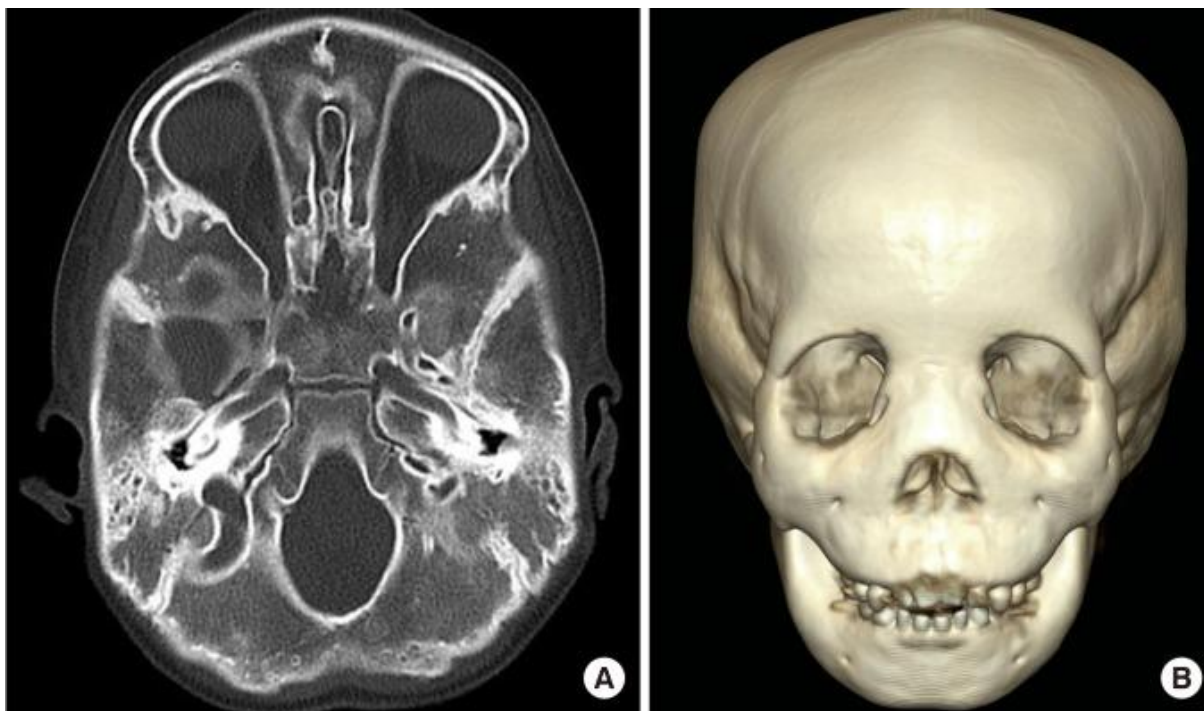
Kraniometafizealna displazija na svim slikovnim pretragama pokazuje jasne promjene koje su posljedica njene patogeneze nastanka (vidi odlomak 5). Radiološki, za CMD su tipične vidljive sklerotične promjene lubanje i nesklerotično proširenje metafiza dugih kostiju. [8]

U AD obliku bolesti vodeći radiološki znak je zadebljanje metafiza dugih kostiju koje nemaju naznaku skleroze. Promjene su najizraženije na distalnom dijelu femura gdje u djetinjstvu uzrokuju promjene nalik na Erlenmayerovu tikvicu.

Radiološki nalazi kranijuma pokazuju sklerotične promjene. Istovremeno, ponekad su vidljivi i znaci opstrukcije sinusa, kao i paranazalno zadebljanje kostiju, kao i mandibularni prognatizam.

Radiološki nalaz kralježnice i zdjelice je u najvećem broju slučajeva uredan, uz moguće minimalne promjene na medijalno dijelu klavikule i u kostohondralnim spojevima rebara.

U AR obliku radiološke su manifestacije znatno gore, posebice skeletom glave koji je hiperostotski i sklerotično znatno promijenjen zbog čega je i klinička slika znatno teža u AR obliku CMD.[8, 11, 24]



Slika 8: Prikaz CT koji pokazuje difuzno povećanu gustoću kranijalnih kosti, reduciranu pneumatizaciju mastoidnih sinusa, suženje otvora kranijalnih živca (A) 3D prikaz CT-a može pokazati znakove koji su klinički vidljivi poput prominentne zigomatične kosti, maksile i mandibule, povećani interorbitalni razmak i prošireni korijen nosa (B) prema Kim SR, i sur. 2013. [12]

8.2. Biokemijske pretrage

Iako je zlatni standard u dijagnostici kranio metafizealne displazije bilo koja od adekvatnih radioloških pretraga koja dokazuje promjene u skeletu, u novije vrijeme, dosta je radova posvećeno i metaboličkim promjenama koje prate CMD pa se tako ustvrdilo da je bolest praćena poremećajem PTH ili ALP koje se u dijagnosticiranju ove bolesti također može uzeti u obzir. (vidi odlomak 6.5.) [8, 10]

9. Terapija kraniometafizealne displazije

9.1. Medikamentozna terapija

Pokušaji medikamentozne terapije CMD oslanjali su se na dva pristupa, liječenje kalцитriolom i niskim unosom kalcija te terapija kalcitoninom. Nizak unos kalcija potiče aktivnost osteoklasta te posljedično razgradnju kostiju, a dodatak kalцитriola potiče monocitne prekursore da oblikuju multinuklearne osteoklaste. Terapija kalcitoninom dugoročno dovodi do smanjenja remodeliranja kosti i tako nastoji očuvati postignutu gustoću kostiju. Djeluje blokirajući osteoklaste i sekundarno povratnom spregom smanjujući aktivnost osteoblasta. Iako pojedini autori navode slučajeve u kojima je jedan od navedenih modaliteta poboljšao stanje njihovih pacijenata, prevladava mišljenje da navedena terapija nema utjecaj na samu bolest i njeno napredovanje, ali dovodi do korekcije biokemijskih parametara navedenih u odlomku 6.6. [4, 10, 11, 27, 28]

9.2. Kirurška terapija

Kirurška terapija CMD ne utječe na patofiziologiju same bolesti stoga ona nije kurativnog već palijativnog karaktera. Zbog čestih komplikacija i složenosti zahvata nastoji se što više smanjiti njena uporaba. Richards je opisao dva slučaja koji slikovito prikazuju odnos kirurgije i CMD-a, u slučaju jednog pacijenta napravljena je rekonstrukcija koštanog dijela nosa, nakon 6 tjedana došlo je do ponovnog okoštavanja operirane kosti dok je kod drugog pacijenta u pokušaju olakšavanja smetnji disanja na nos izvedena tonzilektomija koja je pokazala značajno bolji učinak na simptome nego pokušaj tretiranja koštanog dijela.[11] Liječenje provodnog oštećenja sluha obuhvaća ugradnju ventilacijskih cjevčica u bubnjić, ali i zahvate na slušnim košćicama. Shea je prikazao slučaj u kojem nakon stapedektomije, ugradnje

proteze i reparacije ovalnog prozorčića dolazi do poboljšanja sluha. [11, 29] Zahvati dekompresije vidnog živca pokazali su se izuzetno rizičnima s upitnim rezultatima.[30][31] Zbog specifičnosti anatomskog položaja VII kranijalnog živca zahvati kojima bi se izvela njegova dekompresija pokazali su se izuzetno zahtjevnima te se od njih odustalo. [11]

10. Prognoza

Prognoza CMD, s obzirom na mentalno uredan nalaz oboljelih, nije nužno loša. Životni vijek osoba oboljelih od kranio metafizealne displazije jednak je onom u općoj populaciji ukoliko ne dođe do ipak rijetkih teških komplikacija poput uklještenja moždanog debla uzrokovanog suženjem *foramen magnuma*. [15]

11. Zaključak

Kraniometafizealna displazija rijetka je genetska bolest. Pacijenti često ne budu otkriveni dok ne dođe do komplikacija izazvanih ovom displastičnom koštanom bolešću. Pacijentica u opisanom slučaju prepoznata je za vrijeme boravka na odjelu neonatologije zbog ekstenzivne dijagnostike koju je zahtijevala njezina nedonošenost. Tijekom radioloških pretraga mozga uočene su promjene koje su usmjerile daljnji tijek dijagnostike. Uskoro su novim radiološkim pretragama otkriveni karakteristični znakovi CMD te je učinjena DNA analiza u inozemnom laboratoriju koja je potvrdila da pacijentica boluje od CMD autosomno dominantnog tipa. Pacijentica se još uvijek prati zbog drugih bolesti. Terapija za samu kraniometafizealnu displaziju trenutno nije adekvatna i mogla bi se sročiti u jedan od postulata medicine: *primum non nocere*. Zbog budućih pacijenata i malog broja dostupnih dugoročnih praćenja takvih bolesnika bilo bi značajno pratiti daljnji život mlade pacijentice.

12. Zahvala

Želio bih zahvaliti svome mentoru doc.dr.sc.Mariju Ćuku što je pristao biti mi mentorom i omogućio da pišem diplomski rad o ovoj temi. Hvala mu na podršci i dragocjenom vremenu koje je uložio u stvaranje ovog rada.

Hvala mojoj obitelji što je uvijek bila uz mene. Hvala mojim roditeljima bez čijeg odricanja danas ne bih bio u mogućnosti pisati ove retke. Hvala im za svu pomoć u životu i učenju od najranijih dana pa sve do sada. Hvala mojima bratu i sestri na svom strpljenju i podršci tijekom svih faza studiranja, nekada nije bilo lako trpiti brata koji sjedi za hrpom knjiga i „gundča“ nešto, umjesto da vrijeme provodi s vama. Hvala im što su uvijek bili tu kada je bilo najpotrebnije i svojim društvom sve činili lakšim.

Hvala mojoj, još kratko vrijeme, zaručnici Karolini. Hvala joj za svo dobro i zlo koje smo podijelili zajedno, hvala joj što ima strpljenja za moju „pravovremenost“, hvala joj što je tu. Ona je najvrjednije što ću ponijeti s ovog fakulteta.

Hvala svima ostalima koji su dali svoj doprinos na ovom putu. Bez vas, prijatelja, obitelji i učitelja, sve bi ovo izgledalo drugačije.

13. Literatura

1. Faden MA, i sur. The Erlenmeyer flask bone deformity in the skeletal dysplasias. *Am J Med Genet A*. 2009;149a(6):1334-1345.
2. Iughetti P, i sur. Mapping of the autosomal recessive (AR) craniometaphyseal dysplasia locus to chromosome region 6q21-22 and confirmation of genetic heterogeneity for mild AR spondylocostal dysplasia. *Am J Med Genet*, 2000; 95(5):482-491.
3. Hu Y, i sur. A novel autosomal recessive GJA1 missense mutation linked to Craniometaphyseal dysplasia. *PLoS One*. 2013;8(8):e73576. <https://doi.org/10.1371/journal.pone.0073576>.
4. Sheppard WM, i sur. Craniometaphyseal dysplasia: a case report and review of medical and surgical management. *Int J Pediatr Otorhinolaryngol*. 2003; 67(6):687-693.
5. Jackson WP, Hanelin J, Albright F. Metaphyseal dysplasia, epiphyseal dysplasia, diaphyseal dysplasia, and related conditions. III. Progressive diaphyseal dysplasia. *AMA Arch Intern Med*. 1954;94(6):902-910.
6. Gorlin RJ, Kozzalka MF, Spranger J. Pyle's disease (familial metaphyseal dysplasia). A presentation of two cases and argument for its separation from craniometaphyseal dysplasia. *J Bone Joint Surg Am*. 1970;52(2):347-354.
7. Chen IP, i sur. A Phe377del mutation in ANK leads to impaired osteoblastogenesis and osteoclastogenesis in a mouse model for craniometaphyseal dysplasia (CMD). *Human molecular genetics*. 2011;20(5): 948-961.
8. Beighton P. Craniometaphyseal dysplasia (CMD), autosomal dominant form. *J Med Genet*. 1995;32(5):370-374.

9. Faruqi T, Dhawan N, Bahl J. Molecular, phenotypic aspects and therapeutic horizons of rare genetic bone disorders. *Biomed Res Int.* 2014; 2014, Article ID 670842
10. Wu B, i sur. Craniometaphyseal dysplasia with obvious biochemical abnormality and rickets-like features. *Clin Chim Acta.* 2016;456:122-127.
11. Richards A, i sur. Craniometaphyseal and craniodiaphyseal dysplasia, head and neck manifestations and management. *J Laryngol Otol.* 1996;110(4): 328-338.
12. Kim SR, Han YS. Craniometaphyseal dysplasia. *Arch Plast Surg.* 2013;40(2): 157-159.
13. Gupta N, i sur. Pyle metaphyseal dysplasia. *Indian Pediatr.* 2008;45(4):323-325.
14. Spiro PC, Hamersma H, Beighton P. Radiology of the autosomal dominant form of craniometaphyseal dysplasia. *S Afr Med J.* 1975;49(21):839-842.
15. Singh S, i sur. Craniometaphyseal dysplasia in a 14-month old: a case report and review of imaging differential diagnosis. *Radiol Case rep.* 2016;11(3):260-265.
16. Novelli G, i sur. An atypical case of craniometaphyseal dysplasia. Case report and surgical treatment. *Ann Stomatol(Roma).* 2017;8(2):89-94.
17. Nürnberg P, i sur. The gene for autosomal dominant craniometaphyseal dysplasia maps to chromosome 5p and is distinct from the growth hormone-receptor gene. *Am J Hum Genet.* 1997;61(4):918-923.
18. Reichenberger E, i sur. Autosomal dominant craniometaphyseal dysplasia is caused by mutations in the transmembrane protein ANK. *Am J Hum Genet.* 2001;68(6):1321-1326.

19. Kirsch T, Kim HJ, Winkles JA. Progressive ankylosis gene (ank) regulates osteoblast differentiation. *Cells Tissues Organs*. 2009;189(1-4):158-162.
20. Chandler D, i sur. Refinement of the chromosome 5p locus for craniometaphyseal dysplasia. *Hum Genet*. 2001;108(5):394-397.
21. Yamamoto T, i sur. Bone marrow-derived osteoclast-like cells from a patient with craniometaphyseal dysplasia lack expression of osteoclast-reactive vacuolar proton pump. *J Clin Invest*. 1993;91(1):362-367.
22. Millard DR Jr, i sur. Craniofacial surgery in craniometaphyseal dysplasia. *Am J Surg*. 1967;113(5):615-621.
23. Ho AM, Johnson MD, Kingsley DM. Role of the mouse ank gene in control of tissue calcification and arthritis. *Science*. 2000;289(5477):265-270.
24. Penchaszadeh VB, Gutierrez ER, Figueroa E. Autosomal recessive craniometaphyseal dysplasia. *Am J Med Genet*. 1980;5(1):43-55.
25. Yeom HG. Craniometaphyseal dysplasia: Report of 2 cases with an emphasis on panoramic imaging features. *Imaging Sci Dent*. 2018;48(4):283-287.
26. Martin K, Nathwani S, Bunyan R. Craniometaphyseal Dysplasia: A review and novel oral manifestation. *J Oral Biol Craniofac Res*. 2017;7(2):134-136.
27. Fanconi S, i sur. Craniometaphyseal dysplasia with increased bone turnover and secondary hyperparathyroidism: therapeutic effect of calcitonin. *J Pediatr*. 1988;112(4):587-591.
28. Key LL Jr, i sur. Treatment of craniometaphyseal dysplasia with calcitriol. *J Pediatr*. 1988;112(4):583-587.
29. Shea J, Gerbe R, Ayani N. Craniometaphyseal dysplasia: the first successful surgical treatment for associated hearing loss. *Laryngoscope*. 1981;91(8):1369-1374.

30. Satoh K, Iwata T, Ikeda H. Unsuccessful consequence of optic canal decompression for a case of craniometaphyseal dysplasia. *Plast Reconstr Surg.* 1994;94(5):705-708.
31. Feingold M. 28-year follow-up of the craniofacial findings in a patient with craniometaphyseal dysplasia. *Am J Med Genet.* 1999;86(5):501-502.

14. Životopis

Marko Antunović, rođen 07.02.1993. godine u Beču. Osnovnu školu Tituša Brezovačkog završio je u Zagrebu. Potom 2008. godine upisao Gimnaziju Lucijana Vranjanina, prirodoslovno-matematički smjer. Istu je 2012. završio s odličnim uspjehom. Po svršetku srednjoškolskog obrazovanja uspješno položio obavezne (hrvatski, matematika, engleski) i prirodoslovne predmete (kemija, biologija, fizika) Državne mature, te iste godine pristupio prijemnom ispitu Medicinskog fakulteta u Zagrebu. Nakon uspješno položenog prijemnog ispita našao se pred ostvarenjem dječaćkih snova te u srpnju 2012. upisao Medicinski fakultet Sveučilišta u Zagrebu. Kao student sudjelovao je u radu laboratorija prof.dr.sc.P. Sikirića na Zavodu za farmakologiju Medicinskog fakulteta. Tijekom studija pokazao zanimanje za pedijatriju zbog svih socijalnih i inih specifičnosti populacije kojom se ona bavi. Slijedeći navedeni interes postao je član, a u akademskoj godini 2018/2019 i jedan od voditelja Studentske sekcije za pedijatriju, u čijem aranžmanu je prisustvovao mnogim stručnim predavanjima i radionicama. Sudjelovao je u humanitarnim aktivnostima Sekcije i s ostalim voditeljima 2019. uspješno organizirao akciju darivanja pedijatrijskih pacijenata svih pedijatrijskih Odjela u gradu Zagrebu i svim Općim bolnicama u RH. Aktivni je sudionik 12. i 13. izdanja Croatian student summita. Sudjelovao je na redovnoj Proljetnoj pedijatrijskoj školi u Splitu 2018. i 2019. godine, te 5. tečaju 1. kategorije trajne izobrazbe liječnika s međunarodnim sudjelovanjem: Racionalna dijagnostika i liječenje 2019. godine. U akademskoj godini 2018./2019. bio je demonstrator na Katedri za pedijatriju, Zavodu za medicinsku genetiku i bolesti metabolizma, gdje je u srpnju 2019. izradio diplomski rad pod naslovom „Kraniometafizealna displazija“.