

Metode slikovnog prikaza vaskularne patologije

Vajš, Karolina

Master's thesis / Diplomski rad

2019

Degree Grantor / Ustanova koja je dodijelila akademski / stručni stupanj: **University of Zagreb, School of Medicine / Sveučilište u Zagrebu, Medicinski fakultet**

Permanent link / Trajna poveznica: <https://um.nsk.hr/um:nbn:hr:105:531986>

Rights / Prava: [In copyright](#)/[Zaštićeno autorskim pravom.](#)

Download date / Datum preuzimanja: **2025-01-25**



Repository / Repozitorij:

[Dr Med - University of Zagreb School of Medicine Digital Repository](#)



**SVEUČILIŠTE U ZAGREBU
MEDICINSKI FAKULTET**

Karolina Vajš

**Metode slikovnog prikaza vaskularne
patologije**

DIPLOMSKI RAD



Zagreb, 2019.

**SVEUČILIŠTE U ZAGREBU
MEDICINSKI FAKULTET**

Karolina Vajš

**Metode slikovnog prikaza vaskularne
patologije**

DIPLOMSKI RAD

Zagreb, 2019.

Ovaj diplomski rad izrađen je u Kliničkom zavodu za dijagnostičku i intervencijsku radiologiju Kliničkog bolničkog centra Zagreb pod vodstvom doc.dr.sc. Maje Hrabak Paar, dr.med. i predan je na ocjenu u akademskoj godini 2018./2019.

Kratice

AAA – aneurizma abdominalne aorte

CE-MRA (engl. *contrast-enhanced magnetic resonance angiography*) – angiografija magnetskom rezonancijom uz primjenu kontrastnog sredstva

CT – kompjutorizirana tomografija

CTA (engl. *computed tomography angiography*) – angiografija kompjutoriziranom tomografijom

DECT (engl. *dual-energy computed tomography*) – dvoenergijska kompjutorizirana tomografija

DSA (engl. *digital subtraction angiography*) – digitalna subtrakcijska angiografija

EDV (engl. *end-diastolic velocity*) – enddijastolička brzina

eGFR (engl. *estimated glomerular filtration rate*) – procijenjena brzina glomerularne filtracije

EVAR (engl. *endovascular aneurysm repair*) – endovaskularno liječenje aneurizme aorte

MDCT (engl. *multidetector computed tomography*) – multidetektorska kompjutorizirana tomografija

MIP (engl. *maximum intensity projection*) – projekcija maksimalnog intenziteta

MPR (engl. *multiplanar reconstruction*) – multiplanarna rekonstrukcija

MR – magnetska rezonancija

MRA (engl. *magnetic resonance angiography*) – angiografija magnetskom rezonancijom

MSCT (engl. *multislice computed tomography*) – višeslojna kompjutorizirana tomografija

NCE-MRA (engl. *non-contrast enhanced magnetic resonance angiography*) – angiografija magnetskom rezonancijom bez primjene kontrastnog sredstva

NSF (engl. *nephrogenic systemic fibrosis*) – nefrogena sistemska fibroza

PAB – periferna arterijska bolest

PC-AKI (engl. *post-contrast acute kidney injury*) – kontrastnim sredstvom inducirana akutna ozljeda bubrega

PSV (engl. *peak systolic velocity*) – maksimalna sistolička brzina

RF puls (engl. *radio frequency pulse*) – radiofrekventni puls

TIA – tranzitorna ishemijska ataka

Sadržaj

Sažetak

Summary

1. Uvod	1
2. Dopler ultrazvuk	2
2.1. Osnovni fizikalni principi ultrazvučne dijagnostike	2
2.2. Principi primjene Dopplerovog učinka u medicini	3
2.3. Tehnike primjene doplera	5
2.3.1. Kontinuirani i pulsirajući dopler	5
2.3.2. Obojeni dopler, dupleks i tripleks dopler	6
2.3.3. Power-dopler, 3D/4D ultrazvuk	6
2.4. Ultrazvučna kontrastna sredstva	7
2.5. Indikacije	7
2.6. Prednosti i nedostaci	9
3. CT-angiografija	10
3.1. Osnovni fizikalni principi kompjutorizirane tomografije	10
3.2. Tehnički principi CT-angiografije	11
3.2.1. Dual-energy CT	12
3.3. Jodna kontrastna sredstva	13
3.4. Indikacije	14
3.5. Prednosti i nedostaci	15
4. MR-angiografija	16
4.1. Osnovni fizikalni principi magnetske rezonancije	16
4.2. Tehnike oslikavanja MR-angiografijom	17
4.2.1. Kontrastna MR-angiografija	17
4.2.2. Nekontrastna MR-angiografija	18
4.3. Paramagnetska kontrastna sredstva	19
4.4. Indikacije	20

4.5. Prednosti i nedostaci.....	21
5. Digitalna subtrakcijska angiografija	21
5.1. Tehnički principi digitalne subtrakcijske angiografije	21
5.2. Kontrastno sredstvo	22
5.3. Indikacije	23
5.4. Prednosti i nedostaci.....	24
6. Usporedba metoda na primjeru najčešće vaskularne patologije	24
6.1. Stenoza karotidnih arterija	25
6.2. Aneurizma abdominalne aorte	27
6.3. Periferna arterijska bolest	28
7. Zaključak	31
8. Zahvale.....	32
9. Literatura	33
10. Životopis	36

Sažetak

Metode slikovnog prikaza vaskularne patologije

Karolina Vajš

Bolesti krvožilnog sustava su jedan od najčešćih uzroka morbiditeta i mortaliteta u svijetu, posebice u razvijenim zemljama. Točna i precizna dijagnostika tih bolesti je glavni preduvjet za njihovo uspješno liječenje. Danas postoje različite metode prikaza vaskularne patologije kao što su: doplerski pregled, CT-angiografija, MR-angiografija i digitalna subtrakcijska angiografija (DSA). One u radiologiju ulaze 60-ih i 70-ih godina prošlog stoljeća i do danas zadržavaju glavno mjesto u dijagnostičkoj, ali i u intervencijskoj radiologiji vaskularnih bolesti. Dopler je jeftina, široko dostupna, neinvazivna metoda koja ne zahtijeva primjenu kontrastnog sredstva i ne izlaže pacijente zračenju i zato je temeljna slikovna metoda dijagnostike većine patoloških stanja na arterijama i venama. Angiografske metode su minimalno invazivne i invazivne metode kod kojih se primjenjuje jodno ili gadolinijevo kontrastno sredstvo koje sa sobom nosi komplikacije samog procesa primjene, ali i nuspojave koje izaziva kontrast. CT-angiografija i DSA ujedno pacijente izlažu zračenju. Unatoč tome što u većini bolesti CT-angiografija, MR-angiografija i DSA imaju istu ili veću specifičnost i osjetljivost u odnosu na dopler, njihova invazivnost, skupoća i komplikacije koje izazivaju su ono zbog čega u većini vaskularnih bolesti nisu postavljeni kao prva linija dijagnostike. Od sve četiri metode jedino je DSA invazivna metoda koja se koristi u slučajevima kada postoji i mogućnost intervencije tj. terapijskog djelovanja i zato najveću primjenu nalazi u intervencijskoj radiologiji. U ovom radu osvrnut ću se na svaku od tih metoda pojedinačno te na primjeru najučestalijih patoloških stanja krvnih žila usporediti njihove prednosti i nedostatke.

Ključne riječi: dopler, CT-angiografija, MR-angiografija, digitalna subtrakcijska angiografija (DSA)

Summary

Imaging of vascular pathology

Karolina Vajš

Circulatory diseases are one of the main causes of morbidity and mortality in the world, especially in developed countries. Accurate diagnosis of those diseases is the most important requirement for successful treatment. Today different imaging techniques of vascular pathology exist, like Doppler ultrasound, CT-angiography, MR-angiography and digital subtraction angiography (DSA). Since 1960s and 1970s they are most important techniques in diagnostic and interventional radiology of vascular diseases. Doppler is inexpensive, easily accessible, non-invasive technique that neither involves application of contrast agent nor exposes patients to radiation and that is why it should be fundamental imaging technique for almost all vascular pathology. Methods that include angiography are minimally invasive and invasive methods that need application of contrast agent, like iodine and gadolinium. They carry risk of complication during application and side effects of the contrast agent. CT-angiography and DSA also expose patients to radiation. CT-angiography, MR-angiography and DSA have the same or even better sensitivity and specificity than Doppler in almost all vascular pathology, but their expensiveness, invasiveness and risk of complications is what puts them as second line diagnostic procedures in all venous diseases and some arterial diseases. DSA is invasive method and it is used when there is a possibility of therapeutic intervention and that is why it is mainly utilized in interventional radiology. In this review paper each of these techniques will be presented individually and using the most common vascular diseases their advantages and disadvantages will be compared.

Keywords: Doppler ultrasound, CT-angiography, MR-angiography, digital subtraction angiography (DSA)

1. Uvod

„Oslikavanje“ krvnih žila započelo je još krajem 19. stoljeća, točnije 1896. godine kada su Haschek i Lindenthal prvi put prikazali krvne žile i to vene šake kadavera koristeći tada tek novootkrivene rendgenske zrake i Teichmanovu smjesu koja se sastojala od vapna, žive i nafte (1). Dvadeset četiri godine kasnije objavljen je precizan atlas svih arterija ljudskog tijela primjenom bizmutovog supstrata kao kontrastnog sredstva (2).

Sve do 1923. godine prikazivale su se samo krvne žile kadavera. Te godine prvi put je napravljena arteriografija i venografija živom čovjeku uz primjenu stroncijevog bromida. Jod se kao kontrastno sredstvo počeo upotrebljavati godinu dana kasnije. U početku je bio primjenjivan u anorganskom obliku i kao takav je izazivao mnogo nuspojava. Nekoliko godina kasnije zamijenjen je organskim jodom koji se puno bolje podnosio (2). Tehnika primjene kontrastnog sredstva doživjela je svoj uzlet 1953. godine kada je Seldinger predstavio tehniku uvođenja katetera u krvnu žilu perkutanom punkcijom. Do tada se za arteriografiju primjenjivala kirurška preparacija žile. Nakon arteriotomije uvodio se kateter, a po završetku pretrage otvor na arteriji bi se sašio (2,3).

Unatoč napretku tehnika snimanja, načina punkcije i usavršavanju kontrastnih sredstava za prikaz vaskularne patologije niz desetljeća bilo je nužno učiniti invazivnu dijagnostičku angiografiju uz intraarterijsku primjenu kontrastnog sredstva. Bolesnicima je ta pretraga bila izuzetno neugodna s velikim rizikom komplikacija u obliku krvarenja ili stvaranja pseudoaneurizme na mjestu punkcije (2,4). Tek 60-ih i 70-ih godina prošlog stoljeća otkrićem ultrazvuka, kompjutorizirane tomografije (CT) i magnetske rezonancije (MR) započinje moderna era vaskularne dijagnostike. Primjenom tih novih, neinvazivnih metoda detaljnije se prikazuje lumen krvnih žila, njihova stijenka te područje oko same krvne žile (2).

Istovremeno s velikim pomacima u razvoju dijagnostičke, započinje i razvoj jednog novog područja radiologije koji se naziva intervencijska radiologija. Intervencijska radiologija je omogućila provođenje terapijskih zahvata na krvnim žilama. Začetnici su Dotter i Judkins koji su 1964. godine učinili prvi intervencijski zahvat rekanalizirajući okludiranu krvnu žilu kateterom (2).

Danas razvoj dijagnostičke i intervencijske radiologije teče velikom brzinom (2). Jedan od glavnih razloga je učestalost bolesti cirkulacijskog sustava kao jednog od glavnih uzroka smrti u cijelom svijetu, a posebice u razvijenim zemljama. Te bolesti su u Republici Hrvatskoj na vrhu ljestvice najčešćih uzroka smrti s 23.504 umrle osobe u 2017. godini i stopom smrtnosti od 570/100.000 stanovnika (5). Upravo veličina i važnost problema cirkulacijskih bolesti u svijetu, ali i kod nas naglašava koliko je bitna njihova točna i precizna dijagnostika. Dopler ultrazvuk, CT-angiografija, MR-angiografija i digitalna subtrakcijska angiografija (DSA) su danas glavne metode slikovnog prikaza patoloških promjena krvnih žila (6).

2. Dopler ultrazvuk

Doplerski pregled je nakon kliničkog pregleda inicijalna slikovna dijagnostička metoda za brojna patološka stanja na arterijama i venama (7). Uporabom različitih sonde proučava se hemodinamika krvnih žila cijelog tijela, od intrakranijskih krvnih žila preko karotidnih arterija i velikih visceralnih krvnih žila sve do arterija i vena gornjih i donjih ekstremiteta (4).

2.1. Osnovni fizikalni principi ultrazvučne dijagnostike

Ultrazvuk je mehanički val frekvencije veće od 20 KHz. U ultrazvučnoj dijagnostici koriste se ultrazvučni valovi između 2 i 15 MHz. Ti se valovi generiraju u piezoelektričnom kristalu koji se nalazi u ultrazvučnoj sondi. Piezoelektrični kristali pretvaraju električnu energiju u ultrazvučne valove i obratno. Valovi koji se emitiraju apsorbiraju se, transmitiraju i parcijalno reflektiraju na granici dvaju tkiva, ovisno o razlici njihovih akustičnih impedancija. Sonda ultrazvučnog aparata detektira reflektirane ultrazvučne valove i koristi ih za izradu slike (8). Postoji više načina rada ultrazvučnog sustava, ovisno o dijagnostičkoj namjeni: A-prikaz (engl. amplitude mode), B-prikaz (engl. brightness mode), M-prikaz (engl. motion mode) i Doppler prikaz (9).

A-prikaz je najstariji način korištenja ultrazvuka u medicinskoj dijagnostici. Reflektirane ultrazvučne zrake na osciloskopu se prikazuju kao šiljci sa udubinama koji odgovaraju udaljenostima reflektirajućih struktura uzduž emitiranog snopa ultrazvučnih zraka. Osnovni prikaz u ultrazvučnoj dijagnostici je B-prikaz. Ultrazvučna sonda detektira reflektirane valove koji se potom obrađuju u računalu ultrazvučnog uređaja i na ekranu prikazuju u različitim nijansama sive boje. M-prikaz vizualizira pokrete struktura u tijelu koje jače reflektiraju ultrazvučne valove, najčešće se koristi pri ultrazvučnom pregledu srca. Tijekom pregleda analizira se samo jedan snop ultrazvučnih zraka kroz vrijeme. Na ordinati je trenutna dubina nekog reflektora, a na apscisi vrijeme (9). Doppler prikaz koristi se u svrhu dijagnostike patoloških promjena krvnih žila, najčešće u kombinaciji s B-prikazom (7).

2.2. Principi primjene Dopplerovog učinka u medicini

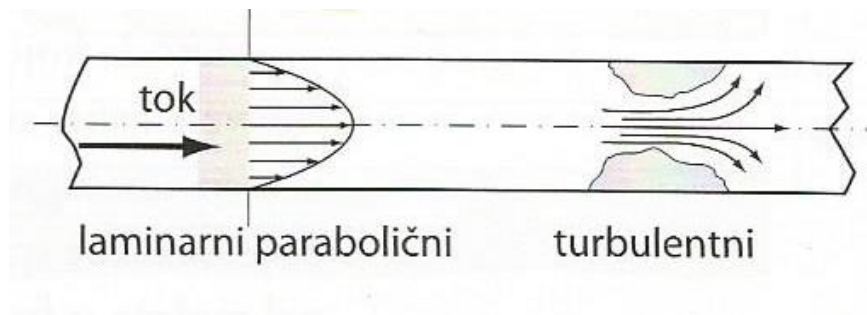
1842. godine austrijski fizičar Christian Doppler zaključio je da do promjene boje dvojnih zvijezda dolazi zbog promjene frekvencija svjetlosnih valova koji se mijenjaju ovisno o tome približava li se ili udaljava izvor valova od promatrača. Tri godine kasnije dokazano je da isti princip vrijedi i za zvuk, a 1956. godine Satomura je pokazao da eritrociti reflektiraju ultrazvučne valove (3). Tim otkrićem ovaj fizikalni princip našao je svoju primjenu u medicinskoj dijagnostici (7).

Osnovni princip djelovanja dopler ultrazvuka temelji se na Dopplerovom učinku koji kaže da promjena frekvencije reflektiranog vala u odnosu na emitirani val ovisi o tome udaljava li se reflektor ili približava odašiljaču ultrazvučnih valova. Razlika emitirane i reflektirane frekvencije naziva se doplerski pomak (engl. Doppler shift) i on je proporcionalan brzini kretanja reflektora zvuka duž linije koja spaja ultrazvučnu sondu i reflektor koji se kreće. Glavni reflektori ultrazvuka su eritrociti koji imaju određenu brzinu i smjer gibanja unutar krvne žile. Iz jednadžbe doplerskog pomaka može se izračunati brzina kretanja eritrocita:

$$v = \Delta f c / 2f_0 \cos \alpha \text{ (m/s)}$$

gdje je v - brzina kretanja eritrocita, Δf - doplerski pomak, c - brzina ultrazvuka u mekim tkivima, f_0 - emitirana frekvencija, a α - kut između ultrazvučnog snopa i krvne

žile, odnosno smjera tijekom krvi. Na osnovi brzine gibanja eritrocita mogu se dobiti podaci o protoku u krvnoj žili koji ovisi o promjeru žile, ali i o kvaliteti žilnih stijenki. U većini krvnih žila normalan protok je paraboličan tj. najveća je brzina u sredini žile, a prema stijenkama se smanjuje. U slučaju da u krvnoj žili postoji zaprjeka protoku, on prestaje biti paraboličan i može se javiti turbulencija i ubrzanje protoka (7).



Slika 1. Parabolični i turbulentni protok. Preuzeto iz: Brkljačić (2010), str. 3.

Najvažniji dio ultrazvučnog uređaja je sonda. Sonde mogu biti sektorske i linearne. Sektorske sonde daju trokutaste prikaze insoniranog područja, dok linearne daju pravokutne prikaze. Linearnim sondama se najbolje prikazuju periferne arterije i vene i karotidne arterije te s obzirom da su navedene strukture blizu površini kože koriste se sonde frekvencije od 7 do 15 MHz, dok se za pregled abdominalnih krvnih žila upotrebljavaju sektorske sonde u rasponu od 2 do 5 MHz. Sonde još nižih frekvencija, od 1,5 do 2 MHz, rabe se za pregled intrakranijskih krvnih žila jer se na taj način smanjuje atenuacija ultrazvučnog snopa koja nastaje prolaskom kroz kosti lubanje (7).

Doplerski nalazi se kvantificiraju metodom spektralne frekvencijske analize. Pomoću nje ultrazvučni signal se razlaže na frekvencijske komponente koje se prikazuju u obliku grafa na vremenskoj skali te se dobije kumulativna frekvencijska distribucija pulsno ciklusa. Za analizu dobivenih vrijednosti rabe se indeksi, najčešće u uporabi su: sistoličko/dijastolički omjer, indeks otpora i indeks pulsatilnosti. Porast njihovih vrijednosti ukazuje na porast otpora distalno od promatranog osjetljivog volumena (engl. sample-volume) (7).

2.3. Tehnike primjene doplera

Postoji više tehničkih načina za uporabu Dopplerovog učinka u medicini, a to su: kontinuirani dopler (engl. continuous wave), pulsirajući dopler (engl. pulsed wave), obojeni dopler (engl. color Doppler), dupleks i tripleks dopler (engl. duplex Doppler, triplex Doppler), power-dopler, 3D/4D prikazi i panoramsko oslikavanje (7).

2.3.1. Kontinuirani i pulsirajući dopler

Kod kontinuiranog doplera ultrazvučni valovi se cijelo vrijeme odašilju iz jednog piezoelektričnog kristala, dok drugi piezoelektrični kristal cijelo vrijeme prima reflektirane ultrazvučne valove. Kod pulsirajućeg doplera ultrazvučni val se šalje u obliku impulsa i tek nakon pretpostavljenog vremena koje je potrebno da val dospije do dubine tkiva i natrag mjeri se doplerski pomak (7).

Ono što je prednost jednog, nedostatak je drugog. Prednost kontinuiranog doplera je što može mjeriti vrlo male i vrlo velike brzine, no zbog toga što stalno mjeri ultrazvučne signale, one koji dolaze s površnijih dijelova kao i one koji dolaze iz dubine, ne može razlikovati koji su s kojeg područja tj. nema dubinsku rezoluciju. Za razliku od njega prednost pulsirajućeg doplera je što ima dobru dubinsku rezoluciju. Pomoću pulsirajućeg doplera može se mjeriti protok u po volji odabranoj krvnoj žili na većoj dubini. Važno je odrediti vremenski trenutak kada mjeriti impuls i širinu ultrazvučnog snopa energije kako bi se mogao fokusirati određeni osjetljivi volumen, tj. dio krvne žile u kojem mjerimo doplerski pomak. Nedostatak pulsirajućeg doplera je što ne može mjeriti velike brzine protoka duboko u tijelu. To se ograničenje naziva Nyquistova granica koja kaže da najveći doplerski pomak koji je moguće izmjeriti jednak je polovini pulsirajuće opetovane frekvencije, a što je krvna žila dublje u tijelu to je pulsirajuća opetovana frekvencija manja (7).

2.3.2. Obojeni dopler, dupleks i tripleks dopler

Doplerski protoci krvi koji se mijenjaju tijekom srčanog ciklusa mogu se prikazati na različiti način. Jedan od njih je dvodimenzionalni prikaz kod kojeg se metodom autokorelacije na ekranu prikazuju samo odjeci koji su se promijenili. Kao rezultat se dobiju podaci o smjeru i srednjoj brzini protoka. Ti se protoci kodiraju bojom koja se proizvoljno bira. Najčešće se protoci koji idu prema sondi kodiraju crvenom bojom, a oni koji idu od sonde plavom bojom. Različite nijanse pojedine boje određuju brzinu protoka. Tamnije nijanse odgovaraju većim, a svjetlije nijanse manjim brzinama. Takav prikaz hemodinamike krvnih žila naziva se obojeni dopler. Obojenim doplerom može se prikazati smjer protoka i srednja vrijednost brzine protoka u onom anatomskom presjeku koji je prikazan na ekranu. Međutim kod obojenog doplera nema spektralne analize protoka (7).

Obojeni dupleks dopler kombinirajući 2D sustav s pulsirajućim doplerom istodobno prikazuje morfologiju organa, bojom kodiran smjer protoka krvi u krvnoj žili i spektar protoka dobiven spektralnom analizom, unutar osjetljivog volumena. Postoje i tripleks prikazi koji mogu vizualizirati protok krvi u živoj slici što omogućuje uočavanje izlaska osjetljivog volumena iz žile zbog kretnji disanja, ne prekidajući spektralnu analizu (7).

2.3.3. Power-dopler, 3D/4D ultrazvuk

Poseban oblik 2D prikaza protoka je power-dopler. Kod power-doplera bojom se prikazuje snaga doplerskog signala. To znači da je boja i svjetlina doplerskog signala proporcionalna broju eritrocita koji stvaraju doplerski pomak unutar osjetljivog volumena. Njegova glavna prednost je što otkriva jako spor protok, a nedostatak što ne može prikazati smjer protoka u krvnoj žili (7).

Postoje još 3D i 4D prikazi koji spajaju seriju 2D prikaza iz različitih kutova i tako dočaravaju 3 dimenzije i 4D kod kojih se sve to još prikazuje u stvarnom vremenu. Danas se najviše primjenjuju u ginekologiji i opstetriciji, no te trodimenzionalne

rekonstrukcije nisu dovoljno dobre kao rekonstrukcije na multislice CT-u ili modernim MR-uređajima (7).

Postoji i panoramsko oslikavanje koje stvara sliku znatno dužu od otvora ultrazvučne sonde jer računalo na ekranu spoji više slika i prikaže ih cijelom duljinom (7).

2.4. Ultrazvučna kontrastna sredstva

Glavno kontrastno sredstvo koje se koristi u ultrazvučnoj dijagnostici su mikromjehurići zraka. Mikromjehurići se po stlačivosti i gustoći razlikuju od plazme i to dovodi do jačeg raspršenja ultrazvučnih valova. Primjenjuju se intravenski. Da bi se mogli intravenski injicirati moraju se stabilizirati uz pomoć različitih supstancija. Jedno vrijeme se galaktoza primjenjivala kao stabilizator, no danas se najviše koriste pripravci na bazi sumpornog heksafluorida. Za bolji prikaz malih krvnih žila može se koristiti posebna tehnika koja se naziva harmonic imaging, kod koje se zvuk emitira u jednoj frekvenciji, a registrira u drugom harmoniku tj. dvostrukoj temeljnoj frekvenciji. Upravo registriranje u drugoj frekvenciji omogućuje hvatanje signala koji dolazi od kontrastnog sredstva i razlikovanje odjeka tkiva i protoka u velikim krvnim žilama od protoka u malim krvnim žilama (7).

Najviše se primjenjuju za razlikovanje prokrvljenosti pojedinih fokalnih lezija jetre. U manjoj mjeri koristi se za bolji prikaz intrakranijskih krvnih žila, prikaz protoka u portalnoj veni ili hepatičnoj arteriji, detekciji endoleaka nakon endovaskularnog liječenja aneurizme aorte (EVAR-a) u bubrezima, testisima i drugim organima (7).

2.5. Indikacije

Doplerski pregled prva je slikovna dijagnostička metoda svih bolesti vena i većine arterijskih bolesti (6). Nalazi široku primjenu u dijagnostici, ali i u liječenju brojnih vaskularnih bolesti (7).

Transkranijski doplerski pregled koristi se za praćenje vazospazma, u probiru djece zbog anemije srpastih stanica, za dijagnostiku patoloških promjena intrakranijskih arterija, detekciju proširenosti intrakranijskih kolateralnih puteva, za detekciju cerebralnih mikroembolizama i za njihov intraoperacijski nadzor, kao metoda nadzora za vrijeme primjene antikoagulantne i fibrinolitičke terapije, za procjenu hemodinamike u migreni te za procjenu vertebrobazilarnog sustava, prikaz subclavian steal sindroma i otkrivanje arteriovenskih malformacija (7).

Obojeni dupleks dopler se koristi kao inicijalna metoda dijagnostike patoloških promjena karotidnih arterija, kod procjene portalne ili bubrežne cirkulacije i za procjenu prokrvljenosti patoloških promjena jetre (7).

Power-dopler i obojeni dupleks dopler se primjenjuju za detekciju patoloških promjena na perifernim arterijama. Kod vaskularnih bolesnika doplerskim probirom rano se otkrivaju okluzije i stenoze arterija i procjenjuje se njihov stupanj. Prema nalazu doplera indicira se daljnja obrada CT-angiografijom, postavlja se indikacija za daljnje endovaskularno ili kirurško liječenje te se onda u sklopu interventnog zahvata radi arteriografija. Pomoću dupleks doplera procjenjuje se prikladnost uporabe površinskih vena za prenosnice te je metoda izbora za praćenje bolesnika nakon endovaskularnih i kirurških zahvata. Metoda je kojom se otkrivaju arteriovenske fistule i pseudoaneurizme koje nastaju kao komplikacija perkutane punkcije arterija. Kirurško liječenje pseudoaneurizme moguće je izbjeći ako se pod nadzorom ultrazvuka komprimira vrat ili injicira trombin u pseudoaneurizmu. Pod nadzorom ultrazvuka rade se i perkutane punkcije žile, najčešće femoralne arterije i vene, ali i unutrašnje jugularne vene kod transjugularnih biopsija i sličnih postupaka (7).

Za patološke promjene na venskom sustavu daleko najvažnija dijagnostička metoda je obojeni dupleks dopler. Rabi se rutinski za pregled dubokih vena nogu i otkrivanje duboke venske tromboze, za prikaz promjena koje nastaju kao posljedica posttrombotičkog sindroma te stupnjevanje valvularne insuficijencije i refluksa u dubokim venama. Upotrebljava se u prijeoperacijskoj procjeni pacijenata s varikozitetima te omogućuje procjenu površinskog tromboflebitisa. Danas se pod nadzorom ultrazvuka rade i minimalno invazivni zahvati na površinskim venama kao što je radiofrekventna ablacija (7).

2.6. Prednosti i nedostaci

Dopler ultrazvuk je neinvazivna, jeftina i lako dostupna metoda dijagnostike patoloških promjena krvnih žila. Ne izlaže pacijente ionizirajućem zračenju niti mogućim komplikacijama koje mogu nastati zbog primjene kontrastnog sredstva. U odnosu na ostale metode vaskularne dijagnostike jedna je od rijetkih koja omogućuje kvantifikaciju protoka krvi unutar krvne žile (7).

Ultrazvučno snimanje smatra se sigurnim zato što ne emitira ionizirajuće zračenje. No ultrazvučni valovi potencijalno imaju rizik za stvaranje bioloških učinaka na tijelo. Biološki učinci koji mogu nastati su termički i mehanički. Oni mogu dovesti do zagrijavanja tkiva i proizvesti male mjehuriće plina u tjelesnim tekućinama i tkivima (kavitacije) (10). Kod doplera se primjenjuju veći intenziteti ultrazvučnih valova nego kod klasičnog konvencionalnog B-prikaz ultrazvuka. Iako kliničke posljedice tih učinaka još nisu poznate, Američki institut za ultrazvuk u medicini ne preporuča nekontroliranu primjenu ultrazvuka u trudnoći. Mogući neidentificirani rizik primjene ultrazvuka može se smanjiti medicinski indiciranim pregledima i uređajima koji imaju smanjen intenzitet ultrazvučnih zraka i vrijeme izlaganja tim istim zrakama (7,11).

Najveća opasnost primjene doplera je u nedovoljnoj educiranosti pregledavača. Važno je imati odgovarajuću vještinu za izvođenje ultrazvučnog pregleda i za adekvatnu interpretaciju nalaza jer u protivnom se dobivaju nepouzdana nalazi što umanjuje vrijednost pretrage (7).

Kod primjene doplera često dolazi do stvaranja artefakata. To su netočno prikazane informacije o protoku. Neki od najčešćih su: frekvencijsko prebacivanje koje nastaje zbog velikih brzina protoka, zrcalna slika, elektronički šum i smetnje, pogrešno postavljanje wall-filtra, pogrešno postavljanje osjetljivog volumena i artefakti koji nastaju uz primjenu kontrastnog sredstva. Svi ti artefakti pravilnim postavljanjem odgovarajućih parametara se u velikoj mjeri mogu eliminirati i zato je potrebno dobro poznavanje osnovnog principa rada ultrazvučnog uređaja od strane pregledavača (7).

Kod pregleda abdominalnih organa važno je odabrati sondu odgovarajuće frekvencije ovisno o konstituciji pacijenta. Pregled pretilih pacijenata obavlja se

pomoću sonde nižih frekvencija, ali unatoč tome pregled je često otežan uz stvaranje artefakata. Isto tako i zrak u crijevima može otežavati pregled pa je optimalno da bolesnik 8 do 12 sati prije samoga pregleda bude natašte, kako bi se zrak stigao eliminirati. Još jedan od nedostataka doplera je dugo vrijeme potrebno za pregled čitavih ekstremiteta kod sumnje na patološke promjene perifernih arterija ili vena (7).

3. CT-angiografija

CT-angiografija je minimalno invazivna dijagnostička metoda koja može prikazati krvne žile cijelog tijela koristeći višeslojne (engl. multislice, MSCT) i multidetektorske CT-uređaje (engl. multidetector, MDCT) i intravenski aplicirano kontrastno sredstvo (4).

Prvi put se počela primjenjivati 1990-ih godina nakon uvođenja spiralnog CT-a u kliničku uporabu, no tada se koristila za dijagnostiku određenih područja krvožilnog sustava, kao što su ekstrakranijalne arterije, Willisov krug, renalne arterije i proksimalni dijelovi aorte. Razvoj multidetektorskih CT uređaja omogućio je prikaz svih arterija tijela. Posljednje arterije koje su bile vizualizirane su koronarne arterije 2002. godine (12).

3.1. Osnovni fizikalni principi kompjutorizirane tomografije

Kompjutorizirana tomografija (CT) je dijagnostička slikovna metoda koja koristeći rendgenske zrake stvara slike poprečnog presjeka ljudskog tijela. Slike se rekonstruiraju na osnovu mjerenja koeficijenta prigušenja (engl. attenuation coefficient) rendgenskih zraka u zadanom volumenu (13).

Rendgenske zrake se isporučuju iz rendgenske cijevi koja se rotira spiralno oko pacijenta. Ovisno o koeficijentu prigušenja tkiva ovisi kolika će količina zračenja proći kroz tijelo pacijenta, u poprečnom presjeku, na detektor koji se nalazi na suprotnoj strani. Hounsfieldovim jedinicama izražava se koliko pojedino tkivo apsorbira rendgenskih zraka. Detektori dolazeće rendgenske zrake konvertiraju u

električne impulse. Električni impulsi se prenose u računalo koje iz navedenih impulsa uz pomoć kompleksnih matematičkih algoritama računa apsorpciju rendgenskih zraka za svaki volumni element i to se prikazuje kao transverzalni presjek na ekranu (3).

Kod višeslojnog CT uređaja postoji više redova detektora koji omogućuju prikaz više slojeva jednom rotacijom rendgenske cijevi, s čime se u vrlo kratkom periodu prikaže veliki volumen tijela (3).

3.2. Tehnički principi CT-angiografije

CT-angiografija je dijagnostička pretraga koja kombinira upotrebu kontrastnog sredstva, rendgenskih zraka i kompjutorske analize slike. Prikaz krvnih žila CT uređajem postao je moguć tek uvođenjem spiralnog CT-a kod kojeg se istovremeno rotira rendgenska cijev i stol za snimanje čime se dobije kontinuirani volumni prikaz odabranog dijela tijela. Nakon intravenske aplikacije kontrastnog sredstva brzinom 4-5 m/s rade se slike poprečnih CT-presjeka kroz područje interesa i potom računalo putem složenih algoritama pravi 3D rekonstrukciju krvnih žila jer se na 2D poprečnim presjecima ne može vizualizirati njihov kontinuitet. Za vrijeme prvog prolaska kontrastnog sredstva prikazuju se arterije kroz plućni ili sistemni krvotok, dok se vene prikazuje kasnije, 70 do 100 sekundi nakon početka davanja kontrasta (3,4). Svaka faza se na najbržim CT uređajima snima 1 do 2 sekunde (14).

Kod CT-angiografije koristi se 5 tehnika rekonstrukcije slike: aksijalna (poprečni presjek), maksimalna vrijednost intenziteta projekcije (engl. maximum intensity projection, MIP), zakrivljena multiplanarna rekonstrukcija (engl. curved multiplanar reconstruction, curved MPR), prikaz sa zasjenjenom površinom (engl. shaded-surface display) i volumno renderiranje (engl. volume rendering). Primjenjujući različite tehnike rekonstrukcije dobiju se rekonstruirane dvodimenzionalne ili trodimenzionalne slike u različitim ravninama i orijentacijama, sve sa ciljem da se dobije najbolji mogući prikaz odgovarajućeg područja od interesa (15).

Danas se koriste suvremeni multidetektorski CT-uređaji kojima se postiže velika brzina snimanja, dobra vremenska rezolucija i dovoljna volumna pokrivenost. Najpoznatiji uređaji imaju 64 ili 128 redova detektora koji mogu prikazati više slojeva jednom rotacijom rendgenske cijevi te postoje najnoviji CT uređaji s 520 redova detektora. Dobra temporalna rezolucija osobito je važna za vizualizaciju struktura koje su sklone artefaktima zbog čestih pokreta, kao što su koronarne arterije i korijen aorte zbog pokreta srca ili kod pacijenata koji ne mogu dugo zadržati dah i ne mogu ostati mirni kao npr. traumatizirani bolesnici (15).

Upravo zbog artefakata koji nastaju kao posljedica pokreta CT-angiografija koronarnih krvnih žila i korijena aorte zahtjevnija je pretraga u odnosu na CT-angiografiju ostalih krvnih žila. Za prikazivanje ostalih krvnih žila mogu se koristiti uređaji sa 16 redova detektora, dok kod CT-angiografije koronarnih arterija da bi se dobio kvalitetan prikaz mora biti minimalno 64 reda detektora. Prije CT-koronarografije mogu se dati beta blokatori kako bi se usporio rad srca i smanjili artefakti koju nastaju pokretom. Kako bi se poboljšala kvaliteta slike CTA snimanje usklađuje se s EKG-om i uvijek odvija u istom dijelu srčanog ciklusa. Danas postoje prospektivne, retrospektivne i high pitch EKG tehnike vođenja. Koja tehnika će biti odabrana ovisi o skeneru koji se nalazi u CT uređaju i o brzini pulsa bolesnika. Ako skener ima veliki broj detektora i puls je sporiji koriste se prospektivne tehnike, ako ima manji broj detektora i puls je brži i nepravilniji retrospektivne, a kod dual source CT-a high pitch tehnike (16).

3.2.1. Dual-energy CT

Dual-energy CT (DECT) je novo područje CT dijagnostike koje poboljšava kvalitetu slike povećavajući doprinos fotoelektričnog učinka. DECT se sastoji od dvije odvojene rendgenske cijevi pod kutom od 90° koje rade na dva različita napona (engl. dual-source dual-energy, DSDE), od jedne rendgenske cijevi koja mijenja napon (engl. single-source dual-energy, SSDE) ili od jedne cijevi ali dvostrukog sloja detektora. To je metoda kod koje su potrebne manje doze jodnog kontrastnog sredstva za dobivanje kvalitetnog prikaza krvnih žila. Koriste se dva različita seta energije kako bi ispitalo različite koeficijente prigušenja (atenuacije) tkiva. Temelji se

na tome da različita tkiva različito atenuiraju rendgenske zrake što ovisi ne samo o svojstvima tkiva, nego i o energiji rendgenskih zraka kojima su izložena. Primjenom te metode mogu se poboljšati atenuacijska svojstva joda i time smanjiti potreba za injiciranjem visokih koncentracija jodnog kontrastnog sredstva, može se napraviti virtualna nekontrastna slika od postkontrastne CT slike i time smanjiti doza zračenja kod CTA protokola koji se snimaju u više faza. Isto tako je pokazano da se pomoću ove metode poboljšava dijagnostička točnost CT-angiografije u otkrivanju plućne embolije (16).

Dual-source uređaji danas omogućavaju najbolju moguću temporalnu rezoluciju. Ona iznosi četvrtinu vremena potrebnog da se rotira rendgenska cijev, što je 66 milisekundi i kao takvi su idealni za prikazivanje visoko pokretnih struktura u tijelu (16).

3.3. Jodna kontrastna sredstva

Jodna kontrastna sredstva su sredstva koja se primjenjuju kod slikovnih dijagnostičkih metoda koje za stvaranje slike koriste rendgenske zrake, kao što su kompjutorizirana tomografija i digitalna subtrakcijska angiografija. Djeluju tako što pojačano prigušuju (atenuiraju) rendgenske zrake i tako olakšavaju vizualizaciju krvnih žila, tkiva, organa i mokraćnog sustava (17). Signal koji dolazi iz krvnih žila je pojačan. Stupanj pojačanja signala proporcionalno je povezan s koncentracijom joda u sredstvu. Osim o koncentraciji joda u kontrastnom sredstvu pojačanje signala je ovisno o brzini i o vremenu ubrizgavanja kontrastnog sredstva (14).

Danas su u primjeni vodotopljiva kontrastna sredstva koja su derivati trijodbenzena. Mogu se podijeliti kao ionski i neionski ili kao monomeri ili dimeri (17). Za CTA najbolja su neionska, izo ili hiposmolarna sredstva s visokim koncentracijama joda (14).

Primjena joda u pojedinih pacijenata može izazvati hipersenzitivnu reakciju, tiroidnu disfunkciju i akutnu ozljedu bubrega induciranu kontrastnim sredstvom (engl. post-contrast acute kidney injury, PC-AKI). Od hipersenzitivnih reakcija može se javiti kožna reakcija, anafilaktički šok ili odgođena alergijska reakcija (17). S obzirom na to

prije snimanja za svakog pacijenta važno je imati podatke o bubrežnoj funkciji, ranijim alergijskim reakcijama na lijekove, na kontrastna sredstva i na ostale alergene te ispitati da li bolesnik ima bolesti pluća, srca ili štitnjače (4). Kod osoba koje imaju alergijsku predispoziciju mogu se prije samog injiciranja kontrastnog sredstva dati kortikosteroidi i antihistaminici da se smanji rizik za razvoj alergijske reakcije (4).

Najveći rizik za razvoj akutne ozljede bubrega inducirane kontrastnim sredstvom imaju pacijenti sa dijabetesom i već postojećom bolesti bubrega (17). PC-AKI definira se kao povećanje serumskog kreatinina za više od 0,3 mg/dl (ili više od 26,5 $\mu\text{mol/l}$) ili povećanje veće od 1,5 puta u odnosu na početnu vrijednost, a koje se razvilo 48 do 72 sata nakon primjene kontrastnog sredstva (18). Ranija istraživanja su pokazala da se PC-AKI javi u 5% hospitaliziranih pacijenata s normalnom bubrežnom funkcijom (19). No u posljednje vrijeme istraživanja pokazuju da PCI-AKI i nije tako čest kao što se prije mislilo te se smatra sigurnim za primjenu kod pacijenata koji imaju normalnu bubrežnu funkciju (16). Kod pacijenata koji imaju procijenjenu brzinu glomerularne filtracije (engl. estimated glomerular filtration rate, eGFR) manju od 30 ml/min/1.73m² potrebno je izbjegavati CT-angiografiju radi mogućeg pogoršanja renalne funkcije, međutim, ako ju je potrebno napraviti, moguće je prevenirati pogoršanje renalne funkcije dobrom intravenskom hidracijom pacijenta prije i nakon pretrage (4,18).

3.4. Indikacije

CT-angiografija se u većini vaskularnih bolesti ne koristi kao prva linija dijagnostike upravo zbog izlaganja pacijenata ionizirajućem zračenju i jodnom kontrastnom sredstvu u odnosu na dopler. No pomoću nje moguće je prikazati patološka stanja intrakranijskih krvnih žila kao što su stenoze, aneurizme ili razvojne anomalije. Nakon doplerskog pregleda indicirana je kod pacijenata s karotidnom stenozom za kvantifikaciju stenoze i utvrđivanje karakteristika plaka. Osim toga visoko precizna je metoda za dijagnostiku bolesti aorte, kao što su: disekcija aorte, aneurizma, traumatska lezija aorte i kod kongenitalnih aortalnih bolesti kao što je koarktacija aorte (4).

Prikaz koronarnih arterija CT-angiografijom radi se da bi se isključila koronarna bolest kod simptomatskih bolesnika s umjerenim rizikom za njen razvoj. Zlatna je slikovna metoda dijagnostike za utvrđivanje plućne embolije jer osim što prikazuje krvne žile pluća može utvrditi i znakove opterećenja desnog ventrikla te izvor embolusa evaluirajući vene zdjelice i nogu. Često se koristi i za evaluaciju arterija zdjelice i nogu kod periferne arterijske bolesti, većinom nakon doplerskog pregleda (4).

3.5. Prednosti i nedostaci

CT-angiografija je široko dostupna slikovna dijagnostička metoda kojom je moguće prikazati čitav arterijski i venski sustav. Brzo stvara trodimenzionalne slike visoke prostorne rezolucije i zato je odlična za prikazivanje krvnih žila uskog lumena. S obzirom na kratko vrijeme koje je potrebno da se napravi slika preporučljiva je metoda kod nemirnih i nesuradljivih pacijenata (4).

Može detektirati i odrediti karakteristike i značaj aterosklerotskog plaka te prikazati kalcifikacije u samom plaku. Osim toga može vizualizirati kalcifikacije na stijenci krvnih žila i to u slučajevima kada stijenka nije ekstenzivno kalcificirana. Kad je, bolja je MR-angiografija jer se veličina kalcifikata i stupanj stenoze tada precijenjuju CT-om. U odnosu na MR-angiografiju preporučljiva je metoda primjene kod pacijenata koji imaju ugrađene srčane elektrostimulatore ili bilo kakve druge metalne implantate s obzirom da oni mogu interferirati s magnetskim poljem (4).

Glavni nedostaci primjene CT-a su izlaganje ionizirajućem zračenju i mogući razvoj nuspojava kao posljedica primjene kontrastnog sredstva. Izlaganje ionizirajućem zračenju može povećati rizik za razvoj karcinoma i u većim dozama može uzrokovati oštećenje tkiva u obliku crvenila kože, katarakte, otpadanja kose i slično. Tako velike doze ne primjenjuju se u CT-angiografiji, no rizik za razvoj karcinoma postoji. To je najopasnije kod djece jer se kod njih za jednaku jediničnu vrijednost ionizirajućeg zračenja rizik više povećava u odnosu na odrasle i djeca zbog toga što imaju dulji životni vijek pred sobom imaju veću šansu da će proći dovoljno dug period latencije do razvoja bolesti. No sam rizik je razmjerno mali kad se

uspoređi s koristi koju može imati u postavljanju točne dijagnoze, ako se metoda razborito koristi (20).

Pretraga se ograničeno primjenjuje kod djece, osoba mlađe životne dobi i trudnica. Ne preporučuje se ni kod bolesnika s bubrežnim zatajenjem zbog kontrastnog sredstva koje se u tom slučaju ne može eliminirati te može dovesti do pogoršanja bubrežne bolesti (4).

4. MR-angiografija

MR-angiografija (MRA) je radiološka metoda oslikavanja krvnih žila uz pomoć magnetske rezonancije sa ili bez primjene kontrastnog sredstva. Kako bi se omogućio kvalitetan prikaz krvnih žila cijelog tijela postoje različite tehnike oslikavanja, a svaka od njih ima svoje prednosti i nedostatke (21).

4.1. Osnovni fizikalni principi magnetske rezonancije

Slika u magnetskoj rezonanciji nastaje međudjelovanjem magnetskih momenata protona vodikovih atoma i radiovalova unutar snažnog, homogenog magnetskog polja. Magnetska polja mogu biti jakosti od 0,2 do 7 T. Postavljanjem tijela u stalno magnetsko polje dolazi do pomaka orijentacije magnetskih momenata vodikovih protona u smjeru ili suprotno od smjera orijentacije magnetskog polja. To se naziva longitudinalna magnetizacija. Kad se tako orijentirani magnetski momenti izlože radiofrekventnim pulsevima (RF puls) dolazi do transverzalne magnetizacije tj. njihovog okretanja u smjer okomit na smjer vanjskog magnetskog polja što omogućava mjerenje signala. Prestankom djelovanja RF pulsa gubi se transverzalna magnetizacija i magnetski momenti se vraćaju u početnu orijentaciju tj. postaju longitudinalno magnetizirani. Taj proces vraćanja se zove relaksacija i može biti T1 i T2 relaksacija (22).

T1 ili „spin-lattice“ relaksacija je relaksacija kod koje dolazi do predaje energije RF pulsom pobuđenih protona na atome okolnog tkiva te se ona još naziva i

longitudinalna relaksacija. T2 relaksacija ili „spin-spin“ relaksacija je ona kod koje se energija magnetskih momenata predaje na atome susjednih molekula ili na protone unutar iste molekule te ne dolazi do gubitka energije, a ona se još naziva i transverzalna relaksacija. Slika se dobije na osnovu različitih vremena relaksacije pojedinih tkiva, a ovisno o trajanju RF pulseva slika se više oslanja na T1 odnosno T2 parametre. Radi lakše lokalizacije područja koja se oslikavaju koriste se gradijenti magnetskih polja (22).

4.2. Tehnike oslikavanja MR-angiografijom

Postoji više tehnika kojima se stvara slika u MR-angiografiji. No glavna podjela svih tih tehnika je na dvije osnovne skupine ovisno o tome koristi li se kontrastno sredstvo ili ne. Tako postoji: kontrastna MRA (engl. contrast enhanced MRA, CE-MRA) i nekontrastna MRA (engl. non-contrast enhanced MRA, NCE-MRA) (21).

4.2.1. Kontrastna MR-angiografija

Kontrastna MR-angiografija metoda je kod koje se krvne žile prikazuju nakon intravenskog injiciranja paramagnetnog kontrastnog sredstva. Ono djeluje tako da skraćuje T1 vrijeme relaksacije jezgara u odabranom volumenu tkiva (3).

Sredstva koja se koriste su paramagnetni metalni ioni s jedan ili više nesparenih elektrona koji zbog svoje toksičnosti moraju biti vezani u obliku kelata ili unutar drugih makromolekula. U kelatnom kompleksu nalazi se koordinatna sfera koja čini slobodan prostor oko metalnog iona gdje se događa najveća izmjena energije. Pobuđene molekule vode ulaze u sferu i predaju svoju energiju metalnom ionu. Brzom izmjenom molekula vode jedan kelatni kompleks djeluje na veći broj molekula što ubrzava longitudinalnu relaksaciju, ali i smanjuje dozu kontrastnog sredstva potrebnu za stvaranje slike. Radi toga molekule vode koje se nalaze oko kontrastnog sredstva imaju jači T1 signal od okolnog tkiva (22).

Kod CE-MRA postoje 2 načina akvizicije slike: single phase i time-resolved MRA. Single phase tehnika stvara sliku samo u jednoj točki u vremenu, dok se kod time-resolved načina rade višestruke akvizicije odabranog volumena jedna za drugom u određenim vremenskim razmacima nakon primjene kontrastnog sredstva. Ova je tehnika posebno korisna za prikaz prolaska kontrastnog sredstva kroz male krvne žile ruku i nogu (16).

Ovom metodom stvara se kvalitetan prikaz arterija u kraće vrijeme u odnosu na ostale metode MR-angiografije što posljedično smanjuje broj artefakata nastalih zbog pokreta bolesnikovog tijela. Poteškoće postoje u određivanju vremena dolaska kontrastnog sredstva u određeni promatrani dio arterije i naravno zbog potrebe za skupim magnetskim uređajima s jakim poljem i cijene kontrastnog sredstva (3).

4.2.2. Nekontrastna MR-angiografija

Nekontrastna MR-angiografija je metoda prikaza krvnih žila uz pomoć magnetske rezonancije, ali bez primjene kontrastnog sredstva. Dvije osnovne tehnike NCE-MRA-e su: Time of flight (TOF) i Phase-contrast (PC) (23). Cilj NCE-MRA je vizualizirati protok razlikujući pokretne spinove tj. magnetske momente pokretnih vodikovih atoma od onih koji su nepokretni u tzv. stacionarnom tkivu (24).

Kod TOF-a prikaz krvnih žila u obliku hiperintenzivnog signala postiže se izlaganjem određenog zadanog volumena velikom broju radiofrekventnih pulseva. Vrijeme slanja impulsa kraće je od vremena relaksacije protona vodikovih atoma u tijelu te se jezgre atoma vodika koje se nalaze u stacionarnom tkivu zasite radiofrekventnim signalom u određenoj sekvenci snimanja što dovodi do smanjenja signala koji dolazi iz stacionarnog tkiva. Spinovi pokretnih protona unutar krvi zbog njenog protoka nisu zasićeni signalom te oni nakon ekscitacije emitiraju RF signale koji se detektiraju i pretvaraju u sliku (3). Nedostatak TOF metode je upravo onaj osnovni princip na kojem se temelji, a to je činjenica da se pomoću nje vizualizira protok. Ako se krv iz bilo kojeg razloga zadržava dulje unutar područja koje se oslikava, tj. ako je smanjen protok krvi, krv se zasiti RF pulsevima i ne može se vizualizirati. Radi toga loše prikazuje vene i arterije u bolesnika koji imaju smanjen

udarni volumen, kod opstruktivnih bolesti i kod krvnih žila velikog otpora. Artefakte mogu praviti pomaci tijela pri disanju i pokreti organa (24). Slike kod TOF snimanja mogu biti dvodimenzionalne ili se rekonstruirati pomoću MIP-a u trodimenzionalne prikaze krvnih žila analogno konvecionalnoj angiografiji (25).

Osnovni princip na kojem se temelji phase contrast MRA (PC-MRA) je da kod spinova koji se kreću primjenom dodatnih gradijentnih pulseva dolazi do pomaka u fazi koji je proporcionalan brzini njihovog kretanja. Da bi se izazvao neto fazni pomak i na osnovu njega odredila njihova brzina kretanja koriste se bipolarni gradijenti. Bipolarni gradijenti su dva gradijenta koji imaju jednaku jakost, ali suprotan smjer kretanja. Kada se stacionirani spinovi izlože tim dvama gradijentima ne dolazi do neto pomaka u fazi jer se oni ponište. Međutim, pokretni spinovi će zbog drukčijeg prostornog položaja biti izloženi različitoj jakosti drugog gradijenta u odnosu na prvi što će dovesti do neto faznog pomaka. Koristeći vrijednosti neto faznog pomaka može se doći do podatka o brzini protoka pokretnih spinova i zato se protok kod fazno kontrastne metode može kvantificirati. Prikaz krvnih žila dobije se oduzimanjem slike s neto faznim pomakom pokretnih spinova od slike kod koje nisu primijenjeni bipolarni gradijenti. Postoji i 4D PC MRA kod koje se tri tzv. brzinom kodirane fazne mape moraju napraviti za sve tri osi: x, y i z. Nedostatak te metode je što traje dugo, ali se dobije prikaz krvnih žila visoke rezolucije, s manje artefakata koji su uzrokovani protokom (24).

4.3. Paramagnetska kontrastna sredstva

Kod MR-angiografije kao kontrastno sredstvo koriste se paramagnetni ioni metala koji pojačavaju signal koji dolazi iz krvnih žila skraćujući T1 vrijeme relaksacije. Najčešće upotrebljavani metalni ion je gadolinij. U slobodnom obliku je toksičan pa ga se primjenjuje u obliku kelata. Primjenjuje se intravenski automatskim injektorom. Poluvijek eliminacije mu je 90 minuta, a za potpuno izlučivanje iz tijela potrebno je 24 sata. Većina ih se izlučuje putem bubrega, a pojedini kelati gadolinija se izlučuju i putem žuči (3,22).

Kontrastna sredstva koja sadrže gadoliniji mogu se podijeliti u 2 osnovne skupine: linearna i makrociklička, ovisno o tome kako je ligand keliran za gadolinijev ion. Dokazano je da je makrociklički oblik stabilniji in vivo, da ne dolazi do disocijacije gadolinijevog iona što smanjuje rizik za razvoj nefrogene sistemske fibroze (NSF) (16).

S obzirom da se izlučuje bubrezima i da ima određen rizik za razvoj NFS-a ne preporuča se njegova primjena kod bolesnika koji imaju procijenjenu brzinu glomerularne filtracije manju od 15 ml/min/1.73 m² (18). NFS se javlja kao izuzetno rijetka komplikacija (4). Bolesnici mogu i razviti preosjetljivost na gadolinij posebno oni koji su skloni alergijskim reakcijama (22). U posljednje vrijeme puno se govori o tome da se gadolinij u određenim količinama nakuplja u tijelu, posebno u mozgu, cerebrospinalnoj tekućini i kostima i zato je Europska medicinska agencija (engl. European Medicines Agency, EMA) povukla određen broj linearnih preparata gadolinija s tržišta (26-28).

4.4. Indikacije

Indikacije za primjenu MR-angiografije jednake su kao i kod CT-angiografije (4). Može se koristiti za prikazivanje patoloških promjena krvnih žila cijelog tijela, što uključuje intrakranijske krvne žile, karotidne arterije, aortu, arterije mezenterija, renalne arterije, pulmonalne arterije, periferne arterije i sve ostale. Pomoću nje mogu se detektirati okluzije, stenoze, aneurizme i druge abnormalnosti. Može se koristiti i za detekciju suspektne okluzije ili tromboze vene cave superior i za pregled ostalih vena u tijelu (16).

Rijetko kad se primjenjuje kao prva linija dijagnostike zbog ograničene dostupnosti, skupoće same pretrage, ali i duljeg vremena potrebnog za stvaranje slike. Osim toga današnji moderni CT uređaji imaju bolju prostornu rezoluciju od MR uređaja i mogu prikazati kalcifikacije na stijenci krvne žile pa se oni češće primjenjuju. No, ako je riječ o pacijentima koji imaju bubrežno zatajenje preporučljivo je najprije pokušati dijagnosticirati bolest koristeći nekontrastnu MR-angiografiju (16).

4.5. Prednosti i nedostaci

Glavna prednost primjene magnetske rezonancije je što ne izlaže pacijente ionizirajućem zračenju. Iako se u većini slučajeva gadolinij primjenjuje kao kontrastno sredstvo, postoje posebne tehnike snimanja MR-angiografije kod kojih nije potrebno injicirati kontrast što smanjuje rizik od razvoja mogućih nuspojava kontrastnog sredstva (6).

Uređaji za MRI su jako skupi i nisu široko dostupni. Pacijenta se smješta u „tunel“ uređaja promjera 60-70 cm što ponekad onemogućava pretragu u izrazito pretilih osoba. Osim toga tako uzak prostor i buka koja nastaje radom samog uređaja može izazvati osjećaj klaustrofobije u nekih osoba do te mjere da ih je potrebno sedirati. Potrebno je sedirati i malu djecu i nesuradljive bolesnike jer samo vrijeme snimanja traje dugo i zahtijeva mirovanje pacijenta da bi se dobila kvalitetna slika. Pregled je kontraindiciran u osoba koje imaju ugrađene srčane ili druge elektrostimulatore i metalna strana tijela. Ima lošiju prostornu rezoluciju od CT-angiografije te ne prikazuje kalcifikate na stijenci, no u žilama koje imaju izrazito kalcificiranu stijenku u odnosu na CTA može prikazati prohodan lumen. U slučaju da se primjenjuje kontrastno sredstvo gadolinija mogu se javiti nuspojave kontrasta, no one se javljaju izuzetno rijetko (4).

5. Digitalna subtrakcijska angiografija

Digitalna subtrakcijska angiografija (DSA) je invazivna radiološka metoda koja se koristi u dijagnostičkoj i intervencijskoj radiologiji. Ona omogućuje jasan prikaz krvnih žila ispunjenih kontrastom bez preklapanja sa sjenama okolnog tkiva (29).

5.1. Tehnički principi digitalne subtrakcijske angiografije

Jasan prikaz krvnih žila dobije se injiciranjem male količine kontrastnog sredstva uz digitalno uklanjanje pozadinskih struktura. Prije primjene kontrastnog

sredstva digitalnom dijaskopijom se napravi slika na kojoj se kao sjene prikazu meka tkiva, kosti i sva strana tijela koja apsorbiraju rendgenske zrake, kao na klasičnoj rendgenskoj snimci. Potom se intraarterijski injicira kontrastno sredstvo uskim kateterom, najčešće jodno kontrastno sredstvo, nakon kojeg se opet digitalnom dijaskopijom napravi slika. Ovaj puta slika prikazuje i kontrastom ispunjene krvne žile s obzirom na to da kontrast također apsorbira rendgenske zrake. U tom periodu između dvije slike važno je izbjeći bilo kakvo pomicanje opreme ili pacijenta. Oduzimanjem početne slike, tzv. elektroničke maske pixel po pixel od postkontrastne slike dobije se samo prikaz krvnih žila ispunjenih kontrastnim sredstvom (29).

Konačna slika se može vidjeti u stvarnom vremenu (real-time). Radi pokreta disanja i peristaltike dolazi do stvaranja artefakata koji nastaju zbog pomicanja područja koje se snima kod postkontrastne slike u odnosu na pretkontrastnu sliku. Retrospektivnim pomicanjem početne slike tj. ručnim ili automatskim pomicanjem pixela to se može ispraviti. Međutim na fokalne pokrete, kao što su pokreti crijeva se ne može djelovati (29).

Danas se koriste napredni uređaji, čiji luk se može okretati oko stacionarno položenog pacijenta i istovremeno odašiljati veliki broj rendgenskih zraka, koje se detektiraju na suprotnoj strani, što omogućava 3D prikaz krvnih žila, a radi se i na razvoju 4D prikaza koji će vizualizirati i strujanje krvi (6).

Snimanja se obavlja u pacijentovom ležećem položaju, nakon primjene lokalnog anestetika, Seldingerovom metodom uvodi se kateter u krvnu žilu, najčešće krvne žile prepone te se kateterom odlazi do krvnih žila koje se žele prikazati i injicira se kontrast (29).

5.2. Kontrastno sredstvo

Kontrastno sredstvo koje se primjenjuje kod DSA jednako je kao kod CT-angiografije i bilo koje druge radiološke metode koja koristi rendgenske zrake. Specifičnost DSA u ovom kontekstu je što se kod konvencionalne angiografije daju veće količine kontrastnog sredstva te se ono primjenjuje intraarterijski. DSA upravo zbog načina na koji stvara sliku tj. ne preklapanja slike sa strukturama okolnog tkiva

ne zahtijeva primjenu velikih količina kontrastnog sredstva (3). Moguće komplikacije koje mogu nastati su: hipersenzitivna reakcija, tiroidna disfunkcija i PC-AKI, kao i kod CTA (17).

5.3. Indikacije

Pri izvođenju angiografije treba se na što manju mjeru smanjiti rizik komplikacija. To se može postići jedino dobrim poznavanjem tehnike, indikacije i pripremom bolesnika za zahvat (3).

Kod svakog angiografskog pregleda važno je upoznati bolesnika sa svrhom pretrage te upozoriti na mogućnost komplikacija, koje se češće pojavljuju u starijih osoba s aterosklerotski promijenjenim arterijama, u hipertoničara, kod bolesnika s bubrežnom insuficijencijom, kod dehidriranih osoba i osoba koje imaju preosjetljivost na kontrastna sredstva, zbog toga indikacije za pretragu moraju biti precizne i jasne (3).

DSA je indicirana kada želimo otkriti uzrok krvarenja, kod sumnji na arteriovenske malformacije ili tumore na bazi lubanje. Ona se u mnogim slučajevima može konvertirati u intervencijsku proceduru i kad se očekuje mogućnost intervencije tada se najčešće i primjenjuje. Kod supraaortalnih i intrakranijskih krvnih žila indikacije za provedbu DSA su: morfološke promjene na stijenkama bilo koje etiologije, dokaz arteriovenskih malformacija i aneurizmi, utvrđivanje etiologije netraumatske intrakranijske hemoragije, dokaz patološke vaskularizacije tumora i određivanje odnosa tumorskog procesa prema velikim moždanim krvnim žilama (3). Dugo se smatrala metodom zlatnog izbora za procjenu karotidne stenoze, danas se u većini centara ne primjenjuje kao prva metoda zbog svoje invazivnosti i potrebitosti za injiciranjem kontrastnog sredstva i zato što izlaže pacijente ionizirajućem zračenju (7).

U sklopu intervencijskih zahvata indikacije za DSA su endovaskularno liječenje aneurizme aorte (EVAR), angioplastika arterijskim balonom, stentiranje arterija, endovaskularna embolizacija i trombektomija (29).

5.4. Prednosti i nedostaci

Od svih ostalih metoda vaskularne dijagnostike ovo je jedina metoda kod koje se istovremeno za vrijeme dijagnostičke procedure može i intervenirati, tj. provesti terapijski zahvat na krvnoj žili (3).

Komplikacije kao kod ostalih metoda koje uključuju ionizirajuće zračenje javljaju se kao posljedica izloženosti štetnom zračenju i kao posljedica primjene kontrasta. Nadalje, zbog toga što je invazivna pretraga komplikacije mogu nastati za vrijeme punkcije ili kateterizacije krvne žile, primjene kontrastnog sredstva ili kod anestezije. Za vrijeme punkcije krvne žile komplikacije mogu nastati na samom mjestu punkcije u obliku hematoma ili pseudoaneurizmi ili kao posljedica kateterizacije krvne žile unutar samog lumena može doći do disekcije, okluzije ili distalne embolizacije (3). Zbog toga što se primjenjuje isto kontrastno sredstvo kao i kod CT-angiografije, komplikacije su primjene kontrasta jednake uz veću nefrotoksičnost kontrastnog sredstva pri intraarterijskoj primjeni kod pacijenata koji imaju procijenjenu brzinu glomerularne filtracije manju od $45 \text{ ml/min/1.73 m}^2$ (17,18).

6. Usporedba metoda na primjeru najčešće vaskularne patologije

Krvne žile su glavni opskrbljivači tkiva kisikom i hranjivim tvarima i stoga bilo kakve patološke promjene na krvnim žilama mogu dovesti do posljedične ishemije tkiva i smrti stanica. Vaskularne slikovne dijagnostičke metode trebaju obuhvatiti širok spektar patologije i zato određivanje najbolje dijagnostičke metode i protokola izrade kvalitetne slike ponekad može biti izazov (16).

Najvažnija bolest koja zahvaća arterije i ima veliki utjecaj na hemodinamiku je ateroskleroza (7). Američko kardiološko društvo je aterosklerozu podijelilo u 6 tipova, od masnih pjega, preko masnih pruga, intermedijarnih lezija, ateroma i fibroateroma do kompliciranih promjena koje uključuju ovapnjenja, fokalne rupture ili ulceracije, krvarenja u aterom, muralnu trombozu i aneurizmatSKU dilataciju (30).

Ateroskleroza može zahvatiti arterije na bilo kojem dijelu tijela, no pojedini segmenti arterijskog stabla su češće zahvaćeni, kao što su: bifurkacije karotida, koronarne arterije, bifurkacije abdominalne aorte, polazišta renalnih arterija, celijačnog trunkusa, gornje mezenterične arterije, površinske i dubinske femoralne arterije. Uglavnom su zahvaćeni prvih 1 do 2 centimetra proksimalnog dijela arterije, a distalni segmenti ostaju prohodni (7).

6.1. Stenoza karotidnih arterija

U Republici Hrvatskoj moždani udar je 2. najčešći uzrok smrti (5). U 20 do 25% bolesnika uzrok moždanog udara je aterosklerotična stenotičko-okluzivna bolest karotidnih arterija (7). Tranzitorna ishemijska ataka (TIA) je fokalni gubitak cerebralne ili monookularne funkcije koji traje kraće od 24 sata. 10% bolesnika s TIA-om unutar 3 tjedna nakon pojave TIA-e ima moždani udar. Budući da jedan od uzroka moždanog udara i TIA-e upravo stenoza karotidnih arterija, važno je koristiti točnu i dovoljno preciznu slikovnu dijagnostičku metodu kako bi se ona u pravo vrijeme dijagnosticirala i kako bi se pravodobno provelo liječenje uz minimum nuspojava (7).

Slikovne dijagnostičke metode su indicirane u svih bolesnika koji imaju neurološke simptome koji odgovaraju ekstrakranijalnoj stenozu karotidne arterije. U ostalim slučajevima preventivni pregledi imaju smisla u bolesnika koji boluju od izraženije periferne aterosklerotske bolesti i u bolesnika kod kojih se planira kirurška revaskularizacija miokarda (31). U većini centara u Europi danas se koriste NASCET-kriteriji (engl. The North American Symptomatic Carotid Endarterectomy Trial) stupnjevanja stenoze, kod kojih se uspoređuje promjer na mjestu stenoze s promjerom normalne unutarnje karotidne arterije distalno od mjesta stenoze (7).

Digitalna subtrakcijska angiografija smatra se zlatnim standardom za dijagnosticiranje ekstrakranijalne stenoze karotidne arterije. Pomoću nje može se evaluirati sustav karotidnih arterija cijelom dužinom, detektirati morfologiju aterosklerotskog plaka, postojanje kolateralne cirkulacije i moguću pridruženu aterosklerotsku bolest intrakranijskih arterija. Za precizno detektiranje patoloških promjena preporuča se slikanje u 3 ili više projekcija. Osim izloženosti zračenju i

jodnom kontrastnom sredstvu jedna od mogućih komplikacije primjene DSA je i embolizacija koja u manje od 1% slučajeva dovodi do moždanog udara (32).

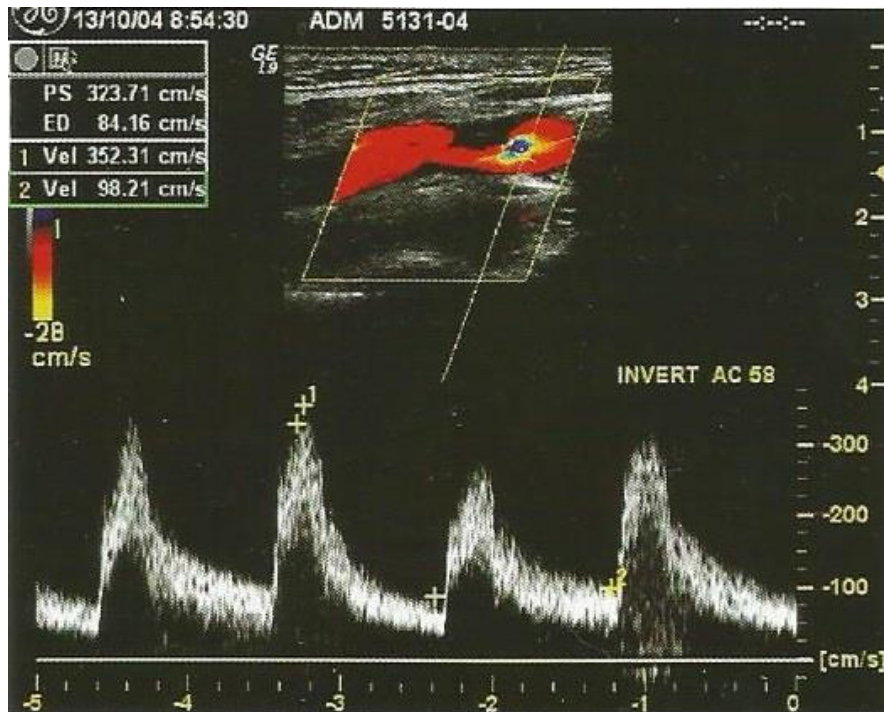
Dopler ultrazvuk je metoda koja se prva koristi kod sumnje na stenozu karotidne arterije. Na osnovu izmjerenih ultrazvučnih parametara procjenjuje se stupanj stenozе. Mjeri se maksimalna sistolička brzina protoka na mjestu stenozе (engl. peak systolic velocity, PSV), enddiastolička brzina protoka na mjestu stenozе (engl. end-diastolic velocity, EDV) te omjer maksimalne sistoličke brzine na mjestu stenozе s maksimalnom sistoličkom brzinom u distalnom odsječku a. carotis communis (7). Prednost metode je što je neinvazivna i ne izlaže pacijente zračenju u odnosu na ostale metode, ali točnost nalaza najviše ovisi o iskustvu i stručnosti pregledavača i zato bi je preoperativno trebali raditi samo liječnici u vaskularnim centrima i liječnici s iskustvom u dijagnosticiranju bolesti krvnih žila (31).

Za vizualizaciju stenozе pomoću magnetske rezonancije koristi se TOF-metoda i CE-MRA. CE-MRA ima bolju osjetljivost i specifičnost u odnosu na TOF-metodu kod koje češće nastaju artefakti i ponekad precijeni stupanj stenozе. U usporedbi s ultrazvukom MRA je manje ovisna o pregledavaču i daje prikaz arterije cijelom dužinom, a u odnosu na CTA i DSA ne izlaže pacijente ionizirajućem zračenju, no njen nedostatak je što je skupa metoda koja nije široko dostupna (32).

CTA točnije procjenjuje stupanj stenozе i brža je i jeftinija dijagnostička metoda u odnosu na MRA, a u usporedbi s DSA pokazuje 85%-tnu osjetljivost i 93%-tnu specifičnost za dijagnosticiranje stenozа većih od 70%, a za subokluzivne stenozе, specifičnost i osjetljivost rastu do 97 i 99% (31).

Kod pacijenata koji su preboljeli moždani udar ili TIA-u prva linija dijagnostike je dupleks ultrazvuk koji u kombinaciji s transkranijalnim doplerskim pregledom može dati informacije o patološkim promjenama na intrakranijalnim krvnim žilama. DSA se danas rijetko koristi u dijagnostičke svrhe, jedino u rijetkim situacijama kada ostale neinvazivne i minimalno invazivne metode pokažu neujednačene rezultate ili kada pacijent ima supostojeću intrakranijalnu vaskularnu bolest. Za procjenu težine stenozе karotidnih arterija koristi se dupleks ultrazvuk, CTA i MRA. Ako se razmišlja o nekom od oblika liječenja: stentiranju karotidne arterije ili karotidnoj endarterektomiji nakon dupleks doplera kao inicijalne pretrage preporuča se učiniti neku od minimalno invazivnih metoda kao što su CTA ili MRA, s ciljem boljeg prikaza i detekcije mogućih

patoloških promjena na aortalnom luku, ekstrakranijskoj i intrakranijskoj cirkulaciji (33).



Slika 2. Stenoza unutarnje karotidne arterije visokog stupnja, prikaz obojenim dupleks-doplerom. Na mjestu stenozе PSV = 3,5 m/s, EDV = 1 m/s. Preuzeto iz: Brkijačić (2010), str. 182.

6.2. Aneurizma abdominalne aorte

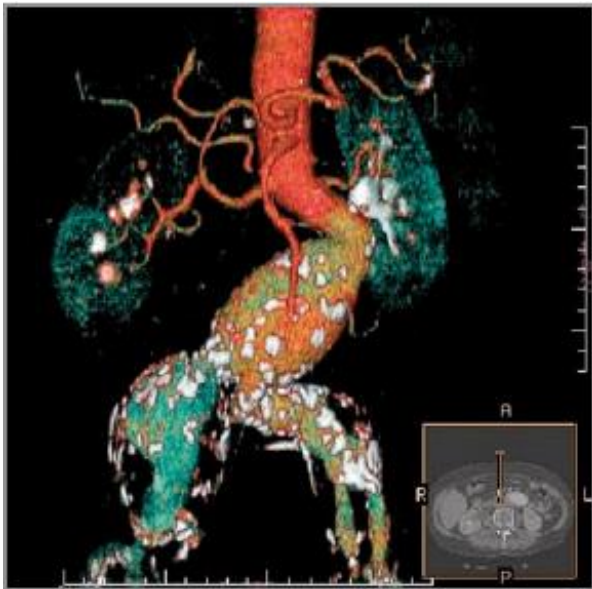Aneurizma abdominalne aorte (AAA) fokalna je dilatacija abdominalne aorte veća od 3 cm u najvećem promjeru ili dilatacija više od 50% njenog promjera. Glavni uzrok nastanka aneurizme su aterosklerotične promjene na abdominalnom dijelu aorte koje dovode do stanjenja stijenke aorte (34).

Doplerski pregled je brza, jednostavna i jeftina metoda s osjetljivosti od 95% i specifičnosti od 100% i preporuča se za praćenje malih aneurizmi u pacijenata oskudne osteomuskularne građe (34).

Zlatni standard dijagnostike je CT-angiografija. Izvrsna je za procjenu širine i kraniokaudalne duljine aneurizme, za utvrđivanje postojanja intraluminalnog tromba i

procjenu odnosa prema visceralnim arterijama. Bolja je od ultrazvuka za detekciju postojanja aneurizmi zajedničke ilijačne arterije. Slične rezultate može dati i MR-angiografija, samo što je skuplja metoda, nije široko dostupna i snimanje traje duže. Zbog toga što ne izlaže pacijente ionizirajućem zračenju prikladna je za primjenu kod osoba mlađe životne dobi. Zbog postojanja posebnih tehnika snimanja kod kojih se ne injiciraju kontrastna sredstva prikladna je i kod pacijenta koji su alergični na jod, ali i kod onih koji imaju znakove bubrežnog zatajenja (34).

DSA se koristi kao intervencijska metoda kod endovaskularnog liječenja AAA, a zbog prisutnosti drugih neinvazivnih i minimalno invazivnih metoda ne koristi se u dijagnostici (34).



Slika 3. Infrarenalna aneurizma abdominalne aorte sa širenjem u obje zajedničke ilijačne arterije (3D rekonstrukcija CT-angiografije). Preuzeto iz: Hrabak, Štern Padovan (2009), str. 65.

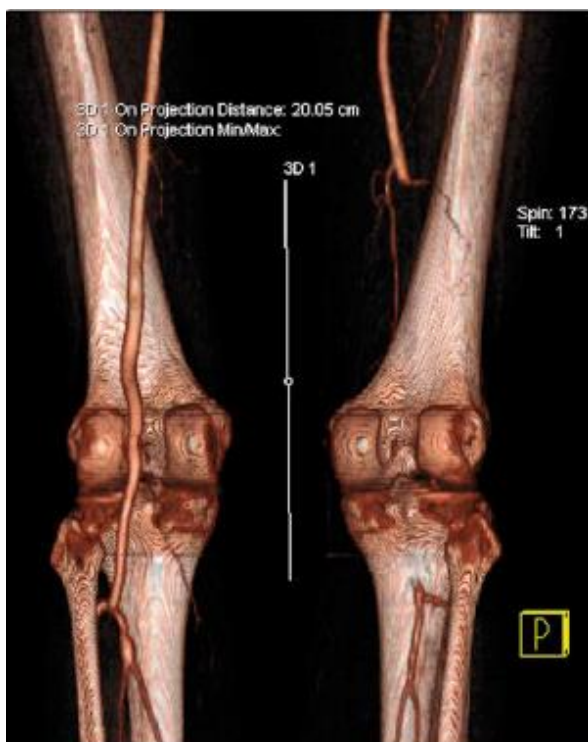6.3. Periferna arterijska bolest

Periferna arterijska bolest (PAB) donjih ekstremiteta je naziv za stenozu ili okluziju arterija nogu koja je izazvana aterosklerozom. U osoba s PAB-om povećan je rizik za razvoj kardiovaskularnih komplikacija kao što su: infarkt miokarda, moždani udar te iznenadna srčana smrt (35).

U kombinaciji s anamnezom i fizikalnim statusom, neinvazivni testovi pomažu u donošenju odluka o terapijskom postupku ili usmjeravaju na daljnje izvođenje drugih dijagnostičkih pretraga, ako je potrebno. Neovisno radi li se o probiru vaskularnih bolesnika ili o bolesniku koji dolazi sa simptomima PAB-a prvi neinvazivni test koji se radi je određivanje anke-brachial indeksa. Pouzdan je za određivanje stupnja promjena na perifernim arterijama, osim kod dijabetičara ili bolesnika s kroničnim bubrežnim zatajenjem, starije životne dobi, kod kojih može pokazivati lažno visoke vrijednosti, radi kalcifikacije i nekompresibilnosti arterija (33). U tom slučaju može se raditi pletizmografija, analiza morfologije doplerskog spektra i mjerenje indeksa tlaka nožnog palca (engl. toe-brachial index) (7).

Obojeni dupleks dopler i power-dopler su najviše primjenjivani kod pacijenata s kroničnom perifernom arterijskom bolesti. Analizom velikog broja bolesnika, došlo se do zaključka da dopler može razlučiti stenoze manje od 50% i veće od toga, s osjetljivošću od 77 do 82%, specifičnošću od 92 do 98%, pozitivnom prediktivnom vrijednošću od 80% i negativnom prediktivnom vrijednošću od 93%. Teže se otkrivaju lezije distalno od velike stenozе radi malog protoka, a najbolje otkriva lezije na ilijačnim arterijama i na proksimalnim dijelovima arterija. Arterije koje su smještene duboko, koje su prekrivene zrakom iz crijeva (zdjelične arterije) i arterije u kojima je protok vrlo spor teže se prikazuju obojenim doplerom i tu se za pomoć u prikazu mogu koristiti kontrastna intravenski aplicirana ultrazvučna sredstva (7).

Uporaba CTA u procjeni PAB-a ima razmjerno dobre rezultate. Koriste se projekcije maksimalnog intenziteta (MIP) i multiplanarna rekonstrukcija (MPR) (7). Osjetljivost i specifičnost su 96% i 98% za detekciju stenoza većih od 50% u aortoiliakalnoj regiji, a 97% i 94% za detekciju u femoropoplitealnoj regiji (33). Prednosti su što može vizualizirati kalcifikacije, stentove, bypass-e i konkomitantne aneurizme. Međutim CTA ima brojne nedostatke: otežano prikazuje subokluzivne arterije, potrebno je injicirati bar 100 mL jednog neionskog kontrastnog sredstva koji može inducirati nefropatiju u bolesnika s oštećenom bubrežnom funkcijom, skupa je pretraga u odnosu na dopler i izlaže bolesnike zračenju (7).



Slika 4. Okluzija lijeve poplitealne arterije (3D rekonstrukcija CT-angiografije, posteriorni pogled). Preuzeto iz: Hrabak, Štern Padovan (2009), str. 66.

Kod stenoza perifernih arterija većih od 50% dokazano je da kontrastna MRA ima osjetljivost i specifičnost oko 95% (33). Međutim, MRA uređaj često precijenjuje stupanj stenoze, otežano prikazuje kalcificirane lezije na arterijama, slabo je dostupan i visoke je cijene te se zbog toga rjeđe primjenjuje (7,33).

DSA se koristi kod intervencijskih zahvata na perifernim arterijama i za procjenu distalnih arterija kod kronične kritične ishemije ekstremiteta (engl. chronic limb threatening ischemia) (33).

Bitno je naglasiti da dopler iako nema vizualni prikaz svih perifernih arterija dobar je jer omogućuje stupnjevanje stenoza, analizirajući brzinu protoka i promjene hemodinamike proksimalno i distalno od stenoze (7). Međutim, prije izvođenja revaskularizacijskih zahvata na krvnim žilama preporučuje se osim inicijalnog doplerskog pregleda provesti jednu od minimalno invazivnih metoda, kao što su CTA ili MRA (33).

7.Zaključak

Dopler ultrazvuk, CT-angiografija, MR-angiografija i DSA su glavne metode slikovnog prikaza patoloških promjena krvnih žila. Prve tri navedene metode primjenjuju se isključivo kao dijagnostičke, dok se DSA najviše koristi u intervencijskoj radiologiji u svrhu izvođenja terapijskih zahvata na krvnim žilama.

Patološke promjene mogu zahvatiti različite krvne žile na različitim dijelovima tijela, stoga je važno znati koje su prednosti i nedostaci svake pojedine metode te na osnovu njih individualizirati pristup pojedinom bolesniku s ciljem precizne dijagnostike i liječenja vaskularne patologije uz minimalni rizik za razvoj komplikacija.

8.Zahvale

Najprije bih htjela zahvaliti mentorici doc.dr.sc. Maji Hrabak Paar na stručnosti, dostupnosti i velikoj pomoći u izradi ovog diplomskog rada.

Htjela bih zahvaliti i svojim prijateljima na svim savjetima i idejama koje su mi dali.

Veliko hvala mojoj obitelji na neizmjernoj podršci i pomoći koju su mi pružili tijekom svih šest godina studija.

9. Literatura

- (1) Glasser O. Wilhelm Conrad Röntgen and the Early History of the Roentgen Rays. San Francisco: Norman Publishing; 1993.
- (2) Kishore LT, Gupta PC. Vascular Imaging: Past, Present & Future. JIMSA. 2013;26(1):65-8.
- (3) Hebrang A, Klarić-Čustović R. Radiologija. 3. izd. Zagreb: Medicinska naklada; 2007.
- (4) Hrabak M, Štern Padovan R. CT-angiografija i MR-angiografija – neinvazivne radiološke metode prikaza patoloških promjena krvnih žila. Medix. 2009;80(81):64-7.
- (5) Hrvatski zavod za javno zdravstvo. Hrvatski zdravstveni-statistički ljetopis za 2017. godinu. Stevanović R, Capak K, ur. [Internet] Zagreb: Hrvatski zavod za javno zdravstvo; 2018 [pristupljeno 14.04.2019.]. Dostupno na: https://www.hzjz.hr/wp-content/uploads/2019/03/Ljetopis_2017.pdf
- (6) Horsch AD, Weale AR. Imaging in vascular disease. Surgery. 2018;36(6):272-8.
- (7) Brkljačić B. Vaskularni ultrazvuk. Zagreb: Medicinska naklada; 2010.
- (8) Abu-Zidan FM, Hefny AF, Corr P. Clinical ultrasound physics. J Emerg Trauma Shock. 2011;4(4):501-3.
- (9) Vukoja A. Ultrazvuk i primjena [Internet]. Osijek: Sveučilište Josipa Jurja Strossmayera u Osijeku, Odjel za fiziku; 2017. [pristupljeno 10.04.2019.] Dostupno na: <https://urn.nsk.hr/urn:nbn:hr:160:710688>
- (10) Ivek A. Dijagnostički ultrazvuk: fizikalne osnove i interakcije s tkivom [Internet]. Zagreb: Sveučilište u Zagrebu, Medicinski fakultet; 2014. [pristupljeno 10.04.2019.] Dostupno na: <https://urn.nsk.hr/urn:nbn:hr:105:171444>
- (11) American institute of Ultrasound in Medicine. AIUM-ACR-ACOG-SMFM-SRU Practice Parameter for the Performance of Standard Diagnostic Obstetric Ultrasound Examination. J Ultrasound Med 2018;37(11):E13-E24. doi: 10.1002/jum.14831.
- (12) Rubin GD, Leipsic J, Schoepf UJ, Fleischmann D, Napel S. CT Angiography after 20 Years. Radiology. 2014;271(3):633–652. doi: 10.1148/radiol.14132232.
- (13) Radiopedia [Internet]. Soto Y, Nadrljanski MM. Computed tomography. [pristupljeno 15.04.2019.] Dostupno na: <https://radiopaedia.org/articles/computed-tomography>
- (14) Kumamaru KK, Hoppel BE, Mather RT, Rybicki FJ. CT Angiography: Current Technology and Clinical Use. Radiol Clin North Am. 2010;48(2):213–235. doi: 10.1016/j.rcl.2010.02.006
- (15) Addis KA, Hopper KD, Iyriboz TA, Liu Y, Wise SW, Kasales CJ, i sur. CT Angiography: In Vitro Comparison of Five Reconstruction Methods. AJR Am J Roentgenol. 2001;177(5):1171-6. doi: 10.2214/ajr.177.5.1771171

- (16) Murphy DJ, Aghayev A, Steigner ML. Vascular CT and MRI: a practical guide to imaging protocols. *Insights Imaging*. 2018;9(2):215–236. doi: 10.1007/s13244-018-0597-2
- (17) Andreucci M, Solomon R, Tasanarong A. Side effects of radiographic contrast media: pathogenesis, risk factors, and prevention. *Biomed Res Int*. 2014;2014:741018. doi: 10.1155/2014/741018
- (18) Thomsen HS. ESUR guidelines on Contrast Agents v 10.0. European society of Urogenital Radiology [pristupljeno 15.05.2019.] Dostupno na: <http://www.esur-cm.org/>
- (19) L. M. Curtis and A. Agarwal, "HOpe for contrast-induced acute kidney injury," *Kidney Int*. 2007;72(8):907-9.
- (20) U.S. Food & Drug administration [Internet]. Medical X-ray Imaging. [pristupljeno 15.04.2019.] Dostupno na: <https://www.fda.gov/radiation-emitting-products/medical-imaging/medical-x-ray-imaging#risks>
- (21) Radiopedia [Internet]. Bell DJ, Bashir U. MR angiography. [pristupljeno 19.04.2019.] Dostupno na: <https://radiopaedia.org/articles/mr-angiography-2>
- (22) Župančić V. Fizikalne osnove oslikavanja magnetskom rezonancijom [Internet]. Zagreb: Sveučilište u Zagrebu, Medicinski fakultet; 2017 [pristupljeno 02.04.2019.]. Dostupno na: <https://urn.nsk.hr/urn:nbn:hr:105:409172>
- (23) Radiopedia [Internet]. Keshavamurthy J, Bashir U. Non contrast enhanced MR angiography. [pristupljeno 06.04.2019.] Dostupno na: <https://radiopaedia.org/articles/non-contrast-enhanced-mr-angiography-1?lang=us>
- (24) Kiruluta AJM, González RG. Magnetic resonance angiography: physical principles and applications. *Handb Clin Neurol*. 2016;135:137-149. doi: 10.1016/B978-0-444-53485-9.00007-6
- (25) Radiopedia [Internet]. Bashir U. Time of flight angiography. [pristupljeno 06.04.2019.] Dostupno na: <https://radiopaedia.org/articles/time-of-flight-angiography-1?lang=us>
- (26) McDonald RJ, McDonald JS, Kallmes DF, Jentoft ME, Murray DL, Thielen KR, i sur. Intracranial Gadolinium Deposition after Contrast-enhanced MR Imaging. *Radiology*. 2015;275(3):772-82. doi: 10.1148/radiol.15150025

- (27) Lord ML, Chettle DR1, Gräfe JL, Noseworthy MD, McNeill FE. Observed Deposition of Gadolinium in Bone Using a New Noninvasive in Vivo Biomedical Device: Results of a Small Pilot Feasibility Study. 2018;287(1):96-103. doi: 10.1148/radiol.2017171161.
- (28) European Medicines Agency [Internet]. EMA's final opinion confirms restrictions on use of linear gadolinium agents in body scans. European Medicines Agency [pristupljeno 15.05.2019.] Dostupno na: <https://www.ema.europa.eu/en/medicines/human/referrals/gadolinium-containing-contrast-agents>
- (29) Radiopedia [Internet]. Glick Y, Digital subtraction angiography. [pristupljeno: 12.4.2019.] Dostupno na: <https://radiopaedia.org/articles/digital-subtraction-angiography>
- (30) Damjanov I, Seiwerth S, Jukić S, Nola M. Patologija. 4. izd. Zagreb: Medicinska naklada; 2014.
- (31) Cvjetko I, Kovačević M, Penović S, Ajduk M, Palenkić H, Eredelez L i sur. Smjernice za liječenje stenoze karotidne arterije. Liječ Vjesn 2017;139:51–55.
- (32) Adla T, Adlova R. Multimodality Imaging of Carotid Stenosis. Int J Angiol. 2015;24(3):179–184. doi: 10.1055/s-0035-1556056
- (33) Aboyans V, Ricco JB, Bartelink MEL, Björck M, Brodmann M, Cohnert T, i sur. 2017 ESC Guidelines on the Diagnosis and Treatment of Peripheral Arterial Diseases. Eur Heart J. 2018;39(9):763-816. doi: 10.1093/eurheartj/ehx095
- (34) Kumar Y, Hooda K, Li S, Goyal P, Gupta N, Adeb M. Abdominal aortic aneurysm: pictorial review of common appearances and complications. Ann Transl Med. 2017;5(12):256. doi: 10.21037/atm.2017.04.32
- (35) Vrkić Kirhmajer M, Banfić L. Periferna arterijska bolest donjih ekstremiteta – osvrt na smjernice Europskog kardiološkog društva. Cardiologia Croatica. 2012;7(9-10):249-54.

10. Životopis

Rođena sam 8.8.1994. godine u Vinkovcima. 2009. godine završila sam Osnovnu školu Bartola Kašića u Vinkovcima. Srednjoškolsko obrazovanje sam stekla u Gimnaziji Matije Antuna Reljkovića u Vinkovcima gdje sam 2013. godine i maturirala. Iste godine sam upisala Medicinski fakultet u Zagrebu.