

# Primarne progresivne afazije

---

Janković, Matea

Master's thesis / Diplomski rad

2019

Degree Grantor / Ustanova koja je dodijelila akademski / stručni stupanj: **University of Zagreb, School of Medicine / Sveučilište u Zagrebu, Medicinski fakultet**

Permanent link / Trajna poveznica: <https://um.nsk.hr/um:nbn:hr:105:669482>

Rights / Prava: [In copyright](#)/[Zaštićeno autorskim pravom.](#)

Download date / Datum preuzimanja: **2024-09-07**



Repository / Repozitorij:

[Dr Med - University of Zagreb School of Medicine Digital Repository](#)



**SVEUČILIŠTE U ZAGREBU**

**MEDICINSKI FAKULTET**

**Matea Janković**

**Primarne progresivne afazije**

**DIPLOMSKI RAD**



**Zagreb, 2019.**

„Ovaj diplomski rad izrađen je u Klinici za neurologiju Kliničkog bolničkog centra Zagreb pod vodstvom doc. dr. sc. Marine Boban i predan je na ocjenu u akademskoj godini 2018./2019. ”

## KRATICE

**AB**, Alzheimerova bolest

**A $\beta$ 42**, amiloid-beta 42 protein

**BDAE**, engl. The Boston Diagnostic Aphasia Examination, Bostonski dijagnostički pregled afazije

**BNT**, engl. The Boston Naming test, Bostonski test imenovanja

**BvFTD**, engl. behavioral variant frontotemporal dementia, behavioralna varijanta frontotemporalne demencije

**CNS**, engl. Central Nervous System, središnji živčani sustav

**<sup>11</sup>C-PIB**, engl. carbon 11–labeled Pittsburgh Compound-B, Pittsburška komponenta B

**CSF**, engl. Cerebrospinal fluid, likvor, cerebrospinalna tekućina

**DTI**, engl. Diffusion Tensor Imaging, difuzijska traktografska metoda snimanja

**FA**, frakcijska anizotropija

**FDG-PET**, engl. fluorodeoxyglucose Positron Emission Tomography, pozitronska emisijska tomografija s fluorodeoksiglukozom

**fMRI**, engl. Functional Magnetic Resonance Imaging, funkcijska magnetska rezonancija

**FTD**, engl. Frontotemporal dementia, frontotemporalna demencija

**FTD-tau**, engl. Frontotemporal dementia tauopathy, tauopatija povezana uz frontotemporalnu demenciju

**lvPPA**, logopenična varijanta primarno progresivne afazije

**MAPT**, engl. Microtubule associated protein tau, tau protein povezan uz mikrotubule

**MIT**, engl. Melodic Intonation Therapy, liječenje pomoću intonacije melodije

**MRI**, engl. Magnetic Resonance Imaging, magnetska rezonancija

**NAT**, engl. Northwestern anagram test, Northwestern anagramski test

**NfL**, engl. Neurofilament light chain; neurofilament lakog lanca

**NfvPPA**, nefluentna varijanta primarno progresivne afazije

**p-tau181**, engl. Phosphorylated tau protein, fosforilirani tau protein

**PET**, engl. Positron Emission Tomography, pozitronska emisijska tomografija

**PGRN**, Progranulin

**PPA**, Primarne progresivne afazije

**QPA**, engl. Quantitative speech production analysis, kvantitativna analiza produkcije govora

**SLF**, Superiorni longitudinalni fascikulus

**SMA**, engl. Supplementary Motor Area, suplementarna motorna regija

**SPECT**, engl. Single Photon Emission Computed Tomography

**SSRI**, engl. Selective serotonin reuptake inhibitors, selektivni inhibitori ponovne pohrane serotonina

**SvPPA**, Semantična varijanta primarno progresivne afazije

**t-tau protein**, engl. total tau protein, ukupni tau protein

**TDP-43**, engl. TAR DNA-binding protein 43,

**TNF $\alpha$** , engl. Tumor necrosis factor, tumor nekrotizirajući faktor alfa

# SADRŽAJ

## SAŽETAK

## SUMMARY

<b>1. UVOD</b> .....	<b>1</b>
<b>2. EPIDEMIOLOGIJA</b> .....	<b>2</b>
<b>3. VARIJANTE PRIMARNIH PROGRESIVNIH AFAZIJA</b> .....	<b>3</b>
3.1 <i>Nefluentna (agramatična) varijanta primarno progresivne afazije</i> .....	3
3.1.1 Klinička prezentacija .....	3
3.1.2 Klinička procjena i testovi .....	4
3.1.3 Radiološke pretrage .....	6
3.1.4. Biokemijski markeri .....	8
3.1.5 Histopatologija .....	8
3.1.6 Terapijske mogućnosti .....	9
3.2 <i>Semantička varijanta primarno progresivne afazije</i> .....	11
3.2.1 Klinička prezentacija .....	11
3.2.2 Klinička procjena i testovi .....	12
3.2.3 Neuroradiološki nalazi .....	14
3.2.4 Biokemijski markeri .....	15
3.2.5 Histopatologija .....	16
3.2.6 Terapijske mogućnosti .....	17
3.3 <i>Logopenična varijanta primarno progresivne afazije</i> .....	19
3.3.1 Klinička prezentacija .....	19
3.3.2 Klinička procjena i testovi .....	20
3.3.3 Neuroradiološki nalazi .....	21
3.3.4 Biokemijski markeri .....	22
3.3.5 Histopatologija .....	22
3.3.6 Terapijske mogućnosti .....	22
3.4 <i>Atipične afazije koje nije moguće klasificirati</i> .....	25
<b>4. ZAKLJUČAK</b> .....	<b>26</b>
<b>5. ZAHVALE</b> .....	<b>28</b>
<b>6. POPIS LITERATURE</b> .....	<b>29</b>
<b>7. ŽIVOTOPIS</b> .....	<b>37</b>

## **SAŽETAK**

### Primarne progresivne afazije

Matea Janković

Primarne progresivne afazije (PPA) su još nedovoljno istražena skupina primarnih neurodegenerativnih demencija koje su posljednjih nekoliko desetljeća postale područje interesa znanstvenika. PPA se dijeli u tri varijante: nefluentnu, semantičku i logopeničnu varijantu. Svima je zajedničko predominantno, rano zahvaćanje govora koje ometa svakodnevno funkcioniranje oboljelog. Ipak svaka varijanta ima karakterističnu kliničku sliku, neuroradiološki te histopatološki nalaz. Specifična farmakološka terapija nije dostupna; stoga se liječenje sastoji od suportivne farmakološke i nefarmakološke terapije. Naglasak je stavljen na nefarmakološku terapiju koja obuhvaća rehabilitaciju govora, edukaciju oboljelih i okoline, pojačanu fizičku aktivnost, procjenu sigurnosti okoline i sposobnosti oboljelih za upravljanje motornim vozilom.

## **SUMMARY**

### Primary progressive aphasia

Matea Janković

Primary Progressive Aphasia (PPA) is still not sufficiently known group of primary neurodegenerative dementias that has become an area of interest of scientists over the last two decades. PPA is divided into three variants: nonfluent, semantic and logopenic variant. Whole group is characterized by prominent early speech problems; however, each variant has a characteristic clinical picture, neuroradiological and histopathological findings. Specific therapy is not yet available; therefore, current treatment consists of supportive pharmacological and nonpharmacological therapy. An emphasis is on non-pharmacological therapy, which includes rehabilitation of speech, education of the patients and their families, physical activity, assessment of the environmental safety for the patient and ability to drive a car.



## 1. UVOD

Pojam afazija označuje poremećaj jezika, odnosno govora, koji utječe na sposobnost izražavanja, fluentnost, razumijevanje, čitanje i pisanje. Prilikom postavljanja dijagnoze izrazito je bitno isključiti periferna motorna i senzorna oštećenja, oštećenja sluha i bolesti poprečnoprugaste miškulature koje mogu oponašati afaziju (1). Izraz afazija potječe od grčke riječi « aphasia» ( a – bez; phasia – govor) pa je izravan prijevod riječi afazija «bez govora».

Povijest afazije u svijetu medicine započela je 1892. godine kada je Arnold Pick (2) opisao prvi slučaj oboljele osobe s progresivnim izoliranim poteškoćama u govoru koji su bili udruženi sa znakovima gubitka pamćenja i socijalnom disfunkcijom. U istom vremenskom razdoblju Paul Serieux (3) opisao je slučaj koji je bio suprotnost Pickovom pri čemu je oboljeli imao progresivne poteškoće u razumijevanju, ali s očuvanim pamćenjem i inteligencijom. Marsel Mesulam (3) je 1982.godine opisao skupinu od 6 osoba s progresivnom afazijom bez generalizirane demencije. Unatoč tome što ih je kategorizirao u istu skupinu, zamijetio je kako postoje razlike u stupnju progresije bolesti, fluentnosti i razumijevanju govora, čitanju i pisanju. Time je ukazao mogućnost postojanja nekoliko varijanti primarne progresivne afazije. Sredinom 1970-ih opisana je semantička varijanta PPA (4,5), zatim 1996. godine Grossman opisuje nefluentnu, agramatičnu varijantu PPA (6). Treću, logopeničnu, varijantu PPA, opisali su 2004.godine Gorno-Tempini i suradnici (7).

Klinička dijagnoza PPA postavlja se na temelju kriterija prema kojima se oboljele uključuje ili isključuje iz kategorije PPA (8). Tri su glavna kriterija uključenja: (1) Smetnje govora su dominantni simptomi; (2) Navedene smetnje su glavni uzrok poteškoća u svakodnevnom funkcioniranju; (3) Afazija je najistaknutiji simptom na početku te u ranim fazama bolesti. Četiri kriterija isključenja su: (1) Simptomi su uzrokovani drugom nedegenerativnom neurološkom ili drugom bolesti; (2) Kognitivni simptomi uzrokovani psihijatrijskom bolesti; (3) Glavni početni simptomi povezani su s gubitkom epizodičkog pamćenja, vidne memorije i vizuoperceptivnih funkcija; (4) Izrazite promjene ponašanja u početku bolesti. Važno je naglasiti kako se simptomi koji su navedeni u kriterijima isključenja također javljaju u PPA, ali nisu vodeći simptomi koji se javljaju u ranijim fazama bolesti (8).

## 2. EPIDEMIOLOGIJA

Semantička i nefluentna varijanta primarno progresivne afazije (svPPA, engl. Semantic variant primary progressive aphasia; nfvPPA, engl. Nonfluent variant primary progressive aphasia) se svrstavaju u kategoriju frontotemporalnih demencija (FTD, engl. frontotemporal dementia). Frontotemporalna demencija je heterogena skupina bolesti koja predstavlja drugi najčešći uzrok nastanka ranih neurodegenerativnih demencija (9). Prema istraživanju procjenjuje se da je oko 15 slučajeva FTD u populaciji od 100 000 ljudi (10), ali najvjerojatnije se vrlo često dijagnoza propusti zbog širokog spektra simptoma koji katkada podsjećaju na psihijatrijsku patologiju ili druge neurološke bolesti. Osnovna podjela FTD je na bihevioralnu varijantu (bvFTD, engl. behavioral variant frontotemporal dementia) i primarne progresivne afazije. Smatra se kako je 25% dijagnosticiranih FTD zapravo svPPA (10). Pojavnost PPA i dalje se smatra rijetkom, a prevalencija je otprilike 3/100 000 (11). Autori u istraživanju navode da je vrlo teško odrediti točnu prevalenciju svake varijante PPA zbog kliničkog preklapanja koje se javlja kako bolest napreduje.

### 3. VARIJANTE PRIMARNIH PROGRESIVNIH AFAZIJA

#### 3.1 Nefluentna (agramatična) varijanta primarno progresivne afazije

Nefluentna (agramatična) varijanta je jedan od podtipova PPA. Prosječna dob pojavljivanja simptoma je 64 godine (12), a ako nije udružena s drugim neurološkim bolestima prosječno preživljenje je 12 godina (13). Prema jednom istraživanju češće obolijevaju žene s čak 18 žena među ukupno 25 osoba kojima je dijagnosticirana nfvPPA (14).

##### 3.1.1 Klinička prezentacija

U kliničkoj slici oboljeli pokazuju motorne poremećaje govora, učestale fonemske, ali i fonetske greške. Oboljeli rade 4 puta više grešaka u svakodnevnom govoru u odnosu na zdrave kontrole (15). Širina vokabulara također se znatno smanjuje što je zapravo jedno od prvih simptoma koje zamijeti okolina bolesnika. Uz to javlja se i agramatizam po kojem je ovaj podtip afazije i dobio ime. Prilikom konstrukcije rečenica oboljeli koriste vrlo jednostavne, kratke riječi. Stvaraju kratke rečenice koje se sastoje samo od imenica i glagola, a izostavljaju funkcionalne riječi kao što su članovi, pomoćni glagoli, veznici i prijedlozi. Također, u kliničkoj slici uočavaju se poteškoće s razumijevanjem, naročito sintaktički kompleksnijih rečenica (16).

Također, oboljeli mogu imati motoričke poremećaje govora u vidu apraksije i dizartrije. Apraksija je poremećaj koji se odnosi na poteškoću planiranja i izvođenja pokreta koji su uključeni u voljnu proizvodnju fonema; nepredvidljiva je i nedosljedna. Najčešće artikulacijske greške kod apraksije su ponavljanje, zamjena i produživanje glasova. Također često izostavljaju riječi. Dizartrija je poremećaj fonacije, artikulacije i rezonancije što rezultira nerazgovijetnim govorom, neobičnog ritma i intonacije. U usporedbi s pacijentima s vaskularnim oblikom nefluentne afazije, oboljeli s nfvPPA pokazuju znatno manja oštećenja govora i agramatizma (17). Istraživanje u kojem je sudjelovalo 18 oboljelih s nfvPPA ukazalo je kako je 7 oboljelih imalo samo izoliranu apraksiju govora, dok je 11 oboljelih je imalo apraksiju udruženu s dizartrijom (18).

U nfvPPA također se tijekom razvoja bolesti javljaju i psihijatrijski simptomi kao što su apatija, agitacija i agresija (19), ali i drugi simptomi kao što su problemi s koncentracijom, izvršnim funkcijama, epizodičkim pamćenjem i problemi u ponašanju (20).

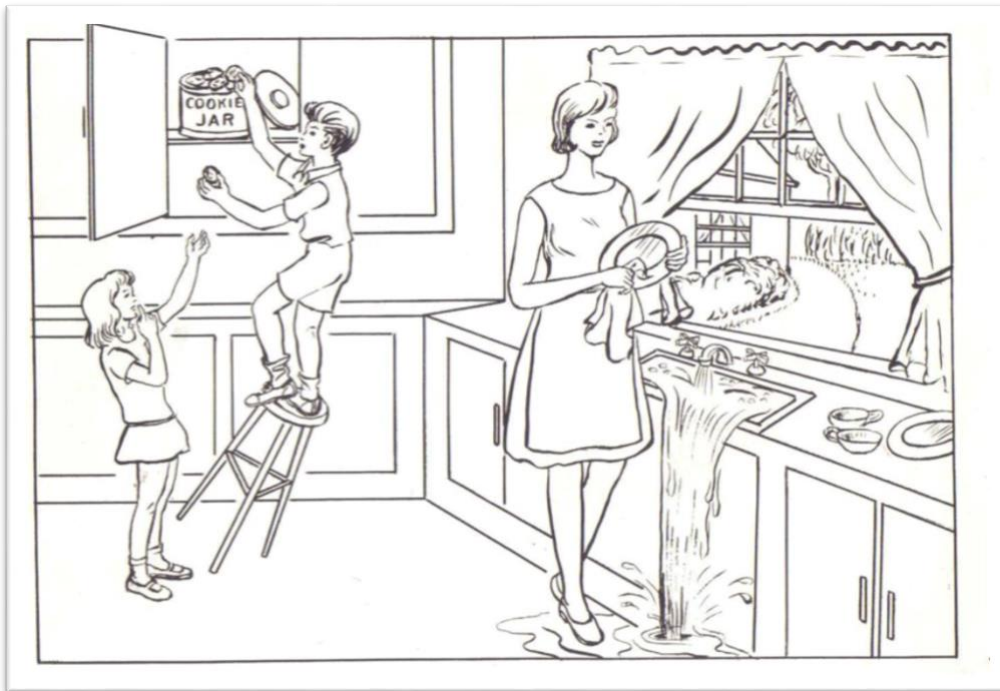
U pojedinačnim slučajevima oboljeli mogu postati u potpunosti nijemi već u ranom stadiju bolesti (21). U tim slučajevima razvijaju se simptomi parkinsonizma, a često je u podlozi još neka druga neurodegenerativna bolest kao kortikobazalna degeneracija, progresivna supranuklearna paraliza ili frontotemporalna lobarna degeneracija (22).

Za kliničko postavljanje dijagnoze nfvPPA (8) potrebno je ispuniti bar jedan od dva ključna kriterija: (1) Agramatizam tijekom produkcije govora i (2) Otežan govor s naporom uz postojanje apraksije govora. Osim toga, barem dva od narednih kriterija moraju biti ispunjeni: (1) Poteškoće u razumijevanju sintaktički složenih rečenica; (2) Očuvano razumijevanje pojedinih riječi; (3) Očuvano prepoznavanje predmeta.


### 3.1.2 Klinička procjena i testovi

Kod oboljelih važno je obratiti pažnju na gramatiku, motoriku govora i razumijevanje rečenica. Radi procjene motorike i fluentnosti govora koriste se različiti testovi u kojima osoba treba opisati scenu koja je prikazana na slici. Najpoznatiji testovi su «The cookie theft» (hrv. krađa kolačića, slika 1.) iz Bostonskog dijagnostičkog pregleda afazije (BDAE, engl. The Boston Diagnostic Aphasia Examination) (23) i «The picnic scene» (hrv. scena piknika, slika 2.)(24). BDAE se sastoji od 7 dijelova: slušno razumijevanje, govorno razumijevanje, razumijevanje čitanja i pisanje. Bilježi se broj i vrsta gramatičkih pogrešaka, fluentnost i brzina govora te vrsta motoričkih govornih poremećaja. U pojedinim kliničkim centrima testiranje se snima, a zatim se snimka obrađuje u kvantitativnoj analizi produkcije govora (QPA, engl. quantitative speech production analysis) (25,26). Pomoću QPA objektivizira se nalaz, a osobito se mogu kvantificirati gramatičke i sintaktičke greške u govoru. Kod ovakvih testova gdje je cilj dobiti

povezani opis odnosno priču, karakterističan je nalaz sporog govora uz napor tijekom opisivanja, sintaktičkih pogreški i pojednostavljanja opisa (27).

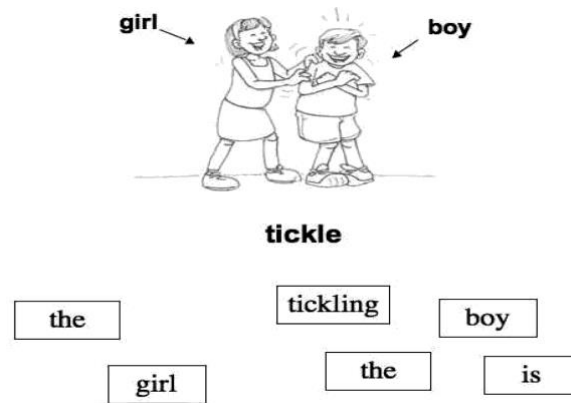


Slika 1. Scena krađe kolačića (engl. „The cookie theft scene“) iz BDAE (23)



Slika 2. Scena piknika (engl. „The picnic scene“) iz Zapadnog testa za procjenu afazija (engl. Western Aphasia Battery) (24)

Sjeverozapadni Anagram Test (NAT, engl. Northwestern Anagram Test, slika 3.) još je jedna vrsta testa u kojem se ispitanicima prikaže slika te označe nositelji radnje na slici uz listu riječi s izmiješanim poretkom. Zadatak je da slože rečenicu koja je gramatički i sintaktički smisljena i odgovara slici (28).



Slika 3. Prikaz primjera iz «NAT» testa (28) Ispitanici trebaju složiti rečenicu koja je gramatički i sintaktički smisljena i odgovara radnji na slici

### 3.1.3 Radiološke pretrage

Uz kliničke znakove za potvrđivanje dijagnoze nfvPPA potrebno je napraviti magnetsku rezonanciju (MRI, engl. Magnetic Resonance Imaging) i PET (engl. Positron Emission Tomography) / SPECT ( engl. Single Photon Emission Computed Tomography) mozga. Na MRI mozga uočava se posteriorna fronto-inzularna atrofija (dominantno lijevo), dok se na PET-u/SPECT-u mozga prikazuje hipometabolizam / hipoperfuzija u istoj regiji.(8)

Lijevi inferiorni frontalni girus - pars opercularis (Brokino područje) smatra se ishodištem neurodegenerativnog procesa u nfvPPA. Proces degeneracije uključuje atrofiju sive tvari u području inzule, premotornim regijama, motoričkom području moždane kore (SMA, engl. Supplementary Motor Area) i striatumu (7,14,29). Spomenuta područja imaju važnu ulogu u govoru, artikulaciji i razumijevanju (30). MRI traktografija mozga pokazuje kako je dorzalni govorni put bijele tvari, koji povezuje frontalnu subkortikalnu i parijetalnu regiju, primarno uključen u

neurodegenerativni proces kod nfvPPA (29,31). Navedeno oštećenje dorzalnog puta je specifično za nfvPPA i nije zabilježeno u drugim varijantama PPA (29,31).

Traktografija bazirana na difuzijskom tenzorskom snimanju (DTI, engl. Diffusion Tensor Imaging) je MRI metoda koja omogućava in vivo praćenje moždanih vlakana. Primjenom ove tehnike kod zdravih pojedinaca očuvani snop aksona i mijelinska ovojnica registriraju se kao područja visoke zrelosti aksonalnog poretka i time imamo povećanje anizotropne difuzije. U slučajevima kada dolazi do patološke promjene kao što je atrofija, zabilježeno je smanjenje anizotropne difuzije. Jedan od načina mjerenja anizotropne difuzije je frakcijska anizotropija (FA) (32). U istraživanju gdje je korištena tehnika DTI (33) kod pacijenata s nfvPPA zabilježena je znatno niža frakcijska anizotropija u cijelom lijevom superiornom longitudinalnom fascikulusu (SLF), dok su inferiorni longitudinalni fascikulus i fascikulus uncinatum bili sačuvani. Prema tome također vidimo kako je lijevi dorzalni put bijele tvari zahvaćen, dok je ventralni put koji povezuje temporalni režanj s orbitofrontalnim korteksom sačuvan. Kod oboljelih koji u ranom stadiju postanu nijemi zapažena je atrofija koja započinje u dijelu pars opercularis i pruža se prema lijevim bazalnim ganglijima (21).

Istraživanje pomoću funkcionalne magnetske rezonancije (fMRI, engl. Functional Magnetic Resonance Imaging) pokazalo je kako postoji smanjena povezanost između lijevog donjeg frontalnog girusa i srednjeg stražnjeg temporalnog girusa čak i kod pacijenata gdje nije nastupila jaka atrofija. Time je potvrđeno da je u nekim slučajevima moguće pronaći rane promjene prije nego što je nastupila progresija bolesti i atrofija (34).

Atrofija u nfvPPA obuhvaća premotornu i posteriorno inferiornu frontalnu regiju, SMA sve do bazalnih ganglija i supramarginalnog girusa (29). Time uočavamo kako je za funkcionalni govor i razumijevanje potreban skladan rad mnogobrojnih regija mozga.

Prema FDG-PET(engl. fluorodeoxyglucose PET) snimkama (35) na uzorku od 19 oboljelih s nfvPPA nalazimo raznolikost u hipometabolizmu glukoze. U pet

oboljelih osoba zabilježen je hipometabolizam inferiornog frontalnog girusa, dorzolateralnog korteksa, anteriornog cingularnog korteksa i područja inzule. U jedanaest oboljelih zabilježen je asimetrični hipometabolizam odnosno lateralizacija na jednu stranu pri čemu je patološki proces bio proširen i na bazalne ganglije. Kod preostala tri bolesnika hipometabolizam je zabilježen u gornjem, srednjem i donjem frontalnom girusu te također u mezencefalonu i talamusu, dok je parijetalni korteks bio nezahvaćen.

#### 3.1.4. Biokemijski markeri

Istraživanje koncentracije neurofilamenta lakog lanca (NfL, engl. Neurofilament light chain) iz cerebrospinalne tekućine (CSF, engl. Cerebrospinal fluid) pokazalo je kako se razina NfL u nfVPPA i bvFTD, povezuje s progresijom bolesti. Zamijećen je godišnji značajan pad u kognitivnim sposobnostima, smanjenje volumena frontotemporalnog dijela i niža frakcijska anizotropija u DTI snimkama. Također, mjerenjem razine ukupnog tau (t-tau, engl. total tau) proteina moguće je predvidjeti agresivniju progresiju bolesti kod oboljelih od nfVPPA. (36)

#### 3.1.5 Histopatologija

Histopatološka slika nfVPPA je najčešće povezana s frontotemporalnim degeneracijskim tauopatijama (FTD-tau, engl. Frontotemporal dementia tauopathy), odnosno inkluzijama tau proteina. Spomenuti protein otkriven je krajem 20.stoljeća, a povezan je s mikrotubulima povezan protein tau genom (MAPT, engl. Microtubule associated protein tau) koji je smješten na 17 kromosomu. Humani MAPT gen sadržava sekvence aminokiselina koje služe za vezanje mikrotubula. Ovisno o alternativnom izrezivanju mogu biti tri (3R) ili četiri (4R) ponavljanja sekvencije aminokiselina. Najčešći histopatološki nalaz je pronalazak FTD-4R tau nakupljanja (15,36).

Drugi najčešći uzrok su tau negativne, a ubikvitin pozitivne proteinopatije. U ovome slučaju dolazi do promjene TAR DNA- vežućeg proteina 43 (TAR DNA-binding protein 43, TDP-43)(14,37). TDP-43 je jedan od najvažnijih proteina zadužen transkripciju u centralnom živčanom sustavu (CNS, engl. Central Nervous System)



od rane embriogeneze pa tako i kroz cijeli život. Patološki promijenjeni TDP-43 se nalazi u citoplazmi, hiperfosforiliran je i ubikvitiran (38). Osim navedenih uzroka opisani su slučajevi oboljelih od nvPPA zbog mutacije progranulina (PGRN) ili mutacije na kromosomu 9 (39,40)

Novija istraživanja pokazuju da su određene kliničke prezentacije češće povezane uz nakupljanje određenog proteina. Pri tome se slučajevi u kojima su dominantne motorne govorne pogreške povezuju s nakupljanjem tau proteina, a slučajevi u kojima je predominantan agramatizam s TDP-43 patologijom (17).

Nakupljanje amiloida, prisutno u značajnoj mjeri kod oboljelih od Alzheimerove bolesti (AB), jako je rijetko u patohistološkoj podlozi nvPPA. Naime, čak u 90% slučajeva oboljeli imaju negativni nalaz na PET-u (13).

### 3.1.6 Terapijske mogućnosti

Terapijske mogućnosti za nvPPA su ograničene. Farmakološka terapija za prevenciju/ liječenje/ usporavanje kognitivnih smetnji ne postoji. Terapija je simptomatska kako bi se smanjili psihijatrijski simptomi kao što su agresivnost i depresija.

Postoji nekoliko studija s lijekovima koji su odobreni za AB kao što je memantin ili inhibitori kolinesteraze. U istraživanju učinka inhibitora kolinesteraze (galantamina) na oboljelima od PPA i FTD, dokazano je kako galantamin ima relativno blage pozitivne učinke na nvPPA i lvPPA, a nikakav pozitivan učinak na FTD. Negativni učinak koji se pojavio u studiji je pogoršanje bihevioralnih simptoma, odnosno pojačana agresivnost nekih ispitanika (41).

Studija s memantinom kod oboljelih od nvPPA pokazala je kako oboljeli dobro toleriraju lijek, ali bez ikakvih pozitivnih učinka (42).

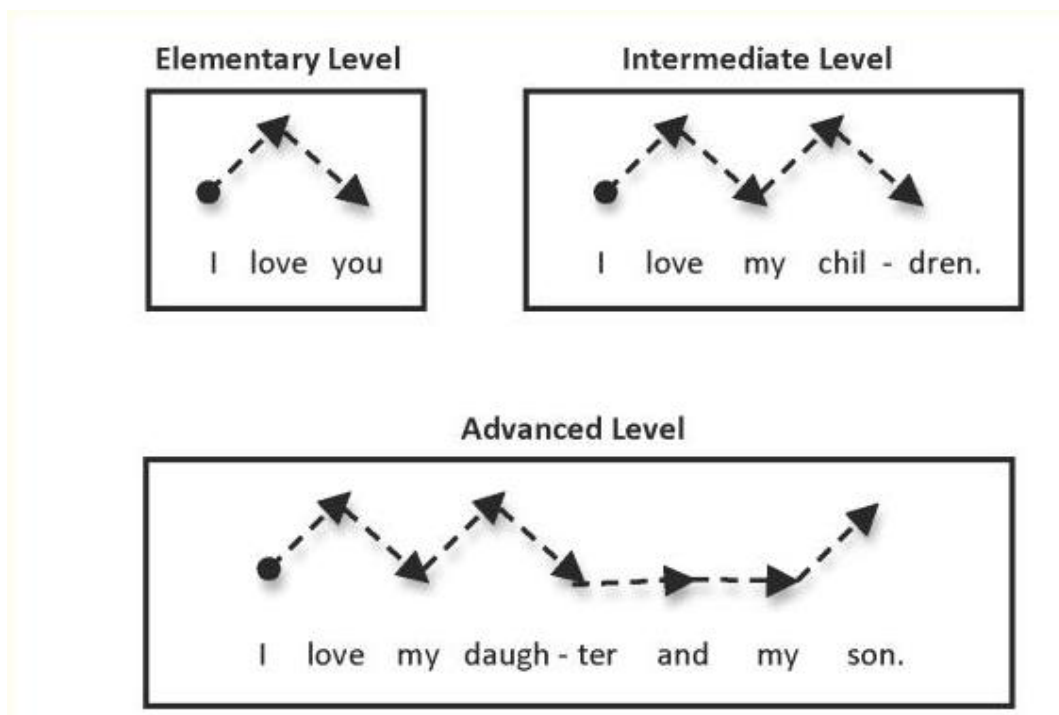
Postoje pretpostavke kako je PPA zapravo autoimunskog nastanka. Zbog te teorije pokušali su liječiti oboljele od nvPPA s terapijom kortikosteroidima (40). Kortikosteroidi su poznati imunosupresivi koji kod liječenjsò- autoimunskih bolesti imaju veliku ulogu, a u navedenom slučaju testirana je terapija prednisonom. Kod pacijenta u opisanom slučaju zamijećeno značajno poboljšanje u govoru, imenovanju objekata i radnoj memoriji, ali nakon prestanka terapije je zabilježen pad

kognitivnih sposobnosti na početnu razinu. S obzirom na to da je ovaj prikaz slučaja prikazao pozitivan ishod, postoje indikacije kako bi se u budućnosti trebalo napraviti daljnja istraživanja liječenja PPA kortikosteroidima.

Rehabilitaciju govornih sposobnosti provode logopedi s različitim govornim vježbama, a cilj je u što više osposobiti oboljelog za samostalni život i komunikaciju. Ako je govor trajno oštećen, postoje mnogi načini alternativne komunikacije koje oboljeli može savladati poput znakovnog jezika, gesta, ploče za komuniciranje.

Melodijska intonacijska terapija (MIT, engl. Melodic Intonation Therapy, slika 4.) (43) je još jedan pristup rehabilitacije pacijenata s nfvPPA. MIT koristi muzičke elemente govora (melodiju i ritam) kako bi oboljeli zaobišli poteškoće izražavanja i više aktivirali desnu hemisferu koja je u nfvPPA na početku bolesti manje oštećena.

Također je opisan slučaj terapije omentalnom transpozicijom (44). Omentum, jako vaskularizirani organ u trbušnoj šupljini premješta se iz trbušne šupljine na oštećeno tkivo. Ispitanici su pokazali u 21% bolju kortikalnu aktivnost i poboljšanje u verbalnoj i neverbalnoj komunikaciji.



Slika 4. Prikaz intonacije u Melodijskoj intonacijskoj terapiji (engl. Melodic Intonation Therapy) (43)

## 3.2 Semantička varijanta primarno progresivne afazije

Postoje tri vrste pamćenja: epizodičko pamćenje, semantičko pamćenje i proceduralno pamćenje. Semantička varijanta je podtip primarnih progresivnih afazija kod koje je karakteristični simptom gubitak semantičkog pamćenja. Navedena vrsta pamćenja ima ulogu u pohranjivanju općeg znanja kojeg smo stekli tijekom života, ali ne onog temeljenog na vlastitom iskustvu. SvPPA se uobičajeno javlja između 55-70 godina (45), a preživljenje je oko 8 godina nakon početka javljanja simptoma. Velikim istraživanjem koje je provedeno pokazalo se da je učestalost FTD 10,3 oboljelih na 100 000 ljudi, a od toga se čak jedna trećina pacijenata povezuje sa svPPA (46).

### 3.2.1 Klinička prezentacija

Simptomi su progresivno smanjenje razumijevanja značenja skupine riječi, progresivna anomija (grč. a – bez, nomen – riječi) i smanjeno razumijevanje pojedinačnih riječi (8). U početku razvoja bolesti osobe zaboravljaju riječi koje se ne koriste učestalo pa te riječi zamjenjuju onima koje obuhvaćaju šire značenje (47). Tako će pacijent umjesto imenice «kornjača» prilikom imenovanja upotrijebiti imenicu « životinja». Kasnije, oboljeli često pitaju o značenju jednostavnih riječi koje upotrebljavamo u svakodnevnom govoru. Također kod spontanog govora primjećuje se kako oboljela osoba izgovara rečenice bez određenog sadržaja koje se mogu opisati kao «prazne rečenice» (17,48). Kod osoba sa svPPA očuvano je epizodičko pamćenje te je govor u gramatičkom i sintaktičkom obliku očuvan, dok je leksičko-semantički sustav razumijevanja poremećen (17).

Progresijom bolesti oštećenje zahvaća sva senzorna osjetila pa tako pacijenti imaju poteškoće s raspoznavanjem vizualnih, gustatornih, taktilnih i olfaktivnih podražaja (46). Neki pacijenti također imaju simptome prozopagnozije, tj. nemogućnost prepoznavanja poznatih lica (49). U kasnijoj fazi s progresijom bolesti javljaju se simptomi koji utječu na ponašanje oboljelih: socijalna dezinhibicija (gubitak socijalnih normi stečenih tijekom života), iritabilnost, nedostatak empatije i pojačani apetit s promjenama preferencija prema slatkoj hrani (19). Istraživanja su

pokazala kako oboljeli sa svPPA imaju znatno izraženije psihijatrijske simptome u odnosu na ostale varijante PPA (20).

Usporedbom oboljelih sa svPPA i AB (50) uočeno je da oboljeli sa svPPA pokazuju 40% češće psihijatrijske simptome. Naglasak je stavljen na aleksitimiju, stanje gdje oboljeli imaju narušenu percepciju vlastitih senzacija i osjećaja. Zbog toga nisu sposobni prepoznati osjećaj gladi i žeđi, a pokazuju i poteškoće u razumijevanju tuđih osjećaja. U istoj studiji (50) dokazano je da oboljeli rijetko mogu imati i Cotardov sindrom, stanje u kojem gube osjećaj za svoje postojanje ili čak misle da su mrtvi.

Klinički kriteriji za postavljanje dijagnoze svPPA (8) nalažu prisutnost oba glavna simptoma: (1) Anomija i (2) Oštećeno razumijevanje pojedinih riječi; te prisutnost barem tri od ostala četiri kriterija: (1) Poteškoće u prepoznavanju predmeta, osobito onih koji se ne koriste često; (2) Površinska disleksija i disgrafija (3) Očuvano ponavljanje riječi i rečenica, (4) Očuvana produkcija govora (gramatika i motorika govora).

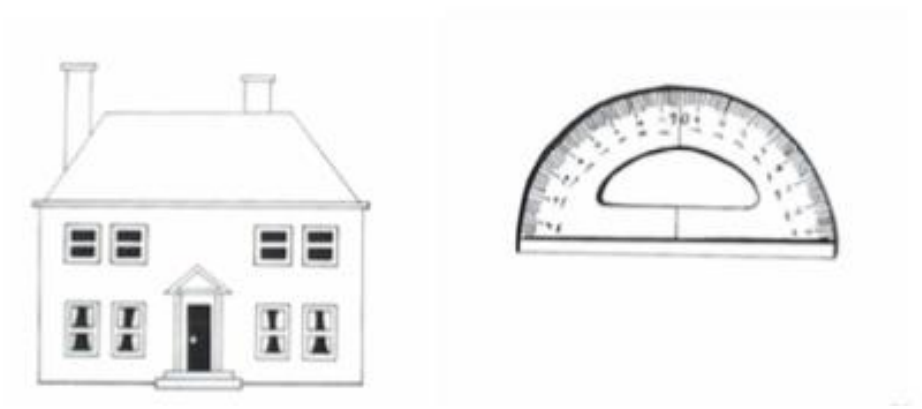
### 3.2.2 Klinička procjena i testovi

Kako bi se klinički potvrdila dijagnoza, potrebno je napraviti testove kojima se ocjenjuje sposobnost imenovanja te prepoznavanja ljudi i različitih objekata (učestalih u svakodnevnom životu i manje učestalih).

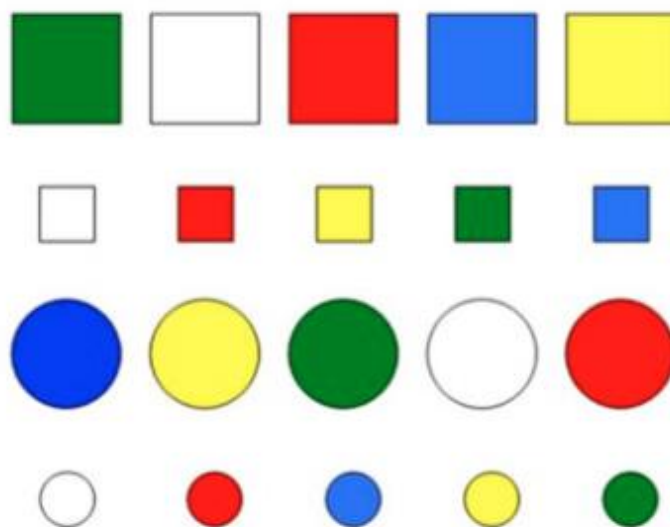
Testovi koji se najčešće koriste su Bostonski test imenovanja (BNT, engl. The Boston Naming test, slika 5.) (51) kojim se ispituju smetnje imenovanja. BNT se sastoji od 60 slika koje se prikazuju ispitanicima te počinju od laganih slika poput «kreveta» prema složenijim slikama poput «kutomjera». Zadatak ispitanika je imenovati prikazane slike. Ukoliko se ne može sjetiti imena ispitivač mu kaže semantički «trag» te riječi odnosno opis funkcije tog predmeta. U slučaju da i dalje ne može pogoditi naziv ispitivač mu kaže prvo slovo riječi koju treba pogoditi. Test je preveden na mnogo jezika, a također se treba uzeti u obzir razina edukacije ispitanika (51).

Osim toga, koristi se i test znakova (engl. Token test, slika 6.) (52), vrlo jednostavan, ali osjetljiv test za ispitivanje razumijevanja govora. Test se sastoji od 20 geometrijskih likova različitih boja i veličina. Neki od zadataka koja se postavljaju pacijentu su : «Dodirni krug», »Dodirni žuti kvadrat», «Stavi crveni krug na crveni kvadrat». Tako procjenjujemo razumijevanje riječi ispitanika.

Za procjenu disleksije i disgrafije (53) ispituje se čitanje i slovkanje nepravilnih riječi (onih koje se pišu drugačije nego se čitaju, nije često u našem govoru, npr. Coca-Cola).



Slika 5. Prikaz predmeta iz «BNT» testa (51)



Slika 6. Geometrijski likovi iz «Token Testa» (52)

### 3.2.3 Neuroradiološki nalazi

Kako bi se postavila dijagnoza uz adekvatnu kliničku prezentaciju, potrebno je vizualizirati atrofiju prednjeg dijela temporalnog lobusa i hipoperfuziju/hipometabolizam u istoj regiji na SPECT-u/PET-u mozga.

Specifično oštećenje za svPPA je bilateralna atrofija prednjeg dijela temporalnog lobusa (14). Atrofija je u početku više izražena na lijevoj strani zbog čega osoba ima poteškoće s imenovanjem objekata (54). Progresijom bolesti razvijaju se poteškoće prepoznavanja poznatih osoba i promjene ponašanja što se povezuje s atrofijom desnog temporalnog lobusa (55,56). Također dolazi do atrofije prednjeg hipokampusa, dijela koji je inače zadužen za semantičko pamćenje (57), dok je stražnji dio hipokampusa koji se povezuje s epizodičnim pamćenjem očuvan (58). Navedeni način nastanka atrofije objašnjava zašto je semantičko pamćenje kod oboljelih oštećeno, a epizodičko pamćenje očuvano.

U istraživanju u kojem je korištena DTI (33) tehnika snimanja mozga radi usporedbe različitih varijanti PPA, kod svPPA su zabilježene promjene u fascikulusu uncinatusu i donjem longitudinalnom fascikulusu. U fascikulus uncinatusu zabilježeno je smanjenje frakcijske anizotropije i porast difuzije, dok je u donjem longitudinalnom fascikulusu zabilježen porast difuzije bez promjene u frakcijskoj anizotropiji. Sveukupno rezultati istraživanja su pokazali kako je oštećenje bijele tvari u ventralnim traktovima koji povezuju temporalni i okcipitalni režanj s orbitofrontalnim korteksom, a s lijeve strane oštećenje traktova koji povezuju temporalni i frontalni režanj. U usporedbi s drugim varijantama PPA, kod oboljelih od svPPA ventralni traktovi temporalnog režnja su u značajno većoj mjeri oštećeni, najveće odstupanje se vidi u oštećenju prednje temporalne regije gdje se ventralni jezični put i bihevioralni put pripajaju temporalnom režnju što je najvjerojatnije jedan od glavnih razloga specifične simptomatologije oboljelih od svPPA i učestalijeg pojavljivanja psihijatrijskih problema (33).

Usporedbom MRI snimaka uočeno je kako kod svih oboljelih od svPPA u istraživanju postoji identično područje maksimalne fokalne atrofije (59) lokalizirano u

prednjem dijelu temporalnog režnja. Navedeno područje odgovara Brodmannovom području 38 i usko je povezano s amigdalom i orbitalnim prefrontalnim korteksom. Regija koja je zahvaćena u 75% pacijenata ovog istraživanja je rostralni fuziformni girus temporalnog režnja (60). U istome istraživanju mjerena je debljina korteksa oboljelih od svPPA u usporedbi sa zdravim kontrolama, pri čemu je kod oboljelih od svPPA prosječna debljina korteksa iznosila 1,49 mm, dok je kod zdravih kontrola bila 3,7 mm. Takvi rezultati pokazuju kako kod oboljelih od svPPA dolazi do gubitka kortikalnog sloja od čak 50% (59).

Prema FDG-PET snimkama vidljivo je znatno smanjen metabolizam glukoze u prednjem dijelu temporalnog režnja, u srednjem i donjem temporalnom girusu i u području inzule. Prema istraživanju koje je uključivalo 11 oboljelih od svPPA šest ih je pokazalo lijevu lateralizaciju, dok je ostalih pet imalo bilateralni hipometabolizam. U 80% oboljelih vidljiv je hipometabolizam u hipokampalnom području, amigdali, gornjem temporalnom i fuziformnom girusu (35).

U istraživanju distribucije atrofije mozga kod oboljelih od AB i svPPA uočena je značajna lateralizacija oštećenja u svPPA. Kod oboljelih od Alzheimerove bolesti rezultati su pokazali bilateralnu hipotrofiju hipotalamusa i amigdala dok su kod svPPA oboljeli imali asimetričnu atrofiju hipokampusu s lateralizacijom na lijevo (61).

### 3.2.4 Biokemijski markeri

U želji da se otkriju biokemijski markeri koji bi olakšali kliničko «in vivo» dijagnosticiranje PPA provedeno je istraživanje gdje su uspoređivali već poznate biokemijske markere u AB i PPA. Rezultati istraživanja koncentracije NfL iz CSF pokazali su jasnu povezanost sve tri varijante PPA s povećanom koncentracijom NfL u likvoru. Najveća povezanost je sa svPPA. Također u istom istraživanju je dokazano da je razina NfL u CSF kod PPA povezana sa stupnjem progresije bolesti (62). Ta povezanost najznačajnija je s nfvPPV gdje je visoka razina NfL značila agresivniju i bržu progresiju (62). Kada se koncentracija NfL u likvoru kod oboljelih od PPA usporedi s vrijednostima istog proteina u oboljelih od AB i kod zdravih kontrola vidljiva je značajno viša koncentracija u oboljelih od PPA.

U studiji je ispitana i koncentracija standardnih biomarkera za AB u likvoru: t-tau, fosforiliranog tau proteina (p-tau181) te amiloid-beta 42 proteina (A $\beta$ 42). Dobiveni rezultati pokazuju da postoji povišena koncentracija t-tau proteina u oboljelih od AB i PPA, dok je p-tau181 povišen samo u oboljelih od AB (62). Stoga negativni nalazi navedenih biomarkera mogu poslužiti isključivanju Alzheimerove bolesti.

### 3.2.5 Histopatologija

Najčešći histopatološki nalaz kod oboljelih od svPPA je nakupljanje TDP-43C agregata (prema kliničko patološkim studijama između 75% i 100%), a ostatak je povezan s FTD-tau nakupljanjem (14,63–66). U usporedbi oboljelih s te dvije patološke značajke, oboljeli s nakupljanjem FTD-tau na MRI snimkama imaju značajniju atrofiju frontotemporalnog korteksa, bazalnih ganglija i snopova bijele tvari (14).

Od svih varijanti PPA, svPPA se najmanje povezuje s obiteljskim nasljeđivanjem (67). Do sada još nije opisano obiteljsko nasljeđivanje svPPA prema Mendelovim zakonima, ali opisani su oboljeli nositelji PGRN mutacije koji su razvili afaziju s djelomičnim semantičkim deficitom (68). Zbog toga se smatra kako je svPPA idealni podtip PPA za istraživanja o povezanosti neurodegenerativnih bolesti i autoimune upale. Provedeno je istraživanje s dvije kohortne skupine, skupina oboljelih od svPPA i skupina nositelja PGRN mutacije kako bi se testirala povezanost autoimunih bolesti i neurodegenerativnih bolesti. Dokazano je kako su oboljeli iz oba dvije skupine imali povećanu razinu tumor nekrotizirajućeg faktora alfa (TNF- $\alpha$ , engl. Tumor Necrosis Factor alpha) u odnosu na kontrolu skupinu. Također, uočena je učestalija pojavnost autoimunskih bolesti u obje kohortne skupine, naročito u kohortnoj skupini nositelja PGRN mutacije (67). Iz ovog se izvodi zaključak kako je moguće da je autoimunski mehanizam jedan od razloga nastajanja svPPA, a također se otvaraju potencijalne nove mogućnosti terapije TNF- $\alpha$  inhibitorima koje se tek trebaju istražiti (67).



### 3.2.6 Terapijske mogućnosti

Farmakološka terapija za prevenciju/ liječenje/ usporavanje kognitivnih smetnji ne postoji. Terapija je simptomatska te se pokušava pojednostaviti život oboljelima i njihovim bližnjima. Primjena niske doze sertralina, antidepresiva iz skupine inhibitora ponovnog unosa serotonina (SSRI, engl. Selective Serotonin Reuptake Inhibitors) smanjuje u oboljelih od svPPA simptome agresivnosti, anksioznosti, dezinhibicije u relativno brzom periodu od dva tjedna (69,70).

Također zbog nedostatka empatije i iskazivanja emocija moguće je primijeniti intranazalni oksitocin. Oksitocin je važan medijator za društveno ponašanje i iskazivanje empatije (71,72).

Terapija memantinom u oboljelih od svPPA pokazala se kontraindiciranom jer su pacijenti nakon terapije imali lošije rezultate u Boston Naming Testu nego na početku i iskusili su snažnije bihevioralne simptome poput agresivnosti (73).

Nefarmakološka terapija je izuzetno bitna, moguće je provoditi rehabilitaciju govora/ semantičkog znanja putem logopedskih vježbi. Cilj rehabilitacije je aktivirati preostalo semantičko pamćenje korištenjem različitih vježba klasifikacije. Počinje se od najlakših opcija kao svrstavanja objekata u velike skupine kao npr. hrana, odjeća, životinje zatim se sužava skupina kao npr. Povrće (74). Sličnim principom su rehabilitaciju oboljelih proveli Jokel i suradnici (75) i rehabilitacijski pristup «errorless learning» (76) gdje su pokazivanjem slika razvijali mrežu asocijacija u oboljelih.

Jokel i suradnici napravili su istraživanje na oboljelom s anomijom i oslabljenom sposobnošću prepoznavanja riječi. Cilj je bio ispitati povezanost između razumijevanja riječi i mogućnosti ponovnog učenja riječi (75,77).

Bolesniku su dana tri seta od 30 slika koje je trebao proučavati kod kuće, a na svakoj slici je pisalo ime predmeta i kratki opis značenja/svrhe predmeta. Za svaki set je imao tjedan dana vremena, svaki dan po 30 minuta. Predmeti na slikama bili su podijeljeni u tri kategorije: (1) predmeti koje je oboljeli mogao imenovati i razumjeti čemu služe, (2) predmeti koje oboljeli nije mogao imenovati, ali je mogao razumjeti čemu služe, (3) predmeti koje oboljeli nije mogao niti imenovati niti razumjeti čemu služe. Svi uključeni predmeti su imali osobno značenje za pacijenta.

Rezultati ponovnog učenja bili su bolji s predmetima za koje je oboljeli i prije istraživanja mogao barem opisati značenje, što znači da je za uspjeh terapije bitno

rezidualno stanje semantičke memorije. Također postoje dokazi da se logopedskim vježbama još neko vrijeme održala semantička memorija za predmete iz prve kategorije.

Drugi pristup (76) temelji se na «učanju bez grešaka» (engl. errorless learning) pristupu gdje je bolesniku bila pokazana slika, ali cilj nije bilo imenovati predmet nego navesti njegovu funkciju ili namjenu. Kasnije je bolesnik trebao imenovati predmet, ali samo ako je bio siguran da zna odgovor. Rezultati su pokazali napredak, ali samo za predmete s kojima se vježbalo. Tri mjeseca nakon postupka, ponovno se uočilo nazadovanje, tj. nije bilo dugoročnog učinka navedenog postupka.

Osim navedenog, bitno je procijeniti sposobnost oboljelog za samostalno funkcioniranje i vožnju automobila. Prema smjernicama Američke Neurološke Akademije (engl. American Academy of Neurology) sposobnost vožnje može se procijeniti algoritmom za procjenu stanja demencije (engl. Clinical dementia rating) (78) i Mini-mentalnim testom. Nezaobilazna je edukacija skrbnika i okoline o bolesti, pripremiti ih na moguće bihevioralne i psihijatrijske i progresivni gubitak kognitivnih sposobnosti.

Preporučena je također dnevna tjelovježba prilagođena mogućnostima oboljelih, koja osim pozitivnog učinka na kardiovaskularni sustav je također povezana i s usporavanjem pada kognitivnih funkcija (79).

### 3.3 Logopenična varijanta primarno progresivne afazije

Logopenična varijanta je 2004. godine dodana kao treća varijanta primarnih progresivnih afazija (7). Ime ove varijante dolazi od grčkih riječi «logos» (riječ) i «penia» (nedostatak), izravnim prijevodom «nedostatak riječi». Prosječna dob javljanja prvih simptoma je 63 godine (12).

#### 3.3.1 Klinička prezentacija

U ovoj varijanti naglasak je na oštećenju kratkoročnog pamćenja (80). Kratkoročno pamćenje služi za pripremu informacija koje ćemo pohraniti u dugoročno pamćenje. Osim toga, kada neku informaciju želimo iskoristiti u određenom trenutku, tada ima ulogu tzv. radnog pamćenja. Za ljude je kratkoročno pamćenje iznimno bitno jer služi kako bi razumjeli govor koji je formiran u rečenice, odnosno da se zapamti početak kako bi se mogao razumjeti kraj i povezao u logičku cjelinu. Zbog toga oboljeli s logopeničnom varijantom primarno progresivne afazije (lvPPA, engl. Logopenic variant primary progressive aphasia) imaju poteškoća s razumijevanjem i aktivnim sudjelovanjem u razgovoru. Također, zbog poremećaja u kratkoročnom pamćenju imaju poteškoća u ponavljanju rečenica, ali je ponavljanje pojedinačnih riječi očuvano (27).

Oboljeli imaju poteškoće u pronalaženju odgovarajuće riječi za govor zbog čega su karakteristične česte i duge pauze prilikom razgovora i stoga pričaju polagano. Ponekad je teško razlikovati oboljelog od lvPPA i nfvPPA (63). Ipak, kod oboljelih od nfvPPA govor je spor, postoje agramatizmi i apraksija koji ne postoje kod lvPPA. Dodatna stvar koja pravi razliku između ove dvije varijante je tip parafazija pri čemu su u lvPPA greške u govoru obično fonemske, a ne fonetske (17,81). Nadalje, u testu konfrontacije pojmova, oboljeli od lvPPA imaju lošije rezultate od zdravih kontrola, ali bolje u usporedbi s oboljelima od svPPA.

Napredovanjem bolesti javljaju se poteškoće i u epizodičkom pamćenju (64). U usporedbi s drugim varijantama, u lvPPA postoji puno brži gubitak kognitivnih funkcija, gubitak vidnoprstornih funkcija, smanjenje koncentracije i sposobnosti

pamćenja. Naknadno se javljaju problemi s računanjem, apraksija udova, ali i psihijatrijski problemi kao što su apatija, anksioznosti i agitiranost (7,19,82,83).

Postoje istraživanja gdje se povezuju problemi s učenjem i disleksija iz rane životne dobi s razvitkom PPA. Korelacija toga najviše se spominje za lvPPA jer su simptomi koji se javljaju kod razvojne disleksije i neki od simptoma lvPPA jako slični. Prema tome je moguće da geni koji su odgovorni za disleksiju pridonose atrofiji mozga kod PPA (84,85). Kako bi se dokazala izravna povezanost ta dva entiteta potrebno je provesti daljnja istraživanja postoje i oprečni rezultati navedenoj studiji. (86).

Klinički kriteriji za postavljanje dijagnoze lvPPA (8) su prisutnost oba glavna simptoma: (1) Oštećeno korištenje pojedinih riječi u spontanom govoru i imenovanju; i (2) Oštećeno ponavljanje rečenica i fraza; te barem tri od ostala četiri simptoma: (1) Fonološke greške u spontanom govoru i imenovanju, (2) Očuvano razumijevanje pojedinih riječi i znanje o predmetima (3) Očuvan motorički govor, (4) Nedostatak agramatizma.

### 3.3.2 Klinička procjena i testovi

Prilikom postavljanja dijagnoze koriste se testovi za evaluaciju govora kao Western Aphasia Battery (24) i Boston Naming test (51) za procjenu imenovanja, povezivanja pojma i slike, sposobnosti ponavljanja rečenica i povezivanja opisa i slike (8,27). Za testiranje kratkoročnog pamćenja, odnosno radne memorije upotrebljava se test ponavljanja raspona znamenki (engl. digit span). To je test gdje se prezentiraju znamenke brojeva jedan po jedan i zadatak je ponoviti slijed u danom obliku ili unatrag. Također je potrebno testirati čitanje i slovkanje zbog moguće povezanosti s disleksijom (8,27).

U komparaciji s oboljelim od Alzheimerovom bolesti, osobe s lvPPA znatno lošije rješavaju Boston Naming test, dok oboljeli od Alzheimerove bolesti imaju lošije rezultate na Mini-mentalnom testu i slušno govornom testu (engl. Auditory Verbal Learning testu) (87).

### 3.3.3 Neuroradiološki nalazi

Središte oštećenja u lvPPA je stražnji gornji temporalni girus, srednji temporalni girus i donji parijetalni lobulus (7,14). Poteškoće u imenovanju objekata povezuju se s oštećenjem lijevog stražnjeg temporalnog korteksa. Oštećenja bijele tvari su u lijevoj hemisferi (88), naročito parijetalnih vlakana koja povezuju frontalnu i stražnju temporalnu regiju (33).

Također je uočeno na fMRI u mirovanju kako je promijenjena povezanost između moždanog puta koji povezuje radnu memoriju (frontalnu regiju, inferiorni parijetalni lobus, superiorni temporalni girus i medijalni temporalni girus) i moždanog puta za govor (posterior superior temporalni girus i inferiorni frontalni lobus) (87). DTI traktografija, koja «in vivo» analizira oštećenje bijele tvari, pokazala je da najveće promjene u difuziji i frakcijskoj anizotropiji su lokalizirane u lijevom temporoparijetalnom dijelu (33). Isto tako na DTI traktografiji se može uočiti da od sve tri varijante PPA, oštećenja bijele tvari najmanje su vidljiva u oboljelih od lvPPA, dok su najveća kod oboljelih od nvPPA (33).

Na FDG-PET mozga oboljelog od lvPPA zabilježen je hipometabolizam u lijevom gornjem, srednjem i donjem temporalnom girusu te u gornjem i donjem parijetalnom lobusu. U 65% oboljelih s lvPPA patološki je bilo zahvaćeno i hipokampalno područje.

Nakupljanje amiloidnih beta depozita (engl. amyloid- $\beta$  plaque deposition) moguće je otkriti koristeći PET s ugljikovom -11 Pittsburškom komponentom-B ( $^{11}\text{C}$ -PIB, engl. carbon 11-labeled Pittsburgh Compound-B) . U kohortnoj studiji s oboljelima od PPA, 96,1% oboljelih od lvPPA je bilo amiloid pozitivno, dok 85,7% oboljelih od svPPA i 90,3% oboljelih od nvPPA su bili amiloid negativni. Kasnije kada je post-mortem obavljena obdukcija, svi oboljeli od lvPPA su imali neurodegenerativne promjene slične onima kakve se mogu vidjeti i kod Alzheimerove bolesti(12). Također, u usporedbi s oboljelima od AB, kod oboljelih od lvPPA znatno je veća hipoperfuzija inferiornog parijetalnog, posteriorno superiornog i medijalnog temporalnog korteksa (12,89).

### 3.3.4 Biokemijski markeri

Analizom CSF-a kod oboljelih od lvPPA nalazi se obrazac likvorskih markera karakterističan za AB. Za razliku od drugih varijanta PPA, lvPPA se u velikom postotku (86%) povezuje s nakupljanjem A $\beta$  proteina. Prevalencija nakupljanja A $\beta$  proteina u nvPPA i svPPA povećava se sa starosti oboljelih (90).

### 3.3.5 Histopatologija

Patohistološka podloga lvPPA u 95% slučajeva je AB (12), zbog toga pacijenti koji imaju lvPPA često s napredovanjem bolesti razvijaju i kliničke karakteristike razvijene Alzheimerove bolesti. Prema istraživanju kod oboljelih od lvPPA ekspresija ApoE  $\epsilon$ 4 allele alela (42,1%) dok je u svPPA (26,3%), a u nvPPA (20,2%) (90).

### 3.3.6 Terapijske mogućnosti

Farmakološka terapija za prevenciju/ liječenje/ usporavanje kognitivnih smetnji ne postoji. Farmakološko liječenje je simptomatsko ublažavajući bihevioralne i psihijatrijske simptome.

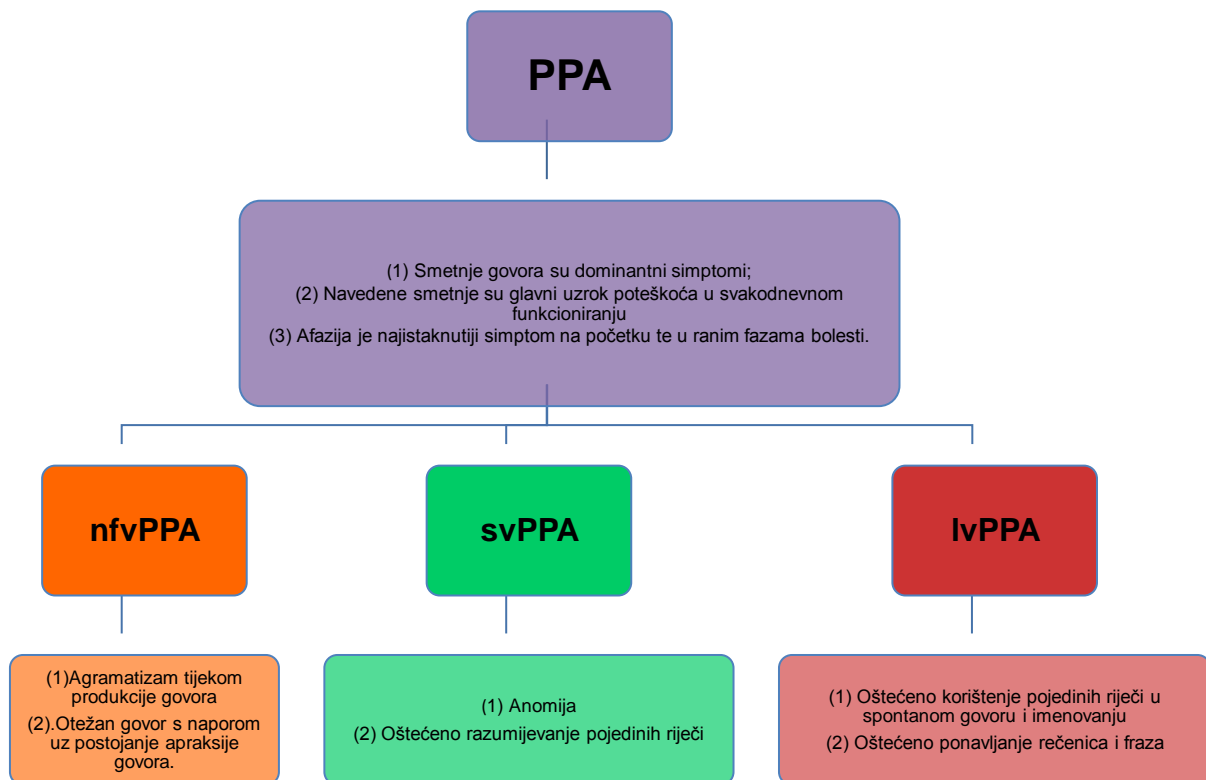
Moguće je provoditi rehabilitaciju čiji je cilj aktivirati preostale zdrave dijelove mozga putem logopedskih i bihevioralnih vježbi. Slučaj oboljelog pacijenta koji je bio izložen intenzivnim bihevioralnim vježbama opisivanja i kategoriziranja objekata rezultirao je pozitivnim ishodom. Pozitivni rezultat objektiviziran je na fMRI gdje je uočeno značajno aktivnije područje lijevog srednjeg frontalnog girusa (91). Ostale nefarmakološke mjere navedene su u terapijskim mogućnostima za nvPPA i svPPA.

Opisan je slučaj oboljelog od lvPPA kojemu su s intenzivnim bihevioralnim liječenjem (91) pokušali dodatno aktivirati preostale zdrave dijelove mozga kako bi povratili zaboravljene riječi. Pacijent je svaki dan imao terapiju od dva sata i jedan sat domaće zadaće tijekom dva tjedna. Prvobitno su mu za vrijeme terapije prikazivane slike različitih kategorija s napisanim riječima, zatim su napisane riječi uklonjene, a bolesnik se morao sjetiti imena objekta na slici. Sljedeći zadatak je bio povezivanje predmeta u vrste i podvrste, kao na primjer «predmeti koji režu» i u tom

slučaju pokušati imenovati predmete koji su bili u zadatku i možda neki predmet koji zna da tu pripada, a da nije bio spomenuti u vježbi. U nastavku terapije proširivali su znanje o navedenim objektima pokušavajući pridodati što više atributa predmetima, kako se koriste i gdje ih obično koristimo. Za zadaću je pacijent morao ponoviti slike koje su radili i rješavati dodatne zadatke. Na početku svake terapije je bilo ponavljanje onoga što su prije radili i povezivanje s riječima koje nisu radili. Ishod terapije je pokazao značajno objektivno i subjektivno napredovanje bolesnika čak i u značenju riječi koje nisu bile korištene u terapiji. Usporedbom fMRI prije i poslije terapije uočeno je značajno aktivnije područje lijevog srednjeg frontalnog girusa. Time je dokazana neuroplastičnost mozga pacijenta te kako bi se s preostalim ne atrofiranim dijelovima mozga intenzivnom terapijom mogao postići napredak kod pacijenata.

Drugačiji pristup terapije, terapija slovanja (92) testiran je na bolesnici s lvPPA i bolesniku s afazijom kao posljedicom moždanog udara. Terapija je napravljena tako da su 30 najčešćih fonemskih zvukova podijeljena u 3 skupine. Za svaku skupinu su izabrali 30 riječi koji počinju s tim fonemskim zvukovima. Ispitanicima bi se pustio jedan fonem i zadatak je bio da zapiše grafem tog fonema, odnosno povezivanje fonemsko-grafemskog značenja u jednu cjelinu. Ako su odgovorili točno, sljedeći zadatak je bio napisati riječ koja počinje s tim fonemom, a ako su odgovorili krivo zadatak je isto bilo povezati riječ koja ih podsjeća na fonem koji su čuli. U slučaju da se nisu mogli sjetiti riječi, ispitivači bi im rekli odgovarajuću riječ. Kada je ispitanik postigao 80% točnih odgovora u jednoj skupini ispitanici su krenuli na novu skupinu. Rezultati su pokazali kako je pacijentica s lvPPA brže završila skupine pitanja od pacijenta koji se oporavljao od moždanog udara. Oba ispitanika pokazala su napredak tijekom terapije i brže učenje nakon savladane prve skupine zadataka. Kontrola je bila zakazana šest mjeseci nakon terapije, ali nažalost opće kognitivno stanje pacijentice s lvPPA drastično se pogoršalo i nisu bili u mogućnosti izvršiti procjenu. Kod pacijenta s afazijom poslije moždanog udara kontrola je pokazala očuvanje napretka koji je postignut za vrijeme terapije. Ovo istraživanje je pokazalo kako bi se u budućnosti procjena trebala izvršiti prije jer je bio dugi period čekanja, ali isto tako da bi vjerojatno jednaku terapiju mogli primjenjivati na pacijentima s PPA i afazijom nakon moždanog udara.

Tablica 1. Prikaz varijanti i njihovih osnovnih kliničkih karakteristika





### 3.4 Atipične afazije koje nije moguće klasificirati

Uz postojeću klasifikaciju PPA kada bolesnici imaju jasno izražene i karakteristične simptome, moguća je opcija kada oboljelog ne možemo svrstati u određenu podskupinu PPA. Neke studije opisuju da u većini slučajeva je moguće postaviti dijagnozu jedne od tri varijante PPA (12,63,93,94), dok druge studije govore o visokom postotku bolesnika koji su neklasificirani (95–97).

Najčešći slučaj je kada bolesnik ima samo jedan klasičan simptom za PPA. U tom slučaju on u ulazi u kriterije za dijagnozu PPA, ali i dalje se po službenoj klasifikaciji ne može svrstati niti u jednu podgrupu. Nasuprot tome, postoje oboljeli koji imaju simptome iz više podgrupa PPA stoga odgovaraju kriterijima za barem dvije varijante (tzv. miješana varijanta).

Također se treba uzeti u obzir i genetsku podlogu PPA. Prema nekim istraživanjima bolesnici koji su nositelji PGRN mutacije češće razvijaju miješani oblik PPA koji odgovara nfvPPA i lvPPA (98).

Bitno je naglasiti da različiti pristup procjeni odnosno različiti testova koji se koriste za dijagnozu također mogu biti uzrok velikih razlika u postotku klasificiranih i neklasificirani PPA.

#### 4. ZAKLJUČAK

Primarne progresivne afazije su relativno noviji, još nedovoljno otkriveni entitet, koji je tek u posljednjih nekoliko desetljeća postao područje velikog interesa znanstvenika. Posljednja dva desetljeća istraživanja na području PPA rezultirala su novim spoznajama i otkrićima o karakteristikama bolesti, molekularnim mehanizmima i mogućim terapijskim opcijama. Razvitkom tehnologije u medicini istraživači diljem svijeta dobili su novu mogućnost u istraživanju neurodegenerativnih promjena koje nastaju u PPA i ostalim demencijama. Upravo zbog toga uočene su velike razlike u atrofiji pojedinih dijelova mozga pa su primarne progresivne afazije prepoznate kao zaseban entitet u medicini. Unatoč velikom napretku još je puno nepoznanica vezanih uz PPA. S obzirom na nepoznanicu patogenetskog mehanizam nastanka bolesti teško je pronaći djelotvornu terapiju pa je za sada većina terapije simptomatska, ali mnogobrojna istraživanja s bihevioralnom terapijom, terapijom povezivanja fonetsko-grafemskog značenja, farmakološkom terapijom pokazuju obećavajuće rezultate za budućnost. Osim pronalaska lijeka bitna stvar za budućnost oboljelog od PPA je pronalaženje pouzdanog biomarkera koji će omogućiti ranu dijagnostiku i praćenje napredovanja bolesti. Sve dok se ne otkrije učinkovita terapija bitno je educirati pacijente, skrbnike i okolinu kako bi im što više olakšali prilagodbu na novonastalu bolest i ako je potrebno pružili psihološku potporu.

	Klinički znakovi	Neuroradiološki znakovi na MRI	Histopatološki znakovi i markeri
NfvPPA	<p>Glavni simptomi:</p> <p>(1) Agramatizam tijekom produkcije govora;</p> <p>(2) Otežan govor s naporom uz postojanje apraksije govora. Prisutnost barem dva od ostala tri kriterija:</p> <p>(1) Poteškoće u razumijevanju sintaktički složenih rečenica;</p> <p>(2) Očuvano razumijevanje pojedinih riječi;</p> <p>(3) Očuvano prepoznavanje predmeta.</p>	<p>Atrofija stražnjeg fronto-inzularnog područja</p> <p>Atrofija sive tvari u premotornim regijama, SMA i striatumu</p> <p>Atrofija dorzalnog govornog puta bijele tvari između frontalne subkortikalne i parijetalne regije</p>	<p>FTD-tau (najčešće),</p> <p>FTD-TDP43C,</p> <p>PGRN</p>
SvPPA	<p>Glavni simptomi:</p> <p>(1) Anomija</p> <p>(2) Oštećeno razumijevanje pojedinih riječi</p> <p>Prisutnost barem tri od ostala četiri kriterija:</p> <p>(1) Poteškoće u prepoznavanju predmeta osobito onih koji se ne koriste često</p> <p>(2) Površinska disleksija i disgrafija</p> <p>(3) Očuvano ponavljanje riječi i rečenica</p> <p>(4) Očuvana produkcija govora (gramatika i motorika govora)</p>	<p>Dominantna atrofija prednjeg temporalnog režnja i prednjeg dijela hipokampusa</p>	<p>FTD- TDP43C (najčešće)</p> <p>FTD-tau</p> <p>PGRN</p>
LvPPA	<p>Glavni simptomi:</p> <p>(1) Oštećeno korištenje pojedinih riječi u spontanom govoru i imenovanju;</p> <p>(2) Oštećeno ponavljanje rečenica i fraza;</p> <p>Prisutnost barem tri od ostala četiri kriterija</p> <p>(1) Fonološke greške u spontanom govoru i imenovanju;</p> <p>(2) Očuvano razumijevanje pojedinih riječi i znanje o predmetima</p> <p>(3) Očuvan motorički govor</p> <p>(4) Nedostatak agramatizma</p>	<p>Atrofija stražnjeg gornjeg temporalnog girusa, srednjeg temporalnog girusa i donjeg parijetalnog lobulusa</p> <p>Atrofija parijetalnih vlakana bijele tvari između frontalne i posteriorne temporalne regije</p>	<p>AD</p> <p>PGRN</p>

## 5. ZAHVALE

Zahvaljujem se svojoj mentorici doc. dr.sc. Marini Boban na pomoći, strpljenju, susretljivosti i usmjeravanju u pisanju ovog rada. Želim se zahvaliti svojoj obitelji i prijateljima koji su mi pružili potporu tijekom studiranja i zajedno sa mnom slavili svaki položen ispit. Također se zahvaljujem udruzi CroMSIC zbog koje sam imala priliku upoznati nove prijatelje iz cijeloga svijeta te sam kroz rad u udruzi naučila kako je medicina znatno više od samog studiranja.

## 6. POPIS LITERATURE

1. Grossman M. Linguistic Aspects of Primary Progressive Aphasia. *Ssrn*. 2018;377–403.
2. Pick A. Über die beziehungen der senilen hirnatrophie zur aphasie. *Prager Medizinische Wochenschrift*. 1892;17:165–7.
3. Mesulam MM. Slowly progressive aphasia without generalized dementia. *Ann Neurol*. 1982 Jun;11(6):592–8.
4. Warrington EK. The selective impairment of semantic memory. *Q J Exp Psychol*. 1975 Nov;27(4):635–57.
5. Snowden J, Goulding PJ, Neary D. Semantic dementia: A form of circumscribed cerebral atrophy. Vol. 2, *Behavioural Neurology*. 1989. 167–182 p.
6. Grossman M, Mickanin J, Onishi K, Hughes E, D’Esposito M, Ding XS, et al. Progressive Nonfluent Aphasia: Language, Cognitive, and PET Measures Contrasted with Probable Alzheimer’s Disease. *J Cogn Neurosci*. 1996;8(2):135–54.
7. Gorno-Tempini ML, Dronkers NF, Rankin KP, Ogar JM, Phengrasamy L, Rosen HJ, et al. Cognition and anatomy in three variants of primary progressive aphasia. *Ann Neurol*. 2004 Mar;55(3):335–46.
8. Hillis AE, Weintraub S, Kertesz A, Mendez M, Cappa SF, Ogar JM, et al. Classification of primary progressive aphasia and its variants. *Neurology* [Internet]. 2011;76(11):1006–14. Available from: <http://www.pubmedcentral.nih.gov/articlerender.fcgi?artid=3059138&tool=pmc-entrez&rendertype=abstract>
9. Young JJ, Lavakumar M, Tampi D, Balachandran S, Tampi RR. Frontotemporal dementia: latest evidence and clinical implications. *Ther Adv Psychopharmacol* [Internet]. 2017/11/10. 2018 Jan;8(1):33–48. Available from: <https://www.ncbi.nlm.nih.gov/pubmed/29344342>
10. Luukkainen L, Bloigu R, Moilanen V, Remes AM. Epidemiology of Frontotemporal Lobar Degeneration in Northern Finland. *Dement Geriatr Cogn Dis Extra* [Internet]. 2015 Nov 24;5(3):435–41. Available from: <https://www.ncbi.nlm.nih.gov/pubmed/26675285>
11. Marshall CR, Hardy CJD, Volkmer A, Russell LL, Bond RL, Fletcher PD, et al. Primary progressive aphasia: a clinical approach. *J Neurol*. 2018 Jun;265(6):1474–90.
12. Santos-Santos MA, Rabinovici GD, Iaccarino L, Ayakta N, Tammewar G, Lobach I, et al. Rates of Amyloid Imaging Positivity in Patients With Primary Progressive Aphasia. *JAMA Neurol* [Internet]. 2018 Mar 1;75(3):342–52. Available from: <https://www.ncbi.nlm.nih.gov/pubmed/29309493>

13. Josephs KA, Knopman DS, Whitwell JL, Boeve BF, Parisi JE, Petersen RC, et al. Survival in two variants of tau-negative frontotemporal lobar degeneration: FTLN-U vs FTLN-MND. *Neurology*. 2005 Aug;65(4):645–7.
14. Spinelli EG, Mandelli ML, Miller ZA, Santos-Santos MA, Wilson SM, Agosta F, et al. Typical and atypical pathology in primary progressive aphasia variants. *Ann Neurol*. 2017 Mar;81(3):430–43.
15. Ash S, McMillan C, Gunawardena D, Avants B, Morgan B, Khan A, et al. Speech errors in progressive non-fluent aphasia. *Brain Lang*. 2010 Apr;113(1):13–20.
16. Thompson CK, Mack JE. Grammatical Impairments in PPA. *Aphasiology* [Internet]. 2014 Sep;28(8–9):1018–37. Available from: <https://www.ncbi.nlm.nih.gov/pubmed/25642014>
17. Wilson SM, Henry ML, Besbris M, Ogar JM, Dronkers NF, Jarrold W, et al. Connected speech production in three variants of primary progressive aphasia. *Brain*. 2010 Jul;133(Pt 7):2069–88.
18. Ogar JM, Dronkers NF, Brambati SM, Miller BL, Gorno-Tempini ML. Progressive nonfluent aphasia and its characteristic motor speech deficits. *Alzheimer Dis Assoc Disord*. 2007;21(4):S23-30.
19. Rohrer JD, Warren JD. Phenomenology and anatomy of abnormal behaviours in primary progressive aphasia. *J Neurol Sci*. 2010 Jun;293(1–2):35–8.
20. Rosen HJ, Allison SC, Ogar JM, Amici S, Rose K, Dronkers N, et al. Behavioral features in semantic dementia vs other forms of progressive aphasias. *Neurology*. 2006 Nov;67(10):1752–6.
21. Gorno-Tempini ML, Ogar JM, Brambati SM, Wang P, Jeong JH, Rankin KP, et al. Anatomical correlates of early mutism in progressive nonfluent aphasia. *Neurology*. 2006 Nov;67(10):1849–51.
22. Tippett DC, Thompson CB, Demsky C, Sebastian R, Wright A, Hillis AE. Differentiating between subtypes of primary progressive aphasia and mild cognitive impairment on a modified version of the Frontal Behavioral Inventory. *PLoS One* [Internet]. 2017 Aug 16;12(8):e0183212–e0183212. Available from: <https://www.ncbi.nlm.nih.gov/pubmed/28813486>
23. Goodglass H, Kaplan E, Barresi B. Boston Diagnostic Aphasia Examination Record Booklet. Lippincott Williams & Wilkins; 2000.
24. Shewan CM, Kertesz A. Reliability and validity characteristics of the Western Aphasia Battery (WAB). *J Speech Hear Disord*. 1980 Aug;45(3):308–24.
25. Rochon E, Saffran EM, Berndt RS, Schwartz MF. Quantitative analysis of aphasic sentence production: further development and new data. *Brain Lang*. 2000 May;72(3):193–218.
26. Saffran EM, Berndt RS, Schwartz MF. The quantitative analysis of agrammatic production: procedure and data. *Brain Lang*. 1989 Oct;37(3):440–79.

27. Montembeault M, Brambati SM, Gorno-Tempini ML, Migliaccio R. Clinical, anatomical, and pathological features in the three variants of primary progressive aphasia: A review. *Front Neurol*. 2018;9(AUG).
28. Weintraub S, Mesulam M-M, Wieneke C, Rademaker A, Rogalski EJ, Thompson CK. The northwestern anagram test: measuring sentence production in primary progressive aphasia. *Am J Alzheimers Dis Other Demen*. 2009;24(5):408–16.
29. Mandelli ML, Caverzasi E, Binney RJ, Henry ML, Lobach I, Block N, et al. Frontal white matter tracts sustaining speech production in primary progressive aphasia. *J Neurosci*. 2014 Jul;34(29):9754–67.
30. Rohrer JD, Knight WD, Warren JE, Fox NC, Rossor MN, Warren JD. Word-finding difficulty: a clinical analysis of the progressive aphasias. *Brain*. 2008 Jan;131(Pt 1):8–38.
31. Wilson SM, Galantucci S, Tartaglia MC, Rising K, Patterson DK, Henry ML, et al. Syntactic processing depends on dorsal language tracts. *Neuron* [Internet]. 2011 Oct 20;72(2):397–403. Available from: <https://www.ncbi.nlm.nih.gov/pubmed/22017996>
32. Yamada K, Sakai K, Akazawa K, Yuen S, Nishimura T. MR tractography: a review of its clinical applications. *Magn Reson Med Sci*. 2009;8(4):165–74.
33. Galantucci S, Tartaglia MC, Wilson SM, Henry ML, Filippi M, Agosta F, et al. White matter damage in primary progressive aphasias: a diffusion tensor tractography study. *Brain*. 2011 Oct;134(Pt 10):3011–29.
34. Bonakdarpour B, Rogalski EJ, Wang A, Sridhar J, Mesulam MM, Hurley RS. Functional Connectivity is Reduced in Early-stage Primary Progressive Aphasia When Atrophy is not Prominent. *Alzheimer Dis Assoc Disord* [Internet]. 2017;31(2):101–6. Available from: <https://www.ncbi.nlm.nih.gov/pubmed/28288010>
35. Cerami C, Dodich A, Greco L, Iannaccone S, Magnani G, Marcone A, et al. The Role of Single-Subject Brain Metabolic Patterns in the Early Differential Diagnosis of Primary Progressive Aphasias and in Prediction of Progression to Dementia. *J Alzheimers Dis*. 2017;55(1):183–97.
36. Ljubenkov PA, Staffaroni AM, Rojas JC, Allen IE, Wang P, Heuer H, et al. Cerebrospinal fluid biomarkers predict frontotemporal dementia trajectory. *Ann Clin Transl Neurol*. 2018 Oct;5(10):1250–63.
37. Neumann M, Sampathu DM, Kwong LK, Truax AC, Micsenyi MC, Chou TT, et al. Ubiquitinated TDP-43 in frontotemporal lobar degeneration and amyotrophic lateral sclerosis. *Science*. 2006 Oct;314(5796):130–3.
38. Sephton CF, Cenik B, Cenik BK, Herz J, Yu G. TDP-43 in central nervous system development and function: clues to TDP-43-associated neurodegeneration. *Biol Chem* [Internet]. 2012 Jul;393(7):589–94. Available from: <https://www.ncbi.nlm.nih.gov/pubmed/22944662>

39. Cioffi SMG, Galimberti D, Barocco F, Spallazzi M, Fenoglio C, Serpente M, et al. Non Fluent Variant of Primary Progressive Aphasia Due to the Novel GRN g.9543delA(IVS3-2delA) Mutation. *J Alzheimers Dis*. 2016 Sep;54(2):717–21.
40. Whitwell JL, Jack CRJ, Baker M, Rademakers R, Adamson J, Boeve BF, et al. Voxel-based morphometry in frontotemporal lobar degeneration with ubiquitin-positive inclusions with and without progranulin mutations. *Arch Neurol*. 2007 Mar;64(3):371–6.
41. Kertesz A, Morlog D, Light M, Blair M, Davidson W, Jesso S, et al. Galantamine in frontotemporal dementia and primary progressive aphasia. *Dement Geriatr Cogn Disord*. 2008;25(2):178–85.
42. Boxer AL, Lipton AM, Womack K, Merrilees J, Neuhaus J, Pavlic D, et al. An open-label study of memantine treatment in 3 subtypes of frontotemporal lobar degeneration. *Alzheimer Dis Assoc Disord*. 2009;23(3):211–7.
43. Norton A, Zipse L, Marchina S, Schlaug G. Melodic intonation therapy: shared insights on how it is done and why it might help. *Ann N Y Acad Sci* [Internet]. 2009 Jul;1169:431–6. Available from: <https://www.ncbi.nlm.nih.gov/pubmed/19673819>
44. Shankle WR, Hara J, Bjornsen L, Gade GF, Leport PC, Ali MB, et al. Omental therapy for primary progressive aphasia with tau negative histopathology: 3 year study. *Neurol Res*. 2009 Sep;31(7):766–9.
45. R Hodges J, Patterson K. Semantic dementia: A unique clinicopathological syndrome. *Lancet Neurol*. 2007;6:1004–14.
46. Coyle-Gilchrist ITS, Dick KM, Patterson K, Vazquez Rodriguez P, Wehmann E, Wilcox A, et al. Prevalence, characteristics, and survival of frontotemporal lobar degeneration syndromes. *Neurology*. 2016 May;86(18):1736–43.
47. Caine D, Breen N, Patterson K. Emergence and progression of “non-semantic” deficits in semantic dementia. *Cortex*. 2009 Apr;45(4):483–94.
48. Garrard P, Rentoumi V, Gesierich B, Miller B, Gorno-Tempini ML. Machine learning approaches to diagnosis and laterality effects in semantic dementia discourse. *Cortex*. 2014 Jun;55:122–9.
49. Josephs KA, Whitwell JL, Vemuri P, Senjem ML, Boeve BF, Knopman DS, et al. The anatomic correlate of prosopagnosia in semantic dementia. *Neurology*. 2008;71(20):1628–33.
50. Gan JJ, Lin A, Samimi MS, Mendez MF. Somatic Symptom Disorder in Semantic Dementia: The Role of Alexismia. *Psychosomatics*. 2016 Nov;57(6):598–604.
51. Kaplan E, Goodglass H, Weintraub S, Goodglass H. Boston naming test. Philadelphia: Lea & Febiger; 1983.
52. DE RENZI E, VIGNOLO LA. The token test: A sensitive test to detect receptive disturbances in aphasics. *Brain*. 1962 Dec;85:665–78.



53. Wilson SM, Brambati SM, Henry RG, Handwerker DA, Agosta F, Miller BL, et al. The neural basis of surface dyslexia in semantic dementia. *Brain*. 2009 Jan;132(Pt 1):71–86.
54. Migliaccio R, Boutet C, Valabregue R, Ferrieux S, Nogues M, Lehericy S, et al. The Brain Network of Naming: A Lesson from Primary Progressive Aphasia. *PLoS One*. 2016;11(2):e0148707.
55. Henry ML, Wilson SM, Ogar JM, Sidhu MS, Rankin KP, Cattaruzza T, et al. Neuropsychological, behavioral, and anatomical evolution in right temporal variant frontotemporal dementia: a longitudinal and post-mortem single case analysis. *Neurocase*. 2014;20(1):100–9.
56. Thompson SA, Patterson K, Hodges JR. Left/right asymmetry of atrophy in semantic dementia: behavioral-cognitive implications. *Neurology*. 2003 Nov;61(9):1196–203.
57. La Joie R, Landeau B, Perrotin A, Bejanin A, Egret S, Pelerin A, et al. Intrinsic connectivity identifies the hippocampus as a main crossroad between Alzheimer’s and semantic dementia-targeted networks. *Neuron*. 2014 Mar;81(6):1417–28.
58. Chapleau M, Aldebert J, Montembeault M, Brambati SM. Atrophy in Alzheimer’s Disease and Semantic Dementia: An ALE Meta-Analysis of Voxel-Based Morphometry Studies. *J Alzheimers Dis*. 2016 Oct;54(3):941–55.
59. Collins JA, Montal V, Hochberg D, Quimby M, Mandelli ML, Makris N, et al. Focal temporal pole atrophy and network degeneration in semantic variant primary progressive aphasia. *Brain [Internet]*. 2016/12/30. 2017 Feb;140(2):457–71. Available from: <https://www.ncbi.nlm.nih.gov/pubmed/28040670>
60. Pascual B, Masdeu JC, Hollenbeck M, Makris N, Insausti R, Ding S-L, et al. Large-scale brain networks of the human left temporal pole: a functional connectivity MRI study. *Cereb Cortex*. 2015 Mar;25(3):680–702.
61. Galton CJ, Patterson K, Graham K, Lambon-Ralph MA, Williams G, Antoun N, et al. Differing patterns of temporal atrophy in Alzheimer’s disease and semantic dementia. *Neurology*. 2001 Jul;57(2):216–25.
62. Scherling CS, Hall T, Berisha F, Klepac K, Karydas A, Coppola G, et al. Cerebrospinal fluid neurofilament concentration reflects disease severity in frontotemporal degeneration. *Ann Neurol*. 2014 Jan;75(1):116–26.
63. Chare L, Hodges JR, Leyton CE, McGinley C, Tan RH, Kril JJ, et al. New criteria for frontotemporal dementia syndromes: clinical and pathological diagnostic implications. *J Neurol Neurosurg Psychiatry*. 2014 Aug;85(8):865–70.
64. Mesulam M, Wicklund A, Johnson N, Rogalski E, Leger GC, Rademaker A, et al. Alzheimer and frontotemporal pathology in subsets of primary progressive aphasia. *Ann Neurol*. 2008 Jun;63(6):709–19.
65. Snowden J, Neary D, Mann D. Frontotemporal lobar degeneration: Clinical and pathological relationships. Vol. 114, *Acta neuropathologica*. 2007. 31–38 p.

66. Grossman M, Wood EM, Moore P, Neumann M, Kwong L, Forman MS, et al. TDP-43 pathologic lesions and clinical phenotype in frontotemporal lobar degeneration with ubiquitin-positive inclusions. *Arch Neurol*. 2007 Oct;64(10):1449–54.
67. Miller ZA, Rankin KP, Graff-Radford NR, Takada LT, Sturm VE, Cleveland CM, et al. TDP-43 frontotemporal lobar degeneration and autoimmune disease. *J Neurol Neurosurg Psychiatry*. 2013 Sep;84(9):956–62.
68. Mesulam M, Johnson N, Krefft TA, Gass JM, Cannon AD, Adamson JL, et al. Progranulin mutations in primary progressive aphasia: the PPA1 and PPA3 families. *Arch Neurol*. 2007 Jan;64(1):43–7.
69. Swartz JR, Miller BL, Lesser IM, Darby AL. Frontotemporal dementia: treatment response to serotonin selective reuptake inhibitors. *J Clin Psychiatry*. 1997 May;58(5):212–6.
70. Prodan CI, Monnot M, Ross ED. Behavioural abnormalities associated with rapid deterioration of language functions in semantic dementia respond to sertraline. Vol. 80, *Journal of neurology, neurosurgery, and psychiatry*. England; 2009. p. 1416–7.
71. Finger EC, MacKinley J, Blair M, Oliver LD, Jesso S, Tartaglia MC, et al. Oxytocin for frontotemporal dementia: a randomized dose-finding study of safety and tolerability. *Neurology [Internet]*. 2015 Jan 13;84(2):174–81. Available from: <https://www.ncbi.nlm.nih.gov/pubmed/25503617>
72. Donaldson ZR, Young LJ. Oxytocin, vasopressin, and the neurogenetics of sociality. *Science*. 2008 Nov;322(5903):900–4.
73. Boxer AL, Knopman DS, Kaufer DI, Grossman M, Onyike C, Graf-Radford N, et al. Memantine in patients with frontotemporal lobar degeneration: a multicentre, randomised, double-blind, placebo-controlled trial. *Lancet Neurol*. 2013 Feb;12(2):149–56.
74. Ardila A. *Aphasia Handbook*. 2014.
75. Jokel R, Rochon E, Leonard C. Treating anomia in semantic dementia: improvement, maintenance, or both? *Neuropsychol Rehabil*. 2006 Jun;16(3):241–56.
76. Frattali C. An Errorless Learning Approach to Treating Dysnomia in Frontotemporal Dementia. *J Med Speech Lang Pathol*. 2004;12(3):xi–xxiv.
77. Jokel R, Rochon E, Leonard C. Therapy for anomia in semantic dementia. *Brain Cogn*. 2002 Jul;49(2):241–4.
78. Iverson DJ, Gronseth GS, Reger MA, Classen S, Dubinsky RM, Rizzo M. Practice parameter update: evaluation and management of driving risk in dementia: report of the Quality Standards Subcommittee of the American Academy of Neurology. *Neurology*. 2010 Apr;74(16):1316–24.
79. Fonte C, Smania N, Pedrinolla A, Munari D, Gandolfi M, Picelli A, et al. Comparison between physical and cognitive treatment in patients with MCI and Alzheimer's disease. *Aging (Albany NY)*. 2019 May;

80. Gorno-Tempini ML, Brambati SM, Ginex V, Ogar J, Dronkers NF, Marcone A, et al. The logopenic/phonological variant of primary progressive aphasia. *Neurology*. 2008 Oct;71(16):1227–34.
81. Ash S, Evans E, O’Shea J, Powers J, Boller A, Weinberg D, et al. Differentiating primary progressive aphasias in a brief sample of connected speech. *Neurology*. 2013 Jul;81(4):329–36.
82. Leyton CE, Hsieh S, Mioshi E, Hodges JR. Cognitive decline in logopenic aphasia: more than losing words. *Neurology*. 2013 Mar;80(10):897–903.
83. Rohrer JD, Ridgway GR, Crutch SJ, Hailstone J, Goll JC, Clarkson MJ, et al. Progressive logopenic/phonological aphasia: erosion of the language network. *Neuroimage*. 2010 Jan;49(1):984–93.
84. Rogalski E, Johnson N, Weintraub S, Mesulam M. Increased frequency of learning disability in patients with primary progressive aphasia and their first-degree relatives. *Arch Neurol*. 2008 Feb;65(2):244–8.
85. Paternico D, Premi E, Alberici A, Archetti S, Bonomi E, Gualeni V, et al. Dyslexia susceptibility genes influence brain atrophy in frontotemporal dementia. *Neurol Genet*. 2015 Oct;1(3):e24.
86. Wideman TH, Zautra AJ, Edwards RR. NIH Public Access. 2014;154(11):2262–5.
87. Whitwell JL, Jones DT, Duffy JR, Strand EA, Machulda MM, Przybelski SA, et al. Working memory and language network dysfunctions in logopenic aphasia: a task-free fMRI comparison with Alzheimer’s dementia. *Neurobiol Aging*. 2015 Mar;36(3):1245–52.
88. Migliaccio R, Agosta F, Possin KL, Rabinovici GD, Miller BL, Gorno-Tempini ML. White matter atrophy in Alzheimer’s disease variants. *Alzheimers Dement*. 2012 Oct;8(5 Suppl):S78-87.e1-2.
89. Teichmann M, Kas A, Boutet C, Ferrieux S, Nagues M, Samri D, et al. Deciphering logopenic primary progressive aphasia: a clinical, imaging and biomarker investigation. *Brain*. 2013 Nov;136(Pt 11):3474–88.
90. Bergeron D, Gorno-Tempini ML, Rabinovici GD, Santos-Santos MA, Seeley W, Miller BL, et al. Prevalence of amyloid- $\beta$  pathology in distinct variants of primary progressive aphasia. *Ann Neurol* [Internet]. 2018 Nov;84(5):729–40. Available from: <https://www.ncbi.nlm.nih.gov/pubmed/30255971>
91. Beeson PM, King RM, Bonakdarpour B, Henry ML, Cho H, Rapcsak SZ. Positive effects of language treatment for the logopenic variant of primary progressive aphasia. *J Mol Neurosci* [Internet]. 2011/06/28. 2011 Nov;45(3):724–36. Available from: <https://www.ncbi.nlm.nih.gov/pubmed/21710364>
92. Tsapkini K, Hillis AE. Spelling intervention in post-stroke aphasia and primary progressive aphasia. *Behav Neurol* [Internet]. 2013;26(1–2):55–66. Available from: <https://www.ncbi.nlm.nih.gov/pubmed/22713403>

93. Harris JM, Gall C, Thompson JC, Richardson AMT, Neary D, du Plessis D, et al. Classification and pathology of primary progressive aphasia. *Neurology*. 2013 Nov;81(21):1832–9.
94. Leyton CE, Villemagne VL, Savage S, Pike KE, Ballard KJ, Piguet O, et al. Subtypes of progressive aphasia: application of the International Consensus Criteria and validation using beta-amyloid imaging. *Brain*. 2011 Oct;134(Pt 10):3030–43.
95. Mesulam M-M, Wieneke C, Thompson C, Rogalski E, Weintraub S. Quantitative classification of primary progressive aphasia at early and mild impairment stages. *Brain*. 2012 May;135(Pt 5):1537–53.
96. Sajjadi SA, Patterson K, Arnold RJ, Watson PC, Nestor PJ. Primary progressive aphasia: a tale of two syndromes and the rest. *Neurology*. 2012 May;78(21):1670–7.
97. Wicklund MR, Duffy JR, Strand EA, Machulda MM, Whitwell JL, Josephs KA. Quantitative application of the primary progressive aphasia consensus criteria. *Neurology*. 2014 Apr;82(13):1119–26.
98. Rohrer JD, Crutch SJ, Warrington EK, Warren JD. Progranulin-associated primary progressive aphasia: a distinct phenotype? *Neuropsychologia*. 2010 Jan;48(1):288–97.

## 7. ŽIVOTOPIS

Ime i prezime : Matea Janković

Datum rođenja : 17.11.1994

Mjesto rođenja: Zagreb, Republika Hrvatska

### OBRAZOVANJE:

2013.- 2019. Medicinski fakultet Sveučilišta u Zagrebu

2009.- 2013. II. Opća gimnazija, Zagreb

2001.- 2009. Osnovna škola Remete, Zagreb

### IZVANNASTAVNE AKTIVNOSTI

Kolovoz 2018. - Profesionalna razmjena studenata medicine, Zavod za gastroenterologiju, Sveučilišna pedijatrijska bolnica, Sankt-Petersburg, Rusija

Kolovoz 2017. - Profesionalna razmjena studenata medicine, Zavod za reumatologiju, Sveučilišna bolnica Santa Maria, Lisabon, Portugal

Rujan 2014. - Znanstvena razmjena studenata medicine, Zavod za pedijatriju, Bolnica Tauli, Sabadell, Španjolska

2013.-2019.-Aktivni član, CroMSIC (Međunarodna udruga studenata medicine, Hrvatska)

### RADNO ISKUSTVO

2017-2019. Lokalni dužnosnik za spolno i reproduktivno zdravlje uključujući AIDS (CroMSIC)

2018.-2019. Demonstrator, Zavod za pedijatriju

### STRANI JEZICI

Engleski C1

Španjolski B1

Talijanski B1