

Neočekivana otežana ekstubacija zbog mehaničkih uzroka nakon parotidektomije: prikaz bolesnice

Tonković, Dinko; Miklič Bubić, Martina; Bandić Pavlović, Daniela; Sekulić, Ante; Balenović, Igor; Mihaljević, slobodan; Curić Radivojević, Renata; Baronica, Robert

Source / Izvornik: **Liječnički vjesnik, 2020, 142, 144 - 147**

Journal article, Published version

Rad u časopisu, Objavljena verzija rada (izdavačev PDF)

<https://doi.org/10.26800/LV-142-5-6-26>

Permanent link / Trajna poveznica: <https://urn.nsk.hr/urn:nbn:hr:105:353651>

Rights / Prava: [Attribution-NonCommercial-NoDerivatives 4.0 International/Imenovanje-Nekomercijalno-Bez prerada 4.0 međunarodna](#)

Download date / Datum preuzimanja: **2024-08-10**



Repository / Repozitorij:

[Dr Med - University of Zagreb School of Medicine Digital Repository](#)





Neočekivana otežana ekstubacija zbog mehaničkih uzroka nakon parotidektomije: prikaz bolesnice

Unexpected difficult extubation due to mechanical cause following parotidectomy: a case report

Dinko Tonković^{1,2}, Martina Miklič Bublic¹✉, Daniela Bandić Pavlović^{1,2}, Ante Sekulić^{1,2}, Igor Balenović¹, Slobodan Mihaljević^{1,2}, Renata Curić Radivojević¹, Robert Baronica¹

¹Klinika za anesteziologiju, reanimatologiju i intenzivno liječenje, Medicinski fakultet Sveučilišta u Zagrebu, Klinički bolnički centar Zagreb

²Sveučilište u Zagrebu, Medicinski fakultet

Deskriptori

EKSTUBACIJA – komplikacije; ODRŽAVANJE DIŠNOG PUTA – metode; ENDOTRAHEALNA INTUBACIJA – instrumenti; ALGORITAM; OPĆA ANESTEZIJA; TUMORI ZAUŠNE ŽLIJEZDE – kirurgija; BRONHOSKOPIJA; LARINGOSKOPIJA; VIDEO ZAPIS

Descriptors

AIRWAY EXTUBATION – adverse effects; AIRWAY MANAGEMENT – methods; INTUBATION, INTRATRACHEAL – instrumentation; ALGORITHMS; ANESTHESIA, GENERAL; PAROTID NEOPLASMS – surgery; BRONCHOSCOPY; LARYNGOSCOPY; VIDEO RECORDING

SAŽETAK. Termin *otežani dišni put* odnosi se na teškoće pri intubaciji i ekstubaciji. U ovom radu prikazujemo otežanu ekstubaciju i postupak zbrinjavanja dišnog puta u bolesnice nakon učinjene parotidektomije. Iako postoje smjernice za otežani dišni put, ne postoje jasne upute za mehanički uzrokovanu otežanu ekstubaciju kada se endotrahealni tubus ne može izvaditi. Takva stanja rijetko se spominju u literaturi, obično u obliku prikaza bolesnika. Nemogućnost vađenja endotrahealnog tubusa zbog mehaničkih uzroka hitno je stanje, stoga nalaže izradu smjernica i algoritma postupanja. Algoritam koji smo rabili u ovom slučaju protekao je bez komplikacija i bolesnica se dobro oporavila.

SUMMARY. Difficult airway management usually refers to intubation or extubation problems. We present a case report of difficult extubation, and airway management algorithm that was used in a female patient following parotidectomy. Although there are algorithms for difficult airway management, there are no recommendations for difficult extubation that is mechanically caused and where endotracheal tube cannot be easily removed. Such conditions are rarely mentioned in the literature, usually in the form of case reports. Inability to remove endotracheal tube due to mechanical causes is an urgent condition and calls for an algorithm and guidelines. The algorithm that was performed in this case went uneventfully, and the patient recovered well.

Termin *otežani dišni put* razumijeva probleme vezane uz intubaciju ili ekstubaciju. Ipak, stanja pri kojima je otežana ekstubacija nastala jer se endotrahealni tubus ne može ukloniti zbog mehaničkih uzroka rijetko se spominju u literaturi, najčešće u obliku prikaza bolesnika.^{1,2}

Brojna stanja mogu uzrokovati otežano uklanjanje endotrahealnog tubusa poput grešaka na endotrahealnom tubusu, njegova oštećenja tijekom kirurških postupaka, traume larinksa ili fiksacije tubusa Kirschnerovom žicom,^{3–5} a mogu nastati tijekom kirurgije glave i vrata. Drugi uzroci mogu biti presavijanje tubusa, njegovo prijanjanje uz stijenku traheje zbog suhoće mukoze i problemi vezani uz ispuhavanje balončića tubusa. Problemi s ispuhavanjem balončića na tubusu mogu nastati zbog grešaka na balončiću,² oštećenja sustava za napuhavanje balončića pri čemu se on ne može ispuhati, a opisuju se i slučajevi pogrešne fiksacije tubusa koja je kao posljedicu imala neispravnu funkciju balončića.⁶ Poseban problem neispravnosti balončića jest njegova hernijacija, posebno ako je nastala u kombinaciji s primjenom dušičnog oksidula tijekom opće anestezije.^{7,8} Hernijacija balončića može rezultirati opstrukcijom tubusa i onemogućiti priklad-

nu ventilaciju bolesnika,⁹ što vodi do situacije koja može ugroziti život, stoga su važni hitna dijagnostika i liječenje. Cilj je ovog rada prikazati mogući algoritam za zbrinjavanje dišnog puta u bolesnice s otežanom ekstubacijom, s naglaskom na važnost videolaringoskopije i fiberbronhoskopije pri dijagnostici i planiranju postupaka.

Prikaz bolesnice

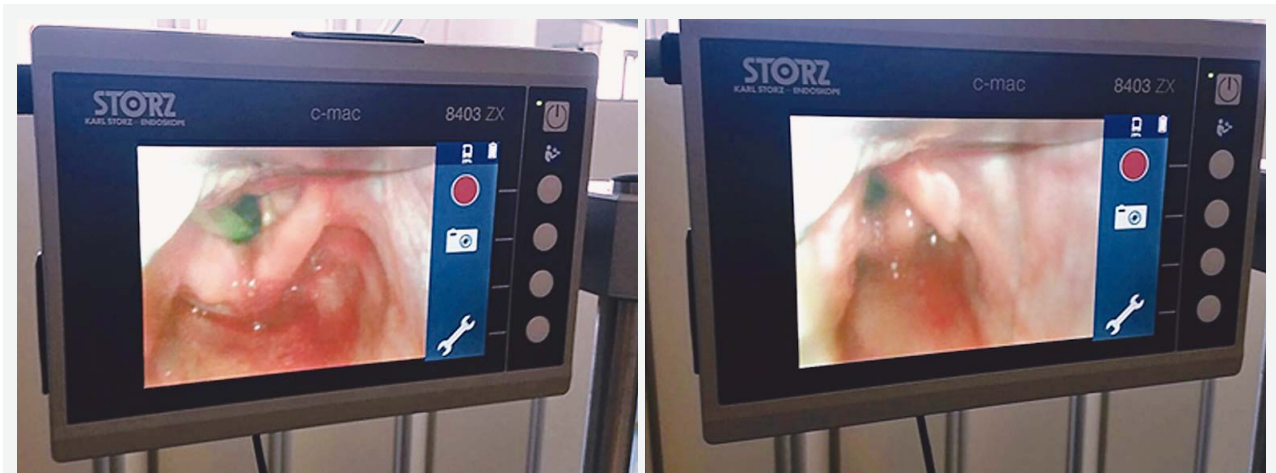57-godišnja bolesnica, ASA-ina statusa 3, primljena je radi planiranoga kirurškog zahvata uklanjanja tumora lijeve parotidne žlijezde u stilomastoidnoj regiji. Prijeoperacijskim pregledom nisu uočeni znakovi moguće otežane intubacije, uz Mallampatijev stupanj 2.

Bolesnica je uvedena u opću balansiranu anesteziju intravenskom (iv.) primjenom sufentanila (3 mcg/kg), propofola (2 mg/kg) i esmerona (0,6 mg/kg). Nakon

✉ Adresa za dopisivanje:

Dr. sc. Martina Miklič Bublic, dr. med., <https://orcid.org/0000-0002-4471-1117>
Klinika za anesteziologiju, reanimatologiju i intenzivno liječenje,
Medicinski fakultet Sveučilišta u Zagrebu, Klinički bolnički centar Zagreb,
Kišpatičeva 12, 10000 Zagreb; e-pošta: mmbublic@gmail.com

Primljeno 19. ožujka 2020., prihvaćeno 7. travnja 2020.



SLIKA 1. VIDEOLARINGOSKOPIJA BOLESNICE S OTEŽANOM EKSTUBACIJOM
 FIGURE 1. VIDEOLARYNGOSCOPY OF A PATIENT WITH DIFFICULT EXTUBATION

uredne vizualizacije i procijenjenog Cormack-Lehane-ova stupnja 1 intubirana je iz prvog pokušaja spiralnim endotrahealnim tubusom veličine 8 na dubini od 21 cm te je napuhan balončić. Poslije intubacije primijenjen je deksametazon u dozi od 8 mg iv., što je standardna procedura s obzirom na tip kirurškog zahvata.

Opća anestezija održavana je sevofluranom u mješavini kisika i zraka, uz kontinuiranu primjenu remifentanila i višekratnih ponavljanih doza esmerona. Nije bilo problema s mehaničkom ventilacijom tijekom kirurškog zahvata koji je trajao 9 sati, s obzirom na to da je, prema operateru, zahvat proširen selektivnom disekcijom vrata. Poslije zahvata bolesnica je smještena u jedinicu intenzivnog liječenja (JIL), analgesidirana i mehanički ventilirana. U poslijeoperacijskoj fazi buđenja, a nakon procjene da bolesnica diše prikladno spontano uz urednu minutnu ventilaciju, planirana je ekstubacija. Bolesnica je pritom bila budna, u kontaktu, a klinički su znakovi pokazivali urednu mišićnu snagu. Stridora nije bilo. Balončić tubusa ispuhao se, no unatoč tomu tubus se nije mogao izvući zbog velikog otpora.

Stoga se prvo izvadila nazogastrična sonda zbog sumnje na isprepletanje, ali time problem otežane ekstubacije nije riješen, kao ni rotacijom i nježnim povlačenjem tubusa.

Bolesnica je dobila deksametazon u dozi od 16 mg iv. i kalcijev glukonat u dozi od 10 mg iv. radi sprječavanja nastanka edema glasnica i okolnih struktura, a za održavanje hemodinamske stabilnosti dobila je i 100 mg lidokaina iv. Savjetovali smo se i s operaterom, koji je odbacio mogućnost kirurške fiksacije tubusa tijekom zahvata.

Pri daljnjem postupanju prvo je izvedena fiberoptička bronhoskopija kroz nos zbog sumnje na edem i mehaničku zapreku proksimalno od tubusa. Vizualiziran je tubus pravilno smješten između glasnica, uz blagi

edem aritenoida. Fiberoptička bronhoskopija zatim je obavljena kroz tubus te pritom nisu nađeni opstrukcija, hernijacija balončića ni znakovi kirurške fiksacije.

Bolesnica je zatim kratkotrajno sedirana propofolom za videolaringoskopiju, uz očuvano spontano disanje. U tubus je stavljen elastični gumeni provodnik (fr. *bougie*) da bi se osigurao dišni put i omogućila naknadna hitna intubacija ako dođe do opstrukcije i laringospazma. Najprikladnije je za to rabiti kateter za izmjenu tubusa s otvorom za dovod kisika, no u navedenim okolnostima on nije bio dostupan. Da se naknadna intubacija na taj način nije mogla izvesti, postupali bismo prema smjernicama za otežanu intubaciju.

Videolaringoskopija također je pokazala blagi edem aritenoida, možda kao rezultat manipulacije tubusom pri pokušajima izvlačenja. Nije bilo znakova krvarenja ni lateralnog pomaka anatomskih struktura pa je nakon eliminacije mogućih uzroka u dogovoru s operaterom endotrahealni tubus snažno povučen prema van (slika 1.), a zatim je izvađen i elastični gumeni provodnik (*bougie*).

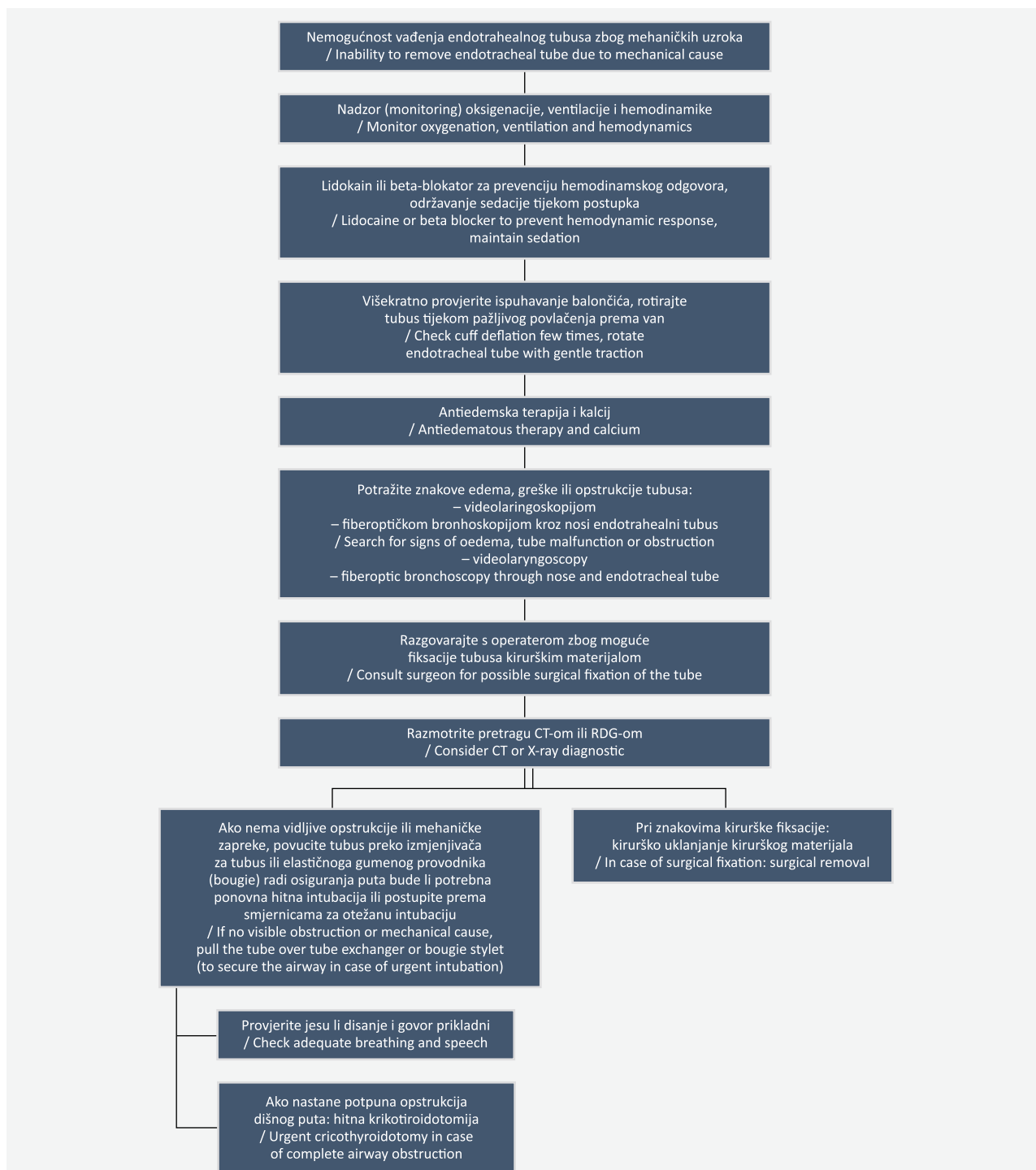
Poslije ekstubacije endotrahealni je tubus pažljivo pregledan. Nije uočena greška na tubusu ni hernijacija balončića.

Uzrok otežane ekstubacije bolesnice mogli su biti invaginacija balončića ili njegov rigiditet u kombinaciji s blagim edemom u regiji.

Unatoč otežanoj ekstubaciji nije bilo respiratornih komplikacija, bolesnica je odgovarajuće spontano disala, auskultatorno uredna šuma disanja, bez razvoja laringospazma i promuklosti. Poslijeoperacijski oporavak protekao je uredno.

Rasprava

Dobro su poznati algoritmi za otežani dišni put bilo da se radi o otežanoj intubaciji ili otežanoj ekstubaciji



SLIKA 2. ALGORITAM PRI OTEŽANOJ EKSTUBACIJI ZBOG MEHANIČKIH UZROKA
FIGURE 2. DIFFICULT AIRWAY EXTUBATION MANAGEMENT DUE TO MECHANICAL CAUSES

zbog očekivanih komplikacija vezanih uz mogućnost održavanja spontanog disanja, opstrukciju dišnog puta ili laringospazam. No ne postoje algoritmi za postupanje pri mehaničkom uzroku otežane ekstubacije gdje postoji otpor za vrijeme izvlačenja tubusa.

Probleme s ekstubacijom teško je predvidjeti, a mogu uzrokovati znatnu neugodu budnom bolesniku.

Takve situacije mogu pokrenuti hemodinamsku nestabilnost ili respiratorne komplikacije koje nalažu hitno liječenje. Uz navedeno, svjesnost bolesnika pri neugodnim medicinskim postupcima u perioperativnom razdoblju može uzrokovati anksioznost koja je katkad prolazna, ali može rezultirati i posttraumatskim stresnim poremećajem (PTSP).¹⁰

Viši rizik od otežane ekstubacije postoji kod pretilosti, strume, opstruktivne apneje u spavanju, velikih kirurških zahvata na glavi i vratu, kao i pri opstetričkim kirurškim zahvatima i zahvatima na cervikalnoj kralježnici.¹¹ Bolesnici s navedenim teškoćama ujedno su oni kod kojih treba imati razrađenu strategiju ekstubacije radi prevencije kolapsa dišnog puta i posljedica njegove opstrukcije.

Dijagnostika stanja temelji se na nemogućnosti mehaničkog uklanjanja endotrahealnog tubusa. Uzrok i lokalizacija problema u nekim će se situacijama razriješiti videolaringoskopijom ili fiberoptičkom bronhoskopijom.¹² Razgovor s kirurgom može otkloniti ili potvrditi sumnju na fiksaciju kirurškim materijalom tijekom zahvata.⁵ Mogu se obaviti i CT ili RDG vrata i toraksa ako je potrebno dodatno objasniti uzrok otežane ekstubacije, uz dvojbu prihvatljivosti ozračivanja bolesnika, kao i transporta potencijalno nestabilnog bolesnika s neadekvatno osiguranim dišnim putom do dijagnostičke dvorane. U naše bolesnice, uz konzultaciju s operaterom, kontrolni CT vrata nije učinjen s obzirom na moguće rizike od transporta.

Dođe li do neočekivanih problema pri ekstubaciji bolesnika zbog mehaničkih uzroka, sedacija budnog bolesnika ublažit će stresni odgovor na takvu neugodnu situaciju. Tijekom cijelog postupka važni su nadzor (monitoring) i održavanje odgovarajuće oksigenacije, ventilacije i hemodinamske stabilnosti bolesnika. Valja provjeriti prohodnost tubusa i procijeniti moguće znakove edema epiglotisa ili glasnica, kao i prije navedene znakove kirurške fiksacije. Postupak koji pritom može pomoći jest lagano povlačenje tubusa uz rotaciju. U literaturi se opisuje i transtrahealno ispuhavanje balončića ili ispuhavanje iglom u sustavu za napuhavanje balončića ako se sumnja na njegovu grešku.¹² Kirurško uklanjanje šavova nužno je ako je tubus neplanirano fiksiran tijekom zahvata,¹² što se može evaluirati fiberoptičkom bronhoskopijom kroz endotrahealni tubus.

Mehanički uzrokovana nemogućnost uklanjanja endotrahealnog tubusa hitno je stanje koje nalaže

algoritam i smjernice. Stoga pri otežanoj ekstubaciji zbog mehaničke zapreke predlažemo ovaj algoritam (slika 2.), a radi smanjenja komplikacija u danoj situaciji.

LITERATURA

1. *Hartley M, Vaughan RS.* Problems associated with tracheal extubation. *Br J Anaesth* 1993;71(4):561–8.
2. *Suman S, Ganjoo P, Tandon MS.* Difficult extubation due to failure of an endotracheal tube cuff deflation. *J Anaesthesiol Clin Pharmacol* 2011;27(1):141–2.
3. *Davila VR, Schwab C, Papadimos TJ, Casabianca AB.* A difficult extubation: Endotracheal tube ensnarement by a Kirschner wire. *Int J Crit Illn Inj Sci* 2015;5(2):128–9. doi: 10.4103/2229-5151.158426.
4. *Lee C, Schwartz S, Mok MS.* Difficult extubation due to transfixation of a nasotracheal tube by a Kirschner wire. *Anesthesiology* 1977;46:427.
5. *Leong S-L, Lin Y-T, Hsing C-H, Lan K-M, Lin M-C.* Unanticipated difficult nasotracheal extubation following oral surgery. *Acta Anaesthesiol Taiwan* 2014;52(4):197–200. doi: 10.1016/j.aat.2014.03.004.
6. *Nag DS, Samaddar DP.* Inappropriate fixation of an endotracheal tube causing cuff malfunction resulting in difficult extubation. *Braz J Anesthesiol* 2016;66(5):536–8. doi: 10.1016/j.bjane.2013.04.009.
7. *Bar-Lavie Y, Gatot A, Tovi F.* Intraoperative herniation of a tracheostomy tube cuff. *J Laryngol Otol* 1995;109(2):159–60.
8. *Viallard M, Sok S, Olivera C, Dehghani J, Riou B.* [Respiratory tract obstruction caused by ballooning of an intubation tube cuff during nitrous oxide inhalation]. *Ann Fr Anesth Reanim* 1990;9(5):460–2.
9. *Treffers R, de Lange JJ.* An unusual case of cuff herniation. *Acta Anaesthesiol Belg* 1989;40(1):87–90.
10. *Aceto P, Perilli V, Lai C i sur.* Update on post-traumatic stress syndrome after anesthesia. *Eur Rev Med Pharmacol Sci* 2013; 17(13):1730–7.
11. *Cavallone LF, Vannucci A.* Review article: Extubation of the difficult airway and extubation failure. *Anesth Analg* 2013; 116(2):368–83. doi: 10.1213/ANE.0b013e31827ab572.
12. *Karmarkar S, Varshney S.* Tracheal extubation. *Contin Educ Anaesth Crit Care Pain* 2008;8(6):214–220.

