

Penoplastika i vakuum-terapija u djece s Fournierovom gangrenom penisa

Antabak, Anko; Papeš, Dino; Bulić, Krešimir; Leutić, Tomislav; Dobrić, Ivan

Source / Izvornik: **Liječnički vjesnik, 2020, 142, 239 - 243**

Journal article, Published version

Rad u časopisu, Objavljena verzija rada (izdavačev PDF)

<https://doi.org/10.26800/LV-142-7-8-39>

Permanent link / Trajna poveznica: <https://urn.nsk.hr/urn:nbn:hr:105:043778>

Rights / Prava: [Attribution-NonCommercial-NoDerivatives 4.0 International/Imenovanje-Nekomercijalno-Bez prerada 4.0 međunarodna](#)

Download date / Datum preuzimanja: **2024-07-24**



Repository / Repozitorij:

[Dr Med - University of Zagreb School of Medicine Digital Repository](#)





Penoplastika i vakuum-terapija u djece s Fournierovom gangrenom penisa

Penoplasty and vacuum-assisted closure in children with Fournier's gangrene of the penis

Anko Antabak¹ , Dino Papeš¹, Krešimir Bulić¹, Tomislav Luetić¹, Ivan Dobrić¹

¹Klinika za kirurgiju, Medicinski fakultet Sveučilišta u Zagrebu, KBC Zagreb

Deskriptori

FOURNIEROVA GANGRENA – etiologija, kirurgija;
BOLESTI PENISA – etiologija, kirurgija;
IMUNOSUPRESIJA – neželjeni učinci;
TRANSPLANTACIJA KOŽE – metode;
REKONSTRUKCIJSKI KIRURŠKI ZAHVATI – metode;
LIJEČENJE RANE NEGATIVNIM TLAKOM – metode;
VAKUUM; CIJELJENJE RANE;
ISHOD LIJEČENJA

Descriptors

FOURNIER GANGRENE – etiology, surgery;
PENILE DISEASES – etiology, surgery;
IMMUNOSUPPRESSION – adverse effects;
SKIN TRANSPLANTATION – methods;
RECONSTRUCTIVE SURGICAL PROCEDURES – methods;
NEGATIVE-PRESSURE WOUND THERAPY – methods;
VAKUUM; WOUND HEALING;
TREATMENT OUTCOME

Adresa za dopisivanje:

Prof. dr. sc. Anko Antabak,
<https://orcid.org/0000-0002-6139-7799>
Klinika za kirurgiju, Medicinski fakultet
Sveučilišta u Zagrebu, KBC Zagreb,
Kišpatičeva 12, 10000 Zagreb,
e-pošta: aantabak@kbc-zagreb.hr

Primljeno 27. svibnja 2019.,
prihvaćeno 3. veljače 2020.

SAŽETAK. Fournierova gangrena (FG) penisa vrlo rijetko nastaje u djece. Liječenje započne odstranjenjem nekrotičnog tkiva i zaustavljanjem infekcije. Penoplastikom ogoljenog penisa, koja je zahtjevan i komplikacijama opterećen postupak, treba osigurati erektilnu funkciju i estetski prihvatljiv ishod. U radu se prikazuje tehnika penoplastike i primjene vakuum terapije u troje djece s FG penisa. U periodu 2000. do 2017. godine u KBC Zagreb je liječeno troje djece s FG penisa. Gangrena se razvila tijekom snažne imunosupresije zbog kemoterapija akutne limfatične leukemije, koja je krenula kao infekcija kože skrotuma, prepucija i perineuma. Nakon nekrektomije u općoj anesteziji, postavljen je i za glans fiksiran Foley urinarni kateter. Slobodni kožni presadak je uzet s lateralne strane natkoljenice u debljini 0,5 mm. Presadak je postavljan i šavovima fiksiran u nepotpunoj erekciji. Cirkularno punim opsegom obložen je prvo vazelinskom gazom, a preko nje spužvom debljine 20 mm. Preko svega je postavljena adherentna folija i vakuum-cijev. Negativni tlak je održavan aparatom kontinuirano na 75 mm Hg, kako bi penis bio u produženoj erekciji. Praćena je prokrvljenost penisa kontrolom kapilarnog pulsa na eksponiranom glansu. Sustav negativnog vakuum-tlaka (VAC, engl. *Vacuum Assisted Closure*) odstranjen je sedmog dana. Nije bilo poslijeoperacijskih komplikacija, a puna reepitelizacija trajala je deset dana. Petnaestogodišnji pacijent je godinu dana nakon operacije i izlječenja osnovne bolesti imao bezbolnu erekciju, a masturbacijom je postigao ejakulaciju. Kako bi se minimalizirala mogućnost naknadne kontrakcije, korišteni su nešto deblji presadci. Negativni tlak od 75 mm Hg sustavno je čitavim obujmom fiksirao presadak kože unatoč konveksitetu podloge. Druga mu je funkcija održavati kavernoza tijela penisa u nepotpunoj erekciji, kako bi se slobodni kožni presadak fiksirao punom površinom. Neki su autori koristili sličnu tehniku, s jačim negativnim tlakom, no oni bilježe značajnu razinu poslijeoperacijske boli. Izostanak komplikacija, uz zadovoljavajući estetski, ali i funkcionalni ishod, ovu metodu penoplastike i vakuum-terapije promovira kao metodu izbora u djece s Fournierovom gangrenom penisa.

SUMMARY. Fournier's gangrene (FG) of the penis rarely occurs in boys. Initial treatment consists of debridement and infection control. Penoplasty, a complex procedure burdened with complications, should ensure good erectile function and aesthetic outcome. This article presents the vacuum-assisted penoplasty procedure that was undertaken in three children with FG of the penis from 2000 to 2017 in University Hospital Centre Zagreb. FG started at the prepuce, penile skin or scrotum due to immunosuppression caused by chemotherapy for acute lymphatic leukaemia. Necrectomy of the whole penile shaft was performed in general anaesthesia, and urinary catheter was placed and fixated to the glans. A partial thickness skin graft (0.5–6 mm) was harvested from the lateral thigh, placed on the penile shaft while artificial erection was maintained (to ensure sufficient skin for later erections) and fixated with quilting sutures. The skin graft was covered by Vaseline gauze Vaseline® Petrolatum gauze, circular 20 mm thick VAC (Vacuum Assisted Closure) sponge and adhesive film. Negative pressure was maintained at 75 mm Hg and the penis was kept in erected state. Glans capillary refill was regularly checked. Vacuum therapy was removed on the seventh postoperative day. There were no postoperative complications and full re-epithelisation occurred on postoperative day 10. The 15-year-old patient reported painless postoperative erections and achieved ejaculation with masturbation. Thicker than usual grafts were used to minimize graft contraction. Negative pressure of 75 mm Hg and complete adherence of the sponge were achieved despite the cylindrical shape of the wound bed. The function of the vacuum system was not only to fixate the graft, but to maintain the penile shaft in the state of permanent artificial erection. The pressure of 75 mm Hg was chosen because the reports in which higher pressures were used reported a higher postoperative pain levels as well. Good functional and aesthetic outcome with no complications make this procedure the method of choice for the reconstruction of penile shaft skin defects after Fournier's gangrene in children.

Fournierova gangrena je rijetka akutna, galopirajuća, često smrtonosna nekrotizirajuća infekcija fascije vanjskog genitala, perianalnog ili perinealnog područja.¹ Uzrokovana je višestrukim anaerobnim i aerobnim mikroorganizmima. Češća je u muškaraca u dobi od 30 do 50 godina života, no javlja se u oba spola i bilo kojoj životnoj dobi.² Obično je povezana s oslabljenim staničnim imunitetom. Osnovni princip liječenja je što raniji agresivan kirurški debridment i antibiotska terapija širokog spektra.³ Unatoč poduzetim mjerama smrtnost je 20–40%.⁴ Izolirana Fournierova gangrena penisa vrlo je rijetka, osobito u djece, a u literaturi je do sada opisano samo stotinjak slučajeva.^{5,6} Penis je zahvaćen širenjem gangrene iz perineuma ili skrotuma. Kada je zahvaćen primarno penis, radi se o nekrozi čitavog penisa. U odrasloj dobi nastaje kao posljedica zastoynog edema kod srčane dekompenzacije, ekskorijacija i infekcija nakon oralnog i analnog seksa, ili je uzrok nepoznat (idiopatski). Započne bolovima, edemom čitavog penisa, slijedi gangrena, ulceracije, gnojni iscjedak. Glavica penisa ne ulcerira, umjerenog je edema. Koža prepucija, površna i duboka fascija penisa i tkivo između njih su nekrotični, a kavernoza tijela su netaknuta.⁵ To je posljedica odvojenog dotoka krvi u kavernoza tijela penisa koji proizlazi iz unutarnje pudendalne arterije, dok se fascije i koža opskrbljuju vanjskim pudendalnim arterijama.⁷ No opisan je i slučaj Fournierove gangrene cijelog penisa koji zahtijeva amputaciju penisa⁸ i teški oblik penilne gangrene koju je pratila autoamputacija penisa.⁹

Fournierova gangrena većinom kreće od kože skrotuma, inguinuma i perineuma.¹⁰ U djece je izolirani primarni oblik penilne nekroze izuzetno rijedak i viđa se kod imunokompromitirane djece koja su imala fimozu kompliciranu balanopostitisom.¹¹ U njih je nazočna i infekcija urina, koju prati striktura uretre. Rana sadrži polimikrobne organizme, najčešći su to *Staphylococcus aureus* i *Escherichia coli*.

Učinkovita primjena antibiotika širokog spektra i agresivno uklanjanje nekrotičnih i zaraženih tkiva do u zdravo temelj je uspješne terapije.¹² Demarkacijska linija zdravog i zahvaćenog tkiva u ranoj fazi je makroskopski nevidljiva. Devitalizirano tkivo propagira infekciju i novu daljnju nekrozu, stoga je precizna nekrektomija važna u zaustavljanju gangrene. No prekomjerno odstranjenje tkiva na penisu povlači problem rekonstrukcije (penoplastike). Kako bi se maksimalno sačuvalo zdravo tkivo penisa, u nejasnim stanjima čine se višekratne i česte revizije i dodatne nekrektomije. Time se sprječava prekomjerno odstranjenje tkiva koje bi moglo koristiti kod rekonstrukcije.

Nakon eradikacije infekcije i nekroze penisa, vraćanje kozmetički prihvatljivog pokrova penisa bez ugrožavanja erektilne funkcije predstavlja velik izazov. Strategija zatvaranja rane i dugoročni ishodi su neiz-

vjesni. Neki kirurzi liječe i velike rane na penisu dugotrajnim previjanjem izbjegavajući postupak rane penoplastike¹³, dok drugi preferiraju pošteđni pristup i ranu penoplastiku uz upotrebu vakuum-tehnike (engl. *Vacuum Assisted Closure*, VAC).¹⁴ Tehnika penoplastike nije standardizirana, može se koristiti koža skrotuma ili ostataka prepucija, ali većinom se koriste slobodni kožni presadci.^{15–17} Pokrivanje defekta nakon Fournierove gangrene skrotuma, prepona, perineuma manje je zahtjevan postupak i primjena tehnike VAC je gotovo standardna.^{18–19} Upotreba tehnike VAC u postupku liječenja Fournierove gangrene osigurava učinkovitu drenažu sekreta, smanjuje edem, povećava protok krvi i ubrzava zacjeljivanje tkiva. Bezbolna je, a bolesnicima omogućava ranu mobilizaciju. Pri tome se smanjuje broj previjanja i potrošnja materijala. Za korištenje tehnike VAC treba nešto iskustva i vještine, posebice u određenim regijama. Primjer je penoplastika slobodnim presatkom kože i tehnika VAC. To je tehnički zahtjevan postupak, osobito u djece. Penoplastika nakon Fournierove gangrene uporabom VAC-a opisana je u tek nekoliko radova, a serije čine nekoliko bolesnika.²⁰

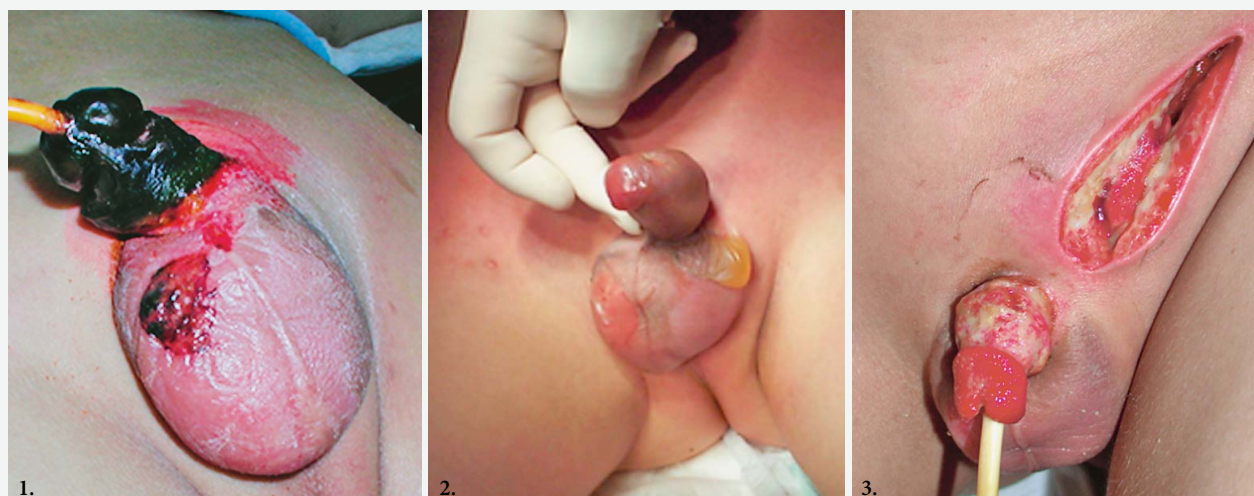
U ovom radu se prikazuje postupak penoplastike slobodnim kožnim presadkom uz primjenu vakuum tehnike, u djece s Fournierovom gangrenom penisa.

Ispitanici

U razdoblju od 2000. do 2017. godine u Zavodu za dječju kirurgiju KBC Zagreb liječeno je troje djece s Fournierovom gangrenom penisa u dobi od pet, sedam i petnaest godina. Osnovna dijagnoza u sve troje djece bila je akutna limfatična leukemija. Gangrena se razvila u vrijeme snažne imunosupresije tijekom kemoterapije ili pripreme za transplantaciju koštane srži, koja je krenula kao infekcija kože prepucija (slika 1), skrotuma (slika 2) i preponske regije (slika 3).

Prikaz postupka

Sve troje djece s Fournierovom gangrenom skrotuma i penisa liječeno je kirurškim odstranjenjem nekrotičnog tkiva, intravenskom nadoknadom tekućine i elektrolita i antibioticima: penicilinom G, gentamicinom, metronidazolom (prema bolničkim smjernicama antibiotskog liječenja KBC Zagreb). Svi zahvati učinjeni su u općoj anesteziji u operacijskoj sali. Prije postupka penoplastike u do tri navrata načinjena je nekrektomija i previjanje u dvodnevni intervalima. Odstranjena je koža penisa, prepucij, površna fascija i vezivno tkivo zajedno s površnim venama do duboke fascije penisa. Duboke dorzalne vene, živci i dorzalne penilne arterije (uklopljene u duboku fasciju) ostale su intaktne. Prema koži baze penisa, na prijelazu u kožu skrotuma, posebnom pozornošću, pod kontrolom



SLIKA 1. TREĆI DAN NAKON AKUTNOG BALANOPOSTITISA, POTPUNA GANGRENA PENISA

FIGURE 1. THE THIRD DAY AFTER ACUTE BALANOPOSTITIS, FOURNIER'S GANGRENE OF THE ENTIRE PENIS

SLIKA 2. FOURNIEROVA GANGRENA SKROTUMA I PENISA, 24 SATA NAKON PRVIH SIMPTOMA

FIGURE 2. FOURNIER'S GANGRENE OF THE PENIS AND SCROTUM, 24 HOURS AFTER THE FIRST SYMPTOMS

SLIKA 3. FOURNIEROVA GANGRENA PREPONE I PENISA, STANJE NAKON NEKREKTOMIJA I ERADIKACIJE INFEKCIJE

FIGURE 3. THE FOURNIER'S GANGRENE OF THE PENIS AND INGUINAL REGION, APPEARANCE AFTER DEBRIDEMENT AND ERADICATION OF INFECTION

kirurških lupa (povećanje 3,5 x) određena je granica nekrektomije. Penoplastika je učinjena nakon zaustavljanja progresije infekcije i pojave granulacija na dubokoj fasciji penisa (rana odgođena).

Postupak penoplastike čini se u općoj anesteziji, u položaju djeteta na leđima. Pere se ingvinoskrotalna regija i penis, postavlja se Foley urinarni kateter i jednim šavom fiksira za glans penisa. Pere se mjesto s kojeg se odiže kožni presadak, kod naših pacijenata lateralna strana desne natkoljenice. Dermatomom „Esculap Aculan 3 T“ na baterijsko napajanje odignut je presadak u debljini 0,5 mm. Prethodno se zacrta površina kože koja veličinom prekriva defekt kože penisa u artifičijelnoj erekciji (erekcija se postiže injiciranjem fiziološke otopine u korpora penisa). Tako priređen presadak pravokutnog je oblika, duljina mu odgovara duljini penisa, od baze do ruba glansa, a širina obujmu penisa. Na defekt baze penisa cirkularno se mobilizira koža skrotuma i s nekoliko šavova fiksira uz fasciju. Koriste se pojedinačni povratni šavovi, resorptivni konci 4–0, na atraumatskoj kožnoj igli. Slobodni kožni presadak postavljan je cirkularno punim opsegom i šavovima fiksiran uz glans i kožu skrotuma. Preko čitave površine postavljaju se drenažne incizije u dužini nekoliko milimetara (slika 4).

Prešiveni presadak obloži se prvo vazelinskom gazom, a preko nje spužvom debljine 20 mm. Spužva se kroji tako da unutarnji sloj površinom potpuno pokriva površinu fiksiranog presatka kože. S nekoliko pojedinačnih neresorptivnih šavova 3–0 zašije se tako

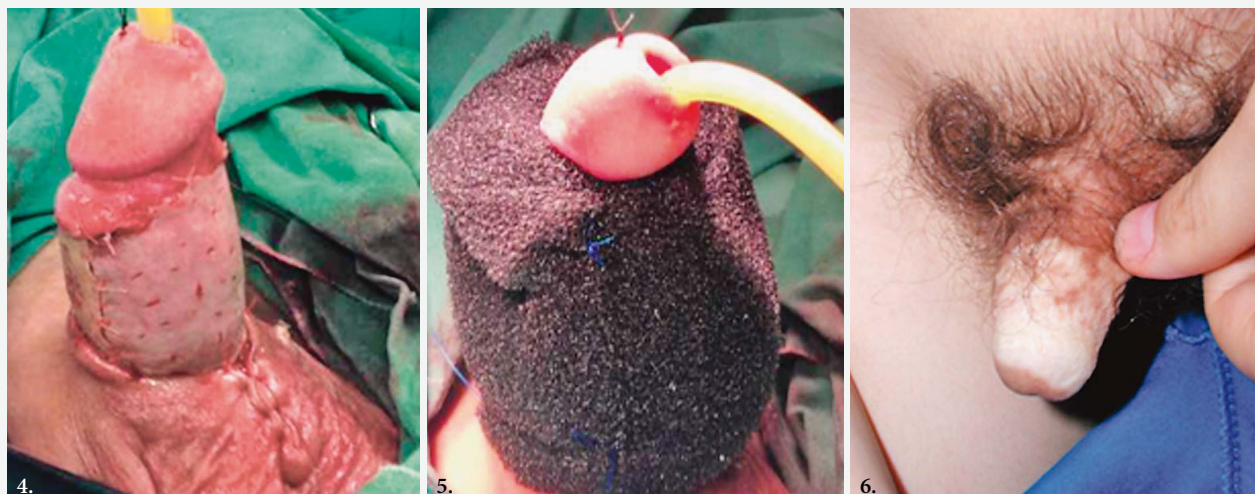načinjeni šuplji cilindar uzdužnom linijom spajanja (slika 5).

Preko tako oblikovanoga spužvastog valjka te kože skrotuma postavlja se adherentna folija i sustav za konekciju na vakuum cijev. Negativni tlak u ovako načinjenom zatvorenom sustavu održavan je aparatom (SIMEX 300, Medicintehnik GmbH, DE Deissling) kontinuirano na negativnih 75 mm Hg, koji je održavao penis u produženom nepotpunom erektilnom stanju. Praćena je prokrvljenost penisa kontrolom kapilarnog pulsa na ekspaniranom glansu. Vakuum sustav je odstranjen sedmoga dana. Nije bilo poslijeoperacijskih komplikacija, a puna reepitelizacija trajala je deset dana. Petnaestogodišnji pacijent je godinu dana nakon operacije i izlječenja osnovne bolesti imao bezbolnu erekciju, a masturbacijom je postigao ejakulaciju. Penis je bio ravan, estetski prihvatljiva izgleda, uz naznačenu diskolorizaciju transplantirane kože (slika 6).

Rasprava

Fournierova gangrena penisa u odraslih većinom je vezana uz ozljede kože penisa (oralni, analni seks) ili injiciranje opioida, javlja se u osoba koje imaju diabetes mellitus, prekomjernu tjelesnu masu, ili u imunokompetentih osoba.^{21–23}

U djece se viđa u pravilu u stanjima insuficijentne stanične imunosti.⁷ Tako su sva tri naša pacijenta u vrijeme pojave gangrene penisa bila pod učincima lijekova koji se koriste u sustavnoj terapiji zloćudnih bolesti.



SLIKA 4. PENOPLASTIKA KOŽNIM PRESADKOM PRIJE POSTAVLJANJA SUSTAVA VAC
FIGURE 4. PENOPLASTY WITH SKIN GRAFT BEFORE SETTING UP THE VAC SYSTEM

SLIKA 5. PENOPLASTIKA, FIKSIRANJE SPUŽVE SUSTAVA VAC NA KOŽNI PRESADAK
FIGURE 5. PENOPLASTY, FIXING THE VAC SYSTEM SPONGE ON THE SKIN GRAFT

SLIKA 6. IZGLLED SPOLOVILA, GODINU DANA NAKON PENOPLASTIKE
FIGURE 6. THE APPEARANCE OF THE GENITAL AREA, ONE YEAR AFTER PENOPLASTY

Oni uz pozitivan učinak na osnovnu bolest povećavaju sklonost infekcijama i ometaju cijeljenje rana, što daje posebitost postupku liječenja Fournierove gangrene penisa u djece.

Osnovni principi liječenja gangrene do eradikacije infekcije i pripreme podloge za rekonstrukcijske zahvate dobro su opisani u literaturi. Glavna uporišta liječenja Fournierove gangrene i dalje ostaju debridman, intravenska nadoknada tekućine i intravenski antibiotici širokog spektra. Odstranjenje mrtvoga i devitaliziranoga tkiva ima vrlo važnu ulogu u zaustavljanju širenja infekcije. Ipak, treba paziti da se izbjegne izrezivanje zdravog tkiva, osobito na penisu. Time se sprječava prekomjerni gubitak tkiva koje bi se moglo koristiti za rekonstrukciju. Zbrinjavanje defekta mekih tkiva perineuma i skrotuma muskulokutanim režnjevima mikrokirurški je postupak koji se često koristi u postupku liječenja Fournierove gangrene, a razvijene su različite tehnike.^{24–27}

No, opisa penoplastike u imunokompromitirane djece s Fournierovom gangrenom gotovo da nema. Penoplastika se u djece koristi kao tehnika liječenja ukopanog penisa i o ovom postupku ima dosta literaturnih navoda.^{28,29} Vraćanje kozmetički prihvatljivog pokrivača kože penisa bez ugrožavanja erektilne funkcije izazov je penoplastike u djece nakon eradikacije Fournierove gangrene. Za pokrivanje defekta kožnog pokrivača koristili smo u proksimalnim dijelovima transponiranu kožu skrotuma. Tako smo na korijenu penisa osigurali dobro vaskulariziran kožni pokrov.

Ovo je kritično područje, tu se i minimalno pomicanje penisa može negativno odraziti na proces prihvatanja presatka kože. No, glavninu pokrivača penisa čini transplantat kože djelomične debljine. Pokrivanje transplantatom ima prednosti. Za potrebe penoplastike ima ga dostatno, a osim toga lako se uzima u potrebnoj površini i debljini. Kako su estetski rezultati puno slabiji kada se transplantiraju tanki presadci (tanji od 0,3 mm), mi smo koristili nešto deblje kožne presatke (oko 0,5 mm), kako bi se minimalizirala mogućnost naknadne kontrakcije. Kada se uzima puna debljina kože, tada se prenose i kožni adneksi (dlake i žlijezde).

Na kožni presadak prvo se postavi vazelinska gaza, a na nju spužva. Koristili smo spužvu debljine 20 mm. Ona daje dostatnu čvrstoću kako bi kompleks omotanog penisa i omotača bio stabilan. Mirovanje penisa u fazi cijeljenja podloge i kože koja je presađena prvi je preduvjet za dobar ishod. Stabilnost formacije dodatno je osiguravao kroz nju apliciran negativni tlak ograničen na 75 mm Hg. Negativni tlak odvodi sekret, smanjuje napetost i smanjuje postoperativnu bol. Sličnu tehniku primijenjenu u odraslih opisalo je nekoliko autora.^{30,31} Druga zadaća ove „naše“ konstrukcije pod negativnim tlakom bila je fiksacija kožnog presatka na konveksnu (cilindričnu) podlogu (tijelo ogoljenog penisa). Ne manje važna funkcija permanentnoga negativnog tlaka jest održavanje kavernoznih tijela penisa u nepotpunoj artificalnoj erekciji, kako bi se slobodni kožni presadak fiksirao punom površinom u artificalnoj erekciji. Iblher i sur. koristili su sličnu teh-

niku s jačim negativnim tlakom (125 mm Hg) koji je, čini se, bio prevelik pa je izazivao nelagodu i jaku poslijeoperacijsku bol.³² Medikamentozna artifičijelna erekcija nesigurna je u djece (tadalafil se koristi u liječenju plućne hipertenzije i u djece).

Izvođenje penoplastike u artifičijelnoj nepotpunoj erekciji korištenjem tehnike VAC daje dobre rezultate kod djece s Fournierovom gangrenom penisa.

LITERATURA

1. *Obi A O.* Isolated Fournier's gangrene of the penis. *Niger J Clin Pract* 2016;19:426–30.
2. *Ghnam W.* Fournier's gangrene in Mansoura Egypt: A review of 74 cases. *J Postgrad Med* 2008;54:106.
3. *Sorensen MD, Krieger JN, Rivara FP, Klein MB, Wessells H.* Fournier's gangrene: management and mortality predictors in a population based study. *J Urol* 2009;182:2742–7.
4. *Ersay A, Yilmaz G, Akgun Y, Celik Y.* Factors affecting mortality of Fournier's gangrene: Review of 70 patients. *ANZ J Surg* 2007;77:43–8.
5. *Deb PP, Choudhary A, Dey RK, Das RK.* Isolated Involvement of Penis in Fournier's Gangrene: A Rare Possibility. *J Coll Physicians Surg Pak* 2018;28:164–5.
6. *Ndubuisi E, Raphael JE.* Fournier's Gangrene. U: *Vitin A, ur. Gangrene – Current Concepts and Management Options.* IntechOpen; 2011.
7. *Ward L, Eisenson D, Fils JL.* Fournier's gangrene of the penis in a 12-year-old patient secondary to phimosis. *R I Med J* 2016;99:45–6.
8. *Bernstein SM, Celano T, Sibulkin D.* Fournier's gangrene of the penis. *South Med J* 1976;69:1242–4.
9. *Eke N, Onwuchekwa AC.* Fournier's gangrene of the penis associated with adenocarcinoma of the rectum and diabetes mellitus. *Acta Urol Ital* 1999;13:207–9.
10. *Anchi T, Tamura K, Inoue K i sur.* Localized Fournier's gangrene of the penis: A case report. *Hinyokika Kiyo* 2009;55:153–6.
11. *Yecies T, Lee DJ, Sorbellini M, Ramasamy R.* Penile Fournier's gangrene. *Urology* 2013;82:e31.
12. *Bernstein SM, Celano T, Sibulkin D.* Fournier's gangrene of the penis. *South Med J* 1976;69:1242–4.
13. *Lauerman M, Kolesnik O, Park H i sur.* Definitive Wound Closure Techniques in Fournier's Gangrene. *Am Surg* 2018;84:86–92.
14. *Perry TL, Kranker LM, Mobley EE, Curry EE, Johnson RM.* Outcomes in Fournier's Gangrene Using Skin and Soft Tissue Sparing Flap Preservation Surgery for Wound Closure: An Alternative Approach to Wide Radical Debridement. *Wounds* 2018;30:290–9.
15. *Black PC, Friedrich JB, Engrav LH, Wessells H.* Meshed unexpanded split-thickness skin grafting for reconstruction of penile skin loss. *J Urol* 2004;172:976–9.
16. *McAninch JW.* Management of genital skin loss. *Urol Clin North Am* 1989;16:387–97.
17. *Vincent MP, Horton CE, Devine CJ Jr.* An evaluation of skin grafts for reconstruction of the penis and scrotum. *Clin Plast Surg* 1988;15:411–24.
18. *Wallner C, Behr Z, Ring A, Mikhail BD, Lehnhardt M, Daigeler A.* Reconstructive methods after Fournier gangrene. *Urologe A* 2016;55:484–8.
19. *Comploj E, Pycha A.* Plastic reconstruction of external genitalia after Fournier's gangrene. *Urologe A* 2017;56:1289–92.
20. *Zhu T, Liao LG, Li YF i sur.* Vacuum sealing drainage as an adjuvant treatment of penile and scrotal gangrene: Clinical analysis of 4 cases. *Zhonghua Nan Ke Xue* 2017;23:237–42.
21. *Talwar A, Puri N, Singh M.* Fournier's gangrene of the penis: A rare entity. *J Cutan Aesthet Surg* 2010;3:41–4.
22. *Khan F, Mukhtar S, Anjum F i sur.* Fournier's gangrene associated with intradermal injection of cocaine. *J Sex Med* 2013;10,1184–6.
23. *Schneider PR, Russell RC, Zook EG.* Fournier's gangrene of the penis: A report of two cases. *Ann Plast Surg* 1986;17:87–90.
24. *Scaglioni MF, Fakin RM, Barth AA, Giovanoli P.* Bilateral pedicle anterolateral thigh (ALT) flap combined with bilateral sartorius muscle flap for reconstruction of extensive perineoscrotal and medial thigh defect because of Fournier's gangrene. *Microsurgery* 2017;37:669–73.
25. *Wallner C, Behr B, Ring A i sur.* Rekonstruktive Möglichkeiten nach Fournier-Gangrän. *Urologe* 2016;55:484.
26. *Comploj E, Pycha A.* [Plastic reconstruction of external genitalia after Fournier's gangrene]. *Urologe A* 2017;56:1289–92.
27. *Bryk DJ, Yamaguchi Y, Zhao LC.* Tissue transfer techniques in reconstructive urology. *Korean J Urol* 2015;56:478–86.
28. *Vincent MV, Dundas Byles SE, Duncan ND.* Penoplasty-Not Circumcision-for Buried Penis. *West Indian Med J* 2014;63:541–4.
29. *Lei J, Luo C, Wang X, Su X.* A novel "six stitches" procedures for pediatric and adult buried penis. *Int Braz J Urol* 2019;45:190–1.
30. *Weinfeld AB, Kelley P, Yuksel E i sur.* Circumferential negative-pressure dressing (VAC) to bolster skin grafts in the reconstruction of the penile shaft and scrotum. *Ann Plast Surg* 2005;54:178–183.
31. *Stokes TH, Follmar KE, Silverstein AD i sur.* Use of negative pressure dressings and split-thickness skin grafts following penile shaft reduction and reduction scrotoplasty in the management of penoscrotal elephantiasis. *Ann Plast Surg* 2006;56:649–53.
32. *Iblher N, Fritsche HM, Katzenwadel A i sur.* Refinements in reconstruction of penile skin loss using intra-operative prostaglandin injections, postoperative tadalafil application and negative pressure dressings. *J Plast Reconstr Aesthet Surg* 2012;65:1377–83.