

# Laparoskopska duodenoduodenostomija u novorođenčeta s anularnim pankreasom

---

**Pasini, Miram; Šimić, Andrea; Augustin, Goran; Ninković, Dorotea; Grizelj, Ruža; Papeš, Dino; Sabolić, Ivana; Čavar, Stanko; Antabak, Anko; Luetić, Tomislav**

*Source / Izvornik:* **Liječnički vjesnik, 2020, 142, 218 - 221**

**Journal article, Published version**

**Rad u časopisu, Objavljena verzija rada (izdavačev PDF)**

<https://doi.org/10.26800/LV-142-7-8-36>

*Permanent link / Trajna poveznica:* <https://urn.nsk.hr/urn:nbn:hr:105:754348>

*Rights / Prava:* [Attribution-NonCommercial-NoDerivatives 4.0 International/Imenovanje-Nekomercijalno-Bez prerada 4.0 međunarodna](#)

*Download date / Datum preuzimanja:* **2025-02-18**



*Repository / Repozitorij:*

[Dr Med - University of Zagreb School of Medicine Digital Repository](#)





# Laparoskopska duodenoduodenostomija u novorođenčeta s anularnim pankreasom

## Laparoscopic duodenoduodenostomy in a neonate with annular pancreas

Miram Pasini<sup>1</sup> , Andrea Šimić<sup>2</sup>, Goran Augustin<sup>3</sup>, Dorotea Ninković<sup>4</sup>, Ruža Grizelj<sup>4</sup>, Dino Papeš<sup>1</sup>, Ivana Sabolić<sup>1</sup>, Stanko Čavar<sup>1</sup>, Anko Antabak<sup>1</sup>, Tomislav Luetić<sup>1</sup>

<sup>1</sup>Zavod za dječju kirurgiju, Klinika za kirurgiju, Medicinski fakultet Sveučilišta u Zagrebu, KBC Zagreb

<sup>2</sup>Odjel za opću i dječju kirurgiju, Služba za kirurgiju, OB Zadar

<sup>3</sup>Zavod za gastrointestinalnu kirurgiju, Klinika za kirurgiju, Medicinski fakultet Sveučilišta u Zagrebu, KBC Zagreb

<sup>4</sup>Zavod za neonatologiju i neonatalnu intenzivnu medicinu, Klinika za pedijatriju, Medicinski fakultet Sveučilišta u Zagrebu, KBC Zagreb

### Deskriptori

DUODENALNA OPSTRUKCIJA – etiologija, kirurgija, prirođena; DUODENUM – kirurgija; DUODENOSTOMIJA – metode; LAPAROSKOPIJA – metode; PANKREAS – anomalije; ISHOD LIJEČENJA; NOVOROĐENČE

### Descriptors

DUODENAL OBSTRUCTION – congenital, etiology, surgery; DUODENUM – surgery; DUODENOSTOMY – methods; LAPAROSCOPY – methods; PANCREAS – abnormalities; TREATMENT OUTCOME; INFANT, NEWBORN

**SAŽETAK.** Kongenitalna duodenalna opstrukcija je gastrointestinalna anomalija s incidencijom od 1 na 2500 do 10000 živorođene djece koja se tradicionalno liječi pristupom kroz laparotomiju. U protekla dva desetljeća u literaturi je sve više izvješća o laparoskopskoj duodenoduodenostomiji. Prednosti su minimalno invazivnog pristupa kraće vrijeme do početka peroralnog unosa, kraće vrijeme do potpunoga enteralnog unosa i kraće vrijeme hospitalizacije te bolji kozmetički izgled. U ovom radu prikazujemo novorođenče kod kojega je uspješno napravljena laparoskopska duodenoduodenostomija s osvrtnom na literaturu. Radi se o djetetu rođenom na termin, kod kojega smo treći dan života pod kliničkom slikom visoke intestinalne opstrukcije i radiološkim znakom dvostrukog balona postavili dijagnozu duodenalne opstrukcije. Intraoperacijski je nađen anularni pankreas kao uzrok opstrukcije. Postoperacijski tijek je protekao bez komplikacija, osmi dan je postignut potpuni enteralni unos, a dijete je otpušteno kući deveti postoperativni dan. Radi se o prvoj takvoj operaciji u Hrvatskoj.

**SUMMARY.** Congenital duodenal obstruction is one of the most common variants of intestinal atresia which is traditionally managed by laparotomy. In the last two decades there have been more reports of laparoscopic duodenoduodenostomy in neonates. Advantages of minimally invasive surgery are reduced time to initiation and completion of full enteral feeding, and shorter length of postoperative hospitalization. Here, we report a case of a successful laparoscopic duodenoduodenostomy and review the relevant literature. The child was born full term, on the third day of life she had clinical and radiological signs of duodenal obstruction. During the operation we found annular pancreas as a cause of duodenal obstruction. The postoperative period was uneventful, on the eighth day she was on full enteral feeding and was discharged home on the ninth postoperative day. This is the first neonatal laparoscopic duodenoduodenostomy in Croatia.

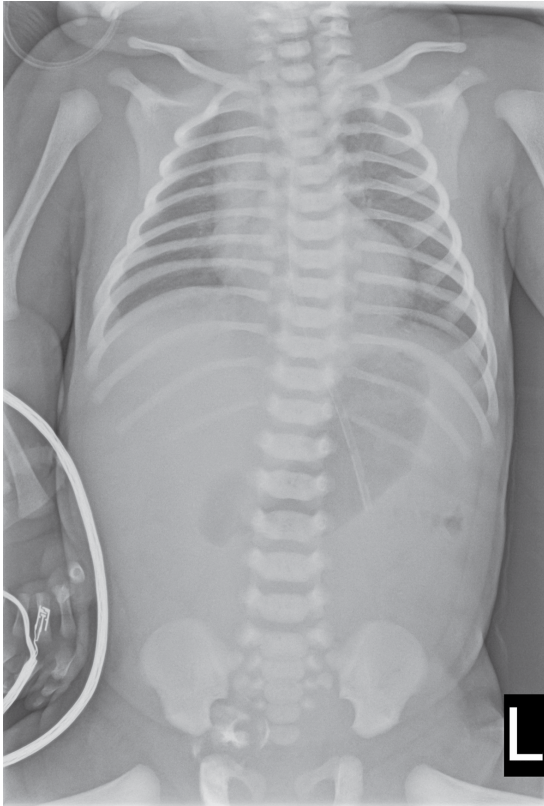
Kongenitalna duodenalna opstrukcija (KDO) je gastrointestinalna anomalija male pojavnosti (1:2500 – 10000 živorođene djece) i uvijek zahtijeva kiruršku intervenciju u novorođenačkoj dobi.<sup>1</sup> U oko 50% djece s KDO-om postoje pridružene kongenitalne anomalije. Opstrukcije duodenuma mogu biti potpune ili djelomične, a uzroci su intrinzični i ekstrinzični. Intrinzični su duodenalna atrezija, stenoza, membrana, duplikatura/cista crijeva, a ekstrinzični anularni pankreas, malrotacija i preduodenalna portalna vena. Standardni pristup liječenju KDO-a je otvorena kirurgija i duodenoduodenostomija (ODD) koju je prvu opisao Ladd 1931. godine.<sup>2</sup> Za popravak duodenalne atrezije postoji više tehnika. Najzastupljenija je ona oblika dijamanta (oralna poprečna i aboralna uzdužna duodenotomija s formiranjem laterolateralne anastomoze) koju je osmislio Kimura 1977. godine. Zbog najmanje stope stenoze, dehiscence i najkraćeg vreme-

na potrebnog do potpunog peroralnog unosa, metoda je opće prihvaćena kao zlatni standard.<sup>2</sup> Prvu laparoskopsku duodenoduodenostomiju (LDD) napravio je Bax 2001. godine.<sup>4</sup> Zbog kratkog oporavka i boravka u bolnici te boljeg kozmetičkog ishoda u odnosu na otvorenu kirurgiju, u iskusnim centrima dječje kirurgije LDD postaje metoda izbora.<sup>5</sup> U ovom radu prikazujemo laparoskopsku duodenoduodenostomiju u novorođenčeta s duodenalnom opstrukcijom uslijed anularnog pankreasa. Riječ je o prvoj takvoj operaciji novorođenčeta u Hrvatskoj.

### Adresa za dopisivanje:

Miram Pasini, dr. med., <https://orcid.org/0000-0003-0256-1330>  
Zavod za dječju kirurgiju, Klinika za kirurgiju, Medicinski fakultet Sveučilišta u Zagrebu, KBC Zagreb, Kišpatičeva 12, e-pošta: [miram.pasini@gmail.com](mailto:miram.pasini@gmail.com)

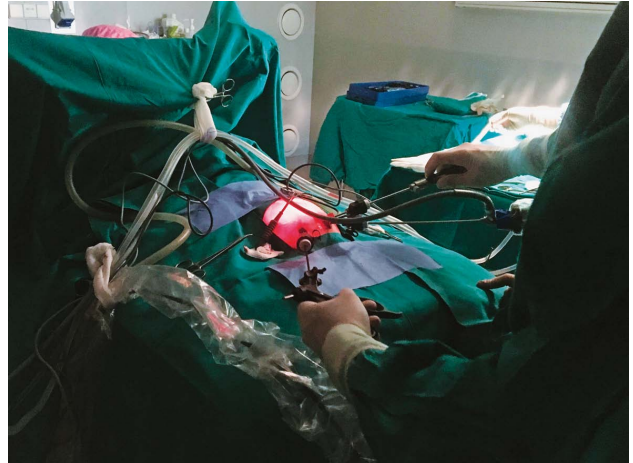Primljeno 30. rujna 2019., prihvaćeno 19. prosinca 2019.



SLIKA 1. BABYGRAM: ZNAK DVOSTRUKOG BALONA  
FIGURE 1. BABYGRAM: DOUBLE BUBBLE SIGN

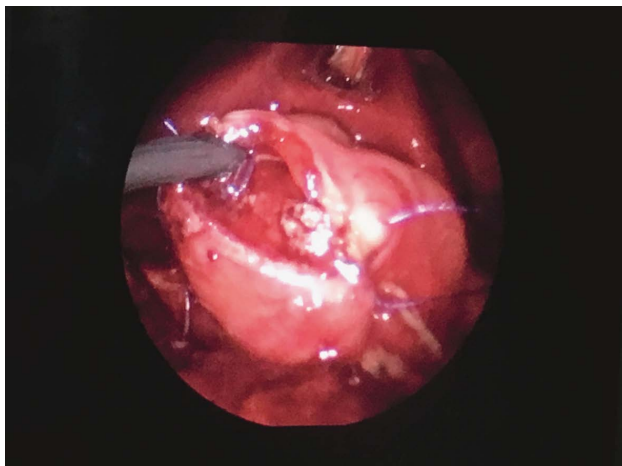
### Prikaz djeteta i metode

Žensko novorođenče je rođeno iz prve trudnoće, a zbog majčine dobi (38 godina) u 16. tjednu trudnoće učinjena je amniocenteza. Kariogram je bio urednog nalaza. Trudnoća je redovito kontrolirana, a zbog položaja zatkom u 38. tjednu gestacije dovršena je elektivnim carskim rezom. Porođajna masa je bila 3140 g, dužina 48 cm i Apgar zbroj jednak u prvoj i petoj minuti života 8/10. Novorođenče je u prvim satima života povratilo rijetki hematinizirani sadržaj bez primjese svježe krvi. Drugog dana života započeto je hranjenje mliječnom formulom. Kratko nakon toga, kroz dan nastavlja povraćati smeđi, potom hematinizirani sadržaj uz primjese majčinog mlijeka. Zbog navedenoga se obustavilo hranjenje, uvedena je nazogastrična sonda i započeta je parenteralna prehrana. Učinjen je ultrazvuk abdomena kojim se prikaže izrazito dilatiran želudac, ispunjen djelomice tekućim gušćim sadržajem, dok se područje piloričnog kanala nije prikazivalo. Pod kliničkom slikom opstrukcije premještena je u neonatološku intenzivnu jedinicu KBC Zagreb. Kod primitka trbuh je bio mekan, aplaniran i bezbolan na palpaciju, ostali status bio je bez osobitosti. Učinjen je *babygram*, gdje se vidio znak dvostrukog balona s jednim oskudnim tračkom zraka u proksimalnim vijugama tankog crijeva (Slika 1). Nalaz je upućivao na dje-



SLIKA 2. POLOŽAJ ABDOMINALNIH TROAKARA  
FIGURE 2. POSITION OF THE ABDOMINAL TROCARs

lomičnu opstrukciju duodenuma izazvanu postojanjem duodenalne membrane ili anularnog pankreasa. U 3. danu života (tjelesna masa 2810 grama), temeljem kliničke i radiološke slike visoke crijevne opstrukcije, indicirano je kirurško liječenje. Uz suglasnost roditelja učinjena je laparoskopska eksploracija standardnim neonatološkim laparoskopskim instrumentima i troakarima promjera 3 mm. Dijete je u supinacijskom položaju bilo smješteno uz kraj stola tako da je operater stajao kod njenih nogu. Kroz infraumbilikalnu inciziju otvorenim putem postavljen je prvi 3 mm troakar i insufliran CO<sub>2</sub> do tlaka od 6 mmHg, potom druga dva 3 mm troakara u donjem lijevom i desnom kvadrantu abdomena (Slika 2). S obzirom na djelomično propuštanje plina kroz infraumbilikalnu inciziju, bio je smanjen intraabdominalni radni prostor te je tlak tijekom dijela operacije povećan na 8 mmHg bez hemodinamskih i respiratornih reperkusija na dijete. Kroz trbušnu stijenkiju postavljen je šav preko ligamenta *teres hepatis* kako bi se odignula jetra u svrhu bolje vizualizacije duodenuma, koju je slijedila koherizacija duodenuma. Uzrok opstrukcije bio je anularni pankreas. Nakon duodenotomije iznad i ispod anularnog pankreasa te postavljanja transabdominalnih podržnih šavova u uglove crijeva napravljena je bez tenzije laterolateralna duodenoduodenostomija po tipu dijamanta. Prvo je produžno šivana stražnja stijenka, potom prednja stijenka duodenuma koristeći polyglactin 4-0 šav (Slika 3). Eksploracijom abdomena nismo našli pridružene anomalije. Nakon evakuacije plina koža je adaptirana Steri-strip trakicama, a operacija je trajala 200 minuta. Novorođenče je postoperacijski bilo intubirano 19 sati. Četvrtoga postoperativnog dana započeta je enteralna prehrana majčinim mlijekom, a potpuni enteralni unos postiže se osmog dana. Devetoga postoperativnog dana dijete je otpušteno kući, spontane peristaltike, s tjelesnom masom od 3080 grama. Od



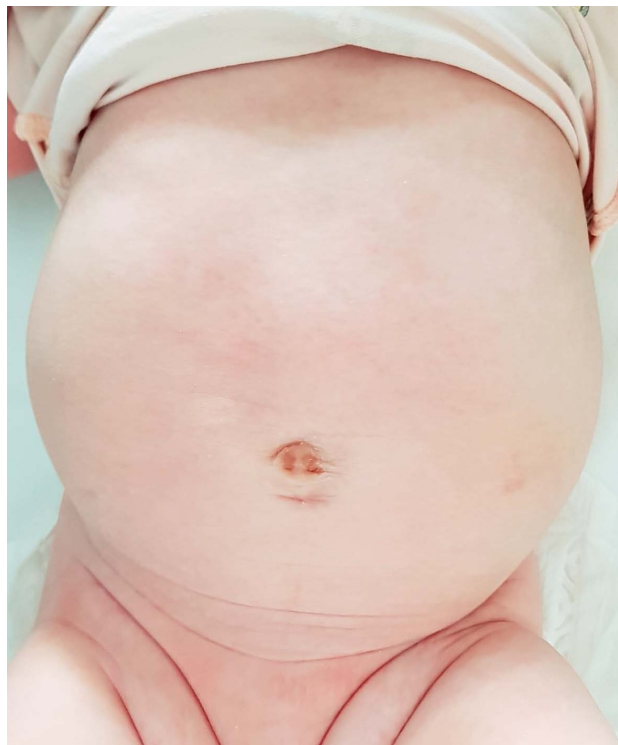SLIKA 3. INTRAOPERATIVNA SLIKA ŠIVANJA STRAŽNJE STIJENKE DUODENODUODENOSTOMIJE

FIGURE 3. INTRAOPERATIVE VIEW DURING FORMATION OF POSTERIOR DUODENODUODENOSTOMY

operacije je prošlo pet mjeseci i do sada je bila bez komplikacija (Slika 4).

### Rasprava

Prošlo je 18 godina od prve laparoskopne operacije kongenitalne duodenalne opstrukcije. Obilježje ovih prirodnih anomalija jest visoka opstrukcija probavnog sustava. Aboralno od duodenuma sva su crijeva kolabirana, što je pogodno za laparoskopski pristup. Tako u malom trbuhu novorođenčeta ima dovoljno radnog prostora za dobru vizualizaciju s optičkim povećanjem, što olakšava izradu anastomoze. U odnosu na otvorenu kirurgiju, kod laparoskopskog pristupa veća je vjerojatnost previda pridružene distalne atrezije crijeva. U većoj seriji od 408 djece s duodenalnom opstrukcijom incidencija pridružene atrezije bila je manja od <1%.<sup>6</sup> Nakon prvih nekoliko uspješnih LDD uslijedilo je višegodišnje zatišje radi neprihvatljivo visokih stopa komplikacija, zbog čega su pioniri ove metode privremeno i napustili laparoskopski pristup.<sup>7</sup> Nakon stjecanja iskustva, analize i promjene tehnike intrakorporalnog šivanja nastavili su s minimalno invazivnim pristupom. Do sada je objavljeno 9 retrospektivnih studija koje uspoređuju otvorenu i laparoskopnu duodenoduodenostomiju. U prvoj su Spilde i sur. (2008.) u maloj seriji od 14 LDD i 15 ODD našli značajno kraće vrijeme boravka (20,1 vs 12,9 dana), kraće vrijeme do prvog hranjenja (11,3 vs 5,4 dana) i kraće vrijeme do potpunog peroralnog unosa (16,9 vs 9 dana) uz prosječno duže vrijeme operacije za 30 minuta.<sup>8</sup> Ni u jednoj grupi nije bilo komplikacija. Hill (2011.) i Jensen (2013.), analizirajući 57 i 64 pacijenta, nisu našli razliku u vremenu potrebnom do potpunoga enteralnog unosa kao ni u broju postoperativnih dana u bolnici, dok je Jensen opisao visoku stopu



SLIKA 4. DOBAR POSTOPERATIVNI IZGLED 4 MJESECA NAKON OPERACIJE

FIGURE 4. GOOD COSMETIC RESULTS FOUR MONTHS POSTOPERATIVELY

konverzije iz LDD u ODD od 35%.<sup>9,10</sup> Parmentier i sur. (2015.) imali su drugačije rezultate, na 10 LDD i 19 ODD. Za LDD je bilo duže vrijeme do početka i do potpunog hranjenja (8 vs. 4 dana i 36 vs 16,5 dana) uz duže vrijeme boravka u grupi LDD (45,5 vs 20,5 dana).<sup>11</sup> Kroz dvanaestogodišnji period Chiareza i suradnici (2017.) su analizirali ukupno 18 djece. Imali su kraći boravak (25 vs. 13 dana) i kraći period do početka peroralnog unosa uz duže vrijeme operacije (120 vs. 190 min) i jednu komplikaciju kod ODD.<sup>12</sup> Najveća retrospektivna studija objavljena je 2017. godine. Provedena je u šestogodišnjem periodu, sa 68 LDD i 44 ODD. Laparoskopna operacija je imala manje postoperativnih komplikacija (5,9% vs 36,4%), kraće prosječno vrijeme do početka oralnog unosa i postoperativnog vremena boravka u bolnici (3,9 vs 7,1 dana i 8,6 vs 12,9 dana  $p < 0.0001$ ) uz bolje kozmetičke rezultate.<sup>5</sup> Gfroerer i sur. (2018.) su na ukupno 47 djece za komparaciju komplikacija koristili standardnu Clavien-Dindo klasifikaciju (CDK) i noviji opsežan indeks komplikacija (*Comprehensive complication index – CCI*) koji uključuje sve, a ne samo kirurške komplikacije i time daje potpuniju sliku postoperativnog morbiditeta. Kao i kod prethodnih studija, statistički značajno bilo je kraće vrijeme do početka peroralnog unosa, vrijeme do potpunog enteralnog unosa i vrijeme od operacije do otpusta. Nije bilo statistički značaj-

ne razlike CDK I-II stupnja niti III-IV stupnja između grupa, dok je CCI bio statistički značajno manji u djece koja su operirana laparoskopski (0 vs 4,3)<sup>13</sup>. Zadnja objavljena komparativna studija Arafa i sur. (2018.) s uključenih 11 bolesnika koji su podvrgnuti LDD pokazala je slične rezultate kao i prethodne studije u korist LDD.<sup>14</sup> Kod naše bolesnice proteklo je 4 dana od operacije do početka hranjenja na usta i još 4 dana do potpunoga enteralnog unosa, što je jednako vremenu u drugim studijama. Brzom uspostavi peristaltike pridonijelo je to što nije imala udružene anomalije probavnog sustava niti kongenitalnu srčanu manu. Također je zbog anularnog pankreasa minimalna količina zraka ipak uspijevala proći u aboralni dio crijeva, što smo vidjeli na nativnoj snimci abdomena prije operacije, tako da nije imala preveliku distenziju duodenuma i želuca i nije bilo potrebe za intraoperacijskim krojenjem dilatiranog duodenuma. S obzirom na minimalno invazivni pristup nije bilo niti eksteriorizacije crijeva, što je također pogodovalo kratkom vremenu do potpunoga enteralnog unosa.

### Zaključak

Laparoskopska duodenoduodenostomija je jedan od tehnički zahtjevnijih postupaka neonatalne kirurgije. Unatoč dužem laparoskopskom operativnom vremenu, brojne su prednosti u odnosu na otvorenu kirurgiju u liječenju novorođenačke duodenalne opstrukcije. U iskusnim centrima ovo je sigurna metoda i adekvatna alternativa otvorenoj kirurgiji.

### LITERATURA

1. Lawrence MJ, Ford WD, Furness ME, Hayward T, Wilson T. Congenital duodenal obstruction: early antenatal ultrasound diagnosis. *Pediatr Surg Int* 2000;16:342–5.
2. Ladd W. E. Congenital obstruction of the duodenum in children. *N Engl J Med* 1932;206:277–83.
3. Kimura K, Tsugawa C, Ogawa K, Matsumoto Y, Yamamoto T, Asada S. Diamond-shaped anastomosis for congenital duodenal obstruction. *Arch Surg* 1977;112:1262–3.
4. Bax NM, Ure BM, van der Zee DC, van Tuijl I. Laparoscopic duodenoduodenostomy for duodenal atresia. *Surg Endosc* 2001;15:217.
5. Son TN, Kien HH. Laparoscopic versus open surgery in management of congenital duodenal obstruction in neonates; a single center experience with 112 cases. *J Pediatr Surg* 2017; 52:1949–51.
6. St Peter SD, Little DC, Barsness KA i sur. Should we be concerned about jejunoileal atresia during repair of duodenal atresia? *J Laparoendosc Adv Surg Tech A* 2010;20:773–5.
7. van der Zee DC. Laparoscopic repair of duodenal atresia: revisited. *World J Surg* 2011;35:1781–4.
8. Spilde TL, St Peter SD, Keckler SJ, Holcomb GW 3rd, Snyder CL, Ostlie DJ. Open vs laparoscopic repair of congenital duodenal obstructions: a concurrent series. *J Pediatr Surg* 2008; 43:1002–5.
9. Hill S, Koontz CS, Langness SM, Wulkan ML. Laparoscopic versus open repair of congenital duodenal obstruction in infants. *J Laparoendosc Adv Surg Tech A* 2011;21:961–3.
10. Jensen AR, Short SS, Anselmo DM i sur. Laparoscopic versus open treatment of congenital duodenal obstruction: multi-center short-term outcomes analysis. *J Laparoendosc Adv Surg Tech A* 2013;23:876–80.
11. Parmentier B, Peycelon M, Muller CO, El Ghoneimi A, Bonnard A. Laparoscopic management of congenital duodenal atresia or stenosis: a single-center early experience. *J Pediatr Surg* 2015;50:1833–6.
12. Chiarenza SF, Bucci V, Conighi ML i sur. Duodenal atresia: open versus MIS repair-analysis our experience over the last 12 years. *Biomed Res Int* 2017;4585360 Dostupno na <https://doi.org/10.1155/2017/4585360>. Pristupljeno 24. 10. 2019.
13. Gfroerer S, Theilen TM, Fiegel HC, Rolle U. Laparoscopic versus open surgery for the repair of congenital duodenal obstructions in infants and children. *Surg Endosc* 2018;32: 3909–17.
14. Arafa A, Mohamed W, Yassin T, Wishahy A, Anwar S. Clinical impact of open versus laparoscopic approach on the outcome in cases of congenital duodenal obstruction: a comparative study. *Ann Pediatr Surg* 2018;14:231–5.

