

Glomerularne bolesti prije i nakon transplantacije bubrega

Laganović, Mario; Fištrek, Margareta; Ćorić, Marijana; Maksimović, Bojana; Horvatić, Ivica; Šenjug, Petar; Galešić Ljubanović, Danica; Knotek, Mladen

Source / Izvornik: *Liječnički vjesnik*, 2020, 142, 330 - 342

Journal article, Published version

Rad u časopisu, Objavljena verzija rada (izdavačev PDF)

<https://doi.org/10.26800/LV-142-9-10-50>

Permanent link / Trajna poveznica: <https://urn.nsk.hr/urn:nbn:hr:105:046974>

Rights / Prava: [In copyright](#) / [Zaštićeno autorskim pravom](#).

Download date / Datum preuzimanja: **2024-07-03**



Repository / Repozitorij:

[Dr Med - University of Zagreb School of Medicine
Digital Repository](#)





Glomerularne bolesti prije i nakon transplantacije bubrega

Glomerular diseases before and after kidney transplantation

Mario Laganović^{1,6} , Margareta Fištrek¹, Marijana Čorić^{2,6}, Bojana Maksimović^{3,6}, Ivica Horvatić^{4,6},
Petar Šenjuć⁵, Danica Galešić Ljubanović^{5,6}, Mladen Knotek^{3,6}

¹Zavod za nefrologiju, arterijsku hipertenziju, dijalizu i transplantaciju, Medicinski fakultet Sveučilišta u Zagrebu, Klinički bolnički centar Zagreb

²Klinički zavod za patologiju i citologiju, Medicinski fakultet Sveučilišta u Zagrebu, Klinički bolnički centar Zagreb

³Zavod za nefrologiju, Klinička bolnica Merkur, Zagreb

⁴Zavod za nefrologiju i dijalizu, Klinička bolnica Dubrava, Zagreb

⁵Zavod za patologiju, Klinička bolnica Dubrava, Zagreb, Hrvatska

⁶Medicinski fakultet Sveučilišta u Zagrebu, Zagreb, Hrvatska

Deskriptori

FOKALNA SEGMENTALNA GLOMERULOSKLEROZA – dijagnoza, patologija, liječenje;
IGA NEFROPATIJA – dijagnoza, patologija, liječenje;
MEMBRANOPROLIFERATIVNI GLOMERULONEFRITIS – dijagnoza, patologija, liječenje;
MEMBRANSKA NEFROPATIJA – dijagnoza, patologija, liječenje; BUBREŽNI GLOMERUL – imunologija, patologija; PODOCIT – patologija;
KRONIČNO ZATAJENJE BUBREGA – etiologija, kirurgija;
TRANSPLANTACIJA BUBREGA; POVRAT BOLESTI; RIZIČNI ČIMBENICI

Descriptors

GLOMERULOSCLEROSIS, FOCAL SEGMENTAL – diagnosis, pathology, therapy;
GLOMERULONEPHRITIS, IGA – diagnosis, pathology, therapy; GLOMERULOPHRITIS, MEMBRANO-PROLIFERATIVE – diagnosis, pathology, therapy;
GLOMERULONEPHRITIS, MEMBRANOUS – diagnosis, pathology, therapy; KIDNEY GLOMERULUS – immunology, pathology; PODOCYTE – pathology;
KIDNEY FAILURE, CHRONIC – etiology, surgery;
KIDNEY TRANSPLANTATION; RECURRENCE; RISK FACTORS

Glomerularne bolesti bubrega jedan su od glavnih etioloških čimbenika zatajivanja bubrežne funkcije u bolesnika koji se pripremaju za transplantaciju bubrega. Različite forme glomerulonefritisa uzrok su zatajivanja bubrega u 20–40% bolesnika u svijetu, dok su u Republici Hrvatskoj prema podacima Hrvatskog registra nadomještanja bubrežne funkcije prema učestalosti na trećem mjestu, nakon dijabetesa i arterijske hipertenzije, i pogađaju 10–15% bolesnika.^{1–3} Klinički tijek bolesnika transplantiranih zbog zatajivanja bubrega uzrokovanih glomerularnom bolešću može biti različit, kako zbog varijabilnog kliničkog tijeka različitih glomerulonefritisa tako i zbog različite učestalosti povrata osnovne bolesti u transplantirani bubreg, što ovu skupinu bolesnika čini osobito zahtjevnom u praćenju njihovoga posttransplantacijskog tijeka. Prema

SAŽETAK.

Glomerularne bolesti bubrega jedan su od glavnih uzroka zatajivanja bubrežne funkcije u bolesnika koji se pripremaju za transplantaciju bubrega. Kliničko praćenje takvih bolesnika može biti zahtjevno zbog varijabilnog tijeka različitih glomerulonefritisa kao i zbog mogućnosti povrata bolesti u transplantirani bubreg. U tekstu se opisuju fokalna segmentalna glomeruloskleroza, IgA nefropatija, C3 glomerulopatija i membranska nefropatija prije i poslije transplantacije. Rizični čimbenici i rano otkrivanje povrata bolesti, kliničke osobine, histološke karakteristike, terapijske mogućnosti i modifikacija imunosupresivne terapije te ishodi liječenja različitih oblika glomerulonefritisa u transplantiranom bubregu tema su ovoga preglednog članka.

SUMMARY.

Glomerular kidney diseases are one of the major causes of renal failure in patients preparing for kidney transplantation. Clinical monitoring of these patients may be a great challenge because of the variable course of various types of glomerular diseases, as well as the possibility of disease recurrence in the transplanted kidney. Focal segmental glomerulosclerosis, IgA nephropathy, C3 glomerulopathy, and membrane nephropathy before and after transplantation are described in this text. Risk factors and early detection of disease recurrence, clinical features, histologic characteristics, therapeutic options, modification of immunosuppressive therapy, and treatment outcomes for various forms of glomerulonephritis in the transplanted kidney are the topics of this review article.

podacima različitih centara učestalost povrata različitih formi glomerulonefritisa u transplantirani bubreg može varirati od 3% do 50%, što ovisi o dužini praćenja, indikaciji za biopsiju bubrega, karakteristikama populacije i tehnikama histološke evaluacije biopsije transplantiranog bubrega.^{1,4,5} Prema definiciji, dijagnoza povrata glomerulonefritisa u transplantirani bubreg zahtijeva histološku potvrdu u nativnom i transplantiranom bubregu. Kako taj kriterij nije uvijek

✉ Adresa za dopisivanje:

Doc. dr. sc. Mario Laganović, dr. med., <https://orcid.org/0000-0002-0240-4178>
Zavod za nefrologiju, arterijsku hipertenziju, dijalizu i transplantaciju,
Medicinski fakultet Sveučilišta u Zagrebu, Klinički bolnički centar Zagreb,
Kišpatićeva 12, Zagreb, e-pošta: mlaganovic@gmail.com

Primljeno 26. studenoga 2019., prihvaćeno 14. svibnja 2020.

ispunjen, vjeruje se da da je prava incidencija povrata glomerulonefritisa u transplantirani bubreg podcijenjena i predstavlja više od 3% uzroka gubitaka transplantiranog bubrega, što se danas navodi u literaturi^{1,6}.

Namjera ovog preglednog članka jest prikazati glavne kliničke osobine najčešćih oblika glomerularnih bolesti koje su uzrok terminalnoga bubrežnog zatajivanja bolesnika koji idu na transplantaciju, uz osvrt na histološke osobitosti i kliničko-patološku korelaciju, klinički tijek nakon transplantacije i mogućnosti liječenja.

Fokalna segmentalna glomeruloskleroza

Etiologija i patogeneza

Fokalna segmentalna glomeruloskleroza (FSGS) histološki je obrazac ozljede bubrega, tj. podocita. Bolest se dijeli na primarnu, idiopatsku i sekundarnu. Kod idiopatskog oblika smatra se da postoji cirkulirajući faktor u plazmi koji utječe na povećanu permeabilnost u glomerulima (npr. sUPAR), no stavovi nisu jedinstveni. Postoje pokušaji da se navedeni učinak seruma na glomerule koristi kao prediktor povrata FSGS nakon transplantacije.^{7,8} Sekundarni oblik bolesti mogu uzrokovati mutacije u genima koji kodiraju proteine podocita (npr. ACTN4, NPHS2, TRPC6, CD2AP) kao i infekcije, toksini, debljina ili hiperfiltracija uzrokovana gubitkom nefrona.^{9–12} Ukoliko se radi o genetski uvjetovanoj FSGS, rizik povrata bolesti nakon transplantacije je načelno vrlo nizak, iako su opisane rekurentne forme FSGS i kod tih bolesnika.^{9–12}

FSGS koja se javlja u presađenom bubregu može biti rekurentna idiopatska ili *de novo* bolest, a također može biti uzrokovana nekim od navedenih sekundarnih uzroka koji se mogu javiti u objema varijantama povrata bolesti u transplantirani bubreg. Patogeneza primarne *de novo* FSGS u transplantiranom bubregu najčešće je istovjetna patogenezi bolesti u nativnim bubrezima^{13,14}, no ponekad su moguće i druge varijante, kao npr. pojava protutijela na angiotenzin II tip 1 receptore (AT1) koja mogu biti povezana s nastankom *de novo* FSGS, a rezultiraju nastankom kolapsnog tipa FSGS u transplantiranom bubregu¹⁵. Određeni virusi također mogu uzrokovati FSGS, a osobito u transplantiranom bubregu (npr. parvovirus B19, citomegalovirus, Epstein Barrin virus, BK), budući da takvi bolesnici primaju imunosupresiju, što ih čini podložnijim infekcijama.¹⁶ Čimbenici rizika za povrat bolesti u transplantirani bubreg prikazani su u **tablici 1**.^{17–18}

Klinička slika

Povrat FSGS u transplantirani bubreg, kao i kod bolesti u nativnom bubregu, klinički se prezentira najčešće proteinurijom koja je često u nefrotskom rangu s

TABLICA 1. ČIMBENICI RIZIKA ZA POVROT FSGS U TRANSPLANTIRANI BUBREG
TABLE 1. RISK FACTORS FOR FSGS RECURRENCE IN TRANSPLANTED KIDNEY

1. FSGS u djetinjstvu / FSGS in childhood
2. Brza progresija osnovne bolesti / Fast progression of disease
3. Bijela rasa / Caucasians
4. Povrat bolesti pri ranijoj transplantaciji / Disease recurrence in earlier transplantation

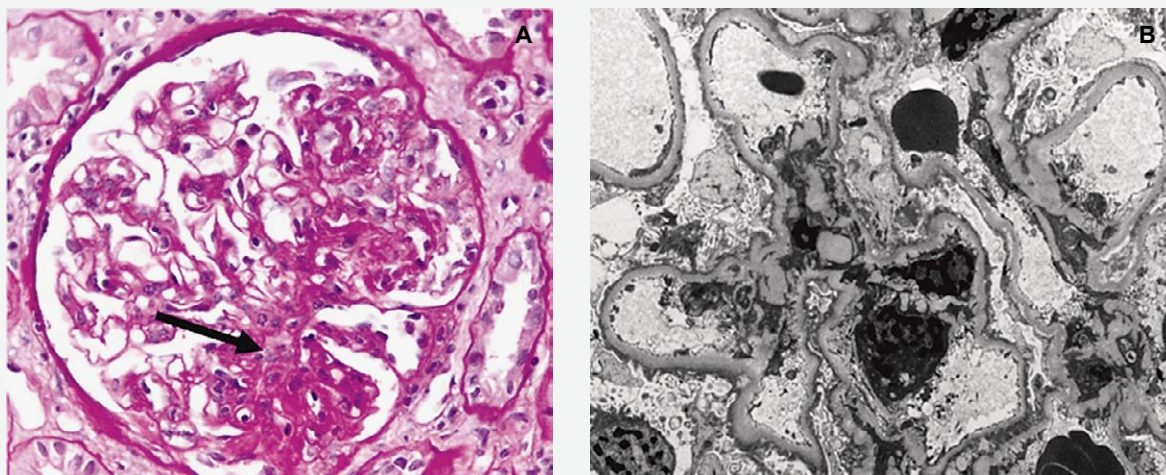
pogoršanjem ili bez pogoršanja renalne funkcije i uz eritrocituriju. Kod povrata bolesti bolesnici imaju simptome nefrotskog sindroma koji se najčešće naglo jave.¹⁹ Novonastala FSGS u transplantiranom bubregu u pravilu se javlja kasnije nego kod rekurentne forme; proteinurija se detektira tri ili više mjeseci nakon transplantacije. Iako je u načelu klinička slika blaža kod novonastale FSGS u transplantiranom bubregu, moguća je i pojava brzog zatajenja funkcije transplantiranog bubrega ukoliko se javi kao kolapsni tip bolesti.¹³

Dijagnostika, histološke osobine i rani probir

Kod bolesnika koji su u riziku povrata bolesti potrebno je pažljivo praćenje proteinurije i funkcije transplantiranog bubrega. Proteinurija se prati od prvoga postoperativnog dana, jednom tjedno u prvom mjesecu, a potom jednom mjesečno kroz prvu posttransplantacijsku godinu. Također je potrebno proteinuriju potvrditi nalazom biureta.¹⁶ Značajnom proteinurijom smatra se svaka koja prelazi 1g/dU i tada je potrebno učiniti biopsiju transplantiranog bubrega kojom se i postavlja konačna dijagnoza.²⁰

Patohistološki kriteriji za dijagnozu glomerulonefritisa u transplantiranim bubrezima jednaki su kao i za nativne bubrege. Unatoč tomu, postavljanje dijagnoze glomerulonefritisa u transplantiranim bubrezima za patologe često predstavlja dijagnostički izazov zbog promjena patohistološke slike radi primjene imunosupresivne terapije i promjena uzrokovanih odbacivanjem.²¹ Za točnu dijagnozu glomerulonefritisa u transplantiranim bubrezima ključno je uzorak analizirati svjetlosnom, imunofluorescentnom i elektronskom mikroskopijom. Kako bi se povećala dijagnostička točnost, uz standardna bojenja za svjetlosnu mikroskopiju uputno je provesti imunofluorescentnu analizu za IgG, IgA, IgM, C3, C1q, kappa i lambda lance, C4d te, po potrebi, albumin i fibrinogen. Kod bolesnika s FSGS histološke promjene u transplantiranom bubregu identične su promjenama pri FSGS u nativnim bubrezima (**slika 1**).

U biopsiji bubrega nalazi se skleroza koja zahvaća samo neke glomerule (fokalna promjena) i samo dio



SLIKA 1. GLOMERULUS S PERIHILARNIM SEGMENTOM SKLEROZE (STRELICA) (A), PAS BOJENJE, POVEĆANJE 400X. POTPUNI NESTANAK NOŽICA PODOCITA UZ MIKROVILOZNU TRANSFORMACIJU (B), POVEĆANJE 4400X.

FIGURE 1. GLOMERULUS WITH PERIHILAR SEGMENT OF SKLEROZE (ARROW) (A), PAS STAINING, 400X MAGNIFICATION. COMPLETE DISAPPEARANCE OF PODOCYTE FOOT PROCESSES WITH MICROVILLOUS TRANSFORMATION (B), MAGNIFICATION 4400X.

glomerularnog klupka (segmentalna promjena). Prema Columbia klasifikaciji iz 2004. razlikujemo pet tipova FSGS: kolapsni, celularni, perihilarni, vršni („tip” lezija) i klasični (NOS).²² Nalaz imunofluorescencije (IF) često je negativan, a ponekad se može naći nespecifično nakupljanje IgM i C3 u sklerotičnim područjima. Na elektronskoj mikroskopiji (EM) u glomerulu se mogu se naći područja žarišne obliteracije glomerularnih kapilara. U mezangiju i bazalnim membranama nema imunih depozita, a GBM su uredna izgleda. U primarnom obliku FSGS nalazi se difuzni nestanak nožica podocita, dok se u sekundarnim oblicima nalazi fokalni i segmentalni nestanak nožica podocita.

U transplantiranom bubregu možemo naći segment skleroze koji je morfološki jednak podtipu FSGS koji je bolesnik imao prije transplantacije, ili se može naći različiti podtip.²³ Nalaz IF analize često je negativan. Ultrastrukturalne promjene kod recidiva FSGS mogu se rano naći, u prvim tjednima nakon transplantacije, i one predhode histološkim promjenama u smislu segmentalnog skleroziranja glomerula. Na EM analizi nalazi se difuzni nestanak nožica podocita.²⁴

Kako je povrat bolesti u transplantirani bubreg nepredvidljiv, istražuju se različiti markeri koji bi mogli identificirati bolesnike s osobito visokim rizikom. Potencijalni marker povrata idiopatske FSGS u transplantiranom bubregu povišena je koncentracija ApoA-1b (komponenta HDL-a) u urinu, no potrebna su još dodatna istraživanja prije uvođenja u klinički rad.²⁵

Liječenje

Prije početka liječenja FSGS svakako je potrebno isključiti sekundarne uzroke i to osobito virusnu in-

fekciju kod transplantiranih bolesnika. Ciljano liječenje povrata FSGS u transplantirani bubreg uključuje ACE-inhibitore ili blokatore angiotenzinskih receptora, plazmaferezu, primjenu rituksimaba, a u literaturi se spominje i mogući učinak abatacepta na FSGS rezistentnu na rituksimab.^{26–28}

Ukoliko bolesnici imaju značajnu proteinuriju (iznad 1 g/dU) unatoč terapiji ACE-inhibitorima ili blokatorima angiotenzinskih receptora, a nemaju dokazanu virusnu infekciju, preporučuje se liječenje plazmaferezom. U nekim se centrima plazmafereza započinje samo kod bolesnika koji imaju proteinuriju nefrotskog ranga (>3.5 g/dU) s izraženim nefrotskim sindromom. Postoje različiti režimi provođenja plazmafereza, a najčešće se izmjenjuje 1.5 volume plazme tri dana zaredom, a potom se postupci nastavljaju svaki drugi dan kroz dva tjedna.^{29–31} Pri liječenju rituksimabom odgovor na terapiju je varijabilan i postizanje remisije je manje nego pri liječenju FSGS u nativnim bubrezima, no i dalje se kompletna remisija postiže u oko 40% bolesnika. Rituksimab se stoga preporučuje kao adjuvatna terapija plazmaferezama.³² Bolji ishodi transplantacije u bolesnika s FSGS postižu se ukoliko se transplantira bubreg sa živog darivatelja.³³

Potencijalne mjere sprječavanja povrata bolesti u transplantirani bubreg uključuju uz imunosupresivnu terapiju korištenje antitimocitnog globulina, rituksimaba i provođenje plazmafereze u indukciji.^{26–27}

IgA nefropatija

IgA nefropatija je najčešći oblik glomerulonefritisa kako u svijetu tako i kod nas. Definiramo je kao glomerularnu bolest posredovanu stvaranjem imunih

kompleksa s karakterističnim odlaganjem IgA depozita u mezangiju. Javlja se tipično u mlađih osoba uz vršnu incidenciju između 15 i 30 godina i rizik progresije bolesti je oko 10% u 10-godišnjem intervalu, što su sve razlozi većeg broja transplantiranih bolesnika s ovom dijagnozom, jer dolaze na transplantaciju u relativno mlađoj dobi i s manje komorbiditeta^{34,35}. Svi su oni izloženi riziku povrata bolesti u transplantirani bubreg koji ovisi o vremenu nakon transplantacije, a može iznositi i do 60%.³⁶ Zašto se to događa samo kod nekih bolesnika, koji su mehanizmi u podlozi i što možemo učiniti da smanjimo rizik ključna su pitanja za kliničara u svakodnevnom radu.

Etiologija i patogeneza

Patogeneza IgA nefropatije je složena i nedovoljno razjašnjena. Danas se najčešće spominje tzv. *multi-hit hipoteza* u kojoj ključni događaj predstavlja stvaranje protutijela na galaktoza deficijentnu molekulu IgA1 i njihovo taloženje u mezangij, gdje dolazi do produkcije citokina i proliferacije mezangijskog matriksa, aktivacije komplementa i odlaganja mezangijskih depozita, što sve u konačnici dovodi do kliničkih manifestacija IgA nefropatije.^{34,37,38} Kako postoji značajna varijacija u kliničkoj prezentaciji bolesti, danas se misli da postoji više od jednog mogućeg patofiziološkog obrasca koji dovodi do glomerularne ozljede u kojoj značajno mjesto ima genetska podloga kao i okolišni utjecaji (npr. infekcije) koji mogu predstavljati okidač patogenetskog slijeda.³⁴

Klinička slika

Klinička slika IgA nefropatije prikazana je u tablici 2. Važno je uočiti i da klinička prezentacija može značajno varirati te da klasična klinička slika intermitentne hematurije u sklopu infekta nije najčešća, već da se druge kliničke manifestacije s potencijalno puno ozbiljnijim ishodom javljaju češće. Važno je napomenuti da klinička manifestacija povrata bolesti u transplantiranom bubregu ne mora nužno odgovarati incijalnoj prezentaciji u nativnom bubregu, s obzirom na to da se javlja u već imunosuprimiranom okružju.^{34,39}

Dijagnoza i histološke osobine

Dijagnoza se postavlja temeljem kliničke slike, laboratorijskih parametara bubrežne funkcije i proteinurije te nalaza eritrociturije i biopsije bubrega. Kod povrata bolesti u transplantirani bubreg rukovodimo se kliničkim kriterijima smanjivanja bubrežne funkcije, nove pojave ili pogoršanja postojeće proteinurije te prisutnosti hematurije, temeljem čega se postavlja indikacija za biopsiju bubrega, jedinu metodu kojom se sigurno može postaviti dijagnoza povrata glomerularne bolesti.

Histološke promjene glomerula kod IgA nefropatije vrlo su varijabilne. Često se nalazi mezangijska hiper-

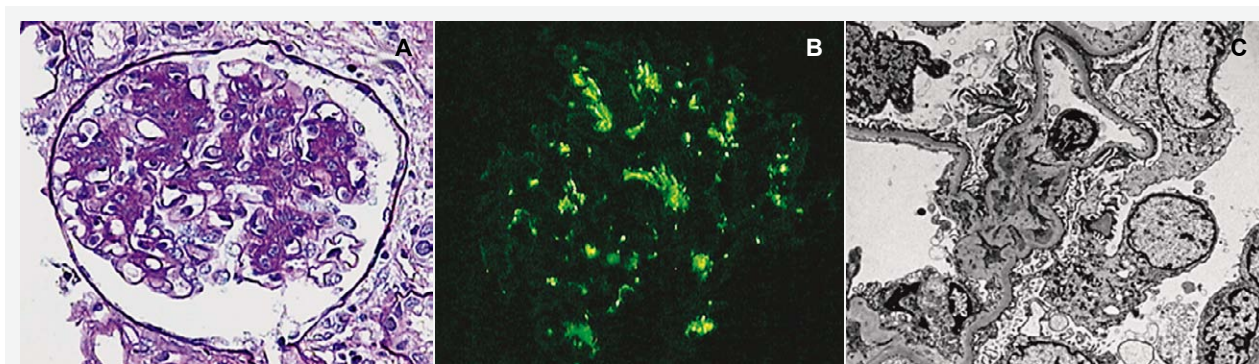
TABLICA 2. KLINIČKA SLIKA IGA NEFROPATIJE

TABLE 2. CLINICAL PRESENTATION OF IGA NEPHROPATHY

1. Mikroskopska hematurija i blaga proteinurija 30–40% / Erythrocyturia and mild proteinuria 30–40%	<ul style="list-style-type: none"> • Najčešće se slučajno otkrije na sistematskom pregledu / Often accidentally detected on a systematic examination • Trajanje bolesti je najčešće nesigurno / Uncertain duration of illness
2. Progresivna bubrežna bolest 30–40% / Progressive kidney disease 30–40%	<ul style="list-style-type: none"> • Pogoršanje bubrežne funkcije i/ili proteinurije / Worsening of kidney function and/or proteinuria
3. Jedna ili više epizoda makrohaturije, često nakon infekcije gornjega respiratornog trakta 10–15% / One or more episodes of macrohematuria, often after upper respiratory tract infection 10–15%	<ul style="list-style-type: none"> • Može se javiti bol lumbalno, eventualno subfebrilitet / Lumbar pain, possibly fever • Često prva epizoda makrohaturije znači i početak bolesti / Often the first episode of macrohematuria also means the onset of the disease • Nakon 40. godine treba pobuditi sumnju u drugu etiologiju / After the age of 40, doubt should be raised about a different etiology
4. Nefrotski sindrom ili slika brzoprogresivnog glomerulonefritisa –10% / Nephrotic syndrome or rapid progressive glomerulonephritis –10%	<ul style="list-style-type: none"> • najčešće dugotrajna neotkrivena bolest / usually a long-term undetected disease

celularnost ili slika fokalnog do difuznog proliferativnog endokapilarnog GN (slika 2). U nekim slučajevima mogu se naći polumjeseci ili segmentalne nekroze glomerula. U dijela bolesnika nalaze se kronične promjene: glomeruloskleroza, intersticijska fibroza i tubularna atrofija. Patohistološki nalaz uključuje MEST-C score prema nadopunjenoj Oxfordskoj klasifikaciji, prema kojem se numerički određuju prisutnost ili odsutnost mezangijske hipercelularnosti, endokapilarne proliferacije, segmentalne skleroze, tubularne atrofije i intersticijske fibroze te celularnih ili fibrocelularnih polumjeseca.⁴⁰ Za dijagnozu je ključan nalaz IF, pri čemu se u mezangiju nalaze imuni depoziti IgA i C3 komponente komplementa (slika 2). Na EM nalaze se karakteristični veliki, nodularni, osmiofilni depoziti u mezangiju i paramezangijskom području.⁴¹ IgA nefropatija može recidivirati u bubrežnom presatku te rjeđe može nastati *de novo*. Mikroskopske promjene su slične onima koje se nalaze u nativnom bubregu. Za dijagnozu je, kao i u nativnom bubregu, presudan nalaz IF, dok se dijagnoza potvrđuje nalazom imunih depozita pri EM analizi.

Za sada još uvijek nemamo objašnjenje zašto se bolest vraća samo kod nekih bolesnika. Ali ono što je evidentno jest da ovisi o vremenu i da rizik raste što je vrijeme od transplantacije dulje. Rizik povrata IgA nefropatije u transplantirani bubreg varira u literaturi



SLIKA 2. IGA NEFROPATIJA. GLOMERULUS S PROŠIRENIM HIPERCELULARNIM MEZANGIJEM (A), (PAS BOJENJE, POVEĆANJE 400X). OBIILINI DEPOZITI IGA U MEZANGIJSKOM PODRUČJU (B), (POLARIZACIJA, POVEĆANJE 400X). ELEKTRONSKA MIKROSKOPIJA: DIO GLOMERULA S OBIILNIM MEZANGIJSKIM IMUNIM DEPOZITIMA (C), (POVEĆANJE 4400X).

FIGURE 2. IGA NEPHROPATHY. GLOMERULUS WITH ENLARGED HYPERCELLULAR MESANGIUM (A), (PAS STAINING, 400X MAGNIFICATION). ABUNDANT IGA DEPOSITS IN THE MESANGIAL REGION (B), (POLARIZATION, 400X MAGNIFICATION). ELECTRON MICROSCOPY: PART OF GLOMERULI WITH ABUNDANT MESANGIAL IMMUNE DEPOSITS (C), (MAGNIFICATION 4400X).

ovisno o indikaciji za biopsiju i vremenu od transplantacije i iznosi 7–30% klinički i 50–60% prema histološkim kriterijima, dok je 5–10 godišnji rizik gubitka transplantiranog bubrega zbog povrata bolesti 1,6–19,1%, temeljem čega se promijenilo mišljenje o povratu IgA nefropatije kao benignom stanju.^{42,43}

Kako nema prospektivnih studija kojima bi se identificirali rizični čimbenici za povrat IgA nefropatije, identificirani su pojedini čimbenici iz „single-center” studija i registara prikazani u tablici 3.^{44,45,46}

Liječenje

Budući da ne postoje prospektivne randomizirane studije o liječenju povrata IgA nefropatije u transplantiranom bubregu, vodimo se općim načelima procjene rizika progresije bolesti: proteinurija >1 g/dU, povišena vrijednost serumskog kreatinina, glomeruloskleroza koja obuhvaća > 30% glomerula i prema tome odabira liječenja.⁴⁴ Moroni i suradnici su analizirali značaj MEST-C skora u bolesnika s povratom IgA nefropatije i zaključili da postoji mogućnost identifikacije bolesnika s najlošijom prognozom (proteinurija > 1g and M1, T1-2).⁴⁶

Ne postoji dokazana terapijska shema u slučaju povrata IgA nefropatije u transplantirani bubreg. Ciljevi liječenja su smanjivanje inflamatornog stanja, redukcija proteinurije i optimalna regulacija arterijskog tlaka.^{39,47} U tom nastojanju važno je provođenje tzv. „općih mjera”, korištenje lijekova koji djeluju na renin angiotenzin aldosteronski sustav, redukcija soli, smanjivanje unosa bjelančevina kod eGFR <60 ml/min, kontrola hiperlipidemija, prestanak pušenja, izbjegavanje nefrotoksičnih lijekova i postupaka.⁴⁸ Može se pokušati modifikacijom imunosupresivnog protokola korištenjem više doze glukokortikoida (1 mg/kg) kroz nekoliko mjeseci, potom smanjivanje prema nižim do-

TABLICA 3. RIZIČNI ČIMBENICI ZA POVRAT IGA NEFROPATIJE U TRANSPLANTIRANI BUBREG

TABLE 3. RISK FACTORS FOR THE RECURRENCE OF IGA NEPHROPATHY IN TRANSPLANTED KIDNEY

Povezani s primateljem / Recipient associated:
<ul style="list-style-type: none"> • Mlađa dob / Younger age • Povišen serumski kreatinin nakon 6 mjeseci / Increased serum creatinine after 6 months • Proteinurija > 1 g/dU / Proteinuria >1 g/dU • Brza progresija bolesti u nativnom bubregu / Fast progression of disease in native kidney • Prisutnost IgA s polumjesecima u nativnom bubregu / Presence of IgA with crescents in the native kidney • Raniji gubitak transplantiranog bubrega zbog IgA nefropatije / Earlier graft loss due to IgA nephropathy • HLA B35 i/and DR4, HLA B8 i/and DR3 • Povišena koncentracija IgA u serumu / Increased serum IgA concentration • Izbor indukcijske terapije (bez antitimocitnog globulina) / Choice of induction therapy (no antithymocyte globulin) • Imunosupresivni protokol bez kortikosteroida ili protokol koji ne sadrži MMF i takrolimus / Corticosteroid-free immunosuppressive protocol or MMF- and tacrolimus-free protocol
Povezani s darivateljem / Donor associated:
<ul style="list-style-type: none"> • Transplantacija sa živog donora / Living donor transplantation • Pozitivna obiteljska anamneza IgA / Positive family history of IgA nephropathy • IgA depoziti u bubregu donora / IgA deposits in the donor kidney

zama, uvođenje ciklofosfamida *per os* ili intravenski (u tom slučaju mora se isključiti antimetabolite ako ih bolesnik uzima u terapiji održavanja za cijelo vrijeme uzimanja ciklofosfamida, profilaktički uključiti trimetoprim sulfometoksazol i pratiti status CMV). Također postoje sporadični opisi u literaturi o učinkovitosti rituksimaba i eculizumaba.^{49,50}

C3 glomerulopatije: bolest gustih depozita i C3 glomerulonefritis

C3 glomerulopatije spadaju u podgrupu membranoproliferativnog glomerulonefritisa (MPGN) i obuhvaćaju dva entiteta, C3 glomerulonefritis (C3GN) i bolest gustih depozita (engl. *dense deposit disease*, DDD). Incidencija iznosi oko 1–3 slučaja na milijun stanovnika.⁵¹ Prema podacima Bombacka i suradnika učestalost C3GN je 3–4 puta veća od učestalosti DDD, dok je prema podacima Mayo klinike incidencija C3GN 9 puta veća.^{52,53}

Klasifikacija MPGN je doživjela značajne promjene u posljednjem desetljeću. Temelji se na patogenetskom mehanizmu bolesti. MPGN prema patogenetskom mehanizmu dijelimo na onaj posredovan imunim kompleksima i aktivacijom klasičnog puta komplementa (autoimuni, uzrokovani infekcijama ili monoklonalnom gamopatijom) i onaj koji nastaje aktivacijom alternativnog puta komplementa, koji je objedinjen pod nazivom C3 glomerulopatija.^{51,54–56} Klasifikacija se temelji na nalazu imunofluorescentne mikroskopije. U slučaju MPGN posredovanog imunim kompleksima na imunofluorescentnoj mikroskopiji nalazimo pozitivne depozite imunoglobulina, dok je u slučaju C3 glomerulopatija dominantno pozitivno samo bojenje na C3 komponentu komplementa.⁵¹

Etiologija i patogeneza

Ključni mehanizam nastanka C3 glomerulopatija jest abnormalna aktivacija alternativnog puta komplementa. Ona nastaje kao posljedica stečenih ili urođenih poremećaja regulatornih proteina sustava komplementa, C3, C4, faktor H, faktor I, MCF.^{57–59} Odlaganje komplementa dovodi do glomerularne ozljede s posljedičnim proliferativnim glomerulonefritsom. Najčešći stečeni oblik C3 glomerulopatija povezan je s prisutnošću C3 nefritičkog faktora (C3 nef). C3 nef je autoantitijelo koje se vezuje na C3 konvertazu i na taj način sprječava inhibitorni učinak proteina H. C3 nef se može naći u oko 40–60% slučajeva C3GN i 80–90% slučajeva DDD.⁶⁰

Klinička slika

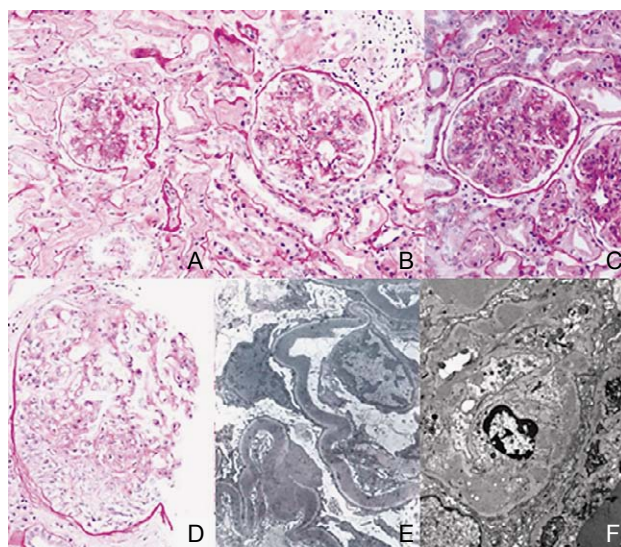
C3 glomerulopatije dovode do završnog stadija kronične bubrežne bolesti u oko 50% slučajeva unutar pet godina, s tim da je stopa progresije dva puta veća u slučaju DDD u odnosu na bolesnike sa C3GN. Klinička slika može varirati od asimptomatske hematurije i proteinurije s očuvanom bubrežnom funkcijom do nefrotskog sindroma ili brzo progresivnoga glomerulonefritisa.⁶¹

Dijagnoza i histološke osobine

Za postavljanje dijagnoze, uz nalaz svjetlosne mikroskopije, nužan je i nalaz imunofluorescencije i elektronske mikroskopije, kako je ranije opisano.

C3 glomerulopatija je karakterizirana nakupljanjem depozita C3 u glomerulima bez odlaganja imunoglobulina, C1q i C4 komponente komplementa, uz vidljive depozite na elektronskoj mikroskopiji. Berger i Galle su prvi put 1963. godine opisali bolest gustih depozita, a Fakhouri i suradnici su 2010. godine objavili klasifikaciju C3 glomerulopatije s podjelom na C3GN i DDD.^{51,62}

Iako je membranoproliferativni uzorak česta histološka slika ove bolesti, patohistološke promjene u C3 glomerulopatiji obuhvaćaju čitav niz glomerularnih lezija, od aktivnih (mezangijski i endokapilarni hiper celularitet, membranoproliferativni uzorak, polumjeseci) do kroničnih lezija (segmentalna ili globalna glomeruloskleoroza) (slika 3).⁶³ Kao što je već prethodno navedeno, u imunofluorescentnoj mikroskopiji prisutni su depoziti C3, bez znakova odlaganja imunoglobulina, C1q i C4 komponente komplementa. Kao najbolji kriterij za postavljanje dijagnoze C3 glomerulopatije smatra se prisutnost dominantnog C3 bojenja u imu-



SLIKA 3. RAZLIČITI PATOHISTOLOŠKI UZORCI PROMJENA GLOMERULA U C3 GLOMERULOPATIJI. A) MEZANGIJSKI HIPERCELULARITET; B) ENDOKAPILARNI HIPERCELULARITET; C) MEMBRANOPROLIFERATIVNI UZORAK; D) CELULARNI POLUMJESEC; E) BOLEST GUSTIH DEPOZITA – VIDE SE ELEKTRONSKI GUSTI DEPOZITI U BAZALNOJ MEMBRANI GLOMERULA (POVEĆANJE 10000X); F) SUBENDOTELNI DEPOZITI UZ DUPLIRANJE GLOMERULARNE BAZALNE MEMBRANE KOD C3 GLOMERULONEFRITISA (POVEĆANJE 8000X) (A – D, PAS BOJENJE, POVEĆANJE 400X).

FIGURE 3. DIFFERENT PATHOHISTOLOGICAL PATTERNS OF GLOMERULAR CHANGES IN C3 GLOMERULOPATHY. A) MESANGIAL HYPERCELLULARITY; B) ENDOCAPILLARY HYPERCELLULARITY; C) MEMBRANOPROLIFERATIVE PATTERN; D) CELLULAR CRESCENT; E) DENSE DEPOSIT DISEASE – ELECTRON DENSE DEPOSITS IN THE GLOMERULAR BASEMENT MEMBRANE (10,000X MAGNIFICATION); F) SUBENDOTHELIAL DEPOSITS WITH GLOMERULAR BASEMENT MEMBRANE DUPLICATION IN C3 GLOMERULONEPHRITIS (8000X MAGNIFICATION) (A – D, PAS STAINING, 400X MAGNIFICATION).

nofluorescentnoj analizi koje je intenziteta jačeg za dva stupnja od drugih imunoreaktanata (IgG, IgA, IgM ili C1q).^{64,65} Podjela C3 glomerulopatije na DDD i C3GN temelji se na nalazu elektronske mikroskopije. Kao što je prikazano na slici 3, DDD je karakterizirana odlaganjem gustih osmiofilnih depozita u glomerularnoj bazalnoj membrani, bazalnoj lamini Bowmanove kapsule, tubularnim bazalnim mebranama i mezangijima, dok C3 glomerulonefritis karakteriziraju manje gusti depoziti koji mogu biti slični klasičnim imunim depozitima i/ili slični depozitima kod DDD, samo manje gustoće. Ponekad su prisutne i preklapajuće elektronsko-mikroskopske karakteristike depozita, što otežava razlikovanje između DDD i C3 glomerulonefritisa.

Potrebno je naglasiti da se C3 glomerulopatija često javlja u kontekstu akutne infekcije, a i da je predominacija C3 u imunofluorescentnoj analizi česta pojava kod samoograničavajućeg, uz infekciju vezanog, glomerulonefritisa. Ne postoje morfološke karakteristike akutnoga eksudativnog glomerulonefritisa s dominantnim nalazom C3 u imunofluorescentnoj mikroskopiji na temelju kojih se može predvidjeti hoće li se poremećaj povući i ponašati kao uz infekciju vezani glomerulonefritis ili će se ponašati kao perzistentna C3 glomerulopatija. Klinički tijek bolesti i eventualno ponavljanje biopsije mogu pomoći kod postavljanja ispravne dijagnoze.^{64,65}

Prema konsenzusu objavljenom 2013. godine predložena je i dodatna dijagnostika u svim slučajevima kod kojih postoji sumnja na C3 glomerulopatije. Ona podrazumijeva određivanje C3 i C4 komponente komplementa (niski C3 uz normalan C4 upućuje na aktivaciju alternativnog puta komplementa), određivanje C3 nefritičkog faktora, određivanje faktora H, probir na CFHR5 mutaciju i detekciju paraproteina.⁵⁴

Liječenje

U slučaju C3 glomerulopatija, transplantacija bubrega je metoda liječenja neovisno o činjenici da se bolest vraća u transplantirani bubreg u visokom postotku slučajeva. Grupa s klinike Mayo pokazala je rizik povrata C3GN u 66,7% bolesnika, a gubitak transplantiranog bubrega bio je prisutan u njih 50%.⁶⁶ Prema ranijim podacima stopa povrata DDD u transplantirani bubreg je 80–90% sa stopom gubitka presatka od 50% unutar pet godina od transplantacije.⁶⁷

Optimalna terapija C3 glomerulopatija nije još definirana. Nove preporuke KDIGO (engl. *Kidney Disease: Improving Global Outcomes*) objavljene 2017. godine sugeriraju optimalnu regulaciju krvnog tlaka kod svih bolesnika. KDIGO preporučuje primjenu prednizona i mikofenolat mofetila u bolesnika s umjerenom kliničkom slikom (proteinurija do 500 mg/24 h).⁶⁸ U slučajevima teže kliničke slike (proteinurija >2 g/24h) KDIGO sugerira primjenu pulsniha doza metilpredni-

zona uz drugu imunosupresivnu terapiju.⁶⁸ Pokušana je i primjena rituksimaba na malom broju bolesnika uz nekonkluzivne rezultate.⁶⁹ S obzirom na mehanizam bolesti u kojem zbog odlaganja C3 komponente komplementa dolazi do aktivacije C5 komponente komplementa, primjena ekulizumaba, monoklonskog antitijela na C5 komponentu komplementa, nametnula se zadnjih godina kao moguća terapijska opcija. Iskustva se za sada temelje na manjim studijama kojima je sporadično zabilježeno poboljšanje bubrežne funkcije uz regresiju histološkog nalaza, no ne kod svih bolesnika.^{70,71} KDIGO za sada ne preporučuje primjenu ekulizumaba u liječenju brzoprogresivnog oblika bolesti zbog nedovoljnih dokaza o učinkovitosti.⁶⁸

Membranska nefropatija

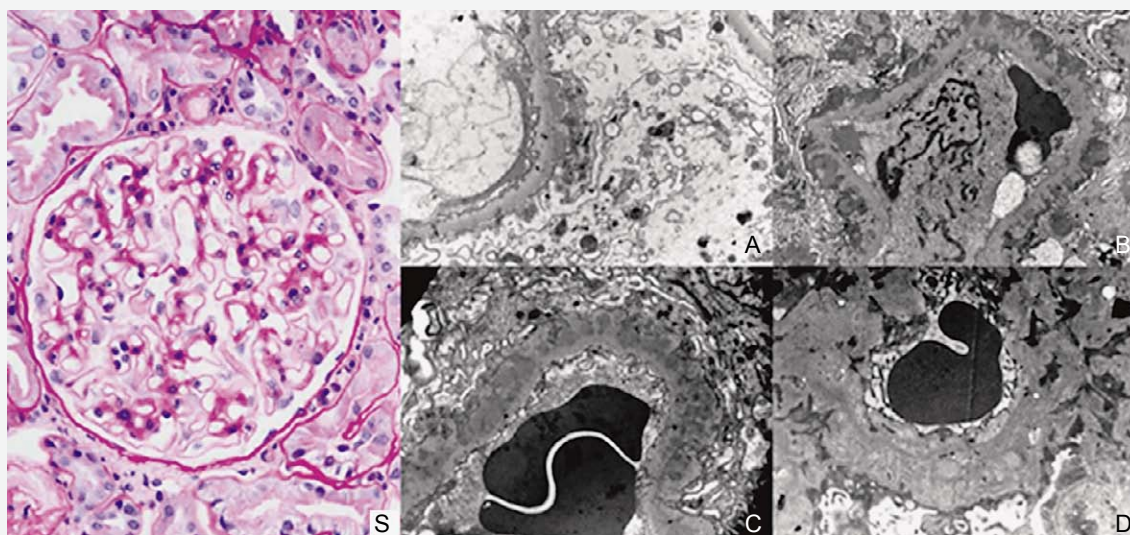
Membranska nefropatija (MN) je glomerularna bolest obilježena zadebljanjem glomerularne bazalne membrane uslijed odlaganja subepitelnih imunih kompleksa, koja se klinički manifestira proteinurijom, najčešće nefrotske razine.^{72,73} Incidencija se procjenjuje na dvanaest na milijun stanovnika na godinu.⁷⁴

Etiologija i patogeneza

Tradicionalno se MN u nativnih bubrega dijeli na primarni i sekundarni oblik. Primarna MN (čini 75–80%) je organ-specifična autoimuna bolest, koja nastaje zbog stvaranja autoprotutijela na podocitni antigen i posljedičnog stvaranja imunih kompleksa *in situ*.^{72,73,75} Dokazani podocitni antigeni na koje se stvaraju autoprotutijela u ljudi su M-tip receptora za fosfolipazu A2 (PLA2R; u oko 70% bolesnika), trombospondinska domena tip 1 koja sadrži 7A (THSD7A; u oko 3–5% bolesnika) te neutralna endopeptidaza.^{72,73,76} U preostalih bolesnika s primarnom MN antigen je nepoznat i bolest idiopatska. Sekundarna MN javlja se uz sistavne bolesti vezivnog tkiva (najčešće sistemski eritematozni lupus i reumatoidni artritis), infektivne bolesti (najčešće hepatitis B i C), tumorske bolesti (najčešće solidni tumori, karcinomi) te uzrokovana lijekovima i kemijskim tvarima (nesteroidni antireumatici, živa, soli zlata, litij i drugi).^{73,77}

Klinička slika

Bolest se najčešće manifestira nefrotičkom proteinurijom, ponekad uz pogoršanje renalne funkcije, a klinički tijek bolesti je varijabilan i većina kliničara se slaže da će oko trećine bolesnika imati spontanu remisiju bolesti, trećina će imati stagnirajuću proteinuriju sa stabilnom bubrežnom funkcijom, a trećina će se pogoršavati do razvoja završnog stadija kronične bubrežne bolesti (ESRD, prema engl. *end stage renal disease*) i potrebe za bubrežnim nadomjestnim liječenjem.^{78,79} U različitim kliničkim istraživanjima, razvoj ESRD u ne-



SLIKA 4. HISTOLOŠKE PROMJENE NA GLOMERULIMA KOD MEMBRANSKE NEFROPATIJE: S) RANA MEMBRANSKA NEFROPATIJA S TEK DISKRETNOM RIGIDNIM GLOMERULARNIM BAZALNIM MEMBRANAMA (PAS BOJENJE, POVEĆANJE 400X). RAZREDI MEMBRANSKE NEFROPATIJE NA ELEKTRONSKOJ MIKROSKOPIJI; A) RAZRED I – SUBEPITELNI IMUNI DEPOZITI BEZ REAKCIJE GLOMERULARNE BAZALNE MEMBRANE; B) RAZRED II – FORMIRANJE IZDANAKA GLOMERULARNE BAZALNE MEMBRANE U OBLIKU ŠILJAKA; C) RAZRED III – IMUNI DEPOZITI U CIJELOSTI OKRUŽENI NOVOSTVORENOM GLOMERULARNOM BAZALNOM MEMBRANOM; D) RAZRED IV – ZADEBLJANA GLOMERULARNA BAZALNA MEMBRANA S PROSVJETLJENJIMA KOJA OZNAČUJU MJESTA GDJE SU BILI DEPOZITI KOJI SU RESORBIRANI (A-D, POVEĆANJE 8000X).

FIGURE 4. HISTOLOGICAL CHANGES IN MEMBRANOUS NEPHROPATHY: S) EARLY MEMBRANOUS NEPHROPATHY WITH ONLY DISCRETELY RIGID GLOMERULAR BASAL MEMBRANES (PAS STAINING, 400X MAGNIFICATION). MEMBRANOUS NEPHROPATHY CLASSES ON ELECTRON MICROSCOPY; A) GRADE I – SUBEPITHELIAL IMMUNE DEPOSITS WITHOUT GLOMERULAR BASEMENT MEMBRANE REACTION; B) CLASS II – FORMATION OF SPIKES IN GLOMERULAR BASEMENT MEMBRANE; C) CLASS III – IMMUNE DEPOSITS ENTIRELY SURROUNDED BY THE NEWLY FORMED GLOMERULAR BASEMENT MEMBRANE; D) GRADE IV – THICKENED GLOMERULAR BASEMENT MEMBRANE WITH ENLIGHTENMENTS INDICATING SITES WHERE DEPOSITS WERE RESORBED (A-D, 8000X MAGNIFICATION).

liječenih bolesnika s MN kretao se od 5% do 41% nakon 10–15 godina.⁷⁸

Dijagnoza i histološke osobine

Temelj postavljanja dijagnoze MN je biopsija bubrega. U svjetlosnoj mikroskopiji u ranijim fazama bolesti ne moraju biti prisutne jasne morfološke promjene, tj. glomeruli se doimaju uredni. U razvijenoj MN vide se rigidne, zadebljane glomerularne bazalne membrane (GBM), često s područjima prosvjetljenja i protruzijama izgleda poput šiljaka (slika 4). Kod transplantiranih bubrega u svjetlosnoj mikroskopiji upravo su često prisutne blage promjene glomerularne bazalne membrane udružene s nespecifičnim mezangijskim hiper celularitetom. U imunofluorescentnoj mikroskopiji tipično se nalazi globalni granularni pozitivitet uzduž periferne kapilarne mreže glomerula za IgG, C3, kappa i lambda lance. Kao što prikazuje slika 4, postoje četiri razreda MN.

Liječenje

Imunosupresivnom terapijom liječe se bolesnici s visokim rizikom pogoršanja, a to su oni s visokom

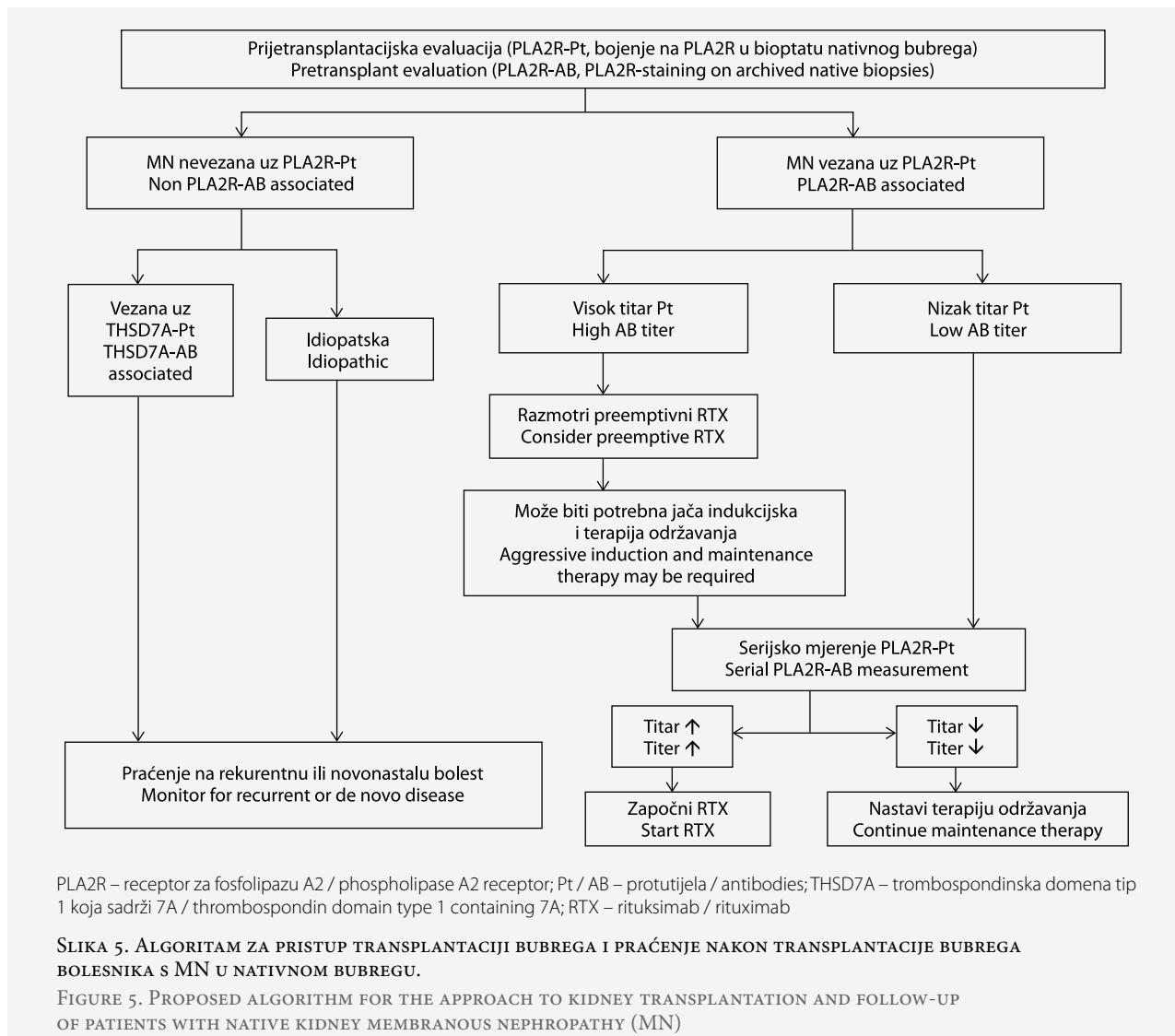
proteinurijom, brzim pogoršanjem bubrežne ekskrecijske funkcije i teškom kliničkom slikom nefrotskog sindroma s komplikacijama. Dokazano učinkovitima u liječenju pokazali su se kombinacija glukokortikoida i alkilirajućih lijekova (ciklofosamid ili klorambucil), kombinacija glukokortikoida i ciklosporina, te u monoterapiji takrolimus, rituksimab i ACTH.^{78,79}

MN nakon transplantacije bubrega javlja se u dva oblika: rekurentna MN i novonastala (*de novo*) MN.^{80–82}

Rekurentna membranska nefropatija

Ovaj oblik bolesti predstavlja povrat bolesti u transplantiranom bubregu u bolesnika u kojih je osnovna bolest prije transplantacije bila MN. Opisane incidencije povrata bolesti su od 10% do 48%.^{80,83} Nisu nađeni konzistentni rizični čimbenici za povrat bolesti.⁸⁰ U nekim istraživanjima, viša prijetransplantacijska proteinurija te transplantacija od živih srodnih donora bila je rizični čimbenik za povrat bolesti^{84,85}, ali to nije bilo potvrđeno u drugima^{83,86,87}.

Etiopatogenetski, u 50–80% slučajeva, rekurentna MN vezana je uz PLA2R protutijela.^{88–91} Isto tako, pozitivna PLA2R protutijela prije transplantacije poveza-



na su s povećanim rizikom povrata bolesti, koji je u tih bolesnika iznosio 60–76%, za razliku od rizika povrata od 28–30% u bolesnika s negativnim PLA2R protutijelima prije transplantacije.^{90–93} Preliminarni rezultati pokazuju također povezanost THSD7A protutijela i rekurentne MN.⁹⁴

Rekurentna MN klinički ima bifazično javljanje. Prva pojava bolesti događa se tijekom prve godine do 15 mjeseci nakon transplantacije.^{80,83} Drugo razdoblje pojave bolesti je oko 4–5 godina nakon transplantacije, što je obično povezano sa smanjenjem doze imunosupresije. Rekurentna MN klinički se očituje sporo progresivnom proteinurijom, a spontana remisija je rijetka.⁸¹ Bubrežna ekskrecijska funkcija u većine je bolesnika uredna.

Bolest se dijagnosticira biopsijom bubrega, čija analiza uključuje i imunohistokemijsko bojenje na PLA2R, a u imunofluorescentnoj analizi dominira subklasa IgG4 protutijela.^{95,96} Također je važno i serijsko praće-

nje PLA2R protutijela u serumu. Pokazano je da je porast titra PLA2R protutijela povezan s pojavom i pogoršanjem bolesti^{80, 89–91}, a pad titra protutijela s povoljnim odgovorom na liječenje^{90,93}.

Rekurentna MN može dovesti do gubitka transplantiranog bubrega. U različitim istraživanjima većih registara te manjih serija bolesnika, 5–10-godišnji rizik gubitka transplantiranog bubrega cenzuriran za smrt iznosio je 20–50%.^{80,82,97,98}

Liječenje bolesnika s rekurentnom MN osniva se na rezultatima manjih serija bolesnika.^{80–82} U svih bolesnika primjenjuje se standardno neimunosupresivno liječenje proteinurijskih bolesti, koje uključuje ACE-inhibitore ili sartane, kontrolu krvnog tlaka i hiperlipidemije te dijetetske mjere. Po pitanju dodatnoga imunosupresivnog liječenja, najčešće se primjenjuje stratifikacija bolesnika u dvije kategorije rizika.⁸⁰ Bolesnici s blažim oblikom bolesti (proteinurija < 1g/24 sata i stabilna eGFR) ne trebaju dodatno imunosupre-

sivno liječenje, već se samo češće prate. Bolesnici s umjerenim i težim oblikom bolesti (proteinurija > 1g/24 sata i/ili padajuća eGFR) liječe se dodatnim imunosupresivima. Kao prva linija liječenja preporučuje se rituksimab u standardnoj dozi. Povoljan odgovor na liječenje, mjeren parcijalnom ili kompletnom remisijom bolesti, javlja se u do 90% bolesnika.⁸⁰ Druga linija liječenja uključuje alkilirajuće lijekove (ciklofosfamid ili klorambucil), ali se u tih bolesnika iz standardne imunosupresivne terapije trebaju izostaviti tada mikofenolat i azatioprin, ako se primjenjuju. U jednog bolesnika se bortezomib pokazao učinkovitim u trećoj liniji liječenja.⁹⁹

Na slici 5. prikazan je predloženi algoritam pristupu transplantaciji bubrega i praćenju nakon transplantacije bubrega bolesnika s MN u nativnom bubregu (prilagođeno prema 76 i 81).

Novonastala (de novo) membranska nefropatija

Novonastala MN u transplantiranom bubregu u bolesnika s drugom osnovnom bubrežnom bolešću nativnog bubrega javlja se u 1,5 do 5,2% bolesnika.^{80,100,101}

Patogeneza novonastale MN nije razjašnjena. U većine bolesnika s ovom bolešću uz znakove MN vide se i znaci odbacivanja posredovanog protutijela na bubrežnom bioptatu, a također se nalaze i donor-specifična protutijela u krvi.^{80,83,102} MN i ovdje nastaje zbog stvaranja subepitelnih imunih kompleksa *in situ*, ali nisu poznati točni mehanizmi zašto do toga dolazi. S obzirom na ranije navedeno, najprihvaćenija je teorija da je novonastala MN oblik aloimunološkog odgovora, koji je potaknut izlaganjem nekog od podocitnih antigena imunološkom sustavu. Do toga može doći uslijed imunološkog oštećenja (u sklopu odbacivanja posredovanog protutijelima i uslijed donor-specifičnih protutijela), infektivnog oštećenja (HCV ili druga infekcija), mehaničkog ili ishemijskog oštećenja.¹⁰⁰ Novonastala MN očituje se klinički kasnije od rekurentne MN, a srednje vrijeme javljanja iznosi 63–102 mjeseca nakon transplantacije^{80,100,101} i asimptomatska je u trećine bolesnika, dok se u ostalih javlja proteinurija različitog stupnja.

Dijagnoza se postavlja biopsijom bubrega, na kojoj se nađu IgG1 pozitivni subepitelni imuni depoziti te obično i znaci odbacivanja posredovanog protutijelima. U do sada opisivanih serija bolesnika, PLA2R protutijela su gotovo u svih bila negativna, dok su donor-specifična protutijela bila pozitivna u do 67% bolesnika.^{88,103,104}

Tijek i prognoza novonastale MN opisane u manjim serijama bolesnika govori da do gubitka transplantiranog bubrega dolazi u do 50% bolesnika, ali se smatra prvenstveno da je to uzrokovano odbacivanjem posredovanim protutijelima, a ne MN-om. Također nema utvrđenih konzistentnih prognostičkih čimbenika.⁸⁰

Osnova liječenja novonastale MN zapravo je liječenje odbacivanja posredovanog protutijelima te neimunosupresivno liječenje kakvo se provodi kod proteinurijskih bubrežnih bolesti. Dodatno imunosupresivno liječenje primjenjuje se u slučaju proteinurije > 4g/24 sata i/ili padajuće eGFR i uključuje rituksimab kao prvu liniju, zatim ciklofosfamid te plazmaferezu.^{80,100,101}

Zaključak

Glomerularne bolesti predstavljaju značajan uzročnik terminalne renalne insuficijencije u bolesnika predviđenih za transplantaciju bubrega. Različiti klinički tijek i mogućnost povrata osnovne bolesti u transplantirani bubreg zahtijevaju dodatnu pažnju kako bi se na vrijeme otkrila aktivacija bolesti i spriječio gubitak transplantiranog bubrega. Potrebna su dodatna istraživanja kako bi se odredili rizični čimbenici za povrat bolesti u pojedinih formi glomerulonefritisa kao i optimalan pristup liječenju.

LITERATURA

1. Marinaki S, Lionaki S, Boletis JN. Glomerular disease recurrence in the renal allograft: a hurdle but not a barrier for successful kidney transplantation. *Transplant Proc* 2013;45(1):3–9.
2. Allen PJ, Chadban SJ, Craig JC i sur. Recurrent glomerulonephritis after kidney transplantation: risk factors and allograft outcomes. *Kidney Int* 2017;92(2):461–9.
3. Hrvatsko društvo za nefrologiju, dijalizu i transplantaciju. <https://hdndt.org/registar/hrn14.html> [pristupljeno 5.9.2019.]
4. Moroni G, Longhi S, Quaglini S i sur. The impact of recurrence of primary glomerulonephritis on renal allograft outcome. *Clin Transplant* 2014;28:368–76.
5. An JN, Lee JB, Oh YJ i sur. Incidence of post-transplant glomerulonephritis and its impact on graft outcome. *Kidney Res Clin Pract* 2012;31:219–26.
6. Lim WH, Shingde M, Wong G. Recurrent and de novo Glomerulonephritis After Kidney Transplantation. *Front Immunol* 2019;14(10):1944.
7. Savin VJ, Sharma R, Sharma M i sur. Circulating factor associated with increased glomerular permeability to albumin in recurrent focal segmental glomerulosclerosis. *N Engl J Med* 1996; 334:878–83.
8. Dall'Amico R, Ghiggeri G, Carraro M i sur. Prediction and treatment of recurrent focal segmental glomerulosclerosis after renal transplantation in children. *Am J Kidney Dis* 1999; 34:1048–55.
9. Conlon PJ, Lynn K, Winn MP i sur. Spectrum of disease in familial focal and segmental glomerulosclerosis. *Kidney Int* 1999;56:1863–71.
10. Fellidin M, Nordén G, Svalander C, Nyberg G. Focal segmental glomerulosclerosis in a kidney transplant population: hereditary and sporadic forms. *Transpl Int* 1998;11:16–21.
11. Jungraithmayr TC, Hofer K, Cochat P i sur. Screening for NPHS2 mutations may help predict FSGS recurrence after transplantation. *J Am Soc Nephrol* 2011;22:579–85.
12. Schachter ME, Monahan M, Radhakrishnan J i sur. Recurrent focal segmental glomerulosclerosis in the renal allograft: sin-

- gle center experience in the era of modern immunosuppression. *Clin Nephrol* 2010;74:173–81.
13. Meehan SM, Pascual M, Williams WW i sur. De novo collapsing glomerulopathy in renal allografts. *Transplantation* 1998; 65:1192–7.
 14. Stokes MB, Davis CL, Alpers CE. Collapsing glomerulopathy in renal allografts: a morphological pattern with diverse clinicopathologic associations. *Am J Kidney Dis* 1999; 33: 658–66.
 15. Alachkar N, Gupta G, Montgomery RA. Angiotensin antibodies and focal segmental glomerulosclerosis. *N Engl J Med* 2013;368:971–5.
 16. Vincenti F, Ghiggeri GM. New insights into the pathogenesis and the therapy of recurrent focal glomerulosclerosis. *Am J Transplant* 2005;5:1179–85.
 17. Shimizu A, Higo S, Fujita E i sur. Focal segmental glomerulosclerosis after renal transplant. *Clin Transplant* 2011;25: 6–14.
 18. Nehus EJ, Goebel JW, Succop PS, Abraham EC. Focal segmental glomerulosclerosis in children: multivariate analysis indicates that donor type does not alter recurrence risk. *Transplantation* 2013;96:550–4.
 19. Choy BY, Chan TM, Lai KN. Recurrent glomerulonephritis after kidney transplantation. *Am J Transplant* 2006;6(11): 2535–42.
 20. Myslak M, Amer H, Morales P i sur. Interpreting post-transplant proteinuria in patients with proteinuria pre-transplant. *Am J Transplant* 2006;6(7):1660–5.
 21. Nickleit V, Mengel M, Colvin RB. Renal Transplant Pathology. U: Jennette JC, Olson JL, Silva FG, D'Agati VD, ur. Heptinstall's pathology of the kidney. Philadelphia: Wolters Kluwer; 2015, str. 1321–459.
 22. D'Agati VD, Fogo AB, Bruijn JA, Jennette JC. Pathologic classification of focal segmental glomerulosclerosis: a working proposal. *Am J Kidney Dis* 2004;43:368–82.
 23. Aref A, Sharma A, Halawa A. Recurrence of Focal Segmental Glomerulosclerosis (FSGS) in the Renal Allograft; an Update *Urol Nephrol Open Access J* 2017;4(4):00133.
 24. Griffin EJ, Tomson PC, Kipgen D, Clancy M, Daly C. Early Focal Segmental Glomerulosclerosis as a Cause of Renal Allograft Primary Nonfunction. *Case Rep Transplant* 2013; 2013:565697.
 25. Lopez-Hellin J, Cantarell C, Jimeno L i sur. A form of apolipoprotein a-I is found specifically in relapses of focal segmental glomerulosclerosis following transplantation. *Am J Transplant* 2013;13:493–500.
 26. Fornoni A, Sageshima J, Wei C i sur. Rituximab targets podocytes in recurrent focal segmental glomerulosclerosis. *Sci Transl Med* 2011;3(85)85ra46.
 27. Gonzalez E, Ettenger R, Rianthavorn P i sur. Preemptive plasmapheresis and recurrence of focal segmental glomerulosclerosis in pediatric renal transplantation. *Pediatr Transplant* 2011;15:495–501.
 28. Yu CC, Fornoni A, Weins A i sur. Abatacept in B7-1-positive proteinuric kidney disease. *N Engl J Med* 2013;369:2416–23.
 29. EBPG Expert Group on Renal Transplantation. European best practice guidelines for renal transplantation. Section IV: Long-term management of the transplant recipient. IV.2.1 Differential diagnosis of chronic graft dysfunction. *Nephrol Dial Transplant* 2002; 17 Suppl 4:4.
 30. Hariharan S. Recurrent and de novo diseases after renal transplantation. *Semin Dial* 2000;13:195–9.
 31. Canaud G, Zuber J, Sberro R i sur. Intensive and prolonged treatment of focal and segmental glomerulosclerosis recurrence in adult kidney transplant recipients: a pilot study. *Am J Transplant* 2009;9:1081–6.
 32. Araya CE, Dharindarhka VR. The factors that may predict response to rituximab therapy in recurrent focal segmental glomerulosclerosis: a systematic review. *J Transpl* 2011;20: 558–62.
 33. Abbott KC, Sawyers Es, Oliver JD i sur. Graft loss due to recurrent focal segmental glomerulosclerosis in renal transplant recipients in the United States. *Am J Kidney Dis* 2001;37 (2):366–73.
 34. Rodrigues JC, Haas M, Reich HN. IgA nephropathy. *Clin J Am Soc Nephrol* 2017;12:677–86.
 35. O'Shaughnessy MM, Hogan SL, Thompson BD, Coppo R, Fogo AB, Jennette JC. Glomerular disease frequencies by race, sex and region: results from the International Kidney Biopsy Survey. *Nephrol Dial Transplant* 2018;33:661–9.
 36. Wyld ML, Chadban SJ. Recurrent IgA nephropathy after kidney transplantation. *Transplantation* 2016;100(9):1827–32.
 37. Magistroni R, D'Agati VD, Appel GB, Kiryluk K. New developments in the genetics, pathogenesis, and therapy of IgA nephropathy. *Kidney Int* 2015;88(5):974–89.
 38. Floege J, Feehally J. IgA nephropathy: recent developments. *J Am Soc Nephrol* 2000;11(12):2395–403.
 39. Moroni G, Belingheri M, Frontini G, Tamborini F, Messa P. *Front Immunol* 2019;10:1–8.
 40. Trimarchi H, Barratt J, Cattran DC i sur. Oxford classification of IgA nephropathy 2016: an update from the IgA Nephropathy Classification Working Group. *Kidney Int* 2017;91: 1014–21.
 41. Roberts ISD. Pathology of IgA nephropathy. *Nat Rev Nephrol* 2014;10:445–54.
 42. Blosser CD, Bloom RD. Recurrent glomerular disease after kidney transplantation. *Curr Opin Nephrol Hypertens* 2017; 26(6):501–8.
 43. Floege J, Gröne HJ. Recurrent IgA nephropathy in the renal allograft: not a benign condition. *Nephrol Dial Transplant* 2013;28(5):1070–3.
 44. Lionaki S, Panagiotellis K, Melexopoulou C, Boletis JN. The clinical course of IgA nephropathy after kidney transplantation and its management. *Transplant Rev (Orlando)* 2017; 31(2):106–14.
 45. Clayton P, McDonald S, Chadban S. Steroids and recurrent IgA nephropathy after kidney transplantation. *Am J Transplant* 2011;11(8):1645–9.
 46. Moroni G, Longhi S, Quaglini S i sur. The long-term outcome of renal transplantation of IgA nephropathy and the impact of recurrence on graft survival. *Nephrol Dial Transplant* 2013;28(5):1305–14.
 47. *Kidney Disease. Improving Global Outcomes (KDIGO) Transplant Work Group. KDIGO clinical practice guideline for the care of kidney transplant recipients. 2009. Am J Transplant* 2009; 9:S1–155.
 48. Floege J, Rauen T. Immunosuppression in IgA nephropathy: how certain are we? *Kidney Int* 2016;89(1):9–11.
 49. Chancharoenthana W, Townamchai N, Leelahavanichkul A i sur. Rituximab for recurrent IgA nephropathy in kidney transplantation: A report of three cases and proposed mechanisms. *Nephrology (Carlton)* 2017;22(1):65–71.
 50. Herzog AL, Wanner C, Amann K, Lopau K. First Treatment of Relapsing Rapidly Progressive IgA Nephropathy With Eculi-

- zumab After Living Kidney Donation: A Case Report. *Transplant Proc* 2017;49(7):1574–7.
51. *Fakhouri F, Fremeaux-Bacchi V, Noel LH, Cook HT, Pickering MC.* C3 glomerulopathy: a new classification. *Nat Rev Nephrol* 2010;6:494–9.
 52. *Bomback AS, Santoriello D, Avasare RS i sur.* C3 glomerulonephritis and dense deposit disease share a similar disease course in a large United States cohort of patients with C3 glomerulopathy. *Kidney Int* 2018;93(4):977–85.
 53. *Ravindran A, Fervenza FC, Smith RJH, De Vriese AS, Sethi S.* C3 Glomerulopathy: Ten Years' Experience at Mayo Clinic. *Mayo Clin Proc* 2018;93(8):991–1008.
 54. *Pickering MC, D'Agati VD, Nester CM i sur.* C3 glomerulopathy: consensus report. *Kidney Int* 2013;84(6):1079–89.
 55. *Sethi S, Fervenza FC, Zhang Y i sur.* Proliferative glomerulonephritis secondary to dysfunction of the alternative pathway of complement. *Clin J Am Soc Nephrol* 2011;6:1009–17.
 56. *Bomback AS, Appel GB.* Pathogenesis of the C3 glomerulopathies and reclassification of MPGN. *Nat Rev Nephrol* 2012; 8:634–42.
 57. *Chen M, Daha MR, Kallenberg CG.* The complement system in systemic autoimmune disease. *J Autoimmun* 2010;34: 276–86.
 58. *Dragon-Durey M, Fremeaux-Bacchi V, Loirat C i sur.* Heterozygous and homozygous factor h deficiencies associated with haemolytic uremic syndrome or membranoproliferative glomerulonephritis: report and genetic analysis of 16 cases. *J Am Soc Nephrol* 2004;15(3): 787–95.
 59. *Chauvet S, Roumenina LT, Bruneau S i sur.* A Familial C3GN Secondary to Defective C3 Regulation by Complement Receptor 1 and Complement Factor H. *J Am Soc Nephrol* 2016; 27(6):1665–77.
 60. *Dragon-Durey M, Blanc C, Marinozzi MC i sur.* Autoantibodies against complement components and functional consequences. *Mol Immunol* 2013;56(3):213–21.
 61. *Medjeral-Thomas NR, O'Shaughnessy MM, O'Regan JA i sur.* C3 glomerulopathy: clinicopathologic features and predictors of outcome. *Clin J Am Soc Nephrol* 2014;9:46–53.
 62. *Berger J, Galle P.* Dense Deposits within the Basal Membranes of the Kidney. Optical and Electron Microscopic Study. *Presse Med* 1963;71:2351–4.
 63. *Walker PD, Ferrario F, Joh K, Bonsib SM.* Dense deposit disease is not a membranoproliferative glomerulonephritis. *Mod Pathol* 2007;20(6):605–16.
 64. *Hou J, Markowitz GS, Bomback AS i sur.* Toward a working definition of C3 glomerulopathy by immunofluorescence. *Kidney Int* 2014;85(2):450–6.
 65. *Goodship TH, Cook HT, Fakhouri F i sur.* Atypical hemolytic uremic syndrome and C3 glomerulopathy: conclusions from a "Kidney Disease: Improving Global Outcomes" (KDIGO) Controversies Conference. *Kidney Int* 2017;91(3): 539–51.
 66. *Zand L, Lorenz EC, Cosio FG i sur.* Clinical findings, pathology, and outcomes of C3GN after kidney transplantation. *J Am Soc Nephrol* 2014;25:1110–7.
 67. *Appel GB.* Membranoproliferative glomerulonephritis type II (dense deposit disease): an update. *J Am Soc Nephrol* 2005; 16:1392–403.
 68. *Goodship TH, Cook HT, Fakhouri F i sur.* Atypical hemolytic uremic syndrome and C3 glomerulopathy: conclusions from a "Kidney Disease: Improving Global Outcomes" (KDIGO) Controversies Conference. *Kidney Int* 2017;91(3):539–51.
 69. *Giaime P, Daniel L, Burtey S.* Remission of C3 glomerulopathy with rituximab as only immunosuppressive therapy. *Clin Nephrol* 2015;83:57–60.
 70. *Bomback AS.* Eculizumab in the treatment of membranoproliferative glomerulonephritis. *Nephron Clin Pract* 2014;128 (3–4):270–6.
 71. *Welte T, Arnold F, Kappes J i sur.* Treating C3 glomerulopathy with eculizumab. *BMC Nephrology* 2018;19(1):7.
 72. *Couser WG.* Primary Membranous Nephropathy. *Clin J Am Soc Nephrol* 2017;12:983–97.
 73. *Cattran DC, Brenchley PE.* Membranous nephropathy: Integrating basic science into improved clinical management. *Kidney Int* 2017;91:566–74.
 74. *McGrogan A, Franssen CF, de Vries CS.* The incidence of primary glomerulonephritis worldwide: a systematic review of the literature. *Nephrol Dial Transplant* 2011;26:414–30.
 75. *Bomback AS.* Management of Membranous Nephropathy in the PLA2R Era. *Clin J Am Soc Nephrol* 2018;13:784–6.
 76. *De Vriese AS, Glasscock RJ, Nath KA, Sethi S, Fervenza FC.* A Proposal for a Serology-Based Approach to Membranous Nephropathy. *J Am Soc Nephrol* 2017;28:421–30.
 77. *Glasscock RJ.* Secondary membranous glomerulonephritis. *Nephrol Dial Transplant* 1992;7:64–76.
 78. *Cattran DC.* Treatment of idiopathic membranous nephropathy. Post TW, ed. UpToDate. Waltham, MA: UpToDate Inc. <http://www.uptodate.com> [pristupljeno 20.10.2018.]
 79. *Horvatić I.* Membranski glomerulonefritis. U: Galešić K, ur. Bolesti glomerula – primarne i sekundarne. Zagreb: Medicinska naklada; 2014, str. 113–37.
 80. *Francis J, Beck LH Jr.* Membranous nephropathy and renal transplantation. Post TW, ed. UpToDate. Waltham, MA: UpToDate Inc. <http://www.uptodate.com> [pristupljeno 20.10.2018.]
 81. *Cosio FG, Cattran DC.* Recent advances in our understanding of recurrent primary glomerulonephritis after kidney transplantation. *Kidney Int* 2017;91:304–14.
 82. *Blosser CD, Bloom RD.* Recurrent glomerular disease after kidney transplantation. *Curr Opin Nephrol Hypertens* 2017; 26:501–8.
 83. *Dabade TS, Grande JP, Norby SM, Fervenza FC, Cosio FG.* Recurrent idiopathic membranous nephropathy after kidney transplantation: a surveillance biopsy study. *Am J Transplant* 2008; 8:1318–22.
 84. *Berger BE, Vincenti F, Biava C, Amend WJ Jr, Feduska N, Salvatierra O Jr.* De novo and recurrent membranous glomerulopathy following kidney transplantation. *Transplantation* 1983;35:315–9.
 85. *Ponticelli C, Glasscock RJ.* Posttransplant recurrence of primary glomerulonephritis. *Clin J Am Soc Nephrol* 2010;5: 2363–72.
 86. *Sprangers B, Lefkowitz GI, Cohen SD i sur.* Beneficial effect of rituximab in the treatment of recurrent idiopathic membranous nephropathy after kidney transplantation. *Clin J Am Soc Nephrol* 2010;5:790–7.
 87. *Moroni G, Gallelli B, Quaglini S i sur.* Long-term outcome of renal transplantation in patients with idiopathic membranous glomerulonephritis (MN). *Nephrol Dial Transplant* 2010;25:3408–15.
 88. *Stahl R, Hoxha E, Fechner K.* PLA2R autoantibodies and recurrent membranous nephropathy after transplantation. *N Engl J Med* 2010;363(5):496–8.

89. Beck LH Jr. Monoclonal anti-PLA2R and recurrent membranous nephropathy: another piece of the puzzle. *J Am Soc Nephrol* 2012;23:1911–3.
90. Grupper A, Cornell LD, Fervenza FC, Beck LH Jr, Lorenz E, Cosio FG. Recurrent Membranous Nephropathy After Kidney Transplantation: Treatment and Long-Term Implications. *Transplantation* 2016;100:2710–6.
91. Kattah A, Ayalon R, Beck LH Jr i sur. Anti-phospholipase A₂ receptor antibodies in recurrent membranous nephropathy. *Am J Transplant* 2015;15:1349–55.
92. Gupta G, Fattah H, Ayalon R i sur. Pre-transplant phospholipase A₂ receptor autoantibody concentration is associated with clinically significant recurrence of membranous nephropathy post-kidney transplantation. *Clin Transplant* 2016;30:461–9.
93. Quintana LF, Blasco M, Seras M i sur. Antiphospholipase A₂ Receptor Antibody Levels Predict the Risk of Posttransplantation Recurrence of Membranous Nephropathy. *Transplantation* 2015;99:1709–14.
94. Tomas NM, Hoxha E, Reinicke AT i sur. Autoantibodies against thrombospondin type 1 domain-containing 7A induce membranous nephropathy. *J Clin Invest* 2016;126:2519–32.
95. Debiec H, Martin L, Jouanneau C i sur. Autoantibodies specific for the phospholipase A₂ receptor in recurrent and De Novo membranous nephropathy. *Am J Transplant* 2011;11(10):2144–52.
96. Noel LH, Aucouturier P, Monteiro RC, Preud'Homme JL, Lesavre P. Glomerular and serum immunoglobulin G subclasses in membranous nephropathy and anti-glomerular basement membrane nephritis. *Clin Immunol Immunopathol* 1988;46(2):186–94.
97. Pippias M, Stel VS, Aresté-Fosalba N i sur. Long-term Kidney Transplant Outcomes in Primary Glomerulonephritis: Analysis From the ERA-EDTA Registry. *Transplantation* 2016;100:1955–62.
98. O'Shaughnessy MM, Liu S, Montez-Rath ME, Lenihan CR, Lafayette RA, Winkelmayer WC. Kidney Transplantation Outcomes across GN Subtypes in the United States. *J Am Soc Nephrol* 2017;28:632–44.
99. Barbari A, Chehadi R, Kfoury Assouf H i sur. Bortezomib as a Novel Approach to Early Recurrent Membranous Glomerulonephritis After Kidney Transplant Refractory to Combined Conventional Rituximab Therapy. *Exp Clin Transplant* 2017;15:350–4.
100. Ponticelli C, Moroni G, Glassock RJ. De novo glomerular diseases after renal transplantation. *Clin J Am Soc Nephrol* 2014;9:1479–87.
101. Abbas F, El Kossi M, Jin JK, Sharma A, Halawa A. De novo glomerular diseases after renal transplantation: How is it different from recurrent glomerular diseases? *World J Transplant* 2017;7:285–300.
102. Schwarz A, Krause PH, Offermann G, Keller F. Impact of de novo membranous glomerulonephritis on the clinical course after kidney transplantation. *Transplantation* 1994;58:650–4.
103. Kearney N, Podolak J, Matsumura L, Houghton D, Troxell M. Patterns of IgG subclass deposits in membranous glomerulonephritis in renal allografts. *Transplant Proc* 2011;43:3743–6.
104. El Kossi M, Harmer A, Goodwin J i sur. De novo membranous nephropathy associated with donor-specific alloantibody. *Clin Transplant* 2008;22:124–7.

