

Priprema traheostome za govornu rehabilitaciju nakon totalne laringektomije

Grgić, Tomislav

Master's thesis / Diplomski rad

2014

Degree Grantor / Ustanova koja je dodijelila akademski / stručni stupanj: **University of Zagreb, School of Medicine / Sveučilište u Zagrebu, Medicinski fakultet**

Permanent link / Trajna poveznica: <https://um.nsk.hr/um:nbn:hr:105:987705>

Rights / Prava: [In copyright](#) / [Zaštićeno autorskim pravom.](#)

Download date / Datum preuzimanja: **2024-07-13**



Repository / Repozitorij:

[Dr Med - University of Zagreb School of Medicine Digital Repository](#)



SVEUČILIŠTE U ZAGREBU
MEDICINSKI FAKULTET
SVEUČILIŠNI DIPLOMSKI STUDIJ SESTRINSTVA

TOMISLAV GRGIĆ

**Priprema traheostome za govornu
rehabilitaciju nakon totalne laringektomije**

DIPLOMSKI RAD



Zagreb, 2014.

SVEUČILIŠTE U ZAGREBU
MEDICINSKI FAKULTET
SVEUČILIŠNI DIPLOMSKI STUDIJ SESTRINSTVA

TOMISLAV GRGIĆ

**Priprema traheostome za govornu
rehabilitaciju nakon totalne laringektomije**

DIPLOMSKI RAD

Zagreb, 2014.

Ovaj diplomski rad izrađen je u KBC Zagreb, Klinika za bolesti uha, grla i nosa i kirurgiju glave i vrata, pod vodstvom doc.dr. Maria Bilića i predan je na ocjenu na akademskoj godini 2014.

SAŽETAK

PRIPREMA TRAHEOSTOME ZA GOVORNU REHABILITACIJU NAKON TOTALNE LARINGEKTOMIJE

Kada pacijent dođe do govorne rehabilitacije, prošao je težak put od suočavanja sa dijagnozom, operativnog zahvata, procesa njege i oporavka, eventualnog radijacijskog zračenja. Rad se bavi svim segmentima u tom procesu. U uvodnom dijelu rad prikazuje osnove anatomije grkljana sa slikovnim prikazima koji prikazuju njegovu koštanu, hrskavičnu, mišićnu strukturu te inervaciju. Slijedeća tema su zloćudni tumori grkljana, etiološki čimbenici koji utječu na nastanak i rast tumora i epidemiologija u Hrvatskoj i Europi. TNM klasifikacija tumora jasno klasificira tumore, njihovu veličinu i proširenost u regionalne limfne čvorove kao i postojanje udaljenih metastaza. Zloćudni tumor se liječi zračenjem, kemoterapijom i kirurški. Opisane su i kirurške tehnike koje se koriste kod operacije grkljana kao i opseg operacija. U daljnjem tekstu govori se i o psihosocijalnim aspektima nakon totalne laringektomije, koji bitno utječu na kvalitet života bolesnika. Glavna tema ovog rada je priprema traheostome za govornu rehabilitaciju, odnosno njega i briga oko iste. Težiste glavne teme je na sestrinskom radu, sestrinskim postupcima i tehnikama, kao i o edukaciji pacijenta o samozbrinjavanju. Završni dio rada obrađuje same tehnike govorne rehabilitacije s posebnim osvrtom na govorne proteze i traheozofagealni govor. Slikom je prikazana i jedna od kirurških tehnika ugradnje govorne proteze, izmjena proteze i toaleta.

Ključne riječi: grkljan, traheostoma, govorna proteza

SUMMARY

The patient with a laryngeal carcinoma belongs to the group of patients with very serious diagnosis. The path from the first symptoms and diagnostic procedure to the voice restoration is very demanding to the patient and his surrounding. At the beginning of the paper is the anatomic structure of the larynx, after that you can find some details about epidemiology, etiological factors of the laryngeal carcinoma in Croatia and Europe. TNM classification is the tool to help us to estimate size of the tumor, present and number of local and distant metastases and give us information about the stage of disease. The main goal of the paper is preparation of the tracheostoma for voice restoration, including care and hygienic procedure. Also there are some facts about the nurse procedure and treatment. At the end there are short explanation of different technique in voice restoration as voice prosthesis, esophageal speech and electrolarynx.

Key words: larynx, tracheostoma, voice prosthesis

SADRŽAJ

Sažetak	
Summary	
1. Uvod	1
1.1. Anatomija grkljana	2
1.2. Zloćudni tumori grkljana i njihova klasifikacija	5
1.2.1. Etiologija zloćudnih tumora grkljana	5
1.2.2. Epidemiologija zloćudnih tumora grkljana	5
1.2.3. Klasifikacija zloćudnih tumora grkljana	6
1.2.4. Liječenje zloćudnih tumora grkljana	8
2. Psihosocijalni problemi nakon totalne laringektomije	9
3. Priprema traheostome za govornu rehabilitaciju	10
3.1. Aspiracija sekreta iz dišnih puteva	12
3.2. Čišćenje unutrašnje kanile	13
3.3. Zamjena kanile	13
3.4. Njega traheostome nakon zračenja	14
4. Metode glasovne rehabilitacije	15
4.1. Ugradnja govorne proteze	17
4.2. Izmjena govorne proteze	18
4.3. Postizanje glasa i karakteristike govorne proteze	19
4.4. Komplikacije ugradnje govorne proteze	20
4.5. Toaleta govorne proteze	20
5. Zahvale	22
6. Literatura	23

1. UVOD

Totalna laringektomija je vrlo opsežan operativni zahvat kojim se u potpunosti odstranjuje grkljan, a traheja se mobilizira te pričvrsti za kožu u obliku trajnog otvora za disanje – traheostome. Najsloženiji problem u vezi s rekonstrukcijom funkcije larinksa, ponovno je uspostavljanje govora. Nemogućnost govora sa sobom povlači psihološke, socijalne i druge negativne posljedice. Osnovne mogućnosti govorne rehabilitacije nakon totalne laringektomije jesu razvijanje vještine ezofagealnog govora, korištenje elektrolarinksa i traheoezofagealna punkcija s ugradnjom govorne proteze. Traheoezofagealna punkcija s govornom protezom je kirurška metoda izbora za govornu rehabilitaciju bolesnika. Punkcija može biti izvedena primarno, istovremeno s laringektomijom, i sekundarno, tjednima ili godinama nakon izvršene laringektomije.

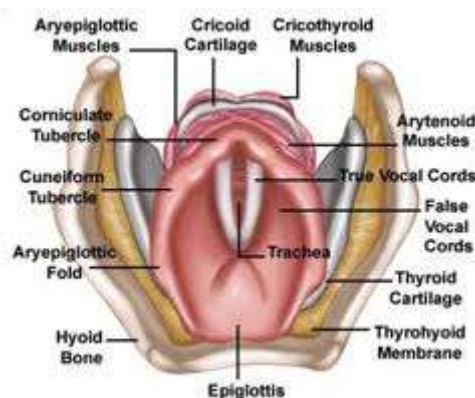
1.1. ANATOMIJA GRKLJANA

Grkljan (larynx) pripada gornjim dišnim putevima, smješten je na prednjoj strani vrata u njegovoj središnjoj liniji. Cjevasta je oblika i počinje otvorom u donjem dijelu ždrijela (hipofarinksu), a nastavlja se u dušnik (trachea). Sastoji se od hrskavičnog skeleta, čiji su dijelovi međusobno povezani zglobovima, membranama, ligamentima i mišićima. Unutrašnjost laringsa obložena je respiratornom sluznicom. Skelet laringsa čine hrskavice.

Štitna hrskavica (cartilago thyroidea) je najveća. Sastoji se od dvije četverokutne ploče (lamine) koje se na svom prednjem dijelu spajaju pod kutom od oko 90° (angulus), a prema nazad imaju izgled otvorene knjige. Na gornjem dijelu prednjega spoja obiju lamina nalaze se prominentia laryngis (Adamova jabučica) i incisura laryngis. Zadnje ivice lamina produžuju se prema gore i dolje s gornjim i donjim rogom štitne hrskavice (cornu superior et inferior).

Krikoidna ili prstenasta hrskavica (cartilago cricoidea) ima oblik prstena i obuhvaća u cijelom obujmu lumen dišnog puta na ulazu u dušnik. Na gornjoj i lateralnim stranama lamine nalaze se glatke zglobne površine za zglobljavanje sa aritenoidnim hrskavicama i donjim rogovima tireoidne hrskavice.

Epiglotis (cartilago epioglottica) je hrskavica u obliku ovalnog lista, prekrivena sluznicom i nalazi se u gornjem dijelu grkljana gdje služi kao poklopac na njegovom ulazu. Aritenoidne hrskavice (cartilagine arythenoideae) imaju oblik trostrane piramide, čija se baza zglobljava s krikoidnom hrskavicom. Na donjem dijelu, pri bazi, ove hrskavice imaju dva nastavka. Na prednjoj strani nalazi se processus vocalis na koji se pripaja m. vocalis (m. thyreoarythenoideus). Lateralno i nešto prema nazad postavljen je processus muscularis na koji se pripajaju aduktori i abduktori glotisa.

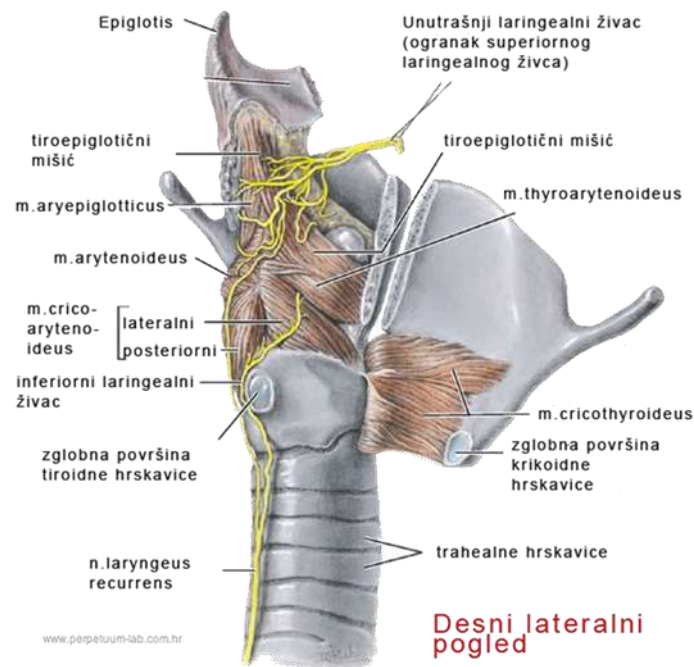


Slika 1. Grkljan, pogled odozgo (izvor: www.gbmc.org)

Ligamenti larinksa su ekstrinzični - povezuju tiroidnu hrskavicu i epiglotis s hioidnom kosti i hiotiroidnom membranom, te srednji i dva lateralna hiotioidna ligamenta. Intrinzični ligamenti - ispod mukozne membrane larinksa je široki sloj fibroznog tkiva koji sadrži mnoga elastična vlakna, stoga se naziva elastičnom membranom larinksa. Podijeljen je sa svake strane između ventrikularnih i vokalnih ligamenata, gdje se gornji dio širi između aritenoidne hrskavice i epiglotisa i često je slabo definiran; donji dio je dobro ograničena membrana koja tvori, sa svojim parom na suprotnoj strani, conus elasticus koji povezuje tiroidnu, krikoidnu i aritenoidnu hrskavicu međusobno. Zglobovi među tim hrskavicama ojačani su ligamentima.

Mišići grkljana su ekstrinzični - prolaze između grkljana i okolnih struktura, intrinzični ograničeni samo na grkljan (m.cricothyreoideus, m. cricoarytaenoideus posterior, m.cricorytaenoideus lateralis, m.arytaenoideus te m.thyroarytaenoideus).

Arterijskom krvlju grkljan opskrbljuju laringealni ogranaci gornje i donje tireoidne arterije i krikoidni ogranaci gornje tireoidne arterije. Grkljan inerviraju ogranaci nervusa vagusa, gornji laringealni živac (n.laryngicus sup.) sa svoje dvije grane i povratni laringealni živac (n.recurens).

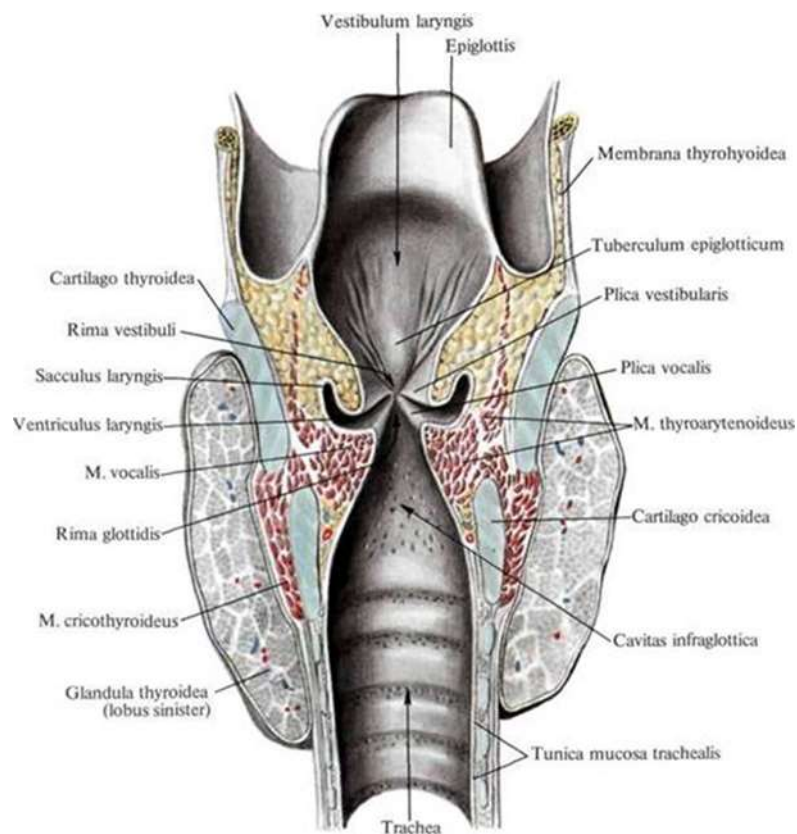


Slika 2. Desni lateralni pogled (izvor: www.perpetuum-lab.com/hr)

Grkljan je odijeljen u anatomske prostore što je vrlo važno u onkološkoj kirurgiji. Preepiglotski prostor smješten je ispred epiglotisa, ograničen je s gornje strane hioepiglotskim ligamentom, s prednje strane tireohoidnom membranom i tireoidnom hrskavicom, a sa stražnje strane hrskavicom epiglotisa i tireoepiglotskim ligamentom.

Ventrikul larinksa ili Morgaginijev ventrikulus je vretenasta fossa smještena između ventrikularnog i vokalnog nabora sa svake strane larinksa koja se širi gotovo cijelom njegovom dužinom.

Submukoza Morgaginijevog ventrikula nastavlja se u paraglotski prostor koji je s donje strane ograničen elastičnim konusom, a lateralno tireoidnom hrskavicom. S gornje strane ventrikula paraglotski je prostor od supraglotskog odijeljen kvadrangularnom membranom.



Slika 3. Shema grkljana, šupljine grkljana gledano sprijeda

(izvor: www.likar.info/pictures/wiki/581.jpg)

1.2. ZLOĆUDNI TUMORI GRKLJANA I NJIHOVA KLASIFIKACIJA

1.2.1. Etiologija zloćudnih tumora grkljana

Zloćudni tumor nastaje akumuliranjem različitih oštećenja koja su iz nekih razloga izbjegla stanične mehanizme reparacije oštećenja i dovela do zloćudne preobrazbe. Oštećenja se genima mogu prenositi na potomke ili mogu nastati tijekom života pod utjecajem različitih faktora okoline, te određenim rizičnim ponašanjima i nezdravim životnim navikama.(2)

Etiološki faktori koji utječu na nastanak i razvoj zloćudnog tumora grkljana su pušenje, alkohol, kombinacija alkohola i pušenja, udružene bolesti: gastroezofagealni refluks; infekcija humanim papilomavirusom; laringealna keratoza i leukoplakija, utjecaji radnog mjesta: prašina; azbest; formaldehid, izloženost radijaciji, hrana siromašna voćem i povrćem. (1)

Od svih etioloških čimbenika na prvom mjestu je pušenje cigareta. Rizik razvoja karcinoma grkljana je 5 do 35 puta veći nego kod nepušača, a kada je pušenje cigareta u kombinaciji s prekomjernim uživanjem alkoholnih pića tada je rizik i do 100 puta veći nego kod nepušača i nealkoholičara.(2)

1.2.2. Epidemiologija zloćudnih tumora grkljana

Zloćudni tumori grkljana najčešće se pojavljuju nakon 50. godine života, javlja se 8-10 puta češće kod muškaraca nego žena, a čine 1-2 % svih zloćudnih tumora.(1)

Broj novooboljelih od zloćudnog tumora grkljana u Hrvatskoj iznosi 8,9 (17,3 na 100000 stanovnika za muškarce i 1,2 na 100000 stanovnika za žene).(1)

Ukupan broj novooboljelih od zloćudnog tumora grkljana u Hrvatskoj u 2005. godini bio je 397 (370 muškaraca i 27 žena),(Hrvatski zavod za javno zdravstvo,Zagreb,2006).

Prema Američkom nacionalnom institutu za rak, u 2013.godini u Sjedinjenim američkim državama broj novooboljelih muškaraca i žena od zloćudnog tumora grkljana je 12.260, a umrlo je njih 3.670. Mortalitet iznosi 1,3 na 100.000 stanovnika.

Prema britanskom centru za istraživanje raka u 2012.godini u Europi je u 2012. 19.800 ljudi umrlo od karcinoma grkljana (1% ukupnog broja umrlih od raka). Najvišu stopu mortaliteta u Europi ima Moldavija za muškarce, a Albanija za žene. Najnižu stopu ima Island za muškarce, a Luksemburg, Island i Malta za žene.

1.2.3. Klasifikacija zloćudnih tumora grkljana

Zloćudne tumora grkljana po lokalizaciji svrstavamo u supraglotičke, glotičke i subglotičke.

Supraglotičku regiju čine ventrikularni nabori, epiglotis, ariepiglotski nabori, Morgagnijev ventrikul, aritenoidi. Tumori te regije se kasno dijagnosticiraju zbog nekarakterističnih simptoma i lako metastaziraju prema korijenu jezika i hipofarinksu. Statistički čine skoro 40% svih karcinoma grkljana.

Glotičku regiju čine glasnice, prednja i stražnja komisura. Tumori te regije čine 55-60% svih karcinoma grkljana. Uzrokuju promuklost, stoga se rano dijagnosticiraju uz vrlo dobru prognozu.

Karcinom subglotične regije čine 5% svih karcinoma grkljana. Pojavljuje se kao tumor koji primarno raste u subglotičnom prostoru ili na donjem rubu glasnice sa širenjem u subglotični prostor. U trenutku postavljanja dijagnoze tumor je već prilično velik, simptomi se javljaju kasno (otežano i čujno disanje, korištenje pomoćne disajne muskulature), te je s tim i prognoza loša.

TNM klasifikacija tumora: T – označava veličinu primarnog tumora

N – označava proširenost metastaza u limfnim čvorovima

M – označava udaljene metastaze

Primarni tumor (T)

TX Primarni tumor se ne može odrediti

TO Nema znakova primarnog tumora

Tis Carcinoma in situ

Supraglotis

T1 Tumor ograničen na područje supraglotisa uz urednu pokretljivost glasnica

T2 Tumor zahvaca više od jednog područja supraglotisa ili glotisa uz urednu pokretljivost glasnica

T3 Tumor ograničen na područje grkljana s fiksacijom glasnice i/ili širi se na postkrikoidno područje, medijalni zid piriformnog sinusa ili preepigloticni prostor

T4 Tumor se širi kroz tireoidnu hrskavicu i/ili na druga tkiva oko grkljana, pr. orofarinks, meka tkiva vrata

Subglotis

T1 Tumor ograničen na subgloticnu regiju

T2 Tumor se širi na jednu ili obje glasnice s normalnom ili poremećenom pokretljivošću

T3 Tumor je ograničen na grkljan s fiksacijom jedne ili obje glasnice

T4 Tumor se širi kroz štitnu hrskavicu i/ili na druga tkiva oko grkljana, pr. orofarinks, meka tkiva vrata

Glottis

T1 Tumor ograničen na glasnicu(e) / može se širiti na prednju ili stražnju komisuru s normalnom pokretljivošću

T1a Tumor ograničen na jednu glasnicu

T1b Tumor zahvaca obje glasnice

T2 Tumor se širi na supraglottis i/ili glottis, s normalnom ili poremećenom pokretljivošću glasnica

T3 Tumor ograničen na grkljan s fiksacijom jedne ili obje glasnice

T4 Tumor se širi kroz tiroidnu hrskavicu i/ili na druga tkiva oko grkljana, pr. orofarinks, meka tkiva vrata

Regionalni limfni cvorovi na vratu (N)

NX Regionalni limfni cvorovi se ne mogu odrediti

NO Nema znakova zahvacenosti regionalnih limfnih cvorova

N1 Metastaza je u jednom ipsilateralnom limfnom cvoru, do 3 cm velicine

N2 Metastaza je u jednom ipsilateralnom limfnom cvoru većem od 3 cm, a manjem od 6 cm u najvećem promjeru ili u multiplim ipsilateralnim limfnim cvorovima ne većim od 6 cm u najvećem promjeru ili bilateralno ili u kontralateralnom limfnom cvoru ne većem od 6 cm u najvećem promjeru

N3 Metastaze su u limfnom cvoru većeg promjera

Udaljene metastaze (M)

MX Udaljene metastaze se ne mogu odrediti

MO Nema znakova udaljenih metastaza

M1 Postoje znakovi udaljenih metastaza

1.2.4. Liječenje zloćudnog tumora grkljana

Liječenje zloćudnog tumora grkljana može biti kirurško i konzervativno-onkološko, a ovisi o lokalizaciji i TNM statusu. Najčešće se kombinira kirurški zahvat i postoperacijsko zračenje.

Operacije su različitog opsega, što zavisi o proširenosti tumora(5).

Kordektomija – odstranjivanje samo jedne glasnice koja je zahvaćena tumorom.

Parcijalna laringektomija – odstranjivanje jednog dijela grkljana.

Hemilaringektomija – odstranjivanje jedne polovice grkljana zahvaćenu tumorom.

Totalna laringektomija – odstranjivanje grkljana u cijelosti.

Kirurške tehnike koje se koriste pri operaciji grkljana(1).

1. Vertikalne parcijalne resekcije – endoskopska kordektomija, transcervikalna kordektomija, frontalna parcijalna laringektomija, hemilaringektomija, latelarna parcijalna laringektomija, frontolatelarna parcijalna laringektomija, proširena frontolatelarna parcijalna laringektomija.

2. Horizontalne parcijalne laringektomije – epiglotektomija, supraglotična parcijalna laringektomija, proširena supraglotična laringektomija.

3. Suprakrikoidna (suptotalna) laringektomija

4. „Near-total“ laringektomija

5. Totalna laringektomija

Totalna laringektomija je potpuno kirurško odstranjenje grkljana i ujedno odvajanje dišnog od probavnog sustava. Izvodi se kod bolesnika koji imaju tumore T3 i T4 stupnja. Kada su limfni čvorovi u području vrata klinički povećani, odnosno postoje metastaze u njima, treba učiniti funkcionalnu ili radikalnu disekciju vrata, što ovisi o veličini i broju čvorova.

Postoperativno zračenje, koje je najbolje provesti u roku od šest tjedana poslije operacije, provodi se najčešće klasičnim frakcioniranjem 2 Gy/dan tijekom 6,5 do 7 tjedana, dok se kod uznapredovale bolesti primjenjuje adjuvantna kemo-radioterapija radi smanjenja stope lokalnog, ali i udaljenog povratka bolesti(2).

Komplikacije poslije operacije larinksa su rane – hematoma, infekcija rane, supkutani emfizem, dehiscijencija rane, faringokutana fistula, aspiracijska pneumonija.

Kasne – perzistirajuća aspiracija, hondritis, stenozе nazofarinksa, hipotireoidizam, stenozа grkljana i recidiv(1).

2. PSIHOSOCIJALNI PROBLEMI NAKON TOTALNE LARINGEKTOMIJE

Nakon totalne laringektomije mijenja se kvaliteta života bolesnika, odnosno dolazi do promjene estetskog izgleda bolesnika te do promjene u načinu komunikacije odnosno govora.(7)

Bolesnik ima određene fiziološke, kulturne i socijalne potrebe. U prvom redu dolazi do trajne promjene načina disanja, jer bolesnik sada ne diše na nos i usta nego kroz traheostomu odnosno trahealnu kanilu. Posljedično tome bolesnik ima otežano gutanje zbog promjena u faringo - ezofagealnom segmentu(8).

Naporni rad ili naporne vježbe su onemogućene zbog promjene strukture vanjskih laringealnih mišića. Dolazi i do smanjenja ili gubitka osjeta mirisa i okusa. Osim toga bolesnik mora naučiti pravilnu tehniku iskašljavanja sekreta kroz traheostomu, te održavanje higijene kanile i stome.

Prijašnje navike kupanja i plivanja postaju bitno su izmjenjene i otežane, ali ne i nemoguće. Dakako, potreban je osobit oprez. Problem može predstavljati i pružanje prve pomoći takvim bolesnicima, te njegova okolina mora biti educirana kako reagirati u takvim situacijama kada se laringektomirani bolesnik nađe u nevolji.

Veliku ulogu u rehabilitaciji ima i osnivanje pjevačkih zborova laringektomiranih uz veliki napor i zalaganje bolesnika i stručnog tima.

Laringektomiranoj osobi treba vratiti samopouzdanje, poboljšati kvalitetu života te pružiti potporu u usvajanju alaringealnog govora. Važnu ulogu u tome imaju svi članovi medicinskog tima, obitelj, društvena zajednica i klubovi laringektomiranih osoba.



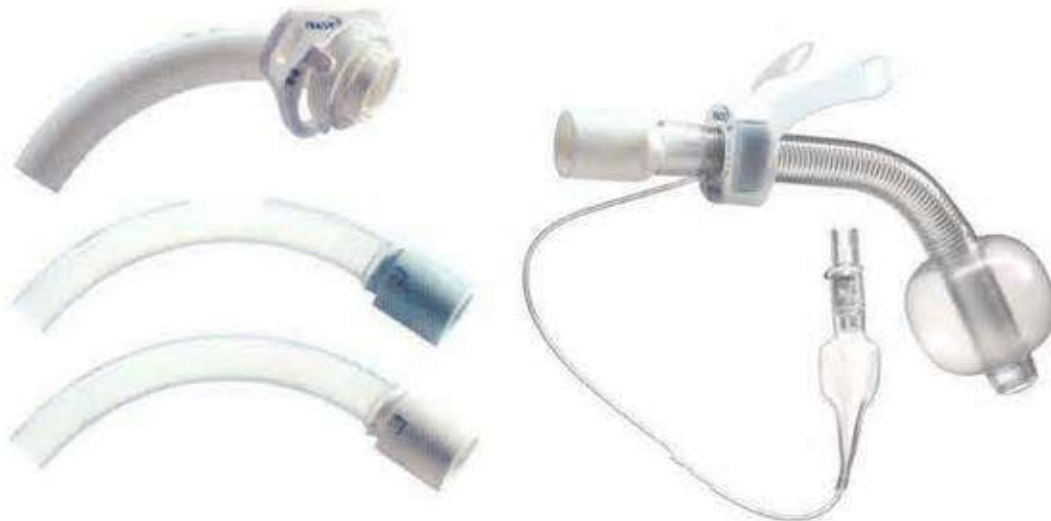Slika 4. Pjevački zbor laringektomiranih „Optimist“(izvor:www.dnevnik.hr)

3. PRIPREMA TRAHEOSTOME ZA GOVORNU REHABILITACIJU

Na kraju operativnog zahvata, totalne laringektomije, formira se trajna traheostoma šivanjem kože uz slobodni rub hrskavice koso prerezanog dušnika (time se trajno odvaja dišni od probavnog puta). Postavlja se trahealna kanila radi lakšeg održavanja i čišćenja dišnog puta, koja se nakon što rana zacijeli i bolesnik se stabilizira može odstraniti odnosno ako je traheostoma dobro formirana i dovoljno široka za disanje bez kanile. Trahealna kanila ima oblik blago savijene cijevi, koja može biti izrađena od različitih materijala: metala, plastike ili gume.

Postoje različiti tipovi trahealnih kanila:

- a.) **klasična trahealna kanila** - sastoji se od dvije cijevi gdje jedna cijev ulazi u drugu. Na kraju vanjske cijevi nalazi se pločica (pelota) sa dvije rupice kroz koje se provuče trakica i pričvsti kanila oko vrata da nebi ispala. Unutarnja cijev može se vaditi radi čišćenja sasušenog sekreta, što može obavljati i sam bolesnik ne vadeći cijelu kanilu. Time se izbjegavaju teškoće pri ponovnom umetanju kanile u traheostomu.
- b.) **cuff kanila** - plastična kanila s balonom koji se puni zrakom i posve zatvara dušnik
- c.) **Biesalski plastična kanila** - ima uložak koji se može čistiti, govornog je tipa i nema cuff
- d.) **silikonska T kanila**
- e.) **metalne kanile** - mogućnost sterilizacije, odnosno ponovne uporabe

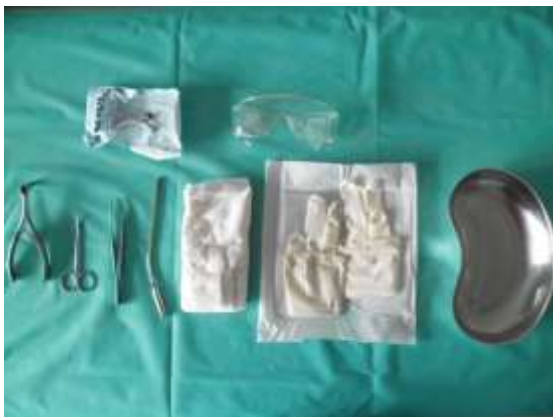

Slika 5. Endotrahealne kanile – klasična plastična i kanila s kafom (izvor: rehadat.de)

Nakon totalne laringektomije njega bolesnika, odnosno traheostome neposredno nakon operacije sastoji se od održavanjaprohodnosti dišnog puta odnosno kanile, ovlaživanja zraka koji bolesnik udiše, povremenoj aspiraciji sekreta iz dišnih puteva kroz kanilu, sprečavanju formiranja čepova od sluzi i krusta u donjim dišnim putevima, redovitom čišćenju unutrašnje kanile i stalnom nadzoru bolesnika u toku prvih 24—48 sati.

Sprječavanje infekcije i kontrola mogućeg krvarenja oko stome zahtjeva redovito previjanje. Previjanje se radi svakodnevno, a mjenjanje gaze ispod pelote po potrebi, znači nekoliko puta na dan ako je ona mokra, krvava ili se na njoj nalaze nakupine sekreta.

Kada se makne zavoj oko kanile, rubove i okolnu površinu kože očisti se sterilnim tupferom koji se natopi u 0,9% fiziološkoj otopini ili 1% otopini Plivasepta, te nakon toga kože se treba posušiti. Treba pregledati stomu i njene rubove dali postoji otok ili crvenilo. Područje oko stome premaže se zaštitnom kremom, a ukoliko postoji sumnja na infekciju koža se može namazati antibiotskom masti. Između kože i pelote stavi se pripremljena čista gaza i promjeni se vrpca koja drži pelotu ukoliko je potrebno. Treba provjeriti i stabilnost kanile, ne smije biti prelabava da ne bi ispala, ali ni suviše stegnuta vrpca jer ometa nesmetanu cirkulaciju u vratnim žilama.



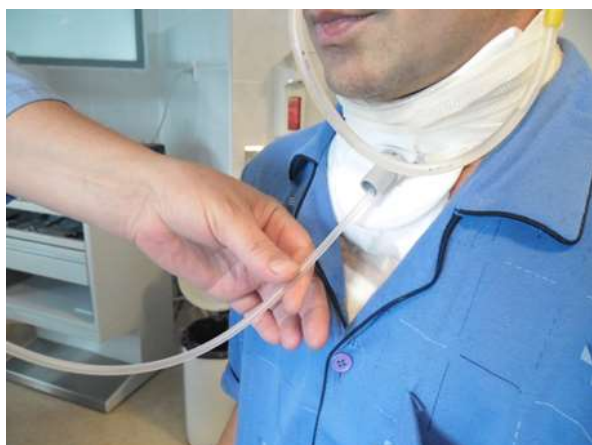Slika 6. Pripremljen pribor za previjanje
(izvor: ORL klinika KBC-a Zagreb)



Slika 7. Otopine i ostali pribor koji se koristi
pri prevoju traheostome.
(izvor: ORL klinika KBC-a Zagreb)

3.1. ASPIRACIJA SEKRETA IZ DIŠNIH PUTEVA

Nakon totalne laringektomije bolesnik ima povećanu sekreciju iz donjih dišnih puteva, nadražaj na kašalj i pri tome izbacuje sluz, a nerijetko i krv. Bolesnika treba poticati na iskašljavanje, ali ukoliko je bolesnik slab da ne može sam iskašljati i da ga to dodatno iscrpljuje, vrši se aspiracija. Aspiracijom se uklanja nagomilani sekret iz donjih dišnih puteva koji onemogućava nesmetano disanje. Postupak se vrši aspiracijskim kateterom različitih promjera. Veličina aspiracijskog katetera određuje se na način da se broj trahealne kanile pomnoži sa tri i onda se dobiveni broj podijeli sa dva i dobije se odgovarajuća veličina katetera. Upotreba katetera prevelikog promjera koji zauzima cijeli lumen unutrašnjeg promjera kanile može kod bolesnika uzrokovati hipoksiju. Aspiracija se provodi prema potrebi, a medicinska sestra treba svojim zapažanjem nepravilnosti disanja ili na osnovu monitoringa, utvrditi potrebu za aspiracijom, jer prečesta i nepotrebna aspiracija oštećuje sluznicu traheje i može uzrokovati bronhospazam. Sam postupak aspiracije se izvodi po pravilima asepse, prenstveno radi sprečavanja infekcije bronha i pluća. Nakon pripreme potrebnog pribora (sterilne rukavice, fiziološka otopina, štrcaljka, igla, aspiracijska pumpa, aspiracijski kateter, bubrežasta zdjelica, sterilni tupferi i staničevina), bolesnik se stavi u polusjedeći, odnosno semi-fowlerov položaj. Bolesniku se objasni postupak i umiri ga se, jer je sam postupak vrlo neugodan i kod bolesnika može izazvati strah od gušenja. Poželjno je bolesniku dati terapiju kisikom pet minuta prije i poslje aspiracije.



Slika 8. Aspiracija sekreta iz kanile
(izvor: ORL Klinika KBC-a Zagreb)



Slika 9. Aspirator
(izvor: ORL Klinika KBC-a Zagreb)

Bolesniku pomoću štrcaljke treba ukapati 3-5 ml fiziološke otopine u kanilu i potom oprezno rotirajući kateter, aspirirati 5-10 sekundi. Bolesnika poticati na duboko disanje i iskašljavanje. Negativni tlak na aspiratoru ne smije biti veći od 120mm Hg. Tokom cijelog postupka važno je promatranje bolesnika jer može doći do hipoksije.

3.2. ČIŠĆENJE UNUTRAŠNJE KANILE

Čišćenje unutrašnje kanile radi se 2-3 puta dnevno, ali i češće što ovisi o količini i gustoći sekreta koju bolesnik iskašljava, te o zadovoljavajućoj oksigenaciji organizma. Djelomično začepljenja unutrašnjost kanile smanjuje dotok zraka u dušnik, odnosno u pluća, što dovodi do toga da organizam ne može zadovoljiti svoje potrebe za kisikom.

Sam postupak čišćenja kanile izvodi se na sljedeći način: nakon pripreme pribora i nakon što se pacijentu objasni postupak, pristupi se vađenju unutrašnje kanile na način da se bravica okrene, odnosno dovede u položaj da se može izvaditi. Nakon vađenja potopimo je u dezinficijensu na nekoliko minuta da se sekret razmoči te ju dobro isčetkamo valjkastom četkicom i isperemo. Zatim ju potopimo u antiseptik, nakon toga isperemo fiziološkom otopinom, posušimo i stavimo unutrašnju kanilu nazad, okrenemo bravicu da kanila nemože ispasti te se provjeri prohodnost iste. Prije vraćanja kanile, ukoliko postoji potreba bolesnik se aspirira.

3.3. ZAMJENA KANILE

Kanila se u pravilu postoperativno mijenja svakodnevno, a nakon što se skinu šavovi oko traheostome (između 7 i 10 dana) po potrebi. Prvu izmjenu kanile vrši liječnik uz asistenciju medicinske sestre. Bolesniku se objasni postupak. Nakon pripreme pribora, dezinficirane ili nove kanile i aspiratora, skine se ili prereže trakica koja drži kanilu, te se kanila izvadi.

Nakon čišćenja i dezinfekcije stome, radi se kontrola stome, kontrola njezinih rubova i šavova. Zatim se rubovi stome i područje oko stome, namažu zaštitnom kremom, te se nova kanila sa pripremljenom gazom i trakom umetne u otvor stome i pričvrsti iza vrata. Bolesnik se obično zakašlje i izbaci nešto sekreta te se može aspirirati. Još jedan način na koji se može staviti nova kanila je taj da se kroz kanilu provuče aspiracioni kateter tako da vrh katetera malo viri preko ruba kanile i s uključenim aspiratorom kanila se stavlja u stomu.

3.4. NJEGA TRAHEOSTOME NAKON ZRAČENJA

Bolesnik se poslije kirurškog liječenja karcinoma grkljana i totalne laringektomije često dodatno podvrgavaju i radioterapiji, što dodatno traumatizira i oštećuje tkivo i kožu u području vrata. Najčešće se pojavljuje crvenilo kože, suhoća usne šupljine, pečenje, bol, otežano gutanje, gubitak osjećaja okusa i pojave bijelih naslaga na jeziku i sluznici usne šupljine, što predstavlja reakciju na radioterapijsko zračenje. Može se javiti i osjećaj malaksalosti i umora. Vrlo je važna i njega usne šupljine, jer zračenje oštećuje sluznicu.

Bolesnika treba educirati da koristi blagu zubnu pastu i mekanu četkicu pri pranju zubi, nositi što manje zubne proteze ukoliko ih ima, ispirati nekoliko puta na dan usnu šupljinu čajem od kadulje ili kamilice, hrana i piće koje konzumira ne smiju biti ni prehladni ni prevrući, izbjegavati konzumiranje hrskave hrane koja može oštetiti sluznicu, izbjegavati konzumaciju začinjene hrane, gaziranih pića i alkohola.

Koža oko traheostome je oštećena i opečena. Za umivanje pacijet treba koristiti mlaku vodu i blage losione, ne koristiti britvice za brijanje nego po mogućnosti električni brijajući aparat te izostaviti losione poslije brijanja i upotrijebiti neutralnu kremu. Treba izbjegavati direktnu izloženost sunčevim zrakama i godinu dana nakon završene radioterapije. Treba provoditi intenzivnu njegu kože i područja oko traheostome.

- Njega se sastoji od:
- toalete više puta na dan
 - čišćenje sterilnim tupferima natopljenim u fiziološku otopinu
 - mazanja zaštitnim kremama (Pavlovićeva, Bepanten, Dermazin)
 - postavljanje čiste gaze

4. METODE GLASOVNE REHABILITACIJE

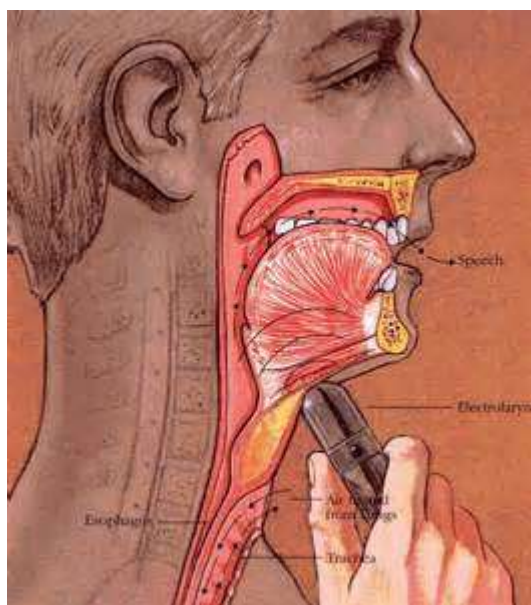
Nakon totalne laringektomije postoji mogućnost konzervativne govorne rehabilitacije (ezofagealni govor i govor uz pomoć elektrolarinksa) i kirurška govorna rehabilitacija (kirurško formiranje traheoezofagealne fistule i postavljanje govorne proteze).

Ezofagealni govor – način uspostave alaringealnog glasa vlastitim snagama kojim se nastoji ostvariti novi energetski izvor tj. rezervoar zraka i novi glotis. Zrak se ubacuje u gornji dio jednjaka gutanjem, injekcijom ili aspiracijom i na taj način se stvara novi energetski izvor. Voljnom eruktacijom zraka iz rezervoara u hipofarinksu i jednjaku u područje faringoezofagealnog segmenta dolazi do titranja sluznice i tvorbe glasa. Dugotrajnim i upornim vježbanjem,

2-3 mjeseca, a kod proširene laringektomije i do šest mjeseci, dolazi do usvajanja ezofagealnog govora (8).

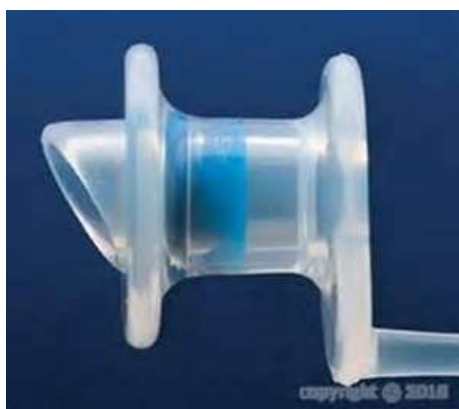Čimbenici koji utječu na usvajanje i učenje ezofagealnog govora su: dob i opće zdravstveno stanje pacijenta, motiviranost, inteligencija, psihičko stanje, slušni status i kvaliteta podučavanja. Prednosti ovog načina rehabilitacije su izostanak dodatne kirurške intervencije, spontanost, slobodne ruke i minimalna upadljivost ezofagealnog glasa u okolini.

Elektrolarinks – govorna rehabilitacija pomoću elektrolarinksa ili elektrovibratora primjenjuje se kada pacijent nije u mogućnosti da usvoji ezofagealni govor ili kao privremeno rješenje do izbora druge metode ili načina govorne rehabilitacije. Preduvjet korištenja elektrolarinksa je sposobnost odvajanja artikulacijskih pokreta od pojačanog trahealnog šuma. Koristi se na način da se aparat prsloni na vrat odnosno na optimalnu zonu vibracije koja će omogućiti najbolju kvalitetu produciranog govora. Prednosti ovakvog načina govorne rehabilitacije su kratkotrajno učenje i govor u većim cjelinama, a nedostaci su metalni prizvuk, smanjena razumljivost govora i zauzetost jedne ruke.




Slika 10. Uporaba elektrolarinksa (izvor:www.zdn.cz)

Govorne proteze – traheozofagealni govor je govorna rehabilitacija koja se ostvaruje kirurškom putem, na način da se formira traheozofagealna fistula u koju se ugrađuje govorna proteza koja preusmjerava zrak iz pluća u usta, a ujedno i onemogućuje prolazak hrane i tekućine u obrnutom smjeru. Prvu komercijalnu traheozofagealnu protezu konstruirali su Singer i Blom 1980. godine, koju su pacijenti sami mijenjali. U Hrvatskoj se sa ugradnjom govornih proteza počelo 2002.godine. Kod nas u Republici Hrvatskoj, najzastupljenije su proteze Provox i Blom-Singer.



Slika 11. Govorna proteza Provox
(izvor:www.atosmedical.com)



Slika 12. Govorna proteza Groningen
(izvor:www.voiceprostheses.com)

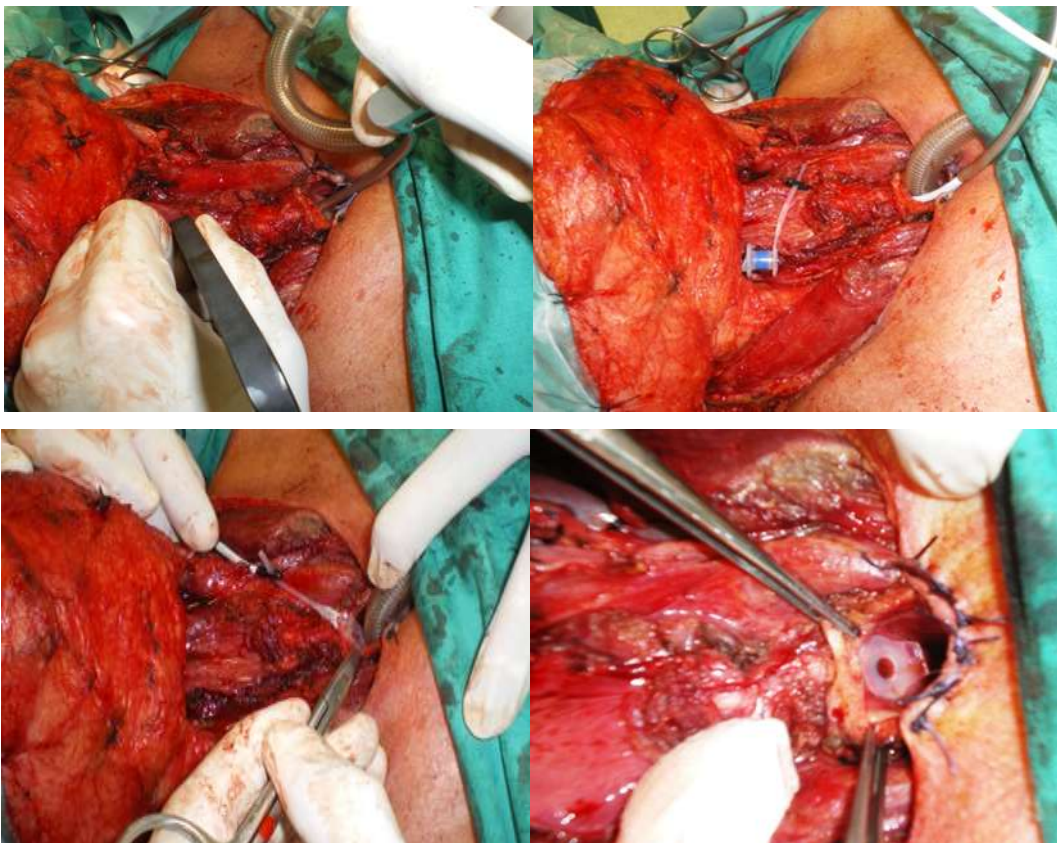
4.1. UGRADNJA GOVORNE PROTEZE

Kriteriji za ugradnju govorne proteze su nemogućnost usvajanja ezofagealnog govora, pacijentovo dobro opće stanje, dobro formirana stoma, adekvatan intelektualni status pacijenta, dobra motiviranost(1).

Razlikuje se primarna, primarna odgođena i sekundarna ugradnja govorne proteze.

Primarna ugradnja govorne proteze radi se za vrijeme operacije, odnosno nakon uklanjanja grkljana i formiranja stome.

Primarna odgođena ugradnja govorne proteze radi se na način da se kroz traheoezofagealnu fistulu postavi Folijev kateter (16 Fr) koji održava otvor fisule i ujedno služi kao sonda za hranjenje, te nakon 7-8 dana slijedi postavljanje govorne proteze.




Slika 13. Primarnja ugradnja govorne proteze (izvor: Bilić M.)

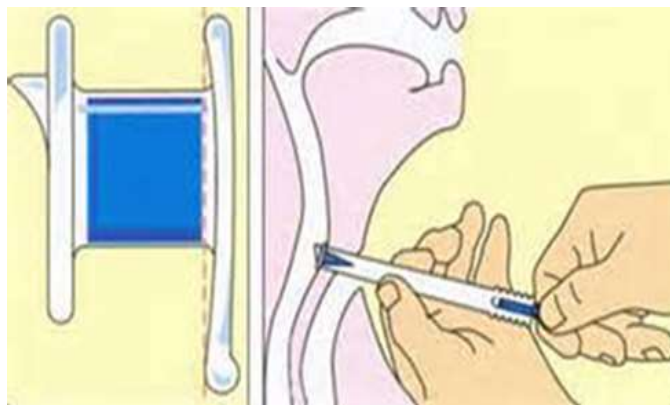
Sekundarna ugradnja govorne proteze radi se minimalno šest tjedana ili više godina nakon totalne laringektomije. Prije same operacije treba isključiti spazam konstriktora ždrijela i stenozu jednjaka. Također i veličina stome nsmije biti ni premala ni prevelika, idealno bi bilo 2,5- 3 cm.

4.2. IZMJENA GOVORNE PROTEZE

Vijek trajanja govorne proteze je ograničen. Najčešće se mijenja svaka 3-4 mjeseca, ali uz pravilnu njegu može potrajati i duže. Zamjenu proteze vrši liječnik ili logoped ambulantno.



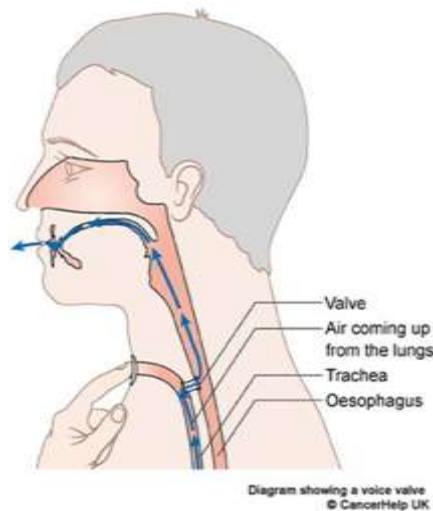
Slika 14. Priprema govorne proteze za izmjenu (izvor:www.voiceprotheses.com)



Slika 15. Izmjena govorne proteze (izvor:www. stratmed.co.za)

4.3. POSTIZANJE GLASA I KARAKTERISTIKE GOVORNE PROTEZE

Postizanje glasa je postupak koji zahtjeva dobru koordinaciju disanja, fonacije i manuelne spretnosti. Osoba udahne, zatvori stomu prstom, govori, odmakne prst i ponovno udahne.



Slika 16. Mehnizam govora nakon ugradnje govorne proteze
(izvor: www.cancerresearchuk.org)

Zatvaranje stome čini se prstom ili kod osoba koje imaju motoričke poteškoće koristi se automatski govorni ventil koji omogućava osobi sa ugrađenom protezom da govori bez korištenja ruku, odnosno prsta za zatvaranje stome.



Slika 17. Automatski govorni ventil - Provox (izvor: www.atosmedical.com)

Karakteristike govorne proteze su: jednostavna je za održavanje i izmjenu, omogućava velik protok zraka, a ujedno i onemogućava aspiraciju tekućne i hrane, vidljivost na rendgenu. Prednost koju imaju traheozofagealne proteze prema ostalim metodama govorne rehabilitacije su što nije potrebna dugotrajna rehabilitacija i učenje govora počinje kod brzo nakon operacije, 10 postoperativni dan kod primarne ugradnje, 1-3 dan nakon sekundarne ugradnje, a pri tom dobivena kvaliteta glasa je najbližnja laringealnom glasu.

4.4. KOMPLIKACIJE UGRADNJE GOVORNE PROTEZE

- Curenje sadržaja kroz protezu - uzroci: defekt valvule, nakupine gljivica i bakterija koji stvaraju biofilm kojim oblažu protezu, proteza dodiruje stranju stjenku jednjaka što onemogućuje njeno potpuno zatvaranje
- Curenje sadržaja oko proteze – uzroci: neadekvatna proteza ili oštećenje kože i tkiva kao posljedica radioterapije
- Granulacije – uzrok je reakcija na strano tijelo
- Ispadanje ili aspiracija proteze
- Krvarenje, edem, infekcija

4.5. TOALETA GOVORNE PROTEZE

Govorna proteza se nalazi između jednjaka i dušnika, u okolini gdje vlaga i toplina pogoduju nastanku gljivica i razvoju bakterija, koje vremenom uništavaju protezu i dolazi do gubitka njene funkcije. Također i nakupljanje hrane i slina na protezi mogu dovesti do zaglavlivanja ventila i curenja proteze. Stoga vrlo je važno da redovito vršiti higijenu proteze radi dugotrajnog održavanja njene funkcije.

Za najbolje rezultate njegu govorne proteze treba vršiti ujutro i navečer. Posebnom četkicom (koju nude proizvođači govornih proteza) rotirajućim pokretima ući kroz protezu i povlačiti je naprijed-nazad i lagano rotirati. Četkicu zatim oprati u toploj tekućoj vodi i pospremiti za slijedeću primjenu. U slučaju pojave gljivica, a i preventivno jednom tjedno, na četkicu se stavi neka antimikotska krema i umetne se kroz govornu protezu.



Slika 18. Četkica za čišćenje govorne proteze Provox Brush (izvor:atosmedical.com)

Na tržištu postoji i ispirač za govornu protezu, koji se proteza ispire vodom, a može se i propuhati zrakom.



Slika 19. Ispirač govorne proteze Provox Flush (izvor:atosmedical.com)

5. ZAHVALE

Zahvaljujem svome mentoru doc.dr. sc.Mariju Biliću, kao i profesorici logopedije Tamari Živković Ivanović na stručnim savjetima i pomoći pri izradi diplomskog rada. Zahvaljujem medicinskim sestrama kao i predstojniku ORL klinike KBC-a Zagreb i svom ratnom suborcu prof.dr. Dragi Prgometu.

6. LITERATURA

1. Katić, V., Prgomet, D. i suradnici: Otorinolaringologija i kirurgija glave i vrata, Naklada Ljevak, Zagreb, 2009.
2. Gugić, D., Krajina, Z., Kusić, Z., Petković, M., Šamija, M., Vrdoljak, E.: Klinička onkologija, Medicinska naklada, Zagreb, 2013.
3. Krmpotić-Nemanić, J.: Anatomija čovjeka, Medicinska naklada, Zagreb, 1993.
4. Padovan, I.: Otorinolaringologija 3, Školska knjiga, Zagreb, 1987.
5. Bumber, Ž., Katić, V., Nikšić-Ivandić, M. i suradnici: Otorinolaringologija, Naklada Ljevak, Zagreb, 2004.
6. Mladina, R. I suradnici: Otorinolaringologija, Školska knjiga, Zagreb, 2008.
7. Štajner-Katušić, S.: Glas i govor nakon totalne laringektomije, Zagreb, 1998.
8. Kralj, Z., Manestar, M., Sučić, M.: Kako pomoći laringektomiranima, Zagrebačka liga protiv raka, Zagreb, 2004.
9. Živković-Ivanović, T.: Procjena razumljivosti alaringealnog govora, Magistarski rad, Zagreb, 2012.

