

# Koštana banka

---

**Kljaić, Vesna**

**Master's thesis / Diplomski rad**

**2014**

*Degree Grantor / Ustanova koja je dodijelila akademski / stručni stupanj:* **University of Zagreb, School of Medicine / Sveučilište u Zagrebu, Medicinski fakultet**

*Permanent link / Trajna poveznica:* <https://um.nsk.hr/um:nbn:hr:105:215093>

*Rights / Prava:* [In copyright](#)/[Zaštićeno autorskim pravom.](#)

*Download date / Datum preuzimanja:* **2024-11-14**



*Repository / Repozitorij:*

[Dr Med - University of Zagreb School of Medicine Digital Repository](#)



**SVEUČILIŠTE U ZAGREBU**  
**MEDICINSKI FAKULTET**  
**SVEUČILIŠNI DIPLOMSKI STUDIJ SESTRINSTVA**

**Vesna Kljaić**

**Koštana banka**

**DIPLOMSKI RAD**



**Zagreb, 2014**

**SVEUČILIŠTE U ZAGREBU**  
**MEDICINSKI FAKULTET**  
**SVEUČILIŠNI DIPLOMSKI STUDIJ SESTRINSTVA**

**Vesna Kljaić**

**Košтана banka**

**DIPLOMSKI RAD**



**Zagreb, 2014**

Ovaj diplomski rad izrađen je pri Katedri za ortopediju Medicinskog fakulteta Sveučilišta u Zagrebu i Klinici za ortopediju Kliničkog bolničkog centra Zagreb, pod vodstvom mentora prof. dr. sc. Domagoja Delimara, dr. med., specijaliste ortopedije, predstojnika Klinike za ortopediju te je predan na ocjenu u akademskoj godini 2013./2014.

# SADRŽAJ

## I SAŽETAK

## II SUMMARY

1. UVOD .....	1
1.1. Povijesni osvrt koštane transplantacije u Klinici za ortopediju .....	3
2. KOŠTANI PRESADCI .....	4
2.1. Podjela koštanih presadaka .....	5
3. PRIKUPLJANJE KOŠTANIH PRESADAKA .....	6
3.2. Dokumentiranje koštanih presadaka .....	7
3.3. Živi darovatelj koštanog presatka .....	8
3.3.1. Uzorkovanje presadaka za mikrobiološku analizu .....	8
3.3.2. Koštani presadci od mrtvog darovatelja .....	10
3.3.2.1. Eksplantiranje kosti .....	10
3.3.2.2. Modeliranje presadaka .....	12
3.3.2.3. Pakiranje presadaka .....	13
3.3.2.4. Skladištenje presadaka .....	14
3.3.2.5. Selekcija koštanih presadaka obzirom na mikrobiološki nalaz .....	15
3.3.2.6. Zbrinjavanje mikrobiološki pozitivnih koštanih presadaka .....	16
4. UPOTREBA KOŠTANIH PRESADAKA .....	16
4.1. Indikacije za ugradnju koštanih presadaka .....	16
4.2. Ugradnja koštanih presadaka .....	17
4.3. Koštana pregradnja presadaka .....	18
PRIMJERI KLINIČKE UPOTREBE KOŠTANIH PRESADAKA .....	19
5. REZULTATI RADA KOŠTANE BANKE .....	21
5.1. Koštani presadci živoga darovatelja 2003 – 2012 godine .....	21
5.2. Eksplantirane kosti od mrtvog darovatelja 1998 – 2013 godine .....	23
6. ZAKLJUČAK .....	28

LITERATURA	.....	29
ZAHVALA	.....	31
ŽIVOTOPIS	.....	32

# SAŽETAK

## *Koštana banka*

Vesna Kljaić

Koštana banka je organizirani sustav nabave, obrade, pohrane i distribucije muskulo – skeletnog tkiva sa svrhom njegove upotrebe u ortopedsko – traumatološkoj kirurgiji. Povijest koštanih presadaka i koštane transplantacije duga je preko stotinu godina u svijetu. Klinika za ortopediju Kliničkog bolničkog centra Zagreb je najstarija ustanova u Hrvatskoj u kojoj se upotrebljavaju koštani presadci i djeluje neprofitna koštana banka. Presadci se uzimaju od živih i mrtvih darovatelja. Živi darovatelji su bolesnici kojima se odstranjuje glava bedrene kosti zbog ugradnje totalne endoproteze kuka i koji daju svoj informirani pristanak. Od 2009 godine uzima se i spongiozni čep iz kanala bedrene kosti. Od mrtvih darovatelja muskulo – skeletni presadci se uzimaju kod multiorganskih eksplantacija. Svi presadci podliježu mikrobiološkoj analizi i skladište se u zamrzivaču na  $-80^{\circ}\text{C}$  u kontroliranim uvjetima. Porijeklo presatka i njegova sljedivost uredno se dokumentira. 19 sterilnih glava bedrene kosti ustupljeno je drugim ustanovama. Koštani presadci koriste se kod rekonstrukcije koštanih defekata, pri operacijama kralježnice, kod osteotomija otvaranja i kirurgiji tumora. Ligament patele koristi se za rekonstrukciju prednjeg križnog ligamenta. U periodu od 1998 – 2013 godine tim Klinike za ortopediju eksplantirao je 644 koštanih i 72 tetivna presatka. Devet presadaka ugrađeno je u drugim ustanovama. Hrvatska je član Eurotransplanta od 2007 i banke tkiva rade prema direktivama Europske unije.

**Ključne riječi:** koštana banka, koštani presadak, tetivni presadak, darovatelj, eksplantacija

## II SUMMARY

### *Bone bank*

**Vesna Kljaić**

Bone bank is an organized system of procurement, collecting, processing and distribution of musculoskeletal tissue with the purpose of using it in orthopedic and trauma surgery. The history of bone transplantation procedures and bone transplants is around hundred years old. Orthopedic clinic as a part of the Clinical Hospital Centre of Zagreb is the oldest institution in Croatia where bone transplants are used and a non-profit bone bank is in operation. The transplants are taken from both heart beating and non-heart beating donors. The heart beating donors are patients undergoing the removal of the head of the femur due to the implantation of a total endoprosthesis of the hip and the patients give their informed consent.

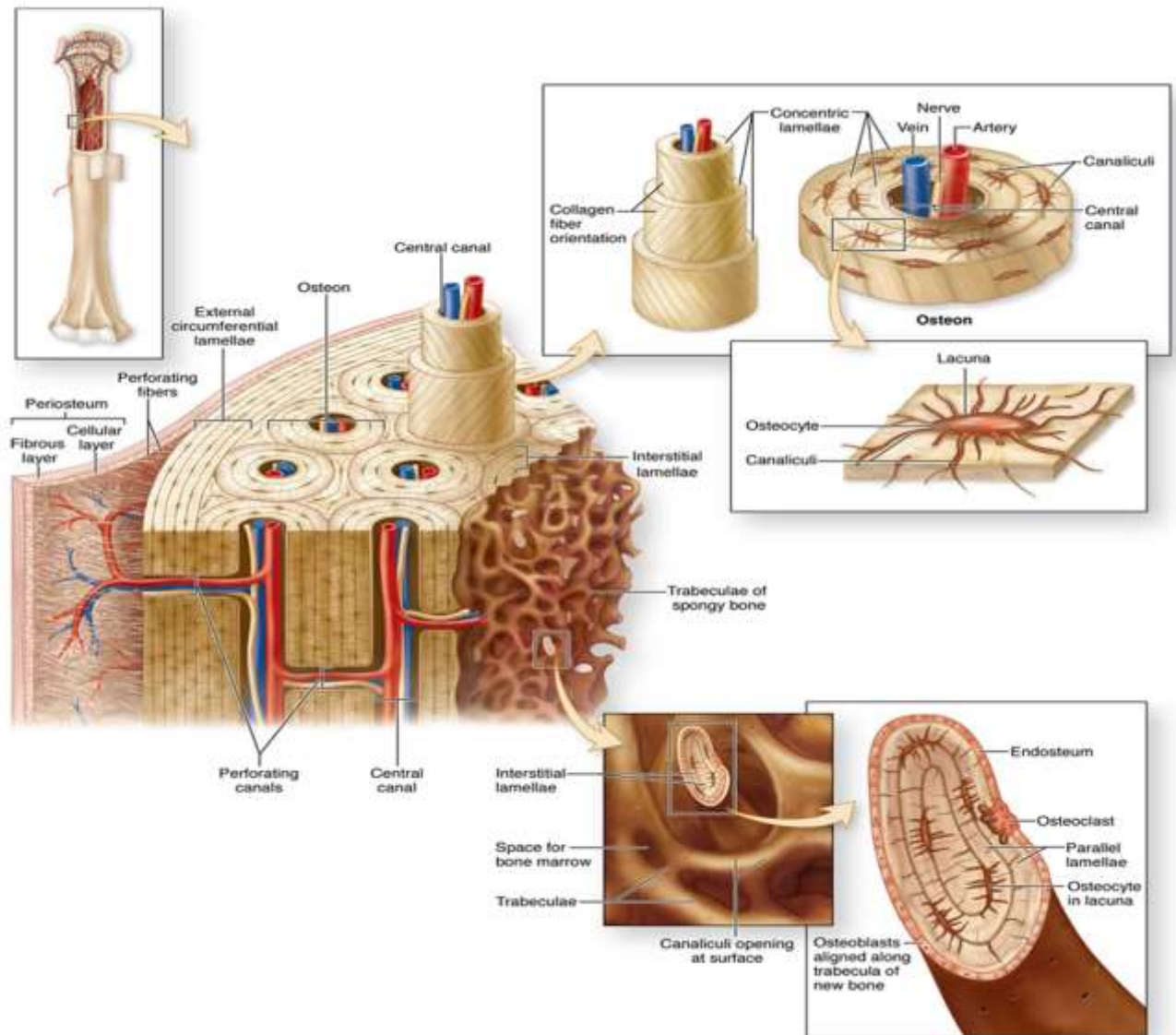
From 2009 a piece of cancellous bone is collected from the femoral canal during total hip arthroplasty as new type of transplant. In case of non-heart beating donors, musculo-skeletal transplants are taken during the multi-organ procurement. All the samples are subjected to a microbiological analysis and are deposited in the freezer at the temperature of - 80 degrees Celsius in regulated conditions. The origin of the transplant is then documented. Nineteen sterile femur heads have been donated to other institutions. Bone transplants are used with reconstruction processes of large bone defects, spinal surgeries, osteotomies and tumor surgeries. Ligament of the patella is used for the reconstruction of the anterior cruciate ligament. In the period between 1998 and 2013 the Clinic orthopedic team has procured 644 bone and 72 tendon transplants. Nine transplants have been donated to other institutions. Croatia has been a member of the Euro transplant since 2007 and tissue banks have been working in accordance with the European directives.

**Key words: bone bank, bone transplant, tendon transplant, donor, procurement**



## 1. UVOD

Na zamišljenoj liniji, gdje čovjek upisuje postojanje svoje vrste na našoj planeti, Hrvatska ima značajan doprinos za razumijevanje evolucije. Hušnjakovo brdo, u zapadnom dijelu Krapine, krije najveće nalazište neandertalaca u Europi. Tamo je prof. Kramberger, hrvatski paleontolog, 1899 godine pronašao više od devet stotina ljudskih fosilnih kostiju. Ostaci su to ljudi iz starijeg kamenog doba, vremena prije više od 125 000 godina (Monge et al. 2013). Fosilne kosti krapinskog pračovjeka samo su dio u nizu dokaza ljudskog postojanja. Na području centralne Afrike otkrivene su fosilne kosti stare 7 milijuna godina za koje znanstvenici tvrde da su pripadale biću koje je razvojno između primata i hominida (Brunet et al. 2005). „Lucy“ je najpoznatiji fosilni kostur iz roda hominida, živjela je prije 3,2 milijuna godina a nađena je u Etiopiji 1974 godine (Johanson et al. 1982). Upravo zbog svoje građe, kost fosilizira i ostavlja svoj trag (Slika 1). Bakterije se hrane organskim materijalom unutar kosti i svoj metabolički otpad odlažu na različite atome i minerale, primjerice, željezo ili karbonate otopljene u podzemnim vodama. Rezultat je tvorba minerala kao što su željezni ili kalcijev karbonat. Formiranje tih minerala u osnovi pretvara "kost u kamen." Zato su kosti (fosili) fizički zapis o povijesti života (Carpenter K 2001). U ljudskom organizmu kost je najčvršća sastavnica. Preko dvije stotine kostiju, manje i veće, plosnate i nepravilne, dugačke i kratke, zajedno sa tetivama i mišićima čine čvrsti okvir koji štiti naše vitalne organe. Kost je dinamično tkivo koje ispunjava ključnu ulogu u pravilnoj funkciji tijela. Kao glavni dio koštanog sustava, kosti imaju pet glavnih funkcija: podršku, zaštitu, pokret, hematopoezu i skladištenje mineralnih tvari/energije (Buchwalter et al. 1996).



Slika 1: Građa kosti. Preuzeto iz: Mescher Al. Basic histology text & atlas. Cd-rom u: Junqueira L Carneiro J Junquera's basic histology. McGraw – Hill.2005.

*„Od rebra što ga je uzeo čovjeku napravi Jahve, Bog, ženu pa je dovede čovjeku“*

*Biblija, Knjiga postanka*


Težnja za opstankom i besmrtnosti duboko je ukorijenjena u svijest ljudi i provlači se kroz pisanu riječ i umjetnost od samoga početka ljudskoga postojanja. Biblijska priča o stvaranju Eve stoljećima je inspiracija mnogim umjetnicima. Evin zahvat („the Eve's procedure“) naziv je za rekonstrukciju šake, ramusa mandibule ili ključne kosti sa vaskulariziranim rebrom koju je opisala grupa plastičnih kirurga

(Guelnickx & Sinsel 1996). Doba heterologne transplantacije kosti počinje sa uratkom Joba van Meekerena 1668. kada je lubanju ozlijeđenog vojnika pokrio psećom kosti. Ideja koštanih presadaka je napredovala sa radovima znanstvenika Van Leeuwenhoek, Duhamela, De Heyda i Olliera, koji opisuju strukturu kosti i osteogenezu krajem 17 i početkom 18 stoljeća. Prvi autologni transplantat upotrijebio je Phillips von Walter 1820 koji rekonstruirao dio lubanje nakon trepanacije. Tek je 1880 škotski kirurg William Macewen započeo homolognu transplantaciju. Koristeći tibiju djeteta oboljelog od rahitisa zamijenio je mladiću humerus uništen osteomijelitisom (Czitrom & Gross 1992). Početak 20 stoljeća doba je intenzivnog istraživanja homologne transplantacije kosti, od izbora presatka do fiziologije cijeljenja. Drugi svjetski rat „ potaknuo“ je razmišljanja američkih kirurga o osnivanju koštane banke zbog velikog broja ozlijeđenih vojnika . 1949 godine osnovana je prva banka tkiva u Americi ( i u svijetu), US Navy Tissue Bank, primarno orijentirana na nabavu koštanog tkiva i kože od kadavera i pohranjivanja u zamrzivaču. Banka je sudjelovala u osnivanju američkog udruženja banaka tkiva a ukinuta je 1999. Prema njezinim standardima rade i današnje banke tkiva u Americi, Europi i Aziji (Strong 2000). Slijedeći primjer Amerike, i u Europi se pedesetih godina počinju osnivati banke tkiva. Obzirom da je Europa nakon rata bila podijeljena na dva bloka, Istok se razvijao brže zbog liberalnijih zakona. 1991 godine u Berlinu je osnovano Europsko udruženje banaka tkiva ([www.eatb.org](http://www.eatb.org)). Svjetska zdravstvena organizacija dala je 1991 prve smjernice za transplantaciju ljudskih tkiva i organa kako bi se u cijelom svijetu provodili zakoni i etička načela. 2004 u Ottawi je izglasana rezolucija o regulaciji i usklađivanju prakse za nabavu, obradu i transplantaciju ljudskih stanica i tkiva ([www.who.org](http://www.who.org)).

### **1.1. Povijesni osvrt koštane transplantacije u Klinici za ortopediju**

Klinika za ortopediju ima najdužu tradiciju u radu sa koštanim presadcima u Hrvatskoj. Prvi pisani trag o autolognoj koštanoj transplantaciji u Klinici za ortopediju potječe iz 1927 godine. U protokolu operativnih zahvata čitljivo je opisana operacija po Albeju (Slika 2.). Fred H. Albee, američki kirurg, koristio je svježiji autologni presadak iz tibije za operacije abnormalnosti kralježnice poput skolioze, spondilolisteze ili prijeloma trupa kralješka (Albee 1929). Na Klinici se ova tehnika operiranja koristila kod spondilitisa, često uzrokovanog tuberkulozom. Dokumentacija iz kraja 50-tih godina svjedoči o upotrebi homolognih koštanih presadaka, većinom spongioze. Presadci su uzimani ciljano za određenog bolesnika, bez skladištenja. Ovakvi zahvati rađeni su u svrhu popunjavanja koštanih cista, epifizioze glave bedrene kosti i pseudoartroza. 1964 godine u otpusnom pismu jednoga bolesnika prvi puta se spominje izraz „ koštana banka“. Nalazi mikrobioloških analiza koštanih presadaka početkom 70-tih godina, uz usmeno kazivanje djelatnika Klinike iz toga vremena, potvrđuje da su presadci bili skladišteni u zamrzivaču na  $-18^{\circ}\text{C}$  do šest mjeseci. Presadci su bili glave bedrene kosti uzimane kod ugradnje totalne endoproteze. Takav način prikupljanja presadaka sve vrijeme je uobičajen na Klinici do 1998 godine kada se krenulo sa eksplantacijama koštanih

presadaka. Koštanu banku imaju i druge ustanove u našoj državi koje se bave koštano – zglobnom kirurgijom ( Varaždin, Lovran).



Slika 2: Protokol operativnih zahvata Klinike za ortopediju iz 1927 godine

## 2. KOŠTANI PRESADCI

Izraz koštani presadak, „*greffe osseuse*”, prvi je upotrijebio francuski kirurg Leopold Ollier 1861 kada je objavio rad o regeneraciji kosti, “*Traité de la régénération des os*” (Donati et all. 2007 ).

Upotreba koštanih presadaka ili transplantacija kosti jedan je od značajnijih i važnijih postupaka u koštano – zglobnoj kirurgiji. Koštani presadci često se koriste za ispunjavanje koštanih defekata a katkada i kako bi se pospješilo koštano cijeljenje (Pećina i sur.2004). Koštani presadci koriste se više od 130 godina. Prvih sto godina (1880 – 1980) najveći problem bio je dostupnost presadaka pa je većina koštanog tkiva tada korištena bila autotransplantati. Idućih dvadeset godina (1980 – 2000) kada se presadak počeo koristiti, sigurnost je bila veliki problem obzirom na prijenos hepatitisa i AIDS –a. Razvoj osjetljivih krvnih testova morao je omogućiti sigurne transplantacije koštanih presadaka. Budući istraživački napor usmjereni su na procese pregradnje i sraštanja presatka ( Tomford 2000).

Kao i pri transplantaciji ostalih organa, tako se i kod presadbe kosti, iako znatno manje izraženo, susrećemo s čitavim nizom problema koji znatno otežavaju postupke dobivanja, čuvanja i primjene koštanih presadaka. Idealan koštani presadak trebao bi imati ova svojstva:

1. imunološku i mutagenu neutralnost
2. netoksičnost
3. sterilnost
4. sposobnost potpune koštane ugradnje i pregradnje
5. veliku biološku aktivnost
  - a) osteogenetsko svojstvo (stvaranje kosti staničnom aktivnošću)
  - b) osteoinduktivno svojstvo (oslobađanje faktora rasta kosti)

c) osteokonduktivno svojstvo

6. potrebnu čvrstoću
7. raspoloživost u dovoljnim količinama, obliku i veličinama
8. jednostavnu obradu
9. jednostavno spremanje i čuvanje
10. nisku cijenu ( Koržinek i sur. 2003.)

**Osteogeneza** je svojstvo koštanog presatka da stvara kost vlastitom staničnom aktivnošću. Jasno je da to svojstvo imaju samo presadci koji u sebi sadrže žive stanice koje mogu stvarati kost (**osteoblasti**) te odgovarajuću opskrbu krvlju. **Osteoindukcija** je svojstvo presatka da može poticati pluripotentne stanice mezenhimalnog tipa da se diferenciraju u stanice koje stvaraju hrskavicu i kost uslijed određenog poticaja odnosno u odgovarajućem mikrookolišu. Da bi imali svojstvo osteoindukcije koštani presadci moraju u sebi sadržavati i/ili oslobađati faktore rasta kosti. **Faktori rasta** koji sudjeluju u osteoindukciji su transformirajući faktor rasta  $\beta$ , koštani morfogenetski proteini, fibroblastni faktor rasta, inzulinu sličan faktor rasta i faktor rasta iz trombocita. **Osteokondukcija** je svojstvo presatka da osigura trodimenzionalni model po kojem mogu migrirati stanice odgovorne za angiogenezu i osteogenezu ( Pećina i sur.2004.).

## 2.1. Podjela koštanih presadaka

### Podjela obzirom na odnos davatelja i primatelja:

- autologni ili autogeni presadci:davatelj i primatelj ista su jedinka
- homologni ili alogeni presadci:davatelj i primatelj jedinke iste su vrste
- heterologni ili ksenogeni presadci:davatelj i primatelj jedinke su različitih vrsta

### Podjela prema strukturi presatka:

- spongiozni
- kortikalni
- kortikospongiozni
- strukturalni ili masivni

### Podjela prema vaskulariziranosti:

- vaskularizirani - autologni
- nevaskularizirani – autologni, heterologni

Ova podjela nije samo didaktička, ona je prije svega praktična klinička podjela koja govori o porijeklu i kvalitetama presadaka, dakle, određuje njihove biološke karakteristike a prema tome i

njihovu daljnju sudbinu (Koržinek i sur.2003). Koštani presadci su „ malo blago“ koja bolesnicima vraćaju funkciju oštećenog dijela tijela i poboljšavaju kvalitetu života.

### **3. PRIKUPLJANJE KOŠTANIH PRESADAKA**

Koštana banka Klinike za ortopediju opskrbljuje se koštanim presadcima od živih i mrtvih darovatelja. Živi darovatelj je osoba koja na temelju pisanog informiranog pristanka kao izraza njezine slobodne volje daruje primatelju organ ili dio organa u svrhu presađivanja (NN br.54/13). Sukladno legislativi Republike Hrvatske, svaki bolesnik Klinike usmeno je informiran od nadležnog liječnika o mogućem darivanju koštanog presatka i svoj pristanak potvrđuje potpisom. U koštanu banku od živih darovatelja pohranjuju se najčešće glave bedrene kosti i spongioza iz femoralnog kanala. Rebro i spongioza, odnosno, resecirani kondili femura i tibije prije ugradnje endoproteze koljena pohranjeni su nekoliko puta.

Od prosinca 1998 godine operacijski tim Klinike za ortopediju je aktivni sudionik pri multiorganskim eksplantacijama. Eksplantiraju se kosti gornjih i donjih ekstremiteta, tetive i menisci. U eksplantacijskom timu su dvije sestre instrumentarke i dva liječnika ortopeda, specijalist i specijalizant. Eksplantacijski tim naše Klinike eksplantirao je kosti samo u zagrebačkim bolnicama.

#### **3.1. Zakonski okviri**

Transplantacijska medicina je osjetljivo područje rada, kako za zdravstvene djelatnike tako i za društvo u cjelini. Etička i moralna pitanja koja se nameću vezana su za postupke utvrđivanja smrti, uzimanja i raspodjele organa.

Hrvatska je od 2007 godine članica Eurotransplanta, međunarodne organizacije za razmjenu organa. Transplantacijski program Republike Hrvatske uspješno je integriran te potpuno usklađen sa zahtjevima i standardima Europske unije ([www.mz.hr](http://www.mz.hr)). Organi s umrle osobe smiju se uzeti radi presađivanja samo ako se darivatelj za života nije u pisanom obliku protivio darivanju (NN br.144/12). Rečenica je to iz zakona o presađivanju ljudskih organa ali ipak, u praksi, pristanak za eksplantaciju se traži od rodbine preminuloga. Liječnik koji utvrđuje i/ili potvrđuje smrt potencijalnog davatelja ne bi trebao biti uključen u uzimanje organa ili naknadni transplantacijski postupak, te ne bi trebao biti odgovoran za liječenje mogućih primatelja organa (Fatović-Ferenčić & Tucak 2011). Protokol eksplantacije, od utvrđivanja moždane smrti pa do transplantacije organa, u cijelosti je reguliran zakonima:

- Zakon o krvi i krvnim pripravcima (NN br.79/06 i 124/11)
- Zakon o primjeni ljudskih tkiva i stanica (NN br.144/12)

- Zakon o presađivanju ljudskih organa u svrhu liječenja (NN br. 144/12)

Multiorganska eksplantacija znači u kratkom vremenskom intervalu život za određeni broj terminalno bolesnih ljudi, stoga je i mikrobiološka obrada sustavni dio preeksplantacijske faze, uz toksikološku obradu, viruse i slično jer presadak mora biti potpuno siguran (Vegar & Pasini 2002.). Današnje metode dijagnostike infekcije koje se prenose krvlju i tkivima dovoljno su osjetljive i specifične da se s velikom sigurnošću negativni mogući davatelji mogu smatrati negativnima i njihovi organi/tkiva/stanice neškodljivima za primatelje. Stvar je dobre kliničke, kao i dobre laboratorijske prakse, da se u obzir kod te procjene uzmu svi (hetero)anamnestički, klinički i laboratorijski pokazatelji te da se osobiti laboratorijski rezultati ispravno interpretiraju (Kalenić & Budimir 2007).

### **3.2. Dokumentiranje koštanih presadaka**

Svaki korak u procesu rada koštane banke, od selekcije donora do distribucije i implantacije, mora biti čitljivo i neizbrisivo dokumentiran. Svaki koštani presadak mora imati kompletan revizijski trag a da se pri tome zadrži povjerljivost donora i primatelja (Czitrom & Gross 1992).

Podaci o svim presadcima, darovateljima i primateljima uredno su dokumentirani u formi obrazaca. U Klinici se služimo obrascima:

#### **1. Darovatelj koštanog presatka** (*Živi darovatelj koštanog presatka*)

Na ovome obrascu evidentiraju se prikupljene glave bedrene kosti, spongioza iz femuralnog kanala i ostali presatci uzeti od živog darovatelja. Ispisuju se podaci o darovatelju: ime i prezime, datum uzimanja presatka, broj statusa, naziv operacije i vrsta homolognog presatka. Na istoj stranici, ispod podataka o darovatelju, ispisuju se podaci o primatelju koštanog presatka. Mikrobiološki nalazi spremaju se zajedno sa obrascem u arhivu koštane banke. Ovaj obrazac ne smije se izositi van Klinike.

#### **2. Darovatelj koštanog presatka**

Ovim obrascem evidentiraju se eksplantacije. Na prvoj stranici obrasca upisuje se datum eksplantacije te opći podaci o donoru: ime i prezime, dob, spol, KG, vrijeme i uzrok i potvrdni test smrti. Nadalje, upisuje se vrijeme eksplantacije drugih organa te podaci o eksplantaciji kosti: početak i kraj eksplantacije i vrijeme pohrane presadaka. Na stražnjoj stranici nalaze se crteži presadaka i pored njih se upisuju dimenzije pojedinog presatka. Za svaku stranu tijela koja se eksplantira ispunjava se zasebni obrazac. Mikrobiološki nalazi presadaka pohranjuju se zajedno sa ovim obrascem i oni služe za potrebe Klinike.

#### **3. Primatelj koštanog presatka**

Obrazac se koristi za obje vrste porijekla presatka, živog i mrtvog darovatelja. Popunjava se u duplikatu, jedan se stavlja u status bolesnika a jedan ostaje u arhivi koštane banke. Ispisuju se podaci o primatelju presatka: ime i prezime, broj statusa, dob, spol, KG, datum i naziv operacije, ime operatera

te podaci o presatku. Ako se radi o presatku od kadavera upisuje se datum eksplantacije i vrsta presatka i to je jedina poveznica sa donorom. Ako je pak presadak od živog darovatelja, broj statusa i vrsta presatka su jedini podaci vezani za darovatelja. Liječnik koji je presadak transplantiраo mora obrazac potpisati i staviti svoj faksimil.

### **3.3. Živi darovatelj koštanog presatka**

Bolesnici kojima se ugrađuje totalna endoproteza kuka potencijalni su darovatelji glave bedrene kosti i spongioze iz femoralnog kanala. Prvi uvjet za to je da su prošli hematološke testove zbog autologne transfuzije krvi. To znači da ti bolesnici doniraju vlastitu krv koja će im biti vraćena poslije operativnog zahvata. Krv se serološki analizira na antigene virusa B i C hepatitisa, virusa HIV – a i antitijela TP (*Treponema pallidum*). Apsolutna kontraindikacija za uzimanje koštanog presatka je kod bolesnika koji u anamnezi imaju:

- preboljene zarazne bolesti
- malignitet
- prisutnost autoimunih i upalnih bolesti, reumatoidni artritis
- dugotrajna terapija kortikosteroidima
- prethodna izloženost otrovima (industrija)
- prisutnost neuroloških bolesti (Czitron & Gross 1992)
- rizične skupine (ovisnici, zatvorenici, putnici iz rizičnih područja)
- prethodne transfuzije krvi
- aseptička nekroza glave bedrene kosti
- operativni zahvati ranije izvedeni na kuku
- bilo koja abnormalnost kosti uočena intraoperativno

Nakon osteotomije glave bedrene kosti, ako su svi kriteriji ispunjeni, pristupa se spremanju koštanog presatka.

#### **3.3.1. Uzorkovanje presadaka za mikrobiološku analizu**

Za transport uzoraka koštanih presadaka do mikrobiološkog laboratorija služimo se tekućom hranjivom podlogom – bujonom čiji je sastav pepton, kuhinjska sol i mesna podloga (Weisglass.1994). Bujon se nalazi u sterilnim staklenim bočicama, zapremine 125 ml, koje se zatvaraju gumenim čepom pojačanim sa metalnim navojnim zatvaračem. Mikrobiološki laboratorij bočice puni bujonom i

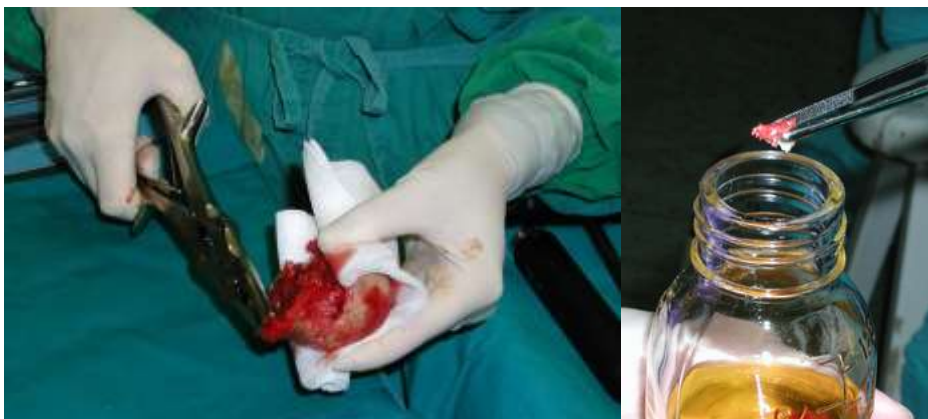

sterilizira autoklaviranjem. Skladištene su u operacijskom bloku na + 4<sup>0</sup>C u hladnjaku sa kontroliranom temperaturom (Slika 3). O količini bočica s bujonom i načinu skladištenja brinu sestre instrumentarke. Važno je da je uvijek spremno barem petnaestak bočica zbog moguće eksplantacije. Uzimanje uzorka sa koštanih presadaka za mikrobiološku analizu isti je postupak kod oba načina prikupljanja presadaka, od živog ili mrtvog darovatelja. Medicinska sestra –instrumentarka koja asistira pri zahvatu, uzima od operatera presadak umotan u sterilni tupfer i klještim po Lueru uzima komadiće tkiva za mikrobiološku analizu. Uzete uzorke koštanog i mekog tkiva stavlja na čisti tupfer. Pomoćna sestra instrumentarka pored instrumentarskog stola otvara bočicu na način da odvrne navojni čep i ne dotiče vanjske rubove grla. Instrumentarka - asistent, uzima uzorak čistom, nekorištenom hvatalicom (pean, pinceta) i sprema uzorke tehnikom nedoticanja, što znači da uzorke spusti u bujon, ne dodirujući unutarnju stijenku grla bočice (Slika 4). Pomoćna sestra zatvara bočicu, pazeći da ne dotakne prstima vanjski rub. Nakon toga, pomoćna instrumentarka staklenke sa presdcima omata ljepljivom trakom i na traku upisuje vrstu presatka, datum uzimanja i ime bolesnika. Na bočicu sa uzorcima tkiva isto tako lijepi traku sa upisanim imenom i matičnim brojem bolesnika, datumom, vrstom presatka i nazivom ustanove. Staklenku pohranjuje u zamrzivač – karantenu a bočicu sa bujonom u hladnjak do trasporta u laboratorij.

Uputnicu za mikrobiološku analizu ispisuje liječnik i zajedno sa uzorcima šalje se u mikrobiološki laboratorij. Analiza uzoraka traje desetak dana i potom dobivamo nalaze u pisanom obliku. Kada je nalaz negativan, presadci se iz zamrzivača – karantene premjeste u glavni zamrzivač i spremni su za upotrebu nakon 24 sata od dana izdavanja nalaza. U slučaju da je jedan od presadaka mikrobiološki pozitivan a drugi negativan, odbacuju se oba presatka.



Slika 3: Staklene bočice sa bujonom u hladnjaku



Slika 4: Uzorkovanje presadaka za mikrobiološku analizu

### 3.3.2. Koštani presadci od mrtvog darovatelja

*„Sve što može poslužiti živomu grijeh je pokopati“, Ivan Pavao II*

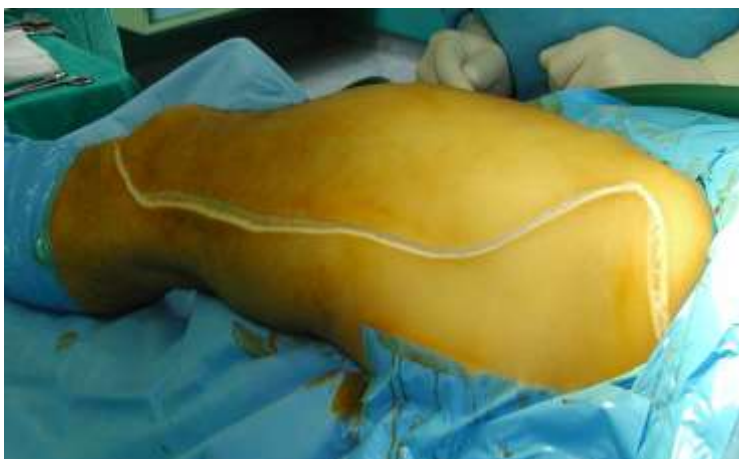Ortopedski operacijski zahvati usmjereni su poboljšanju kvaliteti življenja. Smrtni ishod liječenja je vrlo mali, za neke zdravstvene djelatnike gotovo nepoznat prizor. Susret sa umrlim emocionalno je težak, osobito kada su posrijedi mlade osobe. A upravo ta dobna skupina je najčešće zastupljena u doniranju organa. Zato je važno da eksplantacijski tim čine osobe koje se mogu suočiti sa situacijom i raditi takvu vrstu posla. Od početaka do danas u timu se promijenio veći broj članova, liječnika i medicinskih sestara. Svaki novi član dobrovoljno je pristupio timu. Kao tim smo složni, razumijemo se, pomažemo i podupiremo jedni druge. Svaka naša eksplantacija ima „svoju priču“, sve su odrađene visoko profesionalno, kako u tehničkom tako i u smislu poštovanja prema umrlome.

#### 3.3.2.1. Eksplantiranje kosti

Eksplantacija označava uzimanje organa, tkiva ili stanica u svrhu presađivanja ([www.hdm.hr](http://www.hdm.hr)). U ljudskom organizmu moguće je eksplantirati svaku kost i tetivu, no naš tim eksplantira kosti zdjelice, donjih i gornjih ekstremiteta, tetive koljena i potkoljenice i meniske. Nakon što voditelj tima primi telefonski poziv od koordinатора o početku eksplantacije, on obavještava ostale članove tima. Od prvoga poziva do početka rada može proći i nekoliko sati obzirom da je eksplantacija kosti zadnji zahvat pri multiorganskim eksplantacijama. Brigu o opremi i dostupnosti materijala za eksplantaciju vode instrumentarke, članice tima. Opremu za eksplantaciju kosti čini:

- sterilni opći i specijalni instrumentarij
- sterilna zračna pila
- sterilne staklenke i pvc vrećice za pohranu presadaka
- prijenosni spremnik sa ledom sa natpisom „ Za prijenos ljudskih organa“
- sterilno jednokratno rublje
- sterilna incizijska folija
- sterilne komprese 20 × 10
- sterilni tamponi od gaze i zavoji
- bujoni za mikrobiološku analizu
- obrasci za evidenciju pohrane kosti i tetiva
- uputnice za mikrobiološku analizu
- samoljepljive trake za pakiranje i označavanje koštanih trnsplantata
- vodootporni flomaster
- materijal za rekonstrukciju ekstremiteta

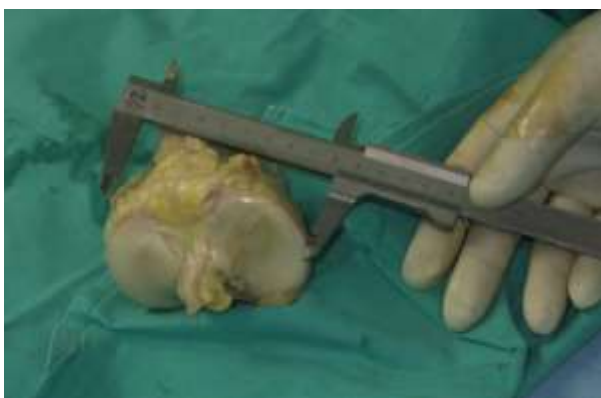Po dolasku u donorski centar, prije same eksplantacije, liječnici pristupaju kliničkom pregledu donora, inspekcijski i palpacijski, te utvrđuju stanje zdjelice i ekstremiteta. Tada se odlučuje i dogovara koje kosti će se eksplantirati. Prisutnost hematoma, rana, prijeloma ili oguljotina isključuju eksplantaciju kosti toga područja. Vođa tima uzima podatke o donoru za dokumentaciju koštane banke i dužan je popuniti dokument o učinjenoj eksplantaciji kosti za evidenciju donorskog centra. Sami zahvat se obavlja u operacijskoj dvorani u aseptičkim uvjetima. Nakon što su ostali eksplantacijski timovi obavili svoje postupke, osoblje operacijske dvorane pripremi donora. To znači da se odstrane svi kateteri, opere koža od mogućih izlučevina, obriju dlake sa operativnog polja i promjene plahte ispod donora. Isto tako, pomoćno osoblje mora oprati operacijsku dvoranu i iznijeti sav nepotreban pribor i opremu. Tek kada je sve očišćeno naš tim ulazi u operacijsku dvoranu. Položaj donora je na leđima. Operacijsko polje pere se po uobičajenom kirurškom protokolu, ovisno o mjestu eksplantacije. Najčešće se eksplantiraju oba ekstremiteta. Operacijsko polje prekriva se jednokratnim rubljem preko kojega se lijepi incizijska folija. Pristup na zdjelicu i natkoljenicu započinje incizijom od stražnjeg dijela spine ilijake preko grebena bočne kosti do prednje spine ilijake. Nastavlja se prema vrhu velikog trohantera bedrene kosti i lateralnom stranom natkoljenice prolazi preko lateralne ruba patele da bi završila iznad tuberositasa tibije (Slika 5). Na humerus i radijus pristupa se prednjom stranom nadlaktice i podlaktice. Važno je da eksplantacija bude brza, vrijeme od osteotomije kosti do pakiranja presadaka mora biti što kraće.



Slika 5: Incizija na gornjem ekstremitetu

### 3.3.2.2. Modeliranje presadaka

Presadci se osteotomiraju u tijelu donora tijekom vađenja prema standardnom obrascu ili prema poznatim veličinama za određenog primatelja. Standardni koštani presadci koje mi eksplantiramo su: dijelovi zdjelice kosti, acetabulum, proksimalni femur, dijafiza femura, distalni femur, proksimalna tibija, lateralna i medijalna polovica platoa tibije sa meniscima, patela sa patelarnim ligamentom i hvatištem za tuberositas tibije, dijafiza tibije, humerus cijeli ili u dva dijela i radijus. Svaki presadak se izmjeri sa pomičnim mjerilom i mjere se upisuju u obrazac „Darovatelj koštanog presatka“ (Slika 6). Sa svakoga presatka uzima se uzorak tkiva, koštanog i mekog, za mikrobiološku analizu a kod cjevastih kostiju i uzorak medularnog kanala.



Slika 6: Mjerenje presatka

### 3.3.2.3. Pakiranje presadaka

#### Staklenke

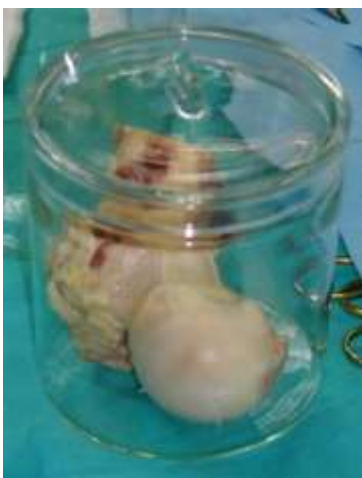
Staklene posude sa poklopcem idealno su rješenje za pohranu presadaka. Mogu se autoklavirati, višekratne su i dobro podnose niske temperature. Važno je da su neoštećene. Imamo ih u tri veličine što nam olakšava pakiranje i smanjuje prostor u zamrzivaču i prijenosnom hladnjaku. U pripremi mora biti barem pet sterilnih staklenki od svake veličine za potrebe eksplantacije. Po četiri sterilne staklenke manjih dimenzija uvijek je spremno za spremanje presadaka od živog darovatelja.

#### Plastične vrećice

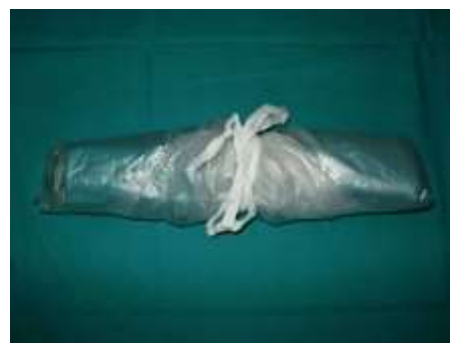Vrećice su jednokratne, sterilizirane radijacijom. Dimenzija su  $50 \times 50$  cm i zatvaraju se pamučnom trakom. Idealne su za spremanje dugih cjevastih kostiju i većih strukturalnih presadaka. Za eksplantaciju je potrebno najmanje osam vrećica.

Nakon što se uzmu uzorci za analizu, muskulo - skeletni presadci pohranjuju se u sterilne staklenke sa poklopcem ili u plastične vrećice, ovisno o veličini presatka (Slika 7). Poklopac staklenke se obljepljuje ljepljivom trakom a na staklenku se lijepi naljepnica sa datumom eksplantacije i vrstom presatka. Presadak koji se pakira u pvc vrećice, prvo se umota u platnenu sterilnu kompresu i stavi u prvu vrećicu koja se omota oko predatka uz istiskivanje zraka i stegne pamučnom vrpcom. Potom se stavlja u drugu pvc vrećicu i na isti način omota i zaveže pamučnom trakom (Slika 8 ). Podaci kojim se obilježava presadak su: vrsta presatka i datum eksplantacije. Naljepnica sa podacima o presatku mora se ljepljivom trakom omotati oko presatka jer može doći do odljepljivanja na niskoj temperaturi. Tako pakirani presadci spremaju se u prijenosni spremnik sa ledom.

Nakon što su eksplantirani svi planirani presadci, na mjesta dugih kostiju stavlja se materijal za rekonstrukciju ekstremiteta te se sašije koža. Po dolasku na Kliniku svi presatci se pohranjuju u zamrzivač– karantenu.



Slika 7: Pohrana presatka u staklenoj posudi



Slika 8: Pakiranje presatka u pvc vrećice

### 3.3.2.4. Skladištenje presadaka

Za skladištenje koštanih presadaka koriste se mnoge tehnike: aseptičke metode, radijacija, duboko smrzavanje, liofilizacija, koje se mogu mijenjati obzirom na odabir metode čuvanja i skladištenja. Istraživanja su pokazala da su učinci minimalni kod dubokog zamrzavanja ili niske razine zračenja (Pelker et al. 1983). Već su 1912. godine, a kasnije u 40-tim, u Americi publicirani radovi o istraživanju čuvanja presadaka uronjeni u Ringerovu otopinu pri temperaturi od 2 – 5<sup>0</sup> C. No, način čuvanja svježih presadaka u zamrzivaču na -10 do -20<sup>0</sup>C tada se pokazao siguran i praktičan (Willson 1947) i to na neograničeno vrijeme (Bush 1947). Danas Američko udruženje banaka tkiva preporučuje temperaturu pohrane koštanih presadaka od – 20<sup>0</sup>C do 6 mjeseci skladištenja i – 40<sup>0</sup>C na duži rok pohrane a Europsko udruženje banaka tkiva preporuča skladištenje do – 80<sup>0</sup> C (Fölsh et al. 2012). Pri ovako niskim temperaturama dubokog smrzavanja prekida se aktivnost enzima kolagenaze (Czitrom & Gross 1992).

Na Klinici se 1955. godine započelo sa eksperimentiranjem pohrane telećih kostiju u mertiosalu (natrijeva sol etilmerkurijske kiseline). Te kosti bi se ugrađivale psima i pratilo kako uraštavaju da bi se kasnije prešlo na homolognu transplantaciju. Rad grupe autora „*Eksperimentalno istraživanje vrijednosti koštanih heterotransplantata konzerviranih u mertiosalu. Kompativna studija sa svježim autotransplantatima i homotransplantatima.*“ objavljen u Acti Med svjedoči o želji hrvatskih ortopeda za osnivanjem koštane banke. (Ortopedska klinika 1922 | 1972). Mertiosal je jedan iz skupine kemijskih antiseptika koji se koristio uglavnom na empirijskoj osnovi, prije svega za skladištenje hrskavice. Nedostatak je bio gubitak stanične održivosti i zbog toga ta metoda skladištenja nije dobila široku primjenu (Hyatt 1959). Danas se u Klinici koštani presadci pohranjuju i skladište u zamrzivaču kontrolirane temperature – 80<sup>0</sup>C (Slika 9). Svježe eksplantirani presadci pohranjuju se u zamrzivač – karantenu istih uvjeta, do prispjeća mikrobioloških nalaza. Karantena znači stanje pribavljenog tkiva ili stanica izoliranog fizički (ili na neki drugi način) dok se čeka odluka o njihovom prihvaćanju za primjenu ili uništenje (Službeni list Europske unije). Oba zamrzivača nalaze se u prostoriji sa kontroliranim uvjetima. Glavni zamrzivač za skladištenje presadaka je volumena 4000L. To je horizontalni model čija je unutrašnjost podijeljena na dva odjeljka. Svaki odjeljak ima dvije police. Mjesto presatka u zamrzivaču upisuje se na posebni obrazac zbog boljeg snalaženja i bržeg zatvaranja vrata kod uzimanja presatka. Svi postupci vezani za zamrzivač dokumentiraju se na zasebnim obrascima: dnevna provjera temperature, promjena automatskog pisaa, kvar, servis, popravak, uzimanje presadaka. Skladišteni presadci mogu biti pohranjeni u zamrzivaču 5 godina



Slika 9: Zamzivač u Klinici za ortopediju

### 3.3.2.5. Selekcija koštanih presađaka obzirom na mikrobiološki nalaz

Budući su ljudskoga podrijetla, kosti i tetive nose rizik od prijenosa bolesti. Posljednjih tridesetak godina značajno su poboljšani standardi kvalitete u mnogim zemljama koje imaju koštane banke. 2010 Svjetska zdravstvena organizacija zajedno sa Europskom unijom pokrenula je i financira projekt za nadzor stvari ljudskoga podrijetla. Cilj je poboljšanje nadzora, praćenja i izvješćivanja štetnih ishoda vezanih za koštane presatke (Hinsenkamp et al. 2012).

Koštani se presađci mogu rabiti kada je potvrđena njihova mikrobiološka neškodljivost. Ako je manje od 50% presađaka kontaminirano slabo virulentnim uzročnikom (npr. *Corynebacterium*, koagulaza-negativni *Staphylococcus*, *Propionibacterium*) tada se odbacuju samo kontaminirani presađci a ako je kontaminirano više od 50% presađaka, odbacuju se svi presađci toga darovatelja. Ako je u kulturi izoliran visoko virulentni uzročnik (*Streptococcus*, *Staphylococcus aureus*, *Escherichia coli*, *Klebsiela*) tada se, bez obzira na broj kontaminiranih presađaka, odbacuju svi prikupljeni presađci tog davatelja (Koržinek i sur.2003). Grupa belgijskih autora analizirala je incidenciju i faktore rizika za kontaminaciju presađaka u 22 godine rada i pokazalo se da su čimbenici rizika vezani uz donora ili metodu nabave. Kontaminacija visokovirulentnim sojevima vezana je uz donora dok su sojevi niske virulencije vezani za metodu nabave. To znači da eksplantaciju mora odraditi stručni tim, u aseptičnim uvjetima i što kraćem vremenskom periodu (Schubert et al.2012).

### **3.3.2.6. Protokol zbrinjavanja mikrobiološki pozitivnih koštanih presadaka**

Prema važećim standardima za upravljanje kvalitetetom Kliničkog bolničkog centra Zagreb, koštani presadak, mikrobiološki pozitivan, mora se protokolarno zbrinuti. To znači da se pakira u crvenu plastičnu vreću omotanu sa crnom trakom na kojoj mora pisati „Ljudsko tkivo“, datum pakiranja i naziv Klinike. Paket se prosljeđuje u Zavod za patologiju. Evidencija odbačenih presadaka vodi se u protokolu „Zbrinjavanje koštanog otpada“ u operacijskoj dvorani.

## **4. UPOTREBA KOŠTANIH PRESADAKA**

Transplantacija kosti (trans-preko + plant - biljka kalem) je premještanje cijele kosti ili dijela kosti u drugu kost iste ili različite jednike ( Klaić 1984).

Glavna područja u kojima se koriste koštani presatci su ortopedska onkološka kirurgija tumora lokomotornog sustava, operacijski zahvati na zglobovima, ugradnja primarnih i sekundarnih endoproteza, spinalna kirurgija i rekonstrukcija prednjeg križnog ligamenta. Za transplantaciju kosti još je davne 1930 godine Gallie napisao da je asepsa imperativ i da se dobri rezultati postižu stalnom praksom i timskim radom ( Gallie 1931).

Transplantacija presadaka se dijeli prema mjestu presatka:

- ortotopna – mjesto gdje se i prirodno nalazi
- heterotopna – postavljanje na mjesto gdje se inače ne nalazi ( Šoša i sur.2007)

### **4.1.Indikacije za ugradnju koštanih presadaka**

#### ***Tumori***

- ekstirpacija manjih tumora skeleta i spongioplastika defekta
- ekstirpacija većih tumora i postavljanje solidnog potpornog koštanog presatka bez ili sa spongioplastike defekta
- resekcija velikih tumora u bloku i biološka rekonstrukcija defekta dijafize

#### ***Zglob***

- otvoreno ukočenje zgloba s unutarnjom ili vanjskom fiksacijom
- artroskopsko ukočenje zgloba s unutarnjom ili vanjskom
- korektivna osteotomija zglobnog tijela sa ili bez fiksacije



## **Endoproteze**

### *Primarne*

- defekt koštanog ležišta acetabularnog dijela endoproteze bez ili sa fiksacijom
- defekt koštanog ležišta femuralnog dijela endoproteze bez ili sa fiksacijom
- protruzija acetabuluma

### *Revizijske*

- defekt koštanog ležišta acetabularnog dijela endoproteze bez ili sa fiksacijom
- defekt koštanog ležišta femuralnog dijela endoproteze bez ili sa fiksacijom
- defekt i acetabularnog i femuralnog koštanog ležišta endoproteze bez ili sa fiksacijom

## **Spondilodeza**

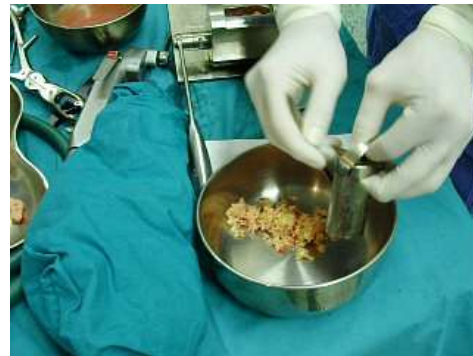
- prednja i stražnja spondilodeza
- kombinirana spondilodeza

## **4.2. Ugradnja koštanih presadaka**

Koštani presadci mogu biti ugrađeni slobodno ili učvršćeni osteosintetskim materijalom. **Slobodni koštani presadci** stavljaju se na mjesto preraštanja kosti bez dodatnog učvršćenja. Najčešće za ispunjavanje šupljina koštanih cista i kod operacija stražnje spondilodeze. Dobivaju se isijecanjem presatka u male duguljaste oblike (čipseve) ili mljevenjem u koštanom mlinu (Slika 10). Za slobodne presatke upotrebljava se autologni ili homologni presadak ili se kombiniraju oba. Kada se upotrebljava homologni presadak važno je da se usitnjena koštana masa dobro ispere u fiziološkoj otopini kako bi se isprala masnoća. U ispranu masu može se dodati autologna krv. Ovako pripremljenom koštanom masom (Slika 11) popunjavaju se koštani defekti acetabuluma i femura (protruzija, defekt ležišta) kod revizija endoproteze. **Koštani presadci** koji se učvršćuju osteosintetskim materijalom mogu biti izmodelirani prema ležištu ili su masivni. Za masivne presatke obično se koriste dijafize dugih kostiju (femura i humerusa) ili distalni dio femura a ugrađuju se nakon resekcije tumora. Učvršćuju se intramedularnom fiksacijom ili pločicom i vijcima. Modelirani presadci od autologne ili homologne kosti najčešće se koriste za artrodeze na području šake, stopala, osteotomije otvaranja (zdjelica, koljeno) ili kod displazija kuka.



Slika 10: Koštani mlin



Slika 11: Usitnjeni koštani presadak

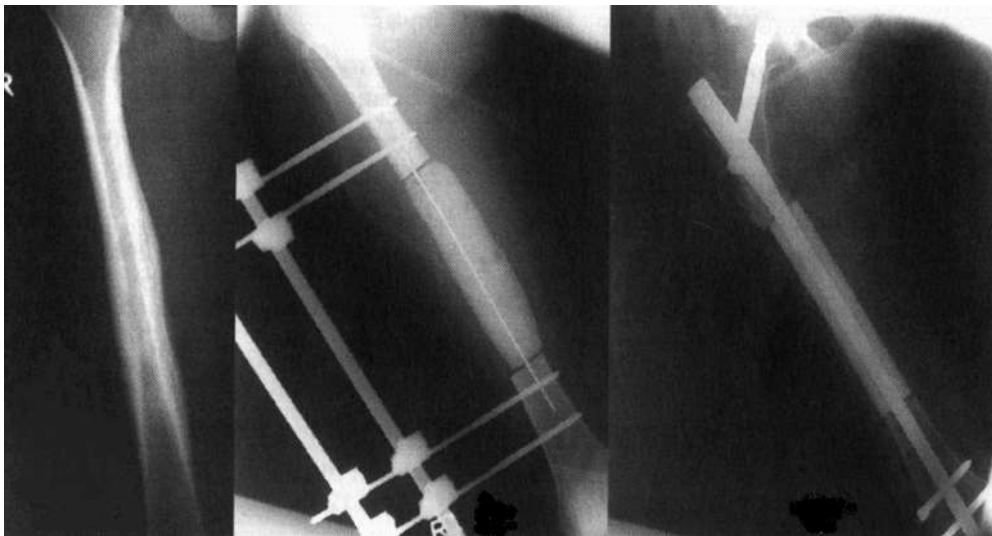
### 4.3. Koštana pregradnja presadaka

Koštana pregradnja zasniva se na načelu resorpcije i ponovnog stvaranja kosti urastanjem osteona. Osteon se sastoji od osteoklasta koji su odgovorni za odstranjenje stare kosti resorpcijom kolagena i minerala. Putovanjem osteoklasta kroz koštanu strukturu stvaraju se tunelaste šupljine. U te šupljine, zatim, urastaju krvne kapilare i osteoblasti nastali osteogenezom i osteoindukcijom. Novi osteoblasti stvaraju kolagen, te takva, pregrađena kost ulazi u fazu mirovanja u kojoj se zbiva mineralizacija (Koržinek i sur. 2003). Pregradnja koštanih presadaka može se uvjetno podijeliti u pet faza: fazu hematoma, fazu upale, fazu revaskularizacije, fazu postupne zamjene koštanog presatka i fazu remodeliranja. Nakon početne faze hematoma koja obično traje 24 do 48 sati, te faze upale koja traje do 5 dana, započinje postupna pregradnja slobodnih koštanih presadaka urastanjem novih krvnih žila praćenih primitivnim mezenhimalnim stanicama. Te se stanice diferenciraju u osteoblaste. Svi se slobodni koštani presadci postupno pregrađuju i zamjenjuju novom kosti, ali na različit način, različitom brzinom i različitim ishodom (Pećina i sur. 2004). Ugradnja **autolognog koštanog presatka** definira se zlatnim standardom koštane transplantacije zbog brze revaskularizacije i zamjene presatka novom kosti (Stevenson & Horowitz 1992). Autologni koštani presadci, spongiozni ili kortikospongiozni, najčešće se uzimaju sa prednje ili stražnje strane crijevne kosti, rjeđe iz metafiza dugih kostiju. Dugački transplantati se najčešće smanjuju na manje komadiće jer se, prema iskustvu, manji komadići brže ugrađuju (Muller et al. 1981). U tim presadcima ima i živih koštanih stanica koje imaju osteogena, osteokonduktivna i osteoinduktivna svojstva. **Homologni koštani presadci** ne posjeduju živih stanica već imaju osteoinduktivna i osteokonduktivna obilježja. Obzirom da je većina presadaka stavljena na ortotopno mjesto, to je jedan od faktora presudnih za dobro srašćavanje kosti (Friedlaender 1987). **Vaskularizirani koštani presadak** može biti slobodan ili na peteljci a najveća mu je prednost što ne ovisi o lokalnoj prokrvljenosti. Može se kombinirati sa nevaskulariziranim autolognim i homolognim presadcima a najčešće se upotrebljava vaskularizirana fibula, dio krila crijevne kosti i rebro (Koržinek i sur. 2003).

## PRIMJERI KLINIČKE UPOTREBE KOŠTANIH PRESADAKA

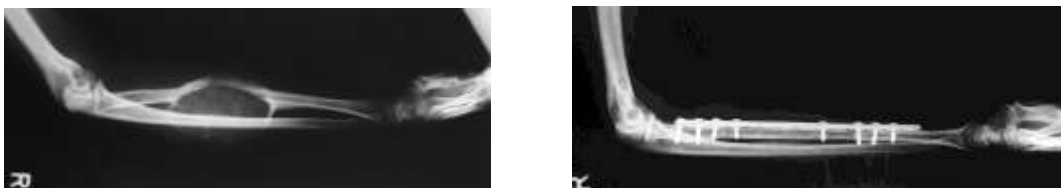
### Primjer 1.

Petnaestgodišnja djevojka, dijagnoza Ewing sarkom na srednjoj trećini natkoljene kosti. Nakon resekcije tumora u dužini 17 cm postavljen je vanjski fiksator sa cementnim blokom kao privremeno rješenje zbog nedostatka presatka u koštanoj banci. Nakon pribavljenog homotransplantata, na mjesto resekcije ugradi se dijafiza femura uz fiksaciju inrtamedularnim čavlom.



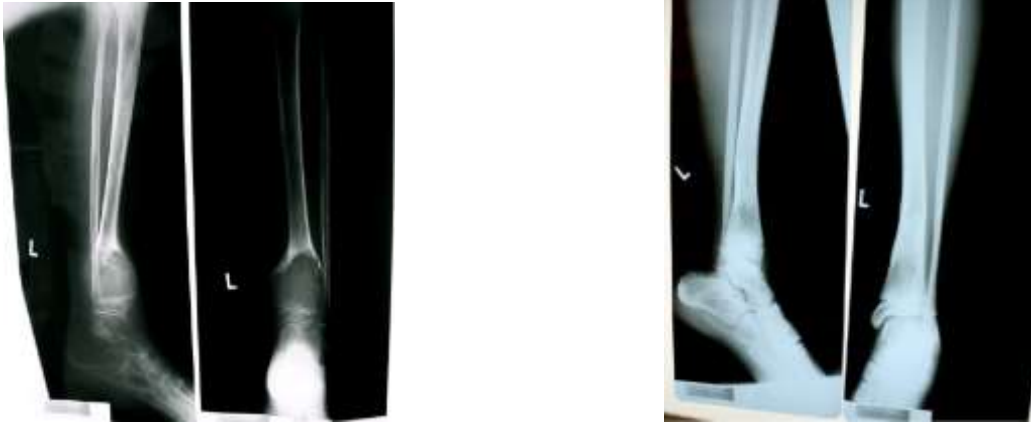
### Primjer 2.

Djevojka od 22 godine, aneurizmatska cista desnog radijusa. Liječena konzervativno u drugoj ustanovi. Kod nas učinjena resekcija radijusa dužine 15 cm sa transplantacijom autologne fibule uz fiksaciju pločicom i vijcima. Bolesnica ima normalnu funkciju ruke.



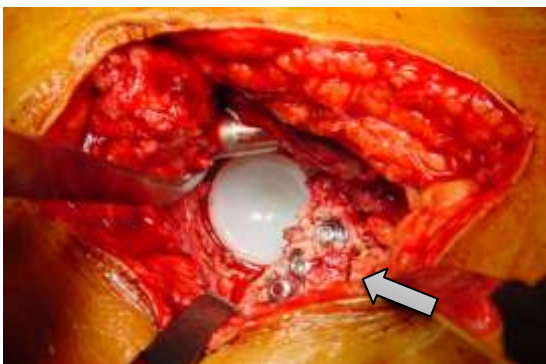
### Primjer 3.

Dječak u dobi od 8 godina, aneurizmatska cista distalne tibije. Učinjena je ekskohleacija ciste i spongioplastika. Rtg snimka nakon 20 mjeseci pokazuje potpunu koštanu pregradnju.



### Primjer 4.

Nadsvodjenje krova acetabuluma izmodeliranom glavom bedrene kosti kod ugradnje totalne endoproteze. Transplantat učvršćen vijcima po principima A-O metode



## 5. REZULTATI RADA KOŠTANE BANKE KLINIKE ZA ORTOPEDIJU

### 5.1. Koštani presadci živog darovatelja 2003 – 2012 godine

Podaci prikazani u Tablici 1. pokazatelj su velikog broja pribavljanja i ugradnje koštanih presadaka unazad 10 godina. Od 2009 godine u koštanu banku pohranjuje se i spongiozni čep iz femuralnog kanala kod ugradnje totalne endoproteze kuka. 785 koštanih presadaka ugrađeno je u Klinici a 19 u drugim ustanovama (Tablica 2). Ostao je neiskorišten 71 presadak (Tablica 3). Kontaminiranih je bilo 198 presadaka (Tablica 4).

**Tablica 1: Vrsta i broj prikupljenih koštanih presadaka živoga darovatelja od 2003 – 2012 godine**

		2003	2004	2005	2006	2007	2008	2009	2010	2011	2012	UKUPNO	1076
VRSTA KOŠTANOG PRESATKA	Glava bedrene kosti	37	41	99	104	78	75	91	89	70	91	775	
	Spongiozni čep							46	86	72	89	293	
	Rebro	2									1	3	
	Kondili tibije								2		1	3	
	Krista iliaka		2									2	
UKUPNO	39	43	99	104	78	75	137	177	142	182			

**Tablica 2: Ugrađeni koštani presadci žicoga darovatelja 2003 - 2012**

		2003	2004	2005	2006	2007	2008	2009	2010	2011	2012	UKUPNO	785
UGRAĐENI PRESADCI KLINICI	Glava bedrene kosti	31	33	82	81	59	46	69	71	43	62	577	
	Spongiozni čep							29	67	46	61	203	
	Rebro	1										1	
	Kondili tibije								2		1	3	
	Krista iliaka		1									1	
UKUPNO	32	34	82	81	59	46	98	140	89	124			
DRUGE USTANOVE	Glava bedrene kosti												19
OB Sisak		2	4	1								7	
OB Sveti Duh			2					1				3	
KB Dubrava							1					1	
Klinika za traumatologiju- Draškovićeve				1		4	3					8	
	UKUPNO		2	7	1	4	4	1					

**Tablica 3: Broj neiskorištenih presadaka živoga darovatelja**

		2003	2004	2005	2006	2007	2008	2009	2010	2011	2012	UKUPNO	
STERILNI NEISKORIŠTENI PRESADAK	Glava bedrene kosti	1		1	1	3	3	3	5	3	3	23	57
	Spongiozni čep							2	10	13	8	33	
	Krista iliaka		1									1	
	UKUPNO	1		1	1	3	3	5	15	16	11		
NEPOTPUNI PODACI	Glava bedrene kosti			1	3		8	1				13	14
	Spongiozni čep							1				1	

**Tablica 4: Broj kontaminiranih koštanih presadaka od živoga darovatelja i vrsta uzročnika**

PRESADAK	UZROČNIK	2003	2004	2005	2006	2007	2008	2009	2010	2011	2012	UKUPNO	
GLAVA BEDRENE KOSTI	<i>Staphylococcus epidermidis</i>	6	5	6	16	2						35	141
	KNS*					5	11	16	6	16	14	68	
	<i>Micrococcus sp.</i>					1						1	
	<i>Corynebacterium sp.</i>					2		1	1	2	1	7	
	<i>Bacillus sp.</i>					1					3	4	
	<i>Propionibacterium acnes</i>						1					1	
	<i>Escherichia coli</i>						1					1	
	<i>Pseudomonas sp.</i>						1		1			2	
	<i>Pseudomonas aeruginosa</i>								1			1	
	Gramm pozitivni štapići		1			1						2	
	<i>Streptococcus viridans</i>			1								1	
	Saprofitalni Gramm poz. koki				1				1			2	
	<i>Streptococcus aureus</i>										1	1	
	<i>Streptococcus sp.</i>									3		3	
	<i>Peptococcus sp.</i>										1	1	
<i>Propionibacterium sp.</i>								1	1		2		
UKUPNO		6	6	7	17+1	12	14	18	11+2	21	20+6		
REBRO	<i>Staphylococcus epidermidis</i>	1										1	2
	KNS										1	1	
SPONGIOZNI ČEP	KNS							9	5	3	4	21	55
	<i>Propionibacterium sp.</i>							1		2		3	
	<i>Streptococcus viridans</i>							1				1	
	<i>Enterococcus faecium</i>							1				1	
	Gramm pozitivni koki							1				1	
	<i>Pseudomonas sp.</i>									1		1	
	<i>Bacillus sp.</i>									2	2	4	
	<i>Staphylococcus sp.</i>									1		1	
	<i>Streptococcus sp.</i>									1		1	
<i>Corynebacterium sp.</i>								1		2	3		
UKUPNO								13+1	6+2	10+3	8+12		
												198	

\*KNS – koagulaza negativni stafilokok

## 5.2. Eksplantirane kosti od mrtvog darovatelja 1998 – 2013 godine

U vremenskom periodu od 15 godina, eksplantacijski tim Klinike za ortopediju odradio je 78 eksplantacija. Eksplantirano je 644 koštanih presađaka i 72 tetivna presađaka. Dob donora bila je od 13 – 63 godine (Tablica 5).

**Tablica 5: Broj eksplantacija 1998 – 2013 godine**

	Broj eksplantacija	Spol donora		Dob donora	Eksplantirani koštani presađci	Eksplantirani tetivni presađci
		M	Ž			
1998	2	1	1	44 – 45	11	2
1999	7	4	3	16 – 42	40	3
2000	2	2		13 – 42	30	3
2001	3	3		18 – 51	31	2
2002	7	7		18 – 55	71	8
2003	5	3	2	30 – 56	39	1
2004	1	1		38	9	1
2005	3	3		38 – 43	29	0
2006	4	3	1	26 – 48	20	0
2007	3	2	1	24 – 47	26	0
2008	11	9	2	18 – 53	57	4
2009	2	1	1	18 – 58	13	2
2010	3	1	2	19 – 46	25	1
2011	11	6	5	23 -63	83	14
2012	6	4	2	18 – 61	65	14
2013	8	5	3	22 – 60	95	17
<b>UKUPNO</b>	<b>78</b>	<b>55</b>	<b>23</b>	<b>13 - 63</b>	<b>644</b>	<b>72</b>

Najveći broj presađaka je eksplantiran iz zdjelice a potom iz femura, distalnog pa proksimalnog dijela. Od tetivnih presađaka najčešće se uzimao ligament patele (Tablica 6). Mikrobiološki pozitivnih koštanih presađaka bilo je 147. Najveći broj kontaminiranih presađaka je iz zdjelice i dijelova femura (Tablica 7). Tetivnih kontaminiranih presađaka je 14, od toga, devet je ligamenata patele (Tablica 8). Kostu su eksplantirane obostrano kod 59 donora. Svi sterilni presađci (cijela serija) bili su od 23 eksplantacije. Kompletna serija presađaka odbačena je od 23 donora. Broj ugrađenih koštanih i tetivnih presađaka prikazan je u Tablici 9. Razbijene bočice sa uzorcima u transportu do laboratorija razlog su odbacivanja 32 eksplantata ( u Tablici 9 prikazani pod „ tehnička greška“ ). Broj odbačenih sterilnih presađaka kazuje o visokoj selekciji rizičnih presađaka. Transplantacijom koštanih presađaka nije prenešena niti jedna infekcija. Devet presađaka ugrađeno je i drugim ustanovama (Tablica 11).

**Tablica 6: Broj i vrsta eksplantiranih presadaka 1998 – 2012 godine**

<b>KOŠTANI PRESADAK</b>	'98	'99	'00	'01	'02	'03	'04	'05	'06	'07	'08	'09	'10	'11	'12	'13	<b>UKUPNO</b>
<b>ZDJELICA</b> <i>dijelovi</i>	4	12	11	12	24	17	2	8	8	5	8		1	2		11	<b>125</b>
<b>ACETABULUM</b>	1	6	3	3	4	1		1			1			1	1	2	<b>24</b>
<b>PROX.FEMUR</b>	2	7	3	4	10	6	2	5	2	5	15	2	5	10	4	9	<b>91</b>
<b>DIJAFIZA FEMURA</b>		5	2	4	12	5	2	5		4	1	1	4	7	3	8	<b>63</b>
<b>DISTALNI FEMUR</b>	2	6	3	4	10	6	2	6	5	6	19	3	6	18	10	13	<b>119</b>
<b>FEMUR – cijeli</b>														1			<b>1</b>
<b>RINF FEMURA</b>			6	1	4												<b>11</b>
<b>PROX.TIBIA</b>	2	4	2	3	5	3	1	4	5	6	13	2	5	14	6	10	<b>85</b>
<b>DIJAFIZA TIBIJE</b>																7	<b>7</b>
<b>DISTALNA TIBIJA</b>																1	<b>1</b>
<b>PLATO TIBIJE</b>														3	1	2	<b>6</b>
<b>KONDIL TIBIJE</b>																	
<i>medijalni</i>												2	2	7	10	7	<b>28</b>
<i>lateralni</i>						1						2	2	9	10	7	<b>31</b>
<b>KONDIL FEMURA</b>																	
<i>medijalni</i>					1							1		1	2		<b>5</b>
<i>lateralni</i>					1									2	2		<b>5</b>
<b>HUMERUS</b>																	
<i>cijeli</i>														8	10	6	<b>24</b>
<i>proksimalni</i>																1	<b>1</b>
<i>distalni</i>																4	<b>4</b>
<b>RADIJUS</b>															6	7	<b>13</b>
<b>UKUPNO</b>	11	42	30	31	71	39	9	29	20	26	57	13	25	83	65	95	<b>644</b>
<b>TETIVE</b>																	
<b>LIGAMENT PATELE</b>	2	3	3	2	7	1	1				3	2	1	5	7	11	<b>48</b>
<b>PREDNJI KRIŽNI</b>					1												<b>1</b>
<b>TIBIALIS ANTERIOR</b>														2			<b>2</b>
<b>AHILOVA TETIVA</b>											1						<b>1</b>
<b>GRACILIS</b>														4	3	3	<b>10</b>
<b>ST</b>														3	4	3	<b>10</b>
<b>UKUPNO</b>	2	3	3	2	8	1	1				4	2	1	14	14	17	<b>72</b>



**Tablica 7: Broj kontaminiranih koštanih presadaka i vrsta uzročnika**

PRESADAK	UZROČNIK	98	99	00	01	02	03	04	05	06	07	08	09	10	11	12	13	UKUPNO
<b>ZDJELICA</b>	<i>Staphylococcus ep.</i>	2	2		6	3	3			5								21
	<i>Klebsiela pneumoniae</i>		3			3		2				2						10
	<i>Corynebacterium sp.</i>					3										1		4
	<i>Enterococcus sp.</i>					3												3
	<i>Streptococcus viridans</i>					1												1
	KNS										2						1	3
	<i>Propionibacterium sp</i>												1					1
<i>Escherichia coli</i>							2											
<b>ACETABULUM</b>	Saprofiti			1														1
	<i>Streptococcus viridans</i>			1														1
	<i>Staphylococcus ep.</i>		1															1
	<i>Corynebacterium sp.</i>					1												1
	<i>Staphylococcus aureus</i>					1												1
	<i>Acinetobacter</i>		1															1
<i>Koagulaza neg. staf.</i>																1	1	
<b>PROX. FEMUR</b>	<i>Staphylococcus ep.</i>		1			3	1	2				1						8
	<i>Enterobacter faecium</i>												1					1
	KNS												1				2	3
	Saprofiti								1									1
	<i>Propionibacterium sp.</i>								1							1		2
	<i>Serratia sp.</i>														2			2
<b>DISTALNI FEMUR</b>	<i>Staphylococcus ep.</i>			1		2	1	2		2								8
	<i>Staphylococcus aureus</i>				1					1								2
	KNS											4			2	2	1	9
	<i>Propionibacterium acnes</i>								1									1
	<i>Propionibacterium sp.</i>															1		1
	<i>Corinebacterium sp.</i>															1		1
	<i>Serratia sp.</i>															1		1
<b>PROX. TIBIJA</b>	<i>Staphylococcus ep.</i>		1	2	2	1				1								7
	<i>Staphylococcus viridans</i>					1												1
	<i>Corynebacterium sp.</i>											1						1
	KNS												2			2		4
	<i>Serratia sp.</i>														1			1
	Saprofiti Gramm poz. štapići														1			1
	<i>Staphylococcus sp.</i>														2			2
<b>DISTALNA TIBIJA</b>	<i>Corynebacterium sp.</i>																1	1
<b>DIJAFIZA FEMURA</b>	<i>Staphylococcus ep.</i>		2	1		5	1											9
	<i>Staphylococcus aureus</i>				1													1
	<i>Klebsiela pneumoniae</i>					1		1										2
	<i>Staphylococcus sp.</i>														2			2
	<i>Propionibacterium sp.</i>														1			1
	<i>Propionibacterium acnes</i>								1									1
	Saprofiti Gramm poz. koki														1			1
KNS																2	2	
<b>HUMERUS</b>	KNS														1		3	4
	<i>Serratia sp.</i>														2			2
	<i>Corynebacterium sp.</i>														1			1
	<i>Peptococcus sp.</i>															1		1
	<i>Streptococcus sp.</i>															1		1
	<i>Enterococcus faecium</i>															1		1
<b>DISTALNI HUMERUS</b>	<i>Clostridium sp.</i>																1	1
<b>RADIJUS</b>	KNS															2	1	3
	<i>Staphylococcus sp.</i>															2		2
<b>DIJAFIZA TIBIJE</b>	<i>Propionibacterium sp.</i>																1	1
<b>PLATO TIBIJE</b>	KNS															1		1
<b>KONDIL TIBIJE medijalni</b>	<i>Corynebacterium sp.</i>														1			1
	KNS															2		2
<b>lateralni</b>																		
<b>UKUPNO</b>		<b>2</b>	<b>11</b>	<b>6</b>	<b>7</b>	<b>28</b>	<b>8</b>	<b>7</b>	<b>4</b>	<b>9</b>	<b>3</b>	<b>12</b>			<b>17</b>	<b>18</b>	<b>15</b>	<b>147</b>

**Tablica 8: Broj kontaminiranih tetivnih presadaka i vrsta uzročnika**

TETIVA	UZROČNIK	98	99	00	01	02	03	04	05	06	07	08	09	10	11	12	13	UKUPNO	
PATELA SA LIGAMENTOM	<i>Staphylococcus ep.</i>			1		1		1										3	9
	<i>Saprofitni Gramm poz. koki</i>				1													1	
	<i>Staphylococcus aureus</i>					1												1	
	<i>KNS</i>															1	2	3	
	<i>Staphylococcus sp.</i>															1		1	
ST	<i>Gramm poz. saprofitni koki</i>															1		1	2
	<i>Staphylococcus sp.</i>																1	1	
ST + GRACILIS	<i>Serratia sp.</i>																1	1	2
	<i>Staphylococcus sp.</i>																1	1	
ACHILLOVA	<i>KNS</i>											1							1
UKUPNO				1	1	2		1				1				3	5		14

**Tablica 9: Broj ugrađenih i sterilnih, odbačenih eksplantiranih presadaka**

Godina	UGRAĐENI PRESADCI		ODBAČENI STERILNI PRESADCI		TEHNIČKA GREŠKA
	koštani	tetivni	koštani	tetivni	
1998	9			2	
1999	15	1	11		
2000	20		11		
2001	19	1	1		
2002	32	1	10	2	
2003	19		8		
2004			2		
2005	18		6		
2006	10		2		
2007	16		7		
2008	28	1	10	1	7
2009	1		5	1	6
2010	24	1	1		1
2011	41	1	17	6	
2012	31	10	12	1	9
2013	52	7	10		9
<b>UKUPNO</b>	<b>335</b>	<b>23</b>	<b>113</b>	<b>13</b>	<b>32</b>

**Tablica 10: Broj ugrađenih eksplantiranih presadaka u Klinici za ortopediju**

KOŠTANI PRESADAK	'98	'99	'00	'01	'02	'03	'04	'05	'06	'07	'08	'09	'10	'11	'12	'13	UKUPNO
ZDJELICA <i>dijelovi</i>	2	6	11	6	9	7		5	3	3	1		1	2		7	<b>63</b>
ACETABULUM	1	3	1	3	1	1		1			1		1	1	1		<b>15</b>
PROX.FEMUR	2	2	2	3	6	4		3	1	3	9		5	4	2	5	<b>51</b>
DIJAFIZA FEMURA			3	3	5	2		2		2			3	3			<b>22</b>
DISTALNI FEMUR	2	3	2	3	6	4		3	3	4	10		6	9	5	8	<b>68</b>
RINF FEMURA			2		1												<b>3</b>
PROX.TIBIA	2	1		1	2	1		4	3	4	7		5	10	1	7	<b>48</b>
DIJAFIZA TIBIJE																3	<b>3</b>
PLATO TIBIJE													1			2	<b>3</b>
KONDIL TIBIJE																	
<i>medijalni</i>													2	3	7	5	<b>17</b>
<i>lateralni</i>													2	3	7	4	<b>16</b>
KONDIL FEMURA																	
<i>medijalni</i>					1							1					<b>2</b>
<i>lateralni</i>					1								2	2			<b>5</b>
HUMERUS																	
<i>cijeli</i>													3	4	3		<b>10</b>
<i>proksimalni</i>																1	<b>1</b>
<i>distalni</i>																2	<b>2</b>
RADIJUS														2	4		<b>6</b>
<b>UKUPNO</b>	9	15	20	19	32	19		18	10	<b>16</b>	28	1	24	41	31	52	<b>335</b>
<b>TETIVE</b>																	
LIGAMENT PATELE			2	1	1						1		1		5	6	<b>17</b>
TIBIALIS ANTERIOR														1			<b>1</b>
GRACILIS														1	1		<b>2</b>
ST														2			<b>2</b>
<b>UKUPNO</b>			2	1	1						1		1	1	8	7	<b>22</b>

**Tablica 11: Ugrađeni presadci u drugim ustanovama**

	humerus	zdjelica	prox. tibija	lig. patele
ustanova				
OB Sveti Duh				<b>4</b>
KB Dubrava	<b>1</b>			
KB Merkur			<b>1</b>	
Klinika za traumatologiju – Draškovićeve		<b>3</b>		
				<b>UKUPNO : 9</b>

## **6. ZAKLJUČAK**

Koštani presadci imaju najdužu povijest upotrebe u rješavanju koštanih defekata. U organizaciji rada koštane banke potrebno je zadovoljiti nekoliko važnih čimbenika: protokol rada reguliran zakonima, educirano stručno osoblje, osigurana financijska sredstva za održavanje opreme te dobra komunikacija sa popratnim službama (laboratorij, koordinator eksplantacije, tehnička potpora). U Klinici za ortopediju izvode se najsloženiji operativni zahvati koštanoga sustava koji ovise o koštanim presadcima. Stoga potreba i postojanje koštane banke opravdava svoju namjenu.

## LITERATURA

Albee FH ( 1930) The various uses of the bone graft . Proc R Soc Med(6):855-60

Biblija (2008) Zagreb, Kršćanska sadašnjost

Buckwalter JA, Glimcher MJ, Cooper RR, Recker R. ( 1996) Bone biology. I: Structure, blood supply, cells, matrix, and mineralization. Instr Course Lect 45:371-86

Brunet M Guy F Pilbeam D Lieberman DE Likius A Mackaye HT Ponce de Leon MS Zollikofer CPE Vignaud P (2005) New material of the earliest hominid from the upper miocene of Chad. Nature 434; 752-755

Bush LF (1947) The use of homogenous grafts. A preliminary report on the bone bank. J Bone Joint Surg Am 29(3):620-628

Carpenter K (2001) How to make a fossil: Part 1- Fossilizing bone. Dostupno na: [www.aaps – journal.org/submission](http://www.aaps-journal.org/submission). Pristupljeno 12.9.2014

Czitrom AA Gross AE ( 1992) Allografts in orthopaedic practice. Williams & Wilkins

Fatović – Ferenčić S. Tucak A (2011) Medicinska etika Zagreb Medicinska naklada

Fölsch C Mittelmeier W Bilderbeek U Timmesfeld N von Garel T Peter Matter H ( 2012) Effect of storage temperature on allograft bone. Transfus Med Hemother 39(1):36-40

Friedlaender GE ( 1987) Bone grafts. The basic science rationale for clinical applications. J Bone Joint Surg Am 69(5):786-90.

Gallie WE (1931) The transplantation of bone. Br Med J 2(3696):840-4

Guelnickx PJ, Sinsel NK (1996); The “Eve” procedure: the transfer of vascularized seventh rib, fascia, cartilage, and serratus muscle to reconstruct difficult defects. Plast Reconstr Surg. 97(3):527-35

Hinsenkamp M Muylle L Eastlund T Fehily D Noël L Strong DM. ( 2012) Adverse reactions and events related to musculoskeletal allografts: reviewed by the World Health Organisation Project NOTIFY. Int Orthop;36(3):633-41

Hyatt GW Wilber MC (1959) The storage of human tissues for surgical use. Postgrad Med J;35(404):338-43.

Johanson CJ Lovejoy CO Kimbel WH White TD Ward SC Bush ME Latimer BM Coppens Y (1982) Morphology of the pliocene partial hominide skeleton (A.L.288-1) from the Hadar formation, Ethiopia. American Journal of physical anthropology 57:403-451

Kalenić S Budimir A (2007) Prikladnost mogućeg darivatelja organa, tkiva i stanica s obzirom na prijenos infekcija na primatelja. Acta Med Croatica 61:449-452

Klaić B (1983) Rječnik stranih riječi. Zagreb. Nakladni Zavod MH

Koržinek K. i sur (2003) Transplantacija kosti. Zagreb, Medicinska Naklada

Monge J Kricun M Radovčić D Mann A Frayer DW ( 2013) Fibrous dysplasia in a 120,000+ year old Neandertal from Krapina, Croatia. PloS One 8(6):e64539 doi: 10.1371/journal.pone.0064539

Müller ME Allgöwer Schneider R Willenegger H ( 1981) Udžbenik osteosinteze A-O metoda.Zagreb, JUMENA

Pećina M. i sur (2000) Ortopedija. Zagreb, Naklada Ljevak

Pelker RR Friedlaender GE Markham TC ( 1983) Biomechanical properties of bone allografts. Clin Orthop Relat Res (174):54-7

Schubert T Bigare E Van Isacker T Gigi J Delloye C Comu O( 2012) Analysis of predisposing factors for contamination of bone and tendon allografts. Cell Tissue Bank 13(3):421-9

Službeni list europske unije. Dostupno na:<http://eur-lex.europa.eu/legal-content/HR/TXT/PDF/?uri=CELEX:32004L0023&from=HR>

Stevenson S Horowitz M (1992) The response to bone allografts. J Bone Joint Surg Am 74(6):939-950

Strong DM (2000) The US Navy Tissue Bank: 50 Years on the Cutting Edge.Cell Tissue Bank (1):9-16

Šoša T i sur (2007) Kirurgija.Zagreb,Naklada Ljevak

Tomford WW ( 2000 ) Bone allografts: past, present and future. Cell Tissue Bank.2000;1(2):105-9.

Vegar V Pasini J (2002 ) Postupci i podrška donoru organa. Sveučilište u Zagrebu Medicinski fakultet. Poslijediplomski tečaj prve kategorije

Wilson P D (1947) Experiences with a bone bank. Ann Surg 126: 932-46.

<http://www.eatb.org/accessibility.html> Pristupljeno 5. 8. 2014

<http://www.who.int/transplantation/en/> Pristupljeno 25.7.2014

[http://www.zdravlje.hr/programi\\_i\\_projekti/transplantacijski\\_program](http://www.zdravlje.hr/programi_i_projekti/transplantacijski_program) Pristupljeno 25.7.2014

[http://www.hdm.hr/index.php?option=com\\_content&view=article&id=56&Itemid=66](http://www.hdm.hr/index.php?option=com_content&view=article&id=56&Itemid=66) Pristupljeno 22.7.2014

## **ZAHVALA**

*Ovaj rad rezultat je truda i entuzijazma svih ljudi koji su radili, i još uvijek rade, sa koštanim presadcima.*

*Zahvaljujem se mojoj obitelji i prijateljima koji me podržavaju u svim mojim zamislama.*

## **ŽIVOTOPIS**

Rođena sam 2 lipnja 1965 godine u Zagrebu.

1984 godine maturiram u Zdravstvenom obrazovnom centru, Mlinarska 34. Od 1987 do danas instrumentarka sam u Klinici za ortopediju Kliničkog bolničkog centra Zagreb. 2011 godine završavam Visoku zdravstvenu školu u Zagrebu, Mlinarska 38. 2012 godine upisujem Sveučilišni diplomski studij sestrinstva na Medicinskom fakultetu u Zagrebu.

### **Profesionalni tečajevi**

Tečaj osteosinteze 1996, Lovran – Opatija

Tečaj osteosinteze 2002, Klinička bolnica Dubrava, Zagreb

### **Priznanja**

Spomenica domovinskog rata