

Radiološka dijagnostika i liječenje spinalnih vaskularnih malformacija

Heštera, Matej

Master's thesis / Diplomski rad

2019

Degree Grantor / Ustanova koja je dodijelila akademski / stručni stupanj: **University of Zagreb, School of Medicine / Sveučilište u Zagrebu, Medicinski fakultet**

Permanent link / Trajna poveznica: <https://um.nsk.hr/um:nbn:hr:105:007810>

Rights / Prava: [In copyright](#) / [Zaštićeno autorskim pravom.](#)

Download date / Datum preuzimanja: **2024-07-18**



Repository / Repozitorij:

[Dr Med - University of Zagreb School of Medicine Digital Repository](#)



**SVEUČILIŠTE U ZAGREBU
MEDICINSKI FAKULTET**

Matej Heštera

**Radiološka dijagnostika i liječenje
spinalnih vaskularnih malformacija**

DIPLOMSKI RAD



Zagreb, 2019.

**SVEUČILIŠTE U ZAGREBU
MEDICINSKI FAKULTET**

Matej Heštera

**Radiološka dijagnostika i liječenje
spinalnih vaskularnih malformacija**

DIPLOMSKI RAD

Zagreb, 2019.

Ovaj diplomski rad je izrađen u Kliničkom zavodu za dijagnostičku i intervencijsku radiologiju Kliničkog bolničkog centra Zagreb pod vodstvom doc.dr.sc. Davida Ozretića i predan je na ocjenu u akademskoj godini 2018. / 2019.

Popis i objašnjenje korištenih kratica

ASA	prednja spinalna arterija
CT	računalna tomografija
CTA	računalna tomografija s angiografijom
DSA	digitalna subtrakcijska angiografija
ICGV	eng. <i>indocyanine green fluorescence videoangiography</i>
MR	magnetska rezonancija
MRA	magnetska rezonancija s angiografijom
NBCA	<i>N</i> -butil cijanoakrilat
PSA	stražnja spinalna arterija
PVA	polivinilni alkohol
SAH	subarahnoidalno krvarenje
SAVF	spinalna arteriovenska fistula
SAVM	spinalna arteriovenska malformacija
SVM	spinalna vaskularna malformacija

Sadržaj

Sažetak.....	vi
Summary	vii
1. Anatomija krvožilne opskrbe kralježnične moždine.....	1
1.1 Arterijska opskrba.....	1
1.2 Venska opskrba	2
2. Spinalne vaskularne malformacije	4
2.1 Epidemiologija spinalnih vaskularnih malformacija	4
2.2 Klasifikacija spinalnih vaskularnih malformacija	4
2.2.1 Posebni entiteti	8
2.2.2 Druge spinalne vaskularne lezije	8
3. Radiološka dijagnostika spinalnih vaskularnih malformacija	10
4. Principi endovaskularnog liječenja	11
4.1 Endovaskularno liječenje embolizacijom zavojnicama	11
4.2 Endovaskularno liječenje česticama.....	12
4.3 Endovaskularno liječenje s NBCA	12
4.4 Endovaskularno liječenje Onyx-om	13
5. Principi kirurškog liječenja spinalnih vaskularnih malformacija.....	14
6. Principi radiokirurškog i radioterapijskog liječenja spinalnih vaskularnih malformacija	14
7. Klinička prezentacija, dijagnostika i liječenje pojedinih tipova spinalnih vaskularnih malformacija	16
7.1 Intraduralna dorzalna spinalna arteriovenska fistula.....	16
7.2 Intramedularna arteriovenska malformacija	20
7.3 Ekstraduralne-intraduralne spinalne arteriovenske malformacije	25
7.4 Intraduralna ventralna arteriovenska fistula.....	27
7.5 Ekstraduralna spinalna arteriovenska fistula	30
7.6 Arteriovenska malformacija konusa.....	31
8. Zaključak	33
9. Zahvale	34
10. Popis korištene literature	35
11. Životopis	39

Sažetak

Radiološka dijagnostika i liječenje spinalnih vaskularnih malformacija

Matej Heštera

Spinalne vaskularne malformacije patološki su spojevi između arterija i vena u spinalnom kanalu. Spinalne vaskularne malformacije su rijetke i čine 3-4% svih intraduralnih vaskularnih lezija. Možemo ih podijeliti s obzirom na njihovu povezanost s genetskim bolestima i s obzirom na anatomsku lokalizaciju. Praktično je najvažnija gruba podjela na spinalne arteriovenske malformacije i na spinalne arteriovenske fistule. Spinalne arteriovenske fistule su češće i čine oko 70% svih spinalnih vaskularnih malformacija. Najvažnije kliničke prezentacije su kronična progresivna mijelopatija i akutne prezentacije, npr. subarahnoidalno krvarenje ili hematomijelija. Radiološka dijagnostika je od presudnog značaja za karakterizaciju lezija, ali i za izbor kasnijeg liječenja. Digitalna subtrakcijska angiografija zlatni je standard u dijagnostici spinalnih vaskularnih malformacija, a magnetska rezonancija najbolja je inicijalna pretraga. Opcije liječenja su endovaskularne embolizacijske, kirurške i ponekad radiokirurške tehnike liječenja, te se ove tehnike koriste same ili u kombinaciji. Endovaskularne embolizacijske tehnike uključuju embolizaciju malformacija zavojnicama, česticama i ljepilima. Važno je liječiti ove lezije jer u većini slučajeva možemo prekinuti progresiju simptoma ili čak može doći do njihove potpune regresije.

KLJUČNE RIJEČI: spinalne vaskularne malformacije, digitalna subtrakcijska angiografija, endovaskularna embolizacija, kirurgija

Summary

Radiological diagnostics and treatment of spinal vascular malformations

Matej Heštera

Spinal vascular malformations are anomalous connections between arteries and veins in the spinal canal. Spinal vascular malformations are rare and account for 3-4% of all intradural vascular lesions. They can be divided based on their connections with genetic disorders and based on their anatomical localisations. Clinically the most important is the rough division on spinal arteriovenous malformations and spinal arteriovenous fistulas. Spinal arteriovenous fistulas are more common and account for about 70% of all spinal vascular malformations. Most important clinical presentations are chronic progressive myelopathy and acute presentations, such as subarachnoid haemorrhage and hematomyelia. Radiologic diagnostic is crucial for correct characterization of lesions, and for later choice of the adequate treatment. Digital subtraction angiography is a gold standard for diagnostic of spinal vascular malformations, but for initial diagnostics and localisation of lesion magnetic resonance is best. Endovascular embolization, surgery and radiosurgery are treatments available for treating spinal vascular malformations. Endovascular embolization techniques include embolisation with coils, particles and glues. It is important to treat these lesions because, in most cases, it is possible to stabilise the symptoms or even to achieve complete regression of the symptoms after the treatment.

KEY WORDS: spinal vascular malformations, digital subtraction angiography, endovascular embolization,

1. Anatomija krvožilne opskrbe kralježnične moždine

1.1 Arterijska opskrba

Arterije koje opskrbljuju kralježnicu, kralježničnu moždinu, paraspinalne mišiće, duru i korijene živaca polaze od segmentalnih arterija. Segmentalne arterije u torakalnom i gornjem lumbalnom dijelu kralježnice polaze od descendente aorte. Iznad razine trećeg torakalnog kralješka segmentalne arterije mogu polaziti od kostocervikalne arterije. Segmentalne arterije imenuju se po razini koju opskrbljuju, a ne po razini gdje se odvajaju od aorte. U gornjem torakalnom dijelu arterije polaze oko dvije vertebralne razine kaudalnije u odnosu na razinu koju opskrbljuju. Taj se razmak smanjuje u kranio-kaudalnom smjeru, te u razini trećeg i četvrtog lumbalnog kralješka polazišta arterija nalaze se u razini centra tijela kralježaka, odnosno u razini koju i opskrbljuju (1). Segmentalne arterije koje opskrbljuju sakralni dio kralježnice polaze od lateralnih sakralnih arterija, koje su grane unutarnjih ilijačnih arterija, ili rjeđe polaze od srednje sakralne arterije (2). Segmentalna arterija se dijeli na prednji i stražnji ramus. Stražnji ramus je dominantan te se dalje dijeli na muskularnu i spinalnu granu. Spinalna se grana ulaskom u intervertebralni otvor, prateći tok korijena segmentalnog živca, dijeli na prednju i stražnju radikulomedularnu arteriju (3). Prednja radikulomedularna arterija anastomozira s prednjom spinalnom arterijom, a stražnja sa stražnjim spinalnim arterijama (1).

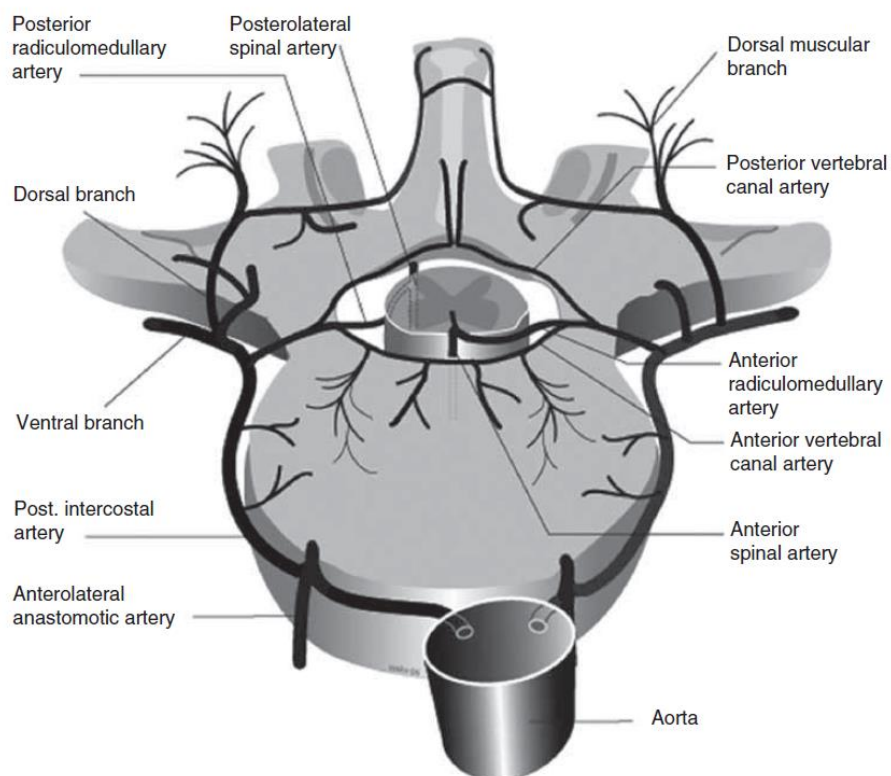
Arterije kralježnične moždine mogu se podijeliti na centralni i periferni sustav opskrbe. Centralni sustav polazi od prednje spinalne arterije i opskrbljuje prednje dvije trećine kralježnične moždine, a periferni sustav polazi od stražnjih spinalnih arterija i pijalnog arterijskog pleksusa i opskrbljuje stražnju trećinu kralježnične moždine. Tok krvi u centralnom sustavu je centrifugalan, a u perifernom centripetalan (4). Arterije

centralnog sustava nazivaju se sulkalne arterije, a opskrbljuju sivu tvar kralježnične moždine i prednji dio bijele tvari. Arterije perifernog sustava nazivaju se perforantne arterije, a opskrbljuju bijelu tvar kralježnične moždine (5). Osim segmentalne podjele, može se također reći da je arterijska opskrba organizirana u dvije longitudinalne arterijske osovine - prednju i stražnju. Prednja je osovina diskontinuirana, a opskrbu dobiva od prednjih radikulomedularnih arterija. U cervikalnom dijelu sastoji se od prednje spinalne arterije koja je nastavak vertebralnih arterija. U lumbalnom dijelu prednja je osovina veća gdje se sastoji od prednje arterije radikularis magne (Adamkiewicz) (6), koja je i najveća arterija koja opskrbljuje kralježničnu moždinu (4). Stražnja se osovina sastoji od dviju stražnjih spinalnih arterija koje potječu od vertebralnih arterija ili ponekad od proksimalnog dijela stražnje donje cerebelarne arterije. Stražnja osovina prima i opskrbu od stražnjih radikulomedularnih arterija i radikulopijalnih arterija iz pijalne arterijske mreže (6). Prednja i stražnja osovina direktno anastomoziraju na razini konusa (7). Indirektno anastomoziraju putem pijalne mreže, a te se anastomoze nazivaju i lat. *vasocorona* (1).

1.2 Venska opskrba

Intrinzična i ekstrinzična venska mreža, zajedno s ekstraduralnim venskim plexusima čine tri odjeljka venske drenaže kralježnice i kralježnične moždine (8,9). Vene intrinzične mreže dijele se, poput arterija, na sulkalne (centralne) i radijalne (periferne). Sulkalne vene sakupljaju krv iz sive i bijele tvari prednjeg funikulusa, dok periferne vene sakupljaju krv iz ostatka bijele tvari. Ove se vene dreniraju u površinske vene, odnosno u vene ekstrinzičnog venskog sustava. Vene ekstrinzičnog sustava sastoje se od dvije longitudinalne osovine, koju čine prednja i stražnja spinalna vena. Međusobno ih povezuje obilna mreža pijalnih anastomoza (1,6,10). Ekstrinzični sustav s epiduralnim povezuju radikularne vene, a analogne su radikulomedularnim

arterijama (8). Radikularne vene nemaju zalistaka, ali imaju kosi i tortuozan tijek probijajući duru, što, zajedno s malim lumenom vena, omogućuje jednosmjern tok krvi. Ekstraduralni venski sustav ili plexus sakuplja krv iz kralježaka i kralježnične moždine te se još naziva i Batsonov vertebralni plexus. Prednji i stražnji unutarnji vertebralni venski plexus nalaze se ekstraduralno, ali unutar spinalnog kanala, te kranijalno slobodno komuniciraju s intrakranijalnim venskim sustavom. Putem intervertebralnih otvora krv se odvodi i u vanjske vertebralne plexuse, te se potom drenira u venu azygos, hemiazygos, odnosno akcesornu venu azygos (1,8).



Slika 1. Anatomija krvne opskrbe kralježnične moždine. Preuzeto i modificirano uz dopuštenje prema *Neurointerventional management : diagnosis and treatment*, eds. Hurst RW, Rosenwasser RH, Informa Healthcare, 2012.

2. Spinalne vaskularne malformacije

Spinalne vaskularne malformacije (SVM) su rijetke vaskularne lezije u kojima dolazi do direktnog pretoka arterijske krvi u vensku cirkulaciju. SVM uključuju spinalne arteriovenske malformacije (SAVM) i spinalne arteriovenske fistule (SAVF) (11). Druge spinalne vaskularne lezije, poput aneurizmi i vaskularnih neoplazmi, npr. hemangioblastoma, nisu definirane kao spinalne vaskularne malformacije, pa će biti tek ukratko opisane jer mogu biti važne kao pridružene lezije, odnosno mogu biti važne u diferencijalnoj dijagnozi SVM.

2.1 Epidemiologija spinalnih vaskularnih malformacija

SAVM i SAVF zajedno čine oko 3-4% svih intraduralnih spinalnih lezija. Većina pacijenata, njih 57%, su muškarci i većina je pacijenata u starosnoj grupi od 45-64 godina života (12). SAVF su češće od SAVM i odgovorne su za oko 70% svih SVM, a godišnje pogađaju 5-10 pacijenata na milijun stanovnika. SAVM su rjeđe, pa je njihovu učestalost teško precizno odrediti (13). Učestalost SVM je teško odrediti i zbog malog broja obdukcija koje uključuju i pregled spinalnog kanala, odnosno kralježnične moždine (14).

2.2 Klasifikacija spinalnih vaskularnih malformacija

Uzimajući u obzir genetske faktore, SVM možemo podijeliti u tri skupine. U prvu skupinu ubrajamo SVM uzrokovane nasljednim genetskim poremećajem koji zahvaća zametne vaskularne stanice. SVM povezane s hereditarnom hemoragičnom teleangiektazijom pripadaju ovoj skupini. U drugu skupinu ubrajamo nenasljedne genetske lezije, npr. Cobbov sindrom u kojem je zahvaćena čitava metamera, a arteriovenske malformacije se mogu naći u kralježničnoj moždini, korijenu živca i u

koštanom, potkožnom i kožnom tkivu. Metamera predstavlja funkcionalni razvojni segment koji uključuje kožu, hrskavicu, mišiće, arterije te dijelove središnjeg i perifernog živčanog sustava, stoga se Cobbov i slični sindromi nazivaju i segmentalnim sindromima. Klippel-Trenaunay i Parks-Weberov sindrom također pripadaju ovoj skupini (15), no neki ih autori ne povezuju sa SVM (16). SVM u Cobbovom sindromu najčešće se definiraju kao tip III SVM (12). U treću skupinu ubrajamo lezije koje nisu povezane s traumom i nemaju poznati genetički uzrok, pa ih stoga nazivamo sporadičnim SVM. Smatra se da ove lezije predstavljaju nepotpunu fenotipsku ekspresiju određenih nepoznatih ili nedijagnosticiranih genetskih ili segmentalnih sindroma. Najviše dijagnosticiranih SVM spada upravo u ovu skupinu (15).

Upravo zbog učestalosti sporadičnih SVM, ali i zbog praktičnih razloga, potrebna je detaljnija klasifikacija temeljena na anatomiji i tipu SVM (17). Kroz povijest su se mijenjale klasifikacije SVM zbog napretka dijagnostičke tehnologije, ali i zbog promjena u kirurškoj, odnosno endovaskularnoj tehnici liječenja, pa su pojedine klasifikacije težište stavljale na anatomiju i smještaj SVM, a druge na tip SVM. Dosad su se najviše koristili takozvani Američko-francusko-engleski i Spetzlerov sustav klasifikacije (11,18). SVM se ugrubo mogu podijeliti u prave urođene lezije, odnosno SAVM, i stečene lezije, odnosno SAVF (19). U ovom radu koristit ću Spetzlerov sustav klasifikacije SVM koji prepoznaje četiri različite skupine SVM i još nekoliko zasebnih entiteta, klasificiranih na temelju anatomske lokalizacije i tipa SVM (20).

Tablica Tablica 1. Klasifikacija spinalnih vaskularnih malformacija. Prevedeno i prilagođeno uz dopuštenje prema *Comprehensive management of arteriovenous malformations of the brain and spine*, eds. Spetzler RF et al., Cambridge University Press, 2015.

Klasična klasifikacija (Američko-francusko-engleski sustav)	Spetzlerova podjela	Opis
Tip I	Intraduralna dorzalna SAVF	Radikalna arterija komunicira direktno s duralnom venom
Tip II	Intramedularna SAVM	Pijalna arteriovenska malformacija koju tvore ASA ili PSA
Tip III	Ekstraduralna-intraduralna SAVM	Kompleksna juvenilna metamerička lezija
Tip IV	Intraduralna ventralna SAVF	Pijalna fistula koju tvori ASA s drenažom u koronalni venski pleksus

Intraduralna dorzalna spinalna arteriovenska fistula

Intraduralna dorzalna spinalna arteriovenska fistula ili tip I SVM čini 60-80% svih SVM. Najčešće se nalazi u torakalnom dijelu kralježnice (20). Dije se na tip A i B ovisno o tome da li postoji jedna ili više arterija koje tvore fistulu (21). U ovim fistulama su fistulozno povezane radikalna arterija i vena perimedularnog venskog pleksusa. (12,19).

Intramedularna arteriovenska malformacija

Intramedularna arteriovenska malformacija ili tip II SVM ima nidus koji može biti kompaktan ili difuzan, te se na temelju oblika nidusa dijele na tip A, odnosno tip B. Nidus se može nalaziti intramedularno ili parcijalno ekstramedularno. Arterijska krv može dolaziti ili iz prednje spinalne arterije ili iz stražnjih spinalnih arterija, a može postojati i nekoliko manjih arterija koje tvore malformaciju (21,22).

Ekstraduralne-intraduralne spinalne arteriovenske malformacije

Ekstraduralne-intraduralne spinalne arteriovenske malformacije ili tip III SVM, u prošlosti zvane i juvenilne SVM, rijetke su. Nešto češće pogađaju muškarce. Često su intramedularne, ali se mogu širiti ekstramedularno i čak paraspinalno. Primaju opskrbu iz raznih pijalnih, ekstraduralnih i intraduralnih arterija i mogu imati više nidusa. Mogu se pojaviti u sklopu tzv. segmentalnih sindroma, npr. u Cobbovom sindromu (12).

Intraduralna ventralna arteriovenska fistula

Intraduralna ventralna arteriovenska fistula ili tip IV SMV smještena je u subarahnoidalnom prostoru u medijalnoj liniji. Zbog takvog smještaja još se nazivaju i perimedularne ili pijalne fistule. Postoji direktna komunikacija između prednje spinalne arterije i medularne ili radikularne vene koje se dalje dreniraju u koronalni venski pleksus. Protok krvi kroz fistule je brz te se može razviti venska hipertenzija, krvarenje te proširena venska mreža može vršiti pritisak na kralježničnu moždinu. Po protoku i broju arterija koje opskrbljuju fistulu možemo intraduralne ventralne SAVF podijeliti na tip A, B i C - odnosno na male, velike i gigantske fistule. Tip A ima jednu arteriju i sporog je protoka, tip B ima više arterija i brzog je protoka, dok tip C ima više arterija koje opskrbljuju fistulu, brzog je protoka, postoji proširena venska mreža i sama je fistula velika (11,17,21,23).

2.2.1 Posebni entiteti

Ekstraduralna spinalna arteriovenska fistula

Ekstraduralna SAVF dugo je bila klasificirana kao tip I SVM, i po Američko-francusko-engleskom sustavu, i po starijim verzijama Spetzlerovog sustava klasifikacije. Ove fistule nastaju zbog patološke komunikacije između epiduralnog segmenta radikularne arterije i Batsonovog epiduralnog venskog pleksusa (11). Postoje i podtipovi ovih vrsta fistula. Tip A ovih fistula ima venu koja probija duru, putuje intraduralno, pa se izljeva u venski pleksus koji se nalazi oko same kralježnične moždine. Tip B ovih fistula ima vensku drenažu samo u Batsonov epiduralni pleksus. Tip B se dalje može podijeliti na tip B1, ako postoji kompresija kralježnične moždine i mijelopatija i tip B2 ako su ovi simptomi odsutni (24).

Arteriovenska malformacija konusa

Za AVM u području konusa karakteristično je da postoji nekoliko arterija koje tvore AVM, nekoliko nidusa i kompleksna venska drenaža. Ove lezije obično imaju višestruke arteriovenske šantove (21,25).

2.2.2 Druge spinalne vaskularne lezije

Aneurizme kralježnične moždine

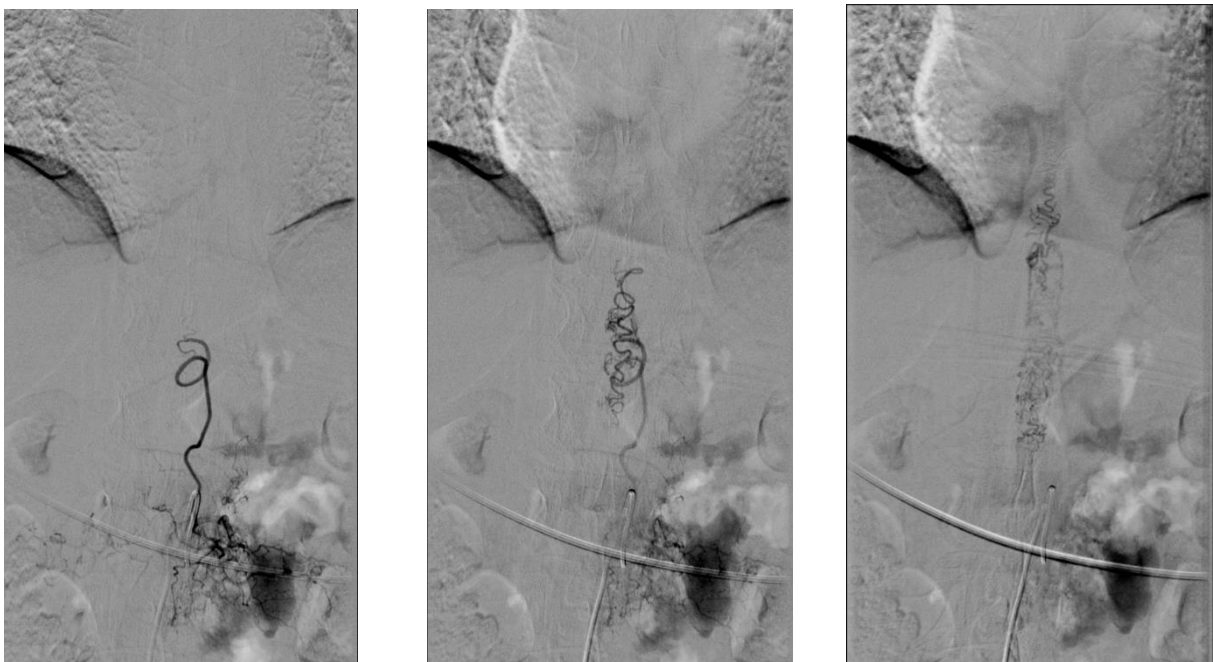
Aneurizme kralježnične moždine rijetko se pojavljuju kao solitarne lezije, odnosno često su udružene s nekom drugom SVM (21). Najčešće su u području prednje spinalne arterije, zatim u području stražnjih spinalnih arterija, a najrjeđe u području arterije Adamkiewicz. Ukoliko dođe do ruptуре aneurizme, pacijent se prezentira slikom akutnog spinalnog SAH (26).

Neoplastične vaskularne lezije

Neoplastične vaskularne lezije su hemangioblastomi i kavernoze malformacije. Pojavljuju se sporadično ili familijarno. Hemangioblastomi su histopatološki slični intrakranijalnim hemangioblastomima, a mogu se naći intramedularno, na pialnoj površini ili uz korijen živca. Arterije i vene koje čine hemangioblastom mogu se proširiti te simulirati izgled AVM. Kavernoze malformacije povezane su i s pratećom venskom anomalijom (21). Kavernoze malformacije su lobulirane, oštro ograničene tvorbe, a klinički se prezentiraju senzomotornim deficitima. Dinamika kliničkog pogoršanja može biti brza ili spora, ovisno je li uzrok pogoršanju krvarenje ili pritisak kavernoma na okolne strukture (17).

3. Radiološka dijagnostika spinalnih vaskularnih malformacija

Ukoliko simptomi upućuju na moguću SVM, prvi korak u dijagnostici je magnetska rezonancija (MR). MR omogućuje identificiranje lezije i isključuje druge moguće bolesti koje su uključene u diferencijalnu dijagnozu, poput akutne kompresije kralježnice, tumora, degenerativnih procesa kralježnice, mijelitisa, itd. Na rutinskim sekvencama MR možemo identificirati neke intramedularne patologije, poput: hematomijelije, kavernoznih malformacija, edema kralježnične moždine, venske kongestije, itd. MR angiografija (MRA) odlična je pomoćna neinvazivna metoda kojom se mogu prikazati patološki arteriovenski šantevi, a nalaz MRA je od velike pomoći za kasniji mogući invazivni endovaskularni zahvat ili daljnju dijagnostiku. Ukoliko neurološki simptomi i nalaz MR upućuju na SVM, invazivna selektivna spinalna angiografija je idući dijagnostički korak kako bi mogli točno identificirati i klasificirati SVM, odnosno primijeniti adekvatnu terapiju (17).



Slika 2. Intraduralna dorzalna fistula. Spinalna DSA u PA projekciji pokazuje punjenje proširene radikularne vene iz lumbalne segmentalne arterije, koja se prema kranijalno i kaudalno nastavlja u proširene perimedularne vene. Mjesto fistule nalazi se u razini neuralnog otvora.

4. Principi endovaskularnog liječenja

Tehnika endovaskularnog liječenja razvila se s ciljem smanjenja invazivnosti i broja komplikacija liječenja te s ciljem pronalaženja alternativnog liječenja za pacijente koji nisu mogli biti podvrgnuti kirurškom zahvatu (27). Endovaskularno liječenje SVM uključuje embolizaciju zavojnicama, česticama i tekućim sredstvima (ljepilima). Izbor embolizacijskog sredstva ovisi o prirodi SVM i preferenciji operatera (25,28). Cilj je liječenja smanjiti rizik komplikacija poput krvarenja i zaustaviti progresiju neuroloških deficita (29). Postupak se izvodi u općoj endotrahealnoj anesteziji. Lokalna anestezija se ne preporučuje i izbjegava jer bilo kakvo pomicanje pacijenta smanjuje kvalitetu slike, a time limitira i operatera (25). Kateter se najčešće uvodi u femoralnu arteriju (28). Preporuča se intraoperativna antikoagulantna terapija heparinom u početnoj dozi od 70-100 IU/kg (30). U nekim slučajevima se i postoperativno nastavlja terapija heparinom tijekom 24-48 sati kako bi se izbjegla tromboza dilatiranih vena. Tromboza vena može dovesti do kompresivne mijelopatije i ishemije kralježnične moždine (25).

4.1 Endovaskularno liječenje embolizacijom zavojnicama

Indikacije za liječenje zavojnicama su sužene i koriste se većinom kao adjuvantno liječenje. Koriste se u liječenju velikih SVM, osobito velikih fistula brzog protoka krvi za obliteraciju samih fistula ili pojedinih arterija koje tvore malformaciju i kao priprema za drugi endovaskularni ili kirurški zahvat. Zavojnice mogu služiti kao „okvir“ za tekuća embolizacijska sredstva, čime se sprečava distalna propagacija tekućih sredstava. Postavljaju se ponekad u arteriju koja „hrani“ SVM kako bi se olakšala kasnija intraoperativna lokalizacija. Upotreba zavojnica nije česta zbog visoke stope rekanalizacije malformacija i zbog prisutnosti boljih opcija liječenja (25,28).

4.2 Endovaskularno liječenje česticama

Embolizacija česticama koristi se primarno kao palijativni ili prekirurški modalitet liječenja. Čestice polivinilnog alkohola (PVA) koriste se kao embolizacijsko sredstvo. Zbog visokog koeficijenta trenja PVA adheriraju za zid krvne žile, što uzrokuje stazu protoka krvi i na kraju trombozu. Lezije s visokim protokom krvi nisu adekvatne za ovaj tip liječenja zbog visoke vjerojatnosti distalne propagacije PVA i kasnije plućne embolije. PVA čestice su veličine od 100-1000 µm. PVA se miješaju s kontrastom kako bi se osigurala vizualizacija čestica tijekom zahvata. Mikrokateter treba isprati nakon svake aplikacije PVA kako ne bi došlo do intraoperativnog začepljenja katetera. Zbog suženih indikacija se vrlo rijetko koriste (25,28).

4.3 Endovaskularno liječenje s NBCA

N-butil cijanoakrilat (NBCA) bio je najčešće korišteno embolizacijsko sredstvo prije pojave Onyxa. NBCA je akrilatno ljepilo koje polimerizira kada dođe u kontakt s ioniziranim otopinama, poput krvi ili kontrastnih otopina, te na taj način zaustavlja protok krvi. NBCA-u se dodaje etiolizirano ulje i tantalov prašak kako bi ljepilo bilo vidljivo tijekom angiografije. Ulje i NBCA se mogu miješati u raznim omjerima, a što je veći udio ulja u mješavini to je dulje vrijeme polimerizacije NBCA. Uspije li se pozicionirati mikrokateter unutar lezije, tada je preporučena brža polimerizacija, odnosno manji udio ulja u mješavini. Međutim, ako je pozicija katetera proksimalnije od ciljane lezije, preporučeno je dulje vrijeme polimerizacije, odnosno veći udio ulja u mješavini, kako bi NBCA mogao doprijeti distalnije u samu leziju. Prije apliciranja NBCA potrebno je isprati mikrokateter s 5% otopinom glukoze kako ne bi došlo do začepljenja katetera. Cilj apliciranja ljepila je da se napravi kompletni odljev fistuloznog spoja i odvodećih vena. Ako se ne uspije u tome, rizik rekanalizacije se bitno povećava.

Kod liječenja velikih SAVF možemo koristiti i adjuvantnu embolizaciju zavojnicom kako bi se smanjila vjerojatnost distalne migracije ljepila. Mikrokater treba pažljivo uklanjati jer je moguće da se i on sam „zalijepi“ za okolne žile, a upravo to je jedna od negativnih strana uporabe NBCA. Većina autora preporučuje korištenje NBCA za one lezije gdje nije moguće postaviti kateter u samu leziju (25,28). Stope uspješnosti liječenja s NBCA kreću se od 70-90% (31).

4.4 Endovaskularno liječenje Onyx-om

Onyx je postao embolizacijsko sredstvo izbora u liječenju SVM, uglavnom zbog visokih stopa kompletne angiografske obliteracije SVM i niskih stopa rekanalizacije. Onyx je neadhezivna suspenzija etilen-vinilnog alkohola (EVOH) u dimetil sulfoksidu (DMSO) s dodatkom tantalovog praška kako bi Onyx bio radiološki vidljiv tijekom angiografije. Dok je Onyx suspendiran u DMSO, ostaje u tekućem stanju, ali u kontaktu s ioniziranom tekućinom (krv) prelazi u kruto agregatno stanje. Proces prelaska u kruto agregatno stanje, tj. precipitacija, traje oko 5 minuta i počinje od periferije prema centru aplicirane mase Onyxa. Zbog njegovih neadhezivnih svojstava nema opasnosti od trenutnog „zaljepljivanja“ katetera za okolne krvne žile. Noviji mikrokateri (Sonic, Apollo) imaju odvojive vrškove, pa ukoliko i dođe do zaljepljivanja katetera, odvajanjem vrha možemo lako izvaditi preostali dio katetera. Onyx je dostupan kao gotova mješavina s različitim stupnjevima viskoziteta: Onyx-18 (6% EVOH) nižeg viskoziteta i Onyx-36 (8% EVOH) višeg viskoziteta. Embolijske otopine niže viskoznosti imaju tendenciju lakše distalne propagacije materijala i lakše penetracije ciljne lezije, dok otopine više viskoznosti imaju upravo obratne karakteristike (28,32). Zbog navedenog otopine manje viskoznosti koriste se za lezije sporijeg protoka, dok se one višeg viskoziteta koriste za lezije bržeg protoka kako bi se smanjila neželjena distalna

embolizacija. Za embolizaciju Onyxom moraju se koristiti DMSO kompatibilni kateteri (Headway Duo, Apollo, Echelon) (25,28,32).

5. Principi kirurškog liječenja spinalnih vaskularnih malformacija

Kirurško liječenje SVM može se koristiti kao jedini tip terapije ili u kombinaciji s drugim postupcima, najčešće s preoperativnom endovaskularnom embolizacijom (33). Intraoperativni monitoring koritkalnih somatosenzornih evociranih potencijala i motornih evociranih potencijala je postao standard u većini neurokirurških centara. Ova tehnika monitoringa pomaže neurokirurgu u odluci o opsegu resekcije SVM. Posteriozni i posterolateralni pristup najčešći su u kirurškom zbrinjavanju SVM, rijetko je potreban anteriorni pristup na SVM uz korpektomiju. Kako bi otvorili spinalni kanal učini se laminektomija koja se proteže jednu razinu iznad i ispod nidusa SVM (13,33). U većine tipova SVM nije potrebno učiniti mijelotomiju, te se pijalna resekcija koristi za većinu SVM (34). Specifičnosti intraduralnog dijela operacije za svaki pojedini tip SVM opisane su u daljnjem tekstu. Dura se zatvara najlonskim šavovima uz korištenje fibrinskog ljepila. Nakon operacije zbrinjava se učinjena laminotomija i zatvara koža po slojevima (13,33).

6. Principi radiokirurškog i radioterapijskog liječenja spinalnih vaskularnih malformacija

Stereotaktička radiokirurgija i frakcionirana radioterapija SVM bili su predmet istraživanja tek nekoliko retrospektivnih studija. Ne postoje objavljene prospektivne studije. Većina pacijenata u sustavnom preglednom članku objavljenom 2019. godine bili su liječeni na linearnom akceleratoru, a većina tih koristeći CyberKnife radiokirurški sustav. Članak je uključio samo pacijente s tipom II i III SVM. Ozbiljna komplikacija

liječenja zračenjem SVM jest razvoj zračenjem uzrokovanog mijelitisa. 13 Gy u jednoj frakciji i 20 Gy u tri frakcije imali su rizik razvoja mijelitisa u manje od 1% pacijenata. 92% pacijenata pokazalo je poboljšanje neuroloških simptoma nakon radioterapije, no samo je 62% pacijenata imalo angiografski dokazanu obliteraciju nidusa SAVM nakon radioterapije. Nema objavljenog izvješća o slučaju o radiokirurškom liječenju SAVF, vjerojatno zbog toga što su endovaskularne i mikrokirurške tehnike liječenja dovoljno efektivne i sigurne, što nije slučaj u liječenju SAVM (35).

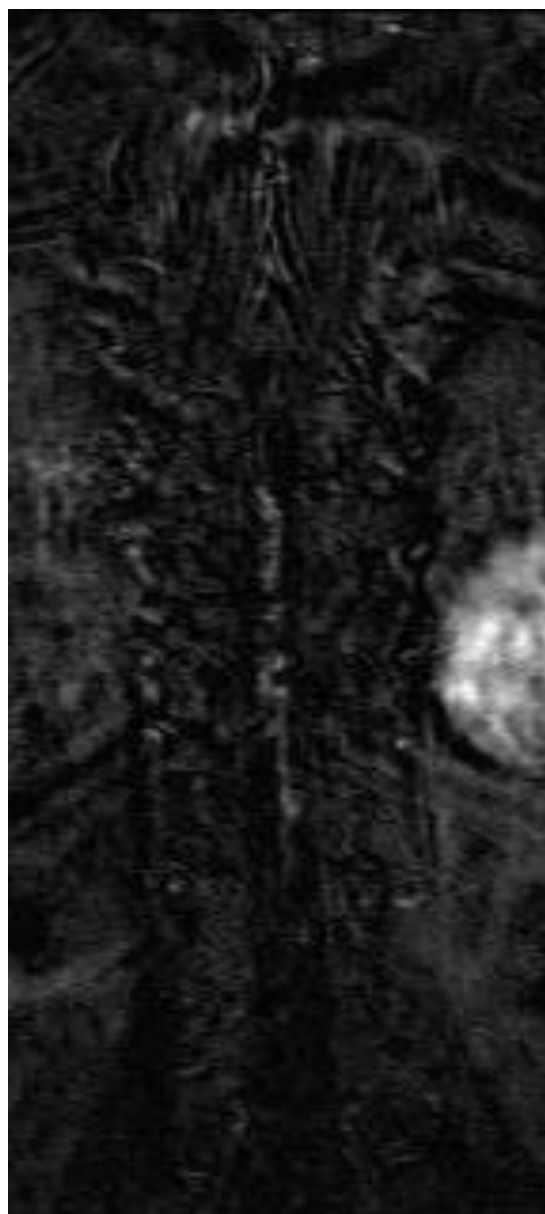
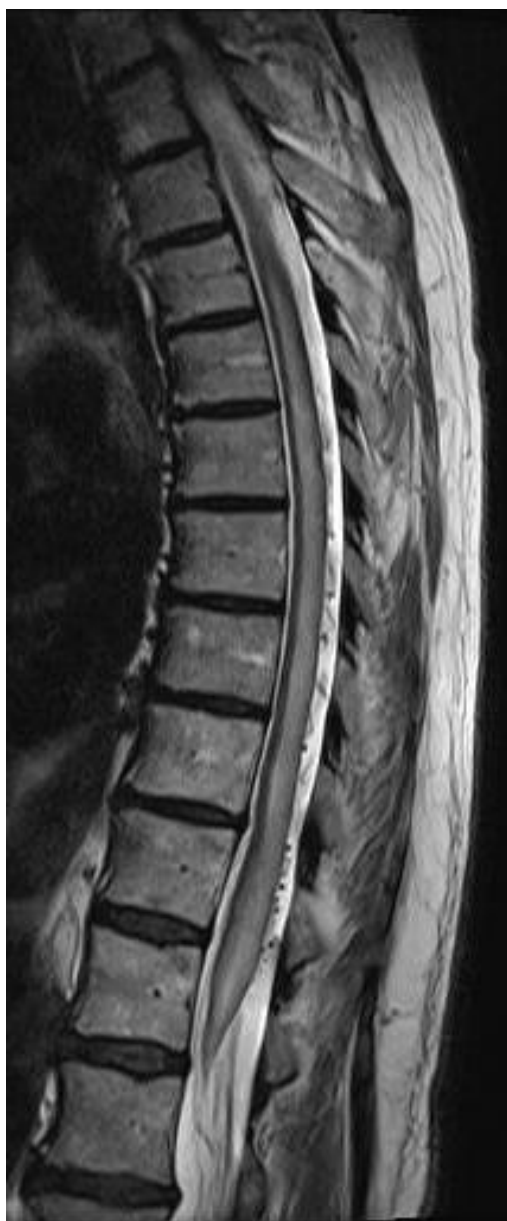7. Klinička prezentacija, dijagnostika i liječenje pojedinih tipova spinalnih vaskularnih malformacija

7.1 Intraduralna dorzalna spinalna arteriovenska fistula

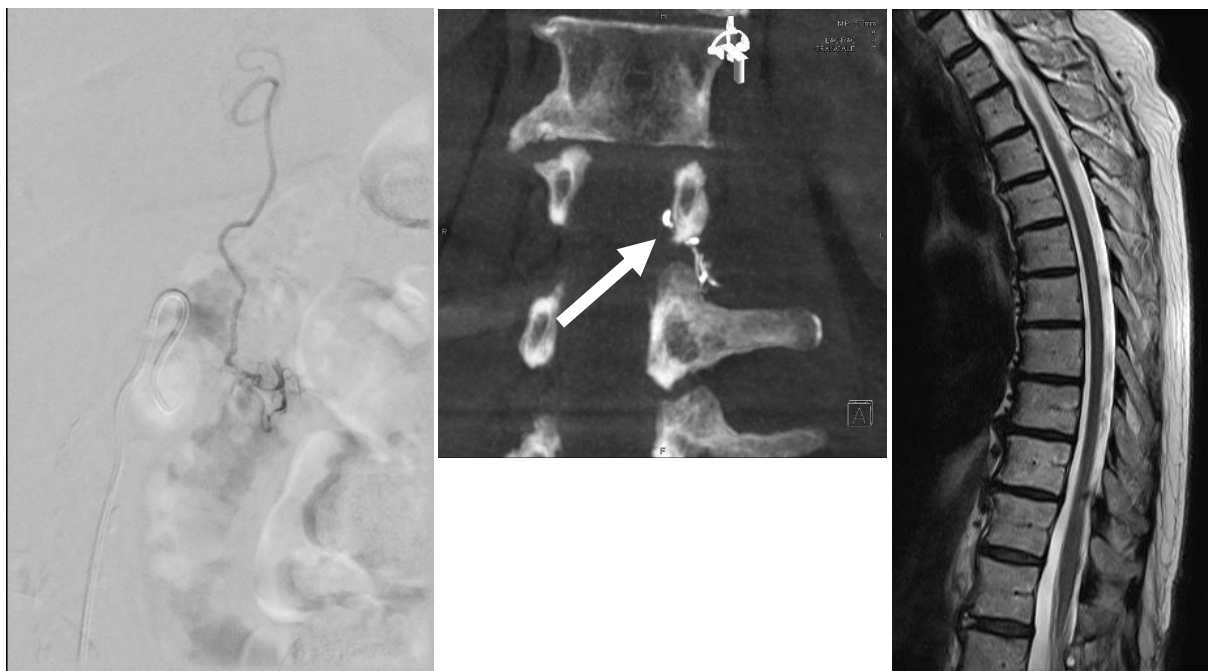
Ove su fistule najučestalije u muškaraca starijih od 60 godina. Smatra se da su ove fistule posljedica traume, infekcije ili nekog drugog vanjskog ili unutarnjeg uzroka (36). Fistule se nalaze ekstramedularno, ali intraduralno. Protok krvi u njima je spor, a tlak nizak zbog čega ove fistule nisu sklone spontanoj rupturi. Klinički se u pacijenata razvija progresivna mijelopatija, a na temelju venske hipertenzije (12,19). Inicijalni simptomi su nespecifični i uključuju poteškoće u penjanju po stepenicama, probleme u hodu, ali su češće prisutni simptomi poremećaja osjeta, poput parestezija i gubitka osjeta. Radikularna bol i bol u leđima također su česte. Simptomi su progresivni i često se šire kranijalno. Inkontinencija mokraćnog mjehura i debelog crijeva, erektilna disfunkcija i urinarna retencija rijetki su inicijalno, ali se mogu vidjeti u kasnijim fazama bolesti (37).

Venska kongestija i dilatacija u području kralježnične moždine može se lako detektirati na T2 sekvencama MR. Zbog venske kongestije nastaje vazogeni edem kralježnične moždine koji se na MR očituje kao hiperintenzivan signal na T2 sekvencama. Kranijalne i kaudalne granice edema obično nisu oštro ograničene. U području edema kralježnična moždina je uvećana (20,38). U kasnijim stadijima bolesti kralježnična moždina postat će atrofična (37). Na T2 sekvencama na aksijalnim presjecima unutar kralježnične moždine možemo vidjeti hipointenzivan signal prstenastog oblika koji može odgovarati deoksigeniranoj venskoj krvi unutar dilatiranih kapilara (39). Krvarenje može nastati ako venska kongestija perzistira dugo, odnosno ako se na vrijeme ne poduzmu učinkovite mjere liječenja. Ovo stanje progresivnog

hemoragijskog infarkta kralježnične moždine naziva se Foix-Alajouanineov sindrom. Na MR krvarenje možemo vidjeti kao različite stupnjeve hiperintenzivnog signala na T1 sekvencama, odnosno hipointenzivnog signala na T2 sekvencama MR. Na T2 sekvencama se tortuozno proširene vene koronalnog venskog pleksusa mogu dobro vidjeti kao „*flow void*“ signali unutar hiperintenzivnog cerebrospinalnog likvora (CSL) (20).



Slika 3. Intraduralna dorzalna arteriovenska fistula. MR sagitalni T2 presjek torakalne kralježnice pokazuje opsežnu mijelopatiju uz proširene perimedularne krvne žile, što je tipičan morfološki nalaz. MR angiografija verificira postojanje fistule prikazom proširenog perimedularnog venskog pleksusa.



Slika 4. Embolizacija intraduralne dorzlane arteriovenske fistule ljepilom. Spinalna DSA superselektivna angiografija kroz mikrokater postavljena u radikulomeningealnoj arteriji s prikazom fistule i proširene radikularne vene. Kontrolno CT snimanje potvrđuje penetraciju ljepila u početni segment radikularne vene (strjelica). Kontrolni MR pregled na T2 presjecima vidi se potpuna regresija mijelopatije nakon uspješne embolizacije.

Računalna tomografija (CT) bez kontrasta nema bitnu ulogu u dijagnosticiranju bilo kojeg tipa SVM. Možemo vidjeti neke akutne komplikacije, poput SAH, ili kronične promjene, poput remodeliranja kortikalne kosti zbog dugotrajnog pritiska vaskularnih proširenja. Kontrastni CT i CT angiografija (CTA) pokazuju nakupljanje kontrasta u dilatiranim venama koje se nalaze distalno od SAVF, ali CT nema dovoljnu vremensku rezoluciju da bi se točno odredila razina na kojoj se fistula nalazi. Na CT mijelografiji, u kojoj kontrastno sredstvo apliciramo u subarahnoidalni prostor, vide se proširene i tortuozne vene kao defekti punjenja (20).

Digitalna subtrakcijska angiografija (DSA) invazivna je metoda koja omogućuje najtočniju identifikaciju lokacije fistule, arterije koja „hrani“ fistulu i put venske drenaže, te se smatra zlatnim standardom u dijagnostici bilo kojeg tipa SVM. Preporučena je

angiografska analiza cijele kralježnične moždine kako bi smo isključili postojanje multiplih fistula na više razina kralježnične moždine (20).

Postoje dvije opcije liječenja, kao i za većinu ostalih tipova SVM, endovaskularno i neurokirurško. Cilj endovaskularnog liječenja je supraselektivna kateterizacija radikulomeningealne arterije koja tvori fistulu uz okluziju proksimalnog dijela drenažne vene embolizacijskim sredstvom. Korištenje PVA čestica nije indicirano zbog visokih stopa rane rekanalizacije fistula (37). U studiji koja je uspoređivala Onyx i NBCA u seriji pacijenata s tipom I SVM, NBCA se pokazao boljim od Onyxa. U pacijenata u kojih nije bilo moguće pozicioniranje mikrokatetera u sam nidus SVM ili do 1 centimetar proksimalno od nidusa, uspješnost liječenja bila je značajno manja, stoga je precizno pozicioniranje mikrokatetera od presudnog značaja za uspješnost embolizacijskog postupka (40). Stope uspješnosti endovaskularnog liječenja variraju od 25 do 75%. Progresija bolesti može biti zaustavljena nakon kompletne okluzije fistule, međutim samo dvije trećine pacijenata pokazuju regresiju motornih neuroloških simptoma, a tek jedna trećina regresiju senzornih neuroloških simptoma. Simptomi impotencije i poremećaja kontrole sfinktera rijetko su reverzibilni (19).

Cilj kirurškog liječenja intraduralnih dorzalnih SAVF, odnosno tip I SVM, je liječenje venske hipertenzije, odnosno diskonekcija fistule i dilatirane vene u kojoj se zapravo nalazi arterijska krv. Fistulozna točka obično se nalazi uz korijen živca na lateralnoj strani spinalne dure. ICGV koristi se intraoperativno za identifikaciju arterijalizirane vene, a kasnije i za potvrdu diskonekcije fistule. Vena se oštro disecira od okolnih struktura. Eferentna vena se identificira i koagulira koristeći bipolarni kauter (13). U pacijenata kod kojih je segmentalna arterija opskrbljivala ASA i samu leziju indicirano je primarno kirurško liječenje, odnosno oni nisu kandidati za endovaskularne

embolizacijske postupke jer oni u ovim slučajevima nose visoki rizik slučajne embolizacije krvnih žila koje opskrbljuju normalno tkivo kralježnične moždine. Isto tako kirurško liječenje se preferira u pacijenata s generaliziranom aterosklerotskom bolešću i u slučajevima gdje je arterija koja tvori leziju izrazito tortuoznog tijeka (30). Preoperativna embolizacija praćena operacijom ima stopu uspješnosti okluzije fistule u 98% pacijenata (37).

7.2 Intramedularna arteriovenska malformacija

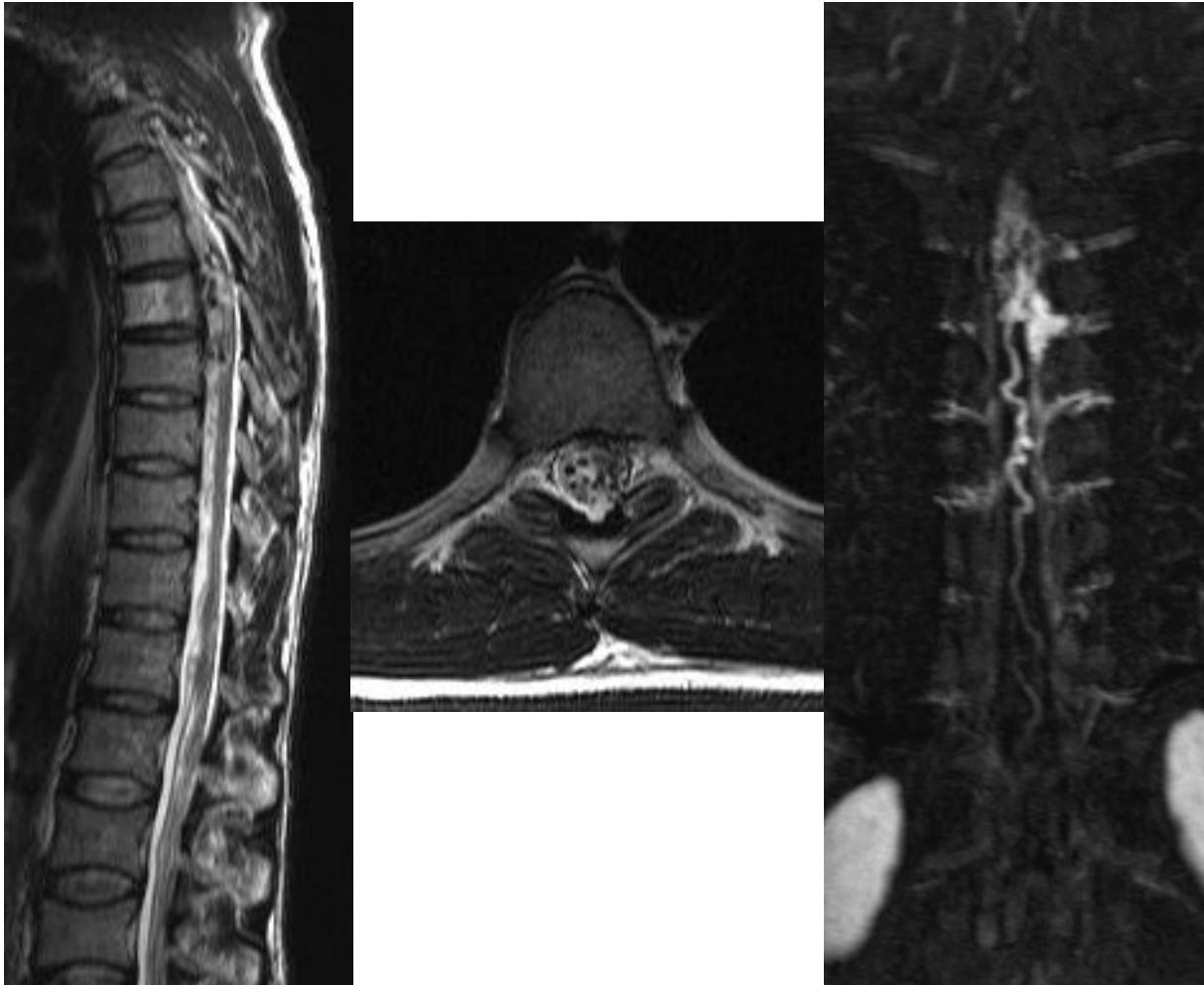
Zbog obilne arterijske opskrbe tlak u ovim malformacijama je visok, pa su sklone spontanoj rupturi i krvarenju. Također, može se razviti venska kongestija i hipertenzija. Klinička slika se može razviti akutno, ukoliko dođe do spontanog intramedularnog, odnosno subarahnoidalnog krvarenja, ili kronično u vidu progresivne mijelopatije, ukoliko se razvije venska hipertenzija. Češća je akutna prezentacija. Simptomi se najčešće razvijaju u djetinjstvu ili ranoj odrasloj dobi. Simptomi uključuju motorne i senzorne deficite, probleme s kontrolom mokraćnog mjehura i debelog crijeva i bol (21–23). Aneurizme pridružene leziji su česte. Zbog visokog rizika od nastanka krvarenja treba liječiti ovaj tip SVM kako bi se izbjegle kasnije jako ozbiljne komplikacije. Nakon 5 godina 13% pacijenata ima ozbiljno kliničko pogoršanje bolesti, a postotak raste na 57% nakon 20 godina, ukoliko se ne poduzima nikakvo liječenje. Zbog navedenog postoji jasna indikacija za liječenje svake intramedularne arteriovenske malformacije (23).

Nalaz SAVM na MR je sličan SAVF jer se također prezentiraju edemom kralježnične moždine i venskom dilatacijom u subarahnoidalnom prostoru. Za SAVM je specifično da imaju nidus i često više arterija koje tvore malformaciju. Vaskularni nidus može se vidjeti kao „*flow void*“ nalik na „vreću crva“. Nidus može biti smješten

intramedularno, odnosno u potpunosti ili djelomično ekstramedularno. Mijelopatija koja nastaje zbog SAVM često je nagla jer nastaje zbog krvarenja, za razliku od SAVF gdje je mijelopatija kroničnog tijeka jer nastaje zbog venske kongestije i edema kralježnične moždine. Hematomijelija, krvarenje u kralježničnu moždinu, može imati hipointezitet ili hiperintezitet na T2 sekvencama ovisno o starosti krvarenja. MRA može biti od pomoći za dijagnostiku SAVM, te sugerirati razinu primarne arterijske opskrbe, ali DSA je ipak potrebna za potpunu karakterizaciju lezije (20).

Računalna tomografija bez kontrasta ima ograničenu korist u dijagnostici SAVM, ali ipak možemo identificirati promjene poput krvarenja ili promjena na kostima. Kontrastni CT može pokazati nakupljanje kontrasta u abnormalno proširenim vena koje vode krv iz SAVM, u nidusu, te ponekad možemo identificirati glavnu arteriju koja tvori SAVM. Na CT mijelografiji, slično kao kod SAVF, vide se proširene i tortuozne vene kao defekti punjenja. Diferenciranje SAVF od SAVM je ograničeno na CT mijelografiji i ne smatra se prvom dijagnostičkom metodom u obradi SVM (20).

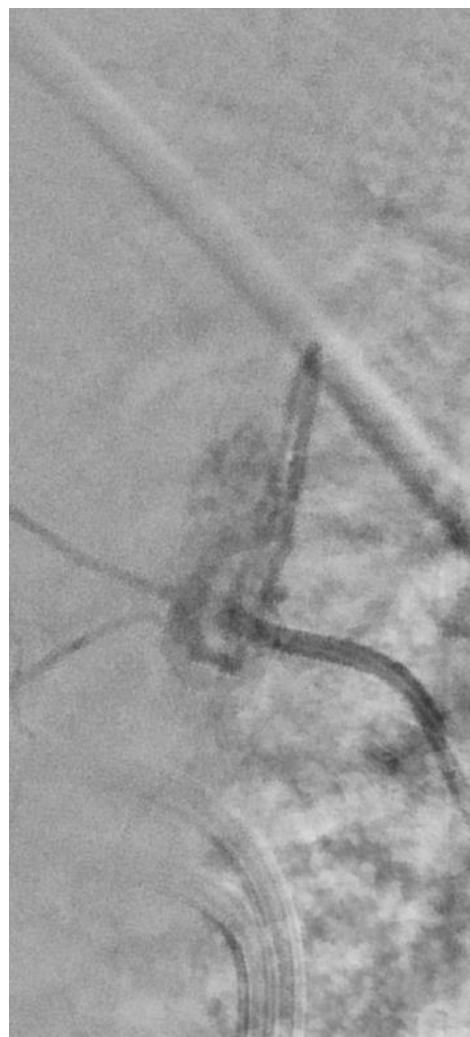
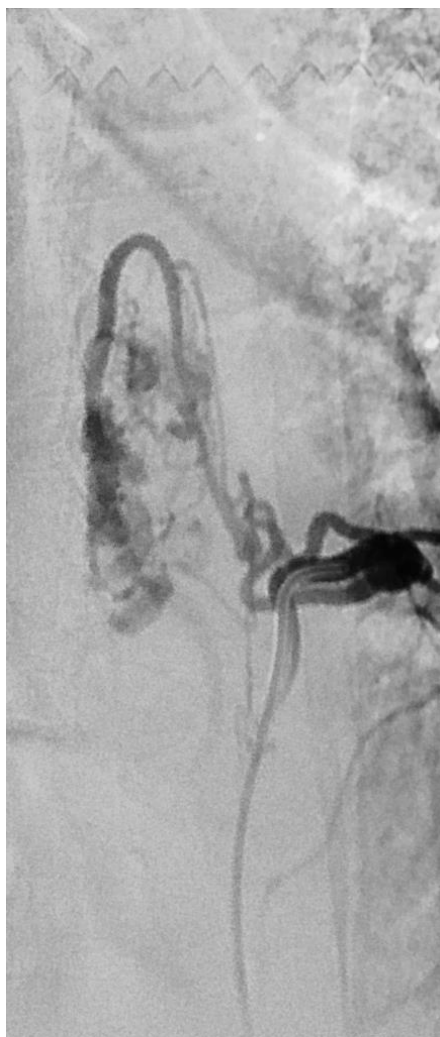
DSA omogućuje selektivni prikaz svake pojedine arterije koja bi mogla tvoriti SAVM. To omogućuje detaljan prikaz angioarhitekture i kolateralne arterijske opskrbe, koja postoji i fiziološki u kralježničnoj moždini, te omogućuje planiranje liječenja. DSA omogućuje i prikaz aneurizmi pridruženih SAVM. Prisutnost aneurizmi govori u prilog nestabilne hemodinamske situacije i povećanom riziku od krvarenja. Treba diferencirati venske ektazije od arterijskih aneurizmi. Venske ektazije nalaze se distalno do AVM, te na DSA možemo vidjeti naglu promjenu promjera žile od uskog promjera arterije, prema proširenoj veni. Zbog opsežnih aksijalnih i longitudinalnih arterijsko-arterijskih i veno-venskih anastomoza teško je odrediti granice SAVM i nidusa na planarnom prikazu DSA (20).



Slika 5. Intramedularna SAVM. MR sagitalni i transverzalni T2 presjek pokazuju proširene krvne žile na površini i unutar torakalnog segmenta medule. MRA verificira postojanje intrameduarnog nidusa AVM.

Endovaskularno liječenje je važno u liječenju ovog tipa SVM zbog nepovoljne anatomske lokalizacije, tj. izborom ovog liječenja smanjuje se potreba za opsežnom neurokirurškom resekcijom koja sa sobom nosi svoje rizike. Kao embolizacijska sredstva mogu se koristiti ljepila i čestice. Prednost embolizacije česticama je to što je moguća postupna i kontrolirana embolizacija, a nedostatak su visoke stope postoperativnih rekanalizacija. Ljepila i tekuća embolizacijska sredstva imaju prednost pred česticama, i općenito su embolizacijska sredstva izbora, jer imaju niske stope postoperativne rekanalizacije malformacije (23). U seriji pacijenata liječenih embolizacijskim postupkom s NBCA njih 83% imalo je dobar klinički ishod, 43% je bilo poboljšanog stanja, 15% je ostalo asimptomatski i 25% stabilno. Ozbiljna komplikacija

endovaskularnih postupaka je embolizacija normalnih spinalnih arterija, npr. ASA ili arterije Adamkiewicz, što se dogodilo u 4% pacijenata praćenih u studiji. Onyx se također koristi kao embolizacijsko sredstvo. U seriji od 17 simptomatskih pacijenata s intramedularnom SAVM 14 njih imalo je kliničko poboljšanje, a 3 pogoršanje, nakon postupka. Totalna obliteracija lezije postignuta je u 6 pacijenata, subtotalna u 5, a parcijalna u 5. U jednog pacijenta postupak je prekinut (23).



Slika 6. Spinalna DSA u PA i LL projekciji pokazuje punjenje nidusa AVM iz hipertrofične prednje spinalne arterije.

Zbog progresivnog kumulativnog rizika krvarenja u pacijenta s tip II SVM, kirurško liječenje se preporuča mladim pacijentima s progresivnim neurološkim simptomima. Resekcija ovih lezija je zahtjevnija od SAVF poglavito zbog njihove lokalizacije. Na preoperativnoj spinalnoj angiografiji trebamo utvrditi odnos SAVM i ASA. Ukoliko ne možemo sa sigurnošću utvrditi njihov odnos, treba izbjegavati embolizacijski postupak, odnosno ti pacijenti su kandidati za operaciju. Nakon otvaranja dure treba utvrditi odnos velikih arterija sa SAVM te utvrditi koje žile „hrane“ malformaciju. ICGV se rutinski primjenjuje intraoperativno da se utvrdi odnos žila koje prolaze u blizini SAVM s nidusom SAVM. Nidus SAVM se devaskularizira korištenjem mikrokirurške tehnike. Intraparenhimske komponente SAVM mogu se resekirati korištenjem četiri klasične vrste mijelotomije: stražnja medijalna, u zoni ulaska dorzalnog korijena živca, lateralna i prednja medijalna. Smatra se da je bolje resekirati površinske pjalne žile nego ići u dubinu s resekcijom kako bi se izbjegle teške neurološke komplikacije operacija. U nekih pacijenata učini se parcijalna resekcija SAVM, jer bi opsežnija resekcija nosila više rizika no koristi, a uočeno je da i parcijalna resekcija može usporiti napredovanje simptoma ili potpuno izliječiti nastale neurološke deficite (13,33). Prijavljene su stope poboljšanja neuroloških simptoma postoperativno od 35% do 75% (33,34).

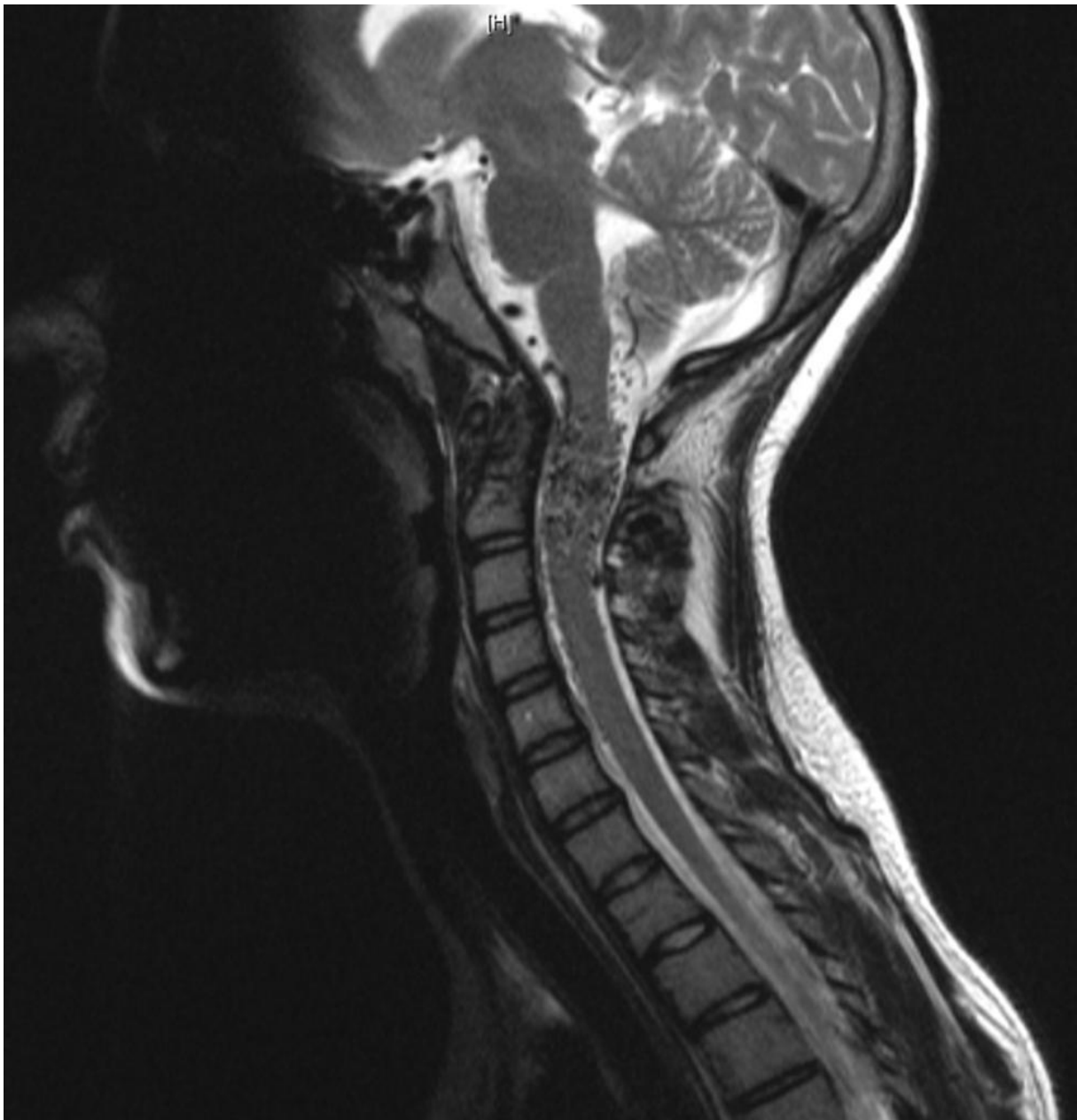
Ovaj tip SVM može se liječiti i radiokirurški. U radiokirurškom liječenju SVM ove su lezije najzastupljenije zbog svog nepovoljnog intramedularnog smještaja i često velikog nidusa. U svakog pacijenta potrebno je učiniti opsežnu preoperativnu obradu, uključujući MR, CTA i konvencionalni spinalni angiogram netom prije radiokirurškog liječenja. U planiranju liječenja koristi se poluautomatski softver u kojem se „spajaju“ slike prethodno nabrojanih pretraga. Zračenje se isporučuje najčešće u dvije frakcije (41).

7.3 Ekstraduralne-intraduralne spinalne arteriovenske malformacije

Zbog svoje intraduralne i ekstraduralne proširenosti, veličine, kompleksne angioarhitekture i činjenice da se normalno tkivo kralježnične moždine često nalazi unutar same malformacije ovaj tip SVM najkompleksniji je za liječenje. Ovo su iznimno rijetke lezije i javljaju se u djece i mlađih odraslih osoba, često u sklopu već spomenutog Cobbovog sindroma i sličnih entiteta (23). Oko polovice ovih SVM ima i pridružene aneurizme (42).

Klinički se prezentiraju progresivnom mijelopatijom, akutnim krvarenjem, a rijetko su asimptomatske. Mijelopatija se razvija zbog venske hipertenzije i/ili pritiska same lezije na okolno tkivo kralježnične moždine (11,42). Muškarci imaju nešto veću predispoziciju za razvoj ovih SVM. Uz pretpostavku da su ove lezije prisutne od rođenja, godišnji rizik za razvoj krvarenja je 2.1%, a rizik se povećava ako su prisutne i pridružene aneurizme (42).

Radiološka obilježja slična su onima u tipu II SVM ukoliko su lezije manje veličine. Spektar nalaza može biti različit. Često vidimo masivno povećanu vensku „vreću“ i proširene krvne žile u blizini. Edem kralježnične moždine je često prisutan (17). U metameričkim tipovima SAVM može biti potrebno prilagoditi standardne MR sekvence zbog proširenosti lezije na paraspinalne strukture (20).



Slika 7. Ekstraduralna-intraduralna SAVM koja zahvaća cervikalnu kralježničnu moždinu, ali i okolne koštane i mekotkivne strukture. Sagitalni presjek MR, T2 sekvenca. Pacijentica u dobi od 16 godina koja se prezentirala rekurentnim krvarenjem u leziju u području cervikalne kralježnične moždine. Prilagođeno, prevedeno i preuzeto uz dopuštenje od A.Prof Frank Gaillard, Radiopaedia.org, rID: 36040.

Liječenje je uglavnom neurokirurško kojem prethodi endovaskularna embolizacija. Zbog kompleksnosti ekstraduralnih-intraduralnih SAVM postupak liječenja je uglavnom palijativan i iznimno rijetko je moguća potpuna resekcija lezije. Postupak liječenja također komplicira i činjenica da su lezije sastavljene od raznih tkiva

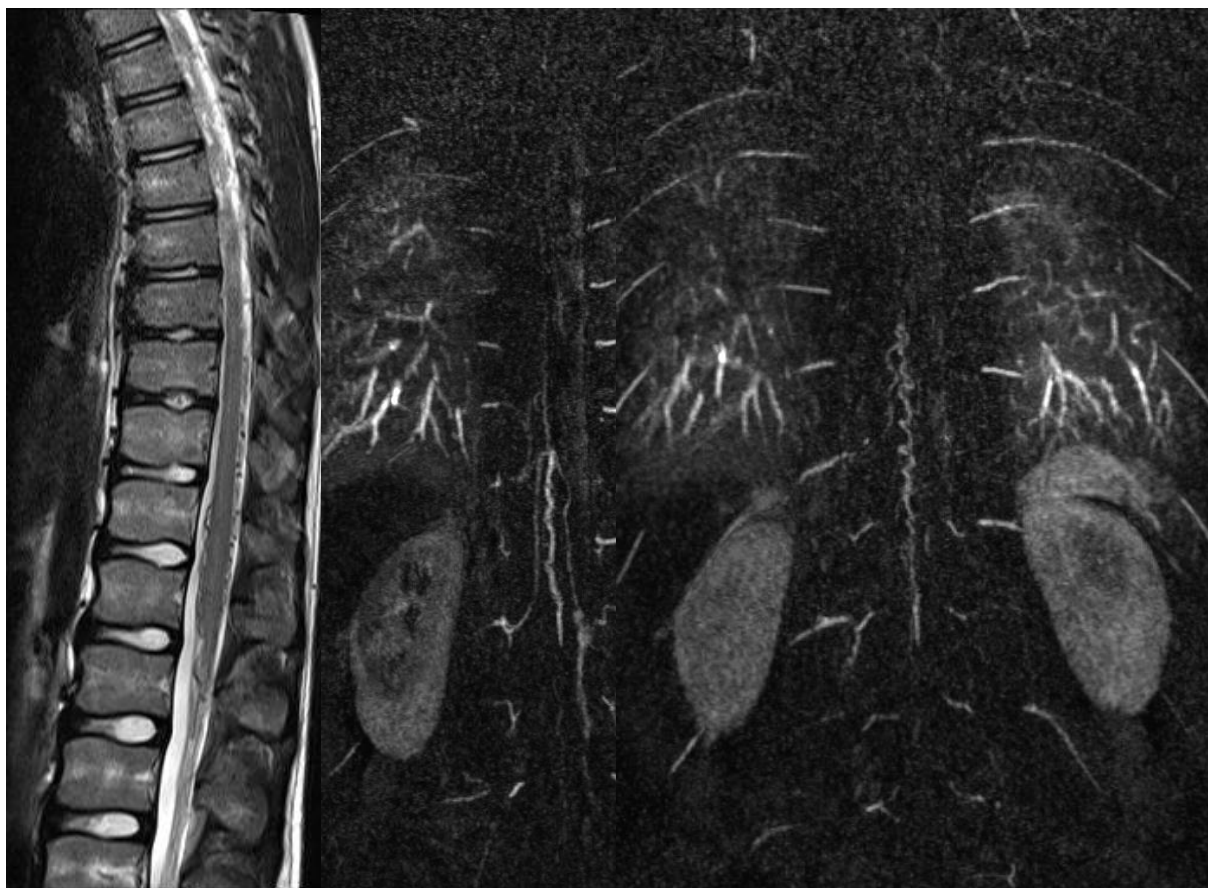
poput koštanog, živčanog, mišićnog i raznih mekih tkiva (13). Liječenje je usmjereno na zbrinjavanje dijelova lezija koje su pod povećanim rizikom za razvoj ozbiljnih komplikacija, a to su najčešće pridružene arterijske aneurizme, koje se najčešće zbrinjavaju endovaskularnim postupcima. Imaju lošu prognozu, a potpuno je izlječenje rijetko (11,33,42).

7.4 Intraduralna ventralna arteriovenska fistula

Klinički se pacijenti prezentiraju progresivnom mijelopatijom ili naglo, simptomima spinalnog SAH, tromboze fistule ili hematomijelijom (25). Klinička prezentacija ovisi i o podtipu fistule, odnosno o njihovoj veličini. Velike i gigantske (podtip B i C) fistule prezentiraju se ranije u životu, u djetinjstvu i adolescenciji, dok su one manje (podtip A) simptomatske tek kasnije. SAH je rijedak u podtipu A, a relativno češći u podtipovima B i C (23). Najčešći simptomi su parapareza, senzorni deficiti i problemi u funkciji debelog crijeva i mokraćnog mjehura. Ukoliko se fistule nalaze visoko u cervikalnoj kralježnici mogu nastati i problemi s disanjem. U jednoj retrospektivnoj analizi prosječna dob pacijenata pri postavljanju dijagnoze je bila oko 32 godine, a 57% pacijenata su bili muškarci. Ove SMV bile su u oko 19% pacijenata povezane s nekim genetskim sindromom. Godišnji rizik krvarenja u neliječenih pacijenata je oko 2.5% (43).

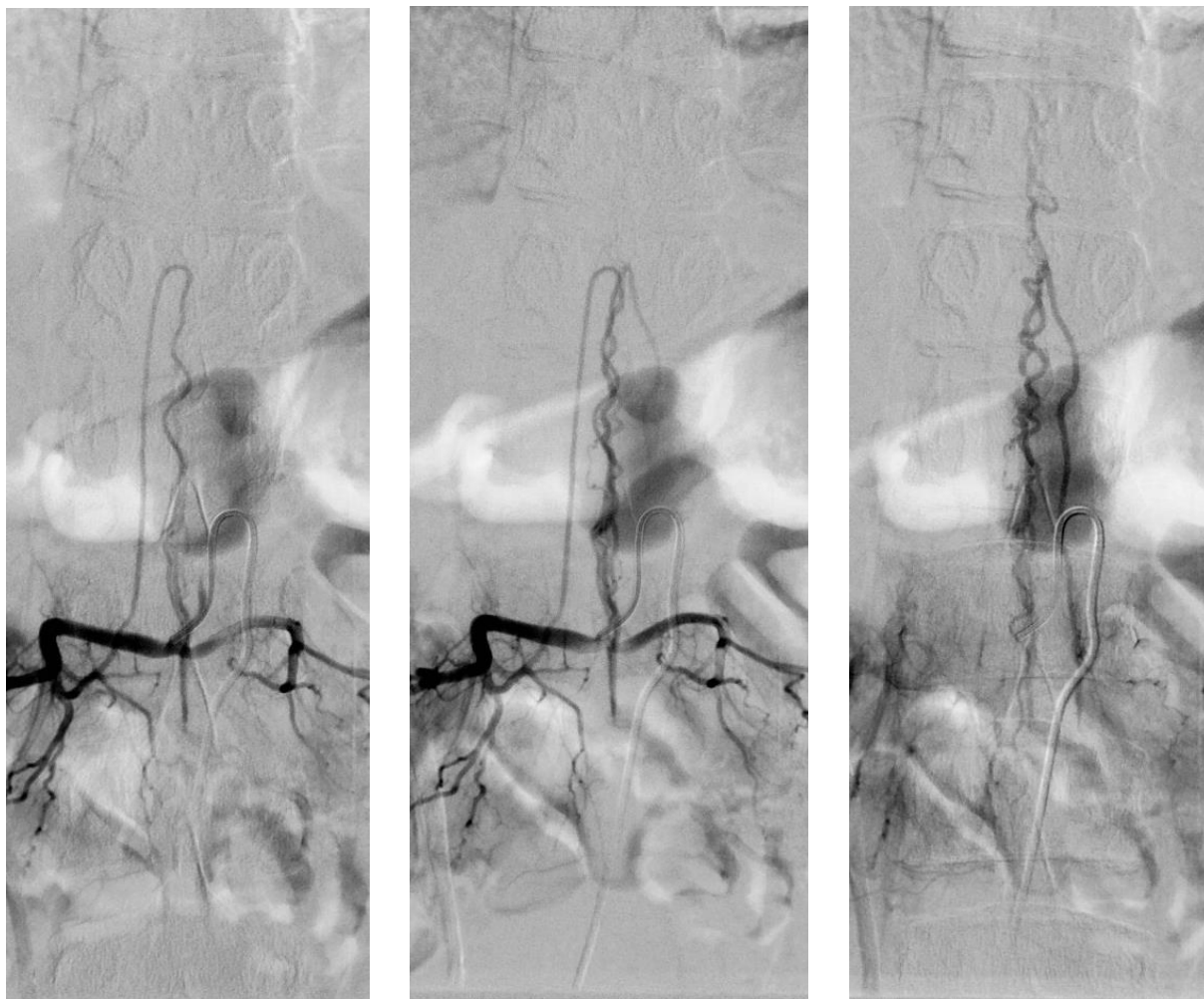
Izbor liječenja ovih fistula je također neurokirurški ili embolizacijski postupak, ili kombinacija ova dva. Trajna i potpuna okluzija fistule je jedini način da se spriječi kasniji recidiv fistule. Tekući embolijski materijali su embolizacijska sredstva izbora, dok PVA čestice možemo koristiti samo u kombinaciji s neurokirurškim zahvatom, ali postoji visoki rizik za neželjenu distalnu migraciju PVA. Za male fistule supraselektivna

kateterizacija je teška jer arterija koja tvori fistulu distalna grana ionako uske ASA. Za tip C fistule embolizacija je terapija izbora. Ovi pacijenti nisu kandidati za operaciju zbog toga što izrazito proširene vene distalno od fistule nose visoki rizik za nastanak intraoperativnog krvarenja (23). Stope uspjeha potpune obliteracije fistula liječenih bilo kojom kombinacijom postupaka je oko 82%. U gigantskih fistula tipa C one su očekivano niže, oko 71%. Lezija tipa A češće se liječe kirurški, dok se lezije tipa C češće liječe endovaskularno (80%). Embolizacijski postupci koriste se sami u 42% pacijenata, kirurgija u 34%, a kombinacija u 20% pacijenata. Sveukupno 71% pacijenata ima poboljšanje stanja nakon liječenja, a 8% pacijenata imalo je pogoršanje stanja nakon liječenja (43).



Slika 8. Intraduralna ventralna arteriovenska fistula. MR sagitalni T2 presjek pokazuje proširene perimedularne krvne žile oko torakalnog segmenta medule i konusa, bez mijelopatije. MR angiografija verificira postojanje fistule u razini konusa iz prednje spinalne arterije.

Cilj kirurškog liječenja tipa IV SVM je prekid fistuloznog spoja između arterijskog i venskog sustava uz očuvanje normalne cirkulacije grana ASA. Kirurško zbrinjavanje ovih fistula komplicira upravo njihova ventralna pozicija. Kirurški pristup na leziju može biti anteriorni, posteriorni ili posterolateralni. ICGV se koristi intraoperativno za potvrdu smještaja fistule. Često je prisutno proširenje vena koje pomaže u intraoperativnoj lokalizaciji fistule. Spoj između ASA i arterije ili arterija se identificira i diskonektira. Nije preporučena uporaba elektrokauteira u ovom području zbog mogućeg proširenja električne struje duž ASA i razvoja neželjenih komplikacija (13,23).



Slika 9. Spinalna DSA u PA projekciji pokazuje ventralnu intraduralnu AV fistulu. Prednja spinalna arterija polazi od lumbalne segmentalne arterije i u prelazi u venu na vrhu konusa.

7.5 Ekstraduralna spinalna arteriovenska fistula

SVM ovog tipa iznimno su rijetke (44). Ove su fistule brzog protoka pa nastaje izrazito proširenje vena koje pritišću na kralježničnu moždinu, zbog čega su ove fistule rijetko asimptomatske. Brzo skretanje velike količine arterijske krvi u vensku mrežu može dovesti do razvitka takozvanog sindroma krađe arterijske krvi. Zbog patološke konekcije ekstraduralne arterije i vene nastaje fistula brzog protoka, proširenje i pritisak venskog sustava na kralježničnu moždinu te posljedični razvoj progresivne mijelopatije. Također venska hipertenzija može se prenijeti i na intraduralne vene (21).

Tipični nalazi na MR za tip A ovih fistula su edem kralježnične moždine te perimedularni „flow voids“. Na T2 sekvencama edem kralježnične moždine očituje se kao hiperintenzitet koji se proteže kroz nekoliko segmenata. Tip B ovih fistula teško je identificirati na MR, te je za adekvatnu dijagnostiku potrebno učiniti DSA (24).

Ekstraduralne fistule rijetko zahtijevaju otvorenu operaciju, jer se mogu jako dobro liječiti endovaskularnim embolizacijskim postupcima (21). Liječenje uključuje kompletnu obliteraciju embolizacijskim sredstvom. Ukoliko se ne postigne kompletna obliteracija fistule postoji visok rizik od ponovnog povratka simptoma zbog uključivanja novih arterija koje će tvoriti leziju. U tipu A ovih fistula nije potrebno u potpunosti okludirati intraduralni segment lezije. Ulazak embolijskog sredstva u proksimalni dio odvođće vene tijekom postupka smatra se indikatorom potpune obliteracije fistule. Možemo koristiti i arterijski i venski pristup na leziju. U seriji od 8 pacijenata postignuta je stopostotna obliteracija fistula koristeći Onyx u njih 6, i NBCA u 2 pacijenta. 57% pacijenata imalo je odličan oporavak, dok je 43% njih imalo trajne simptome (24).

Temelj kirurškog liječenja ovih lezija je elektrokauterizacija na razini arterije. Ovisno o lokalizaciji kirurški pristup na leziju može biti anteriorni ili posteriorni (13).

Ipak, ukoliko je potreban kirurški postupak u liječenju ovih lezija, on je najčešće palijativan, u smislu smanjenja lokalnog pritiska na okolne strukture (44).

7.6 Arteriovenska malformacija konusa

Klinički se prezentiraju venskom hipertenzijom, kompresijom kralježnične moždine i krvarenjem. Za razliku od ostalih SVM često se istovremeno prezentiraju i radikulopatijom i mijelopatijom (21). Zbog specifične anatomske lokalizacije ovih lezija česti su simptomi erektilne disfunkcije, te disfunkcije mokraćnog mjehura i debelog crijeva (33).

SAVM konusa tipično imaju više arterija koje „hrane“ fistulu, a koje potječu od ASA ili PSA. Pristup liječenju uključuje kombinirano endovaskularno i kirurško liječenje. Endovaskularno liječenje ponekad nije moguće zbog blizine ASA i PSA i same malformacije i visokog rizika oštećenja normalne cirkulacije kralježnične moždine. Osim toga u području konusa postoji mnogo fizioloških anastomoza, stoga je čest povratak lezije i simptoma nakon izoliranog endovaskularnog postupka. Angiografija se koristi za identifikaciju i embolizaciju arterija koje tvore fistulu. Vene povezane s lezijom su obično dilatirane i potrebna je kirurška dekompresija i resekcija koristeći posteriorni pristup, čak i ako su vene prethodno endovaskularno embolizirane, jer to pridonosi bitnom smanjenju simptoma. Uglavnom je moguć posteriorni kirurški pristup na leziju. Mnoge SAVM konusa imaju nidus smješten intramedularno ili ekstramedularno, a u takvih resekcijska tehnika je slična onoj u tipu III SVM. Ne preporuča se rutinsko žrtvovanje funkcionalnih korijena živaca kako bi se postigla kompletna resekcija nidalne komponente lezije. Dosad se pokazalo da agresivno kombinirano liječenje rezultira dobrim ishodima za pacijenta (13,33,44,45). U studiji koja je pratila 16 pacijenata, 50% bilo ih je liječeno kombiniranom tehnikom, a 50%

samo mikrokirurškom tehnikom. Nakon otpusta 83% pacijenata je bilo neurološki stabilno, u 38% njih nastalo je novo neurološko oštećenje mokraćnog mjehura, a u 19% njih nastala su teža neurološka oštećenja (45).

8. Zaključak

Spinalne vaskularne malformacije rijetke su lezije. Poznavanje normalne anatomije krvožilne opskrbe kralježnične moždine važno je za postavljanje točne dijagnoze. Zbog postojanja raznih sustava klasifikacije može doći do zabune u analiziranju literature, osobito one starijeg datuma izdanja, zbog čestog mijenjanja nomenklature. Iako se Spetzlerov sustav klasifikacije najviše koristi, potrebno bi bilo sastaviti jedinstveni sustav klasifikacije koji bi bio dovoljno jasan i jednostavan za svekoliku uporabu. Radiološka je dijagnostika od presudne važnosti za točnu lokalizaciju i klasifikaciju lezije. Za uspješno liječenje spinalnih vaskularnih malformacija potrebna je suradnja raznih specijalista i multimodalan pristup liječenju, jer kombinirano endovaskularno i kirurško liječenje donosi najbolje rezultate za pacijenta. Također, liječenje je važno jer su mnogi simptomi nastali djelovanjem malformacija reverzibilni, odnosno mogu se ukloniti nastali neurološki deficiti i tako značajno poboljšati kvalitetu života pacijenata.

9. Zahvale

Zahvaljujem svojem mentoru, doc.dr.sc. Davidu Ozretiću na pomoći, savjetima i trudu pri izradi ovog rada. Također zahvaljujem svojoj obitelji i prijateljima na podršci tijekom cijelog studija.

10. Popis korištene literature

1. Santillan A, Nacarino V, Greenberg E, Riina HA, Gobin YP, Patsalides A. Vascular anatomy of the spinal cord. *J Neurointerv Surg.* 2012;4(1):67–74.
2. Bosmia AN, Hogan E, Loukas M, Tubbs RS, Cohen-Gadol AA. Blood supply to the human spinal cord: Part I. Anatomy and hemodynamics. *Clin Anat.* 2015;28(1):52–64.
3. Colman MW, Hornicek FJ, Schwab JH. Spinal Cord Blood Supply and Its Surgical Implications. *J Am Acad Orthop Surg.* 2015;23(10):581–91.
4. Martirosyan NL, Feuerstein JS, Theodore N, Cavalcanti DD, Spetzler RF, Preul MC. Blood supply and vascular reactivity of the spinal cord under normal and pathological conditions. *J Neurosurg Spine.* 2011;
5. Melissano G, Bertoglio L, Rinaldi E, Leopardi M, Chiesa R. An anatomical review of spinal cord blood supply. Vol. 56, *The Journal of cardiovascular surgery.* 2015.
6. Tatu L, Vuillier F, Moulin T. Chapter 13 Anatomy of the circulation of the brain and spinal cord. *Handb Clin Neurol.* 2008;92:247–81.
7. Rojas S, Ortega M, Rodriguez-Baeza A. Vascular configurations of anastomotic basket of conus medullaris in human spinal cord. *Clin Anat.* 2018 Apr;31(3):441–8.
8. Griessenauer CJ, Raborn J, Foreman P, Shoja MM, Loukas M, Tubbs RS. Venous Drainage of the Spine and Spinal Cord : A Comprehensive Review of Its History , Embryology , Anatomy , Physiology , and Pathology. 2014;000(September 2013).
9. Becske T, Nelson PK. The Vascular Anatomy of the Vertebro-Spinal Axis. *Neurosurg Clin N Am.* 2009;20(3):259–64.
10. Willey JZ, Barnett HJM, Mohr JP. 32 – Spinal Cord Ischemia [Internet]. Fifth Edit. *Stroke.* Elsevier; 1904. 643–658 p. Available from: <http://dx.doi.org/10.1016/B978-1-4160-5478-8.10032-6>
11. Abecassis IJ, Osbun JW, Kim L. Classification and pathophysiology of spinal vascular malformations [Internet]. 1st ed. Vol. 143, *Handbook of Clinical Neurology.* Elsevier B.V.; 2017. 135–143 p. Available from: <http://dx.doi.org/10.1016/B978-0-444-63640-9.00013-8>
12. Ozpinar A, Weiner GM, Ducruet AF. Epidemiology, clinical presentation, diagnostic evaluation, and prognosis of spinal arteriovenous malformations [Internet]. 1st ed. Vol. 143, *Handbook of Clinical Neurology.* Elsevier B.V.; 2017. 145–152 p. Available from: <http://dx.doi.org/10.1016/B978-0-444-63640-9.00014-X>
13. Yashar M, Kalani S, Mendes GAC, Kalani MA, Spetzler RF. Surgery of spinal arteriovenous malformations and fistulae. In: Spetzler RF, Kondziolka DS, Higashida RT, Kalani MYS, editors. *Comprehensive Management of Arteriovenous Malformations of the Brain and Spine* [Internet]. Cambridge: Cambridge University Press; [cited 2019 May 22]. p. 171–86. Available from:

<http://ebooks.cambridge.org/ref/id/CBO9781139523943A024>

14. Howard BM, Barrow DL. Spinal Vascular Malformations. *Prim Cerebrovasc Dis* Second Ed. 2017;496–506.
15. Krings T. Vascular malformations of the spine and spinal cord: Anatomy, classification, treatment. *Clin Neuroradiol.* 2010;20(1):5–24.
16. Alomari AI, Orbach DB, Mulliken JB, Bisdorff A, Fishman SJ, Norbash A, et al. Klippel-Trenaunay syndrome and spinal arteriovenous malformations: An erroneous association. *Am J Neuroradiol.* 2010;31(9):1608–12.
17. Krings T, Lasjaunias PL, Hans FJ, Mull M, Nijenhuis RJ, Alvarez H, et al. Imaging in Spinal Vascular Disease. *Neuroimaging Clin N Am.* 2007;17(1):57–72.
18. TAKAI K. Spinal Arteriovenous Shunts: Angioarchitecture and Historical Changes in Classification. *Neurol Med Chir (Tokyo).* 2017;57(7):356–65.
19. Krings T, Lasjaunias PL, Reinges MHT, Mull M, Hans FJ, Thron AK. Spinale vaskuläre malformationen: Diagnostik und therapie. *Clin Neuroradiol.* 2006;16(4):217–27.
20. Spetzler RF, Kondziolka DS, Higashida RT, Kalani MYS. Comprehensive management of arteriovenous malformations of the brain and spine [Internet]. Spetzler RF, Kondziolka DS, Higashida RT, Kalani MYS, editors. *Comprehensive Management of Arteriovenous Malformations of the Brain and Spine.* Cambridge: Cambridge University Press; 2015 [cited 2019 May 22]. 1–336 p. Available from: <http://ebooks.cambridge.org/ref/id/CBO9781139523943>
21. Spetzler RF, Detwiler PW, Riina HA, Porter RW. Modified classification of spinal cord vascular lesions. *J Neurosurg Spine.* 2009;96(2):145–56.
22. Weidner N, Rupp R, Tansey KE. Neurological aspects of spinal cord injury. *Neurological Aspects of Spinal Cord Injury.* 2017. 1–770 p.
23. Patsalides A, Knopman J, Santillan A, Tsiouris AJ, Riina H, Gobin YP. Endovascular treatment of spinal arteriovenous lesions: Beyond the dural fistula. *Am J Neuroradiol.* 2011;32(5):798–808.
24. Rangel-Castilla L, Holman PJ, Krishna C, Trask TW, Klucznik RP, Diaz OM. Spinal extradural arteriovenous fistulas: a clinical and radiological description of different types and their novel treatment with Onyx. *J Neurosurg Spine.* 2011;
25. Brinjikji W, Lanzino G. Endovascular treatment of spinal arteriovenous malformations [Internet]. 1st ed. Vol. 143, *Handbook of Clinical Neurology.* Elsevier B.V.; 2017. 161–174 p. Available from: <http://dx.doi.org/10.1016/B978-0-444-63640-9.00016-3>
26. Maiti TK, Bir SC, Nanda A. Spinal subarachnoid hemorrhage and aneurysms [Internet]. 1st ed. Vol. 143, *Handbook of Clinical Neurology.* Elsevier B.V.; 2017. 215–223 p. Available from: <http://dx.doi.org/10.1016/B978-0-444-63640-9.00020-5>
27. Ozretić D. Endovaskularno liječenje intrakranijskih aneurizmi zavojnicama uz ugradnju potpornice. 2015;
28. Brown PA, Zomorodi AR, Gonzalez LF. Endovascular management of spinal

- dural arteriovenous fistulas [Internet]. 1st ed. Vol. 143, Handbook of Clinical Neurology. Elsevier B.V.; 2017. 199–213 p. Available from: <http://dx.doi.org/10.1016/B978-0-444-63640-9.00019-9>
29. Chaudhary N, Pandey AS, Gemmete JJ. Endovascular treatment of adult spinal arteriovenous lesions. *Neuroimaging Clin N Am* [Internet]. 2013;23(4):729–47. Available from: <http://dx.doi.org/10.1016/j.nic.2013.03.017>
 30. Gemmete JJ, Chaudhary N, Elias AE, Toma AK, Pandey AS, Parker RA, et al. Spinal dural arteriovenous fistulas: Clinical experience with endovascular treatment as a primary therapy at 2 academic referral centers. *Am J Neuroradiol*. 2013;34(10):1974–9.
 31. Walavan Sivakumar, B.S., GaBriel Zada, m.d., Parham YaShar, m.d., Steven I. Giannotta, m.d., GeorGe teitelBaum, m.d, and donald W. larSen m. d. Endovascular management of spinal dural arteriovenous fistulas. *Neurosurg Focus* 26 (5)E15, 2009 *Endovasc*. 2009;26.
 32. Saeed Kilani M, Izaaryene J, Cohen F, Varoquaux A, Gaubert JY, Louis G, et al. Ethylene vinyl alcohol copolymer (Onyx®) in peripheral interventional radiology: Indications, advantages and limitations. *Diagn Interv Imaging* [Internet]. 2015;96(4):319–26. Available from: <http://dx.doi.org/10.1016/j.diii.2014.11.030>
 33. Xu DS, Sun H, Spetzler RF. Spinal arteriovenous malformations: surgical management [Internet]. 1st ed. Vol. 143, Handbook of Clinical Neurology. Elsevier B.V.; 2017. 153–160 p. Available from: <http://dx.doi.org/10.1016/B978-0-444-63640-9.00015-1>
 34. L. R-C, J.J. R, H.A. Z, E. M-D-C, M.S. P, F.C. A, et al. Contemporary management of spinal AVFs and AVMs: lessons learned from 110 cases. *Neurosurg Focus* [Internet]. 2014;37(3):E14. Available from: <http://ovidsp.ovid.com/ovidweb.cgi?T=JS&PAGE=reference&D=medl&NEWS=N&AN=25175433%5Cnhttp://ovidsp.ovid.com/ovidweb.cgi?T=JS&PAGE=reference&D=emed12&NEWS=N&AN=25175433>
 35. Zhan PL, Jahromi BS, Kruser TJ, Potts MB. Stereotactic radiosurgery and fractionated radiotherapy for spinal arteriovenous malformations – A systematic review of the literature. *J Clin Neurosci* [Internet]. 2019;62(xxxx):83–7. Available from: <https://doi.org/10.1016/j.jocn.2018.12.014>
 36. Jellema K. Spinal dural arteriovenous fistulas: clinical features in 80 patients. *J Neurol Neurosurg Psychiatry* [Internet]. 2003 Oct 1 [cited 2019 May 23];74(10):1438–40. Available from: <http://jnnp.bmj.com/cgi/doi/10.1136/jnnp.74.10.1438>
 37. Krings T, Geibprasert S. Spinal dural arteriovenous fistulas. *Am J Neuroradiol*. 2009;30(4):639–48.
 38. Peckham ME, Hutchins TA. I m a g i n g o f V a s c u l a r D i s o r d e r s o f t h e S p i n e. *Radiol Clin NA* [Internet]. 2018; Available from: <https://doi.org/10.1016/j.rcl.2018.09.005>
 39. Hurst RW, Grossman RI. Peripheral spinal cord hypointensity on T2-weighted MR images: A reliable imaging sign of venous hypertensive myelopathy. *Am J Neuroradiol*. 2000;

40. Blackburn SL, Kadkhodayan Y, Ray WZ, Zipfel GJ, Cross DWT, Moran CJ, et al. Onyx is associated with poor venous penetration in the treatment of spinal dural arteriovenous fistulas. *J Neurointerv Surg*. 2014;6(7):536–40.
41. Sussman ES, Adler JR, Dodd RL. Radiosurgical ablation of spinal cord arteriovenous malformations [Internet]. 1st ed. Vol. 143, *Handbook of Clinical Neurology*. Elsevier B.V.; 2017. 175–187 p. Available from: <http://dx.doi.org/10.1016/B978-0-444-63640-9.00017-5>
42. Gross BA, Du R. Spinal juvenile (Type III) extradural-intradural arteriovenous malformations. *J Neurosurg Spine*. 2014;20(4):452–8.
43. Gross BA, Du R. Spinal pial (Type IV) arteriovenous fistulae: A systematic pooled analysis of demographics, hemorrhage risk, and treatment results. *Neurosurgery*. 2013;73(1):141–51.
44. Kim LJ, Spetzler RF. Classification and surgical management of spinal arteriovenous lesions: Arteriovenous fistulae and arteriovenous malformations. *Neurosurgery*. 2006;59(5 SUPPL.):195–201.
45. Wilson DA, Abla AA, Uschold TD, McDougall CG, Albuquerque FC, Spetzler RF. Multimodality Treatment of Conus Medullaris Arteriovenous Malformations. *Neurosurgery*. 2012;71(1):100–8.

11. Životopis

Rođen sam u Virovitici 1995. godine. Osnovnoškolsko obrazovanje završio sam u Osnovnoj školi Ivana Nepomuka Jemeršića 2009. godine u Grubišnom Polju. 2013. godine završavam srednjoškolsko obrazovanje u Gimnaziji Bjelovar, prirodoslovno-matematički smjer. 2013. godine upisujem Medicinski fakultet Sveučilišta u Zagrebu. Tijekom studija sudjelujem na studentskim znanstvenim kongresima CROSS13 i CROSS14, te u *twinning* studentskoj razmjeni u Novom Sadu 2014. Aktivno se služim engleskim jezikom, te posjedujem osnovna znanja iz češkog i njemačkog jezika.