

# Dermoskopska dijagnostika

---

**Pap, Nives**

**Master's thesis / Diplomski rad**

**2019**

*Degree Grantor / Ustanova koja je dodijelila akademski / stručni stupanj:* **University of Zagreb, School of Medicine / Sveučilište u Zagrebu, Medicinski fakultet**

*Permanent link / Trajna poveznica:* <https://um.nsk.hr/um:nbn:hr:105:018889>

*Rights / Prava:* [In copyright](#)/[Zaštićeno autorskim pravom.](#)

*Download date / Datum preuzimanja:* **2025-02-27**



*Repository / Repozitorij:*

[Dr Med - University of Zagreb School of Medicine Digital Repository](#)



**SVEUČILIŠTE U ZAGREBU  
MEDICINSKI FAKULTET**

**Nives Pap**

**Dermoskopska dijagnostika**

**DIPLOMSKI RAD**



**Zagreb, 2019.**

Ovaj diplomski rad izrađen je na Katedri za Dermatovenerologiju Medicinskog fakulteta Sveučilišta u Zagrebu pod vodstvom prof.dr.sc. Romane Čeović i predan je na ocjenu u akademskoj godini 2018./2019.

Popis kratica:

3D- *three dimension*

BCC- bazocelularni karcinom

DEG- dermo-epidermalna granica

LED- *Light Emitting Diode*

SCC- planocelularni karcinom

UV- ultravioletno

# Sadržaj

SAŽETAK

SUMMARY

1. UVOD .....	1
1.1 Definicija dermoskopije .....	3
1.2 Tehnika izvođenja dermoskopije .....	3
1.3. Potencijalna korist dermoskopije u kliničkoj praksi .....	3
2. POVIJEST DERMOSKOPIJE .....	4
3. INSTRUMENTI U DERMOSKOPIJI .....	4
3.1. Ručni dermoskop .....	4
3.2. Stereomikroskop .....	5
3.4. Elektronički uređaji .....	5
4. OSNOVNE STRUKTURE DERMOSKOPSKE SLIKE KOŽNE LEZIJE .....	5
4.1. Globalne značajke .....	6
4.2 Lokalne strukture .....	8
5. DERMOSKOPSKA DIJAGNOSTIKA MELANOCITNIH LEZIJA KOŽE .....	11
5.1. Dermoskopska dijagnostika benignih melanocitnih kožnih lezija .....	11
5.2. Dermoskopska dijagnostika melanoma .....	13
5.3. Dermoskopsko praćenje melanocitnih lezija kože .....	18
5.4. Dermoskopska dijagnostika melanocitnih lezija specifičnih lokacija .....	19
5.5. Indikacije za eksciziju pigmentne melanocitne lezije .....	22
6. DERMOSKOPSKA DIJAGNOSTIKA NEMELANOCITNIH LEZIJA .....	23
6.1. Maligni epidermalni tumori .....	23
6.2. Benigne nemelanocitne lezije .....	27
7. OSJETLJIVOST I SPECIFIČNOST DERMOSKOPSKE DIJAGNOSTIKE .....	29
8. ZAKLJUČAK .....	31
9. ZAHVALE .....	32
10. POPIS LITERATURE .....	33
11. ŽIVOTOPIS AUTORA .....	40

## SAŽETAK

### Pap N. Dermoskopska dijagnostika

Dermoskopska dijagnostika razvila se kao dijagnostička metoda unazad 20ak godina te se danas široko koristi. Radi se o neinvazivnoj *in vivo* metodi koja koristi zrcalne leće kako bi uvećala kožnu leziju i njezine strukture „golom oku“ nevidljive. U dermoskopskoj dijagnostici do danas razvijen je veliki spektar uređaja, međutim, najviše se koristi ručni dermoskop s polariziranim svjetlom, uvećanja 10 puta. Dermoskopska slika prikazuje boje, strukture, globalne i lokalne značajke, a sve navedeno korelira s histološkim entitetima promatrane lezije. Metoda dermoskopije pruža indirektni uvid u dubinu lezije, njenu evoluciju, prirodu rasta i ostalo. Pri evaluaciji pacijenata za dermoskopski pregled važno je obratiti pozornost na tip kože pacijenta, broj lezija i njihov raspored na koži, dob pacijenta, količinu izloženosti solarnom zračenju i detaljne anamnestičke podatke. Kliničkim pregledom mogu se odrediti lezije od interesa, iako je preporuka pregledati što veći broj lezija, te potom u prvih nekoliko trenutaka pri dermoskopskom pregledu odrediti radi li se o melanocitnoj ili nemelanocitnoj leziji. Nakon toga, korištenjem nekoliko validiranih algoritama dermoskopski nalaz evaluira se prema benignosti odnosno malignosti lezije. Spomenuti najčešće korišteni algoritmi za melanocitne lezije su: *pattern analysis*, *ABCD rule*, *7-point checklist*, *Menzies method*. Melanocitne lezije od posebnog značaja su nevusi i melanomi. Diferencijacija među nevusima i melanomima je iznimno važna obzirom da je melanom vrlo agresivan tumor sklon ranom hematogenom i limfogenom metastaziranju. Dermoskopska dijagnostika melanoma razlikuje se prema lokalizaciji lezije na koži (udovi, lice, nokatna ploča, trup, stopala, dlanovi itd.), a prema lokalizaciji se razlikuje i složenost donošenja dijagnoze. Veliki napredak koji je donijela dermoskopija je i mogućnost praćenja kožnih lezija kroz duži vremenski period, što je posebno važno za rizične pacijente s mnogobrojnim atipičnim nevusima. U kontekstu nemelanocitnih lezija dermoskopija također ima veliku ulogu, prije svega u dijagnosticiranju bazocelularnog i planocelularnog karcinoma i njihove diferencijacije od seborejične keratoze, dermatofibroma, hemangioma i ostalih benignih lezija. Iako krajnju dijagnozu neke kožne lezije može potvrditi tek histopatološki nalaz, dermoskopska dijagnostika prema rezultatima brojnih istraživanja, ima visoku osjetljivost i specifičnost kako za melanocitne lezije tako i za nemelanocitne lezije. Dermoskopska dijagnostika pokazala je veliku korist za kliničare u smislu jednostavnosti primjene, niske cijene i visoke točnosti, ali najvažnija je korist za pacijente obzirom da omogućava ranije otkrivanje tumora, bolju prognozu bolesti i posljedično bolju kvalitetu života.

**Ključne riječi:** dermoskopija, melanom, nevus, bazocelularni karcinom, planocelularni karcinom, histopatološka korelacija

## **SUMMARY**

### **Pap N. Dermoscopic diagnosis**

Dermoscopy developed as a diagnostic method about 20 years ago and is now widely used. It is a non-invasive *in vivo* method that uses lens to enhance the skin lesion and its structures that are invisible to the "naked eye". In dermoscopy, a large spectrum of devices has been developed so far, but the most commonly used is manual polarized light dermoscope with 10 times magnification. The dermoscopic image shows the colors, the structure, the global and the local characteristics, all of which correlates with the histological entities of the observed lesion. In fact, the dermoscopic image can give us an indirect insight into the depth of the lesion, its evolution, the nature of growth, etc. When evaluating patients for dermoscopic examination, it is important to pay attention to the skin type of the patient, the number of lesions and their distribution on the skin, the age of the patient, the amount of exposure to solar radiation and the detailed anamnestic data. Clinical examination can determine lesions of interest for the dermoscopy, although it is recommended to examine as many lesions as possible, and then in the first few moments of a dermoscopic examination determine whether it is a melanocytic or nonmelanocytic lesion. Thereafter, by using several algorithms, the dermoscopic finding is evaluated for the benignity or malignancy of the lesion. The most commonly used algorithms for melanocytic lesions are: pattern analysis, ABCD rule, 7-point checklist, Menzies method. Melanocytic lesions of importance are nevi and melanomas. Differentiation between both is extremely important considering that melanoma is one of the most aggressive skin tumors. Dermoscopic diagnosis of melanoma is different according to its localization on the skin (limbs, face, subungual, body, feet, palms, etc.), and therefore the complexity of diagnosis is increasing. The great progress made by dermoscopy is the ability to monitor skin lesions throughout time, which is particularly important for patients with higher risk and with numerous atypical nevi. In the context of nonmelanocytic lesions, dermoscopy also plays a major role, primarily for the diagnosis of basal cell and squamous cell carcinoma as malignant entities and their differentiation from sebaceous keratosis, dermatofibromas, hemangiomas and other benign lesions. Although the definitive diagnosis of some skin lesions can be given after histopathological evaluation, dermoscopy, according to the results of numerous researches, has high sensitivity and specificity for both melanocytic lesions and nonmelanocytic lesions. Dermoscopy has shown great benefits to clinicians in terms of simple applicability, low cost and high accuracy, but most importantly it is beneficial for patients since it enables early detection of tumors, better prognosis of disease and consequently better quality of life.

**Key words:** dermoscopy, melanoma, nevus, basal cell carcinoma, squamous cell carcinoma, histopathological correlation

# 1. UVOD

## 1.1 Definicija dermoskopije

Dermoskopija je *in vivo* neinvazivna dijagnostička metoda koja koristi tehnike uvećanja slike (zrcalima i lećama) te na taj način omogućava pregled kožnih lezija. Dermokopskim pregledom boja i struktura u epidermisu, dermoepidermalnoj granici (DEG) i papilarnom dermisu koje se ne mogu vidjeti „golim okom“ postanu vidljive te na taj način povezuje se klinička i histopatološka slika kožne lezije. (1) Dosadašnja istraživanja pokazala su da se dermoskopijom značajno povećava klinička preciznost postavljanja dijagnoze melanocitnih, nemelanocitnih, benignih i malignih lezija kože. (1) Kroz povijest dermatovenerolozi pokušavali su na različite načine približiti nevidljive strukture kože „golom oku“ zbog čega je ručni dermoskop postao najčešće korišten instrument za izvođenje dermoskopije i zadobio današnji nadimak „stetoskop dermatovenerologa“. (2) Postoji nekoliko tehnika i algoritama pravilnog korištenja dermoskopa i interpretacije slike kožne lezije, a sve tehnike i algoritmi ispitivani su u mnogobrojnim studijama s dokazanom visokom osjetljivošću i specifičnošću za dijagnostiku kako melanocitnih tako i nemelanocitnih lezija kože. (3-5)

## 1.2 Tehnika izvođenja dermoskopije

Dermoskop je najkorišteniji instrument u svakodnevnoj dermoskopiji te se najčešće radi o uređaju s povećanjem od 10 puta. Korištenjem dermoskopa koji iskorištavaju svojstva križno polariziranog svjetla (polarizirana dermoskopija), vizualizacija dubokih struktura kože može se postići izravnim dodiranjem kože s instrumentom i danas je najčešće korištena tehnika dermoskopije. (6)

Tehnika izvođenja klasične dermoskopije, koristi ulje ili neko drugo tekuće sredstvo (mineralno ulje, alkohol, voda) koje se nanosi preko lezije od značaja (koja se pregledava) te se na tekućinu priglasi uređaj za dermoskopiju (povećalo ili ručna leća, dermoskop, stereomikroskop, digitalni aparat za snimanje). Tekućina eliminira refleksiju svjetlosti na površini i čini *stratum corneum* prozirnim, omogućujući vizualizaciju boja i struktura dublje u superficijalnom dermisu, DEG-u i epidermisu. Ovom metodom bolje se vizualiziraju krvne žile površinskog vaskularnog pleksusa kože. (7)

## 1.3. Potencijalna korist dermoskopije u kliničkoj praksi

Uz prednost jednostavno primjenjive tehnike, dermoskopija pruža veću dijagnostičku osjetljivost i specifičnost od pregleda kožnih lezija „golim okom“. Meta-analiza autora Vestergaard i sur. iz 2008. godine donosi podatke o usporedbi dermoskopije i pregleda „golim“ okom za postavljanje dijagnoze melanoma u parametrima osjetljivosti i specifičnosti navedenih dijagnostičkih metoda. (8) Prema rezultatima njihove statističke analize osjetljivost je bila 90% prema 71% u korist dermoskopije i specifičnost 90% prema 81% također u korist dermoskopije. (8) S vremenom razvijeno je nekoliko algoritama za pravilnu interpretaciju slike koju vidimo dermoskopom. Svi algoritmi imaju dokazanu visoku osjetljivost i specifičnost, a



najviše korišteni su oni za evaluaciju melanocitnih lezija: *pattern analysis*, *ABCD rule*, *7-point checklist*, *Menzies method*. (9,10) Važno je naglasiti da je definitivnu dijagnozu moguće postaviti tek nakon histološke obrade bioptirane ili u potpunosti uklonjene lezije od interesa. Ipak, dermoskopija je donijela mogućnost vjerodostojnije procjene koju leziju treba ukloniti odmah, koju treba pratiti, a koja je benigna i može se ostaviti *in situ*. (11) Osim uvećanog uvida u kožnu leziju, dermoskopija ima još nekoliko prednosti: 1) liječnik koji provodi dermoskopiju u mogućnosti je ispitati i ostale lezije na koži pacijenta te integrirati sve te nalaze u jedno kvalitetnije mišljenje kako o prvotnoj leziji od interesa tako i o cjelokupnoj slici pacijenta; 2) dermoskopija omogućuje detaljno praćenje lezija kroz vrijeme što pruža važne informacije o biologiji i dinamici lezija. (12) Istraživanja pokazuju kako je danas, u odnosu na eru prije dermoskopije, sve više uklonjenih melanoma u ranom stadiju rasta, zahvaljujući boljem praćenju i time ranijem uočavanju malignih promjena kože. (13)

## **2. POVIJEST DERMOSKOPIJE**

Tijekom povijesti prvi alat koji su dermatovenerolozi koristili za uvećani prikaz kožnih lezija bili su mikroskopi. Prema tome prvi zapisi potječu iz 1663. godine o pregledu krvnih žila nokatne ploče i tek 200 godina kasnije također o pregledu krvnih žilica oralne sluznice mikroskopom. (14) Ime „Diaskopie“ u pregledu lezija kože prvi puta se spominje 1893. godine, a dermoskopija kao pojam koji danas poznajemo prvi puta spomenut je 1991. od strane autora Friedman i sur. (14,15) Godine 1958. proizveden je i prvi portabilni dermoskop čime započinje razdoblje eksponencijalnog razvoja dermoskopske dijagnostike. (16) Sljedećih 50ak godina stručnjaci u dermatovenerologiji razvili su nekoliko algoritama, tehnika i kriterija za dijagnostiku i diferencijaciju pojedinih pigmentnih i nepigmentnih kožnih lezija. U prvom redu to su već nabrojani *patterns analysis*, *ABCD rule*, *7-point checklist*. (6,17-19) Prvi atlas dermoskopije publiciran je 1994. godine autora Stolz i sur. (18) U posljednjih 20ak godina uporaba dermoskopa proširila se po cijelom svijetu te je posjedovanje dobre vještine dermoskopije jedna od važnih karika u dermatovenerološkoj struci.

## **3. INSTRUMENTI U DERMOSKOPIJI**

Skupinu različitih aparata i instrumenata u dermoskopskoj dijagnostici može se strukturno podijeliti na ručne dermoskope, stereoskope i elektroničke uređaje (dermoskope, fotoaparate, itd.).

### **3.1. Ručni dermoskop**

Danas je najjednostavniji instrument za dermoskopiranje u svakodnevnom radu ručni dermoskop. Jednostavan je kako za dermatovenerologe tako i za liječnike obiteljske medicine i ostalih struka. Ručni dermoskop napaja se pomoću baterije, a izvor svjetla u ručnom dermoskopu su ili halogena lampa ili svjetleća dioda [Light Emitting Diode (LED)]. Razvitkom

tehnologije ručni mikroskop može se povezivati s mobilnim uređajima ili fotoaparatom te zabilježiti i pohraniti sliku kožne lezije. Ručni mikroskop može biti isključivo polariziran ili nepolariziran, međutim, u današnje vrijeme najčešće se koristi uređaj koji ima oba svojstva te se izmjenom leća može prebaciti iz jednog u drugi način korištenja. (20,21)

### **3.2. Stereomikroskop**

Stereomikroskop je binokularni optički instrument koji omogućava 6-40 puta uvećanje slike promatrane kožne lezije, a slika koju prikazuje je visoke kvalitete i rezolucije te vizualno u tri dimenzije (3D). (21)

### **3.4. Elektronički uređaji**

Kod elektroničkih uređaja korištenih u dermoskopiji većinom se radi o videokamerama tj. „videodermoskopu“ ili „digitalnoj dermoskopiji“. (20) Slike koje takav uređaj zabilježi pohranjuju se u računalo, a vizualizacija kožne lezije zapravo je indirektna i odvija se na ekranu računala. Digitalna dermoskopija korisna je za praćenje kožnih lezija (prvenstveno melanocitnih lezija) kod rizičnih pacijenata, obzirom da se sve slike pohranjuju u računalo koje ima sofisticirane programe za analizu promjena i struktura lezija od interesa. (20,22)

## **4. OSNOVNE STRUKTURE DERMOSKOPSKE SLIKE KOŽNE LEZIJE**

Dermoskopska slika daje nam vodoravni prikaz cijele lezije te je ograničena na dubinu do papilarnog dermisa. (23) Na dermoskopskoj slici kožne lezije primjećujemo različite boje, strukture i oblike koji su dvodimenzionalne projekcije struktura promatranog kožnog tkiva od interesa. (21,23)

Boje u kožnim lezijama mogu pružiti važne morfološke informacije. Eumelanin kojeg proizvode melanociti je važan pigment u kožnim lezijama, a ovisno o njegovoj anatomskej lokalizaciji i koncentraciji u koži, boje koje se vide na dermoskopskoj slici su u različitim rasponima od crne do plave gdje crna predstavlja nakupine melanina u *stratum corneum* ili odmah ispod njega, smeđa do tamnosmeđa (ovisno o gustoći) predstavlja melanin na DEG-u, a nijanse plave do sive predstavljaju melanin u dermisu (Slika 1). (21,23) Prema navedenom, boje omogućuju kliničaru da predvidi anatomske lokalizacije stanica koje sadrže melanin (npr. melanocita, keratinocita i melanofaga) i približno identificira dubinu melanocitnog tumora (primjerice plavo područje bi predstavljalo dermalnu komponentu melanoma). (23) Također postoje i druge boje koje možemo vidjeti na dermoskopskoj slici čiji pigment daju određene druge strukture u koži, naprimjer: hemoglobin u crvenim krvnim stanicama daje ružičastu do crvenu boju, lipidi ili keratin daju žutu i kolagena vlakana u dermisu daju bijelu boju. (23) Prikaz svih tih boja na dermoskopskoj slici, posebno kada su povezane sa specifičnim dermoskopskim uzorcima i strukturama, imaju važne histopatološke korelacije kožne lezije.

Da bi liječnik mogao koristiti dermoskopiju kao dijagnostičku metodu potrebno je pratiti nekoliko algoritama analize dermoskopske slike. Za početak, prilikom prvog pogleda na dermoskopsku sliku potrebno je identificirati radi li se pigmentiranoj kožnoj leziji (o melanocitnoj ili ne-melanocitnoj). (23,24) Prisutnost pigmentirane mreže, globula ili pigmentiranih točkica karakterizira melanocitne lezije (s iznimkom plavog nevusa koji ima homogenu plavo-sivkasto područje koje određuje njegovu prezentaciju). (10,23) Ako lezija ne prikazuje niti jednu od gore navedenih dermoskopskih značajki melanocitne lezije, radi se o ne-melanocitnoj leziji koje se analizira i dijagnostički obrađuje prema prisutnosti drugih specifičnih dermoskopskih kriterija. (23) Ukoliko se radi o melanocitnoj leziji, potrebno je, nadalje, odrediti njenu benignost/malignost pomoću već navedenih algoritmima (*patterns analysis, ABCD rule, 7-point checklist, Menzies method*). (23,24)

#### 4.1. Globalne značajke

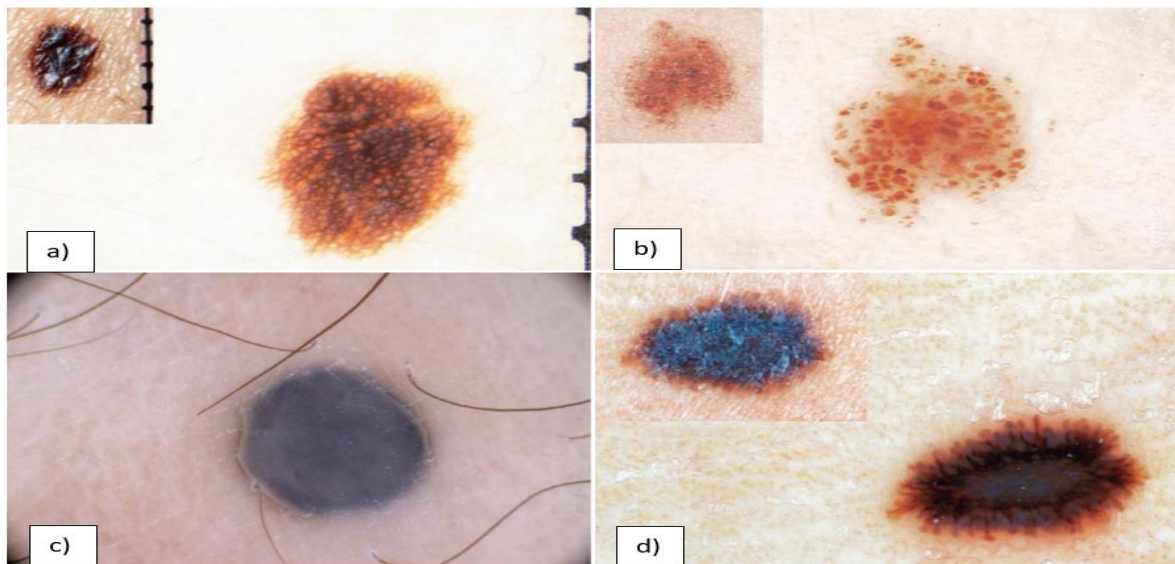
Sve kožne lezije prikazuju na dermoskopskoj slici specifični dominirajući globalni uzorak (specifični uzorak koji dominira većinom lezije) i neke od lokalnih struktura. Specifični globalni uzorci koji se pojavljuju u kožnim lezijama su: retikularni uzorak, globularni uzorak, *cobblestone* uzorak, homogeni uzorak, uzorak zvjezdanog praska, paralelni uzorak, lakunarni i multikomponentni uzorak, a njihove značajke i dijagnostičku važnost prikazuje Tablica 1. (10,25) U nekim slučajevima, kožna lezija ne može se kategorizirati u jedan od gore navedenih globalnih uzoraka te se za takvu vrstu lezije koristi pojam "nespecifičan uzorak". Iako „nespecifičan uzorak“ nema stvarnu dijagnostičku implikaciju, najčešće je povezan s dijagnozom melanoma. (10) Slikovni primjeri nekih globalnih uzoraka nalaze se na Slici 1.

Tablica 1. Prikaz i objašnjenja osnovnih globalnih značajki dermoskopske slike kožnih lezija\*.

<b>Globalne značajke</b>	<b>Osnovno</b>	<b>Dijagnostički značaj</b>
<i>Retikularni uzorak</i>	→ najčešća globalna značajka u melanocitnih lezija → karakteristična pigmentna mreža koja pokriva većinu dijela određene lezije → izgled: rešetkaste tanke smeđe linije preko difuzne svijetlo smeđe pozadine	→ znak benignih lezija kože prvenstveno nevusa i eventualno superficijalnih melanoma → lentigo simplex → solarni lentigo → nježna pigmentna mreža može se vidjeti i u dermatofibromu
<i>Globularni uzorak</i>	→ različite, okrugle do ovalne smeđe strukture (globuli) → melanocitne lezije	→ kongenitalni i stečeni nevusi → Clarkov (displastični) nevus
<i>Cobblestone</i>	→ globuli također prevladavaju, ali su veliki i usko agregirani → globuli nalikuju na šljunak	→ Unna nevus (dermalni) → kongenitalni nevus → dermalni dio Clark nevusa

<i>Homogeni uzorak</i>	→ karakteristična difuzna, ujednačena, boja koja ispunjava većinu lezije, bez struktura →boje: crna, smeđa, siva, plava, bijela ili crvena	→plavi nevus →Clark nevus →dermalni nevus →nodularni i metastatski melanom →trombozirani hemangiom →subungvalne i subkornealne hemoragije
<i>Uzorak zvjezdanog praska</i>	→ prisutnost pigmentiranih pruga i/ili točkica i globula u radijalnom rasporedu na periferiji melanocitne lezije	→Reed nevus →Spitz nevus →ponekad u melanomu
<i>Paralelni uzorak</i>	→ u palmoplantarnim lezijama →nekoliko tipova uzroka: paralelan s brazdamama, paralelan s grebenima	→akralni melanocitni nevus →melanom akralne regije
<i>Multikomponentni uzorak</i>	→ prisutnosti tri ili više dominantnih značajki u jednoj leziji →prisutnost: više boja, nepravilne pigmentirane mreže i/ili hiperpigmentirane mreže, plavo-bjelkasti veo, regresijska područja (depigmentacija), smeđa ili crna okrugla područja nepravilnog oblika i neravnomjerno raspoređena unutar lezije, periferne crne točkice	→visoko sugestivno za melanom →bazocelularni karcinom
<i>Lakunarni uzorak</i>	→crvene (ili crne) lakune: mnogobrojne ovalne ili okrugle strukture pravilnih granica u različitim veličinama	→hemangiom →angiokeratom

\*tablica je kreirana prema autorima Soyer i sur. 2012.g. i Rezze i sur. 2004.g. (10,25)



**Slika 1.** Globalni uzorci dermoskopske slike kožne lezije. Na slici prikazano: a) retikularni uzorak; b)globularni (*cobblestone*) uzorak; c)homogeni uzorak; d)uzorak zvjezdanog praska. Prema autorima Soyer i sur. 2012.g. (10)

## 4.2 Lokalne strukture

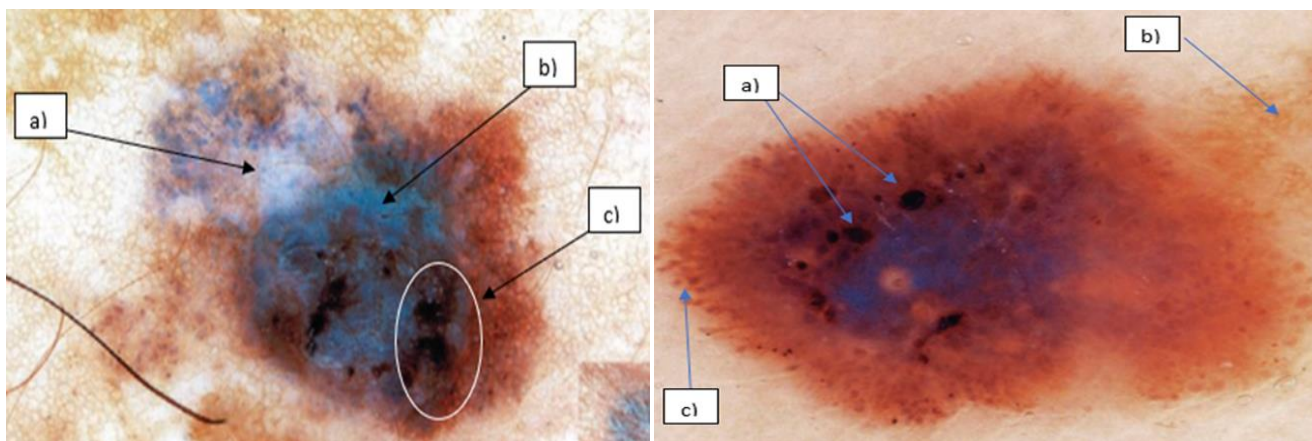
U specifične lokalne strukture kožne lezije ubrajamo: pigmentiranu mrežu, točkice, globule, pruge, plavo-bjelkasti veo, regresijska područja, hipopigmentacijska i hiperpigmentacijska područja (*blotches*). (23) Nabrojane osnovne lokalne značajke/strukture opisane su u Tablici 2. Također uz ove osnovne lokalne značajke/strukture postoji i nekoliko struktura koje su patognomonične za određene dijagnostičke entitete (primjerice otvori nalik komedonima, ciste nalik milijama, strukture nalik listovima i ostalo), a prikazane su i opisane u poglavlju 6. (23)

Tablica 2. Opis, histološka korelacija i dijagnostički značaj osnovnih lokalnih struktura dermoskopske slike kožnih lezija.\*

<b>Lokalna značajka</b>	<b>Osnovno</b>	<b>Histološka korelacija</b>	<b>Dijagnostički značaj</b>
<i>Pigmentirana mreža</i>	<p>→rešetkaste smeđe linije na difuznoj svijetlo-smeđoj pozadini</p> <p>→<u>tipična</u>: nježna i usko razmaknuta mreža koja je više ili manje redovito raspoređena kroz leziju i obično blijedi prema periferiji</p> <p>→<u>atipična</u>: crna, smeđa ili siva nepravilna mreža, nepravilno raspoređena kroz leziju sa mjestimično zadebljalim linijama te obično naglo završava na periferiji</p>	<p>→tanke linije mreže koreliraju s postojećim nakupinama melanina u projekcijama epidermisa u dermis (eng. <i>rete ridges</i>), a rupe mreže koreliraju s projekcijama dermalnih papila u epidermis</p>	<p>→ dermoskopski znak melanocitnih lezija, neovisno o njihovom biološkom ponašanju</p> <p>→Clark nevus, dermatofibrom, solarni lentigo</p> <p>→visoko sugestivno za melanom</p>
<i>Točke/kuglice (dots/globules eng.)</i>	<p>→ oštro ograničene, obično okrugle ili ovalne, crne, smeđe ili sive strukture različitih veličina</p> <p>→ mogu se podijeliti unutar lezije u pravilne i nepravilne (zbog svog oblika i raspodjele)</p>	<p>→ koreliraju s agregacijom pigmentiranih melanocita, melanofaga ili čak nakupina samog melanina unutar <i>stratum corneum</i>, ostalog epidermisa, dermo-epidermalne granice ili papilarnog dijela dermisa</p> <p>→ boja ovisi o razini lokalizacije pigmentiranih agregata unutar epidermisa i površinskog dermisa</p>	<p>→ mogu se pojaviti u benignoj i malignoj melanocitnoj proliferaciji</p> <p>→ kod melanoma, nepravilne točkice/kuglice javljaju se pretežno na periferiji i variraju veličinom i oblikom te su neravnomjerno raspoređene</p>

<i>Pruge</i>	→smeđe-crne linearne strukture promjenjive debljine, koje nisu jasno kombinirane s linijama pigmentirane mreže →pravilne ili nepravilne →uočljivije kada se nalaze na periferiji →uključuje i pojam radijalne pruge i pseudopode	→koreliraju sa agregatima (nakupinama) melanocita (melanina ili melanofaga) na DEG	→prisutnost nepravilnih pruga snažno ukazuje na malignitet, osobito neravnomjerno raspoređene po leziji →simetrični, radijalni raspored po cijeloj leziji posebno se nalazi u Reed nevusu →arhitektonski raspored pruga ključan je za dijagnozu
<i>Plavo-bjelkasti veo (eng. blue-whitish veil)</i>	→ konfluentna, sivo-plava do bjelkasto-plava pigmentacija	→ akantotični epidermis s kompaktnim ortokeratozama i više ili manje izraženim hipergranulozama koje obično prekrivaju veliko područje s melanocitnim agregatima i područjima u papilarnom dermisu ili na DEG	→ isključivo se nalazi u melanomima i Reed nevusu
<i>Pigmentacija (eng. blotches and structureless areas)</i>	→ tamno-smeđa do sivo-crna, difuzna područja koja sprečavaju prepoznavanje suptilnijih lokalnih značajki- <i>blotches</i> → lokalizirano ili difuzno područje smanjene pigmentacije unutar pigmentirane lezije- <i>structureless areas</i>	→koreliraju s većim ili manjim nakupinama melanina (u melanocitima, samostalno ili u melanofagima)	→nepravilno raspoređene pigmentacija ( <i>blotches</i> ) upućuju na malignitet (melanom) → <i>structureless areas</i> mogu se pojaviti u Clark nevusu u pravilnom rasporedu, a rijetko i u melanomu ukoliko su nepravilno raspoređene
<i>Područja regresije lezije</i>	→ više su ili manje dobro ograničena bijela područja nalik površinskom ožiljku → sivo-plava područja ili višestruke plavo-sive točkice	→ bijela područja odgovaraju fibrozi, a sivo-plava nakupinama melanofaga u dermisu koji fagocitiraju melanocite i melanin →često se jedno nalazi uz drugo	→ specifični dermoskopski kriteriji za melanom
<i>Ciste nalik milijama</i>	→žuto-bijele točkice, okrugle lezije	→globuli ili pseudociste intraepidermalnog keratina	→seborejična keratoza
<i>Otvori nalik komedonima</i>	→žuto-smeđe okrugle do ovalne strukture	→“čepovi“ keratina unutar dilatiranih folikularnih otvora	→seborejična keratoza
<i>Strukture nalik listovima</i>	→sivo-smeđe strukture koje izgledom podsjećaju na listove drveća	→pigmentirani agregati bazaloidnih stanica unutar papilarnog dermisa	→bazocelularni karcinom

\* tablica je kreirana prema Duma i sur. 2015.g. i Yadav i sur. 1993.g. (23,26)



**Slika 2.** Prikaz nekih od lokalnih struktura. Na slici desno redom prikazane strukture: a) *dots and globules*; b) iregularna pigmentna mreža; c) iregularne pruge. Na lijevoj slici redom prikazane strukture: a) regresijska područja; b) plavo-bijeli veo; c) *blotches*. Prema Soyer i sur. 2012.g. (27).

Vaskularne strukture također spadaju u važne lokalne značajke. Obzirom na veliku različitost vaskularnih struktura autori Kreuzsch i Koch 1996. godine i Argenziano i sur. 1999. godine klasificirali su ih u nekoliko skupina radi lakšeg dijagnostičkog pristupa te je spomenuta klasifikacija prikazana u Tablici 3. (28,29)

**Tablica 3.** Klasifikacija vaskularnih struktura\*

<b>Vaskularna struktura</b>	<b>Dijagnostički značaj</b>
<i>Comma vessels (eng.)</i>	→većinom u nevusima, posebno dermalnim nevusima
<i>Wreath vessels</i>	→sebacealna hiperplazija
<i>Arborizing vessels</i>	→najčešće u bazocelularnom karcinomu
<i>Hairpin vessels</i>	→najčešće u melanomu i seborejičnoj keratozi, planocelularnom karcinomu
<i>Dotted vessels</i>	→u većini melanotičnih tumora kože, planocelularnom karcinomu
<i>Linear irregular vessels</i>	→većinom prisutno u melanomu, planocelularnom karcinomu
<i>Vessels within regression structures</i>	→područja regresije melanoma

\*tablica je kreirana prema Argenziano i sur. 1999.g. i Kreuzsch i sur. 1996.g. (28,29)

## 5. DERMOSKOPSKA DIJAGNOSTIKA MELANOCITNIH LEZIJA KOŽE

### 5.1. Dermoskopska dijagnostika benignih melanocitnih kožnih lezija

Pigmentne lezije kože dijelimo na benigne i maligne. Unutar skupine benignih pigmentnih lezija nalaze se melanotične mrlje, melanocitni nevusi i posebni oblici nevusa. (30) Melanocitni nevusi su u suštini benigne proliferacije melanocita, a melanotične mrlje su lezije unutar epidermisa s povećanom količinom melanina ili melanocita. (30) U melanotične mrlje spadaju: *ephelides*, *macula café au lait*, *melanosis naeviformis*, melanotična makula sluznice, *lentigo simplex* te *lentigo senilis*. (30) Pigmentne nevuse dijelimo prema njihovoj lokalizaciji unutar kože na junkcijske, kompozitne i dermalne. Junkcijski nevusi sadržavaju melanocite na DEG, kompozitni i u DEG i u dermisu, a dermalni samo u dermisu te obzirom na to pokazuju različite dermoskopske slike prilikom dermoskopskog pregleda. (30,31). Prema etiologiji, nevuse možemo podijeliti na stečene i kongenitalne. (30,31)

Argenziano i sur. predložili su 2007.g. dermoskopsku klasifikaciju melanocitnih nevusa prema vlastitom kliničkom iskustvu, ali i prema analizi ostalih literaturnih podataka. (31) Poznavanje dermoskopije nevusa iznimno je važno u diferencijaciji benignih od malignih melanocitnih lezija kože. Većina osoba s brojnim nevusima ima dominirajući izgled i tip pojedine vrste nevusa. Obzirom na navedeno, kod svakog pacijenta neophodno je pregledati sve kožne lezije, a posebno pigmentne lezije te ih potom i međusobno uspoređivati. Ovakav pristup pruža mogućnost boljeg uočavanja malignih ili suspektnih lezija (onih izgleda „ružnog pačeta“) koje se znatno razlikuju od ostalih, ali i sprječava prekobrojne ekscizije benignih lezija i stvaranje nepotrebnih ožiljaka. (32)

Argenziano i sur. podijelili su nevuse prema dermoskopskom nalazu (kako je ranije navedeno) u sedam skupina: globularne, retikularne, Spitz/Reed nevuse, plave nevuse, nevuse specifične lokalizacije, nevuse sa specifičnim značajkama i neklasificirane nevuse. (31) Globularni i retikularni nevusi su najčešći te imaju i relativno specifičan dermoskopski nalaz. (31) Njihov prijedlog klasifikacije nevusa služi lakšem snalaženju u dermoskopskoj dijagnostici iako ne pripada službenoj klasifikaciji.

**Globularni nevusi** zapravo su kongenitalni nevusi po etiologiji i u njih ubrajamo one prisutne pri porodu ili one koji se pojave prije početka puberteta. (31) Globularni nevusi specifični su po globularnom uzorku kao globalnoj dermoskopskoj značajki lezije, najčešće su smeđe boje, simetrični i do 15 mm veličine. (31) U odrasloj dobi ovi globularni kongenitalni nevusi postanu elevirani s papilomatoznom površinom, a globalna dermoskopska značajka koja prevladava je *cobblestone* uzorak. (31) Ukoliko su globularni nevusi veći od 15 mm većinom se radi o pigmentiranim plakovima s prisustvom jedne ili više dlaka kroz leziju. (31) Histološki globularni nevusi spadaju u skupinu kompozitnih nevusa. (31)



**Retikularni nevusi** najčešći su podtipovi nevusa u odraslih osoba, a radi se o kasno stečenim nevusima. Različitih su veličina, također najčešće manji od 15 mm. (31) Dermoskopski su ovi nevusi karakterizirani pravilnom pigmentnom mrežom kroz cijelu leziju približno jednako, iako poneke veće lezije mogu ispoljavati multifokalne uzorke. (31) Histološki ovi nevusi su junksijski ili kompozitni. Nekoliko radova potvrđuje teoriju da retikularni nevusi regrediraju te u potpunosti nestanu u sedmom desetljeću života. (33-35)

**Spitz/Reed nevusi** većinom su stečeni nevusi, a pojavljuju se kako kod djece tako i kod odraslih. Kao i retikularni nevusi rijetko su prisutni nakon sedmog desetljeća života što također podupire teoriju da regrediraju s vremenom. (36) Klinički ovi nevusi su smeđe do crne boje lagano elevirani najčešće lokalizirani na licu, okrajinama i glutealnom području. (31) Uzorak zvjezdane prašine najupečatljivija je dermoskopska globalna značajka nevusa, a histološki se radi o junksijskim ili kompozitnim nevusima. Obzirom da se neki melanomi mogu prezentirati uzorkom zvjezdanog praska većina stručnjaka preporuča eksciziju ovakvih lezija iza puberteta bez obzira na eventualnu postojanost ili odsutnost malignog potencijala jer dermoskopijom ponekad, za ovakve lezije, to nije moguće odrediti. (37)

**Plavi nevusi** karakterizirani su homogenim dermoskopskim uzorkom gdje prevladava plava boja. Ovi nevusi mogu biti kongenitalni ili stečeni i većinom su postojani do kraja života. Histološki su vrlo specifični, a nalaze se unutar dermisa gdje su smješteni dendritički melanociti između kojih su prožete kolagene niti. (31)

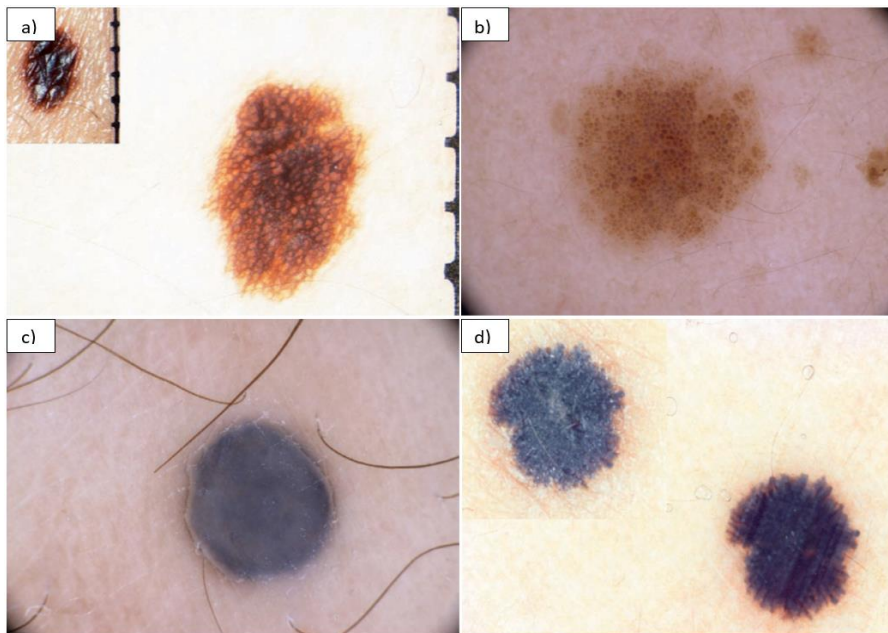
U **nevuse specifične lokalizacije** ubrajamo nevuse akralne regije, nevuse lica, nevuse nokatne ploče, nevuse genitalnog područja, umbilikusa i bradavice. (31) Obzirom na specifične lokalizacije ti nevusi imaju i specifične dermoskopske značajke karakteristične za svaku lokalizaciju posebno.

Kombinirani nevusi, halo nevusi, iritirani nevusi, nevusi s eritematoznim haloom i rekurentni nevusi spadaju u skupinu **nevusa sa specifičnim značajkama**. (31)

U posljednju skupinu nevusa po ovoj klasifikaciji spadaju **neklasificirani nevusi**, zapravo, oni koji se po svojim dermoskopskim slikama teško mogu svrstati u neku od gore navedenih skupina. Ova grupa nevusa predstavlja dijagnostički izazov i sivu zonu između diferencijacije benignih i malignih lezija i svakako zahtjeva veću pažnju i posvećenost prilikom pregleda. (31) Poznavanje dermoskopskih značajki nevusa kao benignih lezija važno je u smislu izbjegavanja nepotrebnih ekscizija, a posebno je važno za što raniju distinkciju melanoma od nevusa kako bi se maligna lezija ekscidirala u ranijem stadiju. Također je važno razlikovati kongenitalne od stečenih nevusa obzirom da stečeni nevusi najvjerojatnije nastaju ekspozicijom ultravioletnom (UV) zračenju. (30) Pravi stečeni nevusi su retikularni dok oni kongenitalni pokazuju globularni uzorak (ili *cobblestone* u starijoj dobi). Također ove dvije skupine nevusa imaju i drugačiju evoluciju tijekom života gdje retikularni nevusi regrediraju što onda rezultira

većom prisutnošću *cobblestone* uzorka u nevusima starijih osoba. (31) Dermoskopski prikaz nekoliko nevusa nalazi se na Slici 3.

Nevus koji često izaziva zabrinutost je tzv. crni ili hipermelanotični nevus radi tamne boje i centralno smještene crne mrlje koja prekriva većinu nevusa. (38) Crna mrlja histopatološki korelira s pigmentiranom parakeratozom inače retikularnog nevusa. (38) Ipak, ova pigmentirana mrlja može se lako ukloniti pomoću trake, što omogućuje otkrivanje prepoznatljivog izgleda retikularnog nevusa i olakšava dijagnozu. (38)



**Slika 3.** Prikaz nevusa: a) retikularni nevus; b) globularni nevus; c) plavi nevus; d) lezija uzorka zvjezdanog praska- moguće Spitz/Reed nevus međutim savjetuje se ekscizija. Prema Soyer i sur. 2012.g. (10)

## 5.2. Dermoskopska dijagnostika melanoma

Zloćudni tumor melanocita naziva se melanom, a spada u najagresivnije zloćudne tumore kože i sluznica radi svoje sklonosti vrlo ranom limfogenom i hematogenom metastaziranju. (39) Prema zadnjim podacima Svjetske zdravstvene organizacije u Hrvatskoj se pojavljuje malo manje od 600 novih slučajeva melanoma godišnje. (*The Global Cancer Observatory* - ožujak, 2019.g.) Petogodišnja prevalencija za Hrvatsku prema zadnjim podacima bila je 45.52 oboljelih na 100 000 osoba s 1.62% umrlih unutar skupine oboljelih u 2018. godini. (*The Global Cancer Observatory* - ožujak, 2019.g.) Od brojnih etioloških rizičnih čimbenika za nastanak melanoma (pozitivna obiteljska anamneza, tip kože, prethodni tumor kože, imunosupresija itd.), najvažnije je UV zračenje s naglaskom na ranu ekspoziciju u djetinjstvu i adolescenciji. (39) Kliničkom slikom melanoma dominiraju vidljive promjene lezije tijekom vremena, znakovi upale, pojave erozija i krvarenja. (39) Melanome možemo podijeliti u četiri glavne skupine: površinsko šireći melanom, nodularni melanom, lentigo maligni melanom i akralni lentiginozni melanom. (39) Rjeđi oblici melanoma uključuju melanome sluznica, amelanotične melanome, verukozne

melanome, spitzoidne melanome itd. Osobitosti pojedine skupine melanoma prikazane su u Tablici 4.

Tablica 4. Osobitosti pojedine skupine melanoma\*

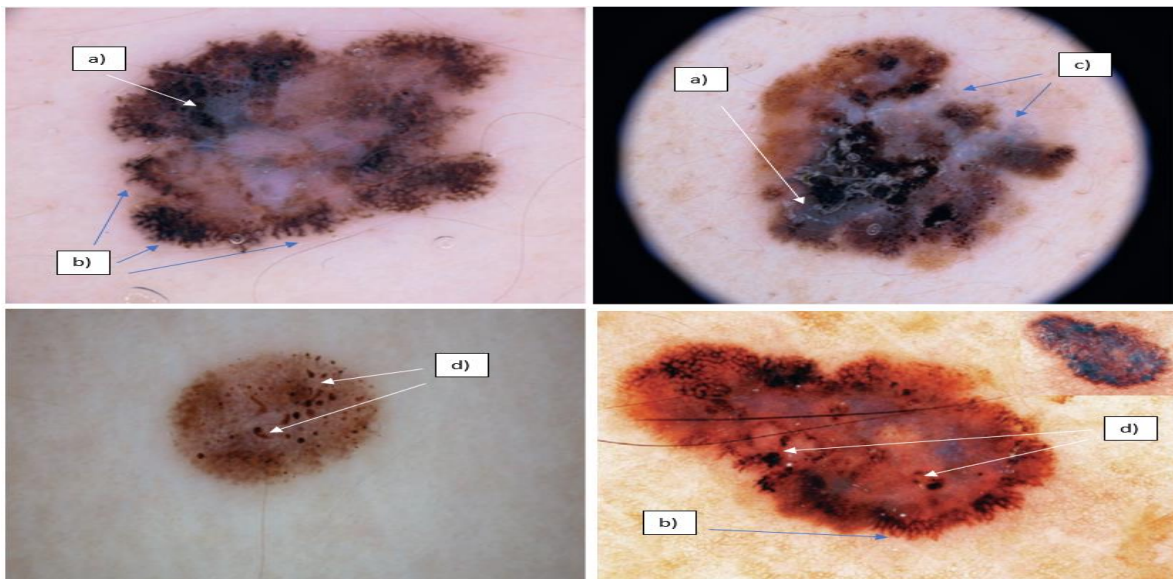
<b><u>Skupina melanoma</u></b>	<b><u>Osobitosti</u></b>
Površinsko šireći melanom	→ najčešći u populaciji bijele rase, češće u žena i u dobi 30-50 godina → horizontalna (ravna lezija) i vertikalna (neravna površina) faza rasta → predilekcijska mjesta u žena su noge, a muškaraca leđa
Nodularni melanom	→ drugi po redu po učestalosti → iz nevusa ili <i>de novo</i> → predilekcijska mjesta su trup, glava i vrat → agresivan, može imati i samo vertikalnu fazu rasta bez vidljive horizontalne
Lentigo maligni melanom	→ melanom starije životne dobi iznad 65 godina → predilekcijska mjesta su kronično osunčana područja, na licu nos i obrazi → lentigo maligna je prekursorska lezija, a horizontalni rast može trajati i do 15 godina
Akralni lentiginozni melanom	→ najrjeđi oblik; češći u populaciji crne rase → lokacije dlanovi, tabani i subungvalno → nakon 65. godine života

\*tablica je kreirana prema Šitum i sur. 2014.g. (39)

TNM klasifikacija melanoma prema *American Joint Committee on Cancer thickness categories* iz 2018.g. definira podjelu melanoma prema debljini lezije u skupine: T1 [debljina  $\leq 1.00$ mm, gdje T1a uključuju melanome  $< 0.80$  mm bez ulceracije, dok T1b uključuje melanome  $0.80-1.00$  mm s ili bez ulceracije i one  $< 0.8$  mm s ulceracijom], T2 [ $1.00\text{mm} < \text{debljina} \leq 2.00\text{mm}$ ], T3 [ $2.00\text{mm} < \text{debljina} \leq 4.00\text{mm}$ ] i skupina T4 [debljina  $> 4.00$  mm]. (40) Obzirom na prisutnost i broj metastaza u regionalnim (sentinel) limfnim čvorovima, kao prvim lokacijama širenja melanoma, klasifikacija dijeli tumore dodatno na N0, N1, N2 i N4. (40) Treća dimenzija TNM klasifikacije melanoma odnosi se na prisutnost udaljenih metastaza (M0, M1a, M2b i M2c skupine). (40) Liječenje melanoma je zahtjevno i u današnje vrijeme obzirom da se često uoči u uznapredovanim stadijima s udaljenim metastazama (jetra, pluća, kosti, mozak) i velike debljine lezije. U ranom otkrivanju melanoma dermoskopska dijagnostika ima veliku ulogu, a brojni efikasni algoritmi (*pattern analysis*, *ABCD rule*, *7-point checklist*, *Menzies metoda bodovanja*) kreirani su za što ranije postavljanje točne dijagnoze. Specifične i definirane lokalne dermoskopske značajke određene kožne lezije pomažu, pomoću navedenih algoritmima, u određivanju potencijalne malignosti lezije.

### **Pattern analysis algoritam**

Globalne značajke analizirane *pattern analysis* algoritmom uključuju retikularni, globularni, *cobblestone*, homogeni uzorak, uzorak zvjezdanog praska, paralelni, multikomponentni i nespecifični uzorak. Prema literaturnim podacima, globalne dermoskopske značajke lezije najviše prediktivne za melanom su multikomponentni i nespecifični uzorak. Od lokalnih dermoskopskih značajki lezije algoritam analizira pigmentiranu mrežu, kuglice i točkice, pruge, plavo-bijeli veo, regresiju struktura, hipopigmentaciju, hiperpigmentaciju (*blotches*) i vaskularne strukture. Lokalne značajke plavo-bijeli veo, regresija struktura i atipična pigmentna mreža visoko su prediktivne za melanom, a strukture kao točkice, kuglice, pruge, *blotches* samo ukoliko su nepravilnog oblika ili asimetričnog rasporeda unutar lezije. Prema članku autora Argenziano i sur. iz 2003.g., pet najprediktivnijih dermoskopskih značajki za melanom, evaluirane *pattern analysis* algoritmom, su: atipična pigmentna mreža (najveći omjer izgleda: 9,0), zatim iregularne pruge, prisutnost regresije struktura, iregularne točke i kuglice i multikomponentni uzorak lezije. (24) Iako vaskularne strukture u navedenoj studiji nisu imale veliku prediktivnu vrijednost za dijagnozu melanoma od vaskularnih struktura najčešće se pronalaze: *dotted, linear irregular vessels, vessels within regression structures*. (29) Strukture sugestivne za dijagnozu melanoma koje se mogu evaluirati algoritmom *pattern analysis* prikazane su na Slici 4.



**Slika 4.** Na slici su prikazi četiri dermoskopske slike melanoma u kojoj svaka lezija ima nepravilnu pigmentnu mrežu, a ostale strukture su označene slovima redom: a) plavo-bijeli veo; b) iregularne pruge; c) područja regresije struktura; d) iregularne točke i kuglice. Prema Soyer i sur. 2012.g. (27)

### 7-point checklist algoritam

Drugi algoritam osim *pattern analysis* za diferencijaciju malignih od benignih pigmentnih lezija dermoskopskom dijagnostikom je i *7-point checklist*. (19) Algoritam se izvodi po principu bodovanja lezije koja se gleda dermoskopom na osnovi ne/prisutnosti određenih struktura zadanih u algoritmu. Obzirom na ukupni rezultat bodovanja koji dobije promatrana lezija postavlja se kvantificirana predikcija za dijagnozu melanoma. Strukture i metoda bodovanja dermoskopske slike promatrane lezije navedene su u Tablici 5. Za lezije koje bodovanjem u algoritmu od strane dermoskopičara dobiju 3 boda ili više preporuča se ekscizija u cijelosti, dok one koje dobiju manje od 3 boda su vrlo vjerojatno benigne kožne lezije bez indikacija za eksciziju. (19,24)

Tablica 5. 7-point checklist algoritam\*

<b>Dermoskopski kriteriji/strukture</b>	<b>Pribrojani bodovi</b>	<b>Opis kriterija/strukture</b>
Atipična/iregularna pigmentna mreža	2	→crna, smeđa ili siva nepravilna mreža
Plavo-bijeli veo	2	→područje bez strukture s plavom pigmentacijom i bijelim filmom poput stakla
Atipične vaskularne strukture	2	→ <i>dotted, linear irregular vessels, vessels within regression structures</i>
Iregularne pruge	1	→pruge nepravilno distribuirane na rubovima lezije
Iregularne pigmentacije ( <i>blotches</i> )	1	→područja crne ili smeđe pigmentacije nepravilno raspoređene unutar lezije
Iregularne točkice, kuglice	1	→crne ili smeđe pigmentirane točkice i kuglice nepravilno raspoređene unutar lezije
Regresijske strukture	1	→područja izgleda bijelog ožiljka ili plavo-sive granule na klinički ravnim dijelovima lezije

\*tablica kreirana prema Argenziano i sur. 2003.g. i Argenziano i sur. 1998.g. (19,24)

### ABCD rule algoritam

U procjeni lezije pomoću *ABCD rule* algoritma fokus je na evaluaciji asimetrije (*a=asimmetry*), rubova (*B=border*), boje (*C=color*) i dermoskopskih struktura (*D=dermoscopic structures*) lezije od interesa. (18)

U evaluaciji asimetrije, lezija bi trebala biti imaginarno podijeljena s dvije okomite osi postavljene na način podijele lezije u najsimetričnijima ravninama, čime se dobiva najniži mogući rezultat asimetrije. (18) *ABCD rule* algoritam uključuje i procjenu asimetrije konture lezije i asimetrije distribucije boja i struktura. Drugim riječima, asimetrija se mora bodovati uzimajući u obzir konturu i raspodjelu boja i struktura na obje strane svake osi. Ako je asimetrija odsutna u odnosu na obje osi unutar lezije, rezultat asimetrije je 0. Ako postoji samo asimetrija po jednoj osi, rezultat asimetrije je 1. Ako postoji asimetrija u obje osi, rezultat asimetrije je 2. Važno je naglasiti da mnoge lezije koje se klinički prikazuju simetrične mogu biti dermoskopski

znatno asimetrične obzirom na raspodjelu boja i struktura. Rezultat asimetrije treba pomnožiti s težinskim faktorom 1.3. kako bi se izračunao ukupni rezultat za segment algoritma: asimetrija lezije. (18,24)

Procjena rubova lezije temelji se na ne/postojanju oštrog, naglog prekida pigmentnog uzorka na periferiji lezije. U svrhu analize, lezije su podijeljene u osam kategorija pomoću 4 osi međusobno pod kutem od 45°. Maksimalni rezultat od osam bodova daje se kada cijeli rub lezije (tj. svih osam segmenata) prezentira oštar završetak uzorka. Ako rub lezije u svih osam kvadranta ima nejasnu granicu, tada je dana minimalna ocjena 0. Minimalni rezultat je 0 bodova, a maksimalni je 8 bodova te se svaki dobiveni rezultat množi s težinskim faktorom 0,1 za dobivanje konačnog rezultata u evaluaciji ruba lezije. (18,24)

Prilikom određivanja ocjene boje lezije promatra se prisutnost sljedećih šest boja: bijela, crvena, svijetlo smeđa, tamno smeđa, plavo-siva i crna. Prisutnost svake boje donosi 1 bod, a težinski faktor kojim se množi krajnji rezultat za boju je 0,5. (18,24)

Za procjenu dermoskopskih struktura (diferencijalnih) struktura, razmatra se pet glavnih lokalnih značajki: pigmentirana mreža, homogena područja, iregularne pruge, točke i kuglice (globuli). Za prisutnost svake strukture pripisuje se 1 bod, a težinski faktor množenja je 0,5. (18,24)

Nakon evaluacije sva četiri parametra njihovi rezultati (dobiveni množenjem svakog posebno s težinskim faktorom) se zbrajaju za dobivanje krajnjeg ukupnog rezultata za svaku pojedinu dermoskopski promatranu leziju. Ukupni rezultat manji od 4,75 smatra se da imaju benigne lezije, rezultat između 4,75 i 5,45 imaju sumnjive lezije za koje se preporuča intenzivno praćenje ili eventualna ekscizija, dok se za lezije s rezultatom većim od 5,45 preporuča ekscizija jer su visoko suspektne na malignitet. (18,24) Autori studije Kittler i sur. 1999. godine predložili su dodatak prvotnom algoritmu u vidu dodatne analize evolucije lezije kroz vrijeme (u smislu povećanja i mijenjanja njenog izgleda) što je povećalo osjetljivost metode za 3-8%. (41)

### ***Menzies metoda bodovanja***

Metoda *Menzies* je pojednostavljena metoda dermoskopije za dijagnosticiranje melanoma. (42) Metoda se temelji na 11 dermoskopskih značajki koje se boduju kao prisutne ili odsutne. Kako bi se izradio model, odabrane su pojedinačne značajke s niskom osjetljivošću za melanom ("negativne značajke") i one s visokom specifičnošću za melanom ("pozitivne značajke"). (42) Da bi se dijagnosticirao melanom, nijedna od dvije "negativne značajke" ne bi trebala biti pronađena ili/i najmanje 1 od 9 "pozitivnih osobina" mora biti prisutna.

U „negativne značajke“ ubraja se simetrija lezije koja uključuje simetriju svih struktura i uzorka, uključujući i simetriju boje duž bilo koje osi kroz centar lezije, a ne zahtijeva simetriju oblika lezije. Druga „negativna značajka“ je prisutnost samo jedne boje u leziji. (42) Melanomi se

obično manifestiraju asimetrijom i prisutnošću više od jedne boje obzirom da maligni melanociti često zadržavaju stanični melanin i mogu se naći na različitim dubinama u koži što uzrokuje pojavu različitih boja na dermoskopskoj slici.

„Pozitivne značajke“ uključuju prisutnost plavo-bijelog vela, malih, višestrukih i žarišnih smeđih točki nepravilno raspoređenih po leziji, iregularnih pruga, pseudopoda (gomoljaste projekcije poput stopala prisutne na rubu lezije, histološki koreliraju s prugama), depigmentacijskih područja nalik ožiljku (potrebno je razlikovati od hipomelanotičnih područja koja se obično nalaze u nevusima), globula (točkice) crne boje na ili blizu ruba lezije, zatim prisutnost više boja unutar lezije (minimalno 5 boja od šest navedenih u odlomku *ABCD rule*), regresijskih područja s plavo-sivim točkama (predstavljaju melanofage većinom u površinsko širećem i lentigo maligna melanomu) i proširene pigmentne mreže u središtu lezije (značajka lentigo maligna melanoma, a histološki predstavlja ekspanziju melanocitnih gnijezda na DEG-u). (24,42).

### **5.3. Dermoskopsko praćenje melanocitnih lezija kože**

Osobe koje s velikim brojem nevusa, osobito ako je izgled tih nevusa klinički atipičan, imaju najveći čimbenik rizika za nepravovremeno dijagnosticiranje melanoma koji u ranoj fazi često nisu prepoznatljivi, budući da su mali, ravnomjerno obojeni i pogrešno dijagnosticirani kao uobičajeni nevus. (43) Navedena činjenica stvara dijagnostičku poteškoću obzirom da ipak većina melanoma nastaje *de novo*. (43) Digitalno fotografiranje cijelog tijela (u smislu što većeg broja lezija) i periodično digitalno dermoskopsko praćenje poboljšavaju rano prepoznavanje melanoma. (43) Dermoskopsko praćenje prema tome daje informacije o evoluciji lezije tijekom vremena, što zauzvrat pomaže u dijagnostici obzirom na pretpostavku da su benigne lezije biološki indolentne za razliku od malignih koje se radi svoje invazivnosti i agresivnosti mijenjanju i s vremenom pokažu svoje tipične dermoskopske značajke. (43) Dermoskopsko praćenje pigmentnih lezija pacijenta u suštini znači višestruko pregledavanje lezije ili više njih kroz značajan vremenski period. Pacijenti s obiteljskom ili osobnom anamnezom melanoma, pacijenti s fototipom kože I ili II (prema Fitzpatrickovoj klasifikaciji) te s velikim brojem nevusa trebali bi se periodično dermoskopski pregledavati po mogućnosti kod istog liječnika specijalista, a obzirom da morfološke promjene lezija postanu evidentne s vremenom potrebno je pacijente pratiti kroz dug period. (44) Braun i sur. opisali su dva načina evolucije melanocitnih lezija koje su ustanovili dermoskopskim praćenjem 150 pigmentnih lezija kroz dvogodišnji period. (12) Jedan način evolucije bio je povećanje jačine pigmentacije vjerojatno zbog sezonskih izlaganja UV sunčevim zrakama, dok je drugi označavao povećanje u dijametru s visokom naznakom na displaziju lezije. (12) Mogući znak rasta lezije je prisutnost sitnih smeđih točkica oko samog ruba lezije. Iako je taj fenomen čest u nevusa mlađe dobi (djeca i adolescenti) i nije znak malignosti, svaka takva pojava u melanocitnoj leziji odrasle dobi indikacija je za praćenje ili eksciziju zbog visoke prediktivnosti za melonom. (45) Trenutno



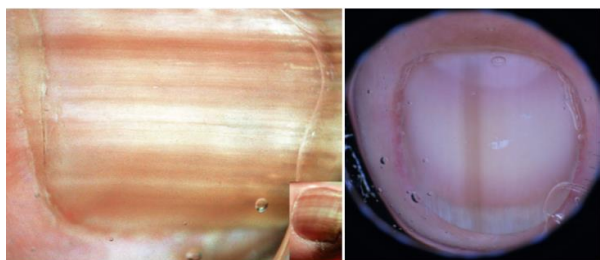
je dostupan veliki broj različitih video-digitalnih uređaja koji mogu pohraniti sliku zabilježenu dermoskopom na računalo, analizirati ju i uspoređivati s idućim slikama u vremenskom periodu.

Postoji nekoliko protokola dermoskopskog praćenja, uključujući kratkoročno praćenje nakon 3 mjeseca, 6 i 12 mjeseci i dugoročno praćenje tijekom godina. (43) Prema tome svaka lezija koja pokazuje promjene nakon 3 mjeseca ili se asimetrično širi nakon 6 do 12 mjeseci trebala bi se ekscidirati prema smjernicama u literaturi. (43) Također je važno naglasiti kako se za nodularne ili plave lezije ne savjetuje praćenje već je indicirana ekscizija nakon prvog pregleda. (43) Kod djece i mlađih pacijenata potrebno je obratiti pažnju na divovske kongenitalne nevuse u smislu dermoskopskog praćenja obzirom da oni predstavljaju najveći rizik za razvoj melanoma, međutim korist dermoskopije je u tim primjerima donekle ograničena radi prirode razvoja melanoma. (43) U populacije djece ne vrijedi pravilo ekscizije svake lezije koja raste nakon 3 mjeseca obzirom da u toj dobi i nevusi benigne prirode mogu pokazivati osobine rasta. Za razliku od odrasle populacije, u djece se ravni pigmentirani Spitz nevus s karakterističnim dermoskopskim obrascem zvjezdanog praska, može kontrolirati konzervativno i redovito pratiti obzirom da postoji dokumentirana tendencija involucije takvih nevusa. (43)

#### **5.4. Dermoskopska dijagnostika melanocitnih lezija specifičnih lokacija**

##### **Subungvalni melanom**

Subungvalni melanom obično se prezentira jednom prugom na noktiju koja se ne može povezati s ozljedom. (46) Mijenjanje boje u tamniju ili širenje pruge s vremenom uz moguću bolnost i krvarenje, podiže sumnju na subungvalni melanom. (46) Takve pruge mogu se pojaviti na noktima ruku i/ili nogu. Melanom noktiju čini 1-2% od ukupnog broja melanoma u populaciji bijele rase i 15-20% melanoma u populaciji crne rase. (47) Za razliku od nevusa nokatne ploče koji se također može prezentirati pigmentiranom prugom kroz uzdužnu os nokta, subungvalni melanom ima nekoliko visoko rizičnih dermoskopskih kriterija (Slika 5), a oni uključuju: asimetriju boje i strukture, nepravilne pigmentne trake, nepravilne mrlje, krv, nepravilne točkice i globule i Hutchinsonov znak (pigmentacija pruge koja se širi na područje gdje se nokat susreće s kutikulom). (47)



Slika 5. Lijevo na slici subungvalni melanom, a desno subungvalni nevus. Prema Soyer i sur. 2012.g. (47)



## Lentigo maligni melanom

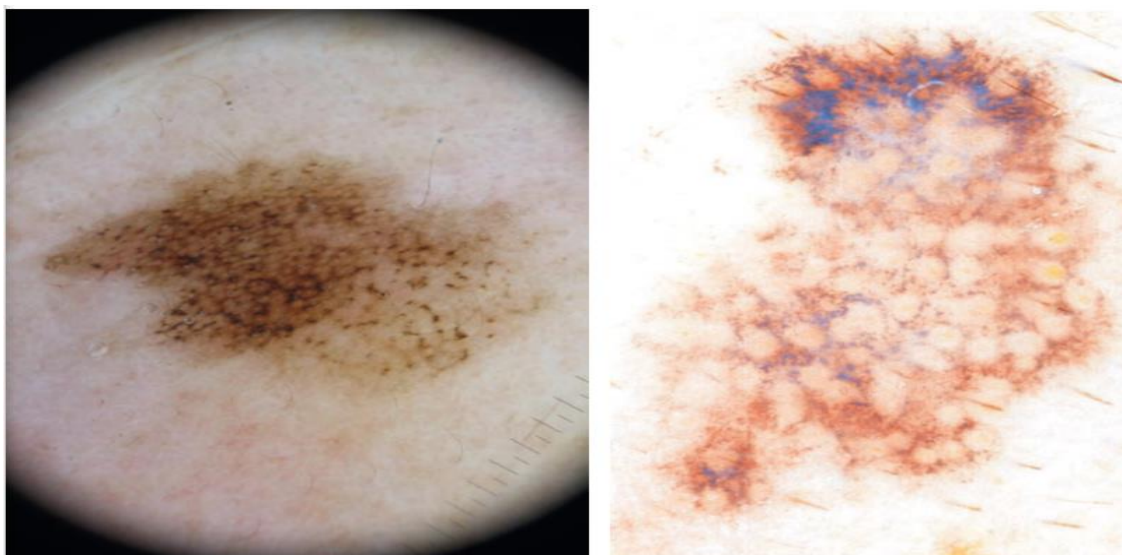
Lentigo maligni melanom najčešće se javlja na koži oštećenoj UV zračenjem. (48) Nastaje iz *in situ* lezije koja se naziva *lentigo maligna*. Zbog specifične anatomije kože lica koju karakteriziraju brojne folikulosebacealne jedinice lentigo maligni melanom ima i specifične dermoskopske značajke: kružno-granulirane strukture i asimetrično pigmentirane folikule (višestruke smeđe ili plavo-sive točke ili pigmentacije koje okružuju otvore folikulosebacealne jedinice s prstenasto-zrnatim izgledom te mogu biti asimetrično raspoređene), romboidne strukture (zadebljana područja pigmentacije koja okružuju folikulosebacealnu jedinicu) i sivu pseudomrežu. (48) Pseudomreža kožnih lezija lica je zbog posebne anatomije kože lica, koju karakteriziraju blisko smješten folikularni infundibuli, različita od pigmentirane mreže koju vidimo u lezijama udova ili trupa. (48) Dijagnostički izazov je razlikovati lentigo maligni melanom, pigmentiranu aktiničku keratozu i solarni lentigo radi sličnih dermoskopskih značajki (Slika 6.). (49) Studija autora Lallas i sur. iz 2016 godine ispitala je koji su najčešće prisutni dermoskopski kriteriji za lentigo maligni melanom i koji im je značaj za točno postavljanje dijagnoze. Prema njihovim rezultatima prisutnost sivih perifolikularnih pigmentiranih kružnih područja, sivih romboidnih struktura i neupadljivih folikula je bila najznačajnija za dermoskopsko postavljanje dijagnoze lentigo malignog melanoma dok su prisutnost bijelih kružnih struktura tj. upadljivih, odmah evidentnih, folikula i prisutnost ljuskave površine lezije bili negativni prediktori za dijagnozu. (50) Lallas i sur. također predlažu algoritam za dijagnostiku lentigo malignog melanoma pomoću sheme bodovanja prisutnosti određenih dermoskopskih značajki. (50) Prikaz algoritma nalazi se u Tablici 6.

Tablica 6. Algoritam dermoskopske dijagnostike lentigo malignog melanoma\*.

<b>Dermoskopska značajka</b>	<b>Pridodani bodovi</b>
<i>Sive romboidne strukture</i>	+2
<i>Neupadljivi folikuli</i>	+1
<i>Siva perifolikularna područja</i>	+1
<i>Intenzivna pigmentacija lezije</i>	+1
<i>Bijele kružne strukture</i>	-2
<i>Ljuskava površina lezije</i>	-1

\*Prema autorima Lallas i sur. 2016.g. ukupan rezultat veći ili jednak 1 sugestivan je za lentigo maligni melanom sa specifičnošću 55,4% i osjetljivošću 92,9%. (50)

Unatoč navedenom, mnoge visoko rizične lezije kože lica često su bezlične, bez nekih specifičnih dermoskopskih značajki, te je u takvim slučajevima teško donijeti pravu i sigurnu dijagnozu. Zato je potrebno lezije međusobno uspoređivati, tragati za što više karakterističnih dermoskopskih značajki, a kod nesigurne dijagnoze primijeniti daljnje dijagnostičke postupke.



Slika 6. Na slici lijevo lentigo maligna melanom, a na slici desno vjerojatno aktinična keratoza. Prema Soyer i sur. 2012.g. (48)

### **Akralne melanocitne lezije**

Akralni melanom također je čest u populaciji crne i žute rase. (51,52) Smješten je na dlanovima i tabanima te je povezan s lošijom prognozom, vjerojatno zbog kasnog postavljanja dijagnoze obzirom na njegovu lokalizaciju teže dostupnu pregledu. (53) Paralelni uzorak kao globalna dermoskopska značajka nalazi se isključivo u lezijama na koži dlanova i tabana zbog prisutnosti određenih anatomskih struktura kože svojstvenih tim lokalizacijama. (54) Pigmentacija može slijediti brazde, kao i grebene kože, ali se rijetko mogu postaviti i pod pravim kutom u odnosu na te strukture. (54)

Uzorak paralelan s brazdama obično se nalazi u akralnim benignim nevusima, a uzorak paralelan s grebenima sugerira akralni melanom. (54)

Pri dermoskopskom pregledu akralne lezije, najprije treba analizirati periferiju lezije kako bi se odredio položaj grebena i brazda, a potom analizirati raspoređenost pigmentacije. Pigmentacija može biti prisutna u grebenima (kada su pigmentirane linije deblje od brazdi i imaju bijele točkice koje teku poput niza bisera) ili u brazdama (Slika 7.). (54, 55)

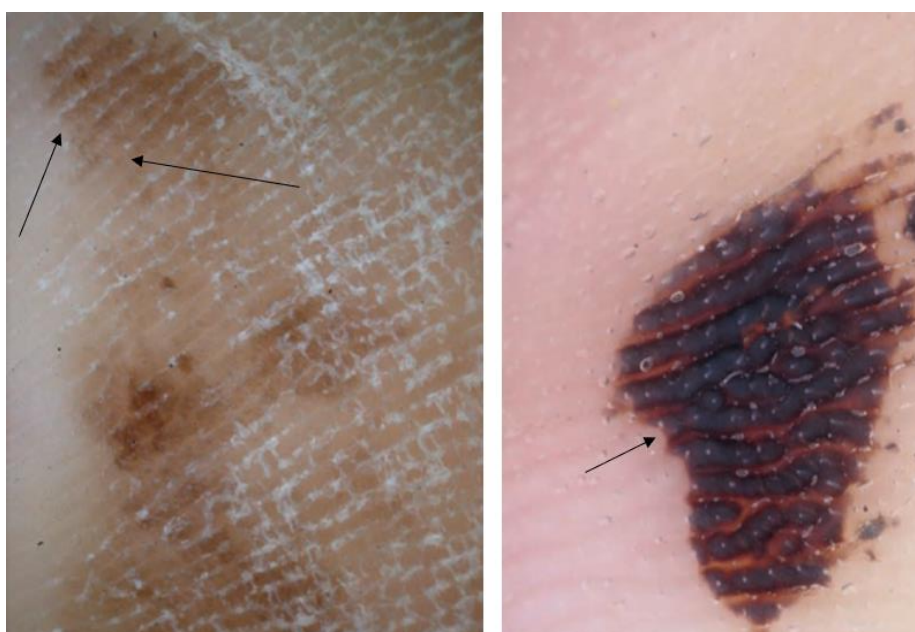Neki od ostalih kriterija koji mogu pobuditi sumnju na akralni melanom su rešetkasti i fibrilarni uzorci, multikomponentni uzorak, asimetrija struktura i boje, iregularni krugovi i točkice ili iregularna pigmentirana područja, područja regresije struktura, varijacije crvene boje i prisutnost krvi. (54, 55) Diferencijalna dijagnoza akralnih lezija koje pokazuju paralelni uzorak grebena uključuje akralni melanom i subkornealno krvarenje. U sumnjivim slučajevima može se provesti test struganja u kojem se jednostavno ostruže kornealni sloj skalpelom, a ako to struganje rezultira uklanjanjem pigmenta radi se o subkornealnom krvarenju. (54) Prema gore navedenim dermoskopskim kriterijima autori Lallas i sur. 2015. g. predložili su algoritam za dermoskopsku dijagnostiku akralnog melanoma pod nazivom *BRAAFF checklist* koji je

prikazan u Tablici 7., a zasniva se na bodovanju prisutnosti specifičnih dermoskopskih značajki. (55)

Tablica 7. BRAAFF checklist\*.

Akronim	Dermoskopska značajka	Pridodani bodovi
B	Iregularna pigmentacija ( <i>blotch</i> )	+1
R	Paraleni pigmentirani grebeni ( <i>parallel ridge pattern</i> )	+3
A	Asimetrija struktura	+1
A	Asimetrija boja	+1
F	Paralelne pigmentirane brazde ( <i>parallel furrow pattern</i> )	-1
F	Fibrilarni uzorak	-1

\*Prema autorima Lallas i sur. 2015.g. Ukupan rezultat veći ili jednak 1 je sugestivan za dijagnozu akralnog melanoma s osjetljivošću 93,1% i specifičnošću 86,7%. (55)



Slika 7. Na slici lijevo akralni melanom (strelicama označen paralelni pigmentirani grebeni), a na slici desno traumatsko krvarenje tabana (strelicom označen paralelna pigmentirana brazda). Prema Soyer i sur. 2012.g. (54)

### 5.5. Indikacije za eksciziju pigmentne melanocitne lezije

U literaturi trenutno ne postoje „striktno“ smjernice o tome kako tretirati melanocitne lezije obzirom da se svaka može prezentirati posebno i drugačije te je njihova dermoskopska evaluacija i dalje, ipak, subjektivna. Međutim, postoje preporuke vodećih stručnjaka i stručnih društava koje kriterije treba primijeniti kako bi se povećala uspješnost dermoskopske dijagnostike te u svrhu što ranijeg uklanjanja malignih promjena. Prema tome posebnu pažnju treba obratiti pacijentima s rizičnim faktorima za razvoj melanoma (fototip kože I i II, dugotrajna ekspozicija UV sunčevom zračenju, pozitivna obiteljska i osobna anamneza za melanom, zapažanje rastuće ili mijenjajuće lezije od strane pacijenta, pacijenti s mnogobrojnim nevusima i/ili atipičnim nevusima itd.). (56) Kod pristupa pacijentu trebalo bi pregledati kožu cijelog tijela

i sve vidljive sluznice, dermoskopski pregledati sve nevuse (ili što više) i međusobno ih usporediti kako bi se i na taj način pronašla eventualna lezija koja se značajno razlikuje od drugih. Pri donošenju krajnje odluke o tretiranju lezije preporuka je kombinirati kliničku s dermoskopskom slikom. (11) U Tablici 8. prikazane su preporuke u literaturi vezane za dijagnostiku i tretiranje lezija kože.

**Tablica 8.** Preporuke za dermoskopsku dijagnostiku melanoma

Koje bi lezije trebale biti dermoskopski evaluirane?	→lezije koje se mijenjaju (posebno u osoba starijih od 50 godina) (ref.57) →lezije klinički različite od ostalih (ref.58) →lezije koje su iz daljine klinički jednake drugima, ali se iz blizine značajno razlikuju (ref.32) →lezije koje klinički izgledaju kao melanom (ref.59)
Koje lezije bi trebalo ekscidirati ili kontinuirano pratiti obzirom na dermoskopski nalaz?	→lezije koje se mijenjaju kod visoko rizičnih pacijenata (ref.44) →lezije s regresijom, nodularne lezije, lezije u starije osobe koje imaju dermoskopske znakove rasta, Spitzoidne lezije (preporuka je odmah ekscidirati) (ref.44) →atipičan plavi nevus, atipičan izgled seborejične keratoze, atipičan izgled dermatofibroma treba pratiti ili eventualno ekscidirati (ref.60-62) →pigmentne lezije akralne regije s nepravilnim uzorkom preporuka je ekscidirati (ref.63)

## 6. DERMOSKOPSKA DIJAGNOSTIKA NEMELANOCITNIH LEZIJA

Za dijagnosticiranje nemelanocitnih lezija kože trebaju nedostajati dermoskopski kriteriji specifični za melanocitne lezije kao što su pigmentna mreža, globuli, pruge, homogeni i paralelni uzorci, a trebaju biti prisutni dermoskopski kriteriji koji se smatraju specifičnima za pojedine entitete (naprimjer bazocelularni karcinom (BCC), seborejičnu keratozu, hemangiom ili dermatofibrom). (64)

### 6.1. Maligni epidermalni tumori

Maligni epidermalni tumori su novotvorine keratinocita epidermisa i možemo ih sistematski podijeliti na intraepidermalne, invazivne i metastatične karcinome. (65) U skupinu malignih epidermalnih tumora spadaju BCC i planocelularni karcinom (SCC). (65)

#### Bazocelularni karcinom

Iako spada u epidermalne karcinome u smislu svojih malignih osobina, BCC je zapravo lokalno invazivan i iznimno (rijetko) metastazira. Radi se o novotvorini stanica bazalnog sloja epidermisa koje se nalaze uz dlačni folikul ili lojne žlijezde te ga radi toga neki autori u literaturi klasificiraju kao maligni tumor adneksa. (65,66) Većinom se javlja u osoba iznad 50 godina starosti, svijetle puti koji su više izloženi UVB zračenju, a navedena obilježja su u literaturi najčešće spominjani rizični faktori za razvoj BCC-a. (65-67) Kao najčešći tumor kože BCC ima predilekcijska mjesta na licu iznad crte koja spaja kut usana s lobulom uške te specifično

najčešće nastaje na prethodno nepromijenjenoj koži. (65) U kliničkoj slici BCC-a karakterističan je izgled čvorića ili erozije („ranica“) s anamnestičkim podatkom kako lezija ne cijeli. (65,66) Dermoskopska dijagnostika BCC-a povećala je preciznost dijagnostike s točnošću od 95% do 99% (ovisno o podtipu tumora). (68) Za dermoskopsku dijagnostiku BCC-a važna je njegova podjela na podtipove koja su prikazana u Tablici 9.

Tablica 9. Prikaz podtipova BCC-a i njihovih značajki\*.

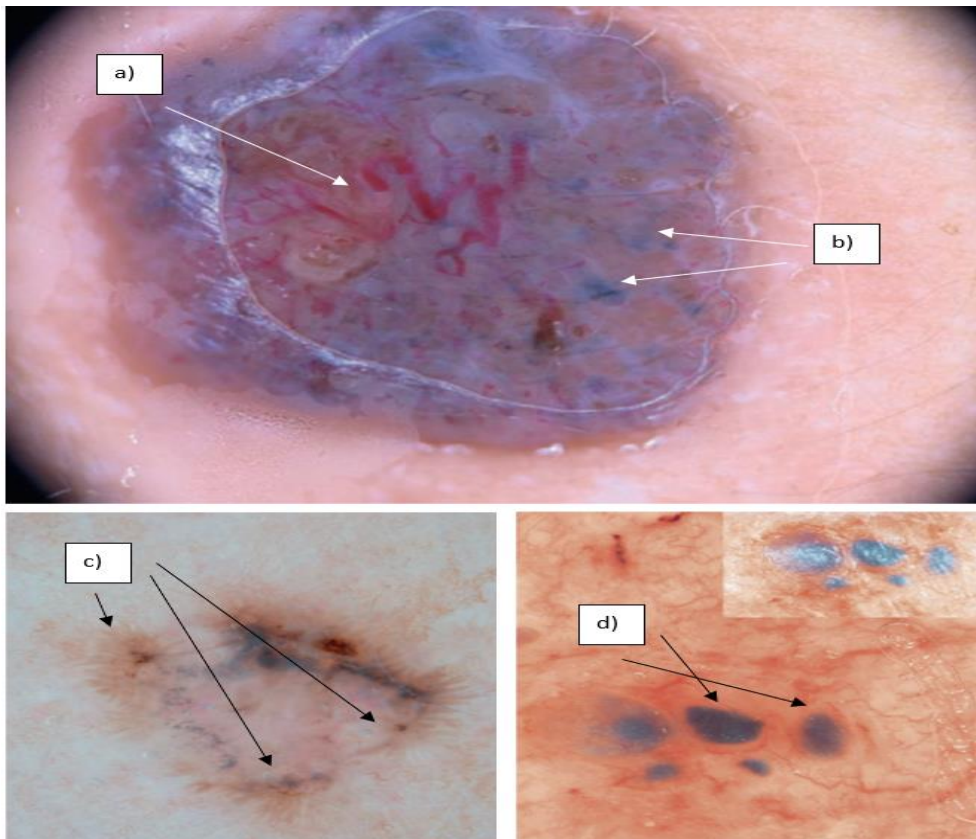
<b>Podtip</b>	<b>Značajke</b>
<i>Basalioma solidum (nodulare)</i>	Tvorba blijede boje s prosijanom kapilarnom mrežom na sjajnoj perlastoj površini. Nodus ili kružno formirana papula s centralnim uleknućem.
<i>Carcinoma basocellulare exulcerans (ulcus rodens)</i>	Često se nalazi na licu i vlasištu te je sklon ulceriranju.
<i>Basalioma terebrans</i>	Infiltrativan i destruktivan oblik koji često zahvaća podležecu kost ili hrskavicu.
<i>Carcinoma basocellulare pigmentosum</i>	Obilježen prisutnošću melanina, klinički na ravnoj leziji. Češće se pojavljuje u populaciji crne rase.
<i>Basalioma morpheiforme</i>	Sklerodermiformni oblik u predjelu nosa i obraza. Klinički izgled atrofičnog plaka s teleangiektazijama. Često je teško klinički odrediti rub lezije što stvara terapijske poteškoće.
<i>Carcinoma basocellulare superficiale</i>	Klinički oštro ocrtane lezije s ljuskama i krastama na površini. Najčešće se nalaze na trupu i donjim ekstremitetima.
<i>Basalioma cysticum</i>	Često u predjelu vjeđa i obraza. Cistični teleangiektaktični tumor.
<i>Gorlin-Goltzov sindrom</i>	Autosomno dominantno nasljedan sindrom s nevoidnom i onkogenom fazom brojnih bazocelularnih karcinoma.

\*Tablica kreirana prema Sterry i sur. 2006.g. i Pašić i sur. 2014.g. (65,66)

U dermoskopskoj dijagnostici BCC-a osim poznavanja dermoskopskih značajki i kriterija važna je i činjenica da veliki broj podtipova i velika varijabilnost izgleda kože u ljudskoj populaciji rezultira različitim prezentacijama BCC-a na dermoskopskoj slici. (67)

Nekoliko dermoskopskih kriterija uključeno je u postavljanje dijagnoze BCC-a. U diferencijalnoj dijagnostici potrebno je razlikovati SCC, amelanotični melanom i karcinom Merkelovih stanica od nodularnog BCC-a te nevus i melanom od primjerice pigmentiranog BCC-a. **Granajuće (arborizirane) kapilare (krvne žile)** jedan su od najčešćih kriterija i visoko su prediktivne za dijagnozu BCC-a. Lineranog su oblika oštro u fokusu slike, crvene boje i jako su uočljive obzirom na njihov površinski smještaj. (68,69) Histopatološki predstavljaju proširenu arterijsku cirkulaciju koja hrani tumor. (64) Prisutnost **ulceracije** prikazuje se najčešće pokrivenošću hematogenim krastama zbog gubitka epidermisa. (68) Jedan od također najznačajnijih dermoskopskih kriterija za BCC jesu **plavo-siva ovoidna gnijezda tumorskih stanica** koje sadržavaju pigment i invadiraju dermis što se može i zaključiti obzirom na boju na dermoskopskoj slici. (67,68,70) Slične strukture su i **multipli plavo-sivi globuli** (nakupine)

tumorskih stanica sa središnjom pigmentacijom koji se nalaze u papilarnom dermisu. (68). **Strukture nalik listovima i žbicama kotača** na dermoskopskoj slici također su visoko prediktivne za dijagnozu bazocelularnog karcinoma. Strukture nalik listovima histopatološki koreliraju s gnijezdima tumorskih pigmentiranih stanica unutar epidermisa koje su povezane lobularnim ekstenzijama i obzirom na lokalizaciju većinom su smeđe boje. (64,67,68) Gnijezda tumorskih stanica BCC-a često prodiru u dermis, a ukoliko su projekcijama povezani sa stanicama u epidermisu na dermoskopskoj slici nalazimo strukture slične žbicama kotača kao vrlo specifičan kriterij. (64,68) Svi prethodno navedeni kriteriji najprediktivniji su za dijagnostiku BCC-a (Slika 8.), međutim, dermoskopska prezentacija ne mora biti tipična i često ovisi o jačini pigmentacije lezije, podtipu i činjenici da veliki broj drugih benignih i malignih tumora adneksa imitira sliku BCC-a. (67)



**Slika 8.** Prikaz nekkih od dermoskopskih struktura bazocelularnog karcinoma. Na slici su prikazani redom: a) granajuće krvne žile u fokusu; b) plavo-sivi globuli; c) strukture nalik žbicama kotača; d) plavo-siva ovoidna gnijezda. Prema Soyer i sur. 2012.g. (64)

Obzirom na podtip BCC-a razlikuju se i dermoskopski kriteriji. U tom smislu superficijalni podtip često ne prikazuje granajuće krvne žile već većinom sitne teleangiektazije, sjajna bijelo/crvena područja bez struktura i strukture nalik listovima i žbicama kotača. Za razliku od nodularnog podtipa gdje su nakupine tumorskih stanica koje sadržavaju pigment lokalizirane u dermisu, u

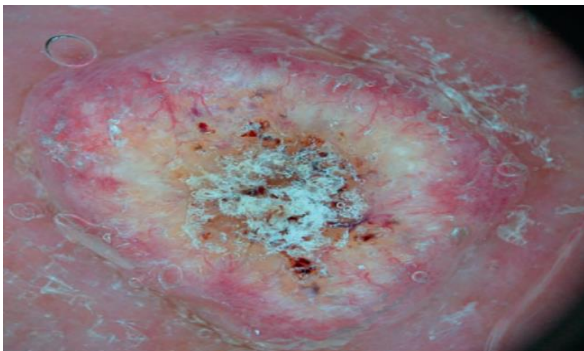


superficialnom podtipu najčešće se te nakupine nalaze na DEG-u ili u epidermisu korelirajući s prethodno navedenim strukturama. Obzirom na to, specifične strukture za nodularni i invazivniji podtip BCC-a su: plavo-siva ovoidna gnijezda i globuli, ulcerirana područja i granajuće krvne žile. Distinkcija podtipova BCC-a vrlo je važna za terapijski postupak. Superficialni podtip, za razliku od nodularnog, ima visok postotak rekurencije nakon prvotnog kirurškog uklanjanja zbog njegovog značajnog površinskog širenja što otežava određivanje jasnih granica tumora. (71,72) Terapijski izbor u tom slučaju je neablativni (primjerice imiquimod, fotodinamska terapija ili krioterapija). (71,72)

### **Planocelularni karcinom**

Tumorske stanice SCC-a potječu iz suprabazalnog sloja epidermisa. Drugi je po učestalosti kožnih karcinoma s čestim metastazama u regionalne limfne čvorove. (65,73,74) Najčešće nastaje na solarno oštećenoj koži ili iz svoje prekancerozne inačice (*carcinoma in situ*) za razliku od BCC-a. SCC je najčešće lokaliziran na mjestima prijelaza kože u sluznicu, prvenstveno na koži glave i vrata koji su često izloženi UV zračenju. (65,73) Tumori lošije diferencijacije imaju posljedično i lošiju prognozu te zahtijevaju agresivniju terapiju. (74)

Dermoskopski kriteriji za dijagnostiku SCC-a uključuju dominirajuću bijelu ili crvenu boju, prisutnost: krvarenja, ulceracije, krasta, bijelih krugova koji okružuju folikularne otvore s keratinom te uključuju složenu morfologiju krvnih žila (prisutnost *hairpin vessels*, *dotted vessels*, *linear irregular vessels*) koje su različito raspoređene unutar lezije. (75-77) Autori Lallas i sur. u studiji provedenoj 2015. godine navode dermoskopske i kliničke kriterije visoko prediktivne za slabo diferencirani SCC. Prema rezultatima te studije spomenuti kriteriji su: klinički ravna lezija, dominantno prisutna crvena boja lezije, prisutnost velikog broja (>50) krvnih žila male veličine s difuznom distribucijom (većinom *dotted vessels* i *linear irregular vessels*). (76) Za razliku od navedenih pozitivnih prediktivnih kriterija za slabo diferencirani planocelularni karcinom prisutnost krasta koje su centralno distribuirane, bijelih krugova oko folikularnog otvora, velikih krvnih žila, i keratina bila je negativni prediktivni faktor. (76) Dermoskopski slika SCC-a prikazana je na Slici 9.

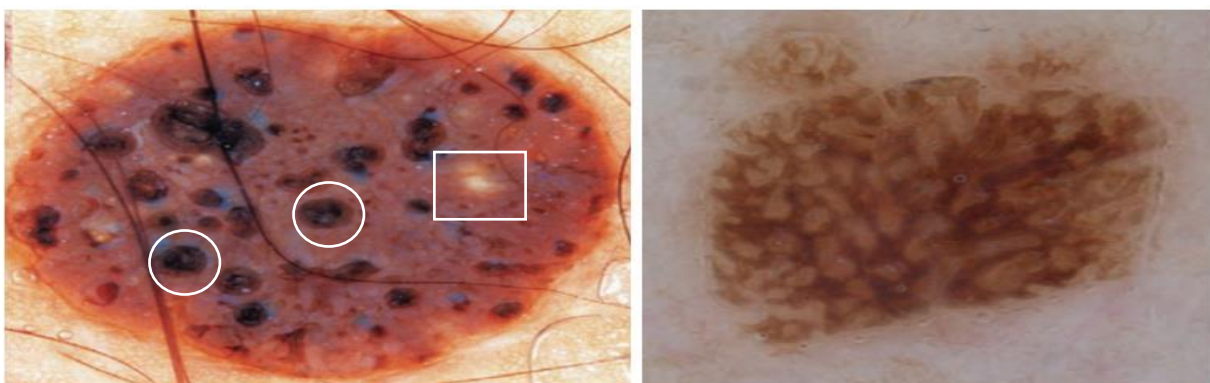


Slika 9. Prikaz planocelularnog karcinoma sa središnjom ulceracijom i krastom uz mnogobrojne krvne žile. Prema Soyer i sur. 2012.g. (78)

## 6.2. Benigne nemelanocitne lezije

Pod pojmom benigne melanocitne lezije ovdje ćemo uključiti seborejičnu keratozu, dermatofibrom i hemangiom radi njihove specifične dermoskopske dijagnostike i važnosti u diferencijalnoj dijagnostici prema malignim i drugim melanocitnim promjenama.

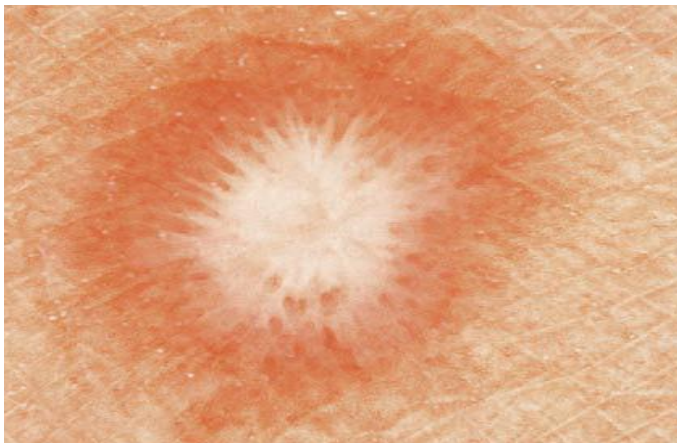
**Seborejična keratoza** pojavljuje se na svakom dijelu tijela (osim dlanova i tabana) na nepromijenjenoj koži. (73) Česta je pojava u starijoj dobi, a dijagnostički joj je značaj u razlikovanju od pigmentnih nevusa, lentigo maligna melanoma, pigmentnog BCC-a. (73) Dermoskopska dijagnostika uvelike pridonosi u rješavanju dijagnostičke dileme. Specifični dermoskopski kriteriji i strukture koje se pojavljuju najčešće su otvori nalik komedonima i ciste nalik milijama koje histološki koreliraju s cistama i folikulima ispunjenima keratinom unutar epidermisa (Slika 10.). (73,79) Zbog oksidacije keratinoznog materijala, one često imaju žućkasto-smeđu ili tamnosmeđu do crnu boju. (73) Još jedan od dermoskopskih kriterija koji se može vidjeti kod seborejične dermatoze je uzorak nalik na pigmentiranu mrežu međutim to nije mreža koja što se vidi u nevusima niti ona prati pružanje dermalnih papila. (79) Radi toga autori Braun i sur. su u studiji iz 2002. godine predložili termin „uzorak mreži nalik“ te primijetili kako se takav uzorak češće pojavljuje u pigmentnim oblicima seborejične dermatoze i ponekad ima izgled otiska jagodice prsta. (79) Također neke lezije seborejične keratoze ne pokazuju niti jedan od navedenih kriterija te dio njih ostalo bi pogrešno dijagnosticiran. Zbog prethodno navedenog autori Braun i sur. analizirali su utjecaj uvođenja novog kriterija prisutnosti fisura unutar lezije koje daju izgled nalik moždanim vijugama te su dobili pozitivno smanjenje krivo/ne dijagnosticiranih seborejičnih dermatoza. (79) Iz navedenog je jasno da primjenom svih kriterija se može s velikom preciznošću dermoskopskom dijagnostikom postaviti radna dijagnoza seborejične keratoze.



Slika 10. Prikaz dva primjera dermoskopske slike seborejične dermatoze. Na lijevoj slici kružnicama označeni otvori nalik komedonima, a pravokutnikom ciste nalik milijama, dok se na desnoj slici nalazi uzorak nalik moždanim vijugama. Prema Soyer i sur. 2012.g. (73)

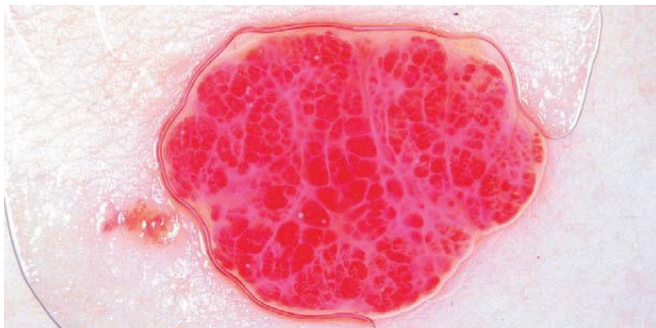

**Dermatofibrom (histiocitom)** benigna je tvorba koji nastaje kao reakcija najčešće na ubode kukaca ili folikulitis. (80) Prema tome se najčešće nalazi na udovima i klinički prezentira kao nodularna lezija koja se na pritisak sa strane udubljuje u središtu. (80) Njegova dijagnostička važnost je u diferencijaciji prema ostalim nodularnim kožnim tvorbama poput nodularnog melanoma i BCC-a. (80) Ipak dermoskopska slika dermatofibroma u većini slučajeva je specifična za relativno sigurno postavljanje dijagnoze. U sredini lezije u fokusu pojavljuje se struktura nalik bijeloj zakrpi, okrugla, ponekad nepravilno iscrtana, koštano-mliječno bijele površine (Slika 11.). (64)



Slika 11. Dermoskopska slika dermatofibroma. Prema Soyer i sur. 2012.g. (64)

**Hemangiom** je vrlo čest benigni vaskularni tumor koji se pojavljuje u novorođenačkoj i dojenačkoj dobi. (81) Klinički se hemangiomi prezentiraju kao nodularne tvorbe crveno-ljubičaste boje najčešće smještene na licu i u vlasištu. (81) Dermoskopskim pregledom, lezije pokazuju strukture crveno-plavih globula (kuglica) oštro ograničenih jedne od drugih, gusto raspoređenih (Slika 12.). (64) Histološki, te strukture koreliraju s dilatiranim vaskularnim prostorima smještenim u epidermisu, a ukoliko vaskularni prostor trombozira, globuli mogu postati crne ili tamno crvene boje. (64)



Slika 12. Dermoskopska slika hemangioma. Prema Soyer i sur. 2012.g. (64)

## 7. OSJETLJIVOST I SPECIFIČNOST DERMOSKOPSKE DIJAGNOSTIKE

Iz meta-analize autora Vestergaard i sur. iz 2008. godine, dijagnostička točnost za melanom, izražena relativnim dijagnostičkim omjerom vjerojatnosti, bila je 15,6 (95% CI 2,9–83,7) puta veća za dermoskopsku dijagnostiku u usporedbi s dijagnostikom „golim okom“ (kliničkim pregledom). (8) Osjetljivost dermoskopije bila je 18% (95% CI 9% –27%; P vrijednost= 0,002) veća nego kod pregleda „golim okom“, ali nije bilo rezultata koji bi pokazivali veliki utjecaj na specifičnost dermoskopije za dijagnostiku melanoma (9% više za dermoskopiju; P vrijednost= 0,18). (8) Specifičnost se može ispitati i utjecajem dermoskopije na stope ekscizije benignih lezija. Dvije studije autora Carli i sur. iz 2004. godine istraživale su taj parametar i rezultatima ukazale na smanjene stope ekscizije benignih lezija uporabom dermoskopije (smanjeni omjer benignih i malignih ekscidiranih lezija i smanjenje broja pacijenata koji su upućeni na biopsiju). (82,83) Rezultati ovih studija time pružaju neizravne dokaze da dermoskopska dijagnostika poboljšava i specifičnosti dijagnostike kožnih lezija (s naglaskom da ju koristi educiran specijalist dermatovenerologije). (82,83)

Ukoliko se međusobno uspoređuju algoritmi za dermoskopsku dijagnostiku melanoma, studije pokazuju kako metoda analize uzoraka (*pattern analysis*) pokazuje najveću osjetljivost, specifičnost i dijagnostičku točnost. (9) Studija autora Annessi i sur iz 2007. godine ispitala je točnost postavljanja dijagnoze melanoma na melanocitnim lezijama pomoću tri algoritma, a rezultati su pokazali da je 82,3% lezija ispravno dijagnosticirano pomoću *pattern analysis* (85,4% osjetljivosti, 79,4% specifičnosti), 79,3% metodom *ABCD rule* (84,4% osjetljivost, 74,5% specifičnost) i 71,2% lezija *metodom 7-point checklist* (78,1% osjetljivost, 64,7% specifičnost). (9) Metoda *7-point checklist* pokazala je najveći broj lažno negativnih rezultata (21,8%) s obzirom na druge dvije analizirane metode [*ABCD rule* (15,6%) i *pattern analysis* (14,6%)]. (9) Menzies metoda daje osjetljivost od 92% i specifičnost od 71% za dijagnozu melanoma, a pokazalo se da poboljšava osjetljivost za dijagnosticiranje melanoma malog promjera i da omogućuje liječnicima primarne zdravstvene zaštite povećanje osjetljivosti za dijagnosticiranje melanoma za 38% u usporedbi sa standardnim kliničkim pregledom. (42,84,85)

Koncentrirajući se na analizu osjetljivosti i specifičnosti dermoskopske dijagnostike prilikom pregleda BCC-a autori Reiter i sur. 2009. godine proveli su sistematski pregled literature. (86) Rezultati navedene studije pokazali su kako je osjetljivost i specifičnost dermoskopije za dijagnozu BCC-a 91,2% odnosno 95% te su proveli i usporedbu tih parametara s dijagnostikom kliničkim pregledom („golim okom“). (86) U usporedbi s kliničkim pregledom dermoskopska dijagnostika prema njihovim rezultatima poboljšava osjetljivost (P = .0001) i specifičnost (P =

.006) dijagnostike BCC-a. (86) Usputni nalaz navedene studije je i povećanje dijagnostičke preciznosti za pigmentirane oblike BCC-a. (86)

Posebna studija autora Rosendahl i sur. iz 2011. godine promatrala je utjecaj dermoskopske dijagnostike na dijagnostičku točnost i preciznost usporedno za sve lezije kože (uključujući melanocitne i nemelanocitne). (87) Dijagnostička točnost za sve maligne neoplazme bila je veća primjenom dermoskopije ( $P < 0,001$ ), a navedeno poboljšanje bilo je veće za nemelanocitne lezije nego za melanocitne lezije. (87) Algoritam temeljen na analizi uzoraka (*pattern analysis*) dosegao je osjetljivost od 98,6% za BCC, 86,5% za SCC i 79,3% za melanom. (87)

Studije su pokazale da se primjenom algoritama dermoskopske dijagnostike postiže veća preciznost ukoliko se koriste kao kvantitativna mjera (postojanost neke strukture ili kriterija unutar lezije) nego kao kvalitativna mjera (kako je određena struktura raspoređena, njen izgled, veličina, distribucija i ostalo). (88)

## **8. ZAKLJUČAK**

Dermoskopska dijagnostika donosi statistički znatno povećanje dijagnostičke točnosti i preciznosti za sve lezije kože, a posebice je to važno za agresivne, maligne lezije. Iako krajnju dijagnozu neke kožne lezije može potvrditi tek histopatološki nalaz, dermoskopska dijagnostika prema rezultatima brojnih istraživanja, ima visoku osjetljivost i specifičnost kako za melanocitne lezije tako i za nemelanocitne. Takav pozitivan utjecaj iznimno je važan i velik je napredak za dermatovenerologiju, ali i ostale medicinske struke. Dermoskopska dijagnostika osim što je korisna vrlo je jednostavna i nimalo štetna metoda što također pridonosi njenoj širokoj i kvalitetnoj uporabi. Posebno je važno za korištenje dermoskopije pravilno educirati liječnike kako bi učinak i značaj bio maksimalno i pravilno iskorišten. Dermoskopska dijagnostika je, također, vrlo ekonomična i jednostavna metoda koja pruža mogućnost dugoročnog praćenja pacijenata i dijagnosticiranja malignih lezija (prvenstveno se to odnosi na melanom) u ranoj fazi rasta tumora. Obzirom na ranije otkrivanje malignih tumora kože dermoskopija može značajno poboljšati prognozu bolesti. Može se zaključiti da se primjenom dermoskopije može kako posredno tako i neposredno produžiti životni vijek i unaprijediti kvaliteta života oboljelih što je povrh svega možda i njen najvažniji doprinos.

## **9. ZAHVALE**

Ovim putem zahvaljujem se prvenstveno mentorici prof.dr.sc. Romani Čeović, dr. med., specijalist dermatovenerolog, uži specijalist dermatološke onkologije. Zahvaljujem joj se na njenom toplom i stručnom pristupu, uloženom vremenu, trudu i izvrsnim smjericama bez kojih ovaj rad ne bi imao smisla. Zahvaljujem joj se također na svim stručnim uputama i cjelokupnom prenesenom znanju koje me je značajno obogatilo kroz cijeli proces izrade ovog rada.

Također se zahvaljujem na velikoj podršci moje obitelji i zaručnika koja mi je ključna i iznimno vrijedna za moj sveukupni rad.

## 10. POPIS LITERATURE

1. The 3-point Checklist. U: Soyer PH, Argenziano G, Hofmann-Wellenhof R, Zalaudek I. *Dermoscopy, The Essentials* 2nd ed. Philadelphia: Saunders Elsevier 2012;str:2-33.
2. Argenziano G, Ferrara G, Francione S, et al. Dermoscopy-the ultimate tool for melanoma diagnosis. *Semin Cutan Med Surg* 2009;28:142-148.
3. Argenziano G, Puig S, Zalaudek I, et al. Dermoscopy improves accuracy of primary care physicians to triage lesions suggestive of skin cancer. *J Clin Oncol* 2006;24:1877-1882.
4. Argenziano G, Albertini G, Castagnetti F, et al. Early diagnosis of melanoma: what is the impact of dermoscopy? *Dermatol Ther* 2012;25:403-409.
5. Zalaudek I, Kreusch J, Giacomel J, et al. How to diagnose nonpigmented skin tumors: a review of vascular structures seen with dermoscopy: part II. Nonmelanocytic skin tumors. *J Am Acad Dermatol* 2010;63:377–386.
6. Technique. U: Soyer PH, Argenziano G, Hofmann-Wellenhof R, et al. *Dermoscopy, The Essentials* 2nd ed. Philadelphia: Saunders Elsevier 2012;str:78-93.
7. Argenziano G<sup>1</sup>, Soyer HP. Dermoscopy of pigmented skin lesions-a valuable tool for early diagnosis of melanoma. *Lancet Oncol* 2001;2:443-449.
8. Vestergaard ME, Macaskill P, Holt PE, et al. Dermoscopy compared with naked eye examination for the diagnosis of primary melanoma: a meta-analysis of studies performed in a clinical setting. *Br J Dermatol* 2008;159:669-676.
9. Annessi G, Bono R, Sampogna F, et al. Sensitivity, specificity, and diagnostic accuracy of three dermoscopic algorithmic methods in the diagnosis of doubtful melanocytic lesions: the importance of light brown structureless areas in differentiating atypical melanocytic nevi from thin melanomas. *J Am Acad Dermatol* 2007;56:759-767.
10. Four Global Dermoscopic Patterns for Melanocytic Nevi. U: Soyer PH, Argenziano G, Hofmann-Wellenhof R, et al. *Dermoscopy, The Essentials* 2nd ed. Philadelphia: Saunders Elsevier 2012;str:33-78.
11. Lallas A, Zalaudek I, Apalla Z, et al. Management rules to detect melanoma. *Dermatology*. 2013;226:52-60.
12. Braun RP, Lemonnier E, Guillod J, et al. Two types of pattern modification detected on the follow-up of benign melanocytic skin lesions by digitized epiluminescence microscopy. *Melanoma Res* 1998;8:431-437.

13. Criscione VD, Weinstock MA. Melanoma thickness trends in the United States, 1988-2006. *J Invest Dermatol.* 2010;130:793-797.
14. Hoegl L, Stolz W, Braun Falco O. Historische Entwicklung der Auflichtmikroskopie. *Hautarzt* 1993;44:182-185.
15. Friedman RJ, Rigel DS, Silverman MK, et al. Malignant Melanoma in the 1990s: the continued importance of early detection and the role of physician examination and self-examination of the skin. *CA Cancer J Clin* 1991;41:201-226.
16. Goldman L. A simple portable skin microscope for surface microscopy. *AMA Arch Derm* 1958;78:246-247.
17. Pehamberger H, Steiner A, Wolff K. In vivo epiluminescence microscopy of pigmented skin lesions. I. Pattern analysis of pigmented skin lesions. *J Am Acad Dermatol* 1987;17:571-583.
18. Stolz W, Riemann A, Cagnetta AB, et al. ABCD-rule of dermatoscopy: a new practical method for early recognition of malignant melanoma. *Eur J Dermatol* 1994;7:521-528.
19. Argenziano G, Fabbrocini G, Carli P, et al. Epiluminescence microscopy for the diagnosis of doubtful melanocytic skin lesions. Comparison of the ABCD rule of dermatoscopy and a new 7-point checklist based on pattern analysis. *Arch Dermatol* 1998;134:1563-1570.
20. Thomas L, Puig S. Dermoscopy, Digital Dermoscopy and Other Diagnostic Tools in the Early Detection of Melanoma and Follow-up of High-risk Skin Cancer Patients. *Acta Derm Venereol* 2017;Suppl 218:14-21.
21. Duma S. Dermoscopy of Pigmented Skin Lesions. U: Katsambas AD, Lotti TM, Dessinioti C, D'Erme AM. *European Handbook of Dermatological Treatments*, 3rd ed. Berlin: Springer-Verlag Berlin Heidelberg 2015;str:1167-1179.
22. Rubegni P, Burrioni M, Andreassi A, et al. The Role of Dermoscopy and Digital Dermoscopy Analysis in the Diagnosis of Pigmented Skin Lesions. *Archives of Dermatology* 2005;141:1444-1446.
23. dermoscopedia contributors – Ralph Braun, Katrin Kerl. Differences between histologic and dermoscopic criteria. *dermoscopedia*. 2018. Available at: <https://dermoscopedia.org/w/index.php?>
24. Argenziano G, Soyer HP, Chimenti S, et al. Dermoscopy of pigmented skin lesions: results of a consensus meeting via the Internet. *J Am Acad Dermatol* 2003;48:679-693.
25. Rezza GG, Soares de Sá BC, Neves RI. *Atlas de Dermatoscopia Aplicada*. São Paulo: Lemar 2004;str:19-109.

26. Yadav S, Vossaert KA, Kopf AW, et al. Histopathologic correlates of structures seen on dermoscopy (epiluminescence microscopy). *Am J Dermatopathol* 1993;15:297-305.
27. Diagnosis of melanoma using five melanoma-specific criteria. U: Soyer PH, Argenziano G, Hofmann-Wellenhof R, Zalaudek I. *Dermoscopy, The Essentials* 2nd ed. Philadelphia: Saunders Elsevier 2012;str:2-33.
28. Kreuzsch J, Koch F. [Incident light microscopic characterization of vascular patterns in skin tumors]. [Article in German] *Hautarzt* 1996;47:264-272.
29. Argenziano G, Fabbrocini G, Carli P, et al. Clinical and dermoscopic criteria for the preoperative evaluation of cutaneous melanoma thickness. *J Am Acad Dermatol.* 1999;40:61-68.
30. Šitum M. Nevusi. U: Basta-Juzbašić i sur. *Dermatovenerologija*. Zagreb: Medicinska Naklada 2014;str:617-632.
31. Argenziano G, Zalaudek I, Ferrara G, et al. Proposal of a new classification system for melanocytic naevi. *Br J Dermatol* 2007;157:217-227.
32. Mascaro JM Jr, Mascaro JM. The dermatologist's position concerning nevi: a vision ranging from "the ugly duckling" to "little red riding hood". *Arch Dermatol* 1998;134:1484-1485.
33. Zalaudek I, Hofmann-Wellenhof R, Soyer HP, et al. Naevogenesis: new thoughts based on dermoscopy. *Br J Dermatol* 2006;154:793-794.
34. Kincannon J, Boutzale C. The physiology of pigmented nevi. *Pediatrics* 1999;104:1042-1045.
35. Zalaudek I, Argenziano G, Ferrara G, et al. Clinically equivocal melanocytic skin lesions with features of regression: a dermoscopic-pathological study. *Br J Dermatol* 2004;150:64-71.
36. Vollmer RT. Patient age in Spitz nevus and malignant melanoma: implication of Bayes rule for differential diagnosis. *Am J Clin Pathol* 2004 Jun;121:872-877.
37. Argenziano G, Scalvenzi M, Staibano S, et al. Dermoscopic pitfalls in differentiating pigmented Spitz naevi from cutaneous melanomas. *Br J Dermatol* 1999;141:788-93.
38. Dermoscopy tests. U: Soyer PH, Argenziano G, Hofmann-Wellenhof R, et al. *Dermoscopy, The Essentials* 2nd ed. Philadelphia: Saunders Elsevier 2012;str:211-217.
39. Šitum M. Melanom. U: Basta-Juzbašić i sur. *Dermatovenerologija*. Zagreb: Medicinska Naklada 2014.str:687-703.



40. Gershenwald JE, Scolyer RA. Melanoma Staging: American Joint Committee on Cancer (AJCC) 8th Edition and Beyond. *Ann Surg Oncol* 2018;25:2105-2110.
41. Kittler H, Seltenheim M, Dawid M, et al. Morphologic changes of pigmented skin lesions: a useful extension of the ABCD rule for dermatoscopy. *J Am Acad Dermatol* 1999;40:558-562.
42. Menzies SW, Ingvar C, Crotty KA, et al. Frequency and morphologic characteristics of invasive melanomas lacking specific surface microscopic features. *Arch Dermatol* 1996;132:1178-1182.
43. Follow-up of melanocytic lesions. U: Soyer PH, Argenziano G, Hofmann-Wellenhof R, et al. *Dermoscopy, The Essentials* 2nd ed. Philadelphia: Saunders Elsevier 2012;str:172-176.
44. Kittler H, Pehamberger H, Wolff K, et al. Follow-up of melanocytic skin lesions with digital epiluminescence microscopy: patterns of modifications observed in early melanoma, atypical nevi, and common nevi. *J Am Acad Dermatol*. 2000;43:467-476.
45. Kittler H, Seltenheim M, Dawid M, et al. Frequency and characteristics of enlarging common melanocytic nevi. *Arch Dermatol*. 2000;136:316-320.
46. Diseases of the Nails. U: Sterry W, Paus R, Burgdorf W. *Dermatology*. Stuttgart: Thieme 2006;str:518-527.
47. Pigmented lesions of the nails. U: Soyer PH, Argenziano G, Hofmann-Wellenhof R, et al. *Dermoscopy, The Essentials* 2nd ed. Philadelphia: Saunders Elsevier 2012;str:192-196.
48. Flat lesions on the face. U: Soyer PH, Argenziano G, Hofmann-Wellenhof R, et al. *Dermoscopy, The Essentials* 2nd ed. Philadelphia: Saunders Elsevier 2012;str:180-184.
49. Lallas A, Apalla Z, Argenziano G, et al. The dermatoscopic universe of basal cell carcinoma. *Dermatol Pract Concept* 2014;4:11–24.
50. Lallas A, Tschandl P, Kyrgidis A, et al. Dermoscopic clues to differentiate facial lentigo maligna from pigmented actinic keratosis. *Br J Dermatol* 2016;174:1079-1085.
51. Ishihara K, Saida T, Otsuka F, et al. Prognosis and Statistical Investigation Committee of the Japanese Skin Cancer Society. Statistical profiles of malignant melanoma and other skin cancers in Japan: 2007 update. *Int J Clin Oncol* 2008;13:33-41.
52. Byrd KM, Wilson DC, Hoyler SS, et al. Advanced presentation of melanoma in African Americans. *J Am Acad Dermatol*. 2004;50:21-24.
53. Bradford PT, Goldstein AM, McMaster ML, et al. Acral lentiginous melanoma: incidence and survival patterns in the United States, 1986-2005. *Arch Dermatol* 2009;145:427-434.

54. Acral lesions. U: Soyer PH, Argenziano G, Hofmann-Wellenhof R, et al. *Dermoscopy, The Essentials* 2nd ed. Philadelphia: Saunders Elsevier 2012;str:188-192.
55. Lallas A, Kyrgidis A, Koga H, et al. The BRAAFF checklist: a new dermoscopic algorithm for diagnosing acral melanoma. *Br J Dermatol* 2015;173:1041-1049.
56. Bowling J, Argenziano G, Azenha A, et al. Dermoscopy key points: recommendations from the international dermoscopy society. *Dermatology* 2007;214:3-5.
57. Banky JP, Kelly JW, English DR, et al. Incidence of new and changed nevi and melanomas detected using baseline images and dermoscopy in patients at high risk for melanoma. *Arch Dermatol* 2005;141:998-1006.
58. Gachon J, Beaulieu P, Sei JF, et al. First prospective study of the recognition process of melanoma in dermatological practice. *Arch Dermatol* 2005;141:434-438.
59. Pizzichetta MA, Massone C, Grandi G, et al. Morphologic changes of acquired melanocytic nevi with eccentric foci of hyperpigmentation ("Bologna sign") assessed by dermoscopy. *Arch Dermatol* 2006;142:479-483.
60. Grichnik JM. Dermoscopy of melanocytic neoplasms: sclerotic blue nevi. *Arch Dermatol* 2003;139:1522.
61. Argenziano G, Rossiello L, Scalvenzi M, et al. Melanoma simulating seborrheic keratosis: a major dermoscopy pitfall. *Arch Dermatol* 2003;139:389-391.
62. Zaballos P, Puig S, Malvehy J. Dermoscopy of atypical dermatofibroma: central white network. *Arch Dermatol*. 2006;142:126.
63. Saida T, Oguchi S, Miyazaki A. Dermoscopy for acral pigmented skin lesions. *Clin Dermatol*. 2002;20:279-285.
64. Six criteria for diagnosing non-melanocytic lesions. U: Soyer PH, Argenziano G, Hofmann-Wellenhof R, et al. *Dermoscopy, The Essentials* 2nd ed. Philadelphia: Saunders Elsevier 2012;str:107-139.
65. Pašić A, Čeović R. Maligni epidermalni tumori. U: Basta Juzbašić i sur. *Dermatovenerologija*. Zagreb: Medicinska Naklada 2014.str:661-679.
66. Adnexal Tumors. U: Sterry W, Paus R, Burgdorf W. *Dermatology*. Stuttgart: Thieme 2006;str:424-438.
67. Lallas A, Argenziano G, Moscarella E, et al. Diagnosis and management of facial pigmented macules. *Clin Dermatol* 2014;32:94-100.

68. Altamura D, Menzies SW, Argenziano G, et al. Dermoscopy of basal cell carcinoma: morphologic variability of global and local features and accuracy of diagnosis. *J Am Acad Dermatol*. 2010;62:67-75.
69. Micantonio T, Gulia A, Altobelli E, et al. Vascular patterns in basal cell carcinoma. *J Eur Acad Dermatol Venereol* 2011;25:358-361.
70. Fargnoli MC, Kostaki D, Piccioni A, et al. Dermoscopy in the diagnosis and management of non-melanoma skin cancers. *Eur J Dermatol* 2012;22:456-463.
71. Geisse J, Caro I, Lindholm J, et al. Imiquimod 5% cream for the treatment of superficial basal cell carcinoma: results from two phase III, randomized, vehicle-controlled studies. *J Am Acad Dermatol* 2004;50:722–733.
72. Christensen E, Warloe T, Kroon S, et al. Guidelines for practical use of MAL-PDT in non-melanoma skin cancer. *J Eur Acad Dermatol Venereol* 2010;24:505–512.
73. Cysts and Epidermal Tumors. U: Sterry W, Paus R, Burgdorf W. *Dermatology*. Stuttgart: Thieme 2006;str:407-423.
74. Schmults CD, Karia PS, Carter JB, et al. Factors predictive of recurrence and death from cutaneous squamous cell carcinoma: a 10-year, single-institution cohort study. *JAMA Dermatol*. 2013;149:541-547.
75. Rosendahl C, Cameron A, Argenziano G, et al. Dermoscopy of squamous cell carcinoma and keratoacanthoma. *Arch Dermatol* 2012;148:1386-1392.
76. Lallas A, Pyne J, Kyrgidis A, et al. The clinical and dermoscopic features of invasive cutaneous squamous cell carcinoma depend on the histopathological grade of differentiation. *Br J Dermatol* 2015;172:1308-1315.
77. Zalaudek I, Giacomel J, Schmid K, et al. Dermoscopy of facial actinic keratosis, intraepidermal carcinoma, and invasive squamous cell carcinoma: a progression model. *J Am Acad Dermatol* 2012;66:589-597.
78. Nodular lesions on the face. U: Soyer PH, Argenziano G, Hofmann-Wellenhof R, et al. *Dermoscopy, The Essentials* 2nd ed. Philadelphia: Saunders Elsevier 2012;str:184-188.
79. Braun RP, Rabinovitz HS, Krischer J, et al. Dermoscopy of pigmented seborrheic keratosis: a morphological study. *Arch Dermatol* 2002;138:1556-1560.
80. Soft Tissue Tumors. U: Sterry W, Paus R, Burgdorf W. *Dermatology*. Stuttgart: Thieme 2006;str:438-445.
81. Other Cutaneous Tumors. U: Sterry W, Paus R, Burgdorf W. *Dermatology*. Stuttgart: Thieme 2006;str:448-461.

82. Carli P, de Giorgi V, Chiarugi A, et al. Addition of dermoscopy to conventional naked-eye examination in melanoma screening: a randomized study. *J Am Acad Dermatol* 2004;50:683-689.
83. Carli P, De Giorgi V, Crocetti E, et al. Improvement of malignant/benign ratio in excised melanocytic lesions in the 'dermoscopy era': a retrospective study 1997-2001. *Br J Dermatol* 2004;150:687-692.
84. Bono A, Tolomio E, Trincone S et al. Micro-melanoma detection: a clinical study on 206 consecutive cases of pigmented skin lesions with a diameter  $\leq$  3 mm. *Br. J. Dermatol* 2006;155:570-573.
85. Dolianitis C, Kelly J, Wolfe R, et al. Comparative performance of 4 dermoscopic algorithms by nonexperts for the diagnosis of melanocytic lesions. *Arch Dermatol* 2005;141:1008-1014.
86. Reiter O, Mimouni I, Gdalevich M, et al. The diagnostic accuracy of dermoscopy for basal cell carcinoma: A systematic review and meta-analysis. *J Am Acad Dermatol* 2019;80:1380-1388.
87. Rosendahl C, Tschandl P, Cameron A, et al. Diagnostic accuracy of dermatoscopy for melanocytic and nonmelanocytic pigmented lesions. *J Am Acad Dermatol* 2011;64:1068-1073.
88. Stanganelli I, Burrioni M, Rafanelli S, et al. Intraobserver agreement in interpretation of digital epiluminescence microscopy. *J Am Acad Dermatol* 1995;33:584-589.

## **11. ŽIVOTOPIS AUTORA**

Moje ime je Nives Pap. Rođena sam u Zagrebu 11.11.1994. godine gdje sam završila osnovnoškolsko obrazovanje. Najstarije sam dijete peteročlane obitelji. U Zagrebu sam, također, završila prirodoslovno-matematičku XV. gimnaziju s odličnim prosjekom. Akademske godine 2013./2014. upisala sam Medicinski fakultet u Zagrebu i trenutno sam zadnja (šesta) godina studija. Tijekom studiranja ulagala sam veliki trud u stjecanje medicinskih znanja i vještina te sam za to i nagrađena Dekanovom nagradom za uspjeh Medicinskog fakulteta u Zagrebu za drugu godinu studija (akademska godina 2014./2015.). U travnju 2018. godine pokrenula sam osnivanje Studentske sekcije za dermatovenerologiju Medicinskog fakulteta u Zagrebu te sam od tada obnašala funkciju predsjednika Sekcije sve do travnja 2019. godine. U Sekciji i dalje djelujem, kao član Vijeća, u organizaciji, provedbi i edukaciji svojih kolega studenata i sebe u polju dermatovenerologije, ali i ostalih medicinskih struka.