

Suvremene mogućnosti liječenja osteogenesis imperfecta

Boban, Luka

Master's thesis / Diplomski rad

2019

Degree Grantor / Ustanova koja je dodijelila akademski / stručni stupanj: **University of Zagreb, School of Medicine / Sveučilište u Zagrebu, Medicinski fakultet**

Permanent link / Trajna poveznica: <https://um.nsk.hr/um:nbn:hr:105:820315>

Rights / Prava: [In copyright](#)/[Zaštićeno autorskim pravom.](#)

Download date / Datum preuzimanja: **2024-09-02**



Repository / Repozitorij:

[Dr Med - University of Zagreb School of Medicine Digital Repository](#)



**SVEUČILIŠTE U ZAGREBU
MEDICINSKI FAKULTET**

Luka Boban

**Suvremene mogućnosti liječenja osteogenesis
imperfecta**

DIPLOMSKI RAD



Zagreb, 2019.

Ovaj diplomski rad izrađen je na Klinici za ortopediju Kliničkog bolničkog centra Zagreb pod vodstvom prof.dr.sc. Tomislava Đapića, dr.med. i predan je na ocjenu u akademskoj godini 2018./2019.

Popis kratica:

BMD– bone mineral density (gustoća mineralizacije kostiju)

BMT- bone marrow transplant (transplantacija koštane srži)

BRIL- bone-restricted ifitm-like

CRTAP- cartilage-associated protein (protein povezan sa hrskavicom)

DI– dentinogenesis imperfecta

DD- dentalna displazija

DXA- dual-energy absorbtometry (apsorpcijometrija dvojnomo energijom)

FD- Fassier-Duval(ov) čavao

IFITM5- Interferon-induced transmembrane protein (interferonom induciran transmembranski protein)

LRP– lipoprotein receptor-related protein (protein povezan sa receptorom lipoproteina)

MSC- mesenchymal stromal cells (mezenhimalne stromalne stanice)

NGS- next-generation sequencing

OI– osteogenesis imperfecta

OPG- osteoprotegerin

PCR- polymerase chain reaction (lančana reakcija polimeraze)

PEDF- pigment epithelium-derived factor (faktor izveden iz pigmentnog epitela)

PPIB- peptidyl-prolyl cis-trans isomerase B (peptidil prolil cis-trans izomeraza B)

P1NP- procollagen I N-terminal propeptide (prokolagen I N-terminalni propeptid)

P3H1- prolyl 3-hydroxylase 1 (prolil 3-hidroksilaza 1)

RANK– receptor activator of nuclear factor kappa-B (receptor aktivator nuklearnog faktora kapa-B)

RANKL– receptor activator of nuclear factor kappa-B ligand (receptor aktivator nuklearnog faktora kapa-B ligand)

RNA- ribonucleic acid (ribonukleinska kiselina)

ScI-Ab- sclerostin antibody (sklerostinsko protutijelo)

TGF– transforming growth factor (transformirajući faktor rasta)

TNF– tumor necrosis factor (tumor nekrotizirajući faktor)

Wnt- Wingless/Integrated

Sadržaj:

1. Sažetak.....	VIII
2. Summary.....	IX
3. Uvod.....	1
3.1 Klasifikacija osteogenesis imperfecte.....	1
4. Mutacije COL1A1 i COL1A2 strukturnih gena kao uzrok kliničke slike OI.....	3
4.1. Uvod u genetiku osteogenesis imperfecte.....	3
4.1.1. Substitucija glicina kao uzrok osteogenesis imperfecte.....	4
4.1.2. Uloga mRNA u patogenezi osteogenesis imperfecte.....	4
5. Mutacije ne-kolagenskih gena kao uzrok kliničke slike osteogenesis imperfecte	5
5.1. Uvod.....	5
5.2. Mutacije gena odgovornih za mineralizaciju kostiju.....	5
5.3. Mutacije gena odgovornih za posttranslacijsku modifikaciju kolagena....	6
5.4. Mutacije gena odgovornih za održavanje strukture kolagena.....	6
6. Patofiziološke značajke organskih sustava zahvaćenih mutacijama kolagena u osteogenesis imperfecti.....	7
6.1. Kost.....	7
6.2. Rožnica.....	8
6.3. Zubi i denticija.....	9
6.4. Slušni aparat.....	9
6.5. Kralježnica i prsni koš.....	9
6.6. Kardiovaskularni sustav.....	11
6.7. Kranij i kranioćervikalni prijelaz.....	11

6.8.	Neurovaskularne strukture.....	13
6.9.	Endokrinološki sustav.....	13
6.10.	Bubrezi i sustav za izlučivanje.....	13
7.	Specifična klinička slika pojedinih tipova osteogenesis imperfecte.....	14
7.1.	Osteogenesis imperfecta tip I.....	14
7.2.	Osteogenesis imperfecta tip II.....	15
7.3.	Osteogenesis imperfecta tip III.....	15
7.4.	Osteogenesis imperfecta tip IV.....	16
7.5.	Osteogenesis imperfecta tip V.....	16
7.6.	Ostali tipovi osteogenesis imperfecte.....	16
8.	Klinička procjena i postavljanje dijagnoze osteogenesis imperfecte.....	17
8.1.	Značaj i problematika pravilne dijagnoze osteogenesis imperfecte...17	
8.2.	Radiološki nalaz.....	17
8.3.	Uloga denzitometrije kostiju u dijagnostici osteogenesis imperfecte...17	
8.4.	Metode molekularne dijagnostike u osteogenesis imperfecti.....	18
8.5.	Multidisciplinarni pristup pacijentu s osteogenesis imperfectom.....	18
9.	Liječenje osteogenesis imperfecta.....	18
9.1.	Značaj liječenja pacijenta sa osteogenesis imperfectom.....	18
9.2.	Metode konzervativnog liječenja osteogenesis imperfecte.....	19
9.2.1.	Bisfosfonati.....	19
9.2.2.	Teriparatid.....	21
9.2.3.	Monoklonalna protutijela.....	21
9.2.4.	Modifikacija staničnog odgovora.....	22
9.2.5.	Transplantacija koštane srži i stanična terapija.....	23
9.3.	Operativno liječenje osteogenesis imperfecte.....	23

9.3.1. Uvod i povijesni pregled metoda operativnog liječenja.....	23
9.3.2. Intramedularna stabilizacija kostiju putem čavla.....	24
9.3.2.1. Teleskopski čavao.....	24
9.3.3. Operativno liječenje spinalnih deformiteta u pacijenata sa osteogenesis imperfectom.....	26
9.4. Manjkavosti metoda liječenja osteogenesis imperfecte.....	28
10. Zaključak.....	28
11. Literatura.....	29
12. Zahvale.....	40
13. Životopis.....	41

1. Sažetak:

Suvremene mogućnosti liječenja osteogenesis imperfecta

Luka Boban

Osteogenesis imperfecta nasljedna je bolest uzrokovana poremećenim stvaranjem kolagenskih lanaca. OI se nasljeđuje autosomno dominantno (te u rjeđim slučajevima i autosomno recesivno) te je karakterizirana anomalijama tkiva koje sadrže kolagen u znatnim količinama (kosti, zubi, rožnica, korijen aorte, zglobna čahura). Klinička ekspresija i znakovi bolesti ovisni su o tipu OI. Cilj liječenja OI je smanjenje incidencije prijeloma oboljelih što se nastoji postići povećanjem gustoće mineralizacije kostiju (BMD). Konzervativnim liječenjem pokušava se smanjiti resorpcija i pospješiti stvaranje koštanog tkiva korištenjem anaboličkih i antiresorptivnih lijekova. Operativne metode za cilj imaju korekciju nastalih deformiteta te smanjenje rizika od novih fraktura uvođenjem alenteza. Novije metode liječenja zagovaraju modifikaciju staničnih puteva uključenih u regulaciju osteogeneze, terapiju mezenhimalnim matičnim stanicama te gensku terapiju koja djeluje na razini mutacija gena koji su odgovorni za nastalu kliničku sliku.

Ključne riječi: osteogenesis imperfecta, genetske bolesti, liječenje, operativno, konzervativno, multidisciplinarno

2. Summary:

Contemporary methods of treatment of osteogenesis imperfecta

Luka Boban

Osteogenesis imperfecta is a congenital disease caused by abnormal synthesis of collagen chains. OI follows an autosomal-dominant inheritance trait (and in some rarer occasions an autosomal-recessive) and it is characterised by anomalies of collagen-rich tissues (bones, teeth, sclerae, aortic root, joint capsule). Clinical expression and signs of the disease are defined by the type of OI. The goal of treating OI is to reduce the incidence of fractures by increasing bone mineral density (BMD). With conservative treatment, the aim is to reduce bone resorption and to increase bone formation by applying anabolic and antiresorptive drugs. Operative methods are aimed at correcting existing deformities and to reduce the fracture risk by introducing various bone autografts into the bone shaft. Newer methods of treatment include modifications of the cellular pathways responsible for osteogenesis regulation, mesenchymal stem cell therapy and gene therapy which targets the genes responsible for the existing clinical manifestation.

Key words: osteogenesis imperfecta, genetic diseases operative, conservative, multidisciplinary

3. Uvod

Osteogenesis imperfecta (u daljnjem tekstu OI) nasljedan je poremećaj izvanstaničnog matriksa uzrokovan najčešće mutacijama gena COL1A1 i COL1A2 koji su odgovorni za sintezu lanaca kolagena. OI se nasljeđuje autosomno dominantno sa učestalosti od 1 na 10 000 do 20 000 poroda (1). Simptomatologija OI najčešće se manifestira u tkivima sa visokim udjelom kolagena u strukturi (kosti, zglobovi, zubi, krvne žile, rožnica, srčani zalisci). Vodeća značajka bolesti (zbog koje još nosi i naziv „bolest staklenih kostiju“) je smanjena koštana masa i snaga same kosti uslijed sinteze patološkog (mutiranog) kolagena ili nedostatka normalnog kolagena što za ishod ima povećanu sklonost frakturama, koštanim deformacijama i zaostajanju u rastu (2). Ekstraskeletalne manifestacije OI uključuju plave rožnice, hiperlaksicitet ligamenata i zglobne čahure, oštećenja sluha, dentinogenesis imperfecta i prisutnost crvolike kosti na konvencionalnim radiogramima lubanje (3). Klinička slika, te samim time i težina bolesti ovisi o vrsti mutacije kojom su zahvaćeni geni COL1A1 i COL1A2 u genomu pojedinca (3,4).

3.1. Klasifikacija osteogenesis imperfecte

Klasifikacija OI temelji se na podjeli koju su 1979. godine predložili Silence i suradnici prema kojoj postoje četiri tipa OI (5). Tip I je najčešći (oko 60% svih oboljelih) te se prezentira blagom kliničkom slikom. Frakture mogu biti češće tokom ranije dobi, no ta sklonost nestaje ulaskom u pubertet. Tip II je letalni oblik, nespojiv je sa životom. Fetusu su podložni intrauterinim frakturama, deformitetima prsnog koša, pulmonalnoj hipoplaziji te malformacijama središnjeg živčanog sustava te takva djeca rijetko preživljavaju nakon neonatalnog razdoblja. Oboljeli su skloni frakturama dugih kostiju i aksijalnog skeleta zbog čega dolazi do deformiteta ekstremiteta i kralježnice; često im je otežano kretanje bez pomagala. Tip III je najteži oblik bolesti prisutan

među oboljelima koji prežive neonatalni period (3). Pojedinci koje se ne može svrstati niti u jednu od prethodnih skupina klasificiraju se kao oboljeli s tipom IV OI (2,3). Hanscom i suradnici su predložili klasifikaciju OI temeljenu na nalazu konvencionalnog radiograma u šest skupina (A-F). Pošto neke od promjena koje ulaze u kriterije za klasifikaciju nisu vidljive na skeletu do desete godine, nije moguće klasificirati malu djecu (6).

Modernim metodama analize gena, utvrđeno je da klinička slika OI nije isključivo vezana za mutacije gena koji kodiraju lance kolagena (3,7). Iako navedeni geni nisu izravno uključeni u sintezu samih kolagenskih lanaca, njihovi produkti utječu na posttranslacijsku modifikaciju kolagenskih molekula (mineralizaciju matriksa, hidroksilaciju kolagena, razvoj osteoblasta itd.). Mutacije navedenih gena prate uglavnom autosomno recesivni način nasljeđivanja te je prevalencija oboljelih od OI sa ovim vrstama mutacija dakako manja (10-15%) (8). Za potrebe nozologije OI u ovom radu bit će korištena proširena Silenceova klasifikacija koja, uz četiri klasična tipa bolesti, uključuje i spomenute autosomno recesivne tipove koji su numerirani te grupirani ovisno o podležućoj mutaciji (2) (Tablica 1).

Tablica 1. Genetska osnova, patogeneza i kliničke značajke osteogenesis imperfecta. Prema: Forlino A, Marini JC (2016), Osteogenesis imperfecta, Str. 1666-1667, Table 1., preuzeto iz: Boban Lj, Rod E, Plečko M, Slišković AM, Korbler J, Primorac D (2017), Molecular basis of osteogenesis imperfecta and future medical treatment, uz odobrenje autora.

Tip osteogenesis imperfecte	Gen	Patogeneza	Kliničke značajke	Težina bolesti
I	COL1A1/ COL1A2	Poremećaj sinteze, strukture ili procesiranja kolagena	Povećana incidencija fraktura, plave rožnice, konduktivni gubitak sluha	Umjerena
II	COL1A1/ COL1A2	Poremećaj sinteze, strukture ili procesiranja kolagena	Intrauterine frakture, minimalna mineralizacija kalvarije, frakture i deformiteti rebara i dugih kostiju	Letalna
III	COL1A1/ COL1A2	Poremećaj sinteze, strukture ili procesiranja kolagena	Česte frakture, deformiteti kosti, nizak rast, kifoskolioza, nepokretnost	Umjerena do teška
IV	COL1A1/ COL1A2	Poremećaj sinteze, strukture ili procesiranja kolagena	Rekurentne frakture, osteoporozo, deformiteti dugih kostiju	Blaga do umjerena
V	IFITM5	Poremećaj mineralizacije kosti	Kalcifikacija interosealne membrane podlaktice i formiranje hiperplastičnog kalusa	Varijabilna
VI	SERPINF1	Poremećaj mineralizacije kosti	Rekurentne frakture, visoka razina alkalne fosfataze	Umjerena do teška
VII	CRTAP	Poremećaj modifikacije kolagena	Hondrodizplazija, rizomelija, pacijenti se uglavnom rađaju sa frakturama i deformitetima kostiju udova	Letalna/teška
VIII	LEPRE1/P	Poremećaj modifikacije kolagena	Rizomelija, coxa vara i kokičast izgled metafiza na radiogramu	Teška do letalna
IX	3H1 PPIB	Poremećaj modifikacije kolagena	Zakrivljeni femuri sa anteriornom zakrivljenošću tibija	Teška
X	SERPINH 1	Poremećaj savijanja i povezivanja kolagena	Makrocefalija, otvorena prednja fontanela, visoko i prominentno čelo, hipoplazija srednjeg lica sa plitkim orbitama, plave sklere, dentinogenesis imperfecta, skolioza, laksicitet zglobova, nefrokalcinoza i kronična pluća bolest	Teška
XI	FKB10	Abnormalno povezivanje molekula kolagena	Kontraktura zglobova	Umjerena do teška
XII	SP7	Poremećaj diferencijacije osteoblasta sa insuficijencijom kolagena	Frakture donjih udova, zakašnjelo izbijanje zubi, hipoplazija srednjeg lica	Umjerena
XIII-XVIII	BMP, TMEM38, WNT, CREB31, SPARC, MBTP52	Poremećaj cijepanja kolagen-C propeptida, poremećaj kalcijevog kanala, poremećaj molekula koje provode stres endoplazmatskog retikuluma	Sporadični nalazi, povećana incidencija fraktura, osteoporozoza	Umjerena do teška

4. Mutacije COL1A1 i COL1A2 strukturnih gena kao uzrok kliničke slike OI:

4.1. Uvod u genetiku osteogenesis imperfecte

Opisano je više od 150 različitih mutacija unutar COL1A1 i COL1A2 gena koji određuju sintezu i strukturu molekule kolagena, većinom heterozigotne mutacije jednog para baza koje su jedinstvene za pojedinca ili članove jedne obitelji. OI tipovi

1-4 uzrokovani su strukturalnim i sintetskim mutacijama kolagena. Najčešći uzrok je supstitucija glicina drugom aminokiselinom u helikalnoj domeni kolagena, koja ovisno o lokaciji i zamijenjenoj aminokiselini uzrokuje različite tipove bolesti (9,10). Osim supstitucije, mogući uzroci su i „inframe“ delecija i insercija te egzonsko preskakanje (engl. exon skipping) (11). Obzirom da se peptidni lanac slaže od C-terminalnog kraja prema N-terminalnom, klinička slika bit će to teža što je pojedina mutacija bliže C-terminalnom kraju (12).

4.1.1. Substitucija glicina kao uzrok osteogenesis imperfecte

Glicin, kao najmanja aminokiselina, izrazito je važna za održavanje trostruke kolagenske uzvojnice, pošto joj upravo njena veličina omogućava da stane u prostor gdje se tri uzvojnice susreću. Osam je potencijalnih substitucija za glicin (alanin, arginin, aspartna kiselina, cistein, glutamična kiselina, serin, valin i triptofan) od kojih je cistein najčešća (10). Iako biokemijski modeli nisu u mogućnosti potpuno predvidjeti kliničku sliku ovisno o mutaciji, zaključeno je da ona ovisi o mjestu mutacije unutar lanca, vrsti aminokiseline koja služi kao zamjena te lancu kolagena koji je zahvaćen (13,14).

4.1.2. Uloga mRNA u patogenezi osteogenesis imperfecte

Mutacije gena za kolagenske lance mogu uzrokovati poremećaje prilikom transkripcije gena. U slučaju mutacije akceptornog mjesta u genu, U2 RNA ne može se vezati za 5' domenu gena što za posljedicu ima nemogućnost U1 RNA da prepozna iduće donorsko mjesto. Rezultat svega navedenoga je da se kodirajuća regija ne prepoznaje kao takva već kao nekodirajuća odnosno intron te se izrezuje iz transkripta zbog čega je stvoreni prokolagenski lanac skraćen u odnosu na normalan (15). Ako se mutacija nalazi na donorskom mjestu gena, U1 RNA ga neće moći

prepoznati. U1 RNA tražit će iduće donorsko mjesto udaljeno do 300 parova baza od akceptorskog mjesta U2 RNA te će cijelu regiju unutar koje se nalaze introni izrezati procesom koji se naziva intronska insercija (engl. intron insertion) (16–18).

5. Mutacije ne-kolagenskih gena kao uzrok kliničke slike osteogenesis imperfecte

5.1. Uvod

Već je spomenuto da osim mutacija gena koji određuju sintezu i strukturu kolagena, klinička slika OI može biti uzrokovana i mutacijama gena koji nisu direktno u taj proces uključeni. Mutacije ovih gena prate uglavnom recesivni način nasljeđivanja (mutacijama mogu biti zahvaćeni geni na somatskim i spolnim kromosomima). Oblik bolesti uzrokovan mutacijom IFITM5 gena nasljeđuje se autosomno dominantno (1,7,8). Mutacija može nastati na razini gena koji utječu na mineralizaciju kosti, posttranslacijsku modifikaciju kolagena, procesiranje i povezivanje kolagenskih lanaca te na diferencijaciju i funkciju osteoblasta (7).

5.2. Mutacije gena odgovornih za mineralizaciju kostiju (IFITM5 i SERPINF1)

Adekvatna mineralizacija kosti igra veliku ulogu u njenoj ukupnoj čvrstoći, stoga mutacije gena koji su za istu zaduženi mogu povećati sklonost frakturama. Mutacija IFITM5 gena koji kodira BRIL protein uzrokuje autosomno dominantan oblik bolesti, OI tip V (8). BRIL protein je transmembranska bjelančevina koja se modificira u osteoblastima prilikom mineralizacije kosti (19). Mutacijom gena dolazi do dodavanja viška aminokiselina na N-terminalni kraj BRIL proteina što utječe na njegovu funkciju te samim time na jedinstvenu kliničku sliku OI uzrokovanom spomenutom mutacijom (20–23). SERPINF1 gen kodira ubikvitarno izražen PEGF protein, čija je antiangiogena funkcija određena njegovim vezanjem na kolagen tipa 1 (24,25).

Mutacije SERPINF1 gena uzrokuju odsutnost PEGF proteina u svim tkivima, što vodi u patognomoničku kliničku i histološku sliku OI tipa VI (26). Poveznica između BRIL i PEDF proteina te njihova zajednička uloga u mineralizaciji kostiju vezana je uz novo otkrivenu heterozigotnu IFITM5 mutaciju (pS40L). Pacijenti čiji BRIL proteini pokazuju spomenutu mutaciju ne pokazuju kliničku sliku OI tipa V i nemaju eksprimiran PEDF u kulturi fibroblasta te se u njih klinička slika manifestira kao ona s mutacijom PEDF proteina, odnosno OI tip VI (27–29).

5.3. Mutacije gena odgovornih za posttranslacijsku modifikaciju kolagena

Kolagen 3-hidroksilacijski kompleks skup je enzima čija je funkcija posttranslacijska modifikacija određenih prolinskih ostataka u nesavijenim kolagenskim lancima. Kompleks se sastoji od proteina P3H1 (prolyl 3-hydroxylase 1, kodiran LEPRE1 genom), CRTAP (cartilage-associated protein) i PPIB (peptidyl-prolyl cis-trans isomerase B ili cyclophilin B) (2,30). Osim što sudjeluju u modifikaciji kolagenskih lanaca, svaki od navedenih enzima ima i nezavisnu izvanstaničnu funkciju (31). Nedostatak svakog od navedenih proteina uzrokuje sporu modifikaciju kolagena te uzročno preopsežno savijanje kolagenskih lanaca što narušava njegovu funkciju. Ukoliko nedostaje jedan od enzima kompleksa, njegov nedostatak utječe na ulogu ostalih enzima unutar kompleksa na modifikaciju kolagena, ali isto tako i na njihove individualne funkcije koje nisu vezane uz kolagensku strukturu; prvenstveno šaperonska i izomerazna funkcija (32,33).

5.4. Mutacije gena odgovornih za održavanje strukture kolagena

SERPINH1 i FKBP10 geni koji kodiraju proteine HSP47 i FKBP65 imaju ulogu u održavanju pravilne strukture trostruke kolagenske uzvojnice, putem nadziranja stvaranja uzvojnice (SERPINH1) te pravilne hidroksilacije lizinskih ostataka

(FKBP65).Narušena funkcija SERPINH1 gena vodi u kliničku sliku OI tipa X, dok poremeća FKBP10 gena vodi u OI tip XI. Mutacije FKBP10 gena posebno su zanimljive pošto klinička slika (ona OI tipa XI) uslijed navedene mutacije uključuje spektar koštanih poremećaja za koje se ranije smatralo da nisu povezani s OI (8,34).Tu se prvenstveno misli na Bruckov i Kuskokwim sindrom. Za navedene sindrome utvrđeno je u njihovoj podlozi također mutacija FKBP10 gena, dok u kliničkoj slici dominiraju kongenitalne kontrakture zglobova, što je također odrednica OI uzrokovanom mutacijom istog gena (35,36).

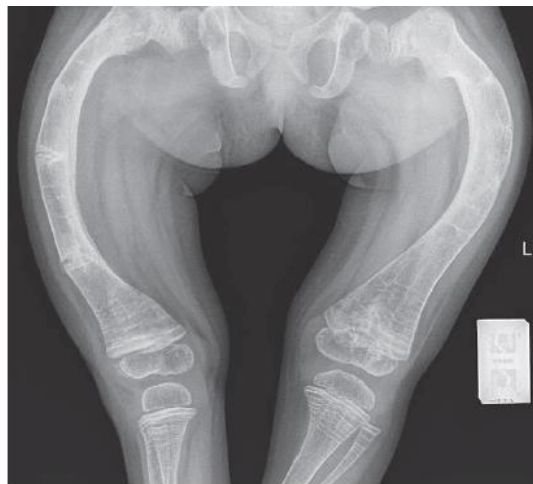6. Patofiziološke značajke organskih sustava zahvaćenih mutacijama kolagena u osteogenesis imperfecti

Fenotipske karakteristike pojedinog tipa OI, a samim time i težina bolesti ovisit će o genu čija je mutacija uzrokovala bolest. Pošto se radi o heterogenoj skupini bolesti vezivnog tkiva, moguća su preklapanja, ali i razlike u simptomima među tipovima bolesti (4).

6.1. Kost

Prethodno je spomenuto da mutirani kolagen stvaran u osteoblastima narušava normalnu strukturu i biomehaniku kosti. Pošto je stvoreni organski matriks defektan, sklon je nastanku fraktura, što potiče aktivaciju osteoklasta i resorpciju kosti (37). Nedostatak kosti potiče osteoblaste i osteocite na ponovno sintetiziranje i odlaganje defektnog osteoida (12). U pacijenata s OI uočena je i povećana prosječna mineralizacija kostiju (38). Iako je takva kost tvrđa, pod opterećenjem puca lakše u odnosu na normalnu kost, dok se repetitivnim opterećenjima oštećenja kosti uslijed zamora nakupljaju brže (39,40). Iz navedenoga proizlazi logično objašnjenje zastoja u rastu i veće fragilnosti kostiju u djetinjstvu. Pošto su progenitorne stanice već u

početku maksimalno stimulirane uslijed stalne degradacije i ponovne izgradnje defektne kosti, otežana je osteogeneza u zonama rasta koje uvjetuju rast u duljinu (41). Završetkom puberteta usporava se remodelacija kostiju te osteogeneza i razgradnja poprimaju povoljniji omjer. U menopauzi, zbog hormonalnog disbalansa dolazi do prevage remodelacije u smjeru povećane resorpcije te se incidencija fraktura ponovno povećava (Slika 1).



Slika 1. Anteroposteriorni radiogram natkoljenice djeteta sa osteogenesis imperfectom pokazuje znatne deformitete oba proksimalna femura uz abnormalnu remodelaciju kosti i pridružene multiple frakture uz formaciju kalusa. Preuzeto iz: Borić & Prpić Vučković (2017), Imaging in osteogenesis imperfecta str. 123., Figure 1., uz odobrenje autora.

6.2. Rožnica

Plave sklere su čest nalaz u pacijenata s OI. Diferencijalno dijagnostički je značajno postojanje ili izostanak promjene boje sklera pošto nam ono može ukazivati na pojedine tipove OI (10,12). Plava boja nije vezana uz promjenu debljine same sklere već uz činjenicu da dolazi do rasapa svjetla kratkih valnih duljina uzrokovanog abnormalnom organizacijom matriksa u skleri (42).

6.3. Zubi i denticija

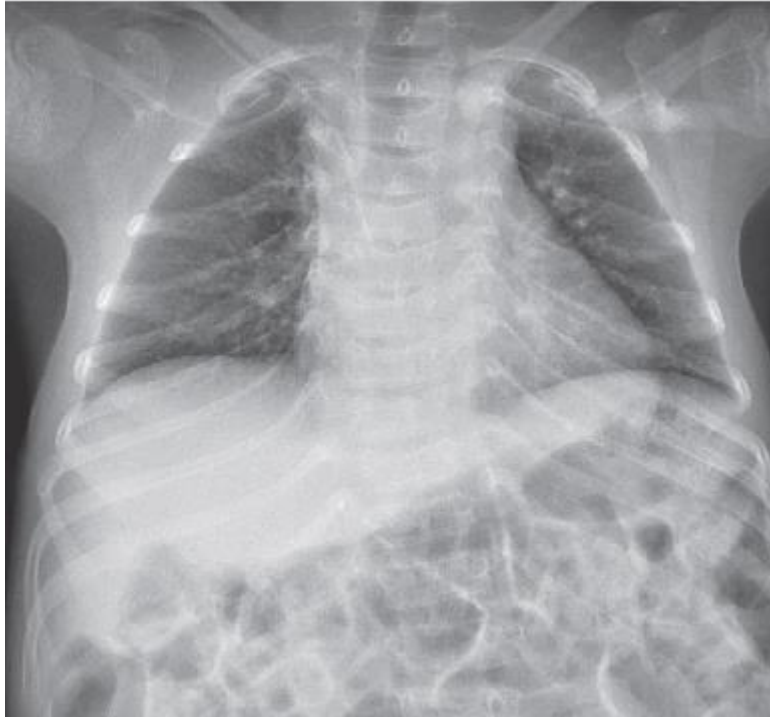Usljedi defekta strukture dentina u čijoj se strukturi nalazi kolagen tipa 1, dolazi do nasljednih dentalnih displazija (u nastavku DD) ili dentinogenesis imperfecta (u nastavku DI). (43). DD i DI se klasificiraju po Shieldsu u 5 tipova, pri čemu se u OI najčešće pojavljuje DI tip 1 (44–46). Zubi pokazuju karakterističnu plavo-smeđu diskoloraciju te su meki zbog defekta dentina koji u konačnici vodi u dentalnu eroziju već u djece (10,47,48).

6.4. Slušni aparat

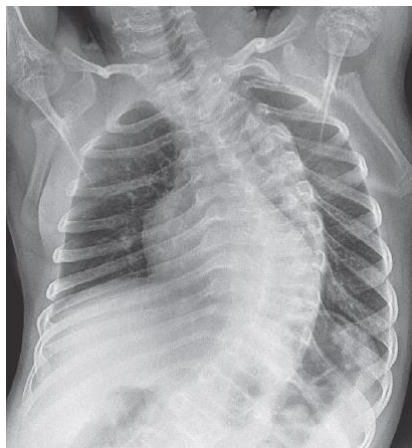Progresivni gubitak sluha, u sklopu OI, poremećaj je u čijoj je podlozi kohlearna otoskleroza (49). Gubitak sluha počinje u najranijoj dobi, te se u početku zamijećuje konduktivni, a zatim perceptivni gubitak sluha (50,51).

6.5. Kralježnica i prsni koš

Do skolioza dolazi uslijedi laksiciteta ligamenata, slabosti mišića i gubitka visine kralježaka zbog fraktura (52). Malformacije prednje stijenke prsnog koša (pectus carinatum i excavatum) također su opisani u pacijenata s OI (53). Deformiteti kralježnice i rebara uslijedi učestalih i višestrukih frakturna smanjuju volumen prsnog koša te se time sprječava uredna ekspanzija pluća što vodi u njihovu hipoplaziju (Slika 2). Narušava se uredna struktura i funkcija plućnog parenhima čime se narušava plućna ventilacija što stvara podlogu za razvoj infekcije (Slika 3). Konačni stadij plućne disfunkcije manifestira se razvojem restriktivne plućne bolesti i plućnog srca (cor pulmonale) (53–55).



Slika 2. Anteroposteriorni radiogram prsnog koša djeteta sa osteogenesis imperfectom uz vidljive multiple frakture rebara (I, II i VII rebro lijevo te VII i IX desno). Preuzeto iz: Borić & Prpić Vučković (2017), Imaging in osteogenesis imperfecta, str. 125., Figure 4., uz odobrenje autora.



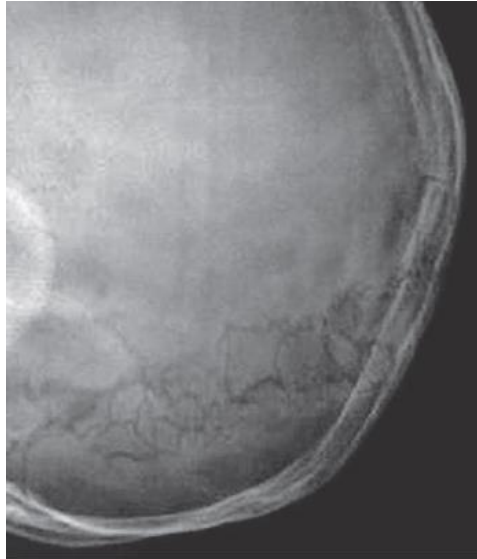
Slika 3. Anteroposteriorni radiogram prsnog koša djeteta sa osteogenesis imperfectom pokazuje izrazitu deformaciju prsne kralježnice Preuzeto iz: Borić & Prpić Vučković (2017), Imaging in osteogenesis imperfecta str. 125., Figure 5., uz odobrenje autora.

6.6. Kardiovaskularni sustav

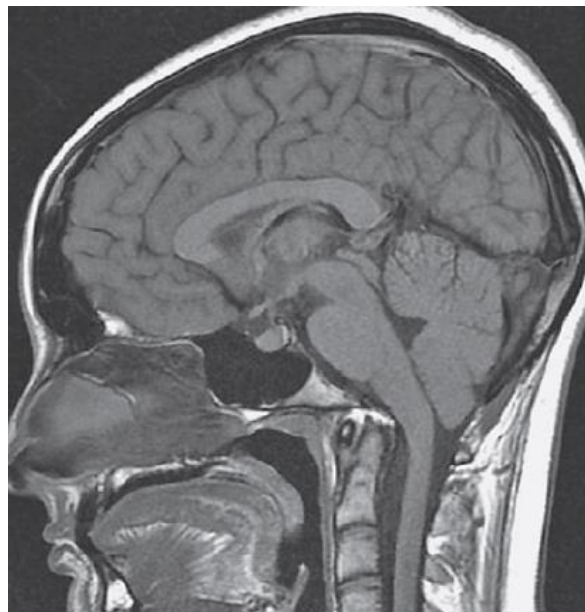Srčani zalisci, anularni prstenovi, srčane niti, interventrikularna pregrada, aorta te većina ostalih arterija strukture su kardiovaskularnog sustava u čijoj građi važnu ulogu ima kolagen tipa 1 (56,57). Najčešća manifestacija defekta kolagena u sklopu OI na kardiovaskularnom sustavu je valvularna regurgitacija (58). Najdramatičnija i potencijalno letalna komplikacija bolesti je aortalna disekcija, no u usporedbi s ostalim bolestima vezivnog tkiva koji zahvaćaju kardiovaskularne strukture kao što su Ehlers-Danlosov i Marfanov sindrom, kardiovaskularni incidenti znatno su rjeđi (59–61).

6.7 Kranij i kranio cervikalni prijelaz

Kranio cervikalni deformiteti spadaju u ozbiljnije manifestacije te predominantno zahvaćaju pacijente s ozbiljnijim tipovima OI (51). Pacijenti imaju trokutasto lice s izbočenjem frontalne kosti i malformacijom mandibule što dovodi do malokluzije zuba. Glava je povećana u odnosu na trup. Poremećena osifikacija uzrokuje stvaranje „crvolikih“ (engl. wormian) kostiju duž kranijalnih sutura koje mogu perzistirati i u odrasloj dobi (Slika 4). Crvolike kosti su odvojeni primarni osifikacijski centri koji perzistiraju u membranoznoj kosti (12,62). Uslijed omekšanja kosti moguće je nastajanje deformiteta kranio cervikalnog prijelaza: platibazije te bazilarne invaginacije i impresije (63) (Slika 5). Poremećaji u ovom području razvijaju se sporo, pri čemu je širok spektar mogućih neuroloških simptoma: posteriorne glavobolje, vrtoglavica, kašalj, poremećaji propriocepcije, vegetativni ispadi (64).



Slika 4. Lateralni radiogram okcipitalne regije lubanje pokazuje multiple crvolike kosti u lambdoidnim šavovima Preuzeto iz: Borić & Prpić Vučković (2017), Imaging in osteogenesis imperfecta, str. 124, Figure 3., uz odobrenje autora.



Slika 5. Kranicervikalni prijelaz snimljen magnetskom rezonancijom u sagitalnoj ravnini prikazuje bazilarnu invaginaciju bez kompresije moždanog debla. Preuzeto iz: Borić & Prpić Vučković (2017), Imaging in osteogenesis imperfecta, str. 127, Figure 10., uz odobrenje autora.

6.8. Neurovaskularne strukture

Usljed arterijskog oštećenja, krhkosti krvnih žila, spontane intrakranijalne hipotenzije i trenja između koštanih fragmenata moguć je razvoj fatalnog cerebralnog krvarenja u pacijenata s OI (65–67). Ostale potencijalne cerebrovaskularne malformacije uključuju cerebralne aneurizme, karotidno-kavernozne fistule i disekciju cervikalne arterije (65,68). U dječjoj dobi mnogo su češće opisani spomenuti incidenti, dok se među odraslima s OI neuroparenhimalna zahvaćenost rijetko spominje (69).

6.9. Endokrinološki sustav

Endokrinološki poremećaji su raznoliki i većinom nedovoljno razjašnjeni. Deficit hormona rasta rijedak je nalaz te pacijenti većinom ne ispunjavaju sve potrebne kriterije za dijagnozu njegovog manjka (70). U određenog broja pacijenata moguće je zateći hipermetaboličko stanje, uslijed povećane potrošnje kisika i sa povišenim nalazom hormona štitnjače (71). Bez potpunog objašnjenja je i činjenica da žene s OI kasnije dobivaju prvu mjesečnicu ((72).

6.10. Bubrezi i sustav izlučivanja

Prilikom remodelacije kostiju, dolazi do otpuštanja kalcija iz anorganskog matriksa i porasta njegove koncentracije u perifernoj krvi. Povećano izlučivanje putem bubrega (hiperkalciurija) je čest nalaz u djece s OI. Potrebno je naglasiti da u istraživanjima nije opisano narušavanje funkcije bubrega zbog hiperkalcurije (73,74).

7. Specifična klinička slika pojedinih tipova osteogenesis imperfecte:

7.1. Osteogenesis imperfecta tip I

U tipu 1 bolesti, koji se još naziva i nedeformirajućim, mutacija zahvaća isključivo COL1A1 gen pri čemu dolazi do formiranja preranog stop kodona (10). Produkti transkripcije nastali njenim preranim prekidom uglavnom su nestabilni te se degradiraju procesom koji zovemo „nonsense-mediated decay“, što označava razgradnju molekula RNA zbog preranog prekida transkripcije (3,75). Pošto je pacijent najčešće heterozigot za navedenu mutaciju, 50% sintetiziranog kolagena bit će mutirano, dok će ostalih 50% biti fiziološki kolagen.

Klinička slika pacijenata s ovakvom mutacijom bit će blaga, jer kolagen koji nastaje kao produkt transkripcije divljeg tipa COL1A1 ima urednu strukturu te može sudjelovati u izgradnji tkiva (3,10). Pacijenti su normalne visine uz rijetke frakture, iako skolioze mogu nastati nakon fraktura kralježaka. U djetinjstvu su frakture učestalije, no njihova incidencija nakon puberteta dramatično pada, što govori u prilog hormonalnog utjecaja na čvrstoću kosti (76). Displazije zuba mogu biti prisutne te se njihovo postojanje koristi za dodatnu podjelu ovog blagog oblika OI u tipove 1A i 1B (10,12). Oštećenja sluha i zahvaćanje valvularnog aparata srca također su moguća (76,77).

Već je spomenuto da klinička slika OI može biti raznolika te da je širok spektar fenotipske izraženosti čak i unutar istog tipa bolesti. U pravilu pacijenti s tipom 1 OI ostaju bez dijagnoze pošto se tokom djetinjstva povećana incidencija fraktura kao najočitiiji simptom ne povezuje s genetskom bolešću. Završetkom djetinjstva

incidencija fraktura se smanjuje te nema daljnje medicinske obrade kojom bi se potencijalno moglo doći do ispravne dijagnoze.

7.2. Osteogenesis imperfecta tip II

Tip II OI (letalni oblik) nespojiv je s životom pošto novorođenčad umire u ranom perinatalnom razdoblju. Razlog smrti je izrazita lomljivost rebara koja vode u multiple frakture i pulmonalnu hipoplaziju; uzrok može biti i malformacije središnjeg živčanog sustava te intrakranijalna krvarenja (10). Pri porodu zamijećuju se skraćeni i deformirani udovi uz urednu porođajnu dužinu i težinu (78,79). Ovisno o izgledu nalazu rebara i dugih kostiju, predložena je dodatna podjela po Byersu (IIA-IIIC) (80) iako je bolest često nepredviđeni incident, sumnja se može biti temeljena na nalazu ultrazvuka ili biopsije korionskih resica (81,82). Nalaz na ultrazvuku može sadržavati skraćene kosti, abnormalno smanjen toraks povećanu vizualizaciju arterijskih pulzacija i orbita (83). Već je spomenuto da gotovo sve mutacije nastaju supstitucijom glicina nekom drugom aminokiselinom te da težina bolesti ovisi o zamijenjenoj aminokiselini te o njenom položaju unutar polipeptidnog lanca.

7.3. Osteogenesis imperfecta tip III

Tip III (teški progresivni) bolesti karakterizira klinička slika teža u odnosu na one sa tipom I i IV. Upadljivo je trokutasto lice pacijenata sa spomenutim oblikom zbog diskrepancije u rastu i razvoju kostiju lubanje (ubrzan razvoj neurokranija i, suprotno tome, usporen rast viscerokranija). Na konvencionalnom radiogramu duge kosti su deformirane a zbog poremećene strukture epifizne ploče rasta primjećuje se karakteristični kokičast (engl. popcorn) izgled (12). Deformiteti lubanje povećavaju rizik od bazilarne invaginacije, kompresije moždanog debla i konvulzivnih epizoda (84,85). Tip III određuje i patognomonična posteriorna angulacija rebara koja

pospješuje nastanak skolioza i ostalih deformiteta prsnog koša (86). Pacijenti s ovim oblikom u većini slučajeva osuđeni su na kretanje pomoću invalidskih kolica ili štaka uslijed općih lokomotornih deformiteta i zastoja u rastu. Zanimljiva stavka je da djeca, zbog mnogobrojnih fraktura, razvijaju metode puzanja i hodanja kojom smanjuju opterećenje na duge kosti i samim time, vjerojatnost ponovnog pucanja istih (10,12).

7.4. Osteogenesis imperfecta tip IV

Pacijenti koje koristeći izvornu klasifikaciju po Silenceu ne možemo svrstati niti u jednu od prethodne tri skupine, opisujemo kao one s OI tipom IV (3). Bolest je teža nego u pacijenata s tipom I, no lakša od onih s tipom III. Česte su frakture kralježaka i cistične promjene kostiju. Značajna je dinamika skleralnih promjena u pacijenata s ovim tipom bolesti. Iako su po porodu plave boje karakteristične za OI, tokom života sklere poprimaju urednu bijelu boju (10,12).

7.5. Osteogenesis imperfecta tip V

Tip V, koji nije uključen u izvornu Silenceovu klasifikaciju, zadebljanje interosealne membrane između podlaktičnih kostiju u ranoj dobi što izrazito ograničava pokretljivost podlaktice (prvenstveno pronaciju i supinaciju) i može dovesti do sekundarne dislokacije glavice palčane kosti. Kirurško liječenje spomenutih promjena, ali i ostalih uzrokovanih ovim tipom bolesti, stvara povećan rizik od razvoja hiperplastičnog kalusa koji može imitirati izgled osteosarkoma na MR-u i CT-u, što treba uzeti u obzir prilikom analize spomenutih slikovnih tehnika u ovakvih pacijenata (87,88).

7.6. Ostali tipovi osteogenesis imperfecte

Ostali tipovi OI ne mogu se razlikovati isključivo na osnovi kliničke slike. Mogu imitirati tipove bolesti I-IV te neke ostale bolesti koje uključuju povećanu fragilnost

kosti. Za postavljanje dijagnoze ovih bolesti potrebna je molekularna analiza gena te eventualni histopatološki nalaz.

8. Klinička procjena i postavljanje dijagnoze osteogenesis imperfecte

8.1. Značaj i problematika pravilne dijagnostike osteogenesis imperfecte

Glavni izazov i prepreka ispravnom postavljanju dijagnoze kod pacijenta sa OI je upravo širok spektar mogućih kliničkih slika. Dijagnoza se postavlja na osnovi anamneze i kliničkog pregleda, radiološkog nalaza te genske analize. Ostali dijagnostički testovi obavljat će ovisno o simptomima s kojima se pacijent prikazuje (89,90). Multidisciplinarni pristup pacijentu nužan je za pravovremeno postavljanje dijagnoze.

8.2. Radiološki nalaz

Na konvencionalnom radiogramu možemo često vidjeti deformirane duge kosti s kalusima u različitim fazama cijeljenja uz koju pacijent navodi povijest čestih prijeloma (Slika 6.). U djece je potrebno diferencijalno dijagnostički uzeti u obzir ostala stanja koja mogu uzrokovati povećanu fragilnost kosti (juvenilna osteoporoza, rahitis) (91). Na žalost, u mlađe djece treba uvijek uzeti u obzir mogućnost njihovog zlostavljanja. Zlostavljana se djeca često prikazuju s višestrukim prijelomima u različitim fazama cijeljenja (što je znak kontinuiranog procesa) te frakture na neuobičajenim mjestima (rebra, metafiza tibije). U slučaju negativne obiteljske anamneze postavljanje dijagnoze dodatno je otežano (92).

8.3. Uloga denzitometrije u dijagnostici osteogenesis imperfecte

Procjena gustoće kostiju (BMD) koristeći dualnu energetska apsorpciometriju (DXA) standard je u procjeni gustoće kostiju (4). U OI nalazimo abnormalnu gustoću

kostiju te nam DXA ovisno o nalazu ukazuje na težinu bolesti i njen potencijalni ishod. Kod konzervativnog liječenja bolesti, redovita procjena gustoće kostiju ukazuje na kvalitetu terapijskog odgovora (93,94).

8.4. Metode molekularne dijagnostike u osteogenesis imperfecti

Iako se dijagnoza može postaviti i na osnovi same kliničke slike i radiološkog nalaza, genetičko testiranje je moderno sredstvo kojom se služimo kao dodatnom metodom. Analizom gena moguće je postavljanje dijagnoze u pacijenata s izrazito blagim oblikom bolesti, razjašnjavanje nejasnih slučajeva (pogotovo oni uzrokovani autosomno recesivnim mutacijama) te, u slučaju da se testiranju podvrgnu i članovi obitelji oboljelog, otkrivanje izvora mutacije ili ostalih zahvaćenih članova (95,96). Koristeći se najmodernijim dostupnim tehnologijama kao što je sekvencioniranje slijedeće generacije (engl. next-generation sequencing, skraćeno NGS) ili lančana reakcija polimeraze (engl. polymerase chain reaction, skraćeno PCR), moguće je u relativno kratkom vremenu analizirati velik broj uzoraka DNA te pronaći mutaciju u genomu ukoliko ona postoji (97).

8.5. Multidisciplinarni pristup pacijentu s osteogenesis imperfectom

Za rano prepoznavanje bolesti od izrazite je važnosti angažman primarnog specijalista pedijatrije koji mora prepoznati simptome i manifestacije bolesti te uputiti dijete na obradu adekvatnom specijalistu (4). U slučaju postavljanja dijagnoze potreban je multidisciplinarni tim specijalista koji zajedno i kontinuirano brinu o stanju pacijenta ovisno o simptomima s kojima se prikazuje. Pristup mora biti integrativan pri čemu se pacijent promatra holistički u sklopu ukupne kliničke slike, a ne kao izolirana patologija određenih struktura ili sustava.

9. Liječenje pacijenta s osteogenesis imperfectom

9.1. Značaj liječenja pacijenata s osteogenesis imperfectom

Ukupno gledajući, primarni cilj liječenja pacijenata koji boluju od OI je zadržavanje samostalne pokretljivosti uz maksimalno smanjenje incidencije prijeloma. OI je trenutno neizlječiva bolest te je terapija usmjerena na zbrinjavanje njenih manifestacija (skeletalnih i ekstrasketalnih). Primjenom konzervativnih i operativnih metoda liječenja, odnosno njihovom kombinacijom, moguće je prilagoditi terapijski postupak individualnim potrebama pacijenta u skladu s njegovom kliničkom slikom (1). Značajno je napomenuti da do danas ne postoji specifična terapija OI: sve metode liječenja primarno su bile namijenjene liječenju nekih drugih bolesti u kojima dolazi do defekta strukture kosti i čestih prijeloma kao što je osteoporoza.

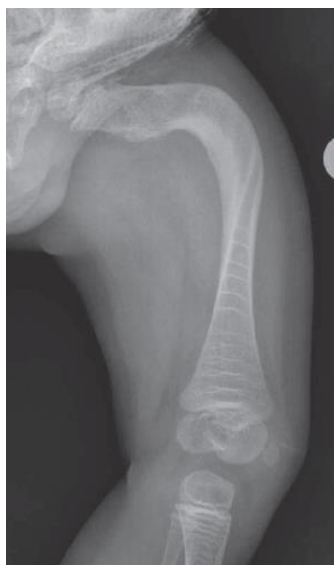9.2. Metode konzervativnog liječenja osteogenesis imperfecte

9.2.1. Bisfosfonati

Bisfosfonati su derivati pirofosfata koji djeluju na metabolizam mevalonata u sklopu sinteze kolesterola u osteoklastima, čime inhibiraju njihovu funkciju. Zbog svoje antiresorptivne funkcije terapija su izbora u bolestima čiji je uzrok patološka razgradnja kosti uslijed pojačane aktivnosti osteoklasta (osteoporoza, Pagetova bolest, multipli mijelom) (98,99).

Intravenozna primjena bisfosfonata trenutni je terapijski standard u pedijatrijskoj populaciji sa OI (1,3,100). Pamidronat primjenjen u dozama od 0,5 mg do 1,0 mg svaka 2 do 4 mjeseca (ovisno o dobi pacijenta) pokazuje povećanje gustoće koštane mase (engl. bone-mass density, u nastavku BMD) i smanjenje incidencije prijeloma (101,102). Iako i oralni pripravci pokazuju povoljni učinak na remodelaciju kosti, preferiraju se intravenozni bisfosfonati (103). Povećavajući masu i gustoću kostiju,

bisfosfonati smanjuju incidenciju fraktura i pospješuju koštani rast (104). Progresija skolioze se također usporava uslijed povećane koštane gustoće kralježaka, s time da je navedeni učinak zamijećen samo u onim slučajevima u kojih je terapija bisfosfonatima uvedena prije šeste godine života (52). Odrasli pacijenti, s druge strane, ne pokazuju jednak odgovor na bisfosfonate. Iako je prilikom obrade dokazan porast BMD, nije zabilježeno smanjenje incidencije fraktura unutar odrasle populacije (105–107). Iako inkonkluzivan, razlog tomu može biti dugogodišnji poremećaj mineralizacije kostiju (100). Terapija bisfosfonatima se uglavnom dobro podnosi: prilikom intravenozne primjene može doći do prolaznog sniženja serumskog kalcija. Glavna nuspojava je vezana uz prvu infuziju bisfosfonata pošto je tom prilikom opisan sindrom sličan gripi (engl. influenza-like syndrome) praćen vrućicom, mialgijom i povraćanjem koji se uz simptomatske mjere više ne ponavlja (108). Osteonekroza kosti donje čeljusti, koja se veže uz primjenu visokih doza bisfosfonata, nije opisana u pacijenata s OI (96). Iako su zlatni standard za liječenje u dječjoj dobi, činjenica da se bisfosfonati nakupljaju u kostima predmet je trajne rasprave o sigurnosti njihove primjene (109) (Slika 6).



Slika 6. Anteroposteriorni radiogram natkoljenice djeteta sa OI pokazuje izrazite deformitete femura. Multiple linije na distalnom femuru i proksimalnoj tibiji uz guste metafizijalne tračke uzduž hrskavičnih ploča povezane su sa terapijom bisfosfonatima. Preuzeto iz: Borić & Prpić Vučković (2017), Imaging in osteogenesis imperfecta str. 125, Figure 6., uz odobrenje autora.

9.2.2. Teriparatid

Teriparatid je rekombinantna proteinska forma (34 aminokiseline) paratiroidnog hormona, primarno korištena za liječenje osteoporoze u odrasloj dobi. (110). Učinak teriparatida bazira se na istovremenoj aktivaciji osteoblasta i osteoklasta. Aktivacijom osteoblasta oni proizvode RANK ligand, koji aktivira osteoklaste, i osteoprotegerin (OPG), čija je funkcija kompetitivna inhibicija RANKL te posljedično osteoklasta. Intermitentnom primjenom teriparatida dolazi do smanjenje omjera RANKL/OPG što za posljedicu ima veću aktivaciju osteoblasta u odnosu na osteoklaste te samim time pomak pregradnje kosti u smjeru njene izgradnje (111–113). U uvjetima u kojima prevladava razgradnja kosti kao što je menopauza, primjena teriparatida bila bi opravdana u odraslih pacijenata koji boluju od OI. Primjena teriparatida praćena je povećanjem BMD u lumbalnoj kralježnici i vratu femura te sa smanjenjem incidencije vertebralnih fraktura. Općenito je bolji učinak zamijećen u žena u odnosu na muškarce (114). Trenutni podaci o primjeni teriparatida u osoba sa OI pokazuju znatno bolji učinak u pacijenata sa blažim oblikom (tip I) u odnosu na one sa težim oblikom bolesti (tipovi III i IV). Nuspojave uz primjenu teriparatida su blage te uključuju mučninu i vrtoglavice. U djece je primjena teriparatida trenutno kontraindicirana zbog nepoznatnog učinka na koštani rast. U odrasle populacije maksimalna duljina primjene iznosi dvije godine pošto je dulja primjena povezana sa

povezanim rizikom od razvoja osteosarkoma u eksperimentalnim modelima (115–117).

9.2.3. Monoklonalna protutijela

Denosumab je monoklonalno protutijelo koje se reverzibilno veže i inhibira RANK ligand. Time se sprječava njegovo vezanje za RANK receptor na prekursorskim stanicama osteoklasta. Sprječava se osteoklastogeneza i razgradnja kosti (118). Učinak na BMD i smanjenje incidencije fraktura u pacijenata s osteoporozom sličan je onome zabilježenom kod teriparatida. Potencijalna prednost denosumaba u odnosu na ostale pripravke leži u činjenici da ga je potrebno primjenjivati tek svakih 6 mjeseci subkutano (119). Također, u pacijenata koji boluju od tipova OI karakteriziranima sa povećanim stvaranjem organskog materijala, denosumab bi se mogao pokazati kao lijek izbora u odnosu na bisfosfonate čija je funkcija u prisutnosti nemineraliziranog matriksa narušena (120). Radi činjenice da se denosumab uklanja u potpunosti iz organizma nakon 3 do 6 mjeseci od primjene, potencijalni rizik od nuspojava uslijed njegove akumulacije u kostima ne postoji (121). Eventualne nuspojave koje mogu nastati su hipokalcemija, dermatitisi, infekcije te osteonekroza čeljusti (118).

9.2.4. Modifikacija staničnog odgovora

Suvremena znanost omogućuje bolje razumijevanje najsloženijih bioloških procesa. Time su, između ostalog, otkriveni i novi regulatorni mehanizmi koji doprinose osteogenezi. Sklerostin je glikoprotein kodiran SOST genom kojeg sintetiziraju osteociti, a čija je funkcija vezanjem na LRP4/5/6 kompleks inhibirati anabolički signalni put u osteoblastima (100,122). Specifična sklerostinska protutijela (Scl-Ab) inhibiraju učinak sklerostina te dezinhobicijom Wnt/beta-kateninskog

signalnog puta stimuliraju diferencijaciju osteoblasta i stvaranje kosti (123,124). Scl-Ab su trenutno predmet kliničkih istraživanja radi uporabe u liječenju osteoporoze i OI. U humanim studijama na odraslima zabilježeno je povećanje BMD i markera koštanog stvaranja (osteokalcin, P1NP, BAP) nakon intravenozne ili subkutane primjene (125). Daljnja istraživanja su potrebna radi dubljeg razumijevanja korisnosti i rizika primjene Scl-Ab.

9.2.5 Transplantacija koštane srži i stanična terapija

Primjene transplantacije koštane srži (engl bone marrow transplant, skraćeno BMT) i izoliranih mezenhimalnih stromalnih stanica (engl. mesenchymal stem cells, skraćeno MSC) utemeljena je na premisi da zdrave stanice donora kod bolesnika mogu uzrokovati stvaranje kosti koja nije zahvaćena mutacijom (126). Progenitorske stanice se ugrađuju u mjesta izgradnje kostiju te sintezom nemutiranog kolagena dovode do ubrzanja linearnog rasta i povećanje mineralizacije kostiju (127). Iako preliminarni podaci daju naslućivati o pozitivnom učinku navedenih metoda u djece s teškim oblicima OI, pitanja poput adjuvantne terapije bisfosfonatima, imunskog odgovora stanica donora na tkiva primatelja zahtijevaju daljnja istraživanja. Pozitivan učinak transplantiranih stanica u donora je pokazao ograničeno vrijeme trajanja, pošto nakon 36 mjeseci od provedene terapije dolazi do dosezanja platoa ubrzanja rasta i prestanka pozitivnog učinka. Daljnji tijek istraživanja se također usmjeruje na razvijanje metoda kojima bi se dugoročno stimulirali osteoblasti na sintezu normalnog koštanog tkiva s idejom kontinuiranog pozitivnog učinka.

9.3. Operativno liječenje osteogenesis imperfecte

9.3.1. Uvod i povijesni pregled operativnih metoda liječenja

Indikacije za operativno liječenje su učestale frakture i teški angularni deformiteti kostiju kod djece koja se pokušavaju vertikalizirati i hodati. Odluka za operaciju se rijetko donosi prije nego što dijete prohoda, no isto tako nije preporučeno njeno predugo odgađanje (128,129).

Povijesno gledajući, prijelomi kostiju pacijenata sa OI tretirane su osteosintetskim pločicama i vijcima. U današnje je vrijeme navedeni način stabilizacije fraktura nije favoriziran pošto često ne dovodi do cijeljenja kosti te može predisponirati razvoj rekurentnih fraktura (130). Moderni standard operativnog liječenja je intramedularna fiksacija korištenjem čavala ili žica.

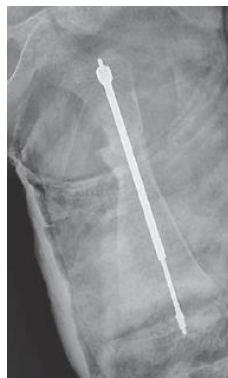9.3.2. Intramedularna stabilizacija kostiju putem čavla

Intramedularni čavli uvedeni su u operativno liječenje deformiteta i fraktura kostiju u pedesetim godinama prošlog stoljeća. Sofield i Millar među prvima su koristili neelastični intramedularni čavao za stabilizaciju i ispravljanje deformiteta (131). Čavao je omogućavao prijenos sile sa kosti što dovodi do smanjene incidencije prijeloma, no činjenica da ima fiksnu duljinu ograničava njegovu upotrebu u dječjoj dobi zbog rasta kosti. Također, uvođenju čavla u intramedularnu šupljinu prethodi opsežna osteotomija što dodatno komplicira zahvat (132).

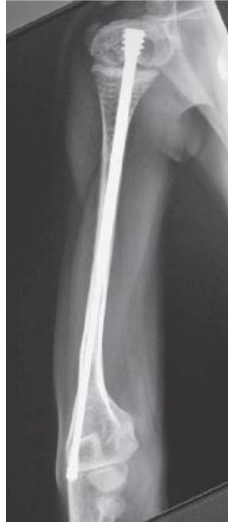9.3.2.1. Teleskopski čavao

Današnji standard liječenja prijeloma i deformiteta kod djece koja boluju od OI su teleskopski čavli. Teleskopski čavli su dvokomponentni sustav koji se sastoji od „muškog“ i „ženskog“ čavla koji su najbliži odnosu mača u toku. Čavli se fiksiraju o

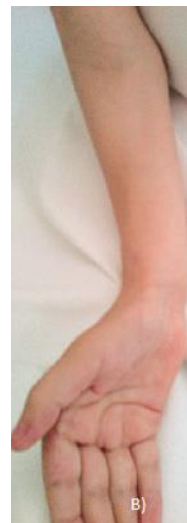proksimalnim i distalnim točkama kostiju potkoljenice te se produljuju s rastom dječje kosti. Danas najkorišteniji je Fassier-Duvalov (u nastavku FD) teleskopski čavao (Slika 7 i Slika 8). Prednosti teleskopskih čavala su manji intraoperativni gubitak krvi, kraće vrijeme trajanja operacije, manja bolnost i brža postoperativna mobilizacija te relativno kratko vrijeme postoperativne imobilizacije (128,133,134). Pošto se FD čavli u medularnu šupljinu uvode ekstraartikularnim pristupom, zahtjevnost zahvata značajno je smanjena, pa ju mogu izvoditi operateri s manje iskustva i vještine te je moguće stabilizirati više kosti unutar istog operativnog zahvata što smanjuje vrijeme oporavka (135). Inicijalni rezultati primjene FD čavala su obećavajući, iako će za potpunu procjenu učinka biti potreban dulji vremenski period (Slika 9A i 9B)



Slika 7. Postoperativni anteroposteriorni radiogram lijevog femura po uvođenju Fassier-Duvalovog čavla. Preuzeto iz: Antičević & Jeleč (2017), Osteogenesis imperfecta: surgical treatment options with emphasis on today's orthopedic approach, str 130., Figure 1., uz odobrenje autora



Slika 8. Postoperativni anteroposteriorni radiogram desnog humerusa po uvođenju Fassier-Duvalovog čavla. Preuzeto iz: Antičević & Jeleč (2017), Osteogenesis imperfecta: surgical treatment options with emphasis on today's orthopedic approach, str 131., Figure 3., uz odobrenje autora.



Slika 9. Preoperativna fotografija desne podlaktice (A); postoperativna fotografija desne podlaktice nakon intramedularne stabilizacije pomoću Fassier-Duvalovog čavla (B). Preuzeto iz: Antičević & Jeleč (2017), Osteogenesis imperfecta: surgical treatment options with emphasis on today's orthopedic approach, str 131., Figure 4., uz odobrenje autora.

9.3.3. Operativno liječenje spinalnih deformiteta u pacijenata sa osteogenesis imperfectom

Pod pojmom spinalni deformiteti podrazumijevaju su prostorne deformacije kralježnice, patologija kraniocervikalnog prijelaza i spondilolisteze (137). Skolioze su rijetke u dobi manjoj od 6 godina, no nakon toga rapidno progrediraju, intenzitetom koji ovisi o podležućem tipu OI koji ju je uzrokovao (138). Početak primjene bisfosfonata u djece mlađe od 6 godina usporava progresiju skolioze pospješivanjem remodelacije i održavanjem morfologije kralježaka (139-140). Liječenje skolioza u djece sa OI od visokog je značaja pošto progresija skolioze korelira sa smanjenjem plućne funkcije (137). Spinalna fuzija pedikularnim vijcima sa cementnom augmentacijom preferirana je metoda liječenja skolioza kada zakrivljenost dosegne 45 stupnjeva s ciljem zaustavljanja progresije. Iako je dokazan učinak spinalne fuzije i u pacijenata sa manjim stupnjem zakrivljenosti, preoperativno je potrebno uzeti u obzir dob djeteta i visinu trupa kako bi se izbjegao nastanak sindroma torakalne insuficijencije (141). Moderne metode također sprječavaju progresiju respiratornog zatajenja koje nastaje uslijed sindroma torakalne insuficijencije (137).

Operativno liječenje patologije kraniocervikalnog prijelaza kontroverzno je obzirom na indikacije za samu operaciju te njenu uspješnost. Iako su operacije najčešće indicirane za pacijente koji razviju neurološki deficit (glavobolja, ispad funkcije kranijalnog živca, disfagija, mijelopatija, hidrocefalus), sporo progresivna priroda samih ispada daje profilaktičkom liječenju određenu težinu. Preferirana metoda liječenja je okcipitocervikalna fuzija sa ili bez trakcije koja ima visoku stopu uspješnosti. No, neovisno o postoperativnom uspjehu, u 80% pacijenata zabilježena je progresija bazilarne invaginacije (142).

9.4. Manjkavosti liječenja osteogenesis imperfecte

Prethodno opisane metode liječenja imaju jedan zajednički nedostatak: ne djeluju uzročno na bolest već isključivo na njene simptome. Povećanjem kvalitete kosti ili stimulacijom njenog stvaranja moguće je smanjiti incidenciju prijeloma, no ne i ukloniti uzrok samih prijeloma. Kako bi se bolest izliječila, potrebno je djelovati na mutirani genski produkt ili na same gene koji su odgovorni za kliničku sliku. Spomenutom kombinacijom genske i stanične terapije, koje su trenutno u eksperimentalnim fazama, bi se daljnjim istraživanjem moglo postići uspješno izlječenje bolesti (143).

10. Zaključak

Bez obzira na stalni napredak znanosti i medicine te paralelno s time i novih terapijskih postupaka, OI još uvijek je neizlječiva bolest. Metode liječenja opisane u ovom radu djeluju isključivo simptomatski na bolest, ne zadirući u njenu etiologiju koja se nalazi na submolekularnoj razini. Ključ izlječenja leži u ispravljanju podležeće mutacije zaslužne za kliničku sliku. Razvoj genetike i stanične terapije zasigurno će u budućnosti omogućiti ciljano djelovanje na gene koji uzrokuju ovu, ali i niz drugih bolesti. Do trenutka kada će to biti moguće, brigu za oboljele treba usmjeravati na prevenciju i simptomatsko liječenje. Moderna tehnologija 21. stoljeća to sve uspješnije izvršava neovisno radilo se operativnom ili konzervativnom pristupu u liječenju bolesti.

11. Literatura

1. Palomo T, Vilac T, Lazaretti-Castro M. Osteogenesis imperfecta: diagnosis and treatment. *Curr Opin Endocrinol Diabetes Obes.* 2017;24(6):381-388.
2. Forlino A, Cabral WA, Barnes AM, Marini JC. New perspectives on osteogenesis imperfecta. *Nat Rev Endocrinol.* 2011;7(9):540-57.
3. Rauch F, Glorieux FH. Osteogenesis imperfecta. *Lancet.* 2004;363(9418):1377-85.
4. Barišić I, Turkalj M, Primorac D. Osteogenesis imperfecta: clinical assessment and medical treatment. *Paediatr Croat.* 2017;61(3):97-105.
5. Sillence DO, Senn A, Danks DM. Genetic heterogeneity in osteogenesis imperfecta. *J Med Genet.* 1979;16(2):101-16.
6. Hanscom DA, Winter RB, Lutter L, Lonstein JE, Bloom BA, Bradford DS. Osteogenesis imperfecta. Radiographic classification, natural history, and treatment of spinal deformities. *J Bone Joint Surg.* 1992;74(4):598-616.
7. Kang H, Aryal ACS, Marini JC. Osteogenesis imperfecta: new genes reveal novel mechanisms in bone dysplasia. *Transl Res.* 2016 Nov 19. doi: 10.1016/j.trsl.2016.11.005. [Epub ahead of print]
8. Marini JC, Reich A, Smith SM. Osteogenesis imperfecta due to mutations in non-collagenous genes : lessons in the biology of bone formation. *Curr Opin Pediatr.* 2014;26(4):500-7.
9. Stubbe A, Primorac D, Höppner W. Molecular genetics analysis of osteogenesis imperfecta in clinical practice. *Paediatr Croat.* 2017;61(3):141-6.
10. Shapiro JR, Primorac D, Rowe DW. Osteogenesis Imperfecta: Current Concepts. U: Bilezikian J, Raisz L, Rodan G, ur. *Principles of Bone Biology 2nd Edition.* Orlando: Academic Press; 2002. Str. 889-902.
11. Prockop, DJ, Colige, A, Helminen, H, Khillan, JS, Pereira R, Vanderberg P. Mutations in type 1 procollagen that cause osteogenesis imperfecta: effects of the mutations on the assembly of collagen into fibrils, the basis of phenotypic variations and potential antisense therapies. *J Bone Miner Res.* 1993;8(Suppl 2):489-92.
12. Plotkin H, Primorac D, Rowe DW. Osteogenesis Imperfecta. U: Glorieux FH, Pettifor JM, Juppner H, ur. *Pediatric Bone: Biology & Diseases.* Orlando: Academic Press; 2003. Str. 433-63.
13. Traub W, Steinmann B. Structural study of mutant type I collagen from a patient with lethal osteogenesis imperfecta containing intramolecular disulfide bond in the triple-helical domain. *FEBS Lett.* 1986;198(2):213-6.
14. Vogel BE, Doelz R, Kadler KE, Hoijima Y, Engel J, Prockop DJ. A substitution of cysteine for glycine 748 of the $\alpha 1$ chain produces a kink at this site in the procollagen I molecule and an altered N-proteinase cleavage site over 225 nm away. *J Biol Chem.* 1988;263(35):19249-55.
15. Robertson BL, Cote GJ, Berget SM. Exon definition may facilitate splice site

- selection in RNAs with multiple exons. *Mol Cell Biol.* 1990;10(1):84-94.
16. Weil D, D'Alessio M, Ramirez F, de Wet W, Cole WG, Chan D, i sur. A base substitution in the exon of a collagen gene causes alternative splicing and generates a structurally abnormal polypeptide in a patient with Ehlers-Danlos syndrome type VII. *EMBO J.* 1989;8(6):1705-10.
 17. Talerico M, Berget SM. Effect of 5' splice site mutations on splicing of the preceding intron. *Mol Cell Biol.* 1990;10(12):6299-305.
 18. Chipman S, Shapiro JR, McKinstry MB, Stover ML, Branson P, Rowe DW. Expression of mutant alpha(I)-procollagen in osteoblast and fibroblast cultures from a proband with osteogenesis imperfecta type IV. *J Bone Miner Res.* 1992;7(7):793-805.
 19. Moffatt P, Gaumond MH, Salois P, Sellin K, Bessette MC, Godin É, i sur. Bril: A novel bone-specific modulator of mineralization. *J Bone Miner Res.* 2008; 23(9):1497-508.
 20. Glorieux FH, Rauch F, Plotkin H, Ward L, Travers R, Roughley P, i sur. Type V osteogenesis imperfecta: a new form of brittle bone disease. *J Bone Miner Res.* 2000;15(9):1650-8.
 21. Glorieux FH, Ward LM, Rauch F, Lalic L, Roughley PJ, Travers R. Osteogenesis imperfecta type VI: a form of brittle bone disease with a mineralization defect. *J Bone Miner Res.* 2002;17(1):30-8.
 22. Cho TJ, Lee KE, Lee SK, Song SJ, Kim KJ, Jeon D, i sur. A single recurrent mutation in the 5'-UTR of IFITM5 causes osteogenesis imperfecta type V. *Am J Hum Genet.* 2012 Aug 2. doi: 10.1016/j.ajhg.2012.06.005. [Epub ahead of print]
 23. Semler O, Garbes L, Keupp K, Swan D, Zimmermann K, Becker J, i sur. A mutation in the 5'-UTR of IFITM5 creates an in-frame start codon and causes autosomal-dominant osteogenesis imperfecta type V with hyperplastic callus. *Am J Hum Genet.* 2012 Aug 2. doi: 10.1016/j.ajhg.2012.06.011. [Epub ahead of print]
 24. Becerra SP, Notario V. The effects of PEDF on cancer biology: Mechanisms of action and therapeutic potential. *Nat Rev Cancer.* 2013 Mar 14. doi: 10.1038/nrc3484. [Epub ahead of print]
 25. Sekiya A, Okano-Kosugi H, Yamazaki CM, Koide T. Pigment epithelium-derived factor (PEDF) shares binding sites in collagen with heparin/heparan sulfate proteoglycans. *J Biol Chem.* 2011 Jun 7. doi: 10.1074/jbc.M111.252684. [Epub ahead of print]
 26. Rauch F, Hussein A, Roughley P, Glorieux FH, Moffatt P. Lack of circulating pigment epithelium-derived factor is a marker of osteogenesis imperfecta type VI. *J Clin Endocrinol Metab.* 2012 Jun 15. doi: 10.1210/jc.2012-1827. [Epub ahead of print]
 27. Farber CR, Reich A, Barnes AM, Becerra P, Rauch F, Cabral WA i sur. A novel IFITM5 mutation in severe atypical osteogenesis imperfecta type VI impairs osteoblast production of pigment epithelium-derived factor. *J Bone Miner Res.*

- 2014; 29(6):1402-11.
28. Guillén-Navarro E, Ballesta-Martínez MJ, Valencia M, Bueno AM, Martínez-Glez V, López-González V, i sur. Two mutations in IFITM5 causing distinct forms of osteogenesis imperfecta. *Am J Med Genet A*. 2014 Jan 29. doi: 10.1002/ajmg.a.36409. [Epub ahead of print]
 29. Hoyer-Kuhn H, Semler O, Garbes L, Zimmermann K, Becker J, Wollnik B, i sur. A Nonclassical IFITM5 mutation located in the coding region causes severe osteogenesis imperfecta with prenatal onset. *J Bone Miner Res*. 2014 Jan 29. doi: 10.1002/ajmg.a.36409. [Epub ahead of print]
 30. Vranka JA, Sakai LY, Bächinger HP. Prolyl 3-hydroxylase 1, enzyme characterization and identification of a novel family of enzymes. *J Biol Chem*. 2004 Mar 24. doi: 10.1074/jbc.M312807200. [Epub ahead of print]
 31. Ishikawa Y, Wirz J, Vranka JA, Nagata K, Bächinger HP. Biochemical characterization of the prolyl 3-hydroxylase 1·Cartilage-associated protein·cyclophilin B complex. *J Biol Chem*. 2009 May 6. doi: 10.1074/jbc.M109.007070. [Epub ahead of print]
 32. Choi JW, Sutor SL, Lindquist L, Evans GL, Madden BJ, Bergen HR, i sur. Severe osteogenesis imperfecta in cyclophilin B-deficient mice. *PLoS Genet* [Internet]. 2009 Dec 4 [pristupljeno 15.11.2018.];5(12):e1000750. Dostupno na: <https://journals.plos.org/plosgenetics/article?id=10.1371/journal.pgen.1000750>
 33. Raghunath M, Bruckner P, Steinmann B. Delayed triple helix formation of mutant collagen from patients with osteogenesis imperfecta. *J Mol Biol*. 1994;236(3):940-9.
 34. Alanay Y, Avaygan H, Camacho N, Utine GE, Boduroglu K, Aktas D, i sur. Mutations in the gene encoding the RER Protein FKBP65 cause autosomal-recessive osteogenesis imperfecta. *Am J Hum Genet*. 2010 Apr 1. doi: 10.1016/j.ajhg.2010.02.022. [Epub ahead of print]
 35. Kelley BP, Malfait F, Bonafe L, Baldrige D, Homan E, Symoens S, i sur. Mutations in FKBP10 cause recessive osteogenesis imperfecta and Bruck syndrome. *J Bone Miner Res*. 2011;26(3):666-72.
 36. Barnes AM, Duncan G, Weis M, Paton W, Cabral WA, Mertz EL, i sur. Kuskokwim syndrome, a recessive congenital contracture disorder, extends the phenotype of FKBP10 mutations. *Hum Mutat*. 2013 Jul 8. doi: 10.1002/humu.22362. [Epub ahead of print]
 37. Rauch F, Travers R, Parfitt AM, Glorieux FH. Static and dynamic bone histomorphometry in children with osteogenesis imperfecta. *Bone*. 2000; 26(6):581-9.
 38. Boyde A, Travers R, Glorieux FH, Jones SJ. The mineralization density of iliac crest bone from children with osteogenesis imperfecta. *Calcif Tissue Int*. 1999; 64(3):185-90.
 39. Jepsen KJ, Goldstein SA, Kuhn JL, Schaffler MB, Bonadio J. Type-I collagen mutation compromises the post-yield behavior of Mov13 long bone. *J Orthop Res*. 1996;14(3):493-9.

40. Jepsen KJ, Schaffler MB, Kuhn JL, Goulet RW, Bonadio J, Goldstein SA. Type I collagen mutation alters the strength and fatigue behavior of Mov13 cortical tissue. *J Biomech.* 1997;30(11-12):1141-7.
41. Kalajzic I, Terzic J, Rumboldt Z, Mack K, Naprta A, Ledgard F, i sur. Osteoblastic response to the defective matrix in the osteogenesis imperfecta murine (oim) mouse. *Endocrinology.* 2002;143(5):1594-601.
42. Silence D, Butler B, Latham M, Barlow K. Natural history of blue sclerae in osteogenesis imperfecta. *Am J Med Genet.* 1993;45(2):183-6.
43. Brkić H, Pavić Savičin I. Dental management in osteogenesis imperfecta. *Paediatr Croat.* 2017;61(3):137-40.
44. Shields ED, Bixler D, el-Kafrawy AM. A proposed classification for heritable human dentine defects with a description of a new entity. *Arch Oral Biol.* 1973;18(4):543-53.
45. Malmgren B, Lindskog S. Assessment of dysplastic dentin in osteogenesis imperfecta and dentinogenesis imperfecta. *Acta Odontol Scand.* 2003;61(2):72-80.
46. Kim JW, Simmer JP. Hereditary dentin defects. *J Dent Res.* 2007;86(5):392-9.
47. Waltimo J, Ojanotko-Harri A, Lukinmaa PL. Mild forms of dentinogenesis imperfecta in association with osteogenesis imperfecta as characterized by light and transmission electron microscopy. *J Oral Pathol Med.* 1996;25(5):256-64.
48. O'Connell AC, Marini JC. Evaluation of oral problems in an osteogenesis imperfecta population. *Oral Surg Oral Med Oral Pathol Oral Radiol Endod.* 1999;87(2):189-96.
49. Andreu-Arasa VC, Sung EK, Fujita A, Saito N, Sakai O. Otosclerosis and Dysplasias of the Temporal Bone. *Neuroimaging Clin N Am.* 2018 Oct 31. doi: 10.1016/j.nic.2018.09.004. [Epub ahead of print]
50. Kuurila K, Grénman R, Johansson R, Kaitila I. Hearing loss in children with osteogenesis imperfecta. *Eur J Pediatr.* 2000;159(7):515-9.
51. Juraški RG, Turkalj M, Mikula I, Primorac D. Neurologic manifestations and sleep issues in osteogenesis imperfecta. *Paediatr Croat.* 2017;61(3):113-120.
52. Anissipour AK, Hammerberg KW, Caudill A, Kostiuik T, Tarima S, Zhao HS, i sur. Behavior of Scoliosis During Growth in Children with Osteogenesis Imperfecta. *J Bone Joint Surg.* 2014;96(3):237-43.
53. Wallace MJ, Kruse RW, Shah SA. The Spine in Patients With Osteogenesis Imperfecta. *J Am Acad Orthop Surg.* 2017;25(2):100-109.
54. LoMauro A, Pochintesta S, Romei M, D'Angelo MG, Pedotti A, Turconi AC, i sur. Rib Cage Deformities Alter Respiratory Muscle Action and Chest Wall Function in Patients with Severe Osteogenesis imperfecta. *PLoS One* [Internet]. 2012 Apr 27 [pristupljeno 19.03.2019.];7(4):e35965. Dostupno na: <https://journals.plos.org/plosone/article?id=10.1371/journal.pone.0035965>
55. Thiele F, Cohrs CM, Flor A, Lisse TS, Przemeczek GKH, Horsch M, i sur.

- Cardiopulmonary dysfunction in the Osteogenesis Imperfecta mouse model *Aga2* and human patients are caused by bone-independent mechanisms. *Hum Mol Genet.* 2012 May 15. doi: 10.1093/hmg/dds183. [Epub ahead of print]
56. Vouyouka AG, Pfeiffer BJ, Liem TK, Taylor TA, Mudaliar J, Phillips CL. The role of type I collagen in aortic wall strength with a homotrimeric $[\alpha 1(I)]_3$ collagen mouse model. *J Vasc Surg.* 2001;33(6):1263-70.
 57. Folkestad L, Hald JD, Gram J, Langdahl BL, Hermann AP, Diederichsen AC, i sur. Cardiovascular disease in patients with osteogenesis imperfecta - a nationwide, register-based cohort study. *Int J Cardiol.* 2016 Sep 30. doi: 10.1016/j.ijcard.2016.09.107. [Epub ahead of print]
 58. Turkalj M, Miranović V, Lulić-Jurjević R, Juraški RG, Primorac D. Cardiorespiratory complications in patients with osteogenesis imperfecta. *Paediatr Croat.* 2017;61(3):106-111.
 59. Hortop J, Tsipouras P, Hanley JA, Maron BJ, Shapiro JR. Cardiovascular involvement in osteogenesis imperfecta. *Circulation.* 1986;73(1):54-61.
 60. Bonita RE, Cohen IS, Berko BA. Valvular heart disease in osteogenesis imperfecta: Presentation of a case and review of the literature. *Echocardiography.* 2009 Aug 31. doi: 10.1111/j.1540-8175.2009.00973.x. [Epub ahead of print]
 61. Soma K, Abe H, Takeda N, Shintani Y, Takazawa Y, Kojima T, i sur. Myocardial Involvement in patients With osteogenesis imperfecta. *Int Heart J.* 2012;53(1):75-7.
 62. Glass RBJ, Fernbach SK, Norton KI, Choi PS, Naidich TP. The infant skull: a vault of information. *Radiographics.* 2004;24(2): 507-22.
 63. Cronin CG, Lohan DG, Mhuircheartigh JN, Meehan CP, Murphy J, Roche C. CT evaluation of Chamberlain's, McGregor's, and McRae's skull-base lines. *Clin Radiol.* 2008 Oct 14. doi: 10.1016/j.crad.2008.03.012. [Epub ahead of print]
 64. Silence DO. Cranio-cervical abnormalities in osteogenesis imperfecta: genetic and molecular correlation. *Pediatr Radiol.* 1994;(24):427-30.
 65. Hathaway WE, Solomons CC, Ott JE. Platelet function and pyrophosphates in osteogenesis imperfecta. *Blood.* 1972;39(4):500-9.
 66. Albayram S, Kizilkic O, Yilmaz H, Tuysuz B, Kocer N, Islak C. Abnormalities in the cerebral arterial system in osteogenesis imperfecta. *AJNR Am J Neuroradiol.* 2003;24(4):748-50.
 67. Eddeine HS, Dafer RM, Schneck MJ, Biller J. Bilateral subdural hematomas in an adult with osteogenesis imperfecta. *J Stroke Cerebrovasc Dis.* 2009;18(4):313-5.
 68. Emery SC, Karpinski NC, Hansen L, Masliah E. Abnormalities in central nervous system development in osteogenesis imperfecta type II. *Pediatr Dev Pathol.* 1999;2(2):124-30.
 69. Sasaki-Adams D, Kulkarni A, Rutka J, Dirks P, Taylor M, Drake JM.

- Neurosurgical implications of osteogenesis imperfecta in children. *J Neurosurg Pediatr.* 2008;1(3):229-36.
70. Marini JC, Bordenick S, Heavner G, Rose S, Hintz R, Rosenfeld R, i sur. The growth hormone and somatomedin axis in short children with osteogenesis imperfecta. *J Clin Endocrinol Metab.* 1993;76(1):251-6.
 71. Cropp GJA, Myers DN. Physiological evidence of hypermetabolism in Osteogenesis Imperfecta. *Pediatrics.* 1972;49(3):375-91.
 72. Allanson JE, Hall JG. Obstetric and gynecologic problems in women with chondrodystrophies. *Obstet Gynecol.* 1986;67(1):74-8.
 73. Chines A, Petersen DJ, Schranck FW, Whyte MP. Hypercalciuria in children severely affected with osteogenesis imperfecta. *J Pediatr.* 1991;119(1 Pt 1):51-7.
 74. Chines A, Boniface A, McAlister W, Whyte M. Hypercalciuria in osteogenesis imperfecta: A follow-up study to assess renal effects. *Bone.* 1995;16(3):333-9.
 75. Byers PH. Killing the messenger: new insights into nonsense-mediated mRNA decay. *J Clin Invest.* 2002;109(1):3-6.
 76. Smith R. Osteogenesis imperfecta. *Clin Rheum Dis.* 1986;12(3):655-89.
 77. Shapiro JR, Pikus A, Weiss G, Rowe DW. Hearing and Middle Ear Function in Osteogenesis Imperfecta. *JAMA.* 1982;247(15):2120-6.
 78. Pauli RM, Gilbert EF. Upper cervical cord compression as cause of death in osteogenesis imperfecta type II. *J Pediatr.* 1986;108(4):579-81.
 79. Shapiro JR, Burn VE, Chipman SD, Jacobs JB, Schloo B, Reid L, i sur. Case report: Pulmonary hypoplasia and osteogenesis imperfecta type II with defective synthesis of alpha I(1) procollagen. *Bone.* 1989;10(3):165-71.
 80. Byers PH, Tsipouras P, Bonadio JF, Starman BJ, Schwartz RC. Perinatal lethal osteogenesis imperfecta (OI type II): a biochemically heterogeneous disorder usually due to new mutations in the genes for type I collagen. *Am J Hum Genet.* 1988;42(2):237-48.
 81. Dimaio MS, Barth R, Koprivnikar KE, Sussman BL, Copel JA, Mahoney MJ, i sur. First-trimester prenatal diagnosis of osteogenesis imperfecta type II by DNA analysis and sonography. *Prenat Diagn.* 1993;13(7):589-96.
 82. Thompson EM. Non-invasive prenatal diagnosis of osteogenesis imperfecta. *Am J Med Genet.* 1993;45(2):201-6.
 83. Toms D, Brown BS. Prenatal ultrasonographic diagnosis of spina bifida: timing of examination. *J Can Assoc Radiol.* 1982;33(4):276-8.
 84. Charnas LR, Marini JC. Communicating hydrocephalus, basilar invagination, and other neurologic features in osteogenesis imperfecta. *Neurology.* 1993;43(12):2603-8.
 85. Khandanpour N, Connolly DJ, Raghavan A, Griffiths PD, Hoggard N. Craniospinal abnormalities and neurologic complications of osteogenesis imperfecta: Imaging Overview. *Radiographics.* 2012;32(7):2101-12.

86. Versfeld GA, Beighton PH, Katz K, Solomon A. Costovertebral anomalies in osteogenesis imperfecta. *J Bone Joint Surg.* 1985;67(4):602-4.
87. Rieker O, Kreitner KF, Karbowski A. Hyperplastic callus formation in osteogenesis imperfecta: CT and MRI findings. *Eur Radiol.* 1998;8(7):1137-9.
88. Dobrocky I, Seidl G, Grill F. MRI and CT features of hyperplastic callus in osteogenesis imperfecta tarda. *Eur Radiol.* 1999;9(4):665-8.
89. Harrington J, Sochett E, Howard A. Update on the evaluation and treatment of osteogenesis imperfecta. *Pediatr Clin North Am.* 2014 Sep 22. doi: 10.1016/j.pcl.2014.08.010. [Epub ahead of print]
90. Lindahl K, Langdahl B, Ljunggren Ö, Kindmark A. Treatment of osteogenesis imperfecta in adults. *Eur J Endocrinol.* 2014 Apr 23. doi: 10.1530/EJE-14-0017. [Epub ahead of print]
91. Bardai G, Ward LM, Trejo P, Moffatt P, Glorieux FH, Rauch F. Molecular diagnosis in children with fractures but no extraskkeletal signs of osteogenesis imperfecta. *Osteoporos Int.* 2017 Apr 4. doi: 1007/s00198-017-4031-2. [Epub ahead of print]
92. Section on Radiology; American Academy of Pediatrics. Diagnostic imaging of child abuse. *Pediatrics.* 2015;123(5):1430-5.
93. Fotiadou AN, Calleja M, Hargunani R, Keen R. Skeletal manifestations of osteogenesis imperfecta. *Semin Musculoskelet Radiol.* 2016;20(3):279-286.
94. Dwan K, Phillipi CA, Steiner RD, Basel D. Bisphosphonate therapy for osteogenesis imperfecta. *Cochrane Database of Syst Rev* [Internet]. 2008 Oct 8 [pristupljeno 19.03.2019.];7:CD005088. Dostupno na: <https://www.cochranelibrary.com/cdsr/doi/10.1002/14651858.CD005088.pub2/full>
95. Shapiro JR, Sponseller PD. Osteogenesis imperfecta: Questions and answers. *Curr Opin Pediatr.* 2009;21(6):709-16.
96. Trejo P, Rauch F. Osteogenesis imperfecta in children and adolescents—new developments in diagnosis and treatment. *Osteoporos Int.* 2016 Aug 5. doi: 10.1007/s00198-016-3723-3. [Epub ahead of print]
97. Shendure J, Ji H. Next-generation DNA sequencing. *Nat Biotechnol.* 2008;26(10):1135-45.
98. Fleisch H. Bisphosphonates: history and experimental basis. *Bone.* 1986;8(Suppl 1):23-8.
99. Drake MT, Clarke BL, Khosla S. Bisphosphonates: Mechanism of action and role in clinical practice. *Mayo Clin Proc.* 2008;83(9):1032-45.
100. Orwoll E, Martin E. Pharmacologic Treatment of Osteogenesis Imperfecta: New Agents and their Potential Implications for Osteogenesis Imperfecta. U: Shapiro J, Kassim J, Sponseller P, ur. *Osteogenesis Imperfecta: A Translational Approach to Brittle Bone Disease.* London: Elsevier Inc.; 2013. Str. 519-525.
101. Hald JD, Evangelou E, Langdahl BL, Ralston SH. Bisphosphonates for the prevention of fractures in osteogenesis imperfecta: Meta-analysis of placebo-

- controlled trials. *J Bone Miner Res.* 2015;30(5):929-33.
102. Shi CG, Zhang Y, Yuan W. Efficacy of Bisphosphonates on Bone Mineral Density and Fracture Rate in Patients with Osteogenesis Imperfecta: A Systematic Review and Meta-Analysis. *Am J Ther.* 2016;23(3):894-904.
 103. Bishop N, Adami S, Ahmed SF, Antón J, Arundel P, Burren CP, i sur. Risedronate in children with osteogenesis imperfecta: A randomised, double-blind, placebo-controlled trial. *Lancet.* 2013 Aug 6. doi: 10.1016/S0140-6736(13)61091-0. [Epub ahead of print]
 104. Rauch F, Travers R, Plotkin H, Glorieux FH. The effects of intravenous pamidronate on the bone tissue of children and adolescents with osteogenesis imperfecta. *J Clin Invest.* 2002;110(9):1293-9.
 105. Shapiro JR, Thompson CB, Wu Y, Nunes M, Gillen C. Bone Mineral Density and Fracture Rate in Response to Intravenous and Oral Bisphosphonates in Adult Osteogenesis Imperfecta. *Calcif Tissue Int.* 2010 Jun 11. doi: 10.1007/s00223-010-9383-y. [Epub ahead of print]
 106. Wekre LL, Eriksen EF, Falch JA. Bone mass, bone markers and prevalence of fractures in adults with osteogenesis imperfecta. *Arch Osteoporos.* 2011 Apr 14. doi: 10.1007/s11657-011-0054-z. [Epub ahead of print]
 107. Bertoldo F, Idolazzi L, Adami G, Rossini M, Orsolini G, Fassio A, i sur. Long-term Effects of Neridronate in Adults with Osteogenesis Imperfecta: An Observational Three-Year Italian Study. *Calcif Tissue Int.* 2017 Jan 27. doi: 10.1007/s00223-017-0236-9. [Epub ahead of print]
 108. Munns CF, Rajab MH, Hong J, Briody J, Högl W, McQuade M, i sur. Acute phase response and mineral status following low dose intravenous zoledronic acid in children. *Bone.* 2007 May 13. doi: 10.1016/j.bone.2007.05.002. [Epub ahead of print]
 109. Whyte MP, Wenkert D, Clements KL, McAlister WH, Mumm S. Bisphosphonate-induced osteopetrosis. *N Engl J Med.* 2003;349(5):457-63.
 110. Finkelstein JS, Neer RM, Lee H, Hayes A, Wyland JJ, Hunzelman JL. The Effects of Parathyroid Hormone, Alendronate, or Both in Men with Osteoporosis. *N Engl J Med.* 2003 Sep 20. doi: 10.1056/NEJMoa0357025. [Epub ahead of print]
 111. Ejersted C, Andreassen TT, Hauge EM, Melsen F, Oxlund H. Parathyroid hormone (1-34) increases vertebral bone mass, compressive strength, and quality in old rats. *Bone.* 1995;17(6):507-11.
 112. Locklin RM, Khosla S, Turner RT, Riggs BL. Mediators of the biphasic responses of bone to intermittent and continuously administered parathyroid hormone. *J Cell Biochem.* 2003;89(1):180-90.
 113. Arita S, Ikeda S, Sakai A, Okimoto N, Akahoshi S, Nagashima M, i sur. Human parathyroid hormone (1-34) increases mass and structure of the cortical shell, with resultant increase in lumbar bone strength, in ovariectomized rats. *J Bone Miner Metab.* 2004;22(6):530-40.
 114. Girotra M, Rubin MR, Bilezikian JP. The use of parathyroid hormone in the

- treatment of osteoporosis. *Rev Endocr Metab Disord*. 2006;7(1-2):113-21.
115. Sakkers R, Kok D, Engelbert R, van Dongen A, Jansen M, Pruijs H, i sur. Skeletal effects and functional outcome with olpadronate in children with osteogenesis imperfecta: a 2-year randomised placebo-controlled study. *Lancet*. 2004;363(9419):1427-31.
 116. Letocha AD, Cintas HL, Troendle JF, Reynolds JC, Cann CE, Chernoff EJ, i sur. Controlled trial of pamidronate in children with types III and IV osteogenesis imperfecta confirms vertebral gains but not short-term functional improvement. *J Bone Miner Res*. 2005 Jan 18. doi: 10.1359/JBMR.050109. [Epub ahead of print]
 117. Orwoll ES, Shapiro J, Veith S, Wang Y, Lapidus J, Vanek C, i sur. Evaluation of teriparatide treatment in adults with osteogenesis imperfecta. *J Clin Invest*. 2014 Jan 27. doi: 10.1172/JCI71101. [Epub ahead of print]
 118. Cummings SR, Martin JS, McClung MR, Siris ES, Eastell R, Reid IR, i sur. Denosumab for prevention of fractures in postmenopausal women with osteoporosis. *N Eng J Med*. 2009 Aug 11. doi: 10.1056/NEJMoa0809493. [Epub ahead of print]
 119. Lewiecki EM, Miller PD, McClung MR, Cohen SB, Bolognese MA, Liu Y, i sur. Two-year treatment with denosumab (AMG 162) in a randomized phase 2 study of postmenopausal women with low BMD. *J Bone Miner Res*. 2007;22(12):1832-41.
 120. Becker J, Semler O, Gilissen C, Li Y, Bolz HJ, Giunta C, i sur. Exome sequencing identifies truncating mutations in human SERPINF1 in autosomal-recessive osteogenesis imperfecta. *Am J Hum Genet*. 2011 Feb 25. doi: 10.1016/j.ajhg.2011.01.015. [Epub ahead of print]
 121. Bekker PJ, Holloway DL, Rasmussen AS, Murphy R, Martin SW, Leese PT, i sur. A single-dose placebo-controlled study of AMG 162, a fully human monoclonal antibody to RANKL, in postmenopausal women. *J Bone Miner Res*. 2004 Mar 1. doi: 10.1359/JBMR.040305. [Epub ahead of print]
 122. Sinder BP, Eddy MM, Ominsky MS, Caird MS, Marini JC, Kozloff KM. Sclerostin antibody improves skeletal parameters in a *Brtl/+* mouse model of osteogenesis imperfecta. *J Bone Miner Res*. 2013;28(1):73-80.
 123. Papapoulos SE, van Bezooijen RL, Reeve J, Poole KES, Löwik CW, Loveridge N, i sur. Sclerostin is a delayed secreted product of osteocytes that inhibits bone formation. *FASEB J*. 2005 Aug 25. doi: 10.1096/fj.05-4221fje. [Epub ahead of print]
 124. Lewiecki EM. Sclerostin: a novel target for intervention in the treatment of osteoporosis. *Discov Med*. 2011;12(65):263-73.
 125. Padhi D, Jang G, Stouch B, Fang L, Posvar E. Single-dose, placebo-controlled, randomized study of AMG 785, a sclerostin monoclonal antibody. *J Bone Miner Res*. 2011;26(1):19-26.
 126. Malaval L, Modrowski D, Gupta AK, Aubin JE. Cellular expression of bone-related proteins during in vitro osteogenesis in rat bone marrow stromal cell

- cultures. *J Cell Physiol.* 1994;158(3):555-72.
127. Horwitz EM, Gordon PL, Koo WKK, Marx JC, Neel MD, Mcnall RY, i sur. Isolated allogeneic bone marrow-derived mesenchymal cells engraft and stimulate growth in children with osteogenesis imperfecta : Implications for cell therapy of bone. *Proc Natl Acad Sci U S A.* 2002;99(13):8932-7.
 128. Esposito P, Plotkin H. Surgical treatment of osteogenesis imperfecta: current concepts. *Curr Opin Pediatr.* 2008;20(1):52-7.
 129. Antičević D, Jeleč Ž. Osteogenesis imperfecta: surgical treatment options with emphasis on today's orthopedic approach. *Paediatr Croat.* 2017;61(3):129–33.
 130. Enright WJ, Noonan KJ. Bone Plating in Patients With Type III Osteogenesis Imperfecta: Results and Complications. *Iowa Orthop J.* 2006;26(1):37–40.
 131. Sofield HA, Millar EA. Fragmentation , Rod Fixation of Deformities Bones Intramedullary of the Long in Children. *J Bone Joint Surg.* 1959;82(1):11-16.
 132. Li Y, Chow W, Leong J. The Sofield-Millar operation in osteogenesis imperfecta. A Modified Technique. *J Bone Joint Surg.* 2000;82(1):11-6.
 133. Zeitlin L, Fassier F, Glorieux FH. Modern approach to children with osteogenesis imperfecta. *J Pediatr Orthop.* 2003;12(2):77–87.
 134. Fassier F. Fassier-Duval Telescopic System: How I Do it?. *J Pediatr Orthop.* 2017;37(Suppl 2):48-51.
 135. Fassier F, François GF. Osteogenesis imperfecta. U: DuParc J, ur. *Surgical techniques in orthopaedics and traumatology.* New York: Elsevier; 2003. Str. 1–8.
 136. Borić I, Prpić Vučković R. Imaging in osteogenesis imperfecta. *Paediatr Croat.* 2017;61(3):122-8.
 137. Widman RF, Bitan FD, Laplaza FJ, Burke SW, DiMaio MF, Schneider R. Spinal deformity, pulmonary compromise and quality of life in osteogenesis imperfecta. *Spine (Phila Pa 1976).* 1999;24(16):1673-8.
 138. Benson DR, Newman DC. The spine and surgical treatment in osteogenesis imperfecta. *Clin Ort Relat Res* 1981;(159):147-53.
 139. Land C, Rauch F, Munns CF, Sahebjam S, Glorieux FH. Vertebral morphometry in children and adolescents with osteogenesis imperfecta: effect of intravenous pamidronate treatment. *Bone.* 2006 May 26. doi: 10.1016/j.bone.2006.04.004. [Epub ahead of print]
 140. Semler O, Beccard R, Palmisano D, Demant A, Fricke O, Schoenau E, i sur. Reshaping of vertebrae during treatment with neridronate or pamidronate in children with osteogenesis imperfecta. *Horm Res Paediatr.* 2011 Nov 24. doi: 10.3390/jcm7120479. [Epub ahead of print]
 141. Kocher MS, Shapiro F. Osteogenesis imperfecta. *J Am Acad Orthop Surg.* 1998;6(4):225-36.
 142. Sawin PD, Menezes AH. Basilar invagination in osteogenesis imperfecta and related osteochondrodysplasias: medical and surgical management. *J*

Neurosurg. 1997;86(6):950-60.

143. Boban Lj, Rod E, Plečko M, Slišković AM, Korbler J, Primorac D. Molecular basis of osteogenesis imperfecta and future medical treatment. Paediatr Croat. 2017;61(3):147-55.

12. Zahvale

Zahvaljujem svom mentoru profesoru Tomislavu Đapiću na mentorstvu i savjetovanju prilikom izrade ovog diplomskog rada.

Zahvaljujem svojim roditeljima Snježani i Trpimiru, obitelji i prijateljima na podršci i razumijevanju u proteklih šest godina te na zajedničkom proživljavanju svih uspona i padova, pobjeda i poraza

Hvala mojoj djevojci Dori na strpljenju i volji koju iskazuje u svakodnevnim borbama sa vjetrenjačama koje su sastavljene od mojih ambicija, želja i radnih navika.

Zahvaljujem prof.dr.sc. Draganu Primorcu, prof.dr.sc Darku Antičeviću, doc.dr.sc. Igoru Boriću, dr.sc. Željku Jeleču te djelatnicima Specijalne bolnice Sveta Katarina na nesebičnom ustupanju materijala i slika za potrebe mog diplomskog rada te velikodušnu podršku tokom izrade istog.

Posebno hvala prof.dr.sc. Miljenku Franiću, prim.dr.sc. Darku Peroviću, dr.sc.

Eduardu Rodu, dr.sc. Davoru Bojiću i dr. Stipi Ćorluki koji su me svojim postupcima, svjesnim i nesvjesnim, obilježili kao čovjeka i usmjerili na životnom pravcu.

13. Životopis

Rođen sam 22. ožujka 1994. godine u Našicama, Republika Hrvatska. Osnovnu i srednju (X gimnazija „Ivan Supek“) školu završio sam u Zagrebu. Medicinski fakultet Sveučilišta u Zagrebu upisao sam 2013. godine. Od profesionalnih interesa oduvijek me fascinirao lokomotorni sustav te sam tokom studiranja bio dijelom vodstva Studentske sekcije za ortopediju i traumatologiju te sam posjećivao stručne skupove kao aktivni i pasivni sudionik. Već kao student dobio sam priliku proširiti svoje znanje usavršavanjima na klinikama u Hrvatskoj i inozemstvu.

U privatnom životu sam aktivni sportaš i bivši natjecatelj u taekwondou. Tokom sportske karijere bio sam dugogodišnji reprezentativac i kategorizirani vrhunski sportaš Hrvatskog Olimpijskog odbora. Domovinu sam predstavljao na velikom broju domaćih i inozemnih natjecanja te osvajao medalje od nacionalnog, europskog i svjetskog značaja. 2012. godine pozvan sam da sudjelujem u pripremama olimpijskog tima Republike Slovenije za Olimpijske Igre u Londonu.