

# Neurokirurški pristup u liječenju gliomskih tumora niskog stupnja malignosti

---

**Blažević, Andrea**

**Master's thesis / Diplomski rad**

**2019**

*Degree Grantor / Ustanova koja je dodijelila akademski / stručni stupanj:* **University of Zagreb, School of Medicine / Sveučilište u Zagrebu, Medicinski fakultet**

*Permanent link / Trajna poveznica:* <https://um.nsk.hr/um:nbn:hr:105:738144>

*Rights / Prava:* [In copyright](#)/[Zaštićeno autorskim pravom.](#)

*Download date / Datum preuzimanja:* **2024-06-30**



*Repository / Repozitorij:*

[Dr Med - University of Zagreb School of Medicine Digital Repository](#)



**SVEUČILIŠTE U ZAGREBU  
MEDICINSKI FAKULTET**

**Andrea Blažević**

**Neurokirurški pristup u liječenju  
gliomskih tumora niskog stupnja  
malignosti**

**DIPLOMSKI RAD**



Zagreb, 2019.

Ovaj diplomski rad izrađen je u Kliničkoj bolnici Dubrava na Zavodu za neurokirurgiju pod vodstvom doc. dr. sc. Darka Chudya i predan je na ocjenu u akademskoj godini 2018./2019.

## **POPIS I OBJAŠNENJA KRATICA KORIŠTENIH U RADU**

**MR** - magnetna rezonancija

**CT** - kompjuterizirana tomografija

**PHD** – patohistološki nalaz

**WHO** – *World Health Organization* (Svjetska zdravstvena organizacija)

**IDH** – izocitrat dehidrogenaza

# SADRŽAJ

<b>1. Sažetak.....</b>	<b>1</b>
<b>2. Summary .....</b>	<b>1</b>
<b>3. Uvod.....</b>	<b>1</b>
3.1. Tumori središnjeg živčanog sustava .....	1
3.2. Etiologija i rizični čimbenici .....	2
3.3. Klinička slika .....	2
3.4. Klasifikacija primarnih tumora SŽS-a .....	4
3.4.1. TNM klasifikacija .....	4
3.4.2. Klasifikacija Svjetske zdravstvene organizacije (WHO) .....	5
3.5. Gliomski tumori niskog gradusa.....	6
3.5.1. Klinička slika .....	6
3.5.2. Dijagnostika .....	7
3.5.3. Liječenje.....	7
3.5.3.1. Kirurško liječenje .....	7
3.5.3.2. Kemoterapija .....	8
3.5.3.3. Radioterapija .....	8
3.5.4. Prognostički faktori i prognoza bolesti .....	9
<b>4. Hipoteza.....</b>	<b>10</b>
<b>5. Opći ciljevi i specifični ciljevi .....</b>	<b>11</b>
<b>6. Materijali i metode.....</b>	<b>12</b>
6.1. Stereotaktička biopsija .....	12
6.1.1. Priprema bolesnika .....	12
6.1.2. Biopsija mozga.....	12
6.1.3. Stereotaktička biopsija s okvirom .....	13
6.1.3.1. Postavljanje okvira .....	13
6.1.3.2. Određivanje putanje.....	14
6.1.3.3. Operativni zahvat - biopsija .....	14
6.1.4. Stereotaktička biopsija bez okvira .....	15
6.2. Kraniotomija .....	16
<b>7. Rezultati.....</b>	<b>17</b>
<b>8. Rasprava.....</b>	<b>26</b>
<b>9. Zaključci .....</b>	<b>30</b>
<b>10. Zahvale .....</b>	<b>31</b>
<b>11. Popis literature .....</b>	<b>32</b>
<b>12. Životopis .....</b>	<b>35</b>

# 1. SAŽETAK

## Neurokirurški pristup u liječenju gliomskih tumora niskog stupnja malignosti

**Andrea Blažević**

Tumori središnjeg živčanog sustava heterogena su skupina benignih i malignih neoplazmi koji mogu nastati iz moždanog tkiva, moždanih ovojnica, kranijalnih živaca, krvnih žila ili rezidualnog embrionalnog tkiva, te metastatskih neoplazmi. Tumori se razvrstavaju prema TNM i WHO klasifikaciji. Svjetska zdravstvena organizacija (WHO) predstavila je 2016. godine nadopunjenu klasifikaciju primarnih tumora mozga koja uključuje i molekularne faktore.

Gliomi su najčešći primarni tumori mozga u odraslih. U gliomske tumore niskog gradusa, prema WHO definiciji, ubrajaju se tumori gradusa I i gradusa II. Uvidom u molekularni profil gliomskih tumora niskog gradusa i sa spoznajom da imaju relativno velik potencijal prelaska u gliome višeg gradusa, paradigma liječenja se promijenila. Neurokirurško liječenje uz kasniji onkološki tretman pokazalo se kao najbolja opcija.

Ciljevi ovog istraživanja su višestruki. Opći cilj istraživanja je pokazati kako različiti neurokirurški pristupi utječu na ishod bolesti i učestalost recidiva. Specifični ciljevi istraživanja su pokazati razliku u ishodu liječenja nakon stereotaktičke biopsije i nakon otvorene operacije i pokazati povezanost ishoda liječenja i primjene onkološke terapije. Patohistološki nalazi su dobiveni stereotaktičkom biopsijom, dok su ostali podaci dobiveni analizom postojećih podataka iz povijesti bolesti.

Rezultati su pokazali da totalna resekcija tumora ima za rezultat poboljšanje kvalitete života i da u pacijenata kojima je tumor uspješno u potpunosti uklonjen nije došlo do recidiva bolesti. Bolesnici kojima nije potpuno odstranjen tumor imali su dulje vrijeme bez progresije bolesti ukoliko je provedeno i adjuvantno onkološko liječenje.

**Ključne riječi:** gliomski tumori niskog gradusa, stereotaksijska biopsija, otvorena operacija, adjuvantno onkološko liječenje

## 2. SUMMARY

### A neurosurgical treatment of low-grade gliomas

**Andrea Blažević**

Tumors of the central nervous system are a heterogeneous group of benign and malignant tumors that can arise from brain tissue, meninges, cranial nerves, blood vessels or residual embryonic tissue and metastatic neoplasms. Tumors are classified according to the TNM and WHO classification. The World Health Organization (WHO) presented a new classification in 2016, which included molecular factors.

Gliomas are the most common primary brain tumors in adults. Low-grade gliomas are, according to the WHO definition, grade I and grade II tumors. By examining the molecular profile of low-grade gliomas and with the realization that they have a relatively high potential of transformation to higher grade gliomas, the paradigm of treatment has changed. Neurosurgical treatment with adjuvant radiochemotherapy proved to be the best option.

The goals of this research are multiple. The main goal is to show how different neurosurgical approaches affect the outcome of the disease and the frequency of recidivism. Specific research goals are to show the difference in the outcome after stereotactic biopsy and after open surgery, and to show the correlation between treatment outcomes and the application of adjuvant oncology therapy. Histological samples were obtained with a stereotactic biopsy, while other data were analyzed and obtained from the existing medical records.

The results showed that the total resection of the tumor resulted in improvement of the life quality, and that in patients whose tumor was successfully completely removed, there was no recurrence of the disease. Patients whose tumor was not completely removed had a prolonged period of time without disease progression if adjuvant oncology treatment was administered.

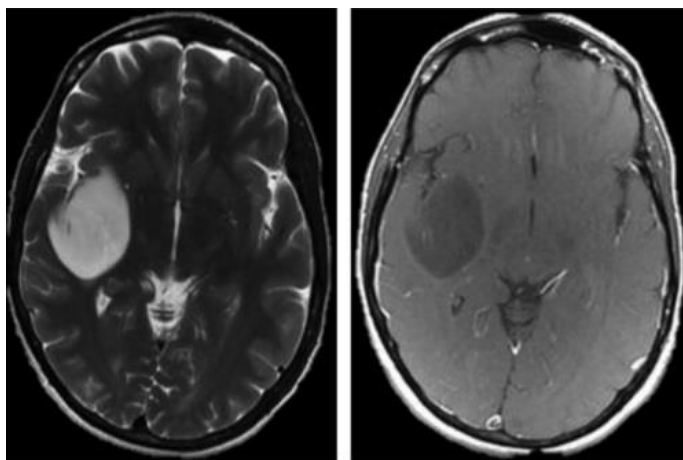
**Key words:** low-grade gliomas, stereotactic biopsy, open surgery, adjuvant oncology treatment

### 3. UVOD

#### 3.1 Tumori središnjeg živčanog sustava

Tumori središnjeg živčanog sustava heterogena su skupina benignih i malignih tumora koji mogu nastati iz moždanog tkiva, moždanih ovojnica, kranijalnih živaca, krvnih žila ili rezidualnog embrionalnog tkiva, te metastatskih neoplazmi (1). Primarni tumori središnjeg živčanog sustava čine oko 10% primarnih zloćudnih tumora u čovjeka. Tumori središnjeg živčanog sustava čine svega 2% novootkrivenih slučajeva neoplazmi u Republici Hrvatskoj (prema podacima Hrvatskog zavoda za javno zdravstvo iz 2015). Postoji više od 120 tipova tumora središnjeg živčanog sustava, definiranih klasifikacijom Svjetske zdravstvene organizacije (2). Najčešći primarni moždani tumori su meningeomi koji čine 27% tumora, a potom glioblastomi. Ovi tumori rijetko hematogeno metastaziraju u udaljene organe, a metastaze se uglavnom nalaze u plućima i kostima. Limfogeno ne metastaziraju. Metastaze su druga važna skupina tumora središnjeg živčanog sustava, a većinom je riječ o metastazama primarnih tvorbi dojke, pluća ili kože (1,3).

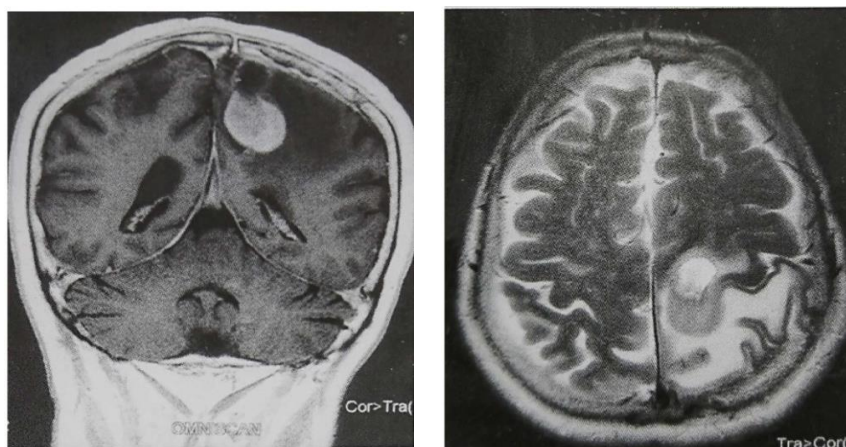
I benigni i maligni tumori predstavljaju nenormalni rast tkiva u moždanom tkivu, čija je osnovna razlika u potencijalu prožimanja i uništavanja susjednog tkiva koji je obilježje malignih tumora. Tumori su ekspanzivne tvorbe što je poseban problem kod tumora mozga jer se šire i rastu unutar zatvorenog prostora i time dovode do porasta intrakranijalnog tlaka (Slika 1, Slika 2). Također, uslijed ekspanzije tumora dolazi i do pomaka moždanih masa što utječe na određene funkcije zahvaćenih dijelova. Maligni tumori dovode brže do komplikacija od benignih (1,3).



**Slika 1.** MR prikaz astrocitoma u temporalnom desnom lobusu, aksijalni presjek, T2 i T1 sekvenca (preuzeto iz Johnson i sur., 2017; dorađeno za potrebe rada).



Incidencija primarnih tumora središnjeg živčanog sustava ima dva vrška, prvi u pedijatrijskoj populaciji, drugi u starijoj populaciji između 75. i 84. godine života. To su najčešći solidni tumori u djece i drugi najčešći uzrok smrti u djece od malignih bolesti, nakon leukemija. U dječjoj dobi (0 - 14 godina) najčešće se javljaju tumori stražnje lubanjske jame, pilocitički astrocitomi i embrionalni tumori, od kojih 2/3 jesu meduloblastomi. Embrionalni tumori su najčešći tumori mozga u prve 4 godine života. U adolescentskoj dobi čak četvrtinu čine tumori hipofize, a po učestalosti ih slijede astrocitomi. U odrasloj dobi 50% tumora mozga čine metastaze, čak 50% (1,2).



**Slika 2.** Prikaz MR snimke na kojoj se vide multiple metastaze mozga u lijevom parijetalnom lobusu, T1 i T2 sekvenca (preuzeto iz Brinar i sur., 2009; doručeno za potrebe rada).

### 3.2 Etiologija i rizični čimbenici

Točna etiopatogeneza i karcinogeneza nije poznata, ali dosad provedena istraživanja pokazuju multifaktorijski utjecaj genetskih poremećaja (aktivacija staničnih onkogenih i gubitak tumor supresorskih gena), vanjskih čimbenika (izloženost ionizirajućem zračenju, policikličkim hidrojenkarbonatima, itd.), virusnih infekcija (povezanost primarnog limfoma mozga i Epstein Barr virusa), kao i povezanost s nekim nasljednim poremećajima, kao što su neurofibromatoza tipa I i II, tuberozna skleroza, Von Hippel-Lindauova bolest, Turcotov i Li-Fraumenijev sindrom (1,3).

### 3.3 Klinička slika

Simptomi tumora središnjeg živčanog sustava mogu se podijeliti na opće i na one nastale uslijed lokalizacije tumora. Veličina i brzina rasta tumora faktori su o kojima uvelike ovisi simptomatologija. Opći simptomi su glavobolja, mučnina, povraćanje, konvulzije, psihičke

smetnje, zastojna pupila i brojni drugi. Glavobolja je najčešće prvi simptom. Prilikom obrade pacijenta s glavoboljom treba biti svjestan da samo mali dio njih ima tumor i da su češći drugi raznoliki uzroci, ali se svakako treba isključiti neoplastični proces. Tumorom izazvana glavobolja je ponavljajuća ili stalna te je karakteriziraju jaki bolovi koji se uglavnom javljaju noću, prisutni su pri buđenju i tenzijskog su tipa.

Ovisno o smještaju tumora i zahvaćenoj regiji mozga javljaju se dodatni simptomi kao što su ispadi motorike ili osjeta, poremećaji vidnog polja, promjene u ponašanju i slično. Epilepsija je čest simptom, posebice kod bolesnika s gliomskim tumorima niskog gradusa (1,3).

**Tablica 1.** Prikaz najčešćih lokacija primarnih moždanih tumora (preuzeto iz Brinar i sur., 2009; doručeno za potrebe rada).

LOKACIJA	TUMOR
<b>supratentorijski tumori</b>	<ul style="list-style-type: none"> <li>▪ astrocitom</li> <li>▪ meningeom</li> <li>▪ oligodendrogliom</li> <li>▪ metastaze</li> <li>▪ limfomi</li> </ul>
<b>cerebelarni tumori i tumori moždanog debla</b>	<ul style="list-style-type: none"> <li>▪ švanomi</li> <li>▪ meningeomi</li> <li>▪ meduloblastomi</li> </ul>
<b>infratentorijska regija</b>	<ul style="list-style-type: none"> <li>▪ primitivni neuroektodermalni tumori (PNET)</li> </ul>
<b>pinealna regija</b>	<ul style="list-style-type: none"> <li>▪ pinealocitom, pinealoblastom</li> <li>▪ zametni tumori: germinomi, teratomi</li> <li>▪ astrocitomi</li> <li>▪ meningeomi</li> </ul>
<b>tumori III. ventrikula</b>	<ul style="list-style-type: none"> <li>▪ astrocitomi</li> <li>▪ koloidne ciste</li> <li>▪ neurocitomi</li> </ul>
<b>IV. ventrikul</b>	<ul style="list-style-type: none"> <li>▪ gliomi moždanog debla</li> <li>▪ PNET (meduloblastom)</li> <li>▪ ependimomi</li> <li>▪ hemangioblastomi</li> </ul>

<b>selarna regija</b>	<ul style="list-style-type: none"> <li>▪ mikroadenomi</li> <li>▪ makroadenomi</li> <li>▪ meningeomi</li> <li>▪ kraniofaringeomi</li> <li>▪ gliomi (pilocitički gliom optičkog živca)</li> </ul>
<b>cerebelopontina regija</b>	<ul style="list-style-type: none"> <li>▪ akustički švanom</li> <li>▪ meningeomi</li> <li>▪ epidermoidni tumori</li> </ul>

---

### 3.4 Klasifikacija primarnih tumora središnjeg živčanog sustava

#### 3.4.1. TNM klasifikacija

U TNM klasifikaciji promatra se veličina tumora (T), prisutstvo zahvaćenih limfnih čvorova (*nodus*, N), te postojanje udaljenih metastaza (M). Kod tumora mozga podjela prema zahvaćenim limfnim čvorovima nema značaja (1,3).

#### **T= primarni tumor**

##### *Supratentorijalni tumori*

**T1** tumor  $\leq 5$  cm, ograničen na jednu hemisferu

**T2** tumor  $>5$ cm, ograničen na jednu hemisferu

**T3** tumor zahvaća ventrikularni sustav

**T4** tumor prelazi središnju liniju, invadira suprotnu hemisferu ili infratentorijalni dio

##### *Infratentorijalni tumori*

**T1** tumor  $\leq 3$  cm, ograničen na jednu hemisferu

**T2** tumor  $>3$  cm, ograničen na jednu hemisferu

**T3** tumor zahvaća ventrikularni sustav

**T4** tumor prelazi središnju liniju, invadira suprotnu hemisferu ili supratentorijalni dio

#### **M= udaljene metastaze**

**MX** udaljene metastaze se ne mogu prikazati

**M0** nema udaljenih metastaza

**M1** udaljene metastaze

### 3.4.2. Klasifikacija Svjetske zdravstvene organizacije (WHO)

Tumori se razvrstavaju prema klasifikaciji WHO-a, a ona se temelji na vrsti stanica, staničnoj atipiji, mitotičkoj aktivnosti, proliferaciji krvnih žila te staničnoj nekrozi u tumoru. Pretpostavka na kojoj se temelji stupnjevanje je da područje najveće anaplazije determinira daljnji tijek bolesti. Prema tome vrijedi:

- 1) I. i II. stupanj - tumori niske malignosti,
- 2) III. stupanj - kvalificira se kao anaplastični stadij, to znači značajni maligni stupanj,
- 3) IV. stupanj - invazivni maligni tumor

Svjetska zdravstvena organizacija 2016. godine predstavila je nadopunjenu klasifikaciju primarnih tumora mozga koja uključuje i molekularne i genetske faktore, a ne samo morfologiju (2).

Općenito, prema Svjetskoj zdravstvenoj organizaciji, tumori mozga dijele se:

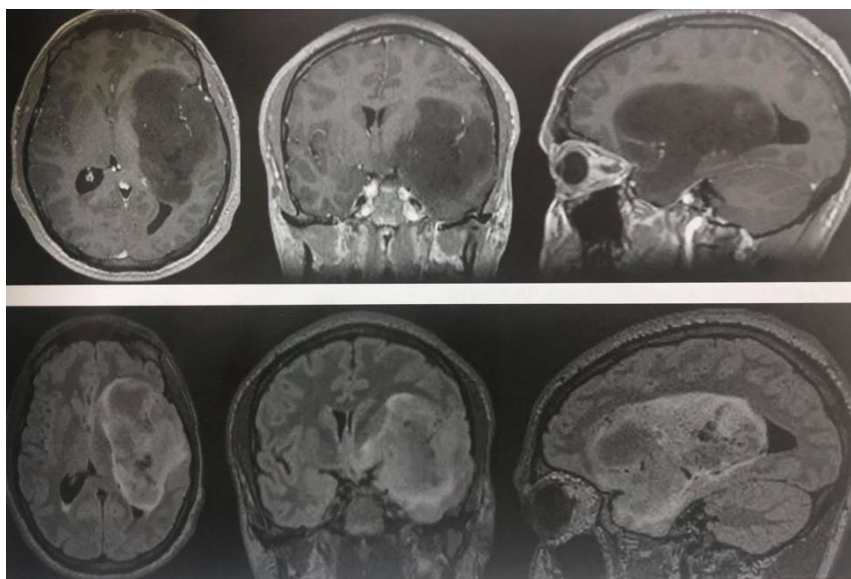
- a) neuroepitelni tumori: gliomi, neuronalni i miješani neuroglijalni tumori, neglijalni tumori
- b) meningealni tumori
- c) tumori zametnih stanica
- d) tumori hipofize
- e) primarni limfomi mozga

Promjene uvedene 2016. godine najviše se odnose na gliomske tumore. Prije novih odrednica, gliomi su se dijelili na astrocitome, oligoastrocitome i oligodendriogliome, a razlika se temeljila samo na morfologiji, što je podložno subjektivnosti patologa.

Od 2016. godine u odrednice uvedene su IDH (izocitrat dehidrogenaza) mutacija i prisutnost 1p/19q kodelecije. Oligodendrogliomi su gliomi koji nose mutaciju za IDH i translokaciju 1p/19q. Astrocitomi pokazuju prisutstvo IDH mutacije, ali nikada translokaciju. Dijagnoza oligoastrocitoma postavlja se ukoliko nije moguće testiranje na IDH mutaciju i 1p/19q translokaciju. Prisutstvo IDH mutacije i 1p/19q translokacije povezani su s boljom prognozom i boljim odgovorom na kemoterapiju (2).

### 3.5. Gliomski tumori niskog gradusa

Gliomi su najčešći primarni tumori mozga u odraslih. U gliomske tumore niskog gradusa, prema definiciji Svjetske zdravstvene organizacije, ubrajaju se tumori gradusa I i gradusa II, uključujući oligodendrogliome, astrocitome i miješane oligoastrocitome. Prema histološkoj slici najčešći su astrocitomi (69%). Lokalizacija ovih tumora nije specifična za neku regiju, ali najčešće se javljaju u frontalnom režnju (44%). Cerebelarni gliomi imaju bolju prognozu od supratentorijskih (1,3,5).



**Slika 3.** Tipičan izgled gliomskog tumora niskog gradusa na snimci magnetne rezonance (preuzeto iz Bernstein i sur., 2015; doručeno za potrebe rada)

#### 3.5.1. Klinička slika

Gliomski tumori niskog gradusa u početku su asimptomatski. Najčešći prvi simptom je epileptički napadaj, parcijalni ili generalizirani. Javlja se u 80% bolesnika uslijed kortikalne zahvaćenosti. Fokalni neurološki deficit, simptomi vezani uz lokalizaciju i veličinu tumorske mase, hemoragija i intrakranijska hipertenzija su rijetki, unatoč tome što se tumori uglavnom nalaze u elokventnim regijama mozga. To se objašnjava sporim rastom gliomskih tumora niskog gradusa i plastičnosti mozga koja omogućava funkcionalnu reorganizaciju moždanih područja. Bolesnici s gliomskim tumorom niskog gradusa imaju kognitivni deficit, poteškoće s koncentracijom, usmjeravanjem pažnje, radnom memorijom i emocijama. Simptomi mogu nastati radi tumora, ali i kao posljedica epilepsije ili antiepileptičkih lijekova (5-7).

### 3.5.2. Dijagnostika

Na snimkama magnetne rezonancije gliomski tumori niskog gradusa su karakteristično homogene izointenzivne ili hipointenzivne tvorbe na T1 snimkama, odnosno hiperintenzivne na T2 snimkama, bez povećanja na administraciju kontrasta. Ukoliko postoji nodularna imbibicija kontrastom, to ukazuje na područje maligne transformacije u viši gradus. Vazogeni edem i nekroza, zbog sporog rasta tumora, nisu tipični za gliome niskog gradusa (5,6). Suvremena neuroradiologija omogućava i razlikovanje metaboličkih i molekularnih svojstava tumora. Napredne tehnike oslikavanja magnetnom rezonancijom su difuzija, perfuzija i spektroskopija kojima se može kvantificirati celularnost, prokrvljenost i metabolički profil tumora. Konačna dijagnoza postavlja se patohistološki. Tipičan patohistološki nalaz biopsijskog uzorka glioma niskog gradusa je umjereno povišena celularnost, prisutstvo nuklearne atipije, ali odsutne mitoze, nekroze i proliferacija endotela. Indeks proliferacije, Ki-67/MIB1, uglavnom je niži od 4%. Jezgra oligodendroglioma okružena je perinuklearnim haloom (*eng. fried-eggs*) (5,6).

### 3.5.3. Liječenje

Do nedavno, prirodni tijek bolesti bio je slabo proučen, te su se gliomski tumori niskog gradusa smatrali benignim i stabilnim tumorima. Zbog toga bio je uobičajen pristup čekanja, pogotovo stoga što su zahvaćeni uglavnom mladi ljudi bez deficita, pa se postavlja pitanje kakav je omjer štete i koristi u slučaju liječenja. Također, smatralo se da bi kirurška resekcija prouzročila velike neurološke deficite, s obzirom da se tumor uglavnom lokalizira u „elokventnu“ regiju mozga.

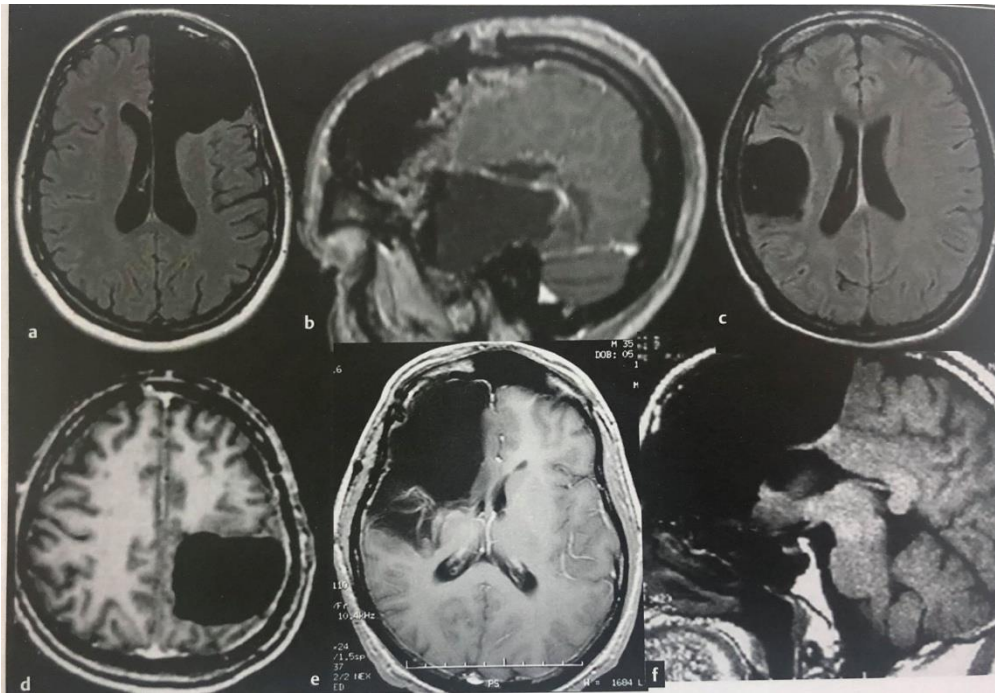
Danas je poznato da su ovi tumori skloni progresiji u viši stupanj malignosti. Također, sa spoznajom o plastičnosti mozga i funkcionalnoj reorganizaciji, koja je omogućena sporim rastom tumora, korist od neurokirurškog liječenja u odnosu na rizik znatno raste (6,8).

#### 3.5.3.1. Kirurško liječenje

Kirurško liječenje gliomskih tumora niskog gradusa podrazumijeva stereotaksijsku biopsiju i otvorenu operaciju. Stereotaksijska biopsija je prvi korak kad je dijagnoza nejasna. Ukoliko se na snimci magnetne rezonancije prikazuju područja koja imbibiraju kontrast, nužno je uzeti uzorak za biopsiju i iz tog područja.

Rana i maksimalna neurokirurška resekcija prva je terapijska opcija koju treba razmotriti u liječenju gliomskih tumora niskog gradusa. Neurokirurški pristup ima također i pozitivan utjecaj na kontrolu epileptičkih napadaja i kvalitetu života.

U pacijenata kod kojih je ostatni volumen veći od 10-15 cm<sup>3</sup>, te kod kojih su zaostali postoperacijski epileptički napadaji, treba razmotriti adjuvantnu radio i kemoterapiju (6,8,9).



**Slika 4.** Kirurško uklanjanje gliomskih tumora niskog gradusa lociranih u elokventnim regijama mozga; maksimalna moguća resekcija bez stvaranja neuroloških funkcionalnih posljedica zahvaljujući mehanizmu moždane plastičnosti (preuzeto iz Bernstein i sur., 2015; doručeno za potrebe rada).

#### 3.5.3.2. Kemoterapija

Kemoterapija je pokazala kliničku korist za tumore koji se ne mogu operirati (ili reoperirati), kao i korist u sprječavanju progresije tumorske veličine. Koriste se najčešće prokarbazin, vinkristin i temozolomid.

#### 3.5.3.3. Radioterapija

Po dosadašnjim smjernicama, s obzirom na neurotoksičnost zračenja i jednake rezultate dobivene u pacijenata kojima je terapija zračenjem provedena odmah i u onih kod kojih je provedena s odgodom, radioterapija se koristi u pacijenata s neresektabilnim tumorom, te ukoliko postoji progresija nakon kemoterapije, ali se ne preporuča kao prva terapijska opcija.

#### **3.5.4. Prognostički faktori i prognoza bolesti**

Studije su pokazale da su negativni prognostički faktori promjer tumora veći od 4 cm, dob pacijenta iznad 40 godina, neprisutstvo epileptičkih napadaja kao simptoma, neurološki deficit te histološki tip astrocitoma (9).



#### **4. HIPOTEZA**

Neurokirurški otvoreni pristup, maksimalna moguća redukcija tumora i adekvatno onkološko liječenje daju najbolji ishod u liječenju gliomskih tumora niskog gradusa, najmanji postotak recidiva i imaju najbolji utjecaj na kontrolu simptoma.

## **5. OPĆI I SPECIFIČNI CILJEVI**

Opći cilj istraživanja je pokazati kako različiti neurokirurški pristupi utječu na ishod bolesti i učestalost recidiva.

Specifični ciljevi istraživanja su:

- pokazati razliku u ishodu liječenja nakon stereotaktičke biopsije i nakon otvorene operacije
- pokazati povezanost ishoda liječenja i primjene onkološke terapije.

## 6. MATERIJALI I METODE

### 6.1. Stereotaktička biopsija

#### 6.1.1. Priprema bolesnika

Prije samog zahvata bolesnika je potrebno prikladno pripremiti za zahvat. Priprema obuhvaća anesteziju i pozicioniranje bolesnika. Stereotaktička biopsija s okvirom radi se pod lokalnom anestezijom s intravenskom sedacijom, a stereotaktička biopsija bez okvira u općoj anesteziji. Tijekom postavljanja okvira bolesniku se daju intravenski opijat i anksiolitik, te dodatno lokalni anestetik u područje vijaka kojima se okvir pričvršćuje za glavu (10). Nakon što je postavljen okvir pacijent se vodi na CT ili MR za koje nije potrebna dodatna priprema. Za vrijeme zahvata nastavlja se s intravenskom sedacijom i infuzijom propofola radi udobnosti bolesnika. Na mjestu incizije primjenjuje se lokalni anestetik (11). Ukoliko se zahvat radi u općoj anesteziji, tada se okvir postavlja u operacijskoj sali. Kako bi zahvat bio optimalno obavljen, važno je prikladno pozicionirati bolesnika. U većini slučajeva položaj koji omogućava jednostavan ulaz je supinacijski položaj. Pronacijski položaj koristi se u biopsiji procesa u stražnjoj lubanjskoj jami. Stol se obično postavlja u položaj 30-45°.

#### 6.1.2. Biopsija mozga

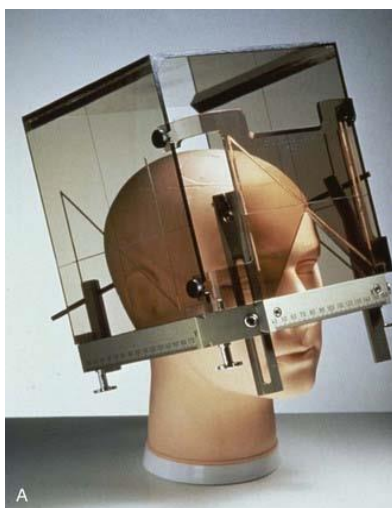
Biopsija mozga je zahvat kojim se prikupljaju uzorci tkiva radi detaljnog pregledavanja pod mikroskopom sa svrhom postavljanja patohistološke dijagnoze. Tim zahvatom može se odrediti je li lezija benignog ili malignog karaktera, što je od velike važnosti za daljnji tijek liječenja. Postoje tri vrste biopsija mozga: biopsija iglom, stereotaktička biopsija i otvorena biopsija. Biopsija iglom podrazumijeva bušenje malene rupe u lubanji i uzimanje uzorka tankom iglom. Otvorena biopsija je najinvazivnija i najriscantnija metoda kod koje se uklanja komad kosti lubanje i uzima uzorak. Tehnika stereotaktičke biopsije s okvirom dugo se smatrala zlatnim standardom zbog velike preciznosti, ali neudobnost bolesnika i rizik postoperativnih infekcija potaknuli su razvoj novih tehnika bez okvira. I stereotaktička biopsija s okvirom i ona bez okvira oslanjaju se na predoperativni MR ili CT. Nedostatak ovih tehnika je u nemogućnosti praćenja biopsijske igle tijekom procedure, praćenje gubitka likvora i pomicanja mozga tijekom zahvata (12). Ti su nedostaci riješeni razvojem intraoperativnog MR-a, sustava koji kombinira trodimenzionalni optički stereotaktički sustav bez okvira i

intraoperativnu upotrebu MR snimki. Tako neurokirurzi mogu provjeriti lokaciju biopsijske igle tijekom operacije i, ako je potrebno, prilagoditi prvotnu putanju (13,14).

### 6.1.3. Stereotaktička biopsija s okvirom

#### 6.1.3.1. Postavljanje okvira

Stereotaktički okvir koji se postavlja naziva se *Leksellov* okvir. On se prvo sastavlja bez vijaka, a onda namješta i učvršćuje vijcima uz bolesnikovu glavu. Pravilno postavljanje je od iznimne važnosti, treba izbjegavati previše medijalne ili previše lateralne lokalizacije, te greben nosa; postaviti vijke u ravninu ili ispod ravnine najveće cirkumferencije lubanje i paziti da se mjesta pričvršćivanja ne podudaraju s mjestom gdje će ulaziti igla za biopsiju. Za postavljanje Leksellovog okvira potrebno je bolesnika prethodno sedirati, a u mjesta gdje će se pričvrstiti vijci dati lokalni anestetik i aplicirati antibiotik na vijke radi sprječavanja postoperativnih infekcija. Kraći vijci se postavljaju straga, duži sprijeda; prvo se postavljaju dva kontralateralna vijka i stabiliziraju, a zatim se postavljaju druga dva vijka i naizmjenično se učvršćuju dok okvir nije potpuno prikladno fiksiran.



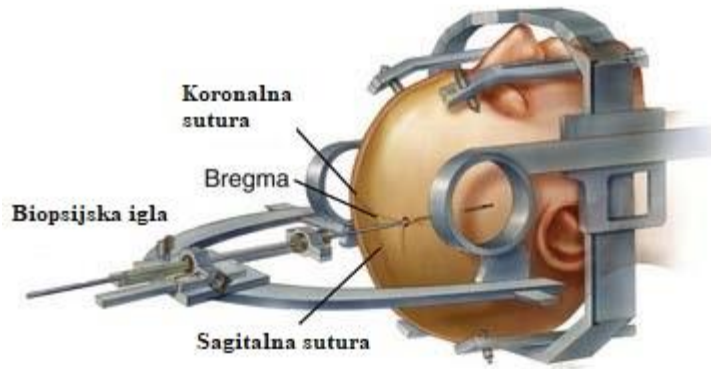
**Slika 5.** *Leksell* stereotaktički okvir i MR-kompatibilni dodatak, pričvršćuju se bolesniku na glavu te pomažu pri lokalizaciji, kalkulaciji i izvođenju operativnog zahvata (preuzeto iz Shrieve i sur. 2015, doručeno za potrebe rada).

### 6.1.3.2. Određivanje putanje

Nakon postavljanja okvira snima se CT. Taj se CT spaja s predoperativno snimljenim MR-om što omogućuje precizno određivanje cilja i plana operacije. Potrebno je odrediti putanju kojom će se pristupiti na ciljano mjesto, a da se pritom izbjegnu duralne i kortikalne žile i sulkusi. Poželjno je izbjeći elokventne dijelove mozga, a izabrati najkraću moguću putanju do cilja. Mijenjajući dubinu ili malim postraničnim pomacima može se uzeti više uzoraka. Korištenje više putanja kako bi se uzeli uzorci s više različitih dijelova se ne prakticira jer su dosadašnja istraživanja pokazala kako je to bilo popraćeno većim brojem postoperativnih komplikacija (14,15).

### 6.1.3.3. Operativni zahvat – biopsija

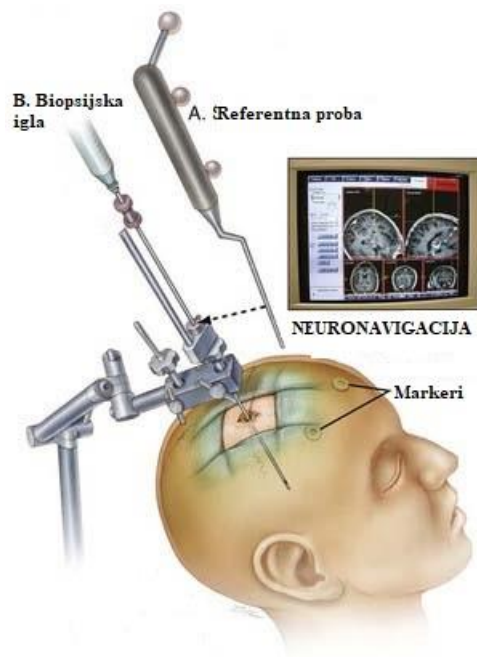
Bolesnika je potrebno intravenozno sedirati i postaviti u položaj. Zatim se sklapa stereotaktički prsten prema koordinatama koje se prethodno još provjeravaju. Na mjestu incizije, ako je potrebno, obrije se dio kose i aplicira se lokalni anestetik. Pripremi se operacijsko polje. Dvije metode trepanacije su *twist-drill* i *bur hole*. *Twist-drill* koristi malu inciziju koja manje krvvari, lakše se zatvara i mjesto ulaska je pogodno da se na njemu napravi i naredna kraniotomija ako je potrebna. Ova metoda ima i estetsku prednost. Za razliku od male incizije kod *twist-drilla*, *bur hole* koristi veliku inciziju koja se radi kranijalnim perforatorom visoke frekvencije okretaja. Prednost ove metode je u tome da je lakši pristup i zaustavljanje potencijalnih krvarenja iz duralnih ili kortikalnih krvnih žila bipolarnim kauterom. Uvodi se cijev za navođenje kojom se provjerava da nema koštanih prepreka na putanji, a zatim i biopsijska igla. Uzimaju se do 4 uzorka kojima se određuje patohistološki nalaz. Incizije se zatvaraju; *twist-drill* jednim šavom, a *bur hole* po slojevima. Uklanja se stereotaktički okvir. U slučaju krvarenja na područjima gdje su bili pričvršćeni vijci, krvarenje se zaustavi i, po potrebi, antibiotski tretira (14,16).



**Slika 6.** Prikaz predoperativno postavljenog *Leksellovog* okvira i na njega pričvršćenog semicirkularnog luka kojim se može manipulirati vertikalno i anteriorno-posteriorno za postavljanje položaja koji je usmjeren k ciljnoj regiji (preuzeto iz Amundson, McGirt i Olivi, 2005; doručeno za potrebe rada).

#### 6.1.4. Stereotaktička biopsija bez okvira

Ovaj način biopsije zahtijeva fiksaciju posebnim nosačem. Neke od metoda koje se označuju u koregistracijskom procesu su markeri, anatomske oznake i uspoređivanje površina. Markere je potrebno rasporediti po glavi bolesnika prije snimanja predoperativnog CT-a ili MR-a. Kako bi se markeri čvrsto zalijepili uz kožu potrebno je prethodno obrijati glavu. Markere se postavlja tako da adekvatno obilježe operativno polje, ne u istoj ravnini i ne preblizu kako bi ih se moglo razlučiti jedan od drugog. Postavljaju se najmanje četiri markera. U operacijskoj dvorani pacijent se uvodi u opću anesteziju i obavlja se fiksacija. Na taj nosač spaja se i referentna proba. Koristi se optički sustav za registraciju pacijenta i jednom od koregistracijskih metoda uspoređuju se fizički i zamišljen prostor uz pomoć referentne probe i CT-a/MR-a (16,17). Nakon toga slijedi operativni slijed kao i u stereotaktičke biopsije s okvirom. Preciznost ove metode i metode s okvirom su, prema istraživanjima, jednake (18).



**Slika 7.** Prikaz stereotaktičke biopsije bez okvira koja se oslanja na neuronavigacijski sustav za ciljanje željene regije (preuzeto iz Amundson, McGirt i Olivi, 2005; dorađeno za potrebe rada).

## 6.2. Kraniotomija

Kraniotomija je kirurška tehnika u kojoj se uklanja dio lubanje (*bone flap*). Prije operacije potrebno je obrijati kosu bolesnika i uvesti bolesnika u opću anesteziju. Glava se fiksira na držač pričvršćen na operacijski stol. Prema CT i MR snimkama napravi se incizija na određenom mjestu, presijeca se meki oglavak sve do kosti i pristupa se na kost. Perforatorom se obrubi isječak kosti koji se potom izvadi kraniotomom. Sljedeće se radi incizija na duri i pristupa na moždano tkivo. Nakon zahvata šiva se dura, isječak kosti se vraća i učvršćuje trima vijcima. Meke oglavak se šiva po slojevima; posebno *galea aponeurotica*, a posebno potkožje i koža. Ispod mekog oglavka postavlja se i dren kako bi se spriječio nastanak hematoma. Rana se sterilno povije i pacijent se premješta u sobu za buđenje (3).

## 7. REZULTATI

U rezultatima ću prvo prikazati frekvencije za cijeli uzorak, a kasnije analize pojedinih elemenata. Ova studija obuhvaća pacijente liječene na Zavodu za neurokirurgiju Kliničke Bolnice Dubrava u razdoblju od početka 2013. godine do kraja 2018. godine. U tom razdoblju operirano je 35 bolesnika s dijagnosticiranim gliomskim tumorom niskog gradusa. Od toga bilo je 24 muških i 11 ženskih bolesnika. Što se tiče predoperativnih karakteristika, od ukupno 35 bolesnika, za 4 bolesnika nemamo dokumentiran prvi simptom s kojim se javlja. Od 31 bolesnika za koje su poznati predoperativni simptomi u njih 15 zabilježen je epileptični napadaj, dok u njih 16 epileptični napadaj nije registriran. Ispadi *nervusa facialis* primijećeni su u tri bolesnika (u dva centralna faciopareza, u jednoga periferna faciopareza), dok u preostalih 28 takvih ispada nije bilo. Hemiplegija zabilježena je u pet bolesnika, a u 26 nije. Glavobolje, mučnina i povraćanje zabilježeni su u pet bolesnika, dok u 26 nisu.

**Tablica 1.** Prikaz frekvencija i postotaka određenih vodećih simptoma zabilježeni za 31 ispitanika (89%)

KARAKTERISTIKE	FREKVENCIJA	POSTOTAK
<b>SPOL</b>		
muško	24	68,6
žensko	11	31,4
<b>EPILEPTIČNI NAPADI</b>		
ne	16	51,6
da	15	48,4
<b>ISPADI N. FACIALISA</b>		
ne	28	90,3
da	3	9,7
<b>PAREZA TIJELA</b>		
ne	25	80,6
da	6	19,4
<b>GLAVOBOLJA, MUČNINA, POVRAĆANJE</b>		
ne	26	83,9
da	5	16,1
<b>KOGNITIVNI POREMEĆAJI</b>		
ne	24	77,4
da	7	22,6



**ISPADI VIDNOG POLJA I BULBOMOTORIKE**

<b>ne</b>	27	87,1
<b>da</b>	4	12,9

Praćene postoperativne karakteristike su postoperativne komplikacije i postoperativni neurološki status. Postoperativne komplikacije bile su prisutne u samo jednog bolesnika, dok u 34 nisu. Postoperativni neurološki status pokazao je jednak neurološki deficit u tri slučaja, poboljšanje u 31, a dodatni deficit javio se u jednom slučaju.

**Tablica 2.** Prikaz frekvencije i postotaka postoperativnih nalaza zabilježenih za sve ispitanike

<b>KARAKTERISTIKE</b>	<b>FREKVENCIJA</b>	<b>POSTOTAK</b>
<b>POSTOPERATIVNE KOMPLIKACIJE</b>		
<b>ne</b>	34	97,2
<b>da</b>	1	2,8
<b>POSTOPERATIVNI NEUROLOŠKI STATUS</b>		
<b>poboljšanje</b>	31	88,6
<b>jednako</b>	3	8,6
<b>pogoršanje</b>	1	2,8

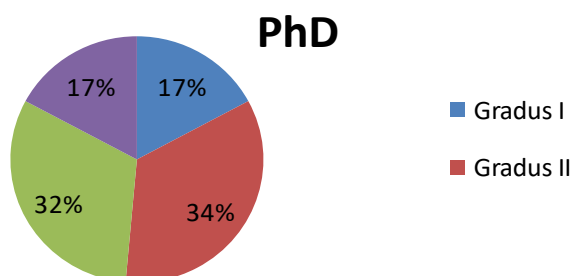
Bolesnici su bili u dobi od 16 do 69 godina (prosjek 47 godina). U 22 slučaja nije bilo moguće procijeniti koliko je vremena prošlo od pojave prvih simptoma, dok je za ostalih 13 opseg bio od 4 dana do dvije godine (prosjek 147 dana). Trajanje hospitalizacije poznato je za sve ispitanike, u prosjeku je trajalo 10 dana, u rasponu od 2 dana do 30 dana, u slučajevima s komplikacijama.

**Tablica 3.** Prikaz deskriptivnih pokazatelja određenih karakteristika koje su bilježene tijekom studije.

	<b>DOB</b>	<b>TRAJANJE SIMPTOMA</b>	<b>TRAJANJE HOSPITALIZACIJE</b>
<b>N Ispravni</b>	35	13	35
<b>Nedostaju</b>	0	22	0

Aritmetička sredina	46,86	147,00	10,26
<b>Medijan</b>	50,00	60,00	8,00
<b>Standardna devijacija</b>	12,80	214,66	6,78
<b>Varijanca</b>	163,773	46079	45,958
<b>Raspon</b>	53	726	28
<b>Minimum</b>	16	4	2
<b>Maksimum</b>	69	730	30

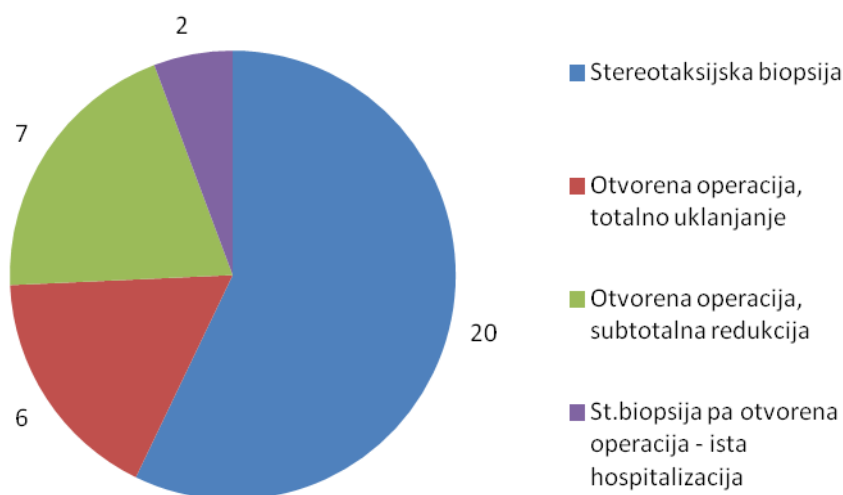
Patohistološki nalaz pokazao je šest slučajeva astrocitoma gradusa I, 12 astrocitoma gradusa II i 11 astrocitoma gradusa II sa sumnjom na žarište gradusa III. Za šest bolesnika nije bilo moguće odrediti točnu PHD dijagnozu sa sigurnošću.



**Kružni dijagram 1.** Prikaz udjela tumora u patohistološkom nalazu. Astroцитomi gradusa I čine 17%, astroцитomi gradusa II 34%, astroцитom gradusa II sa sumnjom na žarište gradusa III 32%, a za 17% nije bilo moguće odrediti točnu patohistološku dijagnozu.

## 1. UČESTALOST RECIDIVA S OBZIROM NA ODABRANU NEUROKIRURŠKU METODU LIJEČENJA

Mogući neurokirurški pristupi su stereotaktička biopsija i otvorena operacija. Stereotaktička biopsija bila je metoda izbora za 22 bolesnika. U dva slučaja od tih 22 nakon biopsije napravljena je i otvorena operacija zbog neuspješnog određivanja PhD dijagnoze. Kod 13 pacijenata napravljena je otvorena operacija, šest s potpunim uklanjanjem tumora i sedam sa subtotalnim uklanjanjem tumora.



**Kružni dijagram 2.** Prikaz frekvencije korištenja određene neurokirurške metode.

Od ukupno 35 bolesnika u njih 8 javio se recidiv tumora. Od šest učinjenih totalnih redukcija tumora, ni u jednog pacijenta nije došlo do recidiva. Od sedam učinjenih subtotalnih redukcija tumora, u jednog bolesnika došlo je do recidiva, a u njih šest ne. Kod dva bolesnika kojima je nakon stereotaktičke biopsije u istoj hospitalizaciji učinjena i otvorena operacija, u oba je došlo do pojave recidiva. Sve ukupno gledano, nakon 12 učinjenih otvorenih operacija, u tri bolesnika javio se recidiv tumora.

Od ukupno 20 bolesnika kojima je učinjena stereotaktička biopsija tumora, u njih pet došlo je do ponovnog rasta tumora i potrebe za novom operacijom.

**Tablica 4.** Učestalost recidiva za različite primijenjene neurokirurške pristupe

	<b>Recidiv</b>	<b>Nakon totalne redukcije tumora</b>	<b>Nakon subtotalne redukcije tumora</b>	<b>Nakon otvorene operacije i biopsije</b>	<b>Ukupno nakon otvorenih operacija</b>	<b>Nakon stereotaktičke biopsije</b>
<b>Da</b>	8	0	1	2	3	5
<b>Ne</b>	27	6	6	0	12	15

## 2. UČESTALOST RECIDIVA S OBZIROM NA PRIMJENU ONKOLOŠKE TERAPIJE

Od 35 bolesnika, za njih 14 bila je indicirana i primijenjena onkološka terapija, a za 21 nije. Od onih koji su dobivali onkološku terapiju, kemoterapija je bila izbor u dva slučaja, radioterapija u pet slučajeva, a kombinirana primjena kemoterapije i radioterapije bila je izbor za njih sedam. Od 14 onkoloških tretiranih bolesnika, u njih tri došlo je do ponovnog rasta tumora. Od 8 bolesnika kod kojih je došlo do ponovnog rasta tumora, tri je bilo onkološki liječeno.

**Tablica 5.** Učestalost primjene različitih onkoloških pristupa.

bez onkološkog liječenja	kemoterapija	radioterapija	kemoterapija + radioterapija
21	2	5	7

**Tablica 6.** Učestalost recidiva za onkološki liječene pacijente i one bez primijenjenog onkološkog liječenja.

	ponovni rast tumora	bez recidiva
onkološki liječeni	3	11
bez onkološkog liječenja	5	16

### 3. UČESTALOST RECIDIVA S OBZIROM NA DOB

Prosjek godina svih 35 bolesnika je 47 godina (aritmetička sredina 46.86). Prosjek godina kod bolesnika kod kojih je došlo do ponovnog porasta tumora je 44.25 godina.

**Tablica 7.** Prikaz deskriptivnih pokazatelja vezanih za dob kod svih pacijenata i pacijenata s recidivom.

	DOB(svi)	DOB(recidivi)
<b>Aritmetička sredina</b>	46.86	44.25
<b>Medijan</b>	50	44.5
<b>Standardna devijacija</b>	12.80	10.50
<b>Varijanca</b>	163.77311	110.21429
<b>Raspon</b>	53	32
<b>Minimum</b>	16	27
<b>Maksimum</b>	69	59

#### 4. ODNOS PREZENTIRAJUĆEG SIMPTOMA I LOKALIZACIJE TUMORA

Od ukupno 35 bolesnika, u njih 15 tumor je opisan u lijevoj hemisferi (od toga šest frontalno, sedam temporalno, dva parijetalno), a u njih devet u desnoj (četiri frontalno, dva temporalno, dva parijetalno, jedan okcipitalno). Lokalizacija tumora u malom mozgu zabilježena je za 1 bolesnika. Kod tri bolesnika tumor je bio smješten u moždanom deblo, a kod jednog intraduralno. S obzirom na lokalizaciju tumora javljaju se, uz opće, i dodatni simptomi. Prikazala sam odnos lokalizacije tumora i simptoma za 31 pacijenta za koliko njih su simptomi poznati.

**Tablica 8.** Raspodjela glioma po lokalizacijama.

lijeva hemisfera				desna hemisfera				bilateralno				mali mozak	moždano deblo	intraduralno
15				9				6				1	3	1
F	T	P	O	F	T	P	O	F	T	P	O			
6	7	2	0	4	2	2	1	3	1	2				

**Tablica 9.** Prikaz vodećeg simptoma s obzirom na lokalizaciju tumora.

Lokalizacija		Prvi simptom
lijeva hemisfera	frontalno	epi napadaj epi napadaj epi napadaj epi napadaj epi napadaj epi napadaj
	temporalno	epi napadaj epi napadaj epi napadaj glavobolja, mučnina kognitivne smetnje
	parijetalno	faciopareza faciopareza
desna hemisfera	frontalno	epi napadaj epi napadaj

		epi napadaj epi napadaj faciopareza
	temporalno	
	parijetalno	hemiplegija hemiplegija
	okcipitalno	poremećaj bulbomotorike
<b>bilateralno</b>	<b>frontalno</b>	<b>epi napadaj</b> <b>epi napadaj</b> <b>epi napadaj</b>
	temporalno	kognitivne smetnje
	parijetalno	hemiplegija poremećaj bulbomotorike
<b>mali mozak</b>		<b>glavobolja, vrtoglavica</b>
<b>moždano deblo</b>		<b>kognitivne smetnje</b> <b>kognitivne smetnje</b>
<b>intraduralno</b>		<b>bolovi u leđima</b>



## 8. RASPRAVA

Gliomi mozga su najčešći primarni maligni tumori mozga u odraslih koji se dijele na astrocitome, oligodendrogliome i ependimome, a ovisno o stupnju malignosti se klasificiraju u tumore I do IV stupnja. U ovoj studiji prikazano je 35 bolesnika s dijagnosticiranim gliomskim tumorom niskog gradusa (I i II stupanj), od toga 24 muških i 11 ženskih bolesnika. Razlike u pojavnosti između spolova nisu predmet istraživanja ovog rada, ali razlike između muških i ženskih bolesnika u incidenciji i mortalitetu opisane su u literaturi. Poznato je kako se, neovisno o rasi i godinama, tumori mozga javljaju češće u muških osoba, u omjeru 1.5:1 do 3:1. Također, muške osobe slabije reagiraju na terapiju i imaju manji postotak preživljavanja. To je objašnjeno različitim mehanizmima tumorske inicijacije, promocije i odgovora na terapiju u muških i ženskih osoba (3,5).

Prosječna dob bolesnika bila je 47 godina. To je nešto niže od očekivane prosječne dobi, s obzirom da se najviše javljaju u starijih ljudi. Razlog da incidencija raste s godinama leži u tome da se različita oštećenja s vremenom nakupljaju u DNA. Te promjene nastaju ili kao posljedica bioloških procesa ili uslijed izloženosti rizičnim faktorima. Dobno-specifična incidencija stabilna je do dobi od 25 - 29 godina, a zatim raste s vrškom pojavnosti između 75. i 84. godine života (5).

Zanimljivo je istaknuti da postoje tumori mozga kojima incidencija pada sa starenjem. To su, na primjer, meduloblastomi, ependimomi i pilocitični astrocitomi, čija je najveća pojavnost u dobi od 0 do 4 godine za meduloblastome, te u dobi od 5 do 9 godina za pilocitične astrocitome. Također, incidencija tumora u stražnjoj lubanjskoj jami također opada s godinama, s obzirom da je infratentorijalno područje mozga najčešća lokacija u djece, a nakon tog razdoblja pada pojavnost tumora u infratentorijalnom području i raste pojavnost u supratentorijalnom području (2,5).

Prvi simptom bolesti bolesnika u ovoj studiji najčešće je bio epileptički napadaj. Također, obrađivani su i zbog ispada *nervusa facialis*, hemiplegije tijela, glavobolja, mučnina i povraćanja, kognitivnih smetnji i poremećaja bulbomotorike. Simptomi tumora središnjeg živčanog sustava dijele se na opće i na one nastale uslijed lokalizacije tumora. Ispadi motorike i osjeta, poremećaji kognitivnih funkcija, poremećaji bulbomotorike, te epileptički napadaji povezani su sa smještajem tumora i zahvaćenom regijom (7).

Epileptični napadaji javljaju se kao prvi simptom u trećine bolesnika, a za stariju dob čak i u 50% slučajeva. Polovina tih napadaja generaliziranog je tipa, a polovina parcijalnog. Epileptični napadaji najčešće su vezani uz lokalizaciju u frontalnom režnju.

Tumori lokalizirani u parijetalnom režnju često zahvaćaju motoričko područje smješteno ispred same granice parijetalnog i frontalnog režnja (*gyrus precentralis*), te je čest simptom tih tumora hemiplegija ili neki drugi motorički ispad.

Tumori smješteni okcipitalno uglavnom se očituju općim simptomima (glavobolje, mučnine, vrtoglavice), ali i poremećajima bulbomotorike.

Tumori malog mozga, u skladu s funkcijom malog mozga, izazivaju poremećaje ravnoteže.

U ovoj studiji opisan je i jedan intraduralni gliom u lumbalnoj kralježnici, rijetkoj lokalizaciji gliomskih tumora, koji se prezentirao simptomima bolova u leđima prvotno smatranih posljedicom bolesti diska.

U postavljanju dijagnoze gliomskih tumora danas je neophodno uzeti u obzir i molekularne biljege, ne samo standardnu patohistološku analizu. Molekularni biljezi imaju prediktivni, prognostički i dijagnostički značaj (IDH1, IDH 2, kodelecija 1p19q, MGMT, ATRX i sl.). Neuroonkologija sve više se usmjerava molekularnom profiliranju i razvoju lijekova specifičnih za mutacijski status određenih tumorskih stanica. Čini se da molekularna klasifikacija ima jači prognostički značaj od podjele u stupnjeve I - IV. Na primjer, tumori gradusa II koji nemaju IDH mutaciju imaju lošiju prognozu i klinički tijek nalik glioblastomima. Suprotno tome, neki tumori gradusa III koji imaju IDH mutaciju i 1p19q kodeleciju imaju visok medijan preživljenja i odličan odgovor na radioterapiju i kemoterapiju (19-21). Preporuka je da se IDH nemutirani tumori s promjenama u kromosomu 7 i 10, te TERT mutacijom svrstavaju u IDH divlji tip glioma s molekularnim značajkama glioblastoma. Sukladno tome, trebalo bi uvesti molekularno profiliranje u standardnu praksu kako bi se otkrila mutacija prema kojoj će se prilagoditi ciljana terapija. To je svakako područje koje zahtijeva mnoga daljnja istraživanja.

Za liječenje gliomskih tumora niskog gradusa, neurokirurško liječenje uz kasniji onkološki tretman pokazalo se kao najbolja opcija (19-22). Odabir neurokirurškog pristupa ovisi o kliničkom statusu i anatomskoj lokaciji. Cilj kirurške intervencije je odrediti točnu dijagnozu, smanjiti ili ukloniti neurološke deficite i simptome, smanjiti efekt utjecaja tumorske mase i napraviti citoredukciju. Stereotaksijska biopsija koristi se kao prvi korak za slučajeve u kojima dijagnoza nije potpuno jasna. Ovdje je važno uzeti uzorke tkiva s više mjesta zbog heterogenosti samog tumora. Prema literaturi, uzimanje nedovoljno uzoraka dovelo je do

postavljanja dijagnoze previsokog gradusa u 11%, te preniskog gradusa u 28%. Komplikacije povezane sa stereotaksijskom biopsijom su rijetke, mogu uključivati intrakranijalno krvarenje, subarahnoidalno krvarenje ili edem mozga, ali takve komplikacije uglavnom su vezane uz gliomske tumore visokog gradusa (22).

Otvorena neurokirurška operacija ima cilj postići maksimalnu resekciju s minimalnim morbiditetom. Velika je važnost prethodne neuroradiološke obrade kako bi se pružanje tumora što detaljnije poznavalo i kako bi se mogao isplanirati dobar pristup na tumor da se izbjegne oštećenje elokventnih regija mozga. Ukoliko tumor zahvaća dominantnu hemisferu u blizini frontalnog operkuluma, temporalnog režnja ili angularne vijuge, preporuča se razmotriti operaciju u kojoj je bolesnik budan kako bi se mogući deficit mogao provjeravati za vrijeme operacije. Retrospektivne studije pokazuju da opsežna resekcija znatno produljuje vrijeme do recidiva tumora, ukoliko se recidiv pojavi (23-25).

Koliko resekcija treba biti opsežna nije jednako za sve gliomske tumore. Kod IDH negativnih gliomskih tumora niskog gradusa, s BRAF mutacijom, kirurška resekcija ima značajan utjecaj na preživljenje. U H3.3 mutiranim gliomima ili onima s TERT mutacijom (divlji tipovi) opsežan kirurški zahvat ne utječe značajno na preživljenje.

Bolesnici se dijele u dvije skupine prema kriterijima za procjenu rizika povrata bolesti:

- a) niski rizik povrata bolesti (bez rezidualnog tumora na postoperativnoj MR mozga učinjenoj unutar 48 h, mlađi od 40 godina),
- b) visoki rizik povrata bolesti (subtotalna resekcija, stariji od 40 godina, prisutstvo neurološkog deficita, veliki tumori).

Prema dostupnoj literaturi, gliomski tumori niskog gradusa imaju velik potencijal prelaska u gliome višeg gradusa – difuzni astrocitomi gradusa II oko 60%, oligodendrogliomi oko 40 - 50%. Cilj onkološkog liječenja je maksimalno odgoditi vrijeme do recidiva tumora i smanjiti postotak prijelaza u viši stupanj (20-25).

Različite studije proučavale su različite onkološke pristupe. Jedna studija pokazala je da temozolomid ima jednako vrijeme do progresije bolesti kao i zračenje za gliome gradusa II (*studija EORTC 22033-26033*). Druga studija (*studija RTOG 9802*) randomizirala je bolesnike s gliomskim tumorima niskog gradusa s visokim rizikom povrata bolesti u skupinu koja prima samo radioterapiju i u skupinu koja uz zračenje prima i kemoterapiju (PVC protokol: prokarbazin, lomustin, vinkristin). Pokazalo se da bolesnici koji su primali i kemoterapiju i radioterapiju imaju značajno dulje vrijeme do progresije bolesti (10.4 godina) i značajno dulji

medijan ukupnog preživljenja (13.3 godina) od onih koji su liječeni samo zračenjem (vrijeme do progresije bolesti 4.0 godine, medijan ukupnog preživljenja 7.8 godina). U tijeku su i studije CODEL I CATNON koje proučavaju mogućnost zamjene PVC protokola temozolomidom, s obzirom na to da temozolomid nakon duljeg vremena stvara hipermutacijsko tumorsko opterećenje (26-28).

Uzimajući sve to u obzir, jasno je da adjuvantna kemoradioterapija nakon neurokirurške operacije produljuje vrijeme do progresije bolesti i medijan preživljenja. U svih bolesnika koji imaju visok rizik povrata bolesti, indicirano je primijeniti onkološko liječenje što ranije. Kako se gliomski tumori niskog gradusa dosta javljaju u mlađih osoba koje su aktivne i radno sposobne naglasak se još više stavlja na čuvanje okolnog zdravog tkiva. Stereotaksijska radiokirurgija nema još potvrđenu primjenu i učinkovitost u liječenju gliomskih tumora niskog gradusa. Velika je važnost postoperativne neuroradiološke snimke učinjene unutar 48 sati od operacije radi procjene rezidualnog tumora i odluke o daljnjem liječenju i praćenju. Nakon završetka adjuvantnog liječenja potrebne su MR mozga svakih 3-6 mjeseci tijekom prvih 5 godina, a potom najmanje svakih 6-12 mjeseci doživotno (26-28).

## 9. ZAKLJUČCI

Gliomi mozga najčešći su primarni maligni tumori mozga u odraslih. Dobno - specifična incidencija stabilna je do dobi od 25 - 29 godina, a zatim raste s vrškom pojavnosti između 75. i 84. godine života. Često zahvaća mladu, radno aktivnu populaciju.

Ovisno o stupnju malignosti gliomi se klasificiraju u tumore I - IV. stupnja. Otkrićem molekularnih biljega gliomskih tumora sve više studija opisuje važnost molekularne klasifikacije zbog njezine velike dijagnostičke, prognostičke i prediktivne funkcije, čak i veće od podjele po stupnjevima I - IV.

Do nedavno, prirodni tijek bolesti bio je slabo proučen i gliomski tumori niskog gradusa smatrali su se stabilnima, te se uobičajeno primjenjivao pristup "čekanja". Uvidom u molekularni profil gliomskih tumora niskog gradusa i sa spoznajom da imaju relativno velik potencijal prelaska u gliome višeg gradusa, paradigma liječenja se promijenila.

Za liječenje gliomskih tumora niskog gradusa neurokirurško liječenje uz kasniji onkološki tretman pokazalo se kao najbolja opcija.

Rana i maksimalna resekcija prva je terapijska opcija koja ima pozitivan utjecaj na medijan ukupnog preživljenja i kontrolu simptoma, kao i na produljenje vremena do recidiva. Stereotaksijska biopsija prvi je korak kad je dijagnoza nejasna i zbog heterogenosti tumora važno je uzeti uzorke s više područja.

Prema kriterijima za procjenu rizika povrata bolesti bolesnici se dijele u skupinu s niskim rizikom (bez rezidualnog tumora na postoperativnoj MR snimci i mlađi od 40 godina) i u skupinu s visokim rizikom (subtotalna resekcija, stariji od 40 godina, neurološki deficit i sl.).

U svih pacijenata koji su stariji od 40 godina i nemaju potpuno odstranjen tumor (skupina s visokim rizikom za povrat bolesti) indicirano je zračenje i kemoterapija. Nakon završenog adjuvantnog liječenja potrebno je snimiti MR mozga svakih 3-6 mjeseci tijekom prvih pet godina, a kasnije svakih 6-12 mjeseci.

## **10. ZAHVALE**

*Ponajprije zahvaljujem svom mentoru, doc.dr.sc. Darku Chudyju, i dr.sc. Marini Raguž na iznimnom strpljenju i pomoći prilikom izrade ovog diplomskog rada.*

*Posebno zahvaljujem svojim roditeljima i sestri za podršku i pomoć, ne samo tijekom pisanja rada, već i tijekom cijelog studija.*

*Puno hvala i mojim prijateljima, posebno Mihaeli, koja me nasmijavala i uljepšavala mi cijeli ovaj put, koliko god to nekad bilo teško.*

## 11. POPIS LITERATURE

1. Brinar V. (2009) Neurologija za medicinare, Zagreb, Medicinska naklada
2. Louis DN, Perry A, Reifenberger G, von Deimling A, Figarella-Branger D, Cavanee WK i sur. The 2016 World Health Organization Classification of Tumors of the Central Nervous System: a summary. *Acta Neuropathol.* 2016; 131(6):803-20.
3. Bernstein M, Berger MS. *Neuro-Oncology*. 3rd Edition. New York: Thieme; 2015.
4. Johnson DR, Guerin JB, Giannini C, Morris JM, Eckel LJ, Kaufmann TJ. 2016 Updates to the WHO Brain Tumor Classification System: What the Radiologist Needs to Know. *Radiographics.* 2017;37(7):2164-2180.
5. Forst DA, Nahed BV, Loeffler JS, Batchelor TT. Low-Grade Gliomas. *The Oncologist.* 2014;19:403-413.
6. Pournazeri N, Schiff D. Management of Low-Grade Glioma. *Curr Neurol Neurosci Rep.* 2010;10:224-231.
7. Duffau H, Capelle L. Preferential brain locations of low-grade gliomas. *Cancer.* 2004;100:2622–2626.
8. Schiff D, Brown PD, Giannini C. Outcome in adult low-grade glioma: the impact of prognostic factors and treatment. *Neurology.* 2007;69:1366–1373.
9. Schomas DA, Laack NN, Rao RD, Meyer FB, Shaw EG, O'Neill BP, i sur. Intracranial low-grade gliomas in adults: 30-year experience with long-term follow-up at Mayo Clinic. *Neuro Oncol.* 2009;11:437–445.
10. Watson R, Leslie K. Nerve blocks versus subcutaneous infiltration for stereotactic frame placement. *Anesth Analg.* 2001;92(2):424-7.
11. Tetzlaff JE. The pharmacology of local anesthetics. *Anesthesiology Clinical North America.* 2000;18(2):217-233.
12. Chang H, Fitzpatrick JM. A technique for accurate magnetic resonance imaging in the presence of field inhomogeneities. *IEEE Trans Med Imaging.* 1992;11(3):3019-29.
13. Apuzzo ML, Chandrasoma PT, Cohen D, Zee CS, Zelman V. Computed imaging stereotaxy: experience and perspective related to 500 procedures applied to brain masses. *Neurosurgery.* 1987;20(6):930-7.
14. Lu Y, Yeung C, Radmanesh A, Wiemann R, Black PM, Golby AJ. Comparative effectiveness of frame-based, frameless, and intraoperative magnetic resonance imaging-guided brain biopsy techniques. *World Neurosurg.* 2015;83(3):261-8.

15. McGirt MJ, Woodworth GF, Coon AL, Frazier JM, Amundson E, Garonzik I. Independent predictors of morbidity after image-guided stereotactic brain biopsy: a risk assessment of 270 cases. *J Neurosurg.* 2005;102(5):897-901.
16. Owen CM, Linskey ME. Frame-based stereotaxy in a frameless era: current capabilities, relative role, and the positive- and negative- predictive values of blood through the needle. *J Neurooncol.* 2009;93:139-149.
17. Pfisterer WK, Papadopoulos S, Drumm DA, Smith K, Preul MC. Fiducial versus nonfiducial neuronavigation registration assessment and considerations of accuracy. *Neurosurgery.* 2008 Mar. 62(3 Suppl 1):201-7; discussion 207-8.
18. Woodworth GF, McGirt MJ, Samdani A, Garonzik I, Olivi A, Weingart JD. Frameless image-guided stereotactic brain biopsy procedure: diagnostic yield, surgical morbidity, and comparison with the frame-based technique. *J Neurosurg.* 2006;104(2):233-7.
19. Baumert BG, Stupp R. Low-grade glioma: a challenge in therapeutic options: the role of radiotherapy. *Ann Oncol.* 2008;19(7):vii217–vii222.
20. Hanzely Z, Polgar C, Fodor J, Brucher JM, Vitanovics D, Mangel LC, i sur. Role of early radiotherapy in the treatment of supratentorial WHO Grade II astrocytomas: long-term results of 97 patients. *J Neurooncol.* 2003;63(3):305–12.
21. Chi A, Batchelor TT. Low-grade gliomas in older patients: a malignant tumor? *Neuro oncol.* 2007; 9(4):545.
22. Cairncross JG, Laperriere NJ. Low-grade glioma. To treat or not to treat? *Arch Neurol.* 1989;46(11):1238–9.
23. Duffau H, Taillandier L, Capelle L. Radical surgery after chemotherapy: a new therapeutic strategy to envision in grade II glioma. *J Neurooncol.* 2006;80:171–176.
24. Amundson EW, McGirt MJ, Olivi A. A contralateral, transfrontal, extraventricular approach to stereotactic brainstem biopsy procedures. Technical note. *J Neurosurg.* 2005 Mar;102(3):565-70.
25. Shrieve DC, Loeffler JS, McDermott MW, Larson DA. Radiosurgery. *Leibel and Phillips Textbook of Radiation Oncology* 2010;487-508.
26. Baumert BG, Hegi ME, van den Bent MJ i sur. Temozolomide chemotherapy versus radiotherapy in high-risk low-grade glioma (EORTC 22033-26033): a randomised, open-label, phase 3 intergroup study. *Lancet Oncol.* 2016 Nov;17(11):1521-1532.
27. Van den Bent MJ, Afra D, de Witte O, Ben Hassel M, Schraub S, Hoang-Xuan K i sur. Long term efficacy of early versus delayed radiotherapy for low-grade astrocytoma and



oligodendroglioma in adults: the EORTC 22845 randomised trial. *Lancet*. 2005 Sep 17-23;366(9490):985-90.

28. Cairncross G1, Wang M, Shaw E i sur. Phase III trial of chemoradiotherapy for anaplastic oligodendroglioma: long-term results of RTOG 9402. *J Clin Oncol*. 2013;31(3):337-43.

## 12. ŽIVOTOPIS

Rođena sam 30.5.1995. u Zagrebu. V. gimnaziju (matematičko-informatički smjer) završila sam 2013. godine. Medicinski fakultet u Zagrebu upisala sam u akademskoj godini 2013./2014., a trenutno sam na šestoj godini studija.

Demonstratorica sam na Katedri za anatomiju i kliničku anatomiju za predmet Anatomija za studente Integriranog preddiplomskog i diplomskog sveučilišnog studija medicine na hrvatskom i studija medicine na engleskom jeziku i studente Integriranog preddiplomskog i diplomskog sveučilišnog studija dentalne medicine u akademskim godinama 2014./2015., 2015./2016., 2016./2017., 2017./2018 i 2018./2019., na Zavodu za neuroznanost za predmet Temelji neuroznanosti u akademskim godinama 2015./2016., 2016./2017., 2017./2018 i 2018./2019, te na Katedri za kirurgiju za predmet Kirurgija u akademskoj godini 2018./2019.

Dobitnica sam Dekanove nagrade za studentski znanstveni rad u godini 2015./2016.

Članica sam Studentske sekcije za kirurgiju od akademske godine 2014./2015., instruktor na tečajevima od akademske godine 2016./2017., a od akademske godine 2018./2019. i članica vodstva Sekcije.

Autorica sam prikaza slučaja pod naslovom „Profilaktička gonadektomija u djece s miješanom gonadalnom disgenezom – prikaz devetogodišnje djevojčice“ publiciranog u časopisu Paediatrica Croatica, prikaza slučaja „Spinal metastases of malignant intracranial meningioma through the central nervous system“ publiciranog u časopisu Chirurgia i prikaza slučaja „Intraspinal calcinosis mimicking intravertebral disc extrusion: a clinical and surgical case report“ publiciranog u časopisu Surgical Neurology International.

Sudjelovala sam na brojnim kirurškim, neurokirurškim i neuroznanstvenim kongresima kao pasivni sudionik, na nekoliko kongresa bila sam dio Organizacijskog odbora i aktivno s prezentacijom postera sudjelovala na 6. Hrvatskom neuroznanstvenom kongresu u Osijeku i 7. Hrvatskom kirurškom kongresu s međunarodnim sudjelovanjem u Vodicama.