

Modaliteti kirurškog liječenja planocelularnog karcinoma usne šupljine

Antić, Josip

Master's thesis / Diplomski rad

2020

Degree Grantor / Ustanova koja je dodijelila akademski / stručni stupanj: **University of Zagreb, School of Medicine / Sveučilište u Zagrebu, Medicinski fakultet**

Permanent link / Trajna poveznica: <https://um.nsk.hr/um:nbn:hr:105:855509>

Rights / Prava: [In copyright](#)/[Zaštićeno autorskim pravom.](#)

Download date / Datum preuzimanja: **2024-07-13**



Repository / Repozitorij:

[Dr Med - University of Zagreb School of Medicine Digital Repository](#)



SVEUČILIŠTE U ZAGREBU

MEDICINSKI FAKULTET

Josip Antić

**Modaliteti kirurškog liječenja planocelularnog
karcinoma usne šupljine**

DIPLOMSKI RAD



Zagreb, 2020.

Ovaj diplomski rad izrađen je u Klinici za kirurgiju lica, čeljusti i usta Medicinskog fakulteta Sveučilišta u Zagrebu pod vodstvom prof. dr. sc. Ivice Lukšića i predan je na ocjenu u akademskoj godini 2019./2020.

Popis i objašnjenje kratica korištenih u radu:

IOK – Intraoralni karcinom

SZO – Svjetska zdravstvena organizacija

HPV – Humani papiloma virus

CIS – *Carcinoma in situ*

MSCT – prema eng. *Multislice Computed Tomography* – višeslojna kompjuterizirana tomografija

PET-CT – prema eng. *Positron Emission Tomography–Computed Tomography* – pozitronska emisijska tomografija–kompjuterizirana tomografija

RTG – Rendgen

TNM – lat. *Tumor, Nodus, Metastasis*

DOI – prema eng. *Depth of Invasion and not tumor thickness* – dubina invazije, a ne debljina tumora

ENE – prema eng. *Extranodal Extension* – ekстранodalno proširenje

SCM – lat. *sternocleidomastoideus*

RT – Radioterapija

KT – Kemoterapije

EBRT – prema eng. *External Beam Radiotherapy* – radioterapija vanjskim snopovima

BT – prema eng. *Brachytherapy* – brahiterapija

RDV – Radikalna disekcija vrata

SDV – Selektivna disekcija vrata

SLN – prema eng. *sentinel lymph node* – sentinel limfni čvor

ALT – prema eng. *Anterolateral Thigh free flap* – anterolateralni bedreni režanj

CAD – prema eng. *Computer-Aided Design* – kompjutorski potpomognuti dizajn

CAM – prema eng. *Computer-Aided Manufacturing* – kompjutorski potpomognuta proizvodnja

SADRŽAJ

Sažetak	V
Summary	VI
1. Uvod	1
1.1. Anatomska definicija usne šupljine	2
1.2. Planocelularni karcinom usne šupljine	4
1.2.1. Epidemiologija	4
1.2.2. Etiologija	6
1.2.3. Patologija i prekancerozne lezije	8
1.2.4. Klinička slika	11
1.2.5. Dijagnostika i TNM klasifikacija	13
2. Liječenje planocelularnog karcinoma usne šupljine	17
2.1. Današnje terapijske mogućnosti	18
2.2. Pregled kirurškog liječenja	20
2.2.1. Povijesni prikaz kirurškog liječenja	20
2.2.2. Prikaz suvremenog kirurškog liječenja	22
3. Intraoralna ekscizija	24
3.1. Indikacije i vrste zahvata	24
3.2. Komplikacije	25
4. Commando operacija	27
4.1. Indikacije	27
4.2. Komplikacije	29
5. Metode rekonstrukcije defekata usne šupljine	31
6. Zaključak	32
7. Zahvale	33
8. Literatura	34
9. Životopis	45

Sažetak

Modaliteti kirurškog liječenja planocelularnog karcinoma usne šupljine

Autor: Josip Antić

Prosječna svjetska godišnja incidencija karcinoma usne šupljine iznosi 4/100.000, a smrtnost 1,9/100.000 uzrokujući smrt preko 170.000 ljudi širom svijeta svake godine. Planocelularni karcinom čini barem 90% svih malignih neoplazmi usne šupljine. Pušenje i alkohol najvažniji su etiološki čimbenici uz upitan status HPV u nastanku karcinoma usne šupljine. Prekancerozne lezije poput leukoplakije i eritroplakije često prethode nastanku karcinoma. Klinička je slika najčešće nespecifična i pacijenti se žale na ranu koja ne zacjeljuje. Anamneza i fizikalni pregled ključni su u postavljanju dijagnoze, a biopsija lezije zlatni standard u potvrđivanju dijagnoze. Slikovne pretrage slijede u pripremi za operaciju i u svrhu stupnjevanja karcinoma. Terapijske mogućnosti jesu radioterapija, kemoterapija, biološka terapija i najčešća kirurška terapija. Ovisno o raširenosti bolesti kirurški modaliteti jesu intraoralna ekscizija i složena operacija ekscizije tumora u bloku s disekcijom vrata. Kirurgija spašavanja primjenjuje se nakon neuspjeha prve terapijske opcije. Komplikacije kirurških operacija teške su i uključuju: krvarenje, infekcije, dehiscenciju rane, neurološke komplikacije zbog oštećenja kranijalnih živaca, smetnje govora, gutanja i estetsku disfiguraciju. Rekonstrukcija se danas radi kod svake operacije u kojoj nije moguće primarno zatvaranje rane. Ovaj diplomski rad obuhvaća pregled osnovnih epidemioloških, etioloških, kliničkih i dijagnostičkih podataka o bolesti s posebnim osvrtom na modalitete kirurškog liječenja, prednosti, mane i komplikacije istih.

Ključne riječi: planocelularni karcinom, usna šupljina, kirurško liječenje, intraoralna ekscizija, blok resekcija

Summary

Modalities of Surgical Treatment of Oral Cavity Squamous Cell Carcinoma

Author: Josip Antić

The global average annual incidence of oral cancer is 4/100,000 and the mortality is 1.9/100,000 causing the deaths of over 170,000 people worldwide each year. Squamous cell carcinoma accounts for at least 90% of all malignant neoplasms of the oral cavity. Smoking and alcohol are the most important etiological factors with the status of HPV being questionable in the development of oral cancer. Precancerous lesions such as leukoplakia and erythroplakia often precede the development of cancer. The clinical presentation is most often nonspecific and patients usually complain of a wound that does not heal. Patient's history and physical examination are crucial in diagnosing the illness and biopsy of the lesion is the gold standard in confirming the diagnosis. Diagnostic imaging is used in preparation for surgery and for the purpose of staging. Therapeutic options are radiotherapy, chemotherapy, biological therapy and the most common one – surgical therapy. Depending on the spread of the disease, surgical modalities are intraoral excision and composite tumor excision surgery in block with neck dissection. Salvage surgery is applied after the failure of the first therapeutic option. Complications of surgical operations are severe and include: bleeding, infections, wound dissociation, neurological complications due to cranial nerve damage, speech disorders, difficulty swallowing and aesthetic disfigurement. Today reconstruction is performed in every operation in which primary closure of the wound is not possible. This thesis includes a review of basic epidemiological, etiological, clinical and diagnostic data on the disease with special reference to the modalities of surgical treatment, its advantages, disadvantages and complications.

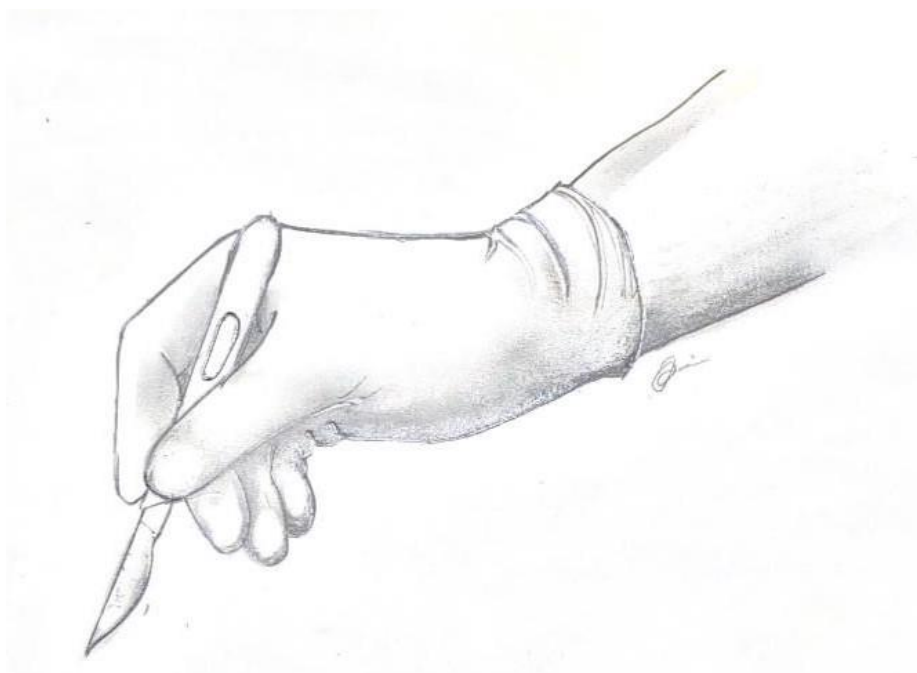
Key words: squamous cell carcinoma, oral cavity, surgical treatment, intraoral excision, en block resection

1. UVOD

Rak glave i vrata sedmi je najčešći malignitet u svijetu sveukupno (peti najčešći kod muškaraca te dvanaesti kod žena), a 50% svih malignih tumora glave i vrata čine maligni tumori usne šupljine sa zabilježenih 355.000 novih slučajeva i 177.000 smrtnih slučajeva širom svijeta u 2018. godini od čega su dvije trećine bile zabilježene u zemljama u razvoju. Uz to, karcinom pločastih stanica ili planocelularni karcinom usne šupljine čini barem 90% svih malignih neoplazmi usne šupljine (1,2).

Unatoč svom javnozdravstvenom značaju, za karcinome usne šupljine ne postoji specifičan *screening*, a najbliže tome jesu inspekcija i palpacija usne šupljine. Pušenje i alkohol važni su etiološki čimbenici i jedina prava prevencija ove bolesti jest suzbijanje rizičnih čimbenika pušenja i pijenja alkohola. Međutim, povijest je pokazala kako je borba s duhanskom i alkoholnom industrijom spor i zahtjevan proces, a do tada mnoge pod utjecajem spomenutih rizičnih čimbenika koji obole od karcinoma usne šupljine čeka isti ishod koji je ujedno i najvažnija terapijska opcija – kirurško liječenje (3).

Upravo zbog važnosti terapijske metode kirurškog liječenja u priči o globalnom javnozdravstvenom problemu, bitno je provoditi istraživanja, sistematizirati literaturu, ažurirati deskriptivne podatke i pratiti najnovije spoznaje. To je jedan od razloga obrađivanja ove teme i svrha ovog diplomskog rada. Rad obuhvaća osnovne epidemiološke, etiološke, kliničke i dijagnostičke podatke o bolesti s posebnim osvrtom na kirurško liječenje odnosno njegove modalitete, prednosti, mane i komplikacije istih.



1.1. Anatomska definicija usne šupljine

Usna šupljina (*cavitas oris*) najsvestraniji je dio tijela, sudjeluje u raznim čovjekovim osjetima, funkcijama i aktivnostima i jedan je od najizloženijih dijelova tijela vanjskom utjecaju, ali je isto tako lako dostupan fizikalnom pregledu liječnika. U svrhu preciznog određivanja kojim se karcinomima ovaj rad bavi ovisno o lokalizaciji, bitno je točno specificirati granice usne šupljine.

Usna šupljina dijeli se na predvorje usne šupljine (*vestibulum oris*) i pravu usnu šupljinu (*cavitas oris propria*) koje su međusobno odvojene alveolarnim grebenom gornje i donje čeljusti te zubima, a komuniciraju iza posljednjih kutnjaka sa svake strane kroz retromolarni prostor (*spatium retromolare*). Prednja je strana usne šupljine otvorena prema vanjskom svijetu (*rima oris*), a stražnja prema orofarinksu (*isthmus faucium*). Omeđena je sa šest strana. **Krov** čine tvrdo nepce (*palatum durum*) i alveolarni greben maksile; **bočne zidove** čine obrazi (*mm. buccinatores*); **prednju granicu** zatvaraju gornja i donja usna (*labia superior et inferior*); **dno usne šupljine** čine mišići dijafragme oris (*mm. mylohyoidei, mm. geniohyoidei, ventres anteriores mm. digastricorum*) i alveolarni greben mandibule; dok je **stražnja strana usne šupljine** otvorena prema ždrijelu (*oropharynx*), a razdvajaju ih od gore spoj tvrdog i mekog nepca, lateralno prednji nepčani lukovi (*arcus palatoglossus*) i dolje *papillae circumvallate* (2,4,5).

Sredinu usne šupljine zauzima jezik čije prednje dvije trećine (*corpus linguae*) pripadaju usnoj šupljini, dok stražnja trećina – korijen jezika (*radix linguae*) pripada orofarinksu. Na tijelu jezika razlikujemo vršak (*apex linguae*), lateralne rubove (*margo linguae*), dorzalnu stranu (prema nepcu) i ventralnu stranu (prema dnu usne šupljine). U usnoj se šupljini također normalno nalaze i do 32 zuba, odnosno i više u slučaju anatomskih anomalija. Tu su i izvodni kanali svih žlijezda slinovnica (2,4,5).

Najvažnija divizija anatomskih segmenata usne šupljine kada se radi o planocelularnom karcinomu jest s obzirom na sluznicu koja ju oblaže budući da iz nje nastaje karcinom. Ona se dijeli na sluznicu tvrdog nepca, obraza, usana, jezika, dna usne šupljine, sluznicu retromolarnog prostora te alveolarnu sluznicu ili gingivu maksile odnosno mandibule. Spomenutih osam segmenata služe za detaljniju lokalizaciju planocelularnih karcinoma usne šupljine, a dodatno ih se opisuje s obzirom na stranu (lijevo ili desno) (2,4,5).

Ostale strukture koje grade ili ulaze u usnu šupljinu, počevši od kostiju jesu: gornja čeljust (*maxilla*), nepčana kost (*os palatinum*) te donja čeljust (*mandibula*). **Živci:** *n. trigeminus* (V), maksilarna grana (V2) s ograncima *n. palatinus major*, *nn. alveolares superiores posteriores, medii et anteriores* od infraorbitalnog živca, a koji zajedno čine *plexus dentalis superior*; mandibularna grana (V3) koja daje ogranke *n. lingualis*, *n. buccalis* i *n. alveolaris inferior* čiji ogranke stvaraju *plexus dentalis inferior* te *n. mentalis*. Gingiva gornje čeljusti dijelom je inervirana i ograncima *n. ophtalmici* (V1). Lični živac (*n. facialis* VII) daje motoričke ogranke *rami buccales* za mišiće obraza, dok *n. hypoglossus* (XII) inervira mišiće jezika, a u jezik još odlaze i aferentna okusna vlakna facijalisa putem *chordae timpani* (4,5).

Arterije koje opskrbljuju usnu šupljinu dolaze preko vanjske karotidne arterije odnosno njenih grana: *a. lingualis* (*rr. dorsales linguae, a. sublingualis, a. profunda linguae*), zatim *a. facialis* (*a. submentalis, a. labialis inferior et superior*), te velika *a. maxillaris* (*a. alveolaris inferior, a. buccalis, a. alveolaris superior posterior, a. infraorbitalis, a. palatina descendens*). **Vene** koje odvođe krv iz usne šupljine dijelom se ulijevaju u *plexus pterygoideus* koji nastavlja *v. maxillaris*, a dijelom u *v. facialis* i *v. lingualis* te na kraju sve tri žile drenira *v. jugularis interna* (4,5).

Limfa iz područja usne šupljine drenira se u limfne čvorove lica (*nodus lymphoideus facialis, nodi lymphoidei parotidei superficiales*) i vrata (*nodus lymphoideus jugulodigastricus, nodi lymphoidei submandibulares, submentales, cervicales laterales, profundi superiores, profundi inferiores*). Iz praktičnih su razloga limfni čvorovi na vratu podijeljeni u grupe kako bi olakšali detekciju i uklanjanje limfnih metastaza tokom operacije (4,5).

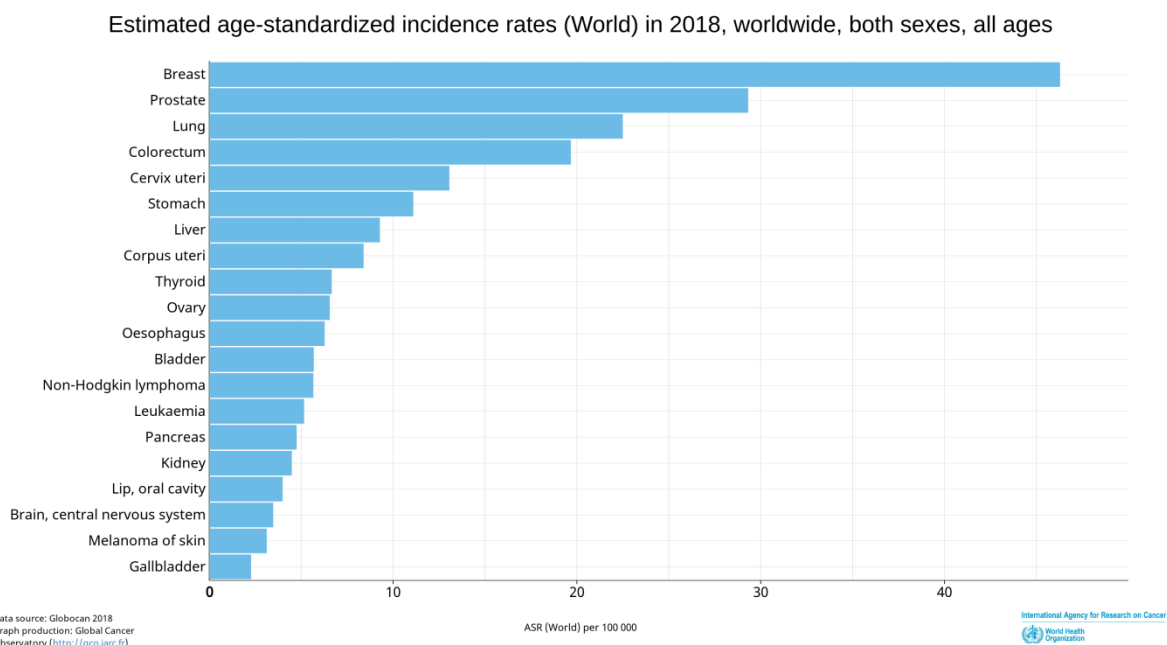
Ovaj kratki repetitorij anatomskih struktura usne šupljine važan je za razumijevanje posljedica i komplikacija koje nastaju prilikom terapijskih operacija planocelularnih karcinoma usne šupljine.

1.2. Planocelularni karcinom usne šupljine

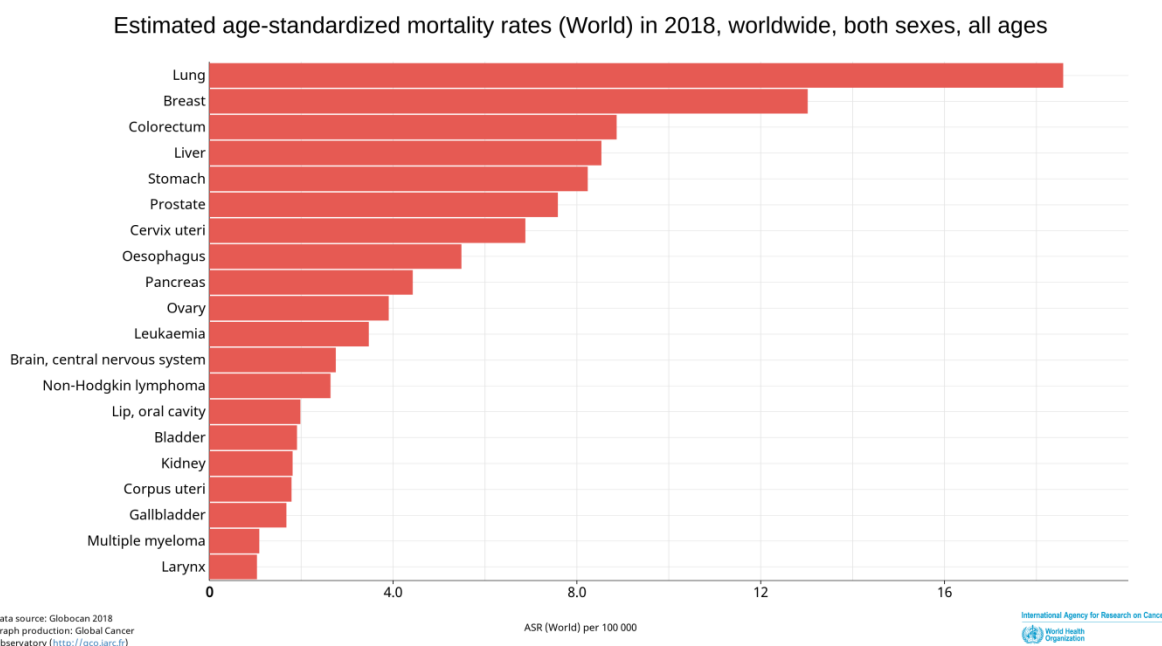
1.2.1. Epidemiologija

Tumori usne šupljine heterogena su skupina entiteta koja se razlikuje u lokalizaciji, kako je ranije navedeno, te histologiji. Dodatnu kompleksnost stvara često statističko obrađivanje tumora usne šupljine zajedno s tumorima orofarinksa ili tumorima usana. U istraživanjima tumora usne šupljine, oni se najčešće obrađuju zajedno neovisno o njihovoj histologiji, međutim treba imati na umu da 90% tih tumora patohistološki jesu planocelularni karcinomi (2).

Uzevši to obzir, mogu se razmotriti brojke koje navodi Svjetska zdravstvena organizacija za svjetsku populaciju u 2018. godini: 355.000 novooboljelih i 177.000 umrlih ljudi od raka usne šupljine i usne, a od toga dvije trećine svih slučajeva je u zemljama u razvoju, pogotovo azijskim zemljama poput Afganistana, Indije, Bangladeša, Pakistana i Papue Nove Gvineje u kojoj je incidencija karcinoma usne šupljine čak 20,4/100.000, a smrtnost 8,4/100.000 dok je prosječna svjetska godišnja incidencija 4/100.000, a smrtnost 1,9/100.000. Od europskih zemalja ističe se Mađarska s incidencijom od 7.5/100.000 (6–8).



Slika 1: Incidencija 20 najčešćih tumora u svijetu na 100.000 stanovnika
Preuzeto sa stranica Svjetske zdravstvene organizacije (9)



Slika 2: Mortalitet 20 najčešćih tumora u svijetu na 100.000 stanovnika
Preuzeto sa stranica Svjetske zdravstvene organizacije (10)

Fitzmaurice navodi kako je incidencija karcinoma usne šupljine od 2005. do 2015. porasla za 36%, najvećim dijelom zbog povećanja populacije i promjena u dobnoj strukturi stanovništva, ali dijelom i zbog povećane pojavnosti nepoznatog razloga (8).

S druge strane, predviđanja SZO u apsolutnim brojkama pretpostavljaju povećanje incidencije s 350.000 novooboljelih u 2018. na 550.000 novooboljelih u 2040. (6).

U Hrvatskoj svake godine od karcinoma usne šupljine oboli oko 300 ljudi, odnosno 332 osobe u 2017., a 307 u 2018. godini. Specifični mortalitet bolesti je oko 30%, što znači da svake godine od ove bolesti u Hrvatskoj umre od 100 do 130 ljudi (10,11).

Trend porasta broja oboljelih od karcinoma usne šupljine koji se vidi u svijetu rezultira povećanom potrebom za kirurškim intervencijama. Kao i kod svake druge bolesti, veliku ulogu igra prevencija i najbolje je rješenje boriti se protiv uzroka bolesti, međutim kada prevencija ne uspije jedino rješenje je terapija, a kirurška je u ovom trenutku terapija izbora. Stoga je važno sagledati koji kirurški modaliteti postoje i izabrati najpovoljniji za pacijenta.

1.2.2. Etiologija

Genetska predispozicija u nastanku karcinoma usne šupljine postoji u smislu da pozitivna obiteljska anamneza nosi povećani rizik, pogotovo među mlađim oboljelim osobama, ali točan mehanizam nije u potpunosti razjašnjen niti je pronađen specifičan gen odgovoran za nastanak karcinoma (12). Brojni su radovi povezali pušenje **duhana** s povećanom učestalošću obolijevanja od karcinoma usne šupljine, a način na koji se duhan uzima minimalno je ili uopće nije bitan. Odnosno pušenje cigareta, cigara ili lule gotovo jednako povećavaju rizik za obolijevanje od intraoralnog karcinoma, a taj rizik za pušače povećan je za dva do četiri puta u odnosu na nepušače. U povećani rizik spadaju i sljedeće navike kod pušenja: započinjanje u mlađoj dobi, dublje udisanje duhanskog dima, vremenski duža ekspozicija duhanu. Dakle, pušenje manje cigareta kroz duže razdoblje štetnije je nego pušenje više cigareta kroz kraće razdoblje, ali i žvakanje duhana i njegovo zadržavanje u ustima, a posebno u kombinaciji s plodom biljke *Areca catechu* (betelov orah) umotanim u list biljke *Piper betle* čime se objašnjava visoka incidencija u nekim azijskim zemljama. Na molekularnoj razini karcinogeni iz duhana uzrokuju mutaciju TP53 tumor supresorskog gena, koja igra ključnu ulogu u nastanku karcinoma kod pušača (13–16).

Uz duhan, drugi najčešći i najznačajniji rizični čimbenik je **alkohol**. Za razliku od duhana, veći rizik za nastanak karcinoma postoji kod konzumacije više alkoholnih pića na dan u kraćem vremenu nego kod konzumacije manje alkoholnih pića na dan kroz duže vrijeme (14). Točan mehanizam kojim alkohol uzrokuje karcinom nije poznat. Međutim, on je nezavisni rizični čimbenik, ali ima sinergističko djelovanje s konzumacijom duhana, što se objašnjava lokalnim djelovanjem alkohola na stanice sluznice usne šupljine koje potom čini permeabilnijima za utjecaj drugih karcinogena. *World cancer report* iz 2014. navodi kako bi se uklanjanjem duhana i alkohola moglo spriječiti čak do 80% karcinoma usne šupljine (3,16).

Upravo se s konzumacijom duhana i alkohola povezuje nesrazmjerno veća incidencija karcinoma usne šupljine kod muškaraca, a ta se razlika smanjuje u državama u kojima žene i muškarci podjednako uživaju u štetnim navikama te varira od skandinavskih zemalja u kojima je omjer oboljelih muškaraca i žena 1,5 : 1 do zemalja u razvoju gdje je taj omjer čak 9 : 1, a u Hrvatskoj je negdje između 4 : 1 (2).

Osim toga, sve je više navoda o **HPV**-u kao mogućem uzročniku karcinoma usne šupljine. Već je dokazana jasna veza između infekcije HPV-om i karcinoma orofarinksa, ali se u slučaju karcinoma usne šupljine zahtijevaju potpunija i opsežnija istraživanja (17). Velika

većina autora slaže se kako oboljele od karcinoma usne šupljine treba testirati na prisutnost HPV-a i na hiperekspresivnost p16^{INK4a} proteina koja se javlja u nekim karcinomima, međutim rezultati istraživanja su kontradiktorni. Tako neka istraživanja navode poboljšano preživljenje kod HPV pozitivnih pacijenata (18), druga ne pronalaze razlike u preživljenju između HPV pozitivnih i HPV negativnih pacijenata, ali zato hiperekspresiju proteina p16^{INK4a} prikazuju kao pozitivan prognostički faktor sa 69% desetogodišnjim preživljenjem u slučaju jednog rada (19,20), dok treći i za hiperekspresiju p16^{INK4a}, i za HPV infekciju zaključuju da je negativan prognostički faktor (21). Postoji prevaga u podacima koja zaključuje kako su HPV pozitivni pacijenti češće oni „netipični“, odnosno oni koji nemaju druge faktore rizika. Češće su mlađi i spolno aktivniji, a uz to *Benard i sur.* u svojoj studiji povezuju viši socioekonomski status s HPV povezanim karcinomom usne šupljine (22). Unatoč nepostojanju konsenzusa o ulozi HPV-a u nastanku i prognozi IOC-a i unatoč tome što se procjenjuje kako je samo 2,2% karcinoma usne šupljine uzrokovano HPV-om (23) vjeruje se kako on ipak jest etiološki faktor čijom bi se prevencijom infekcije mogli spriječiti neki slučajevi karcinoma usne šupljine. Stoga *Ghantous i sur.* pozivaju osim na suzbijanje potrošnje duhana i moderaciju konzumacije alkoholnih pića i na kemoprofilaksu u sprječavanju nastanka IOC-a (16).

Ostali faktori poput loše higijene usne šupljine, karioznog zubala i broja zubi u usnoj šupljini nisu u jasnoj korelaciji s nastankom karcinoma usne šupljine (24). No postoje manje studije poput *Changove* i *Ahmedove* koje povezuju lošu oralnu higijenu i nastanak karcinoma usne šupljine (25,26). Potrebna su daljnja istraživanja i jasniji dokazi pogotovo zato što loša higijena usne šupljine često korelira s ranije navedenim rizičnim faktorima za koje je poznato da uzrokuju karcinom.

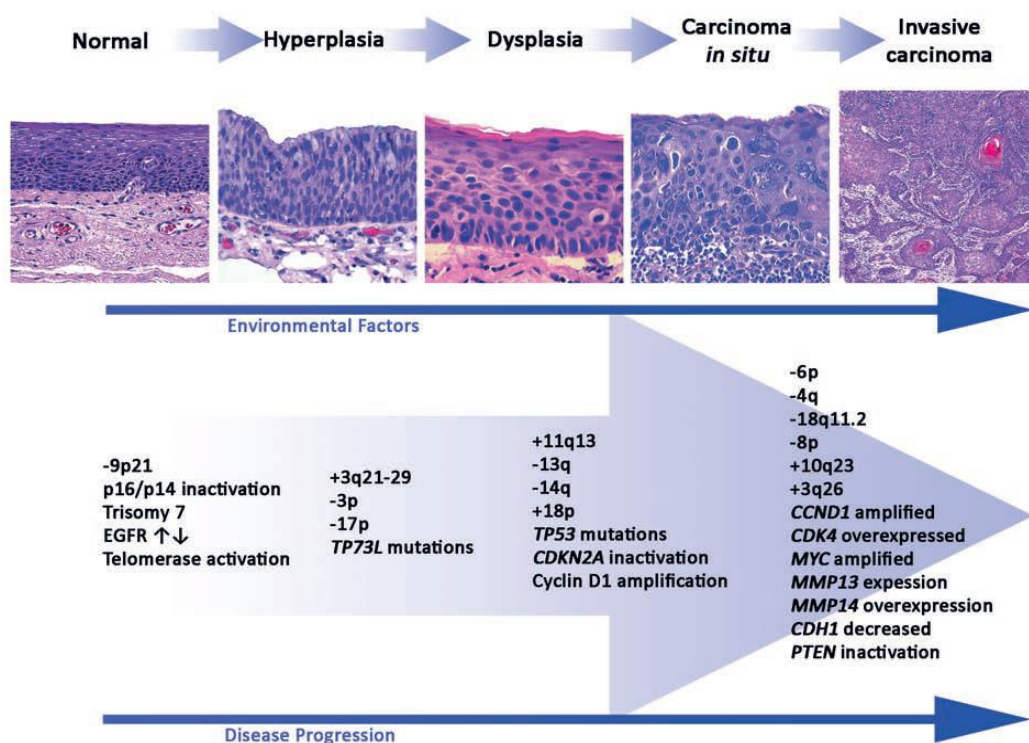
Povezanost ispiranja usta vodicom za ispiranje i karcinoma usne šupljine sama se nameće jer glavni je sastojak većine spomenutih proizvoda alkohol. No *Gandini* u svojoj meta analizi nije pronašla nikakvu povezanost niti povećani rizik, unatoč obuhvaćanju isključivo radova koji su razmatrali vodice s više od 25% alkohola (27).

Neka su istraživanja pronašla **protektivne čimbenike** koji smanjuju incidenciju karcinoma usne šupljine, a jedno od njih je brazilsko istraživanje *Podeste i sur.* koji pronalazi vezu između povećane konzumacije sirovih jabuka, krušaka, citrusnog voća i rajčica nezavisno, sa smanjenom incidencijom IOC (28).

Neki autori izdvajaju kao posebnu populaciju oboljelih starije žene koje ne puše i ne piju alkohol. Etiologija nastanka karcinoma usne šupljine u njihovom slučaju ostaje nepoznanica koju treba istražiti, no poznato je kako ta skupina ima lošiju prognozu i lošije ishode specifične za bolest (29,30).

1.2.3. Patologija i prekancerozne lezije

Promjene u sluznici usne šupljine koje rezultiraju karcinomom pločastih stanica prate uobičajeni model progresije nastanka planocelularnog karcinoma. Prvo se događa hiperplazija uredne sluznice, zatim ona postaje displastična, potom se razvija *carcinoma in situ* i probijanjem bazalne membrane ta sluznična promjena postaje invazivni karcinom (3). U nastanku neoplastične promjene identificirana je mutacija brojnih gena u različitim slučajevima od kojih je najznačajnija mutacija gena TP53 koji kodira tumor supresorski protein p53, a čija je mutacija prisutna u 72% slučajeva HPV negativnih karcinoma glave i vrata (1). Od ostalih mutacija gena češće su i mutacije CDKN2 koji kodira protein p16^{INK4a}, tumor supresor, te mutacija onkogeno PIK3CA. Neke od proteina koje kodiraju spomenuti geni pokušavaju se izolirati iz sline i/ili krvi u svrhu rane dijagnostike primarnog karcinoma, detekcije recidiva ili udaljenih metastaza nakon liječenja ili nastanka novog primarnog karcinoma, ali s ograničenim uspjehom i potrebom za daljnjim istraživanjima (1).



Slika 3: Patohistološka progresija normalnog pločastog epitela u invazivni karcinom prikazana paralelno s genetskim i epigenetskim događajima čija akumulacija, ali ne i redosljed, determinira progresiju u invazivni karcinom. *Preuzeto iz „World cancer report 2014, Stewart BW, Wild CP ur.“ (3)*

Veliki broj intraoralnih karcinoma nastaje *de novo* opisanim patofiziološkim mehanizmom, no dio ih nastaje iz prekanceroznih lezija poput eritroplakije i leukoplakije.

Leukoplakija je bijela mrlja ili plak koja se ne može odljuštiti niti kategorizirati klinički ili histološki kao ijedno drugo stanje. Najčešće je lokalizirana na bukalnoj sluznici, gingivi i jeziku, a najveći maligni potencijal ima ako se nalazi na dnu usne šupljine. Jedna je od najčešćih lezija usne šupljine s procijenjenom prevalencijom od 2,60% u svijetu (31). Dijeli se na homogenu i nehomogenu koja pak obuhvaća ulcerativnu, nodularnu, verukoznu i eritroleukoplakiju. Sve nehomogene, a posebno potonje dvije imaju značajno veći potencijal za malignu transformaciju pa tako izrazito rijetko stanje *proliferativna verukozna leukoplakija* ima malignu transformaciju od 61% u razdoblju praćenja od 7,4 godine (32). Međutim sveukupna maligna transformacija leukoplakije u pregledu literature *Warnakulasuriyja i sur.* iznosi 3,5%, s rasponom od 0,13 do 34 posto (33). Predloženi postupak obrade je biopsija i praćenje budući da je najveći broj leukoplakija obična hiperkeratoza, a u slučaju displazije ili nehomogene leukoplakije preporuča se kirurška intraoralna ekscizija (34).

Eritroplakija je predominantno crvena mrlja ili plak koja se ne može odljuštiti niti okarakterizirati kao ijedno drugo stanje, dakle eritroplakija je također klinička dijagnoza do koje se dolazi isključivanjem drugih dijagnoza. Puno je rjeđa od leukoplakije i njena prevalencija u svijetu iznosi između 0,01 i 0,21 posto (35). Unatoč tome ima puno veći maligni potencijal i od 100% biopsiranih eritroplakija, 51% bile su invazivni karcinomi, 40% CIS i 9% blaga ili umjerena displazija te se zbog tako velike maligne transformacije apsolutno indicira ekscizija do razine submukoze, odnosno do razine mišića ako je u pitanju jezik (34).

Oralna submukozna fibroza bolest je nepoznate etiologije koja se češće javlja u dijelovima Azije u kojima se konzumira već spomenuti areka oraščić. Karakterizira je fibroziranje vezivnog subepitelnog tkiva koje progresijom dovede do trizmusa, tj. otežanog ili nemogućeg otvaranja usta. Tretira se opsežnom konzervativnom terapijom, ali bez većeg uspjeha te se smatra neizlječivom, a kirurška je terapija rezervirana u slučaju pojave trizmusa (34). Maligna pretvorba javlja se u 2-8% slučajeva zbog čega je potrebno redovito kontrolirati ove pacijente (36).

Oralni lichen planus je kronična imunološki posredovana mukokutana bolest. Najčešći je asimptomatski retikularni tip, ali postoje i drugi tipovi: erozivni, bulozni, atrofični, papularni. Klasični retikularni tip može se prepoznati po patognomoničnim tankim bijelim linijama koje se nazivaju *Wichamove strije*. Češće se javlja u žena, povezuje se s virusima iz porodice *Herpesviridae*, HPV-om i hepatitisom C. Prva linija terapije jesu lokalni kortikosteroidi, međutim liječenje nije potrebno u slučaju da pacijent nema simptoma. Maligna alteracija javlja se u do 1% slučajeva. Uputno je kod prvog pregleda napraviti biopsiju ukoliko liječnik nije siguran u dijagnozu te pratiti pacijenta po postavljenoj dijagnozi (31,34).

U ostale rjeđe prekanceroze ubrajaju se i diskoidni eritematozni lupus, kongenitalna diskeratoza, bulozna epidermoliza, palatalna keratoza povezana s obrnutim pušenjem, kronična kandidijaza i pigmentna kseroderma (2,31).

Patohistološki planocelularni karcinom usne šupljine nije jedinstveni entitet, ovisno o keratinizaciji dijeli se na dobro diferencirani (više od 75%), srednje diferencirani (25-75%) i slabo diferencirani s najgorom prognozom (manje od 25%). Uz tu podjelu postoje i druge podjele na podtipove koje određuje patolog nakon pregleda tkiva, a korisno ih je znati radi određivanja što točnije prognoze i primjerenije terapije (2).

- a) Akantolitički (adenoidni) planocelularni karcinom – pseudožljezdani prostori nastaju kao rezultat akantolize tumorskih stanica, stvara „staklaste“ keratinocite.
- b) Verukozni planocelularni karcinom – dobro diferenciran, lokalno invazivan, ali rijetko metastazira i dobre je prognoze. Bradavičastog je izgleda.
- c) Planocelularni karcinom vretenastih stanica (pseudokarcinom, sarkomatoidni karcinom, „kolizijski tumor“) – tipično sadržava dobro diferencirane pločaste stanice i područja slabo diferenciranih vretenastih stanica. Loše je prognoze.
- d) Bazaloidni planocelularni karcinom – nije učestao, tumorske stanice tvore lobule u čijoj je sredini često nekrotični materijal. Često metastazira, ali prognostički nije lošije prognoze.
- e) Papilarni planocelularni karcinom – nije uobičajen, sadrži veliki udio benignih stanica, a epitel može biti keratinizirajući ili nekeratinizirajući. Ako sadržava koilocite može se povezati s HPV-om.

- f) Kunicularni¹ karcinom – dobro diferenciran i lokalno destruktivan, česti su lokalni recidivi, ali metastaze su rijetke.
- g) Adenoplanocelularni karcinom – rijedak je tip koji posjeduje odlike adenokarcinoma i planocelularnog karcinoma. Vrlo je agresivan i lokalno invazivan s čestim metastazama.
- h) Limfoepitelni karcinom – vrlo rijedak, karakteriziran slabo diferenciranim stanicama karcinoma unutar prominentne limfoidne strome. Često metastazira i većinom je pozitivan na *Epstein-Barr virus* (2,37).

1.2.4. Klinička slika

Klinička slika karcinoma usne šupljine razlikuje se ovisno o lokalizaciji unutar usne šupljine, ali u ranim stadijima karcinomi svih lokalizacija dijele neka zajednička obilježja. Ona se očituju oticanjem i lezijom sluznice koja može biti egzofitična kada tumor nodularno raste prema van ili, što je češće, endofitična, kada se javlja u obliku malenog ulkusa na sluznici, ali s palpatorno puno širom induracijom (21). Iz anamneze najvažniji je podatak o „ranici koja ne zacjeljuje“. U ranim stadijima pacijenti najčešće ne osjećaju bol, eventualno nelagodu i peckanje posebno povezane s konzumacijom začinjene hrane i žvakanjem. Kasnije lezija postaje bolna na dodir i može krvariti spontano ili nakon trenja sa zubima, protezom, hranom ili prstom. Lezija se širi infiltrirajući okolne strukture, a može i metastazirati najčešće limfogeno u limfne čvorove vrata, ali nekada i hematogeno (najviše u pluća, a rjeđe u jetru ili kosti) (2,38).

Jezik je najčešća lokalizacija IOK-a sa zastupljenošću od 30-40%. U 80% slučajeva primarna lokacija jesu lateralne strane jezika, slijedi ih ventralna, a vrlo se rijetko karcinom javlja na dorzumu jezika. Specifičan simptom koji se može javiti je otežan govor zbog zahvaćanja jezične muskulature. Ako je jezik fiksiran za dno usne šupljine (što se može dogoditi i ukoliko je primarna lokacija dno usne šupljine), inspekcijom se primjećuje skretanje isplaženog jezika u bolesnu stranu. Karcinom jezika brže i češće metastazira od ostalih i, ako je veći od 4 centimetra, u 90% slučajeva prisutne su regionalne metastaze i to uglavnom u regijama I, II i III (2,39).

¹ *Lat. cuniculus: zec; jazbina, rupa*

Dno usne šupljine druga je najčešća lokacija nastanka karcinoma usne šupljine u državama „zapadnog svijeta“, dok u nekim drugim dijelovima svijeta prednjače gingiva ili bukalna sluznica, vjerojatno zbog više puta spomenute navike žvakanja duhana i areka oraščića. Tumor može zahvatiti izvodni kanal submandibularne žlijezde i dovesti do zastojnog sijaloadenitisa. Može se širiti prema mišićju dna usne šupljine, zahvatiti kost mandibule i metastazirati uglavnom u regije I i II (21).

Retromolarni karcinom zajedno s prethodna dva tvori područje koje su opisali *Jovanovic i sur.* kao područje oblika potkove ili „bazen sline“ (40). To područje sačinjava 20% površine sluznice usne šupljine, ali je odgovorno za 80% svih maligniteta u usnoj šupljini. Dijelom se razlog takvoj distribuciji objašnjava time što je to područje u stalnom kontaktu sa slinom u kojoj se kumuliraju kancerogeni iz štetnih tvari poput alkohola i cigareta. Lokalnim širenjem karcinoma retromolarnog područja on zahvaća gingivu, bukalnu sluznicu, ali i pterigoidne mišiće te može dovesti do trizmusa. Javlja se i bolno gutanje te bol koja se širi prema uhu i može se zamijeniti za bol u uhu. Metastazira u regiju II (2,21,39).

IOK češće nastaje na gingivi mandibule nego na gingivi maksile. Javlja se neobjašnjiva klimavost zubi, bolnost pri žvakanju, ako je kost infiltrirana moguća je i patološka fraktura kosti. Karcinomi gingive mandibule metastaziraju uglavnom u limfne čvorove regije I, dok karcinomi gingive maksile češće zahvaćaju regiju II (2,21,39).

Karcinomi na sluznici obraza i usne (isključujući vermilion) uglavnom nastaju iz prethodno postojećih lezija. U obliku ulkusa češće se javljaju u posteriornoj trećini sluznice obraza dok se u prednje dvije trećine često javljaju egzofitični oblici. Lokalno se šire u limfne čvorove regije I (2,21,39).

Planocelularni karcinom tvrdog nepca najrjeđi je od svih spomenutih i zahtijeva opsežnija istraživanja budući da se u literaturi najčešće spominje u prikazima slučajeva. Također, vrijeme do postavljanja dijagnoze ovog karcinoma u prosjeku je duže nego kod ostalih, a vjerojatno zbog manje specifičnih simptoma i slabije dostupnosti autovizualnom pregledu (41).

1.2.5. Dijagnostika i TNM klasifikacija

Iako je usna šupljina dostupna inspekciji, palpaciji i dio je tijela čiju promjenu osoba teško može previdjeti jer je stalno u kontaktu s jezikom koji je vrlo osjetljiv na svaku promjenu teksture, svejedno se događa da je 60% karcinoma usne šupljine u kasnim stadijima bolesti (III. i IV.) u trenutku dijagnoze, nešto što se u literaturi naziva „dijagnostičko kašnjenje“ (*diagnostic delay*) (42). On se javlja podjednako i zbog nedolaska pacijenta, i zbog neprepoznavanja lezije od strane liječnika, a prognoza direktno ovisi o stadiju u kojem je karcinom u trenutku postavljanja dijagnoze. Stoga je od najveće važnosti dijagnostiku napraviti na ispravan način i po pravilima struke (42).

U algoritmu je najvažnija detaljna i temeljita anamneza, a potom i fizikalni pregled koji uključuje cjelovitu inspekciju i palpaciju usne šupljine, a obavezno i palpaciju limfnih čvorova glave i vrata. Na temelju spomenutog može se postaviti visoka sumnja u karcinom koji se potom potvrđuje biopsijom uzetom s ruba lezije. Ukoliko ne postoji visoka sumnja u malignost lezije, liječnik bi smio pričekati najviše dva tjedna prije nego napravi biopsiju u slučaju nepovlačenja lezije. Kada se biopsijom potvrdi sumnja uputno je napraviti MSCT glave i vrata, a ako je pacijent pušač s 30 ili više *pack-year*, i MSCT pluća. U suprotnom, dovoljan je samo RTG pluća. Ako je karcinom u stadijima III. ili IV. treba razmisliti o PET-CT-u zbog mogućih udaljenih metastaza (43,44).

Biopsija je zlatni standard u dijagnozi karcinoma usne šupljine, međutim postoje i druge metode koje opisuju *Macey i sur.* u sistemskoj analizi poput citološke pretrage čija je osjetljivost i specifičnost 91%, vitalnog bojanja (osjetljivost 84%, specifičnost 70%) i oralne spektroskopije (osjetljivost 91%, specifičnost 58%). Međutim, zaključuju kako kvaliteta obrađenih radova nije bila visoka i kako ni jedna ne može zamijeniti biopsiju skalpelom i histološku procjenu, ali citološka dijagnostika ima najveći potencijal (45). Metode detekcije tumorskih markera iz sline i iz krvi još nisu usavršene.

Nakon pozitivnog biopsijskog nalaza liječnik kliničar na osnovu fizikalnog nalaza i potrebnih slikovnih pretraga određuje kliničku proširenosti tumora TNM klasifikacijom (*cTNM*), a nakon resekcije lezije i patohistološkog pregleda po istim se parametrima proširenost karcinoma određuje patohistološkom TNM klasifikacijom (*pTNM*). TNM klasifikacija određuje stadij tumora koji je esencijalan u odabiru primjerene terapije te liječniku govori kakav ishod može očekivati (46).

Tablica 1: TNM klasifikacija karcinoma usne šupljine prema 8. zajedničkom izdanju IUAC (*International Union Against Cancer*) i AJCC (*American Joint Committee on Cancer*) iz 2017. i promjenama iz 2018. godine (46)

T kategorija	T kriteriji
TX	Primarni tumor ne može se procijeniti
Tis	<i>Carcinoma in situ</i>
T1	Tumor ≤ 2 cm i DOI* ≤ 5 mm
T2	Tumor ≤ 2 cm i DOI* > 5 mm ili tumor 2 - 4 cm i DOI* ≤ 10 mm
T3	Tumor 2 - 4 cm i DOI* > 10 mm ili tumor > 4 cm i DOI* ≤ 10 mm
T4*	T4a – Umjereno uznapredovala lokalna bolest: Tumor > 4 cm i DOI* ≤ 10 mm ili tumor prodire u susjedne strukture (npr. kortikalis maksile ili mandibule, u maksilarni sinus ili na kožu)
	T4b – Vrlo uznapredovala lokalna bolest: tumor prodire u žvačnu muskulaturu, pterigoidne nastavke, bazu lubanje ili obuhvaća unutarnju karotidnu arteriju
	<i>*DOI je dubina invazije, a ne debljina tumora</i>
	<i>*Samo površinska erozija alveolarne kosti gingivalnim tumorom nije dovoljna za T4 klasifikaciju</i>
N kategorija	N kriteriji
NX	Regionalni limfni čvorovi ne mogu se procijeniti
N0	Nema regionalnih metastaza u limfne čvorove
N1	Metastaze u jedan ipsilateralni limfni čvor promjera ≤ 3 cm (ENE-)
N2	N2a – Metastaze u jedan ipsilateralni limfni čvor promjera 3 - 6 cm (ENE-)
	N2b – Multiple metastaze u ipsilateralne limfne čvorove promjera ≤ 6 cm (ENE-)
	N2c – Metastaze u bilateralne ili kontralateralne limfne čvorove promjera ≤ 6 cm (ENE-)
N3	N3a – Metastaza u bilo koji limfni čvor promjera > 6 cm (ENE-)
	N3b – Metastaza u bilo koji limfni čvor s ekстранodalnom ekstenzijom
M kategorija	M kriterij
Mx	Udaljene metastaze ne mogu se procijeniti
M0	Nema udaljenih metastaza
M1	Udaljene metastaze

Tablica 2: Stadij karcinoma usne šupljine prema TNM klasifikaciji određenoj u 8. zajedničkom izdanju IUAC (*International Union Against Cancer*) i AJCC (*American Joint Committee on Cancer*) iz 2017. (46)

Kada je T...	i N je...	i M je...	Tada je stadij tumora...
Tis	N0	M0	0
T1	N0	M0	I
T2	N0	M0	II
T3	N0	M0	III
T1, T2, T3	N1	M0	
T4a	N0, N1	M0	IVA
T1, T2, T3, T4a	N2	M0	
Bilo koji T	N3	M0	IVB
T4b	Bilo koji N	M0	
Bilo koji T	Bilo koji N	M1	IVC

U dijagnostici, kako je ranije napomenuto, važan je pregled vrata zbog čestih regionalnih metastaza koje se još otkrivaju i slikovnom dijagnostikom (MSCT, MR) ili rjeđe biopsijom sentinel limfnog čvora, iako *Sugiyama i sur.* u manjem istraživanju pokazuju 95% uspješnost preoperativne CT limfografije sentinel limfnih čvorova u rano dijagnosticiranom karcinomu s N0 vratom (47).

U svrhu lakšeg snalaženja kirurga i patologa, sistematizacije i točnije prognoze, limfni čvorovi vrata kliničko-anatomski podijeljeni su u sedam regija kako je prikazano na *slici 4*.

Regija I dijeli se u dvije podregije: Ia (submentalni trokut) omeđen prednjim trbusima mišićima digastrikusa i jezičnom kosti te Ib (submandibularni trokut) omeđen mandibulom, prednjim i stražnjim trbusima digastrikusa.

Regija II obuhvaća gornju trećinu jugularne vene i ograničena je bazom lubanje, jezičnom kosti, stražnjim rubom SCM i sprijeda posteriornim rubom submandibularne žlijezde. Akcesorni živac dijeli regiju u podregije IIa (anteriorno) i IIb (posteriorno).

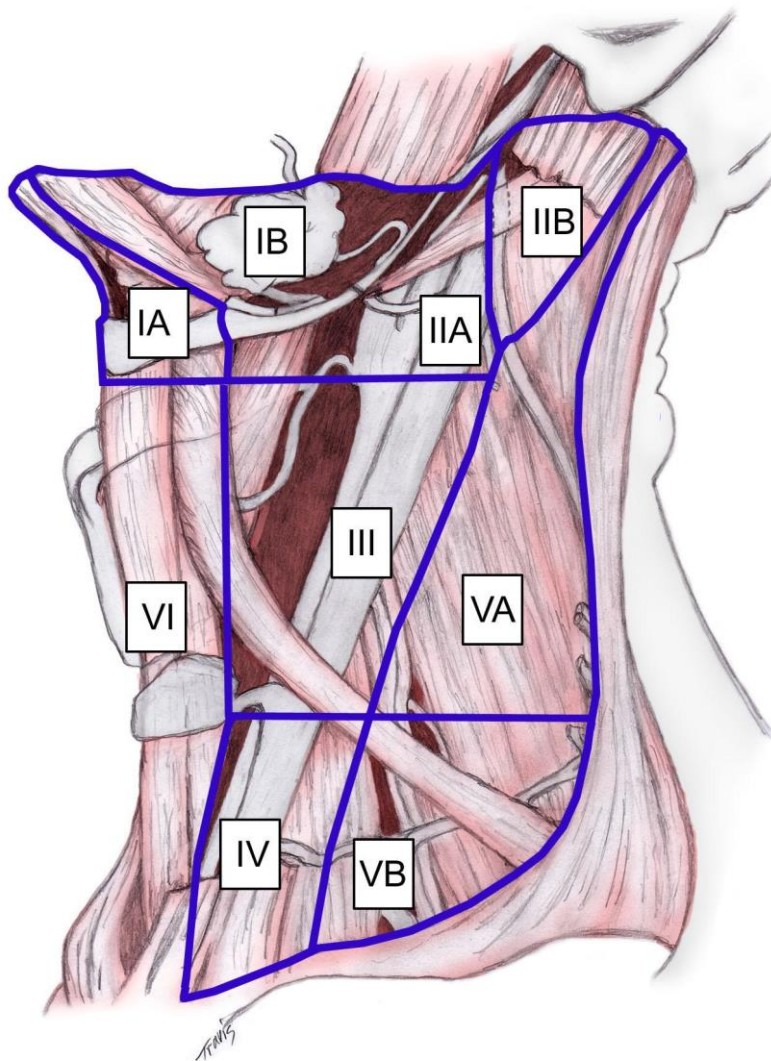
Regija III prati srednju trećinu jugularne vene i ograničena je jezičnom kosti, projekcijom krikoidne hrskavice, sternohoidnim mišićem i stražnjim rubom SCM.

Regija IV sadržava limfne čvorove donje trećine jugularne vene, a granice su krikoidna hrskavica, ključna kost, sternohoidni mišić i stražnji rub SCM.

Regija V je stražnji trokut vrata omeđen stražnjim rubom SCM, prednjim rubom mišića trapezijusa i ključnom kosti, a zamišljena horizontalna linija u projekciji krikoidne hrskavice dijeli ju na gornju podregiju Va (akcesorni) i donju Vb (supraklavikularni limfni čvorovi).

Regija VI centralna je ili prednja regija vrata omeđena lateralno karotidnim arterijama, prema gore jezičnom kosti i dolje drškom prsne kosti.

Regija VII zapravo nije regija vrata, ali njeni limfni čvorovi sudjeluju u drenaži vrata, a radi se o limfnim čvorovima gornjeg sredoprsja (48,49).



e

Slika 4: Regije limfnih čvorova vrata, preuzeto s *Medscapea: Mitzner R, „Neck Dissection Classification“, Meyers AD, ur., 2018. (48)*

2. Liječenje planocelularnog karcinoma usne šupljine

Liječenje planocelularnog karcinoma usne šupljine zahtijeva multidisciplinarni pristup tima zdravstvenih profesionalaca koji uključuje, ali nije ograničen na: kirurga glave i vrata (specijalist maksilofacijalne kirurgije ili otorinolaringologije u Hrvatskoj), plastičnog (rekonstruktivnog) kirurga, radioonkologa, medicinskog onkologa, patologa, radiologa, logopeda, stomatologa (protetičara), nutricionista, fizikalnog terapeuta, psihologa i posebno obučenog medicinskog tehničara (50).

Uspjeh liječenja direktno je povezan sa stadijem karcinoma u trenutku dijagnosticiranja. Ukupno petogodišnje preživljenje za sve IOK iznosi oko 65%, preživljenje pacijenata koji su dijagnosticirani u stadiju I iznosi od 80 do 90%, u stadiju II od 60 do 70%, stadiju III 40-60% i stadiju IV 20-40% (2). U studiji *Kima i sur.* na 74.000 Amerikanaca vidimo tendenciju povećanja stope relativnog preživljenja u razdoblju od 1976. do 2015. godine, a govori nam odvojeno za prednje dvije trećine jezika i ostatak usne šupljine u kojoj se fazi proširenosti dijagnosticiraju karcinomi. Pa se tako karcinom jezika u 55% slučajeva dijagnosticira dok je bolest lokalizirana, 29% slučajeva kada postoje regionalne metastaze i u 11% slučajeva prisutne su udaljene metastaze. Za karcinome ostatka usne šupljine vrijedi odnos 32% / 54% / 9% za iste proširenosti. Te se brojke nisu znatnije mijenjale u razdoblju od 1976. do 2015. (51).

Modaliteti liječenja karcinoma usne šupljine jesu kirurško liječenje u prvom planu, radioterapija u drugom te kemoterapija i ciljana biološka terapija (s imunoterapijom) sa sve učestalijom prisutnošću među ponuđenim opcijama. Ista studija uspoređuje modalitete liječenja u Sjedinjenim Američkim Državama kroz više razdoblja, počevši od 1976.-1985. i završivši s 2006.-2015. Za liječenje karcinoma jezika kirurška se terapija u prvom razdoblju koristila u 70% slučajeva što je doseglo 84% slučajeva u zadnjem razdoblju, radioterapija u 45% što je kroz vrijeme palo na 37,5% slučajeva dok je upotreba kemoterapije porasla s 10% na 22%. Za ostatak usne šupljine sljedeće su vrijednosti zabilježene: kirurgija sa 68% na 76%, radioterapija s 48% na 45% i kemoterapija s 9% na 24% (51).

U nastavku će ukratko biti prikazani svi modaliteti liječenja s naglaskom na kiruršku terapiju.

2.1. Današnje terapijske mogućnosti

Radioterapija se može primjenjivati putem vanjskih zraka (EBRT) i iz unutrašnjosti tijela brahiterapijom (BT). EBRT bazira se na intenzivnom moduliranu radioterapiju koja šteti zdravo tkivo fokusirajući zračenje na tumor trodimenzionalnim planiranjem, dok se kod BT sve više primjenjuje visokodozno zračenje za razliku od niskodoznih igala iridija (^{192}Ir) (52).

Samostalna primarna radioterapija u stadijima I i II ima sličan učinak kao i kirurška terapija, također bolji učinak ima kombinacija EBRT i BT u zajedničkoj dozi od 60 do 70 Gy (52). Međutim, primarno liječenje radioterapijom poduzima se jedino ukoliko pacijent ne može ili ne želi podvrgnuti se operaciji. Veća je važnost postoperativne radioterapije u stadijima III i IV, pogotovo u slučaju pozitivnog resekcijskog ruba, pN2 ili pN3, ektranodalne ekstenzije ili perineuralne invazije (52). U adjuvantnoj radioterapiji kombinacija BT i EBRT ne daje bolje rezultate te se EBRT primjenjuje samostalno ili u kombinaciji s kemoterapijom ili s biološkom terapijom (monoklonskim protutijelima) što u različitim studijama pokazuje različite uspjehe. Stanice vrlo agresivnih karcinoma koji brzo metastaziraju mitotski su aktivnije i samim time osjetljivije na zračenje. A primarna (kemo)radioterapije uglavnom se koristi u slučajevima inoperabilnog tumora (52).

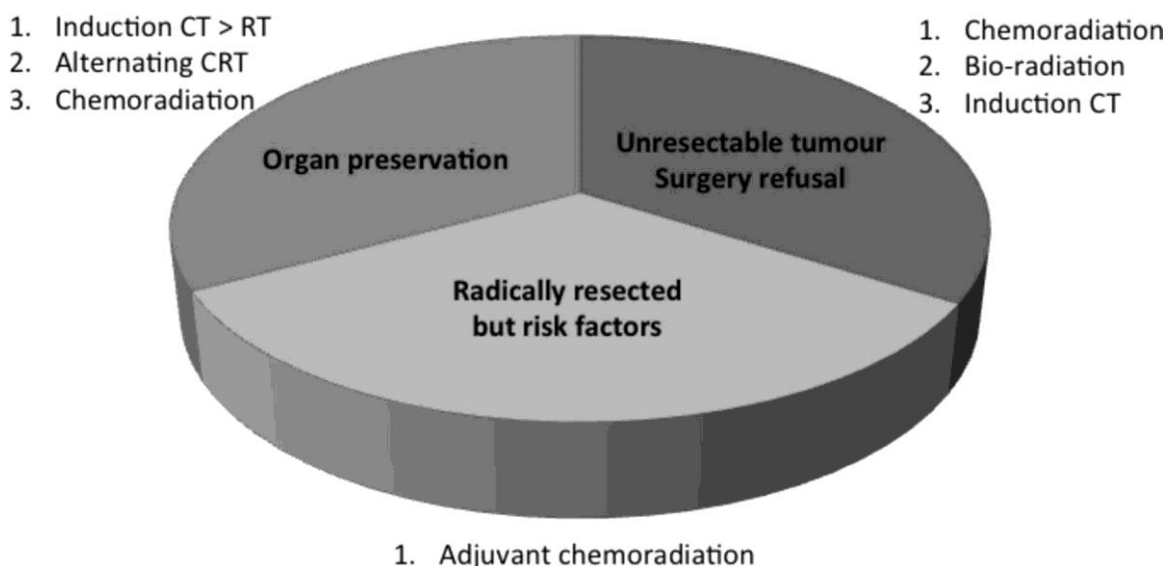
Kemoterapija u karcinomima usne šupljine ima ograničenu primjenu i rijetko se primjenjuje samostalno (54). Najčešće se kombinira s radioterapijom i kao kemoradioterapija može se primijeniti u slučaju inoperabilnog tumora, odbijanja kirurškog liječenja ili samostalno u slučaju brojnih udaljenih metastaza. Može se primijeniti adjuvantno nakon operacije s istim indikacijama kao adjuvantna radioterapija te neoadjuvantno tj. kao indukcijska kemo(radio)terapija u svrhu smanjenja tumorske mase prije operacije (21).

Kemoterapeutici koji se koriste u tretmanu IOK-a jesu: cisplatina, 5-fluorouracil, docetaksel, karboplatina, paklitaksel, hidroksiurea i rjeđe metotreksat, bleomicin i kapecitabin (53). Najčešća je kombinacija cisplatine i 5-fluorouracila s ili bez docetaksela, a u slučaju kemoradioterapije uglavnom se primjenjuje cisplatina sama. Upitno je produžuje li kemoterapija ukupno preživljenje, međutim poznato je kako poboljšava kontrolu bolesti i produžava razdoblje bez bolesti (54,55).

Ciljana biološka terapija i imunoterapija bolje su opcije od standardne kemoterapije zbog uglavnom manje učestalih i blažih nuspojava. Budući da je ovo relativno nova vrsta lijekova nisu u široj uporabi i otkrivanje njihova potencijala zahtijeva dodatna istraživanja. Od biološke terapije najčešće se koristi cetuksimab, monoklonsko protutijelo protiv EGFR (*epidermal growth factor receptor*), proteina koji je u velikoj mjeri izražen na tumorskim stanicama. Može se kombinirati s radioterapijom u ranijim i kemoterapijom u kasnijim stadijima (55).

Ostali biološki lijekovi koji se trenutno istražuju za primjenu kod IOC jesu: EGFR inhibitori panitumumab te erlotinib u kombinaciji s gemcitabinom; VEGF (*vascular endothelial growth factor*) inhibitori sunitinib i bevacizumab; PDGF (*platelet-derived growth factor*) inhibitor imatinib; deforolimus, rapamicin, temsirolimus te sorafenib (53).

Imunoterapija pobuđuje prirodnu antitumorsku funkciju imunološkog sustava. Dva se lijeka koriste za ovu indikaciju: pembrolizumab i nivolumab, a oba ciljaju na protein PD-1 (*Programmed cell death protein 1*) koji se nalazi na inhibitorynim T limfocitima i čijom se inhibicijom disinhibira imunološki odgovor prema tumorskim stanicama (54,55). Također, vrijedi napomenuti kako u aktivnu imunoterapiju spada i cjepivo protiv HPV-a koje možda može prevenirati neke karcinome usne šupljine.



Slika 5: Preferirani modeli liječenja u tri kliničke situacije kod uznapredovalih stadija karcinoma glave i vrata CT-kemoterapija; RT-radioterapija. *Preuzeto iz članka(55): Merlano i sur. How I treat squamous ENT cancer. ESMO open. 2019;4(2):e000542 DOI: 10.1136/esmoopen-2019-000542 članak dostupan pod Creative Commons licencom*

2.2. Pregled kirurškog liječenja

2.2.1. Povijesni prikaz kirurškog liječenja

Inchingolo i sur. u opsežnom pregledu povijesne literature opisuju razvitak kirurške terapije raka usne šupljine kroz povijest (56). Drevni Egipćani imali su za to vrijeme najrazvijeniji medicinski sustav s tadašnjim „liječnicima“ specijaliziranim za patologije različitih dijelova tijela. Iz trećeg tisućljeća prije Krista datiraju prvi opisi oralnog karcinoma te isto tako opisi primitivnih kirurških tehnika ekscizije i kauterizacije te kirurških instrumenata i medicinskog bilja. Indijski zapisi „*Sushruta Samhita*“ jesu enciklopedijski sanskrt medicinski zapisi iz prvog tisućljeća pr. Kr. koji puno detaljnije obrađuju oralnu patologiju, opisuju je s obzirom na sublokalizaciju i definiraju tristotinjak različitih kirurških procedura uključujući i rekonstruktivne. Napisao ih je indijski kirurg *Sushruta* i smatraju se polazišnim tekstovima indijske tradicionalne medicine „*Ayurvede*“. Velika pažnja opisivanju oralne patologije govori o učestaloj prevalenciji oralnih tumora u Indiji, što je i danas slučaj, a već su tada dokumentirani rizični čimbenici areka oraščić i lišće betela.

Antička Grčka kolijevka je zapadne moderne medicine gdje su prvotno i skovani termini „karkinos/karzinoma“. Već Krećani (Minonci) na freskama prikazuju oralnu patologiju 1700 g. pr. Kr., ali tek dolaskom *Hipokrata* (460-370 pr. Kr.), oca zapadne medicine, dobivamo pravi uvid u tadašnje medicinske spoznaje. Zastupao je teoriju tjelesnih tekućina čijim narušavanjem homeostaze nastaje rak, teoriju koju je u 2. st. preuzeo *Galen*, međutim razlikovali su se u pristupu. *Hipokrat* je karcinome liječio „vatrom“ odnosno kauterizacijom, dok je *Galen* radio opreznu široku eksciziju s podvezivanjem i davanjem preparata za „purifikaciju krvi“ od „crne žuči“. Kristov suvremenik, Rimljanin *Cornelius Aulus Celsus*, zalaže se za konzervativno liječenje osim kada tumor onemogućava hranjenje, tada predlaže eksciziju s kauterizacijom, dok je stoljeće prije njega Grk *Arhigenes* predlagao isto uz očuvanje živaca, ligaturu krvnih žila, šivanje, hemostazu tkaninom i zalijevanje vrlo hladnom vodom.

Bizantski liječnici naslanjaju se na praksu starih Grka i Rimljana prije njih. Operiraju po principima nekih od 20-ak grčkorimskih kirurga koji su zapisali svoje metode, a nadograđuju njihovo znanje s opsežnim farmakopejama pa tako u 13. st. *Nikolaus Mirepsus* za oralni rak propisuje nasjeckane morske školjke, zagorene datulje te korijen i plodove biljke *Piper*

nigrum. Paul iz Egipte (7. st.) jedan je od najznačajnijih bizantskih liječnika čije je radove na arapski preveo *Hunayn ibn Ishaq*, a onda su se po tim zapisima nakon ponovnog prijevoda školovali liječnici Medicinske škole u Salernu i Montpellieru. No, već 425. osnovano je Sveučilište u Konstantinopolu (*Sveučilište Palače Magnaure*) na kojem su se, između ostalog školovali i liječnici, a profesori medicine zvali su se *iatrosophistes*. Također imali su „Hostele“ – preteče bolnica smještene pokraj vjerskih ustanova.

U zapadnoj je Europi u tom polju bilo vrlo malo napretka, pogotovo nakon što je Katolička crkva u 13. st. osudila operacije i krvarenja. Zapis o manjim operacijama je jako malo i odnose se isključivo na manje površne lezije. Tek u 16. st. dolazi do većeg napretka nakon što Flamanac *Andreas Vesalius* objavljuje „*De humani corporis fabrica*“ nakon niza obavljenih sekcija kadavera. U 16. st. dolazi i do velike pomame za duhanom i povećanja učestalosti oralnog karcinoma. Prvu parcijalnu glosektomiju do u tančine opisuje Englez *Richard Wiseman* 1650., a totalnu Talijan *Pietro de Marchetti* 1664. godine. Koristili su skalpele, rašpe, sonde i kautere i obično ostavljali ranu neko vrijeme da krvari prije nego bi je spalili. Tehnika nije bila u široj uporabi zbog loše ili nikakve anestezije, infekcija, mutilacije i krvarenja. U 18. st. *Antoine Louis* predlaže podvezivanje jezika kod karcinoma jezika, a u to vrijeme se javlja ideja kako su karcinomi zarazne bolesti. *Lusitanus* i *Sennert* bili su posebni pobornici te teorije pogotovo zbog sličnosti karcinomskog ulkusa sa sifilitičnim čankirom. Upravo se zbog toga potonji i naziva tako (grč. karkinos → lat. cancer → fr. chancre → hrv. čankir).

Do pravog napretka u kirurškom liječenju karcinoma usne šupljine dolazi tek polovicom 19. st. Ključan događaj bilo je otkriće opće anestezije 1846. koji je omogućio *Bernhardu von Langenbecku* i *Theodoru Billrothu* pristup karcinomu sekcijom mandibule i usne, a *Theodoru Kocheru* submandibularni pristup tumorima jezika kako bi podvezao jezičnu arteriju i spriječio krvarenje. Dogodio se i značajan razvoj patohistologije predvođen *Karlom Thierschom* i *Wilhelmom Waldeyerom*. *Simon-Emmanuel Duplay* povezuje pušenje s karcinomom i prepoznaje leukoplakiju kao rizični faktor. Također je zanimljiva činjenica da je Sigmund Freud, strastveni pušač, obolio od karcinoma nepca i prošao niz operacija te umro 16 godina nakon dijagnoze (57). *Henry Trentham Butlin* u svojoj je knjizi „*Diseases of the Tongue 1885.*“ definirao pristup jeziku i kazao kako profilaktička supraomohoidna *Kocherova (Y) incizija* i disekcija poboljšava prognozu te čak predstavio *en block* resekciju.

Limfni čvorovi vrata poznati su kao loš prognostički čimbenik od početka 19. st. *William Stuart Halsted* krajem 19. st. shvaća njihovu važnost i tvrdi kako disekcija *en block* smanjuje rekurentnost za 6%. *George Washington Crile* je 1905. i '06. objavio dva članka s rezultatima više od 250 operacija u kojima je opisao nešto što će biti poznato kao radikalna disekcija vrata. Zbog toga ga se smatra ocem disekcije vrata. Međutim, 1902. dva su Nijemca *Polya* i *von Navratil* opisali limfnu drenažu i predložili disekciju vrata, ali je članak bio napisan na njemačkom. Isto tako, već 1888. Poljak *Franciszek Jawdyski* objavio je rezultat prve zabilježene disekcije vrata, ali u poljskom časopisu na poljskom jeziku. *Hayes Martin* i njegov tim u razdoblju od 1938. do 1958. obavili su 1.450 radikalnih disekcija vrata i popularizirali postupak, ali morbiditet je i dalje bio visok, zbog čega je Argentinac *Oswaldo Suarez* počeo s modificiranjem radikalne disekcije vrata čuvajući važne strukture koje su se inače uklanjale i objavio rezultate 1963. godine (58). *Shah i sur.* nastavili su analizu regionalnih metastaza i zaključili kako u 192 radikalne disekcije u regiji V metastaze su nađene u 2% slučajeva (i to samo kod karcinoma gingive), a u regiji IV između 0% slučajeva za sluznicu obraza do 6% za retromolarni karcinom. Tom su studijom popločali put metodi selektivne disekcije vrata (59). Danas se počinju razvijati tzv. super-selektivne disekcije vrata i vrednuje se njihova primjena, a sve više se rabe i ostali modaliteti liječenja. Daleko najveći potencijal u borbi protiv karcinoma usne šupljine ima prevencija. U 21. st. veliki se napredak vidi i u rekonstruktivnoj kirurgiji, međutim, srednje vrijeme preživljenja nije se znatno promijenilo u zadnjih 30-ak godina unatoč svim naprecima.

2.2.1. Prikaz suvremenog kirurškog liječenja

Najvažniji izbor u kirurškom liječenju karcinoma usne šupljine jest izbor između dvije glavne ponuđene metode: intraoralne ekscizije i složene, kompozitne ili *en block* resekcije.

Intraoralna ekscizija podrazumijeva mogućnost transoralnog pristupa karcinomu i resekciju novotvorine u cijelosti s postizanjem zdravih rubova. Što znači da ne smije biti pozitivnih limfnih čvorova (cN+) za ovu indikaciju, niti tumor smije biti toliko velik da ga nije moguće ekscidirati transoralno. Intraoralna ekscizija također obuhvaća i dio kosti koji je zahvaćen pa se tako u slučaju invazije periosta mandibule provodi s marginalnom resekcijom mandibule.

Nakon operacije trenutno se radi rekonstrukcija, a nakon nje pacijenta se prati ili se upućuje na adjuvantno zračenje (2).

Složena, kompozitna ili blok resekcija, također se naziva i Commando operacija i odnosi se na potpunu resekciju primarnog tumora u bloku s disekcijom limfnih čvorova vrata. Disekcija se naziva elektivnom ako se poduzima kod klinički negativnih limfnih čvorova (cN0) ili kurativnom kod klinički pozitivnih čvorova (cN+). Osim što je indicirana kod cN+ karcinoma, blok resekcija provodi se u slučajevima kada transoralni pristup nije moguć odnosno kada zbog potreba rekonstrukcije svakako treba otvarati vrat. Tada čak i ako nema pozitivnih limfnih čvorova provodi se elektivna disekcija vrata (2).

Tumoru se može pristupiti segmentalnom resekcijom mandibule (ekscidira se puna debljina kosti) s njim u bloku; zatim labiomandibulotomijom (mandibular swing) kada se tumoru pristupa rezanjem (medijalnim, paramedijalnim ili lateralnim) i razmicanjem usne i čeljusti koje se nakon uklanjanja tumora ponovno spoje osteosintezom mandibule i šivanjem usne. Na kraju postoji mogućnost poštede mandibule te čuvanja alveolarnog živca i resekcije tumora „pull-through“ metodom, tj. povlačenjem tumora kroz inciziju na vratu (60).

Disekcija vrata rijetko se kada izvodi samostalno, u većini slučajeva radi se u sklopu blok resekcije – Commando operacije. Postoje različiti opsezi disekcije vrata koji su spomenuti u poglavlju o povijesti. Prva opisana bila je *radikalna disekcija vrata (RDV)* koja uključuje uklanjanje svih limfnih putova i čvorova regija I-V zajedno s mišićem SCM-om, unutarnjom jugularnom venom i akcesornim živcem (n. XI.). Ukoliko se želi sačuvati jedna od tri nelimfatičke strukture ili pak sve tri, radi se *modificirana RDV (mRDV)*. Kada je potrebno ukloniti dodatne strukture neobuhvaćene radikalnom disekcijom radi se *proširena RDV (pRDV)*. Ako se čuvaju nelimfatičke strukture i radi disekcija manje od pet regija postupak se naziva *selektivna disekcija vrata (SDV)*. I na kraju kada se radi ciljana disekcija jedne regije ili čak podregije to se naziva *super-selektivna disekcija vrata (sSDV)* (49).

3. Intraoralna ekscizija

3.1. Indikacije i vrste zahvata

Intraoralna ekscizija (IOE) rezervirana je za manje tumore, anteriorno smještene i lako dostupne. Podrazumijeva transoralni (peroralni) pristup leziji i obično se primjenjuje za Tis, T1 i u nekim slučajevima T2 stadije karcinoma. Najvažnije premise jesu klinički negativan vrat i mogućnost potpune resekcije tumora sa zdravim rubovima. Uz to veliku važnost ima dubina invazije (DOI) koja je uvrštena u TNM klasifikaciju 2018. i koja izravno korelira s učestalošću regionalnih metastaza, a prag za disekciju vrata je DOI > 4 mm (61,62).

Rub ili margina može biti *klinička* koju kirurg procjenjuje palpacijom i inspekcijom, a uglavnom se procjenjuje površinski te *kirurška* ili *resekcijska* koja mjeri točnu udaljenost karcinoma od ruba preparata, odnosno samog reza. Ona se, pak, dijeli na *histološku* i *molekularnu* koja nije još uvijek dovoljno istražena, a odnosi se na tumorske markere. Smatra se kako klinička margina mora biti minimalno 1 cm kod karcinoma usne šupljine, a kirurška mora imati histološku udaljenost veću od 5 mm kako bi bila negativna (zdravi rubovi – R0), udaljenost između 1 i 5 mm smatra se nesigurnim (bliskim) rubom, dok se histološka udaljenost manja od 1 mm smatra pozitivnim ili zahvaćenim rubom. Diskrepancija između minimalne vrijednosti kliničke i kirurške margine postoji zbog skupljanja tkiva koje se događa zbog elastičnosti tkiva i patohistološke obrade (63).

U svrhu smanjivanja morbiditeta i radi sigurnosti u negativan resekcijski rub, *Bergeron i sur.* koristili su **Mohsovu tehniku** prilikom ekscizije tumora. Naime, ta se tehnika uvelike koristi kod kožnih novotvorina, a sastoji se od vrlo oprezne ekscizije bez nepotrebno velikog ruba koja se dobro mapira i trenutno šalje na histološku obradu. Patolog nakon smrzavanja pregleda tanke slojeve preparata i, ukoliko postoji pozitivan rub, javlja kirurgu njegovu točnu lokaciju. Kirurg sada ekscidira samo tu lokaciju i postupak se ponavlja sve dok patolog ne proglasi sve rubove negativnima. Ova metoda daje veću sigurnost da je rub zaista negativan. U studiji koja je pratila 60 pacijenata obrađenih Mohsovom tehnikom i 58 klasičnom ekscizijom u dvogodišnjem praćenju prva skupina je imala 11% rekurenciju naspram 26% u kontrolnoj skupini i uz sve to procedura nije produžila trajanje operacije (64). Metoda još nije dovoljno istražena za primjenu u usnoj šupljini, iako se koristi od 80-ih (65), međutim u nižim stadijima karcinoma mogla bi imati veliki potencijal.

U slučaju da se tumor naslanja na periost mandibule, ali ne invadira samu kost, često se prilikom intraoralne ekscizije radi i marginalna mandibulektomija. Ona nikada ne bi smjela ostaviti mandibulu tanjom od 1 cm na mjestu resekcije. U nekim se slučajevima preferira se **ekstraoralni pristup** koji češće ide s disekcijom vrata, ali ne uvijek. Tako se maksili može pristupiti odizanjem gornjeg obraznog režnja (*Weber-Ferguson incizija*), a posteriornim i dubljim strukturama usne šupljine mandibulektomijom s rezanjem usne ili, ako se želi poštediti mandibula, može se koristiti pristup poklopca vizira (*visor flap approach*) i mandibularno jezično oslobađanje. Takve metode češće prati disekcija vrata, ali u rijetkim slučajevima elektivna radioterapija može biti odabrana umjesto elektivne disekcije. Uz to, mandibulektomija može biti indicirana kod ozračene i bezube čeljusti kojoj ozbiljno prijete patološka fraktura (61).

Kirurgija spašavanja (*salvage surgery*) je svaka kirurška terapija koja dolazi nakon neuspješne primjene primarne terapije koja može biti kemoterapija, radioterapija ili isto prvotno neuspjela kirurška terapija. Takva je i logika naziva jer *salvage surgery* dolazi „spasiti“ pacijenta od neuspjeha primarnog tretmana (66). Ona se primjenjuje kod rekurentnih karcinoma, a nekada bez disekcije vrata jer je ista učinjena kod prve operacije ili zbog nekog drugog razloga nije moguća, ili je rekurentni karcinom niskog stadija (rT1, rN0) pa nije potrebna. Otežana je priraslicama od radioterapije ili prethodne operacije i prostracijom pacijenta zbog kemoterapije. Ponovno određivanje stadija rekurentnog karcinoma ima svoju terapijsku i prognostičku vrijednost jer istraživanja pokazuju kako raniji stadiji rekurentnog karcinoma (rT1-rT2) imaju bolju prognozu i ishod kirurgije spašavanja od kasnih stadija ili rekurentnih regionalnih metastaza (61,67).

3.2. Komplikacije

Ekscizija koju ne prati disekcija vrata kirurški je manje opsežan zahvat i u pitanju su manji tumori, no i dalje postoje brojne poteškoće s kojima se pacijenti nakon operacije susreću. Rane komplikacije povezane s operacijom (krvarenje, infekcije, edem, bol, plućna aspiracija sadržaja) slične su komplikacijama drugih operacija, no kasnije značajno smanjuju kvalitetu života pacijenta ponajviše zbog visoke specijaliziranosti tkiva koje je u pitanju. Prva velika očita komplikacija jest **neuspjeh izlječenja**, koji se događa zbog nepotpuno reseciranog

karcinoma ili ponovnog nastanka zbog „*kancerizacije polja*“ odnosno usne šupljine. Aktivno nadziranje ili budno čekanje (*watchful waiting*) također može zakazati, a regionalna metastaza najozbiljnija je i realna prijetnja prosječnom ukupnom preživljenju kod nedisektiranog vrata.

Govor i gutanje narušeni su posebno kod resekcije jezika. Smatra se kako govorne poteškoće češće nastaju anteriornom resekcijom jezika dok gutanje stradava kod resekcije posteriornog dijela. U slučaju adjuvantne radioterapije mogu nastati fibroza i kserostomija koje dodatno otežavaju gutanje. Operacije koje zahvaćaju kosti usne šupljine, zatim dno usne šupljine i jezik oštećuju žvačnu funkciju usne šupljine. Komponente **žvakanja** ili mastikacije jesu manipulacija, trituracija i konsolidacija, a oralni defekt ili loša rekonstrukcija vode do nemogućnosti obrade ili nepotpune obrade hrane u usnoj šupljini. Oštećenje jezika ugrožava manipulaciju bolusa, oštećenje čeljusti utječe na zagriznu snagu, a oštećenje slinovnica ili izvodnih duktusa smanjuje salivaciju. Zbog toga pribjegava se korištenju gastričnih sondi i prehrane posebnim formulama koje jesu nutricionistički cjelovite, ali svejedno često rezultiraju nutritivnim disbalansom ili dehidracijom. Još jedan problem koji ometa hranjenje je **trizmus**, odnosno nemogućnost otvaranja usta više od 35 mm udaljenosti između gornjih i donjih sjekutića. Ove se komplikacije češće viđaju kod opsežnijih operacija koje nerijetko idu s disekcijom vrata (68).

U prošlosti kirurzima je najvažniji bio prikaz tumora, a **estetika** je dolazila na drugo mjesto. No, danas, pogotovo kod mlađih pacijenata, adekvatan estetski rezultat operacije krucijalan je. Labiomandibulotomija često ostavlja estetski nezadovoljavajuće rezultate i treba je pokušati izbjeći drugim pristupima (*visor approach*). *Weber-Ferguson* incizija za pristup maksili također može dovesti do oftalmoloških problema ukoliko je proširena na donji kapak ili do nepravilnog srastanja usnice. Defekti tvrdog nepca ispravljaju se protetskim opturatorom u čijem nedostatku se vidi značaj defekt. Dehiscencije i infekcije rane ozbiljan su problem pogotovo u slučaju neoadjuvantne RT. Ulaskom u sluznicu gornjeg probavno-dišnog trakta dolazi do rizika od nastanka postoperativne **fistule**. Ako ista postoji mjesec dana nakon operacije, smatra se kroničnom ili perzistentnom. Zbrinjava se kirurškom ekscizijom. Na kraju bitno je spomenuti psihološke posljedice koje sa sobom nose ove, nekada u velikoj mjeri, mutilirajuće operacije (69).

4. Commando operacija

4.1. Indikacije

Američki kirurg *Martin*, nakon Drugog svjetskog rata, svijetu je predstavio složenu operaciju oralnog karcinoma ekscidiranog u bloku s dijelom mandibule i ipsilateralnim limfnim čvorovima vrata. Tumoru se pristupalo „od iza“ putem vrata, za razliku od intraoralne ekscizije. Njegov tim operaciju je nazvao COMMANDO (*COMBined MAndibulectomy and Neck Dissection Operation*) (2), navodno inspiriran uspjehom i manevrima savezničkih snaga nakon iskrcavanja u Normandiji. Radikalna disekcija vrata i mandibulektomija koje uključuje Commando operacija bile su zlatni standard dugi niz godina dok se nije počela davati veća važnost kvaliteti postoperativnog života i estetskom uspjehu te su se počela provoditi istraživanja manje invazivnih metoda i razmišljati o izbjegavanju disekcije uopće (56).

Postavlja se pitanje elektivne disekcije kod cN0 vrata. *Weiss i sur.* 1994. godine u istraživanju su zaključili kako se elektivna disekcija treba napraviti u slučaju rizika većeg od 20% za postojanje okultnih metastaza u limfnim čvorovima (70), dok *Okura i sur.* u studiji iz 2009. prag za odluku od elektivnoj disekciji vrata postavljaju na 44% (71). *D'Cruz i sur.* mjerili su trogodišnje ukupno preživljenje kod pacijenata kojima je napravljena elektivna disekcija vrata koje je iznosilo 75%, naspram pacijenata koji su samo praćeni nakon resekcije bez disekcije – 65% (72). Još uvjerljiviji rezultat dobili su *Patel i sur.* u retrospektivnoj studiji na više od 5.000 pacijenata, kod elektivne disekcije vrata s preživljenjem od 80%, aktivan nadzor 67,5%, no studija je obuhvaćala samo karcinome jezika (73). *Givi i sur.* u svojoj su studiji to isto zaključili za karcinome gingive maksile i tvrdog nepca (74). Konsenzus ne postoji, međutim naglašava se važnost individualnog pristupa pacijentu. Treba uzeti u obzir posebne okolnosti i navike pacijenata, regionalne razlike, mogućnosti radiološke dijagnostike, DOI koja je i uključena u posljednje izdanje TNM klasifikacije, ali i mogućnost biopsije SLN koja se u nekim istraživanjima pokazala kao željeni izbor pacijenata, podjednake učinkovitosti, a čak i *cost-effective* metoda, međutim, malo je studija i daljnja istraživanja su potrebna (75).

Generalno se može zaključiti kako se elektivna disekcija radi uvijek za karcinome stadija T3-T4, a nekada i za T2 stadij, pogotovo ukoliko je karcinom kategoriziran kao T2 zbog DOI (DOI > 5 mm). Ukoliko se radi o jeziku prag za elektivna disekcija gotovo je uvijek i T2 stadij karcinoma. Također se uvijek radi kada se vrat otvara zbog drugih razloga:

rekonstrukcije primarnog defekta ili potreba pristupa karcinomu te ako se ne očekuje suradljivost pacijenta i redoviti dolasci na kontrole (76–78). Elektivna operacija koja se preferira je selektivna disekcija regija I-III s tim da podregija IIb ne mora biti resecirana ako u podregiji IIa nisu pronađeni sumnjivi limfni čvorovi. Potrebno je obratiti posebnu pažnju na perivaskularne limfne čvorove. (61).

Ukoliko pacijent ima klinički pozitivne regionalne metastaze (cN+) tada se svakako radi kurativna disekcija vrata. Predmet rasprave jest opseg takve disekcije. Naime, većina regionalnih metastaza je u regijama I-III i te se regije svakako moraju disektirati. Neki se kirurzi tu zaustavljaju, a neki bez iznimke uključuju i regije IV i V u modificiranoj RDV. IOK metastazira predvidljivim putevima i stoga klasična RDV potrebna je samo u slučajevima zahvaćenosti nižih regija, uznapredovalog primarnog karcinoma T4/T4b ili prisutnosti ektranodalne ekstenzije (N3b). Modificirana RDV radi se u svim ostalim slučajevima, osim kada se odlučujemo za poštenu selektivnu disekciju (61,79). *McLean i sur.* u svom istraživanju zaključuju kako nema potrebe za rutinskom disekcijom regije V (80), a u slučaju N1 i niskog T stadija postavlja se pitanje i resekcije regije IV. Kontralateralna disekcija vrata radi se jedino u slučajevima kada karcinom prelazi zamišljenu medijalnu liniju ili kada se nalazi na vrhu jezika, a zbog ipsilateralne limfne drenaže u drugim scenarijima nema potrebe za tim (61).

Proširena RDV radi se u slučajevima vrlo agresivnog i proširenog karcinoma te može uključivati regije VI i VII, druge limfne čvorove (parotidne, okcipitalne, retrofaringealne), karotidnu arteriju, lutajući živac (n. X), simpatički trunkus, druge živce, kožu i sl. (2). Tumori gingive obje čeljusti često i brzo invadiraju kost i tada se pribjegava segmentalnoj resekciji čeljusti (gdje se uklanja dio kosti pune debljine) s rekonstrukcijom. Ako karcinom ne invadira kost, ona se može pokušati sačuvati drugim kirurškim metodama. Studija *Chenga i sur.* usporedila je „pull-through“ metodu s labiomandibulotomijom i ustanovili su kako je prvospomenuta vremenski ekonomičnija s manje postoperativnih komplikacija i boljim estetskim rezultatom (81).

U ovako velikim i opsežnim transmukoznim operacijama mora se primijeniti **antibiotska profilaksa**. Hrvatske „*ISKRA smjernice*“ iz 2010. za kontaminirane operacije (glosektomije, maksilektomije, laringektomije, faringektomije, kompozitne resekcije, složene plastično-rekonstruktivne tehnike) nalažu primjenu antibiotika širokog spektra za gram-pozitivne koke (stafilokoki, streptokoki), gram-negativne bacile (enterobakterije), te anaerobe. Daju se

cefazolin 1 g iv. s metronidazolom 500 mg iv. pola sata prije operacije. Jedna doza je dovoljna, osim ako operacija traje dulje od poluvremena eliminacije antibiotika, kada se daje dodatna doza. Alternativno mogu se dati klindamicin 600 mg iv. s gentamicinom 120 mg iv. u istom vremenu (82). Osim toga, za prevenciju infekcija, apscesa i sepse, predlaže se izvaditi sve kariozne ili sumnjive zube na početku operacije. *Funahara i sur.* u svom su istraživanju ispitali korisnost intraoralne topikalne primjene tetraciklina u smanjenju infekcija operiranog mjesta. Svakih 6 sati primjenjivali su antibiotik na dorzum jezika dok nije prošlo 48 sati. Rezultati su pokazali dvostruko rjeđu infekciju kod pacijenata koji su dobivali antibiotik od kontrolne skupine (83).

Važno je spomenuti i protok pacijenata i broj operacija koji klinika obavlja u godini dana. *Cheung i sur.* u svom istraživanju na više od 11.000 operacija usporedili su prosječno preživljenje liječenih pacijenata u klinikama s malim, srednjim i velikim protokom (brojem operacija) pacijenata te zaključili kako „najzaposlenije“ klinike imaju i najbolje ishode operacija i prosječno veće preživljenje pacijenata u svim stadijima karcinoma (84). Stoga je važno da se pacijenti, posebno kasnijih stadija i komplicirani slučajevi, centriraju u vrhunske centre s najvećim iskustvom i mogućnostima.

Preživljenje s obzirom na dob pokazuje ravnomjerno smanjenje s porastom dobi, međutim preživljenje specifično za bolest ne mijenja se značajnije sve do osamdesete godine kada pacijent ima 1,5 puta veći rizik od smrti specifične za bolest, a iznad osamdeset i pete godine 2,19 puta veći rizik. To znači da dob sama po sebi ne smije biti razlogom odbijanja liječenja kako zaključuju *Lop i sur.* u recentnoj studiji na 5.400 pacijenata karcinoma glave i vrata i još 2.000 pacijenata s karcinomom usne šupljine (85).

4.2. Komplikacije

Zbog većeg morbiditeta opsežnijih operacija danas se sve više pokušavaju raditi što neinvazivniji postupci pa tako i klasičnu radikalnu disekciju vrata sve više zamjenjuju selektivna, čak i super-selektivna disekcija vrata. Commando operacija nosi rizik od istih komplikacija kao i resekcija bez disekcije vrata, ali uz dodatne rizike i komplikacije koje disekcija nosi sa sobom.

Neurološke komplikacije jedne su od takvih komplikacija. Tokom operacije mogu se namjerno resecirati ili nenamjerno oštetiti brojni živci, od kojih su, dakako, najznačajniji kranijalni živci. **Aksesorni živac (n. XI)** redovita je žrtva RDV-a, a njegova resekcija dovodi do boli u ramenu, deformiteta i nemogućnosti abdukcije ruke iznad 90° zbog denervacije mišića trapezijusa. „Rameni sindrom“ može se javiti čak i ako se živac sačuva, a nastaje zbog manipulacije tokom operativnog zahvata. Fizikalna terapija pomaže (75). Grana ličnog živca (n. VII) *n. marginalis mandibulae* inervira *m. orbicularis oris* i *m. depressor anguli oris*, a njegovo oštećenje dovodi do pada kuta usta što je estetski defekt, ali i funkcionalni jer ometa pijenje tekućine i dovodi do učestalih infekcija usnog kuta. Rezanje **podjezičnog živca (n. XII)** dovodi do devijacije jezika ipsilateralno što dovodi do učestalih ugriza jezika i dizartrije. Obostrano oštećenje rezultira opstrukcijom dišnog puta prilikom ležanja na leđima i atrofijom jezika, što ometa mastikaciju. **Jezični živac (n. V3)** i pridružena *chorda tympani* (n. VII) odgovorni su za osjet jezika i osjet okusa, ako se oštete slijede poteškoće žvakanja, govora i nemogućnost ćućenja okusa i posljedično smanjen unos hrane. *N. laryngeus recurrens* i *n. laryngeus superior* grane su lutajućeg živca (n. X) čije jednostrano oštećenje dovodi do promuklosti i promjene boje glasa, a obostrano čak do opstrukcije gornjeg dišnog puta. Ozljeda freničnog živca izaziva ipsilateralnu denervaciju ošita i plućne komplikacije uslijed toga. Presijecanje **simpatičkog trunkusa** rezultira *Hornerovim sindromom*. *Waldeyer* se domislio zanimljive mnemotehnike: „Ptoza, Anhidroza, Mioza, znam, to je Hornerovog sindroma PAM!“ (86). Navedene komplikacije izbjegavaju se minucioznim planiranjem, poznavanjem anatomije i opreznim pristupom (68).

Problemi nakon osteotomije mogu nastati s **osteosintetskim pločicama i vijcima**. Oni se mogu inficirati ili pak olabaviti te ih je tada potrebno revidirati. Uz to, RT može izazvati osteonekrozu mandibule koja se može prevenirati i donekle liječiti tretmanom kisikom u hiperbaričnoj komori (87). Denticija je drugi problem, budući da je vrlo zahtjevno omogućiti estetsku i funkcionalnu protetsku rehabilitaciju bez adekvatne potpore zdrave kosti, stoga se uglavnom koriste zubne proteze. **Estetski defeciti** vrata vide se kada incizija ne prati prirodno klanje kože. Pristupi s trifurkacijskom ekstenzijom imaju veću šansu za dehiscenciju. Ožiljci traheotomije također su vrlo učestali. Rekonstrukcijski zahvati uključuju različite vrste režnjeva i svaki od njih ostavlja defekt tkiva i ožiljak na donorskom mjestu neovisno o umješnosti kirurga. Kronična bol, problemi sa žvakanjem, gutanjem i govorom te na kraju kozmetička disfiguracija često prate pacijente liječene od karcinoma usne šupljine što se odražava na njihov psihički i socijalni život (69).

5. Metode rekonstrukcije defekata usne šupljine

U rekonstrukciji defekata usne šupljine u obzir treba uzeti sublokalizaciju defekta, veličinu i vrstu tkiva koje nedostaje. Na raspolaganju su jednostavne rekonstrukcijske metode za manje tumore (Tis i T1 stadija) poput: ostavljanje defekta da sekundarno cijeli s ili bez opturatora, primarno zatvaranje te korištenje alogenih materijala ili tkivnih presadaka (69). Defekti koji se ne mogu zatvoriti tim metodama rekonstruiraju se lokalnim reznjevima koji primaju nasumičnu vaskularnu opskrbu i u neposrednoj su blizini defekta (jezični, nepčani režanj, režanj sluznice obraza, nazolabijalni režanj i sl.); regionalnim reznjevima koji se odvajaju od mjesta na kojem se prirodno nalaze, ali se ne presijeca njihova krvožilna opskrba tj. ostaju „na peteljci“ (deltapektoralni režanj, režanj velikog prsnog mišića, režanj trapezijusa ili širokog leđnog mišića); te slobodnim reznjevima koji se u potpunosti odvajaju od donorskog mjesta i mikrokirurškom tehnikom spajaju sa žilama glave i vrata, a razlikuju se po tome sadrže li samo mišić ili i kost, i kožu, i mišićnu ovojniciu (podlaktični režanj, anterolateralni natkoljениčni režanj, režanj lisne kosti, bočnog grebena zdjelice, lopatični režanj i dr.) (2,69).

Operacije koje rezultiraju „*Andy Gump sindromom*“ ili drugim nesanimiranim defektom danas nisu opravdane. Rekonstrukcije se rade radi poboljšanja kvalitete života, smanjenja učestalosti prethodno navedenih komplikacija i čuvanja dostojanstva pacijenta. Mogu se iz praktičnih razloga podijeliti u mekotkivne i koštane rekonstrukcije. Mekotkivne obuhvaćaju jezik, dno usne šupljine, obraz i retromolarnu sluznicu. Defekti do 1/3 jezika zatvaraju se primarno, za defekte od 1/3 do 1/2 jezika preporuča se podlaktični režanj, a za potpunu glosektomiju ALT režanj. Podlaktični režanj također se koristi za veće defekte dna usne šupljine, kada sekundarno cijeljenje nije prikladno te isto tako za velike defekte pune debljine obraza kako bi se spriječio nastanak trizmusa. Inače, obraz se preferira rekonstruirati lokalnim reznjem ili presatkom kože (61).

Koštane rekonstrukcije rade se kod defekata gornje i/ili donje čeljusti i nepca. U slučaju marginalne resekcije, odnosno defekta alveolarnog grebena, radi se augmentacija alveolarnog grebena autolognim ili heterolognim presacima kortikalisa mandibule, kalvarije, zdjelice ili usitnjenim presacima obloženim titanskom mrežicom (2). Defekti pune debljine prema studiji *Moubayeda i sur.* rekonstruiraju se fibularnim reznjem u 72,6% slučajeva, koštano-kutanom podlaktičnim reznjem (14,9%), zdjelničnim grebenom (8,4%) i lopatičnim reznjem (3,7%). Fibularni se režanj smatra metodom izbora u rekonstrukciji mandibule, a može se koristiti i u rekonstrukciji grebena maksile pogotovo uz 3D tehnologiju (CAD i CAM) (61,88).

6. Zaključak

Planocelularni karcinom usne šupljine javnozdravstveni je i kirurški problem protiv kojeg je najefikasnija metoda borbe prevencija. Međutim, za one kod kojih se karcinom razvije, kirurško liječenje najbolja je metoda liječenja. Onkološka kirurgija usne šupljine razvijala se dugi niz godina da bi dosegla današnji stupanj, ali još uvijek ima mjesta za napredak. Rekonstruktivne metode bolje su no ikada i oni koji se uspiju *izliječiti* od karcinoma usne šupljine imaju uglavnom dobru kvalitetu života. Problem je u pronalasku algoritama i metoda kojima bi se život produžio i kojima bi pacijent došao do izlječenja.

Važnu ulogu imaju randomizirana kontrolirana istraživanja koja imaju visoku dokaznu snagu i kojih nedostaje u području kirurgije karcinoma usne šupljine. Velika nova istraživanja te vrste mogla bi otkloniti dileme oko opsega kirurške operacije i korištenja novih dijagnostičkih i terapijskih metoda. Operacija najizloženijeg dijela tijela nosi konsekvence ne samo fizičke već i socijalno-psihološke naravi. Stoga su potrebni jači dokazi i jasnije indikacije u svrhu minimiziranja negativnih posljedica i smrtnih ishoda. Također, nove znanstvene spoznaje i suvremeni nekirurški terapijski modaliteti trebaju biti uzeti u obzir s nadom da će jednoga dana oni sami biti dovoljni u tretmanu karcinoma, budući da kirurgija nikad neće moći doseći savršen funkcionalno-estetski rezultat.

Zaključak je kako dijagnostika treba biti temeljita i potpuna, od fizikalnog pregleda do korištenja novih tehnika i metoda. Na osnovu dijagnoze odlučuje se o modalitetu kirurškog liječenja koji treba biti što pošteniji, ali ne nauštrb općeg ishoda. Apsolutna je nužnost nakon svake ekscizije napraviti primjerenu rekonstrukciju po pravilima struke u svrhu poboljšanja kvalitete života pacijenta.

Točne odgovore na pitanje kada i u kojem opsegu napraviti disekciju vrata treba dati novim randomiziranim studijama. Isto vrijedi i za pitanje biopsije SLN, širine zdravih rubova na kostima i mekim tkivima, potreba uklanjanja žlijezda slinovnica i tretman karcinoma u blizini kosti.

7. Zahvala

Na početku želim zahvaliti svom mentoru, profesoru Ivici Lukšiću, na vodstvu, podršci i entuzijazmu, uvijek otvorenim vratima i spremnim riječima ohrabrenja.

Također zahvaljujem roditeljima, sestrama i bratu, nećakinjama i nećacima što su bili uz mene i pomagali mi kroz svih šest godina studija. Hvala prijateljicama i prijateljima što su učinili da se tokom studija osjećam kao student. Hvala i kolegicama i kolegama iz udruge CroMSIC, Sekcije dobrovoljnih darivatelja krvi i Sekcije za kirurgiju glave i vrata, s kojima sam dijelio dobro i zlo nekada teškog, ali uvijek poučnog i zanimljivog rada, na nezaboravnim iskustvima i brojnim anegdotama. I na kraju hvala kolegici Omniji el Omrani na originalnom crtežu napravljenom za ovaj rad.

8. Literatura

1. Bernard WS, Christopher PW. World cancer report 2020 [Internet]. World Health Organization. 2020. 310–323 str. Dostupno na: <http://publications.iarc.fr/Non-Series-Publications/World-Cancer-Reports/World-Cancer-Report-2014>
2. Lukšić I i sur. Maksilofacijalna kirurgija. Zagreb: Naklada Ljevak; 2019. 302 str.
3. Stewart B, Wild C. World Cancer Report 2014. U: International Agency for Research on Cancer. 2014. str. 422–35.
4. Sobotta J, Paulsen F, Waschke J, Klonisch T, Hombach-Klonisch S. Sobotta atlas of human anatomy. Volume 3, Head, neck and neuroanatomy. Atlas of human anatomy. 2018.
5. H.Netter F. Atlas Of Human Anatomy 6th Editon. Atlas Of Human Anatomy 6th Editon. 2014.
6. International Agency for Research on Cancer. Cancer Tomorrow [Internet]. World Health Organization (WHO). 2019. str. 1–2. Dostupno na: [https://gco.iarc.fr/tomorrow/home%0Ahttps://gco.iarc.fr/tomorrow/graphic-line?type=0&population=900&mode=population&sex=0&cancer=39&age_group=valu e&apc_male=0&apc_female=0](https://gco.iarc.fr/tomorrow/home%0Ahttps://gco.iarc.fr/tomorrow/graphic-line?type=0&population=900&mode=population&sex=0&cancer=39&age_group=value&apc_male=0&apc_female=0)
7. Bray F, Ferlay J, Soerjomataram I, Siegel RL, Torre LA, Jemal A. Global cancer statistics 2018: GLOBOCAN estimates of incidence and mortality worldwide for 36 cancers in 185 countries. CA Cancer J Clin [Internet]. studeni 2018.;68(6):394–424. Dostupno na: <http://doi.wiley.com/10.3322/caac.21492>
8. Fitzmaurice C, Allen C, Barber RM, Barregard L, Bhutta ZA, Brenner H, i ostali. Global, Regional, and National Cancer Incidence, Mortality, Years of Life Lost, Years Lived With Disability, and Disability-Adjusted Life-years for 32 Cancer Groups, 1990 to 2015. JAMA Oncol [Internet]. 01. travanj 2017.;3(4):524. Dostupno na: <http://oncology.jamanetwork.com/article.aspx?doi=10.1001/jamaoncol.2016.5688>
9. Globocan. Cancer today: Incidence [Internet]. 2018 [citirano 10. lipanj 2020.].

- Dostupno na: https://gco.iarc.fr/today/online-analysis-multi-bars?v=2018&mode=cancer&mode_population=countries&population=900&populations=900&key=asr&sex=0&cancer=39&type=0&statistic=5&prevalence=0&population_group=0&ages_group%5B%5D=0&ages_group%5B%5D=17&nb_items=20&
10. Globocan. Cancer today: Mortality [Internet]. 2018 [citirano 12. lipanj 2020.]. Dostupno na: https://gco.iarc.fr/today/online-analysis-multi-bars?v=2018&mode=cancer&mode_population=countries&population=900&populations=900&key=asr&sex=0&cancer=39&type=0&statistic=5&prevalence=0&population_group=0&ages_group%5B%5D=0&ages_group%5B%5D=17&nb_items=20&
 11. Šekerija M, Bubanović L, Novak P, Veltruski J, Glibo M, Stavinoha M, i ostali. Registar za rak Republike Hrvatske. Incidencija raka u Hrvatskoj 2017. Hrv zavod za javno Zdr. 2020.; Bilten 42(42).
 12. T.N. T, A. Z, Z.-F. Z, G.-P. Y, D.M. W, Q. W, i ostali. Risk factors for head and neck cancer in young adults: A pooled analysis in the INHANCE consortium. *Int J Epidemiol* [Internet]. 2015.;44(1):169–85. Dostupno na: <https://doi.org/10.1093/ije/dyu255>
 13. M. A. Tobacco smoke and involuntary smoking. U: IARC monographs on the evaluation of carcinogenic risks to humans. 2004. str. 1–1438.
 14. Lubin JH, Purdue M, Kelsey K, Zhang Z-F, Winn D, Wei Q, i ostali. Total Exposure and Exposure Rate Effects for Alcohol and Smoking and Risk of Head and Neck Cancer: A Pooled Analysis of Case-Control Studies. *Am J Epidemiol* [Internet]. 2009.;170(8):937–47. Dostupno na: <https://doi.org/10.1093/aje/kwp222>
 15. Wyss A, Hashibe M, Chuang S-C, Lee Y-CA, Zhang Z-F, Yu G-P, i ostali. Cigarette, Cigar, and Pipe Smoking and the Risk of Head and Neck Cancers: Pooled Analysis in the International Head and Neck Cancer Epidemiology Consortium. *Am J Epidemiol* [Internet]. 01. rujun 2013.;178(5):679–90. Dostupno na: <https://academic.oup.com/aje/article-lookup/doi/10.1093/aje/kwt029>
 16. Ghantous Y, Abu Elnaaj I. [GLOBAL INCIDENCE AND RISK FACTORS OF ORAL CANCER]. *Harefuah*. listopad 2017.;156(10):645–9.
 17. Anantharaman D, Abedi-Ardekani B, Beachler DC, Gheit T, Olshan AF, Wisniewski

- K, i ostali. Geographic heterogeneity in the prevalence of human papillomavirus in head and neck cancer. *Int J Cancer* [Internet]. 01. svibanj 2017.;140(9):1968–75. Dostupno na: <http://doi.wiley.com/10.1002/ijc.30608>
18. WOOKEY VB, APPIAH AK, KALLAM A, ERNANI V, SMITH LM, GANTI AK. HPV Status and Survival in Non-Oropharyngeal Squamous Cell Carcinoma of the Head and Neck. *Anticancer Res* [Internet]. 05. travanj 2019.;39(4):1907–14. Dostupno na: <http://ar.iijournals.org/lookup/doi/10.21873/anticancer.13299>
 19. Du E, Mazul AL, Farquhar D, Brennan P, Anantharaman D, Abedi-Ardekani B, i ostali. Long-term Survival in Head and Neck Cancer: Impact of Site, Stage, Smoking, and Human Papillomavirus Status. *Laryngoscope* [Internet]. 13. studeni 2019.;129(11):2506–13. Dostupno na: <https://onlinelibrary.wiley.com/doi/abs/10.1002/lary.27807>
 20. Ghantous Y, Akrish S, Leiser Y, Abu El-Naaj I. The Possible Role of Human Papillomavirus Infection in the prognosis of Oral Squamous Cell Carcinoma in a Northern Israel Population. *Isr Med Assoc J*. ožujak 2018.;20(3):155–60.
 21. Dediol E. Učestalost visokorizičnih tipova humanoga papiloma virusa u karcinomima usne šupljine u bolesnika bez rizičnih čimbenika. Sveučilište u Zagrebu; 2013.
 22. Benard VB, Johnson CJ, Thompson TD, Roland KB, Lai SM, Cokkinides V, i ostali. Examining the association between socioeconomic status and potential human papillomavirus-associated cancers. *Cancer* [Internet]. 03. studeni 2008.;113(S10):2910–8. Dostupno na: <http://doi.wiley.com/10.1002/cncr.23742>
 23. de Martel C, Plummer M, Vignat J, Franceschi S. Worldwide burden of cancer attributable to HPV by site, country and HPV type. *Int J Cancer* [Internet]. 15. kolovoz 2017.;141(4):664–70. Dostupno na: <http://doi.wiley.com/10.1002/ijc.30716>
 24. Divaris K, Olshan AF, Smith J, Bell ME, Weissler MC, Funkhouser WK, i ostali. Oral health and risk for head and neck squamous cell carcinoma: the Carolina Head and Neck Cancer Study. *Cancer Causes Control* [Internet]. 05. travanj 2010.;21(4):567–75. Dostupno na: <http://link.springer.com/10.1007/s10552-009-9486-9>
 25. Ahmed R, Malik S, Khan MF, Khattak MR. Epidemiological and clinical correlates of oral squamous cell carcinoma in patients from north-west Pakistan. *J Pak Med Assoc*.

- kolovoz 2019.;69(8):1074–8.
26. Chang JS, Lo H-I, Wong T-Y, Huang C-C, Lee W-T, Tsai S-T, i ostali. Investigating the association between oral hygiene and head and neck cancer. *Oral Oncol* [Internet]. listopad 2013.;49(10):1010–7. Dostupno na: <https://linkinghub.elsevier.com/retrieve/pii/S1368837513006350>
 27. Gandini S, Negri E, Boffetta P, La Vecchia C, Boyle P. Mouthwash and oral cancer risk - Quantitative meta-analysis of epidemiologic studies. *Ann Agric Environ Med*. 2012.;19(2):173–80.
 28. Galvão De Podestá OP, Peres SV, Salaroli LB, Cattafesta M, De Podestá JRV, von Zeidler SLV, i ostali. Consumption of minimally processed foods as protective factors in the genesis of squamous cell carcinoma of the head and neck in Brazil. *PLoS One* [Internet]. 2019.;14(7):e0220067. Dostupno na: <https://doi.org/10.1371/journal.pone.0220067>
 29. DeAngelis A, Breik O, Koo K, Iseli T, Nastri A, Fua T, i ostali. Non-smoking, non-drinking elderly females, a 5 year follow-up of a clinically distinct cohort of oral squamous cell carcinoma patients. *Oral Oncol* [Internet]. studeni 2018.;86:113–20. Dostupno na: <https://linkinghub.elsevier.com/retrieve/pii/S136883751830318X>
 30. Koo K, Barrowman R, McCullough M, Iseli T, Wiesenfeld D. Non-smoking non-drinking elderly females: a clinically distinct subgroup of oral squamous cell carcinoma patients. *Int J Oral Maxillofac Surg* [Internet]. kolovoz 2013.;42(8):929–33. Dostupno na: <https://linkinghub.elsevier.com/retrieve/pii/S0901502713001732>
 31. GANESH D, SREENIVASAN P, ÖHMAN J, WALLSTRÖM M, BRAZ-SILVA PH, GIGLIO D, i ostali. Potentially Malignant Oral Disorders and Cancer Transformation. *Anticancer Res* [Internet]. lipanj 2018.;38(6):3223–9. Dostupno na: <http://ar.iijournals.org/lookup/doi/10.21873/anticanres.12587>
 32. Abadie WM, Partington EJ, Fowler CB, Schmalbach CE. Optimal Management of Proliferative Verrucous Leukoplakia. *Otolaryngol Neck Surg* [Internet]. 04. listopad 2015.;153(4):504–11. Dostupno na: <http://journals.sagepub.com/doi/10.1177/0194599815586779>
 33. Warnakulasuriya S, Ariyawardana A. Malignant transformation of oral leukoplakia: a

- systematic review of observational studies. *J Oral Pathol Med* [Internet]. ožujak 2016.;45(3):155–66. Dostupno na: <http://doi.wiley.com/10.1111/jop.12339>
34. Awadallah M, Idle M, Patel K, Kademani D. Management update of potentially premalignant oral epithelial lesions. *Oral Surg Oral Med Oral Pathol Oral Radiol* [Internet]. 01. lipanj 2018.;125(6):628–36. Dostupno na: <https://linkinghub.elsevier.com/retrieve/pii/S2212440318308484>
 35. Villa A, Villa C, Abati S. Oral cancer and oral erythroplakia: an update and implication for clinicians. *Aust Dent J* [Internet]. rujan 2011.;56(3):253–6. Dostupno na: <http://doi.wiley.com/10.1111/j.1834-7819.2011.01337.x>
 36. Ray JG, Ranganathan K, Chattopadhyay A. Malignant transformation of oral submucous fibrosis: overview of histopathological aspects. *Oral Surg Oral Med Oral Pathol Oral Radiol* [Internet]. kolovoz 2016.;122(2):200–9. Dostupno na: <https://linkinghub.elsevier.com/retrieve/pii/S2212440316300165>
 37. Singh J. Histopathology of Oral Squamous Cell Carcinoma – a Review. *TMU J Dent* Vol1; Issue 4 Oct - Dec 2014. 2014.;1(4):141–4.
 38. Takes RP, Rinaldo A, Silver CE, Haigentz M, Woolgar JA, Triantafyllou A, i ostali. Distant metastases from head and neck squamous cell carcinoma. Part I. Basic aspects. *Oral Oncol* [Internet]. rujan 2012.;48(9):775–9. Dostupno na: <https://linkinghub.elsevier.com/retrieve/pii/S1368837512001017>
 39. Bolesina N, L. F, de Blanc SAL, A. R, Alicia M. Oral Squamous Cell Carcinoma Clinical Aspects. U: Oral Cancer [Internet]. InTech; 2012. Dostupno na: <http://www.intechopen.com/books/oral-cancer/oral-squamous-cell-carcinoma-clinical-aspects>
 40. Jovanovic A, Schulten EAJM, Kostense PJ, Snow GB, Waal I. Tobacco and alcohol related to the anatomical site of oral squamous cell carcinoma. *J Oral Pathol Med* [Internet]. studeni 1993.;22(10):459–62. Dostupno na: <http://doi.wiley.com/10.1111/j.1600-0714.1993.tb00125.x>
 41. Kumar V, Pogal J, Rathanaswamy S, Sindhu V, Akhtar N, Gupta S, i ostali. Cancers of upper gingivobuccal sulcus, hard palate and maxilla: A tertiary care centre study in North India. *Natl J Maxillofac Surg* [Internet]. srpanj 2013.;4(2):202. Dostupno na:

<http://www.njms.in/text.asp?2013/4/2/202/127652>

42. Rodriguez-Archilla A. Diagnostic Delay in Oral Cancer [Internet]. Sv. 2, Ann Clin Res Trials. 2017. Dostupno na: www.scientonline.org
43. MD Anderson Cancer Center. Oral Cavity Cancer Algorithm [Internet]. 2019. str. 1–6. Dostupno na: <https://doi.org/10.1016/j.coms.2018.08.002>
44. CDC. <https://oralcancerfoundation.org/cdc/early-detection-diagnosis-staging/> [Internet]. 2020 [citirano 06. lipanj 2020.]. Dostupno na: <https://oralcancerfoundation.org/cdc/early-detection-diagnosis-staging/>
45. Macey R, Walsh T, Brocklehurst P, Kerr AR, Liu JL, Lingen MW, i ostali. Diagnostic tests for oral cancer and potentially malignant disorders in patients presenting with clinically evident lesions. Cochrane Database Syst Rev [Internet]. 29. svibanj 2015.;2015(5):CD010276. Dostupno na: <http://doi.wiley.com/10.1002/14651858.CD010276.pub2>
46. Amin, Mahul B., Edge, Stephen, Greene, Frederick, Byrd, David R., Brookland, Robert K., Washington, Mary K., Gershenwald JE. AJCC Cancer Staging Form Supplement. U: Ajcc Cancer Staging Manual, Eighth Edition. 2018. str. 6–12.
47. Sugiyama S, Iwai T, Izumi T, Ishiguro K, Baba J, Oguri S, i ostali. CT lymphography for sentinel lymph node mapping of clinically N0 early oral cancer. Cancer Imaging [Internet]. 12. prosinac 2019.;19(1):72. Dostupno na: <https://cancerimagingjournal.biomedcentral.com/articles/10.1186/s40644-019-0258-9>
48. Ron Mitzner M. Medscape [Internet]. [citirano 12. lipanj 2020.]. Dostupno na: <https://emedicine.medscape.com/article/849834-overview#a1>
49. Fagan J. Open Access Atlas of Otolaryngology , Head & Neck Operative Surgery. Atlas Otolaryngol , Head Neck Oper Surg [Internet]. 2008.:(Figure 1):1–12. Dostupno na: www.entdev.uct.ac.za
50. Robert Thomas. Optimal care pathway for people with head and neck cancers [Internet]. Cancer Planning. 2016 [citirano 25. lipanj 2020.]. str. 60. Dostupno na: <https://www.cancer.org.au/content/ocp/health/optimal-care-pathway-for-people-with-head-and-neck-cancers-june-2016.pdf>

51. Kim Y-J, Kim JH. Increasing incidence and improving survival of oral tongue squamous cell carcinoma. *Sci Rep* [Internet]. 2020.;10(1):7877. Dostupno na: <https://doi.org/10.1038/s41598-020-64748-0>
52. Cabrera-Rodríguez JJ. The role of radiotherapy in the treatment of oral cavity cancer. *Plast Aesthetic Res* [Internet]. 2016.;3:158–66. Dostupno na: <http://dx.doi.org/10.20517/2347-9264.2016.13>
53. American cancer society. Chemotherapy for Oral Cavity and Oropharyngeal Cancer [Internet]. 2016 [citirano 20. lipanj 2020.]. Dostupno na: <https://www.cancer.org/cancer/oral-cavity-and-oropharyngeal-cancer/treating/chemotherapy.html>
54. Hartner L. Chemotherapy for Oral Cancer. *Dent Clin North Am* [Internet]. siječanj 2018.;62(1):87–97. Dostupno na: <https://linkinghub.elsevier.com/retrieve/pii/S0011853217300939>
55. Merlano MC, Denaro N, Galizia D, Garrone O. How I treat squamous ENT cancer. *ESMO Open* [Internet]. srpanj 2019.;4(Suppl 2):e000542. Dostupno na: <http://dx.doi.org/10.1136/esmoopen-2019-000542>
56. Inchingolo F, Santacroce L, Ballini A, Topi S, Dipalma G, Haxhirexha K, i ostali. Oral cancer: A historical review. *Int J Environ Res Public Health* [Internet]. 2020.;17(9):3168. Dostupno na: <http://dx.doi.org/10.3390/ijerph17093168>
57. Folz BJ, Ferlito A, Weir N, Pratt LW, Rinaldo A, Werner JA. A historical review of head and neck cancer in celebrities. *J Laryngol Otol* [Internet]. 02. lipanj 2007.;121(6):511–20. Dostupno na: https://www.cambridge.org/core/product/identifier/S0022215106004208/type/journal_article
58. Robbins KT, Ferlito A, Shah JP, Hamoir M, Takes RP, Strojan P, i ostali. The evolving role of selective neck dissection for head and neck squamous cell carcinoma. *Eur Arch Oto-Rhino-Laryngology* [Internet]. 19. ožujak 2013.;270(4):1195–202. Dostupno na: <http://link.springer.com/10.1007/s00405-012-2153-x>
59. Shah J, Candela F, Poddar A. The patterns of cervical lymph node metastases from squamous carcinoma of the oral cavity. *Cancer*. 1990.;66:109–13.

60. Spiro RH, Gerold FP, Strong EW. Mandibular “swing” approach for oral and oropharyngeal tumors. *Head Neck Surg* [Internet]. svibanj 1981.;3(5):371–8. Dostupno na: <http://doi.wiley.com/10.1002/hed.2890030505>
61. Joo Y-H, Cho J-K, Koo BS, Kwon M, Kwon SK, Kwon SY, i ostali. Guidelines for the Surgical Management of Oral Cancer: Korean Society of Thyroid-Head and Neck Surgery. *Clin Exp Otorhinolaryngol* [Internet]. 01. svibanj 2019.;12(2):107–44. Dostupno na: <http://e-ceo.org/journal/view.php?doi=10.21053/ceo.2018.01816>
62. Kansy K, Mueller AA, Mücke T, Koersgen F, Wolff KD, Zeilhofer H-F, i ostali. A worldwide comparison of the management of T1 and T2 anterior floor of the mouth and tongue squamous cell carcinoma – Extent of surgical resection and reconstructive measures. *J Cranio-Maxillofacial Surg* [Internet]. prosinac 2017.;45(12):2097–104. Dostupno na: <https://linkinghub.elsevier.com/retrieve/pii/S1010518217303128>
63. Kamat M, Rai B, Puranik R, Datar U. A comprehensive review of surgical margin in oral squamous cell carcinoma highlighting the significance of tumor-free surgical margins. *J Cancer Res Ther* [Internet]. 2019.;15(3):449. Dostupno na: <http://www.cancerjournal.net/text.asp?2019/15/3/449/241645>
64. Bergeron M, Gauthier P, Audet N. Decreasing loco-regional recurrence for oral cavity cancer with total Mohs margins technique. *J Otolaryngol - Head Neck Surg* [Internet]. 01. prosinac 2016.;45(1):63. Dostupno na: <http://journalotohns.biomedcentral.com/articles/10.1186/s40463-016-0176-9>
65. Baker SR, Swanson NA. Cancer of the oral cavity and Mohs surgery. *Dermatol Clin*. listopad 1989.;7(4):815–24.
66. Sanabria A, Kowalski LP, Shaha AR, Silver CE, Werner JA, Mandapathil M, i ostali. Salvage surgery for head and neck cancer: a plea for better definitions. *Eur Arch Oto-Rhino-Laryngology* [Internet]. 2014.;271(6):1347–50. Dostupno na: <https://doi.org/10.1007/s00405-014-2924-7>
67. Sun G-W, Tang E-Y, Yang X-D, Hu Q-G. Salvage Treatment for Recurrent Oral Squamous Cell Carcinoma. *J Craniofac Surg* [Internet]. srpanj 2009.;20(4):1093–6. Dostupno na: <http://journals.lww.com/00001665-200907000-00028>
68. Kolokythas A. Long-Term Surgical Complications in the Oral Cancer Patient: A

- Comprehensive Review. Part I. *J Oral Maxillofac Res* [Internet]. 25. srpanj 2010.;1(3):e1. Dostupno na: <http://www.ejomr.org/JOMR/archives/2010/3/e1/e1ht.htm>
69. Kolokythas A. Long-Term Surgical Complications in the Oral Cancer Patient: A Comprehensive Review. Part II. *J Oral Maxillofac Res* [Internet]. 25. srpanj 2010.;1(3):e2. Dostupno na: <http://www.ejomr.org/JOMR/archives/2010/3/e2/e2ht.htm>
70. Weiss MH, Harrison LB, Isaacs RS. Use of Decision Analysis in Planning a Management Strategy for the Stage NO Neck. *Arch Otolaryngol Neck Surg* [Internet]. 1994.;120(7):699–702. Dostupno na: <https://doi.org/10.1001/archotol.1994.01880310005001>
71. Okura M, Aikawa T, Sawai NY, Iida S, Kogo M. Decision analysis and treatment threshold in a management for the N0 neck of the oral cavity carcinoma. *Oral Oncol* [Internet]. 2009.;45(10):908–11. Dostupno na: <http://www.sciencedirect.com/science/article/pii/S1368837509000888>
72. D’Cruz AK, Vaish R, Kapre N, Dandekar M, Gupta S, Hawaldar R, i ostali. Elective versus Therapeutic Neck Dissection in Node-Negative Oral Cancer. *N Engl J Med* [Internet]. 06. kolovoz 2015.;373(6):521–9. Dostupno na: <http://www.nejm.org/doi/10.1056/NEJMoa1506007>
73. Patel TD, Vázquez A, Marchiano E, Sanghvi S, Eloy JA, Baredes S, i ostali. Efficacy of Elective Neck Dissection in T1/T2N0M0 Oral Tongue Squamous Cell Carcinoma. *Otolaryngol Neck Surg* [Internet]. 22. listopad 2016.;155(4):588–97. Dostupno na: <http://journals.sagepub.com/doi/10.1177/0194599816643695>
74. Givi B, Eskander A, Awad MI, Kong Q, Montero PH, Palmer FL, i ostali. Impact of elective neck dissection on the outcome of oral squamous cell carcinomas arising in the maxillary alveolus and hard palate. *Head Neck* [Internet]. travanj 2016.;38(S1):E1688–94. Dostupno na: <http://doi.wiley.com/10.1002/hed.24302>
75. de Bree R, Takes RP, Shah JP, Hamoir M, Kowalski LP, Robbins KT, i ostali. Elective neck dissection in oral squamous cell carcinoma: Past, present and future. *Oral Oncol* [Internet]. ožujak 2019.;90:87–93. Dostupno na: <https://linkinghub.elsevier.com/retrieve/pii/S1368837519300272>
76. Omura K. Current status of oral cancer treatment strategies: surgical treatments for oral

- squamous cell carcinoma. *Int J Clin Oncol* [Internet]. 01. lipanj 2014.;19(3):423–30. Dostupno na: <http://link.springer.com/10.1007/s10147-014-0689-z>
77. Tang L, Leung YY. When should elective neck dissection be performed in maxillary gingival and alveolar squamous cell carcinoma with a cN0 neck? A systematic review. *Int J Oral Maxillofac Surg* [Internet]. studeni 2016.;45(11):1358–65. Dostupno na: <https://linkinghub.elsevier.com/retrieve/pii/S0901502716300935>
78. Beltramini GA, Massarelli O, Demarchi M, Copelli C, Cassoni A, Valentini V, i ostali. Is neck dissection needed in squamous-cell carcinoma of the maxillary gingiva, alveolus, and hard palate? A multicentre Italian study of 65 cases and literature review. *Oral Oncol* [Internet]. veljača 2012.;48(2):97–101. Dostupno na: <https://linkinghub.elsevier.com/retrieve/pii/S1368837511007998>
79. Kansy K, Mueller AA, Mücke T, Koersgen F, Wolff KD, Zeilhofer H-F, i ostali. A worldwide comparison of the management of surgical treatment of advanced oral cancer. *J Cranio-Maxillofacial Surg* [Internet]. ožujak 2018.;46(3):511–20. Dostupno na: <https://linkinghub.elsevier.com/retrieve/pii/S1010518218300015>
80. McLean T, Kerr SJ, Giddings CEB. Prophylactic dissection of level V in primary mucosal SCC in the clinically N positive neck: A systematic review. *Laryngoscope* [Internet]. rujanj 2017.;127(9):2074–80. Dostupno na: <http://doi.wiley.com/10.1002/lary.26573>
81. Cheng S-J, Ko H-H, Lee J-J, Kok S-H. Comparison of long-term outcomes between pull-through resection and mandibular lip-split surgery for T4a tongue/floor of mouth cancers. *Head Neck* [Internet]. siječanj 2018.;40(1):144–53. Dostupno na: <http://doi.wiley.com/10.1002/hed.24994>
82. Francetić I, Sardelić S, Bukovski-Simonoski S, Santini M, Betica-Radić L, Belina D, i ostali. Smjernice iskra za antimikrobnu profilaksu u kirurgiji - Hrvatske nacionalne smjernice. *Lijec Vjesn.* 2010.;132(1):203–217.
83. Funahara M, Yanamoto S, Ueda M, Suzuki T, Ota Y, Nishimaki F, i ostali. Prevention of surgical site infection after oral cancer surgery by topical tetracycline. *Medicine (Baltimore)* [Internet]. prosinac 2017.;96(48):e8891. Dostupno na: <http://journals.lww.com/00005792-201712010-00055>

84. Cheung MC, Koniaris LG, Perez EA, Molina MA, Goodwin WJ, Salloum RM. Impact of Hospital Volume on Surgical Outcome for Head and Neck Cancer. *Ann Surg Oncol* [Internet]. 04. travanj 2009.;16(4):1001–9. Dostupno na: <http://link.springer.com/10.1245/s10434-008-0191-9>
85. Lop J, Valero C, García J, Quer M, Ganly I, Shah JP, i ostali. Does age influence disease-specific survival in patients with squamous cell carcinomas of the head and neck? *J Surg Oncol* [Internet]. 09. lipanj 2020.;121(7):1058–66. Dostupno na: <https://onlinelibrary.wiley.com/doi/abs/10.1002/jso.25895>
86. Waldeyer A. Waldeyer - Anatomie des Menschen [Internet]. Waldeyer A, Anderhuber F, Pera F, Streicher J, urednici. Waldeyer - Anatomie des Menschen. Berlin, Boston: DE GRUYTER; 2012. Dostupno na: <https://www.degruyter.com/view/books/9783110228632/9783110228632/9783110228632.xml>
87. Clarke R. Challenges threaten, opportunity awaits hyperbaric medicine and the head and neck cancer patient. Sv. 46, *Undersea & hyperbaric medicine : journal of the Undersea and Hyperbaric Medical Society, Inc. United States*; 2019. str. 385–97.
88. Moubayed SP, L’Heureux-Lebeau B, Christopoulos A, Sampalis JS, Letourneau-Guillon L, Bissada E, i ostali. Osteocutaneous free flaps for mandibular reconstruction: systematic review of their frequency of use and a preliminary quality of life comparison. *J Laryngol Otol* [Internet]. 17. prosinac 2014.;128(12):1034–43. Dostupno na: https://www.cambridge.org/core/product/identifier/S0022215114002278/type/journal_article

9. Životopis

Josip Antić rođen je 17. srpnja 1995. u Splitu. Odrasta u Trogiru gdje pohađa Osnovnu školu „Petar Berislavić“ i Srednju školu „Ivan Lucić“. Godine 2014. upisuje Medicinski fakultet u Zagrebu. Tokom studija išao je na jednomjesečne studentske razmjene u: Egipat (2015.), Sveučilište u Mansouri, Klinika za forenziku i toksikologiju te hitnu medicinu; Portugal (2017.) Sveučilište u Coimbri, Klinika za kirurgiju glave i vrata; Keniju (2018.), Sveučilište u Nairobiju, Klinika za opću kirurgiju; i Peru (2019.), Sveučilište u Arequipi, Klinika za otorinolaringologiju. Ak. god. 2017./18. bio demonstrator na Katedri za imunologiju i fiziologiju, a 2019./20. na Katedri za kirurgiju Medicinskog fakulteta.

Godine 2015. aktivno se uključuje u rad udruge CroMSIC kao Koordinator projekta ruralnog zdravlja, 2016.-2018. obnaša dužnost Nacionalnog voditelja odbora za javno zdravstvo, a 2018.-2020. Voditelja podružnice Zagreb i Potpredsjednika za unutarnje poslove udruge CroMSIC. Sudjeluje na Generalnim skupštinama Međunarodne federacije udruga studenata medicine (IFMSA) u Budvi (2017.), Portorožu (2019.) i Kigaliju (2020.). Također, kao voditelj hrvatske delegacije sudjeluje na Europskim sastancima IFMSA u Austriji (2018.) i Sankt Peterburgu (2019.).

Osnivač je i prvi predsjednik Studentske sekcije dobrovoljnih darivatelja krvi i transfuzijske medicine, te organizator istih akcija na Medicinskom fakultetu tokom cijelog studija. Na šestoj godini izabran je za predsjednika Studentske sekcije za otorinolaringologiju i kirurgiju glave i vrata. Glavni je organizator Međunarodnog sastanaka „Balkan SCOPH Weekend“ nagrađenog Rektorovom nagradom, a osvaja i drugu Rektorovu nagradu za projekt „Studentski dani zdravlja – zdravlje u centru“. Uz to, osvaja i prvo mjesto na natjecanju „Pharmaceutical and Medical Knowledge Showdown“ na Medicinskom fakultetu u Splitu.

Sudjelovao je još na nizu domaćih i inozemnih kongresa i simpozija, napisao nekoliko članaka za mef.hr i druge studentske publikacije, bio je aktivni član udruge Rotaract Zagreb 1242 i udruge StEPP, dio veslačkog tima Medicinskog fakulteta, radio je kao konobar, „bobi“, u rent-a-caru i kao skiper, posjeduje vozačku dozvolu „B“ kategorije i dozvolu za voditelja brodice „C“ kategorije. Tečno govori engleski, a poznaje osnove talijanskog i španjolskog jezika. Smatra se filmofilom te uživa u bicikliranju i književnosti.