

Transkateterska implantacija aortalne valvule

Doko, Ljuba

Master's thesis / Diplomski rad

2020

Degree Grantor / Ustanova koja je dodijelila akademski / stručni stupanj: **University of Zagreb, School of Medicine / Sveučilište u Zagrebu, Medicinski fakultet**

Permanent link / Trajna poveznica: <https://um.nsk.hr/um:nbn:hr:105:196761>

Rights / Prava: [In copyright](#)/[Zaštićeno autorskim pravom.](#)

Download date / Datum preuzimanja: **2024-07-26**



Repository / Repozitorij:

[Dr Med - University of Zagreb School of Medicine Digital Repository](#)



**SVEUČILIŠTE U ZAGREBU
MEDICINSKI FAKULTET**

Ljuba Doko

Transkateterska implantacija aortalne valvule

DIPLOMSKI RAD



Zagreb, 2020.

Ovaj diplomski rad izrađen je u Zavodu za bolesti srca i krvnih žila Kliničke bolnice Dubrava pod vodstvom doc. dr. sc. Borisa Starčevića i predan je na ocjenu u akademskoj godini 2019./2020.

POPIS KRATICA:

2D- Dvodimenzionalno

3D- Trodimenzionalno

AA- Aortalni anulus

ACC- Američki kardiološki fakultet, eng. American College of Cardiology

AF- Atrijska fibrilacija

AHA- Američko udruženje za srce, eng. American Heart Association

AS- Aortalna stenoza

AVA- Površina nad aortnom zaliskom, eng. Aortic valve area

BAV- Balonska aortalna valvuloplastika

CA- Koronarna angiografija

CABG- Aortokoronarno premoštenje, eng. Coronary artery bypass grafting

CD- Color doppler

CHOICE- eng. The comparison of transcatheter heart valves in high risk patients with sever aortic tenosis

CT- Kompjutorizirana tomografija

EACTS- Europsko udruženje za kardiotorakalnu kirurgiju, eng. European Association for Cardio-Thoracic Surgery

ECHO- Ehokardiografija

EKG- Elektrokardiogram

EPD- eng. Embolic protection device

ESC- Europsko kardiološko društvo, eng. European Society of Cardiology

Euro PCR- eng. The annual meeting of the European Association of Percutaneous Cardiovascular Interventions

EuroSCORE- eng. European System for Cardiac Operative Risk Evaluation

LV- Lijevi ventrikul

LVEDD- Krajnji dijastolički polumjer lijevoga ventrikula

LVEF– Ejekcijska frakcija lijevog ventrikula

MR- Magnetska rezonanca

MRA- Magnetska angiografija

MSCT- Višeslojna kompjutorizirana tomografija

PARTNER- eng. Placement of AoRTic TraNscathetER Valve Trial

PET- Pozitronska emisijska tomografija

PS- Pulmonalna stenoza

PVR- Paravalvularna regurgitacija

RTG- Rentgen

SAVR- Kirurška zamjena aortalnog zaliska, eng. Surgical aortic valve replacement

STS- Society of Thoracic Surgeons score

SVi- eng. Stroke volume index

TAVI- Transkateterska implantacija aortalne valvule

TIA- Tranzitorna ishemijska ataka

TEE- Transezofagealna ehokardiografija

TTE- Transtorakalna ehokardiografija

UZV- Ultrazvuk

VARC– eng. The valve academic research consortium

SADRŽAJ

1. Sažetak	
2. Summary	
3. Uvod	1
4. Aortalna stenoza	3
4.1. Patofiziologija	4
4.2. Klinička slika.....	4
4.3. Dijagnoza i klasifikacija.....	5
4.4. Indikacije za intervenciju.....	7
5. Transkateterska implantacija aortalne valvule	10
5.1. Povijesni razvoj	10
5.2. Indikacije i kontraindikacije	12
5.3. Preproceduralna priprema	15
5.4. Implantacijski pristupi	17
5.4.1. Transfemoralni pristup	18
5.4.2. Transapikalni pristup	19
5.4.3. Transaortalni pristup	19
5.4.4. Transaksijalni (subklavijalni) pristup.....	20
5.4.5. Transkarotidni pristup	20
5.5. Bioprostetičke valvule.....	21
5.6. Tijek procedure.....	22
5.7. Komplikacije	24
5.7.1. Moždani udar	24
5.7.2. Paravalvularna regurgitacija.....	26
5.7.3. Vaskularne komplikacije	27
5.7.4. Atrijska fibrilacija	28
5.8. Postproceduralni tijek i praćenje.....	29
6. Zaključak	32
7. Zahvala	34
8. Literatura	35
9. Životopis	54

1. Sažetak

Naslov rada: Transkateterska implantacija aortalne valvule

Ime i prezime autora: Ljuba Doko

Ključne riječi: Transkateterska implantacija aortalne valvule, aortalna stenoza, interventna kardiologija

Aortalna stenoza (AS) najčešća je valvularna bolest sa sve većom incidencijom među stanovništvom zbog starenja populacije. Nakon pojave simptoma, AS povezana je s visokom stopom smrtnosti ako se ne liječi. Godinama je kirurška zamjena aortalnog zaliska (SAVR) bila jedina metoda liječenja AS-e, no u jedne je trećine bolesnika kontraindicirana zbog popratnih bolesti i lošeg općeg stanja. Kao alternativna metoda kirurškoj, razvila se metoda minimalno invazivnog pristupa.

Transkateterska implantacija aortalne valvule (TAVI) je terapijska metoda liječenja AS-e implantacijom bioprostetičkog aortalnog zaliska kateterom kroz femoralnu arteriju ili nekim od alternativnih pristupa bez otvorene operacije srca i uporabe izvantjelesne cirkulacije. Postala je etabliran i učinkovit terapijski postupak u neoperabilnih te srednje i visoko rizičnih bolesnika sa simptomatskom AS.

Poboljšanja u proceduralnoj tehnici i iskustvu operatera pridonjela su smanjenju proceduralnih komplikacija koje su bile najveće limitacije metode. Uspjeh u proceduri uvelike ovisi o temeljitom preproceduralnom procjeni svakog pojedinog kandidata.

Kirurška i transkateterska metoda imaju prednosti i mana koje treba uzeti u obzir pri odabiru preferirane intervencije. Odluku o odgovarajućoj intervenciji, najboljem implantacijskom pristupu te odabiru bioprostetičke aortalne valvule u konačnici donosi multidisciplinarni „heart-team“.

2. Summary

Title: Transcatheter Aortic Valve Implantation

Author: Ljuba Doko

Key words: Transcatheter Aortic Valve Implantation, aortic stenosis, interventional cardiology

Aortic stenosis (AS) is the most common valvular disease with an increasing incidence among the population due to population aging. After the onset of symptoms, AS is associated with a high mortality rate if left untreated. For years, surgical replacement of the aortic valve (SAVR) was the only method of treating AS, but in one-third of patients it was contraindicated due to comorbidities and poor general condition. As an alternative method to surgery, a method of minimally invasive approach has been developed. Transcatheter aortic valve implantation (TAVI) is a therapeutic method of treating AS by delivering a bioprosthetic aortic valve by catheter through the femoral artery or some of the alternative approaches without open heart surgery and the use of extracorporeal circulation. It has become an established and effective therapeutic procedure in inoperable and medium and high risk patients with symptomatic AS. Improvements in procedural technique and operator experience contributed to the reduction of procedural complications that were the greatest limitations of the method. Success in the procedure largely depends on a thorough pre-procedural assessment of each individual candidate. The surgical and transcatheter methods have advantages and disadvantages that should be considered when selecting the preferred intervention. The decision on the appropriate intervention, the best implantation approach and the selection of the bioprosthetic aortic valve is ultimately made by the multidisciplinary "heart-team".

3. Uvod

Aortalna stenoza (AS) je najčešća valvularna bolest koja pogađa između 2% i 4% bolesnika starijih od 75 godina. (1) Desetljećima se kirurška zamjena aortnog zaliska (SAVR) smatrala preporukom klase I u liječenju AS. (2) Međutim, s obzirom da je veliki dio bolesnika pogođenih AS-om visoke dobi, povećane krhkost i s prisustvom značajnih komorbiditeta; čak više od jedne trećine visoko rizičnih i teških simptomatskih bolesnika s AS-om nije ocijenjeno fiziološki dovoljno sposobnim za velike kirurške intervencije kao što je kirurška zamjena aortalne valvule (SAVR). (2,3) To je dovelo do razvoja TAVI-ja, intervencije pogodne za rizične pacijente i one koji se smatraju nepodobnima za operaciju.

Perkutana balonska aortalna valvuloplastika (BAV) uvedena je 1986. godine u svrhu palijativnog liječenja bolesnika pod visokim operativnim rizikom koji pate od aortne stenoze (AS). (4) Iako su balonske valvuloplastike mitralnog i pulmonalnog zaliska pokazale dobre dugoročne rezultate, visoka stopa restenoze nakon BAV-e pokrenula je razvoj perkutanih aortnih zalistaka između ranih 1990.-ih i ranih 2000.-ih, nakon čega su uslijedili prvi ljudski implantati: implantacija pulmonalnog zaliska od strane Bonhoeffer i njegove skupine u svrhu liječenja pulmonalne stenoze (PS) te implantacija aortalnog zaliska od strane Cribier-a i njegove skupine za liječenje AS-e. (5–7) S pomakom u kliničkoj paradigmi prema minimalno invazivnim postupcima, razvoj TAVI-a revolucionirao je klinički ishod AS-e, posebno u onih koji su se nekad smatrali neoperabilnima. (8) U početku primjene TAVI-ja, kateterski sustavi su bili preveliki te su rezultirali učestalim vaskularnim komplikacijama. U kombinaciji s ograničenim iskustvom operatera, često su TAVI zahvati bili dugotrajni i složeni te je oporavak bolesnika bio teži.

Tijekom posljednjih nekoliko godina, proceduralno planiranje, uređaji koji se koriste u proceduri i kliničko iskustvo drastično su poboljšani. (9) Dokaz za to je i izvješće Europskog kardiološkog društva (ESC) iz 2017. godine u kojem su indikacije za primjenu TAVI-ja proširene na bolesnike sa srednjim kirurškim rizikom. (10) U prilog tome govore i izvješća mnogih centara gdje broj TAVI postupaka kontinuirano raste sve do razine gdje je broj TAVI zahvata u nekim zemljama čak i premašio broj standardnih kirurških zahvata. (11) S obzirom na sadašnje preporuke uporabe TAVI procedure kod pacijenata visokog i srednjeg rizika, razvijena je buduća perspektiva za procjenom kliničke učinkovitosti TAVI-ja kod kirurških kandidata s niskim rizikom. (10)

U daljnjem će tekstu biti govora o samoj aortalnoj stenozu (AS), čiji je mehanizam nastanka, klinička prezentacija, dijagnosticiranje i procjena pravog trenutak za liječenje od iznimne važnosti pravovremene intervencije i prognostičkog značenja TAVI procedure. O samoj proceduri, njenom povijesnom razvoju, mjestu odabira najadekvatnijeg pristupa, bioprostetičke valvule, preproceduralnoj dijagnostici i postproceduralnom ishodu i praćenju pacijenata u nastavnom će tekstu biti detaljnije razrađeno.

4. Aortalna stenoza

Aortna stenoza (AS) je suženje aortnog zaliska uzrokovano otvrdnućem aortalnih listića koje onemogućuje normalno otvaranje valvule što za posljedicu ima ograničeni protok krvi u tijelu te na kraju ugrožava rad srca. U razvijenim je zemljama AS najčešća valvularna bolest i treća najčešća kardiovaskularna bolest nakon bolesti koronarnih arterija i sistemske arterijske hipertenzije. (12) Aortalna skleroza predklinički je stadij AS u kojem također dolazi do zadebljanja i kalcifikacije aortalnih listića, međutim bez opstrukcije protoka krvi. Prema nedavnoj metaanalizi, stopa napredovanja aortalne stenozе kod pojedinaca s aortalnom sklerozom iznosi 1,8–1,9% bolesnika godišnje. (13,14) Degenerativna AS najčešći je oblik AS među ljudima starije životne dobi i najčešći je uzrok zamjene srčanih zalistaka u industrijaliziranim zemljama. Utječe na gotovo 3% stanovništva s prevalencijom koja dramatično raste s dobi, od 0,7% u mladih i do 13% kod osoba starijih od 75 godina. (15) Najčešći kongenitalni uzrok AS je bikuspidalna aortalna valvula s prevalencijom od 1% do 2% u stanovništvu koja dovodi do pojave AS u ranijoj dobi, obično prije 60-e godine života. (16) Reumatska bolest zalistaka je u zemalja u razvoju i dalje čest uzrok pojave AS. Pogođeni bolesnici ostaju pod povećanim rizikom razvoja AS mnogo godina nakon akutne epizode reumatske vrućice. (17) Zaključno, dva su glavna rizična faktora za razvoj AS: starija dobi i bikuspidalni aortni zalistak. Ostali čimbenici rizika uključuju metabolički sindrom, dijabetes, sistemsku hipertenziju, pušenje i hiperlipidemija. (18)

4.1. Patofiziologija

Aortalna stenoza nastaje kao krajnji rezultat upalnog procesa koji je uzrokovan mehaničkim oštećenjem endotela s posljedičnom penetracijom lipida u stijenu krvnih žila koja vodi fibrozi, zadebljanju zalistaka i kalcifikaciji. (19) Kalcificirana AS dovodi do otvrdnuća zalistaka i suženja aortalnog ušća koje rezultira poremećajem gradijenta tlaka između LV i aorte. (20) Porast tlaka u LV na početku se kompenzira hipertrofijom miokarda bez dilatacije koja je u stanju održati normalnu sistoličku funkciju srca godinama. Porast sistoličkog tlaka i ventrikulske mase povećavaju potrošnju kisika u miocitima koja s vremenom pridonosi ishemiji miokarda te dodatno smanjuje funkciju LV. (21) S progresijom bolesti, kompenzacijski mehanizmi popuštaju zbog nesklada između funkcije srčane pumpe i postopterećenja LV-a. U ovoj fazi bolesti dolazi do dilatacije LV, smanjenja ejectiveske frakcije lijevog ventrikula (EFLV) kao i smanjenja tlaka punjenja LV i povećanja tlaka u plućnim arterijama. Ova je faza povezana s teškom stenozom i nastupom simptoma koji se najčešće pojavljuju u 6. desetljeću života nakon dugog latentnog perioda koji je karakteriziran progresivnim zadebljanjem i kalcifikacijom aortalnog zaliska ili progresivnom disfunkcijom miokarda, a ponekad i međudjelovanjem istih. (22)

4.2. Klinička slika

Ovisno o stupnju oštećena aortalnog zaliska, AS može biti asimptomatska ili simptomatska. AS je sporoprogresivna bolest te kod nekih pacijenata čak ne dolazi do razvoja simptoma. Prvi znakovi bolesti aortalne valvule najčešće su nepodnošenje napora i zaduha. Klasična trijada simptoma je angina pectoris, sinkopa i zatajenja srca. Obično su pacijenti dugo vremena asimptomatski, ali s pojavom simptoma

dolazi do brze dekompenzacije srca s lošom prognozom. (23) Ako AS dosegne takav stupanj razvoja da izazove pojavu sinkope, prosječno je preživljenje 3 godine, dok je stopa trogodišnjeg mortaliteta vrlo visoka – i do 75%. (24) Stopa petogodišnjeg mortaliteta u bolesnika s aortalnom stenozom u kojih se razvila angina iznosi 50%, odnosno stopa dvogodišnjeg preživljenja u bolesnika sa znakovima srčanog zatajivanja iznosi također 50%. (25)

4.3. Dijagnoza i klasifikacija

Aortna stenoza često se prvo dijagnosticira slučajnim nalazom pri fizikalnim pregledom kada liječnik čuje oštar, krešendo- dekrešendo sistolički šum koji je najglasniji nad drugim interkostalnim prostorom parasternalno desno sa širenjem, ili bez, u obje karotide te odsutni ili slabiji neprocijepan drugi ton nad aortalnim ušćem. Međutim, treba imati na umu da kod starijih osoba šumovi mogu biti manje intenzivni što dovodi do kasne dijagnoze AS tek kod pojave simptoma. S vremenom pacijenti mogu razviti karotidni puls male amplitude i kasnog porasta amplitude (pulsus parvus et tardus). (17,26,27) Zaključno, u svih simptomatskih bolesnika sa sistoličkim šumom, ili bez, te svih asimptomatskih bolesnika s holosistoličkim i kasnim sistoličkim šumovima, mezosistoličkim šumovima stupnja 3 ili više te šumovima koji se šire u vrat treba uputiti na daljnju evaluaciju zbog aortne stenozе. Kod asimptomatskih bolesnika preporučuje se serijska doplerska ehokardiografija svakih šest do 12 mjeseci za tešku AS-u, svake godinu do dvije godine za umjerenu AS-u i svake tri do pet godina za blagi oblik AS-e. (27)

U dijagnozi AS prema smjernicama Europskog kardiološkog društva (ESC) i Europskog udruženja za kardiorakalnu kirurgiju (EACTS) ključnu ulogu igra

ehokardiografija (ECHO). Osim što može potvrditi prisutnost aortne stenoze, služi i u ocjenjivanju stupanja kalcifikacije aortalnog zaliska, procjeni funkcije i debljine stijenke LV-a, otkriva prisutnost drugih pridruženih bolesti valvule ili aorte te daje prognostičke informacije. Doppler ehokardiografija je preferirana tehnika u procjeni ozbiljnosti stenoze aorte, omogućuje procjenu brzine protoka i transvalvularnog gradijenta tlaka kao i mjerenje veličine valvule. (10) Američko kardiološko društvo (AHA) klasificira aortnu stenozu u tri kategorije na temelju ehokardiografskih mjerenja: blaga, umjerena i teška AS. Mjere po kojim se aortalna stenozu gradi su brzina protoka (m/s), srednji gradijent na aornom zalisku (mmHg) I površina nad aornim zaliskom (AVA) (cm²). (Tablica 1.)

Tablica 1. Stupnjevanje aortalne stenoze prema AHA smjernicama (13)

Ehokardigrafsko mjerenje	Stupanj aortalne stenoze		
	Blaga	Srednja	Teška
AVA (cm ²)	1.5-2.9	1.0-1.4	<1.0
Srednji gradijent (mmHg)	10-19	20-39	≥40
Brzina mlaza u aorti (m/s)	2.0-2.9	3.0-3.9	≥4.0

U skupini teške AS s površinom aortalnog zaliska <1.0 cm² teško je svrstati one s brzinom protoka <4 m/s I srednjim gradijentom <40 mmHg zato što primjerice oni s površinom aortalnog zaliska <1.0 cm² I brzinom protoka <4 m/s mogu zapravo imati samo srednje tešku AS ovisno o transvalvularnom protoku I ventikulskoj funkciji, parametrima koji potencijalno olakšavaju težinu AS-e. Zato je u bolesnika s površinom aortalne valvule manjom od 1.0 cm² donesena nova klasifikacija temeljena na kombinaciji brzine (gradijenta), transvalvularnog protoka I e젝cijske frakcije lijevog ventrikula (EFLV): (13,28)

- Visoki gradijent tlaka (brzina ≥ 4 m/s ili srednji gradijent ≥ 40 mmHg) I niski gradijent tlaka (srednji gradijent < 40 mmHg)
- Normalni protok (SVi (stroke volume index) ≥ 35 mL/m²) i niski protok (SVi < 35 mL/m²)
- Očuvana ejekcijska frakcija ($\geq 50\%$) i smanjena ejekcijska frakcija ($< 50\%$)

Dijagnostička kateterizacija srca se više ne preporučuje s par rijetkih iznimki kada ehokardiografija ne pruža dovoljno relevantne podatke.

4.4. Indikacije za intervenciju

Rana se terapija AS preporuča kod svih simptomatskih bolesnika s teškom aortalnom stenozom od strane Europskog kardiološkog društva (ESC) i Europskog udruženja za kardiorakalnu kirurgiju (EACTS). Jedine iznimke su bolesnici s teškim komorbiditetima kojima je prognozirano očekivano preživljenje manje od godinu dana i bolesnici u kojih zbog popratnih komorbiditeta ili općeg stanja u uznapredovaloj dobi čine malo vjerojatnim da će intervencija poboljšati kvalitetu života ili preživljavanje.

(10)

Indikacije za zamjenu aortalnog zaliska (kiruršku ili transkatetersku):

1. Simptomatski pacijenti s teškom AS visokog gradijenta tlaka (preporuka klase I, B razina dokaza)
2. Simptomatski pacijenti s teškom AS niskog protoka i niskog gradijenta tlaka sa smanjenom EFLV i dokazom kontraktilne rezerve isključujući pseudotešku AS (preporuka klase I, C razina dokaza)

U obzir treba uzeti simptomatske pacijente s AS niskog protoka i niskog gradijenta tlaka s normalnom EFLV te simptomatske pacijente s AS niskog protoka i niskog gradijenta tlaka sa smanjenom EFLV bez kontraktilne rezerve, pogotovo ako je teška AS potvrđena CT calcium score-om, neinvazivnim načinom dobivanja podataka o prisutnosti, lokaciji i opsegu kalcificiranog plaka u koronarnim arterijama.

Indikacije za kiruršku zamjenu aortalnog zaliska:

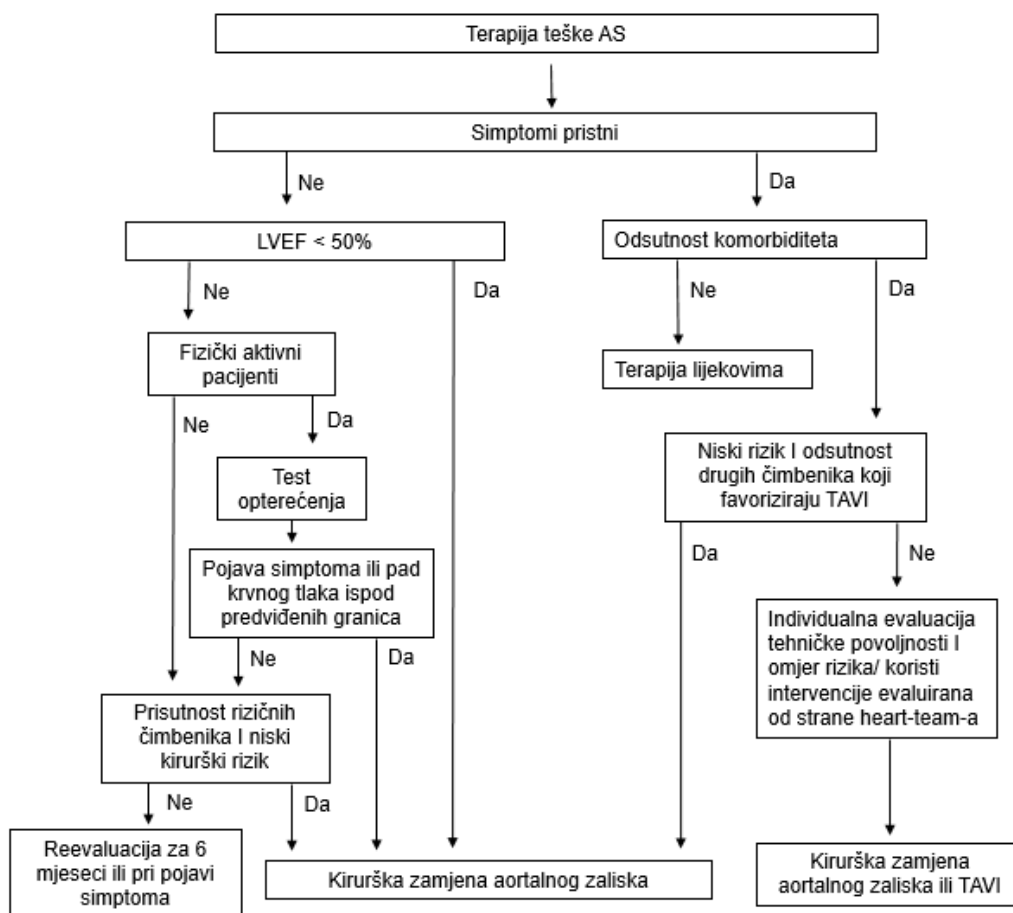
1. Asimptomatski pacijenti s teškom AS i sistoličkom disfunkcijom LV (LV < 50%) bez drugog poznatog uzroka (preporuka klase I, C razina dokaza)
2. Asimptomatski pacijenti s teškom AS i pojavom simptoma pri testu opterećenja koji su izravno povezani s AS (preporuka klase I, C razina dokaza)
3. U pacijenata s teškom AS koji podliježu kardiokirurškoj operaciji drugog uzroka (CABG, operacija ascendentale aorte ili drugog zaliska)

U obzir treba uzeti asimptomatske pacijente s teškom AS kod kojih pri testu opterećenja dolazi do pada krvnog tlaka ispod normalnih granica. (10) Algoritam donošenja odluke o terapiji teške AS-e prema smjernicama ESC-a: (Slika 1.)

Kirurška zamjena aortalnog zaliska (SAVR), otvorena je operacija srca te je desetljećima djelotvoran i dugotrajan tretman stenoze aorte. U ovoj operaciji, kardiokirurg uklanja suženi zalistak i zamjenjuje ga biološkim (svinjskim ili goveđim) ili mehanički zaliskom.

Lijekovi obično nisu učinkoviti u liječenju AS ponajviše zbog mehaničke naravi problema, te je zamjena aortalnog zaliska jedina dokazana terapija za poboljšanje simptoma i produljenje života. Međutim, svi pacijenti s aortnom stenozom trebaju primiti odgovarajuću medicinsku terapiju za pridružene faktore rizika ili prilježće

bolesti, uključujući koronarnu bolest arterija, atrijsku fibrilaciju, dijabetes melitus i srčano zatajenje. U bolesnika s aortnom stenozom, lijekove za hipertenziju treba započeti malim dozama i postupno povećavati s čestim kliničkim praćenjem. Statinima je preporučeno liječiti hiperlipidemiju iako nije dokazano da usporavaju napredovanje aortalne stenozе. (29)



Slika 1. Odluka o odabiru terapijske metode liječenja teške AS-e prema ESC smjernicama (10)

5. Transkateterska implantacija aortalne valvule

Transkateterska implantacija aortalnog zaliska (TAVI) je minimalno invazivna metoda zamjene aortalnog zaliska koja se od svoje prve pojave prije dva desetljeća pokazala vrijednom alternativnom metodom kirurškoj zamjeni aortalne valvule (SAVR) i postala oslonac u liječenju neoperabilnih bolesnika i bolesnika s visokim kirurškim rizikom s teškom AS-om. (30) S napretkom tehnologije i sve većim brojem obavljenih TAVI zahvata, pojavila se i sklonost primjene metode u pacijenta s umjerenim kirurškim rizikom. Pravilna multidisciplinarna procjena bolesnika prije i tijekom postupka obvezna je za postizanje najboljih rezultata, posebno u pacijenata u kojih postoji mogućnost liječenja i kirurškim putem.

Postupak se obično provodi u hibridnoj sobi s mogućnostima operacijske dvorane i kat-laboratorija. Tim čine interventni kardiolog, kardiološki kirurg i anesteziolog.

Postupak se izvodi pod izravnom vizualizacijom pomoću fluoroskopije i povremeno transezofagealnog ehokardiograma (TEE). Najpoželjniji i najmanje invazivni pristup je transfemoralni pristup. Ako to nije izvedivo, može se trebati koristiti neka od invazivnijih metoda pristupa. (31)

5.1. Povijesni razvoj

Početak 90.-ih godina prošlog stoljeća, među kliničarima se razvila ideja transkateterske implantacije aortalne valvule zbog nezadovoljavajućih rezultata u pogledu dugoročnih hemodinamskih i kliničkih znakova u pacijenata s aortalnom stenozom koji su bili liječeni metodom balonske aortalne valvuloplastike (BAV). (32)

Prvi koji je u tome uspio bio je Alain Cribier koji je sa svojim timom u Francuskoj,

2002. godine, antegradnim transseptalnim putem postavio bioprostetičku valvulu na suženo aortalno ušće. Odmah nakon procedure, pacijent je pokazivao znatno hemodinamičko poboljšanje te je funkcija zaliska bila izvrsna, no kroz par mjeseci došlo je do ozbiljnih nekardioloških komplikacija, uključujući progresiju ishemije noge koja je posljedično bila amputirana te na kraju zbog infekcije dovela do smrti pacijenta 17 tjedana nakon implantacije. (7) Ovaj je slučaj pobudio interes među brojnim stručnjacima i otvorio vrata daljnjim istraživanjima metode.

Sljedeća velika prekretnica dogodila se 2010. godine kada su objavljeni rezultati prve randomizirane kohortne studije PARTNER B koji su pokazali da u neoperabilnih pacijenata s teškom AS mortalitet pacijenata liječenih TAVI iznosi 30.7% u usporedbi s medikamentoznom terapijom i BAV-om gdje mortalitet iznosi 50.7%. (33) Od tog je trenutka TAVI postala novi standard liječenja pacijenata s AS koji nisu kandidati za operacijsko liječenje. U kohortnoj skupini A PARTNER studije, koja je randomizirala bolesnike s visokim rizikom s teškom aortnom stenozom na transkateterske i kirurške zahvate, obje su metode liječenja bile povezane sa sličnim postotkom preživljavanja tijekom jedne godine, iako su postojale važne razlike u periproceduralnim rizicima, konkretno većem riziku neuroloških događaja s TAVI. (31)

Vrlo brzu evoluciju i visoki stupanj prihvaćanja TAVI među kardiolozima i pacijentima svjedoči i predviđanje Euro PCR iz 2006. da će ova tehnika većinski zamijeniti kiruršku zamjenu aortalne valvule u sljedećih 10 godina. (32) Iako dosadašnja istraživanja favoriziraju TAVI kao metodu izbora u pacijenata starijih od 75 godina koji su pod povećanim rizikom od operacije, posebno kada je transfemoralni pristup moguć, odluka ostaje na „heart teamu“ koji je ključan dio evaluacije i selekcije pacijenata pomno prosuđujući rizike i benefite odabrane procedure. (10,34)

5.2. Indikacije i kontraindikacije

Europsko kardiološko društvo (ESC) i Američko udruženje za srce / Američki kardiološki fakultet (AHA / ACC) preporučuju TAVI kao terapijsku mogućnost u liječenju teške AS u pacijenata kojima je kontraindicirana kirurška metoda. Dok je kirurška metoda indicirana u bolesnika s niskim kirurškim rizikom (STS ili EuroSCORE II <4% ili logistički EuroSCORE I <10%) bez drugih čimbenika rizika kao što su krhka, porculanska aorta, prethodna opsežna zračenja toraksa, prijašnje kardiokirurške operacije i druge, TAVI je danas indiciran u pacijenta koji su pod visokim rizikom za kiruršku metodu (STS ili EuroSCORE II \geq 4% ili logistički EuroSCORE I \geq 10%) ili su inoperabilni (klasa 1B). Također, nedavno uvedena preporuka klase IIA u kojoj je TAVI- zahvat predstavljen kao jednako vrijedna metoda liječenja u pacijenata u skupini srednjeg rizika. Ono što je od presudne važnosti te i ESC i AHA/ACC preporučuju je da svi potencijalni kandidati za TAVI trebaju biti pomno procijenjeni od strane multidisciplinarnog heart-team-a koji se sastoji od kardiologa, kardiokirurga, anesteziologa, radiologa i po potrebi i drugih specijalista te donosi konačnu odluku. (10,28,35) Odluka se donosi redosljedom koraka: (36)

1. Potvrda težine AS
2. Evaluacija simptoma
3. Analiza rizika za kirurško liječenje
4. Procijena očekivanog trajanja života i kvaliteta
5. Identifikacija kontraindikacija

Kriteriji koji se procijenjuju i pokazuju prednost ili TAVI-ja ili kirurške metode (Tablica 2.)

Tablica 2. Popis kliničkih karakteristika, anatomskih i tehničkih kriterija te pridruženih kardioloških bolesti važnih za donošenje odluke o odabiru terapijske metode (10)

	Prednost TAVI-ja	Prednost SAVR-a
Kliničke karakteristike		
STS/Euroscore < 4%		+
STS/Euroscore ≥ 4%	+	
Prisutnost komorbiditeta nezahvaćenih u procjeni rizika koristeći STS/Euroscore	+	
Životna dob < 75 godina		+
Životna dob ≥ 75 godina	+	
Prijašnja kardiokirurška operacija	+	
Krhkost bolesnika	+	
Ograničena pokretljivost koja potencijalno utječe na rehabilitaciju nakon zahvata	+	
Sumnja na endokarditis		+
Anatomski i tehnički kriteriji		
Pogodnost za TAVI transfemoralnim putem	+	
Nepogodnost za TAVI bilo kojim pristupom		+
Komplikacije radioterapije toraksa	+	
Prisutnost aortokoronarne prenosnice	+	
Očekivan nesklad veličine umjetnog zaliska i površine tijela bolesnika	+	
Teški deformitet toraksa ili skolioza	+	
Mala udaljenost ušća koronarnih arterija i anulusa aortne valvule		+
Veličina anulusa aortne valvule nepogodna za TAVI		+
Anatomija korijena aorte nepogodna za TAVI		+
Morfologija valvule (bikuspidna, stupanj i pozicija kalcifikata)		+
Prisutnost tromba u aorti ili lijevom ventrikulu		+
Pridružene kardiološke bolesti, uz aortnu stenozu, koje zahtijevaju intervenciju		
Teška koronarna bolest koja zahtijeva aortokoronarne prenosnice		+
Teška primarna bolest mitralne valvule koja zahtijeva kirurško liječenje		+
Teška primarna bolest trikuspidne valvule		+
Aneurizma ascendentne aorte		+
Hipertrofija septuma koja zahtijeva miektomiju		+

Obje smjernice također preporučuju uporabu bodovnog sustava EuroSCORE II ili STS kalkulatora koji na temelju različitih parametar služe u procjeni kirurškog rizika u kandidata. Prema njima bolesnici budu raspoređeni u one niskog, srednjeg i visokog rizika. (10,28) STS kalkulator, koji se prvenstveno koristi u Sjedinjenim Američkim Državama, pokazao se vrlo učinkovitim prediktorom u određivanju kratkoročnog i

dugoročnog rizika smrtnosti. Dostupan je na STS Interntskoj stranici i kontinuirano se prilagođava kako bi se povećala pouzdanost, no moguće ga je upotrijebiti samo u specifičnim kirurškim slučajevima kao što su: izolirano aortokoronarno premoštenje (CABG), izoliranoj zamjeni aortalnog zaliska, izoliranoj zamjeni mitralnog zaliska i drugih. (37,38) S druge strane, EuroSCORE II je primjenjiv na širi spektar kardiokirurških zahvata i inkorporira manje varijabli od STS-a što ga čini lakšim za uporabu. (39,40)

Nakon što je indikacija za TAVI postavljena, „heart-team“ mora za kraj provjeriti postoje li kontraindikacije za proceduru, prije no što donese konačnu odluku.

Apsolutne kontraindikacije za TAVI uključuju: (30)

- Očekivano trajanje života manje od 12 mjeseci
- Nezadovoljavajuće poboljšanje kvalitete života nakon TAVI zbog drugih komorbiditeta
- Neodgovarajuća veličina anulusa (<18 mm, >29 mm)
- Tromb u lijevom ventrikulu
- Aktivni endokarditis

Relativne kontraindikacije uključuju: (30)

- Teška sistolička disfunkcija LV (LVEF<20%)
- Završna faza bubrežne bolesti koja zahtjeva kroničnu hemodijalizu
- Za transfemoralni/ subklavijalni pristup: neadekvatan vaskularni pristup (veličina žile, kalcifikacije, tortuozitet)
- Za transapikalni pristup: teška plućna bolest, nedostupan pristup apeksu LV

5.3. Preproceduralna priprema

Opsežna procjena bolesnika s teškom simptomatskom aortnom stenozom potrebna je za adekvatan odabir TAVI kandidata i optimalnu mogućnost donošenja odluke „heart team“-u. Kako bi se omogućio individualizirani pristup, potreban je standardizirani tretman koji uključuje kliničku procjenu, osnovni kardiovaskularni pregled, kirurško određivanje rizika, krvne pretrage i multimodalne slikovne metode. Snimanja prije same intervencije potrebna su za određivanje perifernog vaskularnog pristupa, procjenu korijena aorte, mjerenju aortalnog anulusa te određivanju pridružene srčane patologije. Osnovna dijagnostika uključuje elektrokardiogram (EKG), rendgen (RTG) srca i pluća, dupleks ultrazvuk (UZV) karotida i perifernih arterija, testove plućne funkcije, šestominutni test hoda i ehokardiografski pregled. Osnovna ispitivanja završena su višeslojnom kompjutoriziranom tomografijom (MSCT) koja dodaje relevantne anatomske informacije o aortnom zalisku, aorti i perifernoj vaskulaturi te srčanom kateterizacijom, uključujući koronarnu i perifernu angiografiju, koje mogu pružiti daljnje relevantne detalje u odlučivanju mjesta pristupa. (41) Anatomska procjena aortnog zaliska i dimenzije anulusa kritične su za uspjeh TAVI-ja te je prije procedure potrebno pažljivo izmjeriti: promjer uzlazne aorte, sinotubularni spoj, sinuse Valsalve, aortalni anulus (AA), udaljenost Valsavanskih sinusa i ostijuma koronarnih arterija od AA. (42)

Ehokardiografija je ključni alat u dijagnostici i procjeni AS, detaljnoj procjeni morfologije i funkcije aortalnog zaliska, određivanju dijametra aortalnog anulusa, ascendentne aorte, Valsalvinog sinusa, sinotubularnog spoja, položaja koronarnih arterija te morfologiji i funkciji LV-a (LVEF, krajnji dijastolički polumjer lijevoga ventrikula (LVEDD), dijastoličku disfunkciju i druge). Međutim, dvodimenzionalna (2D) transezofagealna ehokardiografija (TEE) i transtorakalna ehokardiografija

(TTE), podcjenjuje promjer aortalnog anulusa u usporedbi s trodimenzionalnim (3D) tehnikama snimanja (MSCT, MRI i 3D TEE). Tek trodimenzionalno snimanje TEE-a omogućuje mjerenje aortalnog anulusa slično onima isporučenim od MSCT. (41,43)

Danas kao „zlatni standard“ u ne samo procjeni aortalnog zaliska i njegovih okolnih struktura već i u odabiru vaskularnog pristupnog puta, kao metoda izbora uzima se višeslojna kompjutorizirana tomografija (MSCT). Za razliku od dvodimenzionalnih metoda, uporabom MSCT-a moguće je odrediti: (44)

1. Dugu os aortalnog anulusa (AA) (maksimalni dijametar)
2. Kratku os AA (minimalni dijametar)
3. Prosječni (srednji) dijametar (= maksimalni dijametar+ minimalni dijametar/ 2)

Detaljno mapiranje periferne vaskulature važan je dio MSCT procjene u svrhu odabira najprikladnijeg implantacijskog puta. Određivanje veličine krvnih žila, prepoznavanje teških arterijskih kalcifikacija, longitudinalnih i cirkumferentnih, prikazi krvožilnih bolest ili varijacija, određivanje prisutnosti ugrušaka i / ili disekcije i nepovoljne morfologije arterija (izduženje, tortuoznost, povećane zakrivljenosti) su parametri od iznimne važnosti pri ne samo odabiru mjesta implantacijskog pristupa, već i određivanju komorbideteta i potencijalnih rizičnih čimbenika za samu proceduru. (45–47) Dok je i MSCT bitna u procjeni ovih faktora, jedino je invazivnom angiografijom moguće odrediti idealno mjesto punkcije i reakciju krvne žile na manipulaciju kateterom s napomenom ograničavanja količine kontrasta u populaciji bolesnika s abnormalnom bubrežnom funkcijom. (48) Također uporabom TEE / TTE i MSCT moguće je predvidjeti mogućnost postproceduralne implantacije „pacemaker“-a.

Koronarna angiografija (CA) ostaje rutinski dio evaluacije pacijenata prije TAVI procedure te osim što pruža podatke o visini ostijuma koronarnih arterija, služi u procjeni opstruktivne koronarne bolesti (CAD), budući da značajan dio bolesnika također pati od CAD-a. (49)

Strategija periproceduralne terapije lijekovima i dalje ostaje predmet rasprave. Većina autora slaže se da bi pacijenti trebali primati početnu dozu acetilsalicilne kiseline (ASA) (300 mg), i u većina slučajeva početnu dozu klopidogrela (300 mg) prije postupaka. U bolesnika s atrijskom fibrilacijom i drugim indikacijama za oralnu antikoagulantnu terapiju, lijek treba ukinuti dva do tri dana prije postupka i zamijeniti niskomolekularnim heparinom koji se daje supkutano. Posebnu pozornost treba obratiti na pacijente s bubrežnim zatajenjem. Kontrastom induciranu nefropatiju potrebno je prevenirati, ponajprije odgovarajućom periproceduralnom hidratacijom, te po potrebi i davanjem velikih doza N-acetilcisteina. Pažnja bi trebala biti usmjerena i na količinu kontrastnog sredstva primijenjenog tijekom postupaka koja je obično ograničena na 60–100 ml. (50)

Svim se bolesnici najviše 24 sata prije procedure ordinira antibiotska profilaksa cefalosporinom prve ili druge generacije (ili vankomicinom kod alergije na β -laktame) u svrhu zaštite od infekcije bioprostetičke valvule. (51)

5.4. Implantacijski pristupi

U odabiru mjesta implantacijskog pristupa do danas se razvilo više različitih mogućnosti od kojih svaka ima određenih prednosti i mana te odluka o najboljem implantacijskom pristupu ostaje na iskusnom „heart teamu“ koji uključuje interventne kardiologe, kardijalne kirurge, ehokardiologe, anesteziologe i radiologe. (52)

Također, u odabiru najboljeg implantacijskog pristupa ključnu ulogu igra preoperacijska dijagnostika koja uključuje ehokardiografiju (ECHO), višeslojna kompjutorizirana tomografija (MSCT), magnetska rezonanca (MR) te po potrebi i druge dijagnostičke mogućnosti. (53)

Transfemoralni pristup je danas zlatni standard u odabiru mjesta pristupa u TAVI proceduri po internacionalnim smjernicama i koristi se u 80% svih zahvata. Međutim zbog individualnih razlika u pacijenata, transfemoralni pristup nije uvijek moguć te su se razvile i druge metode kao što su transapikalni, transaksijalni, transkavalni, transaortalni i transkarotidni pristupi koji čine ostalih 20% zahvata. (54)

5.4.1. Transfemoralni pristup

Transfemoralni pristup označuje perkutani ulazak kateterom u femoralnu arteriju i retrogradno kretanje prema srčanoj valvuli. Danas je to standardni postupak i preferirani pristup upravo zbog minimalne invazivnosti samog postupka, mogućnosti da bude izveden bez uporabe opće anestezije, brzog oporavka pacijenta i kratke bolničke hospitalizacije. (52) Sam zahvat moguće je obaviti perkutano uz lokalnu anesteziju što je u većini slučajeva moguće, međutim u 20% slučajeva postoji potreba za kirurškim pristupom u kojoj je opća anestezija nužna. (55) Idealno mjesto ulaska pri punkciji zajedničke femoralne arterije je između inferiorne epigastične arterije i femoralne bifurkacije koja može biti izvedena ukoliko je minimalni dijametar femoralne i ilijačne arterije 6-6.5 mm i ukoliko ne postoji značajna kalcifikacija krvne žile. Postupak je također kontraindiciran u pacijenata s teškom perifernom bolešću krvih žila, velikim tortuozištom ilijačnih arterija ili distalne aorte, u pacijenata koji su prethodni bili na operaciji iliofemoralnog područja ili kojima je ranije ugrađena

premosnica. (56)

5.4.2. Transapikalni pristup

Kao prvi alternativni pristup u pacijenata koji nisu podobni za transfemoralni pristup ponajprije zbog periferne vaskularne bolesti, razvio se transapikalni pristup.

Bolesniku se nakon uvođenja u opću anesteziju, pristupi lijevom anterolateralnom minitorakotomijom u područje petog ili šestog interkostalnog područja kojim se omogućava pristup lijevom ventikulu(LV). Uporabom transezofagealne ehokardigrafije (TEE) odredi se mjesto optimalne punkcije ventikula te se anterogradnim putem pristupa srčanoj valvuli. (56,57) Prednosti samog postupka su manja učestalost vaskularnih komplikacija, mogućnost izvođenja zahvata uz manju uporabu kontrasta, kraća udaljenost do valvule te manju paravalvularnu regurgitaciju (PVR) nego u slučaju transfemoralnog pristupa. (52,58) Najveće limitacije su invazivnost zahvata s većom stopom mortaliteta i morbiditeta te moguća posljedična oštećenja miokarda u vidu apikalne hipokinezije koja dovodi do smanjenja ejakcijske frakcije (EF) postoperativno. Zbog vrlo ozbiljnih komplikacija u vidu krvarenja i tamponade srca, danas se ova metoda sve više napušta. (59)

5.4.3. Transaortalni pristup

Transaortalni pristup predstavlja direktni pristup proksimalnom dijelu ascendentale aorte iglom na udaljenosti 6 cm od aortalnog prstena. Samojoj aorti se pristupi ministernotomijom ili prednjom desnom torakotomijom ovisno o položaju aorte. Danas se ova metoda primjenjuje u manje od 5% alternativnih pristupa u pacijenata koji nisu kandidati za transfemoralni pristup. (56,60) Iako se uspoređujući s transapikalnim

pristupom pokazala neznatna razlika u tridestodnevnom mortalitetu i postproceduralnom riziku pojave moždanog udara, ova se metoda smatra superiornom opcijom u pacijenata s narušenom funkcijom lijevog ventrikula, znatnijim oštećenjem apeksa miokarda te težim pulmonalnim poteškoćama. (61) Primarna kontraindikacija pri primjeni metode je porculanska aorta, dok su među relativnim pacijenati s prijašnjim sternotomijama ili pacijenata s ugrađenim premosnicama u kojih je potrebna detaljnija evaluacija. (52)

5.4.4. Transaksijalni (subklavijalni) pristup

Transaksijalni ili subklavijalni pristup jedna je od metoda alternativnih pristupa u TAVI proceduri. Najčešće se primjenjuje kirurška metoda pristupa lijevoj subklavijalnoj arteriji u području klavipektoralnog trokuta, međutim danas je metoda perkutanog pristupa subklavijalnoj arteriji sve popularnija jer je to jedina takva uz tranfemoralni pristup. Najveće prednosti ovog pristupa su mogućnost njenog izvođenja uz prisutnost bolesti perifernih krvnih žila, blizina mjesta pristupa aortalnom prstenu te za razliku od transapikalnog pristupa te u primjeni ove metode nije potrebna sternotomija. (62) Stijenka subklavijalne arterije je tanja i fragilnija nego ona u femoralne arterije, što ju čini podložnijom disekciji ili rupturi posebno ukoliko je kalcificirana ili povećanog tortuoziteta. (63) Dijametar subklavijalne arterije manji od 6 mm predstavlja dodatan rizik, a poseban oprez mora se obratiti na brahijalni pleksus zbog njegove blizine samoj arteriji. (62,64)

5.4.5. Transkarotidni pristup

Transkarotidni pristup jedna je od najnovijih ali i najčešće korištenih metoda

alternativnog pristupa. Predstavlja direktni pristup zajedničkoj karotidnoj arteriji čiji dijametar mora biti veći od 8 mm bez prisutnosti kalcifikata, stenoze ili izrazitog tortuoziteta. (52,65) Zbog visokog rizika ishemičkog moždanog udara, nužno je u planiranju ove metode obaviti opsežnu neurovaskularnu dijagnostiku koja uključuje ultrazvuk (UZV) i Color doppler (CD) obiju karotida, CT glave ili MRA u svrhu prikazivanja Willisovog kruga i detektiranja značajne aterosklerotske bolesti. (66) Velike prednosti ove metode su kraći put do aortalnog prstena, bolja kontrola implantacijskog uređaja i lakše pozicioniranje, kraća hospitalizacija i ranija mobilnost pacijenata što ovu metodu čini potencijalnim standardom u odabiru alternativnih metoda. (57)

5.5. Bioprostetičke valvule

Danas se u TAVI- proceduri koriste dvije vrste bioprostetičkih valvula: samošireće i balon šireće valvule. Prva generacija zalistaka bili su Edwards Sapiens dostupan u 22-24 French-a veličine 23 ili 26 mm i Medtronic CoreValve u 18 Fr velične 26 ili 29 mm. U CHOICE studiji, Edwards Sapien XT™ pokazao je viši postproceduralni uspjeh (95.9% naprema 77.5%) zbog rjeđe pojavnosti aortalne regurgitacije te smanjene potrebe ponovne ugradnje drugog zalistka. Osim ovog, nije bilo značajnih razlika u kardiovaskularnom mortalitetu, krvarenju ili vaskularnim komplikacijama između dvaju zalistaka. (67) Edwards Sapien zalistak je primjer balon širećeg zalistka koji se sastoji od okvira građenog od kobalta i kroma, trolisnog zalistak građenog od govedjeg perikardiuma te unutarnjeg i površinskog sloja građenog od PET(polyethylene terephthalate) materijala. CoreValve je primjer samoširećeg zalistka koji se sastoji od nitinolskog okvira, trolisnog zalistka građenog od svinjskog

perikardiuma te unutarnjeg i vanjskog sloja građenog također od perikardiuma svinje. Do danas su razvijeni poboljšani zalisci s manjim komplikacijama koji pripadaju trećoj generaciji: Edwards Sapien 3, Medtronic CoreValve i Evolut R, St Jude Medical Portico, Lotus Edge Valve (Boston Scientific) i drugi. (68)

5.6. Tijek procedure

TAVI se izvodi u općoj anesteziji ili dubokoj sedaciji ovisno o mjestu implantacijskog pristupa. Jedino u slučaju retrogradnog transfemoralnog puta, duboka sedacija je moguća te pruža brojne prednosti poput manjeg broja epizoda značajne hipotenzije, niže intraoperativne upotrebe vazokonstriktora, bržeg povratka svijesti te bržeg postoperativnog oporavka. (69,70) Suprotno tome, opća anestezija povezana je sa značajno manjom paravalvularnom regurgitacijom (PVR) koja je objašnjena mogućnošću korištenja TEE-a koji omogućava ispravno pozicioniranje valvule te detektira PVR u toku samog zahvata koju je moguće smanjiti dodatnom inflacijom balona. (71,72) Tijekom duboke sedacije potencijalno može doći do komplikacija koje zahtijevaju intubaciju te je nužno uvesti pacijenta u opću anesteziju. Pokazalo se da do konverzije u opću anesteziju dolazi u do 17% slučajeva. (73)

Osim osnovnog krvožilnog pristupa za pristup aortalnoj valvuli bilo transfemoralnog ili alternativnog, u većini slučajeva postavljaju se venski pristupi za postavljanje privremenog elektrostimulatora srca i dodatni arterijski pristup koji služi za pozicioniranje „pig tail“ katetera. (74) Svakom se pacijentu uvode još dvije intravenske (IV) kanile od kojih je jedna namijenjena isključivo za anestetike, a druga primjeni drugih lijekova i brzoj primjeni tekućina. Ukoliko pacijent nema otprije ugrađen elektrostimulator srca potrebno je uvesti desnostranu elektrodu uz pomoć

koje se provodi kratkotrajna ventrikulska tahikardija za vrijeme same balonske dilatacije i otpuštanja valule s katetera. Nakon postavljanja arterijskih i venskih uvodnica bolesniku se ordinira bolus doza nefrakcioniranog heparina (70-80 IJ/kg) uz naknadne pojedinačne doze radi održavanja aktiviranog vremena zgrušavanja (ACT -engl. activated clotting time) duljim od 250 sekundi. (74) Ključnu ulogu igraju fluoroskopija i angiografija kao glavne slikovne metode jer omogućuju visoku vremensku i prostornu rezoluciju u tijeku same procedure međutim ne pružaju dobru anatomsku orijentaciju koja se ispravlja multimodalnom 3D fuzijom prethodno snimljenih MR, CT ili PET snimki. (75)

Kod perkutanog transfemoralnog pristupa uvodni se omotač uvodi direktno u femoralnu arteriju. Kroz uvodni omotač, vodič kateter se retrogradno potiskuje u ascendentnu aortu do aortalnog zaliska kroz koji se pristupa lijevoj klijetki. Osnovni orijentir operaterima je „pig tail“ kateter koji se postavlja u nekoronarni kuspis nativnog aortalnog zaliska. (74) Prije se balonska valvuloplastika (BAV) smatrala obaveznim korakom prije same implantacije valvule, međutim povezana je s većim rizikom cerebralne embolizacije i teškom akutnom aortalnom regurgitacijom koja se javlja u 3% slučajeva prethodnog proširivanja balonom, te se danas više ne koristi i taj se korak preskače. (9) Preko žice vodilice uvodi se kateter s bioprostetičkim zaliskom koji je komprimirani i pozicioniran na vrhu katetera preko proširivog balona. Jednom kada se komprimirani zalistak vizualizira flurosopski na ispravnom položaju, balon se raširi te se bioprotetički aortalni ventil pozicionira preko native aortale valvule koja služi kao udloga protezi i stentu, koji je dio bioprostetičkog zaliska te učvršćuje umjetni zalistak u mjestu. Potom se uklanjaju drugi kateter i vodilica. (76)

Nakon pozicioniranja i implantacije bioprostetičke valvule direktno na nativni aortalni zalistak, obavlja se angiografija aorte kako bi se isključile vaskularne komplikacije te

potom i ehokardigrafska kontrola. (56,74)

Perkutano zatvaranje postupno se usvaja u rutinsku praksu i to samo kad je transfemoralni pristup u pitanju te kao manje invazivna metoda rezultira kraćim boravkom u bolnici. Danas je najčešće korištena metoda perkutanog zatvaranja istodobnom primjenom dva posebno dizajniranih sustava Perclose/ Proglide (Abbot Medical) (77,78) Inače, kirurško zatvaranje se primjenjuje u svim alternativnim pristupima ali i transfemoralnom te je povezano s niskom stopom vaskularnih komplikacija i omogućuje izravniju kontrolu hemostaze. (79)

5.7. Komplikacije

Do komplikacija vezanih uz TAVI proceduru može doći u tijeku samog zahvata ili postoperativno u kratkom roku ili nakon nekoliko godina. U tijeku samog zahvata, komplikacije tipične za TAVI su malpozicija valvule, paravalvularna aortalna regurgitacija i koronarna opstrukcija dok također može doći i do komplikacije koje nisu specifične za TAVI već su specifične za određeni implantacijski pristup (primjerice tamponada miokarda pri transapikalnom pristupu). Najteže od svih komplikacija su moždani udar i smrt. Prema podacima iz velikih studija, bolnička smrtnost iznosi 5,2%, mjesečna smrtnost 7%, a godišnja između 21,4 i 23,7%. (80–83)

5.7.1. Moždani udar

Cerebrovaskularna događanja mogu se pojaviti u 2 faze: u akutnoj fazi kao posljedica same procedure ili u kroničnoj kao posljedica poremećaja nastalih nakon

procedure. Iako je patogeneza moždanog udara ili tranzitorne ishemijske atake (TIA) najčešće multifaktorijalna, uključujući aterosklerozu, distribuciju moždanih krvnih žila i težinu aortalne stenoze, embolizacija ostaje najvjerojatniji dominantni mehanizam. (84,85) Neki autori upućuju da se čak 50% moždanih udara/ TIA u akutnoj postproceduralnoj fazi događa upravo u prva 24 sata što govori o važnoj ulozi manipulacije kateterom u aterosklerotski promjenjenoj aorti i teške kalcifikacije aortalne valvule u patogenezi cerebrovaskularnih komplikacija. (86) Nakon prvih 24 sata, osjetljivo razdoblje akutnih događanja predstavlja sljedećih 2 mjeseca kad je rizik od tromboembolijskih događanja, podrijetlom izravno s kompleksa native i bioprostetičke valvule ili kao posljedica postojeće ili novonastale atrijske fibrilacije, povećan. U tijeku kronične faze, incidencija cerebrovaskularnih zbivanja nakon TAVI procedure je podjednaka zbivanjima kao i nakon kirurške zamjene aortalne valvule što sugerira da je ovaj period obilježen rizičnim profilom samog pacijenta, a ne samom TAVI postupkom. (84,87–89)

Prema rezultatima 8 najvećih multicentarskih registara, incidencija moždanog udara nakon TAVI procedure je bila između 0.6% i 5%, s medijanom od 3.5%. (89) Incidencija moždanog udara u prvih 30 dana iznosi oko 3% sa smrtnošću od 12%. (90)

Iako su rezultati PARTNER studije (kohorta A) ukazivali na dvostruko veću incidenciju moždanog udara u pacijenata nakon TAVI procedure nego nakon kirurške zamjene aortalne valvule (4.6% naprema 2.4%, $p=0.07$), današnje velike metaanalize upućuju na nepostojanje značajne razlike u 30- dnevnom mortalitetu (2.7% vs. 3.1%, $p=0.08$) i incidenciji moždanog udara u jednoj godini (5.0% naprema 4.6%, $p=0.96$) između TAVI i kirurške metode, što naglašava neinferiornost TAVI procedure onoj kirurškoj. (31,91)

Upravo zbog najčešćeg embolijskog uzroka moždanog udara, razvijene su 2 strategije protekcije od embolije. Prva u svrhu smanjenja samog stvaranja tromba u vidu antitrombotske i antiagregacijske terapije, usavršavanja uređaja koji se koriste u proceduri i usavršavanje tehničkih dijelova procedure. Kao druga metoda razvili su se uređaju koji mehanički štite mozak jednom kad je tromb već stvoren. Ovakvi se uređaji koriste u toku samog zahvata i postavljaju se na supraaortalne krvne žile. Danas su na tržištu tri takva uređaja: Embrella Embolic Deflector device (Edwards Lifesciences; Irvine, California, United States), The TriGuard EPD (Keystone Heart Ltd., Herzliya, Israel), The Claret EPD (Claret Medical, Inc.; Santa Rosa, California, United States).

5.7.2. Paravalvularna regurgitacija

Paravalvularna regurgitacija (PVR) najčešća je komplikacija zahvata koja se javlja u oko 80% slučajeva. (92) PVR najčešće je blagog stupnja, međutim u do 20% slučajeva pojavljuje se u umjerenog ili teškom obliku te osim što predstavlja jedan od glavnih prediktivnih faktora u kratkoročnom i dugoročnom kliničkom ishodu, potencijalno je i glavni razlog superiornosti kirurške metode nad TAVI. (93) U bolesnika s umjerenim ili teškim oblikom PVR-a tridesetodnevni mortalitet je tri puta veći, a jednogodišnji mortalitet 2,3 puta veći u odnosu na bolesnike s blagim PVR-om odnosno onima bez PVR-a. (94) No, čak je i više zabrinjavajuća činjenica što je u bolesnika s blagim oblikom PVR-a, kojeg nalazimo u većem postotku u pacijenata, također zabilježen povećani mortalitet. (95)

Za razliku od kirurške metode u kojoj se za vrijeme samog zahvata, nativni zalistak ekscidira i time ostvaruje mogućnost boljeg pristupa valvule aortalnom prstenu, pri

pozicioniranju valvule u TAVI metodi, valvula se implantira direktno na nativnu valvulu čija neravna površina i nejednaki rubovi otežavaju odgovarajuće pozicioniranje što je razlog velike učestalosti pojave PVR. (86,96,97) Upravo su nepravilna morfologija anulusa, masivne kalcifikacije, nepravilna veličina valvule te neadekvatni kontakt valvule s aortalnim anulusom najčešći mehanizmi nastanka PVR-e. Od ključne je važnosti učiniti slikovnu evaluaciju veličine i oblika anulusa u tijeku TAVI zahvata jer igra ključnu ulogu u etiopatogenezi PVL, što je za razliku od kirurškog zahvata nemoguće napraviti direktnim putem. U tu svrhu koriste se TTE, TEE, multislojna kompjutorizirana tomografija (MSCT), angiografija ili MR. (98) U današnjoj kliničkoj praksi dvo-dimenzionalni TEE najčešće je korištena metoda, iako ima brojne limitacije. Veliki interes u usavršavanju uređaja korištenih u TAVI proceduri pojavio se i među proizvođačima bioprostetičkih valvuli koji su daljnjim razvijanjem postigli velike rezultate. Tako je danas učestalost pojave blagog PVR-a u uređaja treće generacije puno manja nego u uređaja druge generacije (1.7% naprema 7.6% , $p=0.03$), a učestalost srednjeg i teškog PVR-a smanjena je s 11.8% u uređaja druge generacije na 5.0% u uređaja treće generacije. (99) Iako su prijašnja istraživanja govorila u prilog balon širećih valvula kao onih s manjom pojavnosti PVR, današnje metaanalize upućuju da ne postoji značajna razlika između balon širećih i samoširećih valvula pri pojavnosti blagog PVR-a, dok pojavnost srednjeg i teškog oblika PVR-a ostaje nedovoljno razjašnjena. (100,101)

5.7.3. Vaskularne komplikacije

Definicija vaskularnih komplikacija prema VARC-2-u uključuje sve komplikacije koje su posljedica manipulacije kateterom, žicom i svih drugih manipulacija koje se izvode

u sklopu određenog vaskularnog pristupa. Također, prema VARC-2-u samo teške vaskularne komplikacije igraju ulogu u određivanju kliničkog ishoda. (102) Većina vaskularnih komplikacija vezana je uz krvarenje koje je najčešće mehaničke prirode te su povezana sa samim ubodnim mjestom. Relativno ih je lako sanirati, te se uvođenjem katetera užeg promjera i incidencija vaskularnih komplikacija smanjila. Teške su vaskularne komplikacije one koje su povezane s lošim kliničkim ishodima, uključujući veću učestalost krvarenja opasnih po život, srčanih i drugih uzroka smrti. Incidencija teških vaskularnih komplikacija varira između 10% i 17% te uključuje disekcije, perforacije, pseudoaneurizme, rupture, hematome i druge. (103,104) Najčešće zahtjevaju hitni kirurški ili endovaskularni zahvat, što rezultira povećanom dužinom ostanka u bolnici. Samim time, vaskularne komplikacije ostaju važno pitanje s obzirom da su jedni od glavnih neovisnih prediktora kratkoročne smrtnosti. (105) Vaskularne se komplikacije mogu pojaviti i kao posljedica nepravilnosti uređaja za zatvaranje kod perkutane metode pristupa. Međutim, s povećanjem broja zahvata i poboljšanjem tehnike izvođenja, operateri su se navikli koristiti uređaje za zatvaranje te je stopa uspjeha korištenja ovih uređaja povećana. (106)

5.7.4. Atrijska fibrilacija

Novonastala atrijska fibrilacija (AF) dobro je poznata komplikacija nakon TAVI zahvata, ali i kirurške metode zamjene aortalnog zalistka. Recentne metaanalize favoriziraju TAVI u odnosu na kiruršku metodu u vidu manje pojavnosti novonastala AF. (107) Svojom pojavom AF povećava rizik kardiovaskularne smrti i dovodi do porasta arterijskih emboličkih događaja. U većini slučajeva, epizode AF su asimptomatske i mogu ostati neprepoznate od strane kliničara. (108)

Značajan broj pacijenata ima AF i u vrijeme probira za TAVI, čak u 16% do 40% slučajeva AF i AS koegzistiraju u istog pacijenta. (109) Kronična AF je povezana sa značajno povećanim rizikom od smrti tijekom jednogodišnjeg praćenja, dok se čini da ne predstavlja faktor rizika smrtnosti u tridesetodnevnom mortalitetu niti kratkoročni odnosno dugoročni rizik za moždani udar. (110)

Štoviše, novonastala AF je čest nalaz u postoperativnom razdoblju nakon TAVI-ja, s incidencijom u rasponu od 0.7% do 31.9%. (111) Statistički je dokazana značajna povezanost pojave novonastale AF-e u osoba starije životne dobi, bijele rase, kroničnom bubrežnom bolesti, početnom kongestivnom srčanom zatajenju i onih s prethodnim kirurškim zahvatom na valvuli. (112) Kao jedni od neovisnih proceduralnih prediktora ističu se post-dilatacijska uporaba balona te transaksijalni pristup. (113,114) Rezultati studija ukazuju na važnost dvojne antitrombotske terapije u pacijenata s kroničnom i novonastalom AF, jer su upravo oni koji su bili tretirani samo jednom, imali najkraće preživljenje. (110) Važno je naglasiti da je recentno izvješće iz SOURCE XT registra pokazalo da prisutnost kronične ili novonastale AF povećava srčane i druge uzroke smrtnosti, no samo je novonastala AF povezana s povećanom stopom moždanog udara. (113)

5.8. Postproceduralni tijek i praćenje

Primarni ciljevi postproceduralnog upravljanja uključuju: praćenje i liječenje postproceduralnih komplikacija, ranu mobilizaciju i rehabilitaciju pacijenata. Nakon postupka, pacijenta se obično prati u jedinici za intenzivnu kardiološku njegu jedan do dva dana ili, u slučaju transapikog ili izravnog aortnog pristupa koji je zahtijevao torakotomiju, pacijenti se ekstubiraju i potom prebacuju u odjel za postoperativnu

njegu. Najčešće komplikacije u ovom razdoblju uključuju krvarenje na mjestu vaskularnog pristupa, druge vaskularne komplikacije, srčane aritmije, moždani udar, akutno zatajenje srca ili respiratorno zatajenje. (50,115) Nakon zahvata dolazi do poboljšanja sistoličke i dijastoličke funkcije srca što se često opaža zbog smanjenja naknadnog opterećenja, omogućujući tako smanjenje ili ravnomjernu obustavu inotropnih lijekova. (116) Ponekad su potrebne velike količine kristaloida (tj. normalne fiziološke otopine 0,9% NaCl-a) tijekom prvih sati kako bi se podržala funkcija kronično hipertrofirane male lijeve klijetke.

Bez obzira na korišteni pristup, privremena elektroda ostavljena je u desnom ventikulu 48 sati kod svih bolesnika bez prethodno implantiranog pacemakera, zbog rizika od novog srčanog bloka. Potreba za implantaciju stalnog pacemakera zbog pojave novonastalog bloka prevođenja nakon implantacije bioprostetičkih aortnih zalistaka kreće se od svega nekoliko posto pacijenata tretirano s balon širećim Edwards Sapien XT / Sapien 3 bioprotezom do 30% pacijenata liječenih samoširećim CoreValve Evolute R bioprotezom. (117,118)

U bolesnika s atrijskom fibrilacijom i drugim indikacijama za oralnu antikoagulantnu terapiju liječenje se provodi oralnim antikoagulansom (acenocoumarol ili varfarin) u kombinaciji s jednim antiagregacijskim agensom (ASA ili klopidogrel) u trajanju od 1 do 3 mjeseca, dok se u bolesnika bez prethodnih indikacija za kroničnu antikoagulacijsku terapiju, koristi dvostruka antiagregacijska terapija u svrhu sprečavanja tromboze bioproteze aortne valvule 1-6 mjeseci nakon TAVI-ja, koristeći dnevne doze održavanja od 75–100 mg ASA (nastavak na neodređeno vrijeme) i 75 mg klopidogrela (do šest mjeseci). (36,115,119–121)

Nadzorni TTE se smatra glavnom slikovnom metodom procjene funkcije

bioprostetičkog zaliska. (VARC) -2 predlaže je sljedeći raspored postproceduralnog praćenja: neposredno (prije otpuštanja bolesnika) nakon implantacija; jedan, šest i dvanaest mjeseci nakon implantacije; i nakon toga jednom godišnje. Uz to, indikacija za hitan TTE je pojava novih šumova ili simptoma kongestivnog zatajenja srca. (102)

U iskusnim TAVI centrima prosječno trajanje boravka u bolnici nakon TAVI procedure iznosi do pet dana u slučaju transfemoralnog pristupa i do sedam dana u slučaju alternativnih pristupa. (115)

6. Zaključak

Transkateterska implantacija aortalnog zaliska (TAVI) je minimalno invazivna metoda zamjene aortalnog zaliska. Indicirana je u pacijenta koji su pod visokim rizikom za kiruršku metodu ili su inoperabilni, te po najnovijim smjernicama i u onih sa srednje visokim rizikom.

Danas je TAVI postala jednako vrijedna metoda kirurškoj, ako ne i superiornija. Dok SAVR rezultira višim stopama krvarenja, akutnom ozljedom bubrega i pojavnosti novih aritmija, TAVI je povezan s višim stopama postproceduralne implantacije „pacemaker“-a, paravalvularnom regurgitacijom (PVR) i vaskularnih komplikacija. Stope smrtnosti, pojava cerebrovaskularnih događanja te infarkta miokarda (MI) slične su u oba pristupa. Ključne stavke razvoja TAVI postupka su u vidu unaprijeđivanja metoda alternativnog pristupa i izjednačavanjem njihove uspješnosti s transfemoralnim zbog rastućeg broja kandidata među starijom populacijom s perifernom vaskularnom bolešću. Kao najperspektivnija nameće se transkarotidna metoda pristupa. Razvoj bioprostetičkih valvula doveo je do manje učestale pojave PVR-e te potrebe zamjene prethodno ugrađene bioprostetičke valvule. U sklopu preproceduralne dijagnostike MSCT se pokazala kao metoda najbolje procjene aortalnog dijametra, stanja cirkulacijskog sustava s ciljem određivanja optimalnog mjesta implantacijskog pristupa te popratnih komorbiditeta. Ni vrijednost TTE i TEE nije zanemariva, posebno u periproceduralnom tijeku kada TEE-a omogućava ispravno pozicioniranje valvule te detektira pojavu PVR-a, no samo uz primjenu opće anestezije što je slučaj u svega 20% TAVI zahvata. U ostalim se slučajevima perkutanog transfemoralnog pristupa koristi 3D fuzija prethodno snimljenih MR, CT ili PET snimki s fluoroskopijom i angiografijom koje služe vizualizaciji u toku zahvata. Prije samog postupka pacijentima se ordinira početna doza acetilsalicilne kiseline

(ASA) (300 mg), i u većina slučajeva početnu dozu klopidogrela (300 mg) te najviše 24 sata prije procedure, antibiotska profilaksa cefalosporinom prve ili druge generacije (ili vankomicinom kod alergije na β -laktame). Nakon zahvata pacijenta se obično prati u jedinici za intenzivnu kardiološku njegu jedan do dva dana te naknadno na odjel postoperativne njege prosječno do tri dana u slučaju transfemoralnog pristupa i do pet dana u slučaju alternativnih pristupa. Postproceduralno bolesnicima se uvodi dvostruka antiagregacijska terapija jedan do šest mjeseci nakon TAVI-ja, koristeći dnevne doze održavanja od 75–100 mg ASA na neodređeno vrijeme i 75 mg klopidogrela do šest mjeseci. U procjeni funkcije bioprostetičkog zaliska, TTE se koristi neposredno nakon implantacija, jedan, šest i dvanaest mjeseci nakon implantacije te nakon toga jedanput godišnje.

7. Zahvala

Za početak, posebno hvala mentoru doc.dr.sc. Borisu Starčeviću koji me je uveo u ovu temu i svojim savjetima i velikim iskustvom, pomogao i olakšao pisanje ovog diplomskog rada.

Želim zahvaliti i svim svojim osnovnoškolskim, srednjoškolskim i kolegama-prijateljima koji su zajedno sa mnom prolazili kroz ovo šestogodišnje iskustvo i bili mi velika podrška i oslonac.

I na kraju, zadnje i najveće hvala želim izraziti svojoj obitelji na njihovoj ljubavi i neizmjerne podršci.

8. Literatura

1. Van Hemelrijck M, Taramasso M, De Carlo C, Kuwata S, Regar E, Nietlispach F, i sur. Recent advances in understanding and managing aortic stenosis. *F1000Res*. 2018 Jan 16;7:58.
2. Arora S, Misenheimer JA, Ramaraj R. Transcatheter aortic valve replacement: Comprehensive review and present status. *Tex Heart Inst J*. 2017 Feb 1;44(1):29-38.
3. Harky A, Wong CHM, Hof A, Froghi S, Ahmad MU, Howard C, i sur. Stented versus Stentless Aortic Valve Replacement in Patients with Small Aortic Root: A Systematic Review and Meta-Analysis. *Innovations (Phila)*. Nov/Dec 2018;13(6):404-416.
4. Cribier A, Saoudi N, Berland J, Savin T, Rocha P, Letac B. Percutaneous transluminal valvuloplasty of acquired aortic stenosis in elderly patients: An alternative to valve replacement? *Lancet*. 1986 Jan 11;1(8472):63-7.
5. Andersen HR, Knudsen LL, Hasenkam JM. Transluminal implantation of artificial heart valves. Description of a new expandable aortic valve and initial results with implantation by catheter technique in closed chest pigs. *Eur Heart J*. 1992 May;13(5):704-8.
6. Bonhoeffer P, Boudjemline Y, Saliba Z, Merckx J, Aggoun Y, Bonnet D, i sur. Percutaneous replacement of pulmonary valve in a right-ventricle to pulmonary-artery prosthetic conduit with valve dysfunction. *Lancet*. 2000 Oct 21;356(9239):1403-5.
7. Cribier A, Eltchaninoff H, Bash A, Borenstein N, Tron C, Bauer F, i sur.

- Percutaneous transcatheter implantation of an aortic valve prosthesis for calcific aortic stenosis: First human case description. *Circulation*. 2002 Dec 10;106(24):3006–8.
8. Clayton B, Morgan-Hughes G, Roobottom C. Transcatheter aortic valve insertion (TAVI): A review. *Br J Radiol*. 2014 Jan; 87(1033): 20130595.
 9. Akodad M, Lefèvre T. TAVI: Simplification Is the Ultimate Sophistication. *Front Cardiovasc Med*. 2018 Jul 18;5:96.
 10. Baumgartner H, Falk V, Bax JJ, De Bonis M, Hamm C, Holm PJ, i sur. 2017 ESC/EACTS Guidelines for the management of valvular heart disease. *Eur Heart J*. 2017 Aug 26;38(36):2739–91.
 11. Reinöhl J, Kaier K, Reinecke H, Schmoor C, Frankenstein L, Vach W, i sur. Effect of Availability of Transcatheter Aortic-Valve Replacement on Clinical Practice. *N Engl J Med*. 2015 Dec 17;373(25):2438–47.
 12. Go AS, Mozaffarian D, Roger VL, Benjamin EJ, Berry JD, Borden WB, i sur. Executive summary: Heart disease and stroke statistics-2013 update: A Report from the American Heart Association. *Circulation*. 2013 Jan 1;127(1):e6-e245.
 13. Nishimura RA, Otto CM, Bonow RO, Carabello BA, Erwin JP, Guyton RA, i sur. 2014 AHA/ACC guideline for the management of patients with valvular heart disease: A report of the American college of cardiology/American heart association task force on practice guidelines. *J Am Coll Cardiol*. 2014 Jun 10;63(22).
 14. Coffey S, Cox B, Williams MJA. The prevalence, incidence, progression, and risks of aortic valve sclerosis: A systematic review and meta-analysis. *J Am*

- Coll Cardiol. 2014 Jul 1;63(25 PART A):2852–61.
15. Nkomo VT, Gardin JM, Skelton TN, Gottdiener JS, Scott CG, Enriquez-Sarano M. Burden of valvular heart diseases: a population-based study. *Lancet*. 2006 Sep 16;368(9540):1005–11.
 16. Siu SC, Silversides CK. Bicuspid Aortic Valve Disease. Vol. 55, *Journal of the American College of Cardiology*. *J Am Coll Cardiol*. 2010 Jun 22;55(25):2789-800.
 17. Bakaeen FG, Rosengart TK, Carabello BA. Aortic Stenosis. *Ann Intern Med*. 2017 Jan 3;166(1):ITC1-ITC16.
 18. Lindman BR, Clavel MA, Mathieu P, Lung B, Lancellotti P, Otto CM, et al. Calcific aortic stenosis. *Nat Rev Dis Prim*. 2016 Mar 3;2(1):16006.
 19. Dweck MR, Boon NA, Newby DE. Calcific aortic stenosis: A disease of the valve and the myocardium. *J Am Coll Cardiol*. 2012 Nov 6;60(19):1854-63.
 20. Carabello BA, Paulus WJ. Aortic stenosis. *Lancet*. 2009 Mar 14;373(9667):956-66.
 21. Gravanis MB, Robinson PH, Hertzler GL. Hypertrophic cardiomyopathy evolving into a hypokinetic and dilated left ventricle: Coronary embolization as a probable pathogenetic mechanism. *Clin Cardiol*. 1990 Jul 1;13(7):500–5.
 22. Spaccarotella C, Mongiardo A, Indolfi C. Pathophysiology of aortic stenosis and approach to treatment with percutaneous valve implantation. *Circ J*. 2011;75(1):11–9.
 23. Ross J, Braunwald E. Aortic stenosis. *Circulation*. 1968 Jul;38(1 Suppl):61-7.

24. Aronow WS. Citation: Aronow WS (2013) Indications for Surgical Aortic Valve Replacement. *J Cardiovasc Dis Diagn.* 2013;1(4):103.
25. Carabello BA. Evaluation and management of patients with aortic stenosis. *Circulation.* 2002 Apr 16; 105(15):1746-50.
26. Zakkar M, Bryan AJ, Angelini GD. Aortic stenosis: Diagnosis and management. *BMJ.* 2016 Oct 19;355:i5425.
27. Grimard BH, Safford RE, Burns EL. Aortic Stenosis: Diagnosis and Treatment. *Am Fam Physician.* 2016 Mar 1;93(5):371-8.
28. Otto CM, Kumbhani DJ, Alexander KP, Calhoon JH, Desai MY, Kaul S, i sur. 2017 ACC Expert Consensus Decision Pathway for Transcatheter Aortic Valve Replacement in the Management of Adults With Aortic Stenosis: A Report of the American College of Cardiology Task Force on Clinical Expert Consensus Documents. *J Am Coll Cardiol.* 2017 Mar 14;69(10):1313–46.
29. Teo KK, Corsi DJ, Tam JW, Dumesnil JG, Chan KL. Lipid Lowering on Progression of Mild to Moderate Aortic Stenosis: Meta-analysis of the Randomized Placebo-Controlled Clinical Trials on 2344 Patients. *Can J Cardiol.* 2011 Nov;27(6):800–8.
30. Guidelines on the management of valvular heart disease (version 2012) | *European Heart Journal* | Oxford Academic [Internet]. [pristupljeno 25.06.2020.]. Dostupno na: <https://academic.oup.com/eurheartj/article/33/19/2451/483360#89294392>
31. Smith CR, Leon MB, Mack MJ, Miller DC, Moses JW, Svensson LG, i sur. Transcatheter versus surgical aortic-valve replacement in high-risk patients. *N*

- Engl J Med. 2011 Jun 9;364(23):2187–98.
32. Figulla HR, Franz M, Lauten A. The History of Transcatheter Aortic Valve Implantation (TAVI)—A Personal View Over 25 Years of development. *Cardiovasc Revasc Med*. 2020 Mar;21(3):398-403.
 33. Leon MB, Smith CR, Mack M, Miller DC, Moses JW, Svensson LG, i sur. Transcatheter Aortic-Valve Implantation for Aortic Stenosis in Patients Who Cannot Undergo Surgery. *N Engl J Med*. 2010 Oct 21;363(17):1597–607.
 34. Unić D, Sutlić Ž, Starčević B, Rudež I, Barić D, Bradić N, i sur. Uloga integriranog „heart-team-a“ pri transkateterskoj ugradnji aortnog zaliska – dvogodišnje iskustvo. *Cardiologica Croatica* 2012;(Suppl 1):86-7
 35. Holmes DR, Mack MJ, Kaul S, Agnihotri A, Alexander KP, Bailey SR, i sur. 2012 ACCF/AATS/SCAI/STS Expert Consensus Document on Transcatheter Aortic Valve Replacement: Developed in collaboration with the American Heart Association, American Society of Echocardiography, European Association for Cardio-Thoracic Surgery, Heart Failure Society of America, Mended Hearts, Society of Cardiovascular Anesthesiologists. *Ann Thorac Surg*. 2012 Apr;93(4):1340–95.
 36. Vahanian A, Alfieri OR, Al-Attar N, Antunes MJ, Bax J, Cormier B, i sur. Transcatheter valve implantation for patients with aortic stenosis: a position statement from the European Association of Cardio-Thoracic Surgery (EACTS) and the European Society of Cardiology (ESC), in collaboration with the European Association of Percutaneous Cardiovascular Interventions (EAPCI). *Eur Heart J*. 2008 Jun;29(11):1463-70.
 37. Puskas JD, Kilgo PD, Thourani VH, Lattouf OM, Chen E, Vega JD, et al. The

- society of thoracic surgeons 30-day predicted risk of mortality score also predicts long-term survival. *Ann Thorac Surg.* 2012 Jan;93(1):26–35.
38. Posenhek R, lung B, Tornos P, Antunes MJ, Prendergast BD, Otto CM i sur. ESC Working Group on Valvular Heart Disease Position Paper: assessing the risk of interventions in patients with valvular heart disease. *Eur Heart J.* 2012 Apr; 33(7): 822–828.
 39. Nashef SAM, Roques F, Sharples LD, Nilsson J, Smith C, Goldstone AR, i sur. Euroscore II. *Eur J Cardio-thoracic Surg.* 2012;41(4):734–45.
 40. Kunt AG, Kurtcephe M, Hidiroglu M, Cetin L, Kucuker A, Bakuy V i sur. Comparison of Original EuroSCORE, EuroSCORE II and STS Risk Models in a Turkish Cardiac Surgical Cohort. *Interact Cardiovasc Thorac Surg.* 2013 May; 16(5): 625–629.
 41. Hildebrandt HA, Mahabadi AA, Totzeck M, Jánosi RA, Lind AY, Rassaf T i sur. Imaging for planning of transcatheter aortic valve implantation. *Herz.* 2017 Sep 1;42(6):554–63.
 42. Smith LA, Monaghan MJ Monitoring of procedures: peri-interventional echo assessment for transcatheter aortic valve implantation | *European Heart Journal - Cardiovascular Imaging* | Oxford Academic [Internet]. [pristupljeno 29.06.2020.]. Dostupno na:
<https://academic.oup.com/ehjcmimaging/article/14/9/840/2397584>
 43. De Heer LM, Kluin J, Stella PR, Sieswerda GTJ, Mali WPTM, Van Herwerden LA, i sur. Multimodality imaging throughout transcatheter aortic valve implantation. *Future Cardiol.* 2012 May;8(3):413-24.

44. Latsios G, Spyridopoulos TN, Toutouzas K, Synetos A, Trantalís G, Stathogiannis K, i sur. Multi-slice CT (MSCT) imaging in pretrans-catheter aortic valve implantation (TAVI) screening. How to perform and how to interpret. *Hellenic J Cardiol.* Jan-Feb 2018;59(1):3-7.
45. Okuyama K, Jilaihawi H, Kashif M, Takahashi N, Chakravarty T, Pokhrel H, i sur. Transfemoral access assessment for transcatheter aortic valve replacement: Evidence-based application of computed tomography over invasive angiography. *Circ Cardiovasc Imaging.* 2014 Dec 31;8(1):e001995.
46. Hayashida K, Lefvre T, Chevalier B, Hovasse T, Romano M, Garot P, i sur. Transfemoral aortic valve implantation: New criteria to predict vascular complications. *JACC Cardiovasc Interv.* 2011 Aug;4(8):851-8.
47. Latsios G, Toutouzas K, Tousoulis D, Synetos A, Stathogiannis K, Stefanadis C. Jamming of the 18F sheath's tip inside a severely calcified femoral artery. *Int J Cardiol.* 2013 Jul 1;166(3):e48–9.
48. Zaman S, Gooley R, McCormick L, Harper R, Meredith IT. Pre - Transcatheter Aortic Valve Implantation Workup in the Cardiac Catheterisation Laboratory. *Heart Lung Circ.* 2015 Dec;24(12):1162-70.
49. Goel SS, Ige M, Tuzcu EM, Ellis SG, Stewart WJ, Svensson LG, i sur. Severe aortic stenosis and coronary artery disease - Implications for management in the transcatheter aortic valve replacement era: A comprehensive review. *J Am Coll Cardiol.* 2013. Jul 2;62(1):1-10.
50. Witkowski A, Polska K, Dąbrowski M, Finkelstein A. ARTYKUŁ SPECJALNY / STATE-OF-THE-ART REVIEW Transcatheter aortic valve implantation. *Kardiol Pol.* 2017;75:837–44.

51. Leshem-Rubinow E, Amit S, Steinvil A, Ben-Assa E, Abramowitz Y, Keren G, i sur. Frequency, pattern, and cause of fever following transfemoral transcatheter aortic valve implantation. *Am J Cardiol*. 2014 Mar 15;113(6):1001–5.
52. Murdock JE, Jensen HA, Thourani VH. Nontransfemoral Approaches to Transcatheter Aortic Valve Replacement. Vol. 4, *Interv Cardiol Clin*. 2015 Jan;4(1):95-105.
53. Corrigan FE, Gleason PT, Condado JF, Lisko JC, Chen JH, Kamioka N, et al. Imaging for Predicting, Detecting, and Managing Complications After Transcatheter Aortic Valve Replacement. *JACC Cardiovasc Imaging*. 2019 May;12(5):904-920.
54. Grover FL, Vemulapalli S, Carroll JD, Edwards FH, Mack MJ, Thourani VH, i sur. 2016 Annual Report of The Society of Thoracic Surgeons/American College of Cardiology Transcatheter Valve Therapy Registry. *J Am Coll Cardiol*. 2017 Mar 14;69(10):1215–30.
55. Ludman PF, Moat N, De Belder MA, Blackman DJ, Duncan A, Banya W, i sur. Transcatheter aortic valve implantation in the United Kingdom: Temporal trends, predictors of outcome, and 6-year follow-up: A report from the UK transcatheter aortic valve implantation (TAVI) registry, 2007 to 2012. *Circulation*. 2015 Mar 31;131(13):1181–90.
56. Pascual I, Carro A, Avanzas P, Hernández-Vaquero D, Díaz R, Rozado J, i sur. Vascular approaches for transcatheter aortic valve implantation. *J Thorac Dis*. 2017 May;9(Suppl 6):S478-S487.
57. Pour-Ghaz I, Raja J, Bayoumi M, Manolukas T, Khouzam RN, Ibebuogu UN.

- Transcatheter aortic valve replacement with a focus on transcarotid: a review of the current literature. *Ann Transl Med.* 2019 Sep;7(17):420–420.
58. Bleiziffer S, Krane M, Deutsch MA, Elhmidi Y, Piazza N, Voss B, i sur. Which way in? The Necessity of Multiple Approaches to Transcatheter Valve Therapy. *Curr Cardiol Rev.* 2014 Feb 27;9(4):268–73.
 59. Al-Hijji MA, Zack CJ, Nkomo VT, Pislaru S V., Pellikka PA, Reeder GS, i sur. Left ventricular remodeling and function after transapical versus transfemoral transcatheter aortic valve replacement. *Catheter Cardiovasc Interv.* 2019 Nov 1;94(5):738–44.
 60. Overtchouk P, Modine T. Alternate access for TAVI: Stay clear of the chest. *Interv Cardiol.* 2018 Sep; 13(3): 145–150.
 61. Bonaros N, Petzina R, Cocchieri R, Jagielak D, Aiello M, Lapeze J, i sur. Transaortic transcatheter aortic valve implantation as a first-line choice or as a last resort? An analysis based on the ROUTE registry. *Eur J Cardio-thoracic Surg.* 2017 May 1;51(5):919–26.
 62. Caceres M, Braud R, Roselli EE. The axillary/subclavian artery access route for transcatheter aortic valve replacement: A systematic review of the literature. *Ann Thorac Surg.* 2012 Mar;93(3):1013-8.
 63. Patel JS, Krishnaswamy A, Svensson LG, Tuzcu EM, Mick S, Kapadia SR. Access Options for Transcatheter Aortic Valve Replacement in Patients with Unfavorable Aortoiliac/femoral Anatomy. *Curr Cardiol Rep.* 2016 Nov;18(11):110.
 64. Asgar AW, Mullen MJ, Delahunty N, Davies SW, Dalby M, Petrou M, i sur.

- Transcatheter aortic valve intervention through the axillary artery for the treatment of severe aortic stenosis. *J Thorac Cardiovasc Surg.* 2009 Mar;137(3):773–5.
65. Kirker EB, Hodson RW, Spinelli KJ, Korngold EC. The Carotid Artery as a Preferred Alternative Access Route for Transcatheter Aortic Valve Replacement. *Ann Thorac Surg.* 2017 Aug;104(2):621-629.
 66. Young MN, Singh V, Sakhuja R. A Review of Alternative Access for Transcatheter Aortic Valve Replacement. *Curr Treat Options Cardiovasc Med.* 2018 Jul 4;20(7):62.
 67. Abdel-Wahab M, Mehilli J, Frerker C, Neumann FJ, Kurz T, Tölg R, i sur. Comparison of balloon-expandable vs self-expandable valves in patients undergoing transcatheter aortic valve replacement: The CHOICE randomized clinical trial. *JAMA - J Am Med Assoc.* 2014 Apr 16;311(15):1503–14.
 68. Braxton JH, Rasmussen KS, Shah MS. Transcatheter Aortic Valve Replacement: A Review. *Surg Clin North Am.* 2017 Aug;97(4):899-921.
 69. Klein AA, Skubas NJ, Ender J. Controversies and complications in the perioperative management of transcatheter aortic valve replacement. *Anesth Analg.* 2014 Oct;119(4):784-98.
 70. Zaouter C, Hemmerling TM, Mion S, Leroux L, Remy A, Ouattara A. Feasibility of Automated Propofol Sedation for Transcatheter Aortic Valve Implantation: A Pilot Study. *Anesth Analg.* 2017 Nov 1;125(5):1505–12.
 71. Oguri A, Yamamoto M, Mouillet G, Gilard M, Laskar M, Eltchaninoff H, i sur. Clinical outcomes and safety of transfemoral aortic valve implantation under

- general versus local anesthesia subanalysis of the French aortic national CoreValve and Edwards 2 registry. *Circ Cardiovasc Interv.* 2014 Aug 1;7(4):602–10.
72. Bagur R, Rodés-Cabau J, Doyle D, De Larocheillère R, Villeneuve J, Lemieux J, i sur. Usefulness of TEE as the primary imaging technique to guide transcatheter transapical aortic valve implantation. *JACC Cardiovasc Imaging.* 2011 Feb;4(2):115–24.
73. Bergmann L, Kahlert P, Eggebrecht H, Frey U, Peters J, Kottenberg E. Transfemoral aortic valve implantation under sedation and monitored anaesthetic care - A feasibility study. *Anaesthesia.* 2011 Nov;66(11):977–82.
74. Ostojić Z. Vrijednost testova agregacije trombocita u procjeni paravalvularne regurgitacije nakon transkateterske ugradnje aortnog zaliska [disertacija]. Zagreb: Sveučilište u Zagrebu, Medicinski fakultet; 2019.
75. Vernikouskaya I, Rottbauer W, Seeger J, Gonska B, Rasche V, Wöhrle J. Patient-specific registration of 3D CT angiography (CTA) with X-ray fluoroscopy for image fusion during transcatheter aortic valve implantation (TAVI) increases performance of the procedure. *Clin Res Cardiol.* 2018 Jun 1;107(6):507–16.
76. Stortecky S, Buellesfeld L, Wenaweser P, Windecker S. Transcatheter aortic valve implantation: The procedure. *Heart.* 2012 Nov;98 Suppl 4:iv44-51.
77. Webb J, Gerosa G, Lefèvre T, Leipsic J, Spence M, Thomas M, i sur. Multicenter evaluation of a next-generation balloon-expandable transcatheter aortic valve. *J Am Coll Cardiol.* 2014 Dec 2;64(21):2235–43.
78. Kadakia MB, Herrmann HC, Desai ND, Fox Z, Ogbara J, Anwaruddin S, i sur.

- Factors associated with vascular complications in patients undergoing balloon-expandable transfemoral transcatheter aortic valve replacement via open versus percutaneous approaches. *Circ Cardiovasc Interv.* 2014 Aug 1;7(4):570–6.
79. Leclercq F, Akodad M, Macla JC, Gandet T, Lattuca B, Schmutz L, i sur. Vascular complications and bleeding after transfemoral transcatheter aortic valve implantation performed through open surgical access. *Am J Cardiol.* 2015 Nov 1;116(9):1399–404.
80. Adams DH, Popma JJ, Reardon MJ, Yakubov SJ, Coselli JS, Deeb GM, i sur. Transcatheter Aortic-Valve Replacement with a Self-Expanding Prosthesis. *N Engl J Med.* 2014 May 8;370(19):1790–8.
81. Holmes DR, Brennan JM, Rumsfeld JS, Dai D, O'Brien SM, Vemulapalli S, i sur. Clinical outcomes at 1 year following transcatheter aortic valve replacement. *JAMA - J Am Med Assoc.* 2015 Mar 10;313(10):1019–28.
82. Walther T, Hamm CW, Schuler G, Berkowitsch A, Kötting J, Mangner N, i sur. Perioperative results and complications in 15,964 transcatheter aortic valve replacements: Prospective data from the GARY registry. *J Am Coll Cardiol.* 2015 May 26;65(20):2173–80.
83. Duncan A, Ludman P, Banya W, Cunningham D, Marlee D, Davies S, i sur. Long-term outcomes after transcatheter aortic valve replacement in high-risk patients with severe aortic stenosis: The U.K. Transcatheter Aortic Valve Implantation Registry. *JACC Cardiovasc Interv.* 2015 Apr 27;8(5):645–53.
84. Fanning JP, Walters DL, Platts DG, Eeles E, Bellapart J, Fraser JF. Characterization of neurological injury in transcatheter aortic valve

- implantation: How clear is the picture? *Circulation*. 2014 Jan 28;129(4):504-15.
85. Tay ELW, Gurvitch R, Wijesinghe N, Nielispach F, Wood D, Cheung A, et al. A high-risk period for cerebrovascular events exists after transcatheter aortic valve implantation. *JACC Cardiovasc Interv*. 2011 Dec;4(12):1290–7.
 86. Nombela-Franco L, Webb JG, De Jaegere PP, Toggweiler S, Nuis RJ, Dager AE, i sur. Timing, predictive factors, and prognostic value of cerebrovascular events in a large cohort of patients undergoing transcatheter aortic valve implantation. *Circulation*. 2012 Dec 18;126(25):3041–53.
 87. Van Mieghem NM, Schipper MEI, Ladich E, Faqiri E, Van Der Boon R, Randjari A, i sur. Histopathology of embolic debris captured during transcatheter aortic valve replacement. *Circulation*. 2013 Jun 4;127(22):2194–201.
 88. Amat-Santos IJ, Rodés-Cabau J, Urena M, DeLarochelière R, Doyle D, Bagur R, i sur. Incidence, predictive factors, and prognostic value of new-onset atrial fibrillation following transcatheter aortic valve implantation. *J Am Coll Cardiol*. 2012 Jan 10;59(2):178–88.
 89. Hynes BG, Rodés-Cabau J. Transcatheter aortic valve implantation and cerebrovascular events: the current state of the art. *Ann N Y Acad Sci*. 2012 Apr 1;1254(1):151–63.
 90. Muralidharan A, Thiagarajan K, Van Ham R, Gleason TG, Mulukutla S, Schindler JT, i sur. Meta-Analysis of Perioperative Stroke and Mortality in Transcatheter Aortic Valve Implantation. *Am J Cardiol*. 2016 Oct 1;118(7):1031–45.

91. Shah K, Chaker Z, Busu T, Badhwar V, Alqahtani F, Alvi M, i sur. Meta-Analysis Comparing the Frequency of Stroke After Transcatheter Versus Surgical Aortic Valve Replacement. *Am J Cardiol*. 2018 Oct 1;122(7):1215–21.
92. Pibarot P, Hahn RT, Weissman NJ, Monaghan MJ. Assessment of paravalvular regurgitation following TAVR: A proposal of unifying grading scheme. *JACC Cardiovasc Imaging*. 2015 Mar;8(3):340-60.
93. Koos R, Mahnken AH, Dohmen G, Brehmer K, Günther RW, Autschbach R, i sur. Association of aortic valve calcification severity with the degree of aortic regurgitation after transcatheter aortic valve implantation. *Int J Cardiol*. 2011 Jul 15;150(2):142–5.
94. Tamburino C, Capodanno D, Ramondo A, Petronio AS, Etori F, Santoro G, i sur. Incidence and predictors of early and late mortality after transcatheter aortic valve implantation in 663 patients with severe aortic stenosis. *Circulation*. 2011 Jan 25;123(3):299–308.
95. Kodali SK, Williams MR, Smith CR, Svensson LG, Webb JG, Makkar RR, i sur. Two-Year Outcomes after Transcatheter or Surgical Aortic-Valve Replacement. *N Engl J Med*. 2012 May 3;366(18):1686–95.
96. Willson AB, Webb JG, Labounty TM, Achenbach S, Moss R, Wheeler M, i sur. 3-dimensional aortic annular assessment by multidetector computed tomography predicts moderate or severe paravalvular regurgitation after transcatheter aortic valve replacement: A multicenter retrospective analysis. *J Am Coll Cardiol*. 2012 Apr 3;59(14):1287–94.
97. Hayashida K, Bouvier E, Lefèvre T, Hovasse T, Morice MC, Chevalier B, i sur. Impact of CT-guided valve sizing on post-procedural aortic regurgitation in

- transcatheter aortic valve implantation. *EuroIntervention*. 2012 Sep;8(5):546–55.
98. Jabbour A, Ismail TF, Moat N, Gulati A, Roussin I, Alpendurada F, i sur. Multimodality imaging in transcatheter aortic valve implantation and post-procedural aortic regurgitation: Comparison among cardiovascular magnetic resonance, cardiac computed tomography, and echocardiography. *J Am Coll Cardiol*. 2011 Nov 15;58(21):2165–73.
 99. Early Clinical Outcomes of Transcatheter Aortic Valve Replacement in Left Ventricular Outflow Tract Calcification: New-Generation Device vs Early-Generation Device | *Journal of Invasive Cardiology* [Internet]. [pristupljeno 23.06.2020.]. Dostupno na: <https://www.invasivecardiology.com/articles/early-clinical-outcomes-transcatheter-aortic-valve-replacement-left-ventricular-outflow>
 100. Toggweiler S, Humphries KH, Lee M, Binder RK, Moss RR, Freeman M, i sur. 5-year outcome after transcatheter aortic valve implantation. *J Am Coll Cardiol*. 2013 Jan 29;61(4):413–9.
 101. He C, Xiao L, Liu J. Safety and efficacy of self-expandable Evolut R vs. balloon-expandable Sapien 3 valves for transcatheter aortic valve implantation: A systematic review and meta-analysis. *Exp Ther Med*. 2019 Sep 12;18(5).
 102. Kappetein AP, Head SJ, Généreux P, Piazza N, Van Mieghem NM, Blackstone EH, i sur. Updated standardized endpoint definitions for transcatheter aortic valve implantation: The Valve Academic Research Consortium-2 consensus document. *J Thorac Cardiovasc Surg*. 2013 Jan 1;145(1):6–23.
 103. Moat NE, Ludman P, De Belder MA, Bridgewater B, Cunningham AD, Young

- CP, i sur. Long-term outcomes after transcatheter aortic valve implantation in high-risk patients with severe aortic stenosis: The U.K. TAVI (United Kingdom transcatheter aortic valve implantation) registry. *J Am Coll Cardiol*. 2011 Nov 8;58(20):2130–8.
104. Gilard M, Eltchaninoff H, Lung B, Donzeau-Gouge P, Chevreul K, Fajadet J, i sur. Registry of transcatheter aortic-valve implantation in high-risk patients. *N Engl J Med*. 2012 May 3;366(18):1705–15.
105. Agarwal S, Tuzcu EM, Krishnaswamy A, Schoenhagen P, Stewart WJ, Svensson LG, i sur. Transcatheter aortic valve replacement: Current perspectives and future implications. *Heart*. 2015 Feb;101(3):169-77.
106. Haulon S, Hassen Khodja R, Proudfoot CW, Samuels E. A systematic literature review of the efficacy and safety of the Prostar XL device for the closure of large femoral arterial access sites in patients undergoing percutaneous endovascular aortic procedures. *Eur J Vasc Endovasc Surg*. 2011 Feb;41(2):201-13.
107. Gargiulo G, Sannino A, Capodanno D, Barbanti M, Buccheri S, Perrino C, i sur. Transcatheter aortic valve implantation versus surgical aortic valve replacement: A Systematic review and meta-analysis. *Ann Intern Med*. 2016 Sep 6;165(5):334-44.
108. Robert R, Porot G, Vernay C, Buffet P, Fichot M, Guenancia C, i sur. Incidence, Predictive Factors, and Prognostic Impact of Silent Atrial Fibrillation After Transcatheter Aortic Valve Implantation. *Am J Cardiol*. 2018 Aug 1;122(3):446–54.
109. Go AS, Hylek EM, Phillips KA, Chang YC, Henault LE, Selby J V., i sur.

- Prevalence of diagnosed atrial fibrillation in adults: National implications for rhythm management and stroke prevention: The anticoagulation and risk factors in atrial fibrillation (ATRIA) study. *J Am Med Assoc.* 2001 May 9;285(18):2370–5.
110. Sannino A, Stoler RC, Lima B, Szerlip M, Henry AC, Vallabhan R, i sur. Frequency of and Prognostic Significance of Atrial Fibrillation in Patients Undergoing Transcatheter Aortic Valve Implantation. *Am J Cardiol.* 2016 Nov 15;118(10):1527–32.
111. Stortecky S, Windecker S, Pilgrim T, Heg D, Buellesfeld L, Khattab AA, i sur. Cerebrovascular accidents complicating transcatheter aortic valve implantation: Frequency, timing and impact on outcomes. *EuroIntervention.* 2012 May;8(1):62–70.
112. Kalra R, Patel N, Doshi R, Arora G, Arora P. Evaluation of the Incidence of New-Onset Atrial Fibrillation after Aortic Valve Replacement. *JAMA Intern Med.* 2019 Aug 1;179(8):1122–30.
113. Tarantini G, Mojoli M, Windecker S, Wendler O, Lefèvre T, Saia F, i sur. Prevalence and Impact of Atrial Fibrillation in Patients with Severe Aortic Stenosis Undergoing Transcatheter Aortic Valve Replacement An Analysis from the SOURCE XT Prospective Multicenter Registry. *JACC Cardiovasc Interv.* 2016 May 9;9(9):937–46.
114. Tanawuttiwat T, O'Neill BP, Cohen MG, Chinthakanan O, Heldman AW, Martinez CA, i sur. New-onset atrial fibrillation after aortic valve replacement: Comparison of transfemoral, transapical, transaortic, and surgical approaches. *J Am Coll Cardiol.* 2014 Apr 22;63(15):1510–9.

115. Hawkey MC, Lauck SB, Perpetua EM, Fowler J, Schnell S, Speight M, i sur. Transcatheter aortic valve replacement program development: Recommendations for best practice. *Catheter Cardiovasc Interv.* 2014 Nov 15;84(6):859–67.
116. Franco A, Gerli C, Ruggeri L, Monaco F. Anesthetic management of transcatheter aortic valve implantation. *Ann Card Anaesth.* 2012 Jan;15(1):54–63.
117. Piazza N, Nuis RJ, Tzikas A, Otten A, Onuma Y, Garcia Garcia H, i sur. Persistent conduction abnormalities and requirements for pacemaking six months after transcatheter aortic valve implantation. *EuroIntervention.* 2010 Sep;6(4):475-84.
118. Khawaja MZ, Rajani R, Cook A, Khavandi A, Moynagh A, Chowdhary S, i sur. Permanent pacemaker insertion after corevalve transcatheter aortic valve implantation: Incidence and contributing factors (the UK corevalve collaborative). *Circulation.* 2011 Mar 8;123(9):951–60.
119. Walters DL, Webster M, Pasupati S, Walton A, Muller D, Stewart J, i sur. Position statement for the operator and institutional requirements for a transcatheter aortic valve implantation (TAVI) program. *Heart Lung Circ.* 2015 Mar;24(3):219-23.
120. Czerwińska-Jelonkiewicz K, Zembala M, Dąbrowski M, Witkowski A, Ochała A, Kochman J, i sur. Can TAVI patients receive aspirin monotherapy as patients after surgical aortic bioprosthesis implantation? Data from the Polish Registry — POL-TAVI. *Int J Cardiol.* 2017 Jan 15;227:305–11.
121. Webb J, Rodés-Cabau J, Frenes S, Pibarot P, Ruel M, Ibrahim R, i sur.

Transcatheter Aortic Valve Implantation: A Canadian Cardiovascular Society
Position Statement. *Can J Cardiol.* 2012 Sep;28(5):520–8.

9. Životopis

Rođena sam 20.05.1995. godine u Zagrebu gdje sam odrasla i stekla osnovnoškolsko i srednjoškolsko obrazovanje. Završila sam II. opću gimnaziju u Zagrebu. Nakon završene srednje škole, 2014. godine upisala sam Medicinski fakultet u Zagrebu. Tijekom studija bila sam aktivni član Međunarodne udruge studenata medicine- Hrvatska (CroMSIC) te sudjelovala na 3. Balkan SCOPH Weekend-u u Skopju 2017., CIRSE-u (Cardiovascular and Interventional Radiological Society of Europe) 2019. i CROSS-u (Croatian Student Summit) 2019. Aktivno se služim engleskim jezikom i imam osnovno znanje iz francuskog jezika.