

Uloga magnetske rezonancije u dijagnostici ranog stadija karcinoma vrata maternice

Tkalčić, Berislav

Master's thesis / Diplomski rad

2020

Degree Grantor / Ustanova koja je dodijelila akademski / stručni stupanj: **University of Zagreb, School of Medicine / Sveučilište u Zagrebu, Medicinski fakultet**

Permanent link / Trajna poveznica: <https://um.nsk.hr/um:nbn:hr:105:467429>

Rights / Prava: [In copyright](#) / [Zaštićeno autorskim pravom.](#)

Download date / Datum preuzimanja: **2024-07-24**



Repository / Repozitorij:

[Dr Med - University of Zagreb School of Medicine Digital Repository](#)



SVEUČILIŠTE U ZAGREBU
MEDICINSKI FAKULTET

Berislav Tkalčić

Uloga magnetske rezonancije u dijagnostici ranog stadija karcinoma vrata maternice

Diplomski rad



Zagreb, 2020

Ovaj diplomski rad izrađen je u Kliničkom zavodu za dijagnostičku i intervencijsku radiologiju Kliničkog bolničkog centra Zagreb pod vodstvom doc. dr. sc. Maje Prutki i predan je na ocjenu u akademskoj godini 2019./2020.

Popis kratica:

HPV – Humani papilloma virus

IARC – (eng. International Agency for Research on Cancer)

CIN – cervikalna intraepitelna neoplazija

FIGO – (eng. The International Federation of Gynecology and Obstetrics)

TNM – (eng. tumour, node, metastasis), tumor, limfni čvor, metastaza

AJCC – (eng. American Joint Committee on Cancer)

MR – magnetska rezonancija

CT – kompjutorizirana tomografija

PET – pozitron emisijska tomografija

ESUR – (eng. European Society of Urogenital Radiology)

DWI – (eng. Diffusion-weighted imaging)

DCE-MR – (eng. Dynamic Contrast Enhanced-MR)

TSI – (eng. time-signal intensity)

NCCN – (eng. National Comprehensive Cancer Network)

RTG – rentgensko snimanje

PMI – invazija parametrija

USPIO – (eng. ultrasmall sSuperparamagnetic iron oxide)

SADRŽAJ

1. SAŽETAK	
2. SUMMARY	
3. UVOD	1
4. KARCINOM VRATA MATERNICE	2
4.1. INCIDENCIJA	3
4.2. KLINIČKA SLIKA	3
4.3. TERAPIJA I PREŽIVLJENJE	4
5. THE INTERNATIONAL FEDERATION OF GYNECOLOGY AND OBSTETRICS (FIGO)	6
5.1 FIGO 2009.	7
5.2 NEDOSTACI FIGO KLASIFIKACIJE	8
5.3. FIGO 2018.	9
6. MAGNETSKA REZONANCIJA (MR)	10
6.1. NAPREDNE MR METODE	11
6.1.1 DIFFUSION-WEIGHTED IMAGING (DWI).....	12
6.1.2 DYNAMIC CONTRAST ENHANCED MR (DCE-MR)	13
7. VRAT MATERNICE NA MR-u	14
8. KARCINOM VRATA MATERNICE – MR PRIKAZ	15
8.1 STADIJ I	16
8.1.1 RADIKALNA TRAHELEKTOMIJA	20
8.2. STADIJ II	22

8.3 STADIJ III	25
8.4. STADIJ IV	30
9. PRAĆENJE BOLESNICA S KARCINOMOM VRATA MATERNICE	32
10. ZAKLJUČAK	33
11. ZAHVALA	34
12. LITERATURA.....	34
13. ŽIVOTOPIS	48

1. SAŽETAK

Naslov rada: Uloga magnetske rezonancije u dijagnostici ranog stadija karcinoma vrata maternice

Autor: Berislav Tkalčić

Karcinom vrata maternice zloćudna je bolest epitelnih stanica endocerviksa ili egzocerviksa. Povezana je s infekcijom Humanim Papiloma Virusom. Četvrta je najzastupljenija maligna bolest u žena u svijetu, dok se u Hrvatskoj nalazi na 21. mjestu. Razvijene zemlje svjedoče padu incidencije karcinoma vrata maternice, no ova je bolest i dalje teret zdravstvenih sustava zemalja u razvoju. Procjena progresije bolesti do 2018. godine bazirala se većinom na podacima dobivenim kliničkim pregledom. Međutim, magnetska rezonancija zbog svoje mogućnosti mekotkivnog razlučivanja, uvrštena je u protokol određivanja stadija. Brojne studije uspoređivale su dosadašnju praksu utvrđivanja stadija kliničkim putem i određivanja stadija magnetskom rezonancijom. Utvrđeno je kako se magnetskom rezonancijom dobivaju precizniji podaci o napretku bolesti na temelju kojih je moguće optimalizirati daljnji terapijski plan. Magnetska rezonancija indicirana je prilikom postavljanja stadija IB ili višeg, u slučaju preoperacijske obrade pacijentica kandidatkinja za poštednu operaciju te se također koristi u sustavu praćenja odgovora na terapiju i eventualnog povratka bolesti. Magnetskom se rezonancijom u T2 sekvencama karcinom vrata maternice prikazuje kao tvorba srednjeg do visokog intenziteta signala. Nedostatak konvencionalne magnetske rezonancije je nemogućnost određivanja agresivnosti tumora i analize tumorskog mikrookoliša. DWI i DCE metode sve se više primjenjuju za potrebe planiranja optimalne terapije i procjene njezine uspješnosti.

Ključne riječi: karcinom vrata maternice, magnetska rezonancija, DWI, DCE

2. SUMMARY

Title: The role of MRI in the diagnosis of early-stage cervical carcinoma

Author: Berislav Tkalčić

Cervical cancer is a malignant disease of the epithelial cells of the endocervix or exocervix. It is undeniably linked to Human Papilloma Virus infection. It is the fourth most common malignant disease in women in the world, while in Croatia it ranks 21st. Developed countries are witnessing a decline in the incidence of the cervical cancer, but the disease remains a burden on the health system of developing countries.

Until 2018 the assessment of disease progression was based mostly on data obtained from clinical examination. However, magnetic resonance imaging, due to its ability to distinguish soft tissue, has been included in the staging protocol. Numerous studies have compared current practice of clinical staging and staging based on magnetic resonance imaging. It was found that magnetic resonance imaging provides more accurate data on disease progress on the basis of which it is possible to optimize further treatment plan.

Magnetic resonance imaging is indicated when setting stage IB or higher, in case of preoperative work-up of patients candidates for sparing surgery, and is also used in protocol of monitoring the response to therapy and possible recurrence of the disease. On T2-weighted sequences, cervical cancer appears as a mass of medium to high signal intensity.

The disadvantage of conventional magnetic resonance imaging is the inability to determine tumor aggressiveness and analyze the tumor microenvironment. DWI and DCE methods are being increasingly used for planning an optimal therapy and evaluating its success.

Key words: cervical cancer, magnetic resonance imaging, DWI, DCE

3. UVOD

Karcinom vrata maternice zloćudna je bolest uzrokovana dugotrajnom infekcijom Humanim Papiloma Virusom (HPV). HPV infekcija spolno je prenosiva, a prema procjenama se 80% žena zarazi do 45 godine u nekom trenutku svog života. 200 je tipova HPV-a, od čega njih 12 nosi karcinogeni potencijal. Pritom je, prema International Agency for Research on Cancer (IARC) 50% svih karcinoma vrata maternice posljedica HPV-16 infekcije, a 10% HPV-18 infekcije. (1) Nadalje, u 99,7% svih oboljelih od karcinoma vrata maternice može se uočiti infekcija jednim od karcinogenih HPV tipova što dodatno naglašava njihovu uzročno-posljedičnu povezanost. (2) Vrat maternice mekotkivni je organ lako dostupan pri fizikalnom pregledu. Međutim, isključivo klinička procjena zloćudne patologije cerviksa ima svoja ograničenja te dokazano slabije rezultate u pružanju preciznih informacija o razvoju bolesti. Samim time onemogućeno je donošenje odluke o optimalnom terapijskom postupku. Na ispravno određivanje stadija bolesti također se nadovezuje ispravna evaluacija različitih terapijskih opcija u epidemiološkim istraživanjima, kao i prognoza ishoda liječenja. Razvoj tehnologije u razvijenim zemljama, ali i cijelome svijetu, pružio je dodatne modalitete obrade pacijentica s karcinomom vrata maternice. Poboljšanju primarne obrade i praćenja bolesnica prvenstveno su doprinjele slikovne metode. One na neinvazivan način pružaju podatke o stanju bolesti van dostupnih okvira kliničkog pregleda. Cilj ovog diplomskog rada je razraditi ulogu magnetske rezonancije u dijagnostici karcinoma vrata maternice te utjecaj dobivenih podataka na daljnje postupke.

4. KARCINOM VRATA MATERNICE

Karcinom vrata maternice maligna je transformacija stanica egzocerviksa ili endocerviksa koja se dokazano povezuje s infekcijom HPV-a. Čak 94% karcinoma vrata maternice uzrokovano je infekcijom HPV-om 16 (ima najveći karcinogeni potencijal), 18 i 45. S obzirom da samo 5% pacijentica inficiranih virusom razvije CIN gradusa 2 ili 3 (prekancerozna stanja), od čega 20% CIN 3 lezija prijeđe u invazivni karcinom unutar pet godina, a 30% CIN 3 lezija prijeđe u invazivni karcinom unutar 30 godina, smatra se da postoje i drugi čimbenici koji pridonose razvoju maligniteta.

Pločaste stanice, iz kojih nastaje planocelularni karcinom, i cilindrične stanice, iz kojih nastaje adenokarcinom, spajaju su u području tzv. skvamokolumarne granice. Pločaste stanice čine epitelno tkivo dijela cerviksa koji se nastavlja na rodnicu. Ta granica je fiziološki podložna promjenama ovisno o dobi, menstrualnom ciklusu, prijašnjim porodima, koitusu itd. Pločaste stanice povlače se i zamijenjuju cilindrične stanice endocervikalnog kanala. Dolazi do pomicanja skvamokolumarne granice. Područje između originalne i novonastale skvamokolumarne granice naziva se zona transformacije. (3) Upravo je zbog navedenih razloga najveća vjerojatnost da će se na tom području razviti karcinom.

Patohistološki, najčešći tip tumora je planocelularni te čini 90% svih malignih promjena vrata maternice, dok je drugi najzastupljeniji adenokarcinom u 6% slučajeva. (4,5) Ostale maligne neoplazije iznimno su rijetke. Karcinom vrata maternice rastom se prezentira kao ulcerozni, endofitički i egzofitički, a mjesto nastanka uključuje cervikalni kanal te prednju ili stražnju usnu. (6) Ulcerozni tip rasta karakteriziran je ulkusom i središnjom nekrozom; obrubljen nepravilnim, tvrdim i infiltriranim rubom. Egzofitička tumorska tvorba protrudira iz mjesta primarnog nastanka, morfološki nalikuju cvjetači te nerijetko krvari spontano ili kontaktno. Endofitička će lezija svojom progresijom dovesti do bačvastog izgleda vrata maternice. (6)

4.1. INCIDENCIJA

Karcinom vrata maternice na devetom je mjestu po učestalosti u svijetu te je četvrta vodeća zloćudna bolest u žena nakon karcinoma dojke, pluća i kolorektalnog karcinoma. (7) Također je i četvrti najčešći uzrok smrti među ženama oboljelim od malignih bolesti. (8) Procjenjuje se da je u 2018. godini dijagnosticirano približno 570000 novooboljelih od karcinoma vrata maternice što čini 3,2% svih novodijagnosticiranih malignih bolesti te 6,6% svih malignih bolesti ženske populacije. (9) U Republici Hrvatskoj karcinom vrata maternice se po učestalosti nalazi na 21. mjestu. Njegova incidencija u 2018. godini iznosila je 1,1% što čini 266 novodijagnosticiranih slučajeva. Umrlo ih je 175, odnosno 1,2% svih umrlih od malignih bolesti. (10) Razvijene zemlje bilježe trajni pad incidencije karcinoma vrata maternice, što se između ostalog pripisuje i cjepivu protiv HPV-a, odobrenom 2006. godine. Ono što je bitno izdvojiti su epidemiološki podaci koji se tiču zemalja niskog i srednjeg materijalnog blagostanja. 85% novih slučajeva karcinoma cerviksa dijagnosticirano je upravo u zemljama u razvoju, a zabrinjava i činjenica da je od svih umrlih zbog karcinoma cerviksa njih čak 87% iz već spomenutih zemalja. (11) Loš probir ili manjak istog te neadekvatni način liječenja razlozi su takvih poražavajućih brojki.

4.2. KLINIČKA SLIKA

Veliki problem u dijagnostici raka vrata maternice je u njegovoj dugoj asimptomatskoj fazi. Ne postoje rani znaci karcinoma vrata maternice; točnije ukoliko se znaci i jave pacijentice ih nužno ne prepoznaju kao znakove ozbiljne bolesti. Posljedično tome, karcinom se ne otkriva

pravovremeno odnosno u neinvanzivnoj fazi. (12,13) Prvi znakovi na temelju kojih bi se moglo posumnjati, između ostalog, na karcinom vrata maternice su kontaktno krvarenje te konstantno krvarenje unatoč terapiji. (14) Kontaktno krvarenje obično nastaje nakon spolnog odnosa ili ginekološkog pregleda. Naime, prema američkim podacima iz 2020. procjenjuje se da se u otprilike 50% novodijagnosticiranih karcinoma dijagnoza postavlja u stadiju regionalne ili sistemske proširenosti. U tim slučajevima pacijentice se češće i javljaju s razvijenim simptomima koji ukazuju na daljnju progresiju bolesti. Najčešće su to bolovi u području zdjelice i donjeg dijela leđa koji se mogu širiti i u noge. Simptomatologija vezana uz probavu i mokrenje poput hematurije i hematokezije rijetka je, ali alarmantna i ukazuje na viši stadij bolesti. Time se između ostalog dodatno želi naglasiti važnost redovitog pregleda, upravo zbog toga što karcinom dugo može ostati neotkriven. Rano otkrivanje bolesti dovodi do pravovremene intervencije te u konačnici boljeg preživljenja. Dijagnoza se postavlja na temelju kliničkog pregleda, citološkog i patohistološkog nalaza. Slikovne metode ne koriste se rutinski u dijagnostici samog tumora, već služe, tamo gdje su dostupne, za daljnju detaljniju obradu i preciznije određivanje stadija, a samim time i terapije.

4.3. TERAPIJA I PREŽIVLJENJE

Mogućnosti liječenja karcinoma vrata maternice obuhvaćaju kirurško liječenje, radioterapiju tj. zračenje, te kemoterapiju. Opcije kirurškog liječenja razlikuju se po svojoj opsežnosti, a ovise osim o stadiju bolesti i o željama samih bolesnica ukoliko im to stadij dopušta. U početku bolesti, kada se tumor još nije lokalno proširio, jedna od terapijskih opcija je i poštena operacija kojom se uklanja zahvaćeni dio cerviksa dok ostatak maternice ostaje netaknut. Na taj se način ženama generativne dobi pruža opcija zadržavanja plodnosti, održavanja trudnoće i provođenje poroda. U suprotnom se provodi radikalna histerektomija –

kirurško uklanjanje maternice, te po potrebi limfadenektomija – kirurško uklanjanje limfnih čvorova. Radioterapija podrazumijeva postupak vanjskog zračenja te brahiterapije – „zračenje iz blizine“ koje omogućuje primjenu velikih doza zračenja na primarno sijelo, a ujedno poštedu ostalih organa. Također se učestalo koristi i konkomitanta kemoradioterapija; kemostatici koji se primjenjuju u liječenju karcinoma vrata maternice su cisplatin tj., karbaplatin u pacijentica koje ne mogu primiti cisplatin te fluorouracil. U ranim fazama bolesti, IA, IB1 i IIA1, indicirana je kirurška terapija određenog opsega, dok se kod lokalno uznapredovalih stadija, IIB ili veći, te kod glomaznih tumora većih od četiri centimetara u promjeru izvodi kemoterapija, radioterapija ili konkomitantna kemoradioterapija. (Tablica 1.)

(15)

Tablica 1. Plan liječenja bolesnica oboljelih od karcinoma vrata maternice. Prema: Radiology (2013), str. 730

Plan liječenja ovisan o stadiju bolesti		
Tumori rane faze bolesti: (< 4 cm)	Tumori rane faze bolesti: (> 4 cm)	Lokalno uznapredovali tumori:
<ul style="list-style-type: none"> • Stadij IA • Stadija IB1 • Stadij IIA1 	<ul style="list-style-type: none"> • Stadij IB2 • Stadij IIA2 	<ul style="list-style-type: none"> • Stadij IIB • Stadija III • Stadij IV
<ul style="list-style-type: none"> • Trahelektomija • Radikalna histerektomija 	<ul style="list-style-type: none"> • Radikalna histerektomija • Radioterapija/kemoterapija 	<ul style="list-style-type: none"> • Kemoradioterapija

Američko društvo za rak obavilo je petogodišnje preživljenje bazirano na podacima skupljenim od 2009. do 2015. godine. (16) Treba naglasiti kako njihova podjela proširenosti bolesti ne prati The International Federation of Gynecology and Obstetrics (FIGO) klasifikaciju, već oni bolest dijele na lokalnu (rak se nije proširio van cerviksa i maternice), regionalno proširenu (rak je zahvatio regionalne limfne čvorove) i bolest proširenu na udaljene organe (rak se proširio na obližnje organe poput mokraćnog mjehura ili rektuma ili na udaljene organe poput kostiju i pluća). Sveukupno petogodišnje preživljenje iznosi 66%, dok za lokalno ograničenu bolest iznosi 92%, regionalnu 56%, a za udaljenu samo 17%. (16) Podaci se temelje na Surveillance, Epidemiology, and End Results (SEER) bazi podataka.

5. THE INTERNATIONAL FEDERATION OF GYNECOLOGY AND OBSTETRICS (FIGO)

Procjena stadija proširenosti karcinoma vrata maternice važna je zbog odabira načina liječenja i prognoze same bolesti. Stadij bolesti se uobičajeno temelji na fizikalnom pregledu, nalazima slikovnih metoda i biopsiji zahvaćenog područja. Time dobivamo potpunu sliku promatranog tumora, njegovu lokalizaciju – veličinu i lokalno proširenje, zahvaćenost limfnih čvorova te sustavnu diseminaciju bolesti. S obzirom na stadij bolesti, propisane su preporuke kliničarima po kojima oni dalje prosuđuju hoće li se terapija usmjeriti na definitivno zbrinjavanje bolesti nasuport palijativnoj skrbi za bolesnika. (17) Ginekološkim se karcinomima, uključujući i karcinom vrata maternice, stadij određuje prema FIGO klasifikaciji. (17) FIGO je organizacija osnovana 1954., a čine ju ginekolozi i opstetričari iz cijeloga svijeta, razvijenog i onog u razvoju, sa svrhom unaprijeđenja zdravlja žena. Unatoč postojanju *The Tumor, Node, Metastasis* (TNM) sustava postavljenog od strane *American*

Joint Committee on Cancer (AJCC-a), FIGO se klasifikacija smatra „zlatnim standardom“ u kliničkoj praksi. (17) Stupnjevanje ginekoloških malignih bolesti većinom se postavlja prilikom kirurškog postupka i, naknadno, nalazom patologa. Treba izdvojiti rak vrata maternice čije se stupnjevanje tradicionalno temelji na kliničkoj obradi, nerijetko pod općom anestezijom.

5.1 FIGO 2009.

Od osnivanja 1954. pa do danas FIGO klasifikacija prošla je brojne promjene i nadopune. Predzadnja takva objavljena je 2009. godine. (18) Stručnjaci iz cijeloga svijeta, uočivši epidemiološke podatke iz mjesta slabijeg razvoja ujedno i područja s najvećom incidencijom i smrtnosti, zadržali su mišljenje kako bi se postavljanje stadija bolesti, u ovom slučaju karcinoma vrata maternice, trebalo zasnivati isključivo na kliničkoj obradi, limitirajući tako mogućnost nadopune informacija slikovnim metodama. Takvo stajalište polazi od već navedenih činjenica o financijskom stanju dobrog dijela zemalja svijeta koje naprosto nemaju pristup najnovijim modalitetima u medicinskoj dijagnostici. Uz bazični ginekološki pregled te pregled zdjelice, FIGO klasifikacija iz 2009. godine odredila je koji su to dijagnostički postupci (i njihovi nalazi) optimalni za bolje shvaćanje stadija bolesti, uzevši u obzir i njihovu dostupnost diljem svijeta. Postupci koje su se provodili u svrhu postavljanja stadija prema FIGO klasifikaciji su kolposkopija, histeroskopija, endocervikalna kiretaža, proktoskopija, intravenska urografija te rentgenska slika toraksa kao jedina slikovna metoda koja ulazi u kriterije određivanja stadija bolesti. Sumnja na zahvaćenost mokraćnog mjehura ili rektuma potvrđuju se biopsijom, dok se suspektni palpabilni limfni čvorovi punktiraju i aspiriraju finom iglom. Laparoskopske i radiološki navođene biopsije se ne preporučuju. Unatoč tome što FIGO 2009. prepoznaje važnost naprednih slikovnih metoda – magnetske rezonancije

(MR), kompjutorizirane tomografije (CT), pozitron emisijske tomografije (PET) – u vidu evaluacije zahvaćenosti limfnih čvorova i procjene postojanja metastaza, takvi podaci tada nisu utjecali na određivanje konačnog stadija bolesti. (19)

5.2 NEDOSTACI FIGO KLASIFIKACIJE

Dr. Jolly je analizom podataka iz 2017. objavljenih od strane Nacionalnog instituta za rak naglasila kako se jedna trećina karcinoma vrata maternice u Sjedinjenim Američkim Državama dijagnosticira u ranoj ili iznimno kasnoj fazi bolesti. FIGO klasifikacijom iz 2009. se takvim dvjema prezentacijama tumora, ekstremnim na obje strane kliničkog spektra, uspješno određuje plan terapije i daljna prognoza. (17) FIGO stadiji IA1 i IA2 čine 24,2% svih dijagnoza cervikalnog karcinoma. (20) U tom slučaju potrebe za naprednim radiološkim metodama su minimalne s obzirom da je rizik – koji bi zahtjevao razmatranje drugih terapijskih protokola – od zahvaćanja parametrija i limfnih čvorova te sistemnog proširenja nizak. Između ostalog, tumori tih stadija nisu ni vidljivi magnetskom rezonancijom. Pacijentice oboljele od karcinoma cerviksa u ovom stadiju bolesti biti će podvrgnute kirurškom zahvatu bez potrebe za adjuvantnom radioterapijom ili kemoterapijom, što će većini njih osigurati povoljan ishod liječenja. S druge strane, 6,8% oboljelih pacijentica prezentira se s metastatskom bolesti. (20) Ukoliko se postavi dijagnoza metastatske bolesti putem kliničkog pregleda i konvencionalne radiološke obrade, dakle rendgen srca i pluća, podrazumijeva se da je bolest zaista ozbiljno napredovala te napredne slikovne metode također neće ozbiljnije promijeniti tijek i ishod liječenja. S obzirom na indikacije, te će žene proći cikluse kemoterapije i/ili biti upućene na palijativnu skrb. Nadalje, Jolly ukazuje na manjkavost FIGO klasifikacije u pružanju detaljnih informacija potrebnih za planiranje liječenja i evaluacije ishoda za preostale dvije trećine žena – sa stadijima IB – IVA bolesti.

Primjerice, stadij IB1 definiran je kao vidljiva lezija manja od četiri centimetra ograničena na vrat maternice. Ginekološki pregled te bazična klinička evaluacija u usporedbi s MR-om podcjenjuju veličinu tumora, osobito endofitičkih lezija, i njegovog zahvaćanja cervikalne strome. Točnost ginekološkog pregleda u određivanju stadija karcinoma vrata maternice varira od 47% do 83%, dok se veličina tumora ginekološkim pregledom ispravno određuje u 64% - 68% slučajeva. Ukoliko se kliničar odluči za kirurško liječenje kao primarno zbrinjavanje bolesti, prilikom kirurškog postupka moguće je uvidjeti kako je tumor značajnije veličine, stroma opsežnije zahvaćena nego što se to u početku činilo ili su pak limfni čvorovi zahvaćeni tumorskim stanicama. Time se pacijentica podvrgnula kirurškom postupku koji, kao i svaki, nosi svoj rizik i komplikacije te rezultira većim postotkom morbiditeta, bez da su razvitak njezine bolesti i preoperativni rizik sagledani u potpunosti. (21) Ujedno, njezina bolest nije sanirana te će se morati uputiti na daljnju radioterapiju.

5.3. FIGO 2018.

Odluka svakog kvalitetnog *staging* postupka je odrediti proširenost bolesti i skladno tome dati procjenu preživljenja bolesnika. S obzirom da su kirurško zbrinjavanje i radioterapija mogućnosti primarnog zbrinjavanja karcinoma vrata maternice, za razliku od ovarija i endometrija, ispravno određen stadij bolesti je izrazito važan u donošenju odluke o daljnjoj terapiji te samim time i ishodu liječenja. 2016. godine Bhatla i suradnici su započeli reviziju FIGO klasifikacije za karcinom vrata maternice koja je dvije godine poslije i službeno objavljena. (22) Odbor za ginekološku onkologiju 2018. omogućuje korištenje slikovnih metoda i/ili nalaza patologa za određivanje stadija – što znači radiološko određivanje veličine tumora, lokalne ekspanzije te zahvaćenosti limfnih čvorova; s time da je potonje tek tada prvi put uvedeno kao čimbenik koji utječe na postavljanje stadija bolesti. (22)

6. MAGNETSKA REZONANCIJA (MR)

Smjernice Europskog Društva za Urogenitalnu Radiologiju postavljaju MR kao vodeću slikovnu metodu u procesu određivanja stadija karcinoma vrata maternice stadija IB ili većeg. Preporuke također nalažu korištenje MR-a u slučaju pacijentica s manjim tumorom (potencijalnih kandidatkinja za poštenu terapiju), praćenja odgovora na kemoradioterapiju te procjenu povratka bolesti. (23) Izrazita važnost slikovnih metoda proizlazi iz studija koje pokazuju raskorak u postavljanju stadija kliničkim putem, kao što je to bilo prema uputama prošlih FIGO klasifikacija, i konačno utvrđenog stadija nakon kirurškog *staging*-a. Greške se javljaju u 32% slučajeva u pacijentica sa stadijem bolesti IB te u do 65% slučajeva u pacijentica sa stadijem bolesti III. (24) Snaga magnetskog polja najčešće korištena u prikazu cerviksa iznosi 1.5 i 3 Tesla. Prema određenim istraživanjima nije pokazana manjkavost ovih dvaju modaliteta slikanja. Unatoč tome što se magnetskim poljem snage 3 T postiže značajnija kvaliteta slike, razlike u preciznosti i točnosti postavljanja dijagnoze ipak nisu ustanovljene. (25) Iako nema službenih preporuka po pitanju pripreme pacijenata prije samog slikanja, Europsko društvo za urogenitalnu radiologiju iznijelo je određene postupke koji se provode radi optimalizacije pregleda. Uloga takvih postupaka je prvenstveno minimalizirati crijevnu peristaltiku za vrijeme radiološke obrade kako bi se isključila mogućnost pojave artefakata. Neki centri preporučaju gladovanje u trajanju od šest sati prije postupka, dok drugi savjetuju primjenu intravenskih ili intramuskularnih lijekova za smanjenje peristaltike. (26–28) Uglavnom se primjenjuje 1 mg glukagona ili 20 mg butil-skopolamina intramuskularno. (23) Mokrenje neposredno prije slikanja se ne preporuča. Primjetilo se kako je prikaz cerviksa i potencijalnih patoloških promjena najbolji pri na pola napunjenom mokraćnom mjehuru, a da se pritom ne naruše anatomske odnose u zdjelici. (23) Vaginalnim gelom pojačava se

kontrast što naročito pridonosi boljem razlučivanju proširenja bolesti na posteriorni vaginalni fornix. (29) Međutim, striktne smjernice po pitanju rutinske primjene vaginalnih gelova nisu donešene.

MR protokol slikovne obrade karcinoma vrata maternice uključuje barem dvije T2-mjerene slike, u sagitalnom te aksijalnom ili koronarnom kosom (okomitom na cervikalnu os) presjeku, i T1-mjerenu sliku u aksijalnom presjeku. Kako bi se bolje pregledali zdjelični i abdominalni limfni čvorovi poželjno je učiniti i T2-mjerenu sliku istog presjeka i s istim krajnjim točkama kao i T1-mjerenu sliku. (23) T2 mjerena slika se koristi za prikaz karcinoma vrata maternice te njegova lokalnog proširenja na maternicu, rodnicu, parametrij te susjedne organe. (30) T2-mjerena slika s supresijom masti se ne preporuča s obzirom da se u prisustvu masnog tkiva parametrija jasnije ocrta rub tumorske tvorbe. T1-mjerena slika također se izvodi bez supresije masti. Navedene sekvence se koriste i za procjenu zahvaćenosti limfnih čvorova te koštanim metastazama. (23)

6.1. NAPREDNE MR METODE

Manjkavost klasične magnetske rezonancije je u njezinoj nemogućnosti davanja podataka o naravi i agresivnosti bolesti, tumorskom mikrookolišu te pokazuje ograničenja u procjeni odgovora bolesti na terapiju kao i razlikovanja rezidualne tumorske tvorbe ili rekurentne bolesti od postiradijacijske fibroze. (31) Razvojem novih tehnologija i mogućnosti koje one pružaju radiološka se obrada malignih bolesti proširila s pružanja podataka o konvencionalnim parametarima poput veličine tumora i zahvaćenosti okolnih struktura na davanje uvida i u sam tumorski mikrookoliš. (32) Uvođenje ovih metoda u standardni protokol obrade pacijentica s karcinomom vrata maternice korisno je upravo zbog prikaza mikrostrukturalnih promjena koje uobičajeno prethode morfološkim promjenama vidljivim

konvencionalnim MR-om. (33) Mikrostrukturalne promjene tumorskog tkiva ponajviše se odnose na promjene u oksigenaciji, perfuziji i fiziologiji tumorskog tkiva. Na temelju tih saznanja moguće je procijeniti odgovor maligniteta na terapiju te sukladno tome prilagoditi opcije liječenja; smanjuju se visoki troškovi liječenja i štetni učinci agresivnih oblika terapije. (34)

6.1.1 DIFUZIJSKI MJERENE SLIKE (DWI; engl. *DIFFUSION WEIGHTED IMAGING*)

DWI metoda se temelji na prikupljanju signala dobivenih od molekula vode koje se konstantno, slobodno i nasumično kreću unutar tkiva koje promatramo. (35) Opseg kretanja molekula vode određen je njihovom interakcijom sa staničnim membranama, unutarstaničnim organelima i hidrofobnim makromolekulama. (36–40) S obzirom na te odrednice, kretanje vode može biti ograničeno ili pojačano. Određena patološka stanja dovode do određenih promjena u integritetu tkiva na mikroskopskoj i makroskopskoj razini koja onda utječu i na slobodnu difuziju molekula vode. U slučaju karcinoma vrata maternice, kao i kod malignih procesa generalno, dolazi do nekontroliranog razmnožavanja stanica slabe diferenciranosti. HiperCelularnost jest stanje povećanog broja stanica, a samim time i stanje veće gustoće i zbijenosti staničnih membrana te tortuoznosti vanstaničnog prostora. Posljedično tome stvara se restrikcija slobodne difuzije molekula vode u području zahvaćenom malignim procesom. Tumorski rast u nekim je slučajevima brži od stvaranja novih krvnih žila koje bi trebale prehranjivati novonastale tumorske stanice. Takvo stanje dovodi do ishemije i u konačnici nekroze tumorskog tkiva. Umiranjem stanica smanjuje se njihov broj te zbijenost staničnih membrana i omogućava se slobodnije kretanje molekula vode. Oba znaka, iako različita, pružaju nam više informacija od samih morfoloških značajki tumora. Progresivna hiperCelularnost iili pak nekontrolirani rast s insuficijentnom krvožilnom opskrbom

nepovoljni su pokazatelji i upućuju na agresivno ponašanje tumora i sukladno tome na nepovoljan ishod. DWI ne zahtjeva davanje kontrasta, stoga je povoljna slikovna metoda kod pacijenata s bubrežnom insuficijencijom ili alergijom na kontrast. (36–38) Karcinomi vrata maternice uobičajeno pokazuju restriktivnu difuziju molekula vode s visokim intenzitetom signala pri visokim-*b*-vrijednostima.

6.1.2 DINAMIČKO SNIMANJE (DCE-MR; engl. *DYNAMIC CONTRAST ENHANCED MAGNETIC RESONANCE IMAGING*)

DCE-MR dinamična je metoda kojom pratimo promjene u intenzitetu signala interesnog područja. DCE-MR metoda provodi se kontrastima na bazi gadolinija u T1-mjerenoj slici. Kontrast se daje bolusno ili trajnom infuzijom. Slike se uzimaju svakih par sekundi kroz nekoliko minuta. Kontrastnim sredstvom pojačava se intenzitet signala na T1-mjerenim slikama te naglašava kontrast između vaskularnih i okolnih struktura. (41) Vrijednosti intenziteta signala obrađuju se prije, tijekom i nakon davanja kontrasta. U kliničkoj praksi obično se vrši semikvantitativna analiza. Podaci se dobivaju iz TSI (eng. *time-signal intensity*) krivulje koja pokazuje vrijeme početka pojačavanja signala, relativni intenzitet signala, omjer maksimalnog postkontrastnog intenziteta i prekontrastnog intenziteta, stopu pojačavanja te cjelokupno pojačanje intenziteta signala. (42) Uloga ove pretrage je dati uvid u mikrocirkulaciju i angiogenetski profil tumorskog tkiva. (32,43) Nepravilnosti u mikrocirkulaciji i perfuziji mogu dovesti do hipoksije tkiva. U slučaju solidnih tumora, hipoksija predstavlja značajan prognostički faktor s obzirom da se povezuje s tumorskom progresijom i rezistencijom na kemoradioterapiju. (31,44–46) Vrijedi i obrnuto, ukoliko nalaz DCE-MR pokazuje povećanu perfuziju i oksigenaciju tkiva predviđa se zadovoljavajući odgovor na terapiju te samim time povoljan ishod. Na taj se način profiliraju kandidati za

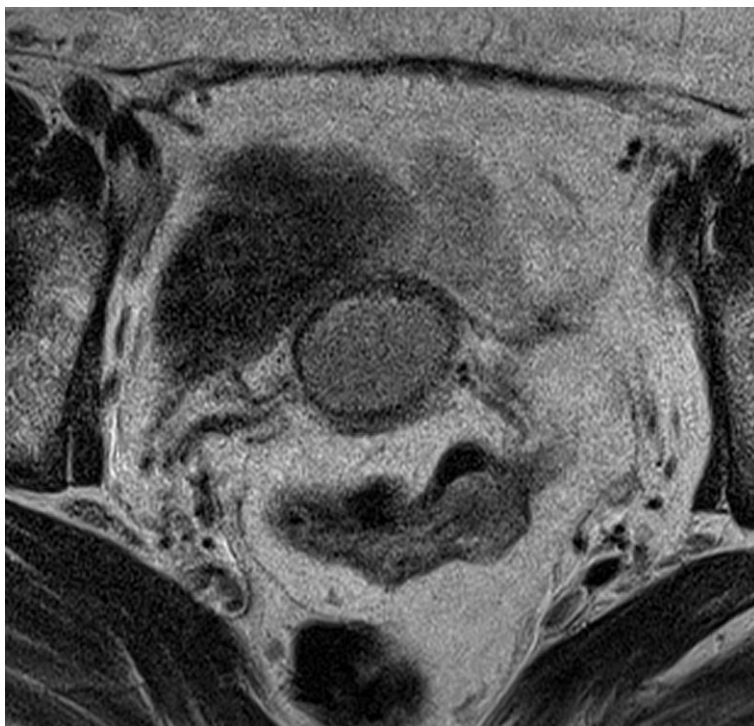
dodatno liječenje ili pak agresivniji pristup liječenju. Uostalom, ovakvim načinom omogućeno je praćenje odgovora na terapiju tijekom same terapije, ali i razlučivanje postterapijskog rezidualnog tumora te predviđanje mogućeg povratka bolesti nakon inicijalnog izlječenja. (47) Vodeći se principom pojačavanja kontrasta između tumorskog tkiva i okolnih mekotkivnih struktura DCE-MR metoda korisna je i u uočavanju te lokalizaciji tumorskih tvorbi, naročito onih malog promjera. (48)

7. VRAT MATERNICE NA MR-u

Vrat maternice njezin je donji dio cilindrična oblika. Može se opisati i kao kanal koji povezuje materničnu šupljinu i rodnicu. Vrat maternice protrudira u rodnicu te ga na temelju toga dijelimo na intravaginalni i supravaginalni segment. Prosječna duljina cerviksa iznosi 3 - 4 cm, a promjer 2,5 cm. (49) Iznutra je obložen pločastim i cilindričnim epitelom, a granica tih dvaju epitela naziva se skvamokolumnarni spoj, mjesto najčešćeg nastanka tumora. Većinski dio cerviksa čini fibromuskularna stroma uglavnom građena od gustog vezivnog tkiva i pokojom glatkom mišićnom stanicom. Izvana je obložen parametrijem – vezivnim i masnim tkivom koje oblaže anteriorni dio maternice te odvaja cerviks od mokraćnog mjehura. Anteriorno cerviksu nalazi se mokraćni mjehur, dok je njemu s posteriorne strane smješten rektum. Duljina i položaj vrata maternice lako se vizualiziraju T2 mjerenim slikama. Na njima, u zdravog vrata maternice, prepoznamo dvije zone – centralnu zonu, visokog intenziteta signala, koja predstavlja cervikalni kanal obložen sluzi te vanjsku zonu (cervikalnu stromu) s niskim intenzitetom signala. (50) Na T1-mjerenim slikama okolni parametrij prikazuje se srednjim intenzitetom signala i lako raspoznaje od vezivne strome.

8. KARCINOM VRATA MATERNICE – MR PRIKAZ

U razvijenim zemljama, i prije nove FIGO klasifikacije, rutinski su se koristile slikovne metode u primarnoj obradi pacijentica s karcinomom vrata maternice. Smjernice NCCN-a (eng. *National Comprehensive Cancer Network*) preporučuju MR zdjelice, RTG srca i pluća i/ili CT toraksa/abdomena/zdjelice ili PET-CT cijelog tijela u primarnoj procjeni lokalnog i metastatskog proširenja tumora. (51) Najveći izazovi kliničkom određivanju stadija bolesti su ispravna procjena veličine tumora, detekcija invazije parametrija i zida zdjelice te metastatska proširenost u limfne čvorove – važne čimbenike koji utječu na liječenje i ishod liječenja. (52) Europsko društvo za ginekološku onkologiju navodi kako je magnetska rezonancija zdjelice obavezan korak u evaluaciji proširenosti bolesti i planiranju terapije. Uloga je radiologa pružiti informacije o veličini tumora, tipu njegova rasta te u ranoj fazi odrediti udaljenost tumora od unutarnje osi cerviksa. Nalaz veličine tvorbe mora sadržavati mjerenja u tri smjera – poprečnom, anteroposteriornom te kraniokaudalnom – u odnosu na cervikalnu os. (53) MR također služi za evaluaciju dubine stromalne invazije i invazije parametrija, kao i zahvaćenosti limfnih čvorova. Karcinom vrata maternice se na MR-u prikazuje kao masa srednjeg do visokog intenziteta signala u odnosu na cervikalnu stromu koja daje signal niskog intenziteta. (Slika 1.)



Slika 1. MR prikaz karcinoma vrata maternice u transverzalnom presjeku na T2 mjerenoj slici

(3) Sagitalni presjek omogućuje analizu proširenja tumora na tijelo maternice ili rodnicu, dok se aksijalnim kosim presjekom evaluira invazija parametrija. Na T1 mjerenim slikama bez kontrasta tumor se prikazuje kao izointenzivna tvorba u odnosu na zdravi vrat maternice (51)

8.1 STADIJ I

Tumor je strogo ograničen na vrat maternice (proširenje na maternično tijelo se zanemaruje)

- IA – invazivni karcinom koji se može dijagnosticirati isključivo mikroskopom; s maksimalnom dubinom invazije < 5 mm
 - IA1 – dubina stromalne invazije < 3 mm
 - IA2 – dubina stromalne invazije ≥ 3 mm, a < 5 mm

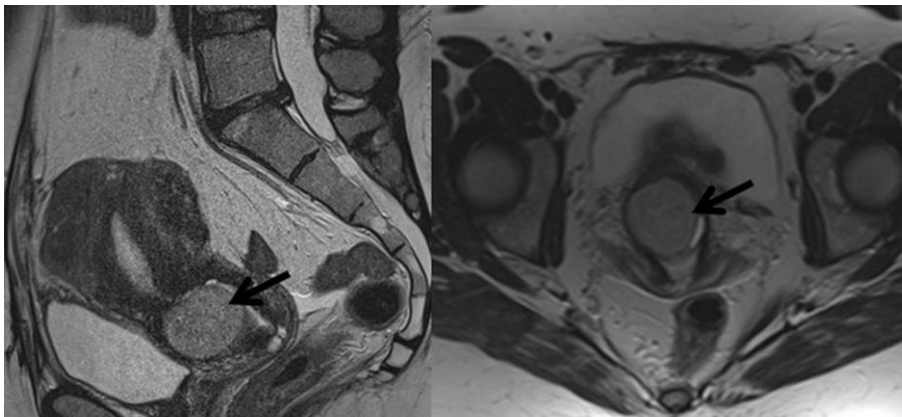
U ovako ranoj fazi bolesti tumor nije klinički vidljiv te se dijagnoza postavlja isključivo uzimanjem biopsije i patohistološkom analizom. Milimetarske promjene poput ovih nisu

vidljive ni slikovnim metodama, stoga se konvencionalni MR ne proporučuje u obradi bolesnica s ovim stadijem bolesti. Terapijske mogućnosti ovih pacijentica ovisi o dvama faktorima, jesu li u reproduktivnom razdoblju života i žele li imati djecu nakon liječenja te o zahvaćenosti sustava limfnih i krvnih žila.

- IB - lezija ograničena na maternični vrat s dubinom stromalne invazije ≥ 5 mm
 - IB1 – invazivni karcinom dubine stromalne invazije ≥ 5 mm; najduži promjer < 2 cm
 - IB2 – invazivni karcinom najdužeg promjera ≥ 2 cm, a < 4 cm
 - IB3 – invazivni karcinom najdužeg promjera > 4 cm

Bolest je u ovom stadiju vidljiva golim okom pri kliničkom pregledu, ali i slikovnim metodama, od kojih se većinski preporuča uporaba magnetske rezonancije. Istraživanja pokazuju kako se MR-om dobiva precizniji podatak o samoj veličini tumora u odnosu na klinički pregled. Kirurškopatološki određen stadij bolesti postavljen je kao referenca za usporedbu ispravnosti radiološki i klinički postavljenog stadija. Pokazalo se kako se klinički stadij bolesti IB u 32% slučajeva ne podudara s kirurškim; naročito se naglašava manjkavost kliničkog pregleda kod procjene veličine tumora endocervikalnog tipa rasta u usporedbi s MR-om. Klinički stadij u ovom slučaju češće dovodi do podcjenjivanja veličine tvorbe, dok se MR nalaz u 93% slučajeva naknadno potvrdi kao ispravan. Neke studije navode kako se određivanje veličine tumora MR-om u 70% – 90% razlikuju za manje od pet milimetara od one veličine utvrdene postoperativno. (54–56) Uz ranije naveden protokol koji uključuje T1, T2 i DWI slike, za navedene stadije tumora, koji se zbog male veličine lezija potencijalno ne bi vidjeli na T2-mjerenim slikama, neke institucije rutinski koriste i DCE trodimenzionalne

MR slike u sagitalnoj ravnini. (23) Endovaginalne zavojnice, prema pokazateljima nekih studija, naglašavaju tkivni kontrast te povećavaju kvalitetu slike čime se može utvrditi veličina i proširenost tumora manjih i od jednog centimetra. (57) S obzirom da se karcinom u stadiju IA bolesti ne vidi na običnim T2-mjerenim slikama, lezija vidljiva i opisana na magnetu najmanje je stadija IB1 bolesti. (Slika 2.)

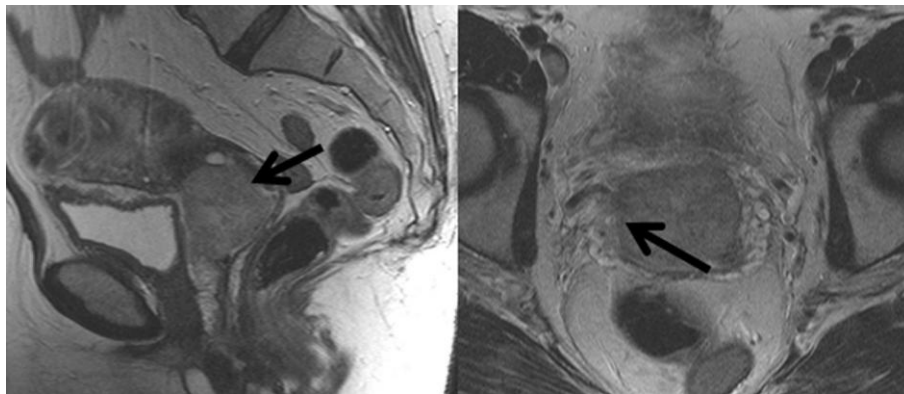


Slika 2. MR prikaz karcinoma vrata maternice stadija bolesti IB1.

Pri postavljanju stadija karcinoma u ranim fazama bolesti treba biti oprezan prilikom određivanja veličine. Nakon uzimanja biopsije dolazi do lokalnog upalnog procesa i stvaranja edema. Pošto se upala praćena edemom prikazuje visokim intenzitetom na magnetskim slikama, ona je i najčešći razlog precjenjivanja veličine tumora i postavljanja većeg stadija bolesti nego što zapravo je.

Nadalje, MR omogućuje multiplanaran prikaz karcinoma vrata maternice čime dobivamo bolji uvid i u način rasta same tvorbe duž cijelog cerviksa – endofitički ili egzofitički – što predstavlja određeni izazov pri isključivo kliničkoj evaluaciji. Radiološki opis oblika i smjera rasta tumorske tvorbe također optimizira primjenu brahiterapije te vanjskog zračenja. Očuvana se cervikalna stroma na T2-mjerenim slikama prikazuje slabim intenzitetom signala. Prilikom evaluacije strome zbog sumnje na lokalno napredovanje bolesti, radiolog potvrđuje

ili negira njezinu invaziju. Ona se na magnetskoj rezonanciji opisuje kao narušenost zone slabog intenziteta, što odgovara stromi, tvorbom srednjeg do jakog intenziteta, što odgovara karcinomu. Invazija strome bitan je faktor u odlučivanju terapije s obzirom na podatke o visokoj učestalosti povratka bolesti prilikom zahvaćenost strome više od 50% njezine debljine ili više od jednog centimetra. (58,59) Nativne T2-mjerene slike te DCE-MR slike pokazuju 100% osjetljivost za detektiranje stadija IB1, točnije stromalne invazije veće od pet milimetara. (60) T2-mjerene slike imaju manju točnost u usporedbi s dinamičkim snimanjem kod lezija sa stromalnom invazijom manjom od pet milimetara. (Slika 3.)



Slika 3. Slika karcinoma vrata maternice stadija bolesti IB2.

DCE-MR, prema istraživanjima, prikazuje zahvaćenost strome za više od 3 milimetra sa osjetljivošću od 93%. (60) Lezija se najbolje prikazuje u ranoj fazi kao hiperintenzivna fokalna promjena unutar hipointenzivne strome. (53) Tumor okružen netaknutom hipointenzivnom zonom isključuje proširenje tvorbe na paramterij, tj. napredovanje bolesti do stadija IIB s negativnom prediktivnom vrijednosti od 94% do 100%.

8.1.1 RADIKALNA TRAHELEKTOMIJA

Uobičajena praksa liječenja stadija IA2 i svih IB stadija uključivala je radikalnu histerektomiju s uklanjanjem zdjelčnih limfnih čvorova. (53) Međutim, unazad 20 godina, smatra se kako je takav radikalni pristup liječenju neprimjeren s obzirom da poštredne metode, primjerice radikalna trahelektomija, nisu pokazale povećanje učestalosti ponovne pojave bolesti kao ni promjene u petogodišnjem preživljenju, mortalitetu te intraoperacijskim i postoperacijskim komplikacijama. (61) Uz sve to, uočene su i psihičke posljedice koje radikalna histerektomija i samim time nemogućnost ponovne trudnoće imaju na te bolesnice. (62) Također treba istaknuti jednak udio neplodnosti u žena među generalnom populacijom i onih koje su podvrgnute poštrednim metodama. Radikalna trahelektomija kirurški je postupak uklanjanja dijela cerviksa zahvaćenog tumorom s proksimalnom vaginotomijom te disekcijom paramaterija. Istovremeno se vrši uterovaginalno anastomoziranje. Najveća zabrinutost po pitanju trudnoće je treći trimestar zbog redukcije duljine maternice što ovisi o opsegu same operacije. Prijevremeni porod u takvih trudnica događa se u 21% do 28% slučajeva. (63) Kriterij za odabir kandidatkinja za radikalnu trahelektomiju je prije svega želja pacijentice za očuvanjem plodnosti, dok se ostali kriteriji moraju utvrditi kliničkim i radiološkim putem. (58,59,64)

- Nema potvrđene neplodnosti u povijesti bolesti
- Utvrđena dijagnoza karcinoma cerviksa
- Ograničena zahvaćenost endocerviksa na kolposkopiji
- FIGO stadij IA1, IA2 i IB1
- Nema znakova zahvaćenosti limfnih čvorova
- Veličina tumora ≤ 2 cm
- Procjenjena dužina vrata maternice nakon operacije ≥ 1 cm

- Prikladno povlaćenje upale uslijed konizacije (između konizacije i radikalne trahelektomije u prosjeku prođe šest tjedana)
- Invazija cervikalne strome < 1 cm

Ovako postavljene kriterije naglašavaju iznimnu važnost MR-a i njezine sposobnosti razlučivanja mekotkivnih struktura u preoperacijskoj pripremi bolesnica. Usprkos zadanim kriterijima, veličina tvorbe iznad dva centimetra nije nužno kontraindikacija za poštednu operaciju. U tom se slučaju, ukoliko je moguće, provodi inicijalna neoadjuvantna kemoterapija sa svrhom smanjivanja veličine tumora koji bi onda bio pogodan za kirurško odstranjenje uz očuvanje plodnosti. Učestalost povratka bolesti u pacijentica podvrgnutih radikalnoj trahelektomiji iznosi 3% - 6%. (65) Ono se može prezentirati kao ponovni početak rasta jednom uklonjenog tumora na njegovom primarnom sjelu ili pak kao rast tvorbe na udaljenim anatomskim lokacijama od samog cerviksa, tj. metastaze. Potreban vremenski period između operacije i ponovnog patološkog nalaza da bi se dijagnosticirao povratak bolesti je šest mjeseci. Iako nije doveden konsenzus po pitanju *follow-up* protokola, uobičajeno se pacijentice upućuje na slikanje 6, 12 i 24 mjeseci nakon operacije, s obzirom da se eventualan povratak bolesti u prosjeku očekuje unutar prvih 12 – 18 mjeseci. (66) Rano i pravovremeno detektiranje lokalizirane rekurentne bolesti u ranim stadijima karcinoma vrata maternice izrazito je bitno što dokazuju i brojna istraživanja. Izostanak liječenja zbog neprepoznavanja bolesti ili nekog drugog faktora dovodi do petogodišnjeg preživljenja od samo 5%, dok se adekvatnim liječenjem omogućuje petogodišnje preživljenje u 46% - 52% slučajeva. (67) Očekivana sjela rekurentne bolesti nakon trahelektomije su parametrij, rodica i zid zdjelice u 40% slučajeva. (63) Zdjelični, paraaortalni i supraklavikularni limfni čvorovi zahvaćeni u 25% – 30% slučajeva. MR ima visoku osjetljivost u prepoznavanju povratka prvotne bolesti (90% - 91%), ali nisku specifičnost (22% - 38%). Prilikom postoperativne procjene traži se tvorba srednjeg do visokog intenziteta signala kako bi se

potvrdio tj., isključio recidiv tumora. Najveći izazov predstavlja diferencijacija karcinoma od nastalog vezivnog ožiljka i ostatka posteriornog vaginalnog zida. Vezivni ožiljak benigna je tvorba nastala kao rezultat kirurške manipulacije. Uobičajeno se vidi kao lezija niskog intenziteta na T2-mjerenim slikama u odnosu na tumorsku leziju, uz to se pokazuje progresivna imbibicija nakon primjene kontrastnog sredstva. (47,68) Neoposteriorni vaginalni forniks tj., ostatak posteriornog vaginalnog zida vidi se u 56% obavljenih radikalnih trahelektomija. (69) U tom se slučaju, zbog svog zadebljanja, unutar kratkog postoperativnog vremenskog razmaka može vidjeti preostali vaginalni zid kao tvorba s visokim intenzitetom signala na T2-mjerenim slikama. Sumnja se može otkloniti ponavljanjem magneta nakon određenog razdoblja kada se očekuje povlačenje vaginalnog zadebljanja i samim time smanjenje opsega intenziteta što onda ne bi upućivalo na povrat bolesti već na rezidualni vaginalni zid.

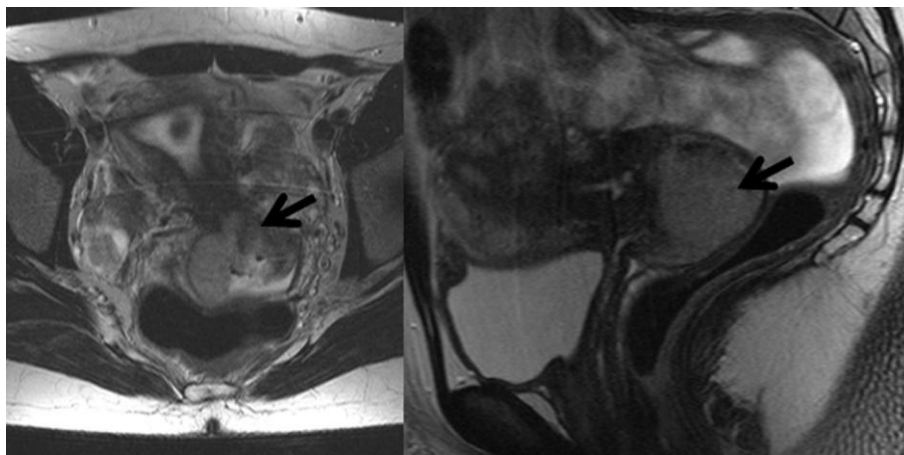
8.2. STADIJ II

Stadij II bolesti opisan je kao tumor koji se proširio van maternice, ali ne zahvaća donju trećinu rodnice i zid zdjelice.

- IIA – tumor zahvaća gornje dvije trećine rodnice, bez invazije parametrija
 - IIA1 – najveći promjer < 4 cm
 - IIA2 – najveći promjer \geq 4 cm
- IIB – tumor doseže parametrij bez zahvaćanja zida zdjelice

S obzirom da je veličina tumora značajan prognostički faktor, stadij IIA dijeli se na stadij IIA1 i stadij IIA2. MR-om proširenje karcinoma vrata maternice na gornje dvije trećine rodnice procjenjuje s visokom točnosti (86% - 93%), a prikazuje se kao narušenje integriteta hipointenzivnog vaginalnog zida hiperintenzivnom tvorbom na T2-pretežitim slikama. (70) Postkontrastno nakupljanje kontrasta u tumorskoj tvorbi u ranoj fazi povećava osjetljivost u procjeni zahvaćenosti zida rodnice. (23,71,72) Ukoliko prikaz vaginalnog zida i forniksa nije jasan, a da bi spriječili dobivanje lažno pozitivnih nalaza, koristimo se intravaginalnim gelovima. Naime, glomazni egzofitički tumori ograničeni na cerviks mogu doprinjeti rastezanju vaginalnog forniksa i dati sliku zahvaćenosti rodnice. Primjenom intravaginalnih gelova razdvajaju se zidovi rodnice te se omogućuje optimalna evaluacija forniksa, s potvrdom ili negacijom proširenja tumora na vaginalne strukture. (73,74) Parametrija je naziv za anatomsku strukturu koja se prema FIGO klasifikaciji na magnetu vidi kao masno tkivo koje bilateralno oblaže maternicu – tijelo i vrat. Za procjenu zahvaćenosti parametrija prvo je potrebno ustanoviti kuda se to masno tkivo proteže. Kranio-kaudalni smjer prostiranja parametrija definira se kroz dvije točke, kranijalnu, u području istmusa, te kaudalnu, na mjestu ulaska mokraćovoda u mokraćni mjehur. Lateralno se parametrij može podijeliti na proksimalni, građen od vezivnog tkiva, i distalni, građen od masnog tkiva, limfnih čvorova, krvnih žila i neuralnih struktura. Pritom uzimamo ureter kao referencu. Na MR slici proksimalni lateralni parametrij proteže se medijalno u odnosu na ureter, dok se laterlno ureteru nalazi distalni lateralni parametrij. (75) Studije pokazuju inferiornost kliničkog pregleda pred magnetom u detekciji PMI (eng. *parametrial invasion*). Točnost kliničkog pregleda kod utvrđivanja invazije parametrija iznosi 29% - 53% nasuprot 88% - 97% točnosti i 93% specifičnosti MR-a. Snažan indikatorski faktor koji ukazuje na postojanje odnosno nepostojanje PMI jest obod cervikalne strome. Cervikalna se stroma na T2-mjerenim slikama prikazuje niskim intenzitetom signala. Zahvaćenost strome na T2-mjerenim slikama se

prikazuje kao prekid kontinuiteta hipointenzivne linearne zone tvorbom srednjeg do visokog intenziteta u usporedbi s njom. Prisutnost intaktnog oboda cervikalne strome pokazala je negativnu prediktivnu vrijednost od 94% do 100% pri određivanju zahvaćenosti invazije parametrija. (15,72,76,77) Prilikom izdavanja nalaza radiolog mora obratiti pažnju na dvije komponente – širinu netaknutog oboda i homogenost intenziteta. Naime, da bismo sa sigurnošću isključili proširenje karcinoma na okolni parametrij širina homogenog hipointenzivnog oboda cervikalne strome mora biti veća od tri milimetra. (76) Takav prikaz na T2-mjerenim slikama naziva se „znakom hipointenzivnog oboda“. Za njegovo prepoznavanje najboljom se pokazala tehnika T2-mjerenih slika u aksijalno-kosom presjeku. Proširenje tumorske tvorbe cijelom širinom cervikalne strome bez evidentnog znaka invazije parametrijskih struktura ne isključuje njihovu zahvaćenost već je znak mikroskopske invazije parametrija. (78) Potpuna prožetost cerviksa tumorskom masom s jasnim nodularnim, spikuliranim i nepravilnim proširenjem intenziteta koje odgovara tumorskom tkivu u tkivo parametrija pouzdani je znak invazije. (Slika 4.)



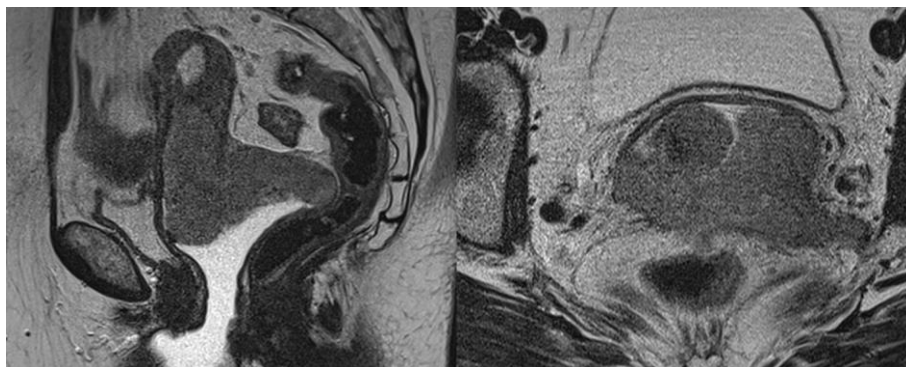
Slika 4. MR prikaz karcinoma vrata maternice stadija IIB.

Nalaz dodatno potvrđuje oblaganje periuterinog krvožilnog spleta. (79) Cervikalna tvorba okružena linearnim hiperintenzivnim obrubom označava IIB stadij bolesti, no treba uzeti u

obzir nedostatak MR-a da u tumora velikog promjera, koji zbog kompresivnog djelovanja i razvoja upale dovode do nastanka edema, i postbiopsijskih krvarenja razlikuje razvoj edema i upale od stvarne progresije maligne bolesti. (15) Točnost MR-a u procjeni invazije parametrija u tumora velikog promjera iznosi 70% u usporedbi s tumorima malog promjera kada joj točnost iznosi 96%. (3,80,81) Važnost diferenciranja ovih lažno pozitivnih/negativnih stanja od stvarnog zahvaćanja parametrija temelji se na odluci o optimalnom terapijskom postupku. (80,81) Naime, u pacijentica sa stadijem IIB bolesti, tj. zahvaćenim parametrijem kontraindicirana je radikalna histerektomija koja je terapijska opcija za stadije niže progresije. (77,82) Te pacijentice upućene su na kemoradioterapiju koja uključuje vanjsko zračenje i brahiterapiju.

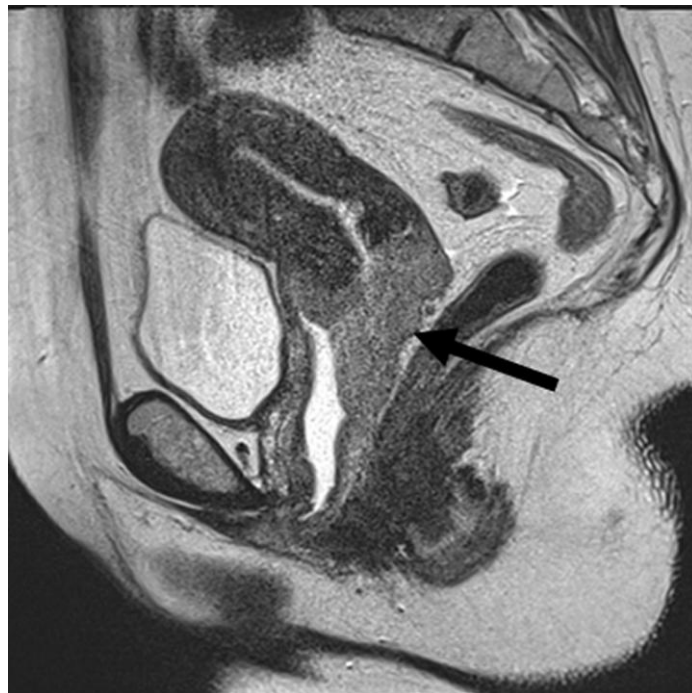8.3 STADIJ III

Progresija bolesti u stadij III opisuje se kao proširenje karcinoma na donju trećinu rodnice i/ili zahvaćenost zida zdjelica i/ili postojanje hidronefroze odnosno insuficijencija bubrega i/ili zahvaćenost lokalnih i regionalnih limfnih čvorova. (Slika 5.)



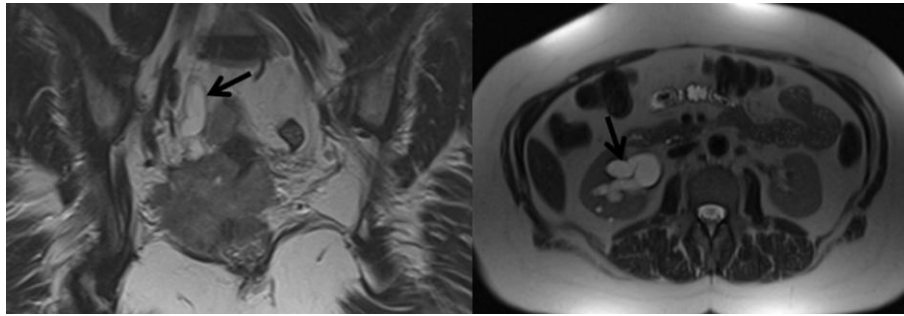
Slika 5. MR prikaz karcinoma vrata maternice stadija III.

- Stadij IIIA – proširenje tumora na donju trećinu rodnice bez zahvaćanja zida zdjelice (Slika 6.)
- Stadij IIIB – proširenje tumora na zid zdjelice i/ili tumor uzrokuje hidronefrozu odnosno insuficijenciju bubrega
- Stadij IIIC – tumor zahvaća lokalne i/ili regionalne limfne čvorove neovisno o veličini tumora i ostalih proširenjima (uz naznaku p odnosno r)
 - Stadij IIIC1 – metastaze u isključivo limfnim čvorovima zdjelica
 - Stadij IIIC2 – metastaze u paraaortalnim limfnim čvorovima



Slika 6. MR prikaz karcinoma vrata maternice stadija IIIA.

Zahvaćen zdjelični zid odnosno stadij IIIB postavlja se u slučaju ekspanzije tumorske tvorbe do tri milimetra od unutarnjih obturatornih mišića, piriformnih mišića te mišića levator ani što može, ali ne mora biti praćeno dilatacijom uretera. (Slika 7.)



Slika 7. MR prikaz karcinoma vrata maternice stadija IIIB.

Uz to, oblaganje ilijačnih krvnih žila karcinomom te potvrđuje dijagnozu zahvaćenosti zdjeličnog zida i dna. (71,79,80) Dilatacija uretera i hidronefroza osim opstrukcijom tumorom mogu biti posljedica drugih stanja koje je potrebno isključiti poput endometrioze i kamenaca. (71,83) Hidronefroza se procjenjuje i analizira na T2-mjerenoj slici u koronarnom presjeku koji obuhvaća i bubrege. (71,84) Stadij III progresije karcinoma vrata maternice doživio je možda i najznačajnije promjene prilikom donošenja nove FIGO klasifikacije 2018. godine. Prvi puta je kao kriterij za određivanje stadija bolesti uvedeno i metastatsko proširenje karcinoma na limfne čvorove. (22) Potvrda metastaza također ima znatan utjecaj na daljnji tijek liječenja i terapijske opcije, a smatra se ključnim prognostičkim faktorom u vidu ishoda liječenja pacijentica. (85–87) Primjerice, pacijentice s lokalno proširenim karcinomom na gornju trećinu rodnice sa zahvaćenim limfnim čvorovima bi prema prošloj FIGO klasifikaciji bile svrstane u FIGO IIA stadij bolesti. Danas se karcinom vrata maternice s metastazama u limfnim čvorovima, neovisno o veličini, lokalnoj ekspanziji i ostalim nalazima, automatski proglašava stadijem bolesti IIIC. (85–87) Takva odluka polazi iz rezultata studija koje su uvidjele značajno smanjenje petogodišnjeg preživljenja u pacijentica s metastatski zahvaćenim limfnim čvorovima. Petogodišnje preživljenje osobe oboljele od karcinoma stadija IB iznosi 87,7% ukoliko nema pozitivnih limfnih čvorova dok u pacijentica sa zahvaćenim limfnim čvorovima iznosi 73,1%. Razlika je još naglašenija u stadiju IIA bolesti u kojem petogodišnje preživljenje pacijentice sa zahvaćenim limfnim čvorovima iznosi 40,9%

u usporedbi s pacijenticom istog stadija bez zahvaćenih limfnih čvorova čije petogodišnje preživljenje iznosi 79,8%. (88,89) Rizik od metastatskog širenja u limfne čvorove zdjelice povećava se s promjerom tumorske mase; primjerice u tumora s najvećim promjerom manjim od dva centimetra rizik od pojave pozitivnih limfnih čvorova iznosi 6%, dok u onih s tumorima većim od četiri centimetra iznosi 36%. (90) Limfna drenaža i samim time pojavnost metastaza karcinoma vrata maternice proteže se duž obturatornih, vanjskih, unutarnjih i zajedničkih ilijakalnih te paraaortalnih limfnih čvorova. (83) Problematika koja se javlja prilikom definiranja bolesti kao stadij IIIC jest manjak jasno postavljenih radioloških kriterija koji potvrđuju postojanje metastatske promjene limfnog čvora. (84) Naime, države pogođene visokom incidencijom karcinoma vrata maternice su ujedno i države s visokim udjelom infektivnih stanja poput tuberkuloze i HIV-a što čini diferencijaciju malignog procesa od infektivne bolesti, zbog nedostatka kriterija, složenom. (22,83) Zdravi limfni čvorovi strukture su ovalnog oblika, homogenog srednje jakog intenziteta signala na T2-mjerenim slikama, hipointenzivne na T1-mjerenim slikama te visokog intenziteta signala na DWI slikama. Najšire prihvaćen kriterij u razlikovanju maligne i benigne promjene limfnog čvora je njegova veličina koja je, ukoliko veća od jednog centimetra u kraćoj osi, indikativna za maligni proces. (71,91) Sumnju na maligno alteriran limfni čvor pobuđuje veličina zdjelčnih limfnih čvorova veća od 8 mm, abdominalnih limfnih čvorova veća od 10 mm te ingvinalnih veća od 15 mm. (92) Uzimajući u obzir isključivo veličinu, osjetljivost MR-a u utvrđivanju zahvaćenih limfnih čvorova iznosi od 29% do 86%. (93) Metastaski limfni čvorovi se također mogu prepoznati na temelju morfoloških promjena poput: sferičnog oblika i nepravilnih rubova, nekrotičnog središta čvora, promjenjenog intenziteta signala na T2-pretežitim slikama te grupiranja limfnih čvorova. MR pokazuje osrednju osjetljivost (43%) i specifičnost (73%) u određivanju maligne infiltracije limfnih čvorova. Od navedenih je kriterija, uz veličinu limfnog čvora, područje nekroze najznačajniji pokazatelj metastaze sa

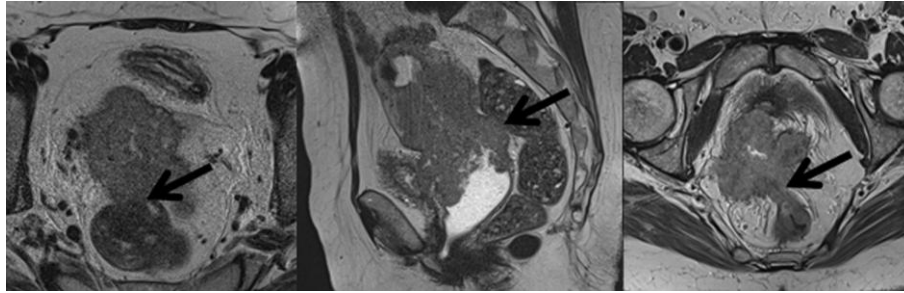
pozitivnom prediktivnom vrijednosti od 100%. (71) Maligni limfni čvorovi najbolje se prezentiraju na T2-mjerenim slikama kao tvorbe srednje jakog intenziteta signala u odnosu na hipointenzivne strukture koje odgovaraju mišićima i krvnim žilama. Hiperintenzivni signal koji bi mogao odgovarati malignom limfnom čvoru nerijetko je artefakt ilijačne vene te se mora razlikovati od limfadenopatije. (79) Drugi nedostatak ovako postavljene klasifikacije jest i sama definicija metastaze i u kojem trenutku postojanje tumorskih stanica u limfnom čvoru utječe na formiranje stadija bolesti. Maligni proces u limfnim čvorovima može se definirati kao postojanje izoliranih tumorskih stanica ($< 0,2$ mm), mikrometastaze ($0,2 - 2,0$ mm) te makrometastaze ($> 2,0$ mm), gdje se jedino makrometastaze računaju kao kriterij za definiranje stadija bolesti kao stadij IIIC. (22). Povećanje osjetljivosti (91% - 100%) MR-a može se postići primjenom kontrastnih sredstava specifičnih za limfne čvorove. Najčešće korišten je USPIO (eng. *ultrasmall particles of iron oxide*). (94) Kirurška disekcija limfnih čvorova i dalje je zlatni standard u procjeni zahvaćenosti limfnih čvorova, no preoperativna upotreba slikovnih metoda klinički je značajna zbog svoje neinvazivnosti čime se smanjuju postoperativne komplikacije limfadenektomije poput limfokela i infekcija rana čija se pojavnost očekuje u 17% slučajeva. (95) U oba slučaja se prilikom postavljanja stadija IIIC treba nadopisati kratica „p“ ili „r“ kako bi se naglasilo kojom metodom je ustanovljeno proširenje bolesti na limfne čvorove, a ukoliko nam najbolja dostupna metoda nije pružila jasne podatke iz kojih ne možemo sa sigurnošću odrediti stadij bolesti vrijedi pravilo: „U sumnji, dodjeli niži stadij.“ (22)

8.4. STADIJ IV

Stadij IV terminalni je stadij karcinoma vrata maternice. Opisan je kao lokalno proširenje tumora na okolne organe, poglavito mokraćni mjehur i rektum, te ekspanzija van zdjelice u užem smislu, tj. metastatsko proširenje na udaljene organe.

- Stadij IVA – širenje na susjedne organe
- Stadij IVB – širenje na udaljene organe

Nova FIGO klasifikacija nije donijela promjene u kriterijima za postavljanje stadija IV. Širenje tumora na mokraćni mjehur i rektum rezultat je lokalne progresije agresivnih tumora velike mase. Magnetska rezonancija s visokom točnošću daje projekciju zahvaćenosti mekotkivnih struktura mokraćnog mjehura i rektuma s osjetljivosti od 71% do 100% te specifičnosti od 88% do 91%. (55,96,97) Izravna invazija rektalne sluznice nije uobičajena ponajviše zbog Douglasova prostora. Douglasov prostor odijeljuje posteriorni forniks i rektum, stoga je rektalna infiltracija tumorskim tkivom najčešće rezultat prelaska karcinoma s prethodno zahvaćenog uterosakralnog ligamenta. (15) Sumnju na infiltraciju rektuma i mokraćnog mjehura pobuđuje uništenje masnog tkiva smještenog između vrata maternice i stijenke susjednih organa, dok intaktno masno tkivo između navedenih organa isključuje invaziju sa 100%-tnom točnosti. (70) Definirane veziko-cervikalne i rekto-cervikalne fistule, bolje prikazane DWI-MR i DCE-MR metodom, također ukazuju na uznapredovalu bolest. (97–99) Nalaz hiperintenzivne tumorske tvorbe u samom lumenu mokraćnog mjehura i rektuma uz narušen integritet hipointenzivne stijenke na T2-mjerenju slici nedvosmisleno predstavlja infiltraciju tumorskih stanica te se takav radiološki nalaz dodatno potvrđuje histološkom analizom uzetog bioptata. (Slika 8.)



Slika 8. MR prikaz karcinoma vrata maternice stadija IV.

Cistoskopija i rektosigmoidoskopija invanzivne su procedure vizualizacije unutrašnjosti mokraćnog mjehura i rektuma koje se provode u slučaju da se pacijentica klinički prezentira simptomima sukladnim stanju bolesti. Cistoskopija se iznimno izvodi u slučaju endocervikalnog rasta karcinoma u obliku bačve te u slučaju lokalnog širenja karcinoma na anteriorni zid rodnice. (83) Vidljivo je kako se upotrebom MR-a u većine pacijentica smanjuje potreba za invazivnim endoskopskim procedurama u svrhu postavljanja stadija bolesti upravo zbog negativne prediktivne vrijednosti i do 100%. (97,100,101). Razvoj buloznog edema sluznice mokraćnog mjehura može dovesti do pogreške u evaluaciji stražnjeg zida mokraćnog mjehura i davanja lažno pozitivnog nalaza. Jednolično zadebljanje i homogen signal visokog intenziteta duž stijenke mokraćnog mjehura i rektuma na T2-mjerenim slikama ponajprije upućuju na formiranje edema i nije indikacija za proglašenje stadija IV karcinoma. (18,71) Slikovni modaliteti DWI i DCE također dovode i do lakšeg razlikovanja buloznog edema od maligne infiltracije. (15,23,77)

Metastaze karcinoma u udaljene organe hematogeni je proces; relativno rijedak u ovoj bolesti. Hematološko raspršivanje događa se kasno, u već značajno uznapredovaloj bolesti. (102) Najčešće zahvaćeni organi su pluća i jetra; kosti rijeđe, uglavnom kralješci i duge kosti donjih ekstremiteta. Nalaz peritonealnih depozita također se svrstava u stadij IVB bolesti. U ranoj fazi bolesti pojavnost metastaza u plućima iznimno je rijetka. Rutinski rendgen srca i pluća dovoljan je za postavljanje dijagnoze. Uznapredovala bolest zahtjeva CT toraksa, na kojem se

metastaze planocelularnog karcinoma prikazuju kao kavitacijski čvorići na plućima. (103) Incidencija metastaza u kostima iznosi 1,1%. (104) MR se primarno koristi za procjenu koštane srži, dok se lezija na samim kostima rutinski obrađuju CT-om ili scintigrafijom.

9. PRAĆENJE BOLESNICA S KARCINOMOM VRATA MATERNICE

MR se rutinski koristi u praćenju odgovora na terapiju, planiranju radioterapije u pacijentica s uznapredovalom bolesti te ranom otkrivanju povratka bolesti. Također je moguće uočiti komplikacije i nuspojave liječenja kao i komplikacije prouzročene samom bolešću. (15) Procjena uspješnosti kemo- i radioterapije u pacijentica s uznapredovalom bolesti standardno se određuje promjenom veličine tumora na MR-u. Smanjenje veličine tumora, vidljivo kroz najmanje dva mjeseca od početka primjene terapije, ukazuje nam na dobar odgovor na liječenje i prediktivno je za povoljan ishod. (105) Međutim, najpouzdaniji je znak povlačenja bolesti s negativnom prediktivnom vrijednost od 97% normalizacija slabog intenziteta signala koji odgovara *tumor-free* postiradijacijskoj cervikalnoj stromi. (106,107) Konvencionalnim MR-om zahtjevno je razlikovati rezidualni ili rekurentni tumor od postoperacijskih ili postiradijacijskih promjena, poput upale i fibroze, s obzirom da se mogu slično prezentirati. (32). Fibrozno tkivo se od aktivne bolesti posebice teško razlučuje u prvih šest mjeseci nakon terapije. Recidiv karcinoma vrata maternice prepoznaje se na T2-mjerenoj slici na temelju svog srednjeg do visokog intenziteta signala u usporedbi s niskim intenzitetom signala koji odgovara ozračenom tkivu. Tumorski se proces pouzdanije potvrđuje primjenom kontrasta te DWI tehnikom. Postkontrastno se pokazuje pojačan intenzitet signala kao i na DWI sekvenci visoke-*b*-vrijednosti. Takav nalaz ukazuje na aktivan maligni proces. DCE-MR metodom uspoređujemo tkivnu perfuziju i oksigenaciju prije i tijekom terapije. Povoljan je prognostički

znak poboljšanje inicijalno slabe perfuzije u ranim fazama liječenja, dok se konstantno slaba perfuzija, unatoč terapiji, povezuje s lošim ishodom bolesti. (108,109) Uz to, parametri dobiveni DCE-MR sekvencom koji ukazuju na veću šansu povratka i nepovoljnog ishoda bolesti su heterogena perfuzija tumorske mase te blaga promjena u veličini tumora u ranim fazama liječenja. (108,110–112) Smjernice o praćenju bolesnica podvrgnutih radikalnom histerektomijom nisu definirane, međutim obrada MR-om provodi se ukoliko je indicirana kliničkim simptomima i znakovima. (23) Vraćanje bolesti se u 60% - 70% slučajeva dogodi unutar dvije godine od početka liječenja, dok se njih 89% - 98% vrati unutar pet godina. (113) Čimbenici koji imaju snažnu povezanost s većim rizikom od povratka bolesti su veličina tumora veća od tri centimetra, patohistološki nalaz adenokarcinoma, invazija limfnih i vaskularnih struktura te duboko prodiranje u stromu. Ponovno javljanje bolesti možemo očekivati u području zdjelice (svodu rodnice, cerviksu, parametriju te stijenci zdjelice) te u paraaortalnim i supraklavikularnim limfnim čvorovima.

10. ZAKLJUČAK

Karcinom vrata maternice, unatoč mjerama prevencije i razvijenom sustavu probira, i dalje je gorući javnozdravstveni problem u svijetu. Vrat maternice građen od vezivnog i mišićnog tkiva izvrsno se prikazuje MR-om. Magnetska rezonancija dobiva sve veći značaj u procjeni stadija karcinoma vrata maternice.

MR se smatra slikovnom metodom izbora u evaluaciji proširenosti stadija IB i više. T2-mjerene slike najbolje prikazuju karcinom kao tvorbu srednjeg do visokog intenziteta u usporedbi s okolnim tkivom.

Brojne studije ustanovile su prednost MR-a pred kliničkim određivanjem stadija, te naglasile ulogu koju ima u postavljanju smjera terapijskog postupka, ali i procjene ishoda bolesti.

Razvojem funkcionalnih modaliteta poput DWI te DCE omogućena je analiza malignog potencijala tumora i odgovora na terapiju. To je ključno u daljnjem planiranju liječenja jer se takvim saznanjima sve više približavamo organiziranju individualizirane terapije za pojedinu pacijenticu.

MR-om i njezinim modalitetima koristimo se i u praćenju odgovora na liječenje te na kontrolnim pregledima u slučaju otkrivanja rekurentne bolesti.

11. ZAHVALA

Zahvaljujem se mentorici doc. dr. sc. Maji Prutki na pomoći oko prikupljanja materijala i suradljivosti tijekom pisanja ovog diplomskog rada.

Obitelji hvala na bezuvjetnoj podršci tijekom svih šest godina studiranja, a prijateljima i kolegama na vječnim uspomenama.

Zahvaljujem se fakultetu, svim nastavnicima i zaposlenicima na strpljenju i predanosti u nastojanju da nam pruže najbolje moguće obrazovanje te motivaciji za daljnjim usavršavanjem.

12. LITERATURA

1. DiSaia P, Creasman W, Mannel R, Scott McMeekin D, Mutch D. Clinical Gynecologic Oncology. 9.izd. Elsevier;2017. Str.728.
2. Walboomers JMM, Jacobs MV., Manos MM, Bosch FX, Kummer JA, Shah K V., i

- sur. Human papillomavirus is a necessary cause of invasive cervical cancer worldwide. *J Pathol.* 1999.;189(1):12–9.
3. Okamoto Y, Tanaka YO, Nishida M, Tsunoda H, Yoshikawa H, Itai Y. MR Imaging of the Uterine Cervix: Imaging-Pathologic Correlation. *Radiographics.* 2003.;23(2):425-45.
 4. Katanyoo K, Sanguanrungrasirikul S, Manusirivithaya S. Comparison of treatment outcomes between squamous cell carcinoma and adenocarcinoma in locally advanced cervical cancer. *Gynecol Oncol.* 2012.;125(2):292–6.
 5. Anttila T, Saikku P, Koskela P, Bloigu A, Dillner J, Ikäheimo I, i sur. Serotypes of *Chlamydia trachomatis* and risk for development of cervical squamous cell carcinoma. *JAMA.* 2001.;285(1):47–51.
 6. Rapposelli S, Gioiello A, Šarenac T, Mikov M. Cervical Cancer, Different Treatments and Importance of Bile Acids as Therapeutic Agents in This Disease. *Front Pharmacol* | 2019.;1:484.
 7. Li Y, Xu C. Human papillomavirus-related cancers. U: *Advances in Experimental Medicine and Biology.* Springer New York LLC; 2017; str. 23–34.
 8. PRESS RELEASE N° 263 [Internet]. 2018. Dostupno na: <https://gco.iarc.fr/>
 9. Age standardized (World) mortality rates, cervix uteri, all ages [Internet]. 2018. Dostupno na: <https://gco.iarc.fr/today/>
 10. Croatia Source: Globocan 2018. [Internet] Dostupno na: <https://gco.iarc.fr/today/data/factsheets/populations/191-croatia-fact-sheets.pdf>
 11. Torre LA, Bray F, Siegel RL, Ferlay J, Lortet-Tieulent J, Jemal A. Global cancer statistics, 2012. *CA Cancer J Clin* 2015.;65(2):87–108.
 12. Epstein E, Testa A, Gaurilcikas A, Di Legge A, Ameye L, Atstupenaite V, i sur. Early-stage cervical cancer: Tumor delineation by magnetic resonance imaging and

- ultrasound - A European multicenter trial. *Gynecol Oncol.* 2013.;128(3):449–53.
13. Shastri SS, Dinshaw K, Amin G, et al. Concurrent evaluation of visual, cytological and HPV testing as screening methods for the early detection of cervical neoplasia in Mumbai, India. *Bull World Health Organ.* 2005;83(3):186-194.
 14. Hricak H, Gatsonis C, Chi DS, Amendola MA, Brandt K, Schwartz LH, et al. Role of imaging in pretreatment evaluation of early invasive cervical cancer: Results of the intergroup study American College of Radiology Imaging Network 6651-Gynecologic Oncology Group 183. *J Clin Oncol.* 2005.;23(36):9329–37.
 15. Sala E, Rockall AG, Freeman SJ, Mitchell DG, Reinhold C. The added role of MR imaging in treatment stratification of patients with gynecologic malignancies: What the radiologist needs to know. *Radiology.* 2013.;266(3):717–40.
 16. Institute NNC. *Cancer Facts & Figures 2020.* CA Cancer J Clin. 2020.;1–76.
 17. Jolly S, Uppal S, Bhatla N, Johnston C, Maturen K. Improving Global Outcomes in Cervical Cancer: The Time Has Come for International Federation of Gynecology and Obstetrics Staging to Formally Incorporate Advanced Imaging. *J Glob Oncol.* 2018.;(4):1–6.
 18. Pecorelli S. Revised FIGO staging for carcinoma of the vulva, cervix, and endometrium. *Int J Gynaecol Obstet.* 2009.;105(2):103–4.
 19. Wiebe E, Denny L, Thomas G. Cancer of the cervix uteri. *Int J Gynecol Obstet* 2012.;119:S100–9.
 20. Ries L a G, Young JL, Keel GE, Eisner ME, Lin YD, Horner M-JD. *Cancer Survival Among Adults: US SEER Program, 1988-2001.* SEER Surviv Monogr. 2007.;(07):1988–2001.
 21. Loft A, Berthelsen AK, Roed H, Ottosen C, Lundvall L, Knudsen J, et al. The diagnostic value of PET/CT scanning in patients with cervical cancer: A prospective

- study. *Gynecol Oncol.* 2007.;106(1):29–34.
22. Bhatla N, Berek JS, Cuello Fredes M, Denny LA, Grenman S, Karunaratne K, i sur. Revised FIGO staging for carcinoma of the cervix uteri. *Int J Gynecol Obstet.* 2019.;145(1):129–35.
 23. Balleyguier C, Sala E, Da Cunha T, Bergman A, Brkljacic B, Danza F, i sur. Staging of uterine cervical cancer with MRI: Guidelines of the European Society of Urogenital Radiology. *Eur Radiol.* 2011.;21(5):1102–10.
 24. Lagasse LD, Creasman WT, Shingleton HM, Ford JH, Blessing JA. Results and complications of operative staging in cervical cancer: Experience of the Gynecologic Oncology Group. *Gynecol Oncol.* 1980.;9(1):90–8.
 25. Hori M, Kim T, Murakami T, Imaoka I, Onishi H, Tomoda K, i sur. Uterine Cervical Carcinoma: Preoperative Staging with 3.0-T MR Imaging—Comparison with 1.5-T MR Imaging. *Radiology.* 2009.;251(1):96–104.
 26. Engin G. Cervical cancer: MR imaging findings before, during, and after radiation therapy. *Eur Radiol.* 2006.;16(2):313–24.
 27. Liu Y, Bai R, Sun H, Liu H, Zhao X, Li Y. Diffusion-weighted imaging in predicting and monitoring the response of uterine cervical cancer to combined chemoradiation. *Clin Radiol.* 2009.;64(11):1067–74.
 28. Haider MA, Patlas M, Jhaveri K, Chapman W, Fyles A, Rosen B. Adenocarcinoma involving the uterine cervix: magnetic resonance imaging findings in tumours of endometrial, compared with cervical, origin. *Can Assoc Radiol J.* 2006;57(1):43-48.
 29. Van Hoe L, Vanbeckevoort D, Oyen R, Itzlinger U, Vergote I. Cervical carcinoma: Optimized local staging with intravaginal contrast- enhanced MR imaging - Preliminary results. *Radiology.* 1999.;213(2):608–11.
 30. Choi SH, Kim SH, Choi HJ, Park BK, Lee HJ. Preoperative magnetic resonance

- imaging staging of uterine cervical carcinoma: Results of prospective study. *J Comput Assist Tomogr.* 2004.;28(5):620–7.
31. Yamashita Y, Baba T, Baba Y, Nishimura R, Ikeda S, Takahashi M, i sur. Dynamic contrast-enhanced MR imaging of uterine cervical cancer: Pharmacokinetic analysis with histopathologic correlation and its importance in predicting the outcome of radiation therapy. *Radiology.* 2000.;216(3):803–9.
 32. Dappa E, Elger T, Hasenburg A, Düber C, Battista MJ, Hötker AM. The value of advanced MRI techniques in the assessment of cervical cancer: a review. *Insights Imaging.* 2017;8(5):471-481.
 33. Somoye G, Harry V, Semple S, Plataniotis G, Scott N, Gilbert FJ, i sur. Early diffusion weighted magnetic resonance imaging can predict survival in women with locally advanced cancer of the cervix treated with combined chemo-radiation. *Eur Radiol.* 2012.;22(11):2319–27.
 34. Harry VN. Novel imaging techniques as response biomarkers in cervical cancer. *Gynecol Oncol.* 2010;116(2):253-261.
 35. Dhand S, Thakur M, Kerkar R, Jagmohan P. Diffusion-weighted imaging of gynecologic tumors: Diagnostic pearls and potential pitfalls. *Radiographics.* 2014.;34(5):1393–416.
 36. Whittaker CS, Coady A, Culver L, Rustin G, Padwick M, Padhani AR. Diffusion-weighted MR imaging of female pelvic tumors: A pictorial review. *Radiographics.* 2009.;29(3):759–74.
 37. Saremi F, Knoll AN, Bendavid OJ, Schultze-Haakh H, Narula N, Sarlati F. Characterization of genitourinary lesions with diffusion-weighted imaging. *Radiographics.* 2009.;29(5):1295–317.
 38. Malayeri AA, El Khouli RH, Zaheer A, Jacobs MA, Corona-Villalobos CP, Kamel IR,

- i sur. Principles and applications of diffusion-weighted imaging in cancer detection, staging, and treatment follow-up. *Radiographics*. 2011.;31(6):1773–91.
39. Punwani S. Diffusion weighted imaging of female pelvic cancers: Concepts and clinical applications. *Eur J Radiol*. 2011.;78(1):21–9.
 40. Nougaret S, Tirumani SH, Addley H, Pandey H, Sala E, Reinhold C. Pearls and Pitfalls in MRI of Gynecologic Malignancy With Diffusion-Weighted Technique. *Am J Roentgenol*. 2013.;200(2):261–76.
 41. Hameeduddin A, Sahdev A. Diffusion-weighted imaging and dynamic contrast-enhanced MRI in assessing response and recurrent disease in gynaecological malignancies. *Cancer Imaging*. 2015.;15(1):1–12.
 42. Bernardin L, Dilks P, Liyanage S, Miquel ME, Sahdev A, Rockall A. Effectiveness of semi-quantitative multiphase dynamic contrast-enhanced MRI as a predictor of malignancy in complex adnexal masses: radiological and pathological correlation. *Eur Radiol*. 2012;22(4):880-890
 43. Leach MO, Morgan B, Tofts PS, Buckley DL, Huang W, Horsfield MA, i sur. Imaging vascular function for early stage clinical trials using dynamic contrast-enhanced magnetic resonance imaging. *Eur Radiol*. 2012.;22(7):1451–64.
 44. Zahra MA, Hollingsworth KG, Sala E, Lomas DJ, Tan LT. Dynamic contrast-enhanced MRI as a predictor of tumour response to radiotherapy. *Lancet Oncol*. 2007;8(1):63-74
 45. Vaupel P, Mayer A. Hypoxia in cancer: significance and impact on clinical outcome. *Cancer Metastasis Rev*. 2007;26(2):225-239
 46. Carmeliet P, Jain RK. Molecular mechanisms and clinical applications of angiogenesis. *Nature*. 2011.;298–307.
 47. Kinkel K, Ariche M, Tardivon AA, Spatz A, Castaigne D, Lhommé C, i sur. Differentiation between recurrent tumor and benign conditions after treatment of

- gynecologic pelvic carcinoma: Value of dynamic contrast-enhanced subtraction MR imaging. *Radiology*. 1997.;204(1):55–63.
48. Van Vierzen PBJ, Massuger LFA, Ruys SHJ, Barentsz JO. Fast dynamic contrast enhanced MR imaging of cervical carcinoma. *Clin Radiol*. 1998.;53(3):183–92.
 49. Edge SB, Byrd DR, Compton CC, Fritz AG, Greene F, Trotti A. *AJCC Cancer Staging Handbook*. 7. izd. New York: Springer-Verlag; c2010.
 50. McCarthy S, Vaquero E. Gynecologic anatomy with magnetic resonance imaging. *Am J Obstet Gynecol*. 1986.;155(2):255–9.
 51. Haldorsen IS, Lura N, Blaakær J, Fischerova D, Werner HMJ. What Is the Role of Imaging at Primary Diagnostic Work-Up in Uterine Cervical Cancer?. *Curr Oncol Rep*. 2019;21(9):77
 52. Piver MS, Chung WS. Prognostic significance of cervical lesion size and pelvic node metastases in cervical carcinoma. *Obstet Gynecol*. 1975;46(5):507-510.
 53. Noël P, Dubé M, Plante M, St-Laurent G. Early cervical carcinoma and fertility-sparing treatment options: MR imaging as a tool in patient selection and a follow-up modality. *Radiographics*. 2014.;34(4):1099–119.
 54. Subak LE, Hricak H, Powell CB, Azizi E, Stern JL. Cervical carcinoma: Computed tomography and magnetic resonance imaging for preoperative staging. *Obstet Gynecol*. 1995.;86(1):43–50.
 55. Hricak H, Lacey CG, Sandles LG, Chang YCF, Winkler ML, Stern JL. Invasive cervical carcinoma: Comparison of MR imaging and surgical findings. *Radiology*. 1988.;166(3):623–31.
 56. Hricak H, Yu KK. *Radiology in invasive cervical cancer*. *AJR Am J Roentgenol*. 1996;167(5):1101-1108
 57. deSouza NM, Whittle M, Williams AD, et al. Magnetic resonance imaging of the

- primary site in stage I cervical carcinoma: A comparison of endovaginal coil with external phased array coil techniques at 0.5T. *J Magn Reson Imaging*. 2000;12(6):1020-1026
58. Leblanc E, Narducci F, Ferron G, Querleu D. Indications and teaching of fertility preservation in the surgical management of gynecologic malignancies: European perspective. *Gynecol Oncol*. 2009;114(2 Suppl):S32-S36
 59. Rasool N, Rose PG. Fertility-preserving surgical procedures for patients with gynecologic malignancies. *Clin Obstet Gynecol*. 2010;53(4):804-814.
 60. Hiroshi S, Azumi R, Kimura M. Stromal invasion by carcinoma of the cervix: Assessment with dynamic MR imaging. *Am J Roentgenol*. 1997.;168(6):1579–85.
 61. Xu L, Sun FQ, Wang ZH. Radical trachelectomy versus radical hysterectomy for the treatment of early cervical cancer: A systematic review. *Acta Obstet Gynecol Scand*. 2011.;90(11):1200–9.
 62. Carter J, Rowland K, Chi D, Brown C, Abu-Rustum N, Castiel M, i sur. Gynecologic cancer treatment and the impact of cancer-related infertility. *Gynecol Oncol*. 2005.;97(1):90–5.
 63. Schneider A, Erdemoglu E, Chiantera V, Reed N, Morice P, Rodolakis A, i sur. Clinical recommendation radical trachelectomy for fertility preservation in patients with early-stage cervical cancer. *Int J Gynecol Cancer*. 2012.;22(4):659–66.
 64. Sonoda Y, Chi DS, Carter J, Barakat RR, Abu-Rustum NR. Initial experience with Dargent's operation: The radical vaginal trachelectomy. *Gynecol Oncol*. 2008.;108(1):214–9.
 65. Shepherd JH. Cervical cancer. *Best Practice & research. Clinical Obstetrics & Gynaecology*. 2012 Jun;26(3):293-309
 66. Shepherd JH, Milliken DA. Conservative Surgery for Carcinoma of the Cervix. *Clin*

- Oncol. 2008.;20(6):395–400.
67. Höckel M, Knapstein PG. The combined operative and radiotherapeutic treatment (CORT) of recurrent tumors infiltrating the pelvic wall: First experience with 18 patients. *Gynecol Oncol.* 1992.;46(1):20–8.
 68. Hawighorst H, Knapstein PG, Schaeffer U, Knopp M V., Brix G, Hoffmann U, i sur. Pelvic lesions in patients with treated cervical carcinoma: Efficacy of pharmacokinetic analysis of dynamic MR images in distinguishing recurrent tumors from benign conditions. *Am J Roentgenol.* 1996.;166(2):401–8.
 69. Sahdev A, Jones J, Shepherd JH, Reznick RH. MR imaging appearances of the female pelvis after trachelectomy. *Radiographics.* 2005;25(1):41-52.
 70. Sala E, Wakely S, Senior E, Lomas D. MRI of Malignant Neoplasms of the Uterine Corpus and Cervix. *Am J Roentgenol.* 2007.;188(6):1577–87.
 71. Bourgioti C, Chatoupis K, Mouloupoulos LA. Current imaging strategies for the evaluation of uterine cervical cancer. *World J Radiol.* 2016.;8(4):342.
 72. Patel-Lippmann K, Robbins JB, Barroilhet L, Anderson B, Sadowski EA, Boyum J. MR Imaging of Cervical Cancer. *Magn Reson Imaging Clin N Am.* 2017;25(3):635-649.
 73. Young P, Daniel B, Sommer G, Kim B, Herfkens R. Intravaginal gel for staging of female pelvic cancers-preliminary report of safety, distention, and gel-mucosal contrast during magnetic resonance examination. *J Comput Assist Tomogr.* 2012.;36(2):253–6.
 74. Devine C, Gardner C, Sagebiel T, Bhosale P. Magnetic Resonance Imaging in the Diagnosis, Staging, and Surveillance of Cervical Carcinoma. *Semin Ultrasound, CT MRI.* 2015.;36(4):361–8.
 75. Querleu D, Cibula D, Abu-Rustum NR. 2017 Update on the Querleu-Morrow Classification of Radical Hysterectomy. *Ann Surg Oncol.* 2017;24(11):3406-3412.

76. Bourgioti C, Chatoupis K, Antoniou A, Panourgias E, Tzavara C, Rodolakis A, Mouloupoulos L A. T2-weighted MRI findings predictive of parametrial involvement in patients with cervical cancer and histologically confirmed full thickness stromal invasion. *Hell J Radiol* 2018; 3(1): 35-44
77. Freeman SJ, Aly AM, Kataoka MY, Addley HC, Reinhold C, Sala E. The revised FIGO staging system for uterine malignancies: Implications for MR imaging. *Radiographics*. 2012.;32(6):1805–27.
78. Valentini AL, Gui B, Miccò M, Giuliani M, Rodolfo E, Ninivaggi V, i sur. MRI anatomy of parametrial extension to better identify local pathways of disease spread in cervical cancer. *Diagnostic Interv Radiol*. 2016.;22(4):319–25.
79. Nicolet V, Carignan L, Bourdon F, Prosmann O. MR imaging of cervical carcinoma: A practical staging approach. *Radiographics*. 2000.;20(6):1539–49.
80. Zand KR, Reinhold C, Abe H, Maheshwari S, Mohamed A, Upegui D. Magnetic resonance imaging of the cervix. *Cancer Imaging*. 2007.;7(1):69–76.
81. Kaur H, Silverman PM, Iyer RB, Verschraegen CF, Eifel PJ, Charnsangavej C. Diagnosis, Staging, and Surveillance of Cervical Carcinoma. *Am J Roentgenol*. 2003.;180(6):1621–31.
82. Woo S, Kim SY, Cho JY, Kim SH. Apparent diffusion coefficient for prediction of parametrial invasion in cervical cancer: a critical evaluation based on stratification to a Likert scale using T2-weighted imaging. *Radiol Medica*. 2018.;123(3):209–16.
83. Bhatla N, Aoki D, Sharma DN, Sankaranarayanan R. Cancer of the cervix uteri. *Int J Gynecol Obstet*. 2018.;143:22–36.
84. Otero-García MM, Mesa-Álvarez A, Nikolic O, i sur. Role of MRI in staging and follow-up of endometrial and cervical cancer: pitfalls and mimickers. *Insights Imaging*. 2019;10(1):19.

85. Martimbeau PW, Kjorstad KE, Iversen T. Stage IB carcinoma of the cervix, the Norwegian Radium hospital. II. Results when pelvic nodes are involved. *Obstet Gynecol.* 1982;60(2):215-218.
86. Stehman FB, Bundy BN, DiSaia PJ, Keys HM, Larson JE, Fowler WC. Carcinoma of the cervix treated with radiation therapy. I. A multi-variate analysis of prognostic variables in the Gynecologic Oncology Group. *Cancer.* 1991;67(11):2776-2785.
87. Cheng X, Cai S, Li Z, Tang M, Xue M, Zang R. The prognosis of women with stage IB1-IIB node-positive cervical carcinoma after radical surgery. *World J Surg Oncol.* 2004;2:47.
88. Lee YN, Wang KL, Lin MH, Liu CH, Wang KG, Lan CC, i sur. Radical hysterectomy with pelvic lymph node dissection for treatment of cervical cancer: A clinical review of 954 cases. *Gynecol Oncol.* 1989.;32(2):135–42.
89. Polterauer S, Hefler L, Seebacher V, Rahhal J, Tempfer C, Horvat R, i sur. The impact of lymph node density on survival of cervical cancer patients. *Br J Cancer.* 2010.;103(5):613–6.
90. Paño B, Sebastià C, Ripoll E, Paredes P, Salvador R, Buñesch L, i ostali. Pathways of lymphatic spread in gynecologic malignancies. *Radiographics.* 2015.;35(3):916–45.
91. McEvoy SH, Nougaret S, Abu-Rustum NR, et al. Fertility-sparing for young patients with gynecologic cancer: How MRI can guide patient selection prior to conservative management. *Abdom Radiol (NY).* 2017;42(10):2488-2512.
92. ESUR Quick Guide to Female Pelvis Imaging.
93. Liyanage SH, Roberts CA, Rockall AG. MRI and PET Scans for Primary Staging and Detection of Cervical Cancer Recurrence. *Women’s Heal.* 2010.;6(2):251–69.
94. Rockall AG, Sohaib SA, Harisinghani MG, Babar SA, Singh N, Jeyarajah AR, i sur. Diagnostic performance of nanoparticle-enhanced magnetic resonance imaging in the

- diagnosis of lymph node metastases in patients with endometrial and cervical cancer. *J Clin Oncol.* 2005.;23(12):2813–21.
95. Köhler C, Mustea A, Marnitz S, Schneider A, Chiantera V, Ulrich U, i sur. Perioperative morbidity and rate of upstaging after laparoscopic staging for patients with locally advanced cervical cancer: Results of a prospective randomized trial. *Am J Obstet Gynecol.* 2015.;213(4):503.
 96. Bipat S, Glas AS, Van Der Velden J, Zwinderman AH, Bossuyt PMM, Stoker J. Computed tomography and magnetic resonance imaging in staging of uterine cervical carcinoma: A systematic review. *Gynecol Oncol.* 2003.;91(1):59–66.
 97. Rockall AG, Ghosh S, Alexander-Sefre F, Babar S, Younis MTS, Naz S, i sur. Can MRI rule out bladder and rectal invasion in cervical cancer to help select patients for limited EUA? *Gynecol Oncol.* 2006.;101(2):244–9.
 98. Marth C, Landoni F, Mahner S, i sur. Cervical cancer: ESMO Clinical Practice Guidelines for diagnosis, treatment and follow-up. *Ann Oncol.* 2017;28(suppl_4):iv72-iv83.
 99. Cibula D, Pötter R, Planchamp F, Avall-Lundqvist E, Fischerova D, Haie Meder C, i sur. The European Society of Gynaecological Oncology/European Society for Radiotherapy and Oncology/European Society of Pathology Guidelines for the Management of Patients With Cervical Cancer. *Int J Gynecol Cancer.* 2018.;28(4):641–55.
 100. Hricak H, Gatsonis C, Coakley F V., Snyder B, Reinhold C, Schwartz LH, i ostali. Early invasive cervical cancer: CT and MR imaging in preoperative evaluation - ACRIN/GOG comparative study of diagnostic performance and interobserver variability. *Radiology.* 2007.;245(2):491–8.
 101. Hricak H, Powell CB, Yu KK, Washington E, Subak LL, Stern JL, i sur. Invasive

- cervical carcinoma: Role of MR imaging in pretreatment work-up - Cost minimization and diagnostic efficacy analysis. *Radiology*. 1996.;198(2):403–9.
102. Han X, Wen H, Ju X, Chen X, Ke G, Zhou Y, i ostali. Predictive factors of para-aortic lymph nodes metastasis in cervical cancer patients: A retrospective analysis based on 723 para-aortic lymphadenectomy cases. *Oncotarget*. 2017.;8(31):51840–7.
103. Gaffney DK, Erickson-Wittmann BA, Jhingran A, Mayr NA, Puthawala AA, Moore D, i ostali. ACR Appropriateness Criteria® on Advanced Cervical Cancer Expert Panel on Radiation Oncology—Gynecology. *Int J Radiat Oncol*. 2011.;81(3):609–14.
104. Thanappapasr D, Nartthanarung A, Likittanasombut P, Na Ayudhya NI, Charakorn C, Udomsubpayakul U, i sur. Bone Metastasis in Cervical Cancer Patients Over a 10-Year Period. *Int J Gynecol Cancer*. 2010.;20(3):373–8.
105. Flueckiger F, Ebner F, Poschauko H, Tamussino K, Einspieler R, Ranner G. Cervical cancer: Serial MR imaging before and after primary radiation therapy - A 2-year follow-up study. *Radiology*. 1992.;184(1):89–93.
106. Hricak H, Swift PS, Campos Z, Quivey JM, Gildengorin V, Göranson H. Irradiation of the cervix uteri: Value of unenhanced and contrast-enhanced MR imaging. *Radiology*. 1993.;189(2):381–8.
107. Hricak H, Quivey JM, Campos Z, Gildengorin V, Hindmarsh T, Bis KG, i sur. Carcinoma of the cervix: Predictive value of clinical and magnetic resonance (mr) imaging assessment of prognostic factors. *Int J Radiat Oncol Biol Phys*. 1993.;27(4):791–801. Dostupno na: <https://pubmed.ncbi.nlm.nih.gov/8244807/>
108. Mayr NA, Wang JZ, Zhang D, Grecula JC, Lo SS, Jaroura D, i sur. Longitudinal Changes in Tumor Perfusion Pattern during the Radiation Therapy Course and its Clinical Impact in Cervical Cancer. *Int J Radiat Oncol Biol Phys*. 2010.;77(2):502–8.
109. Mayr NA, Yuh WTC, Magnotta VA, Ehrhardt JC, Wheeler JA, Sorosky JI, i sur.

- Tumor perfusion studies using fast magnetic resonance imaging technique in advanced cervical cancer: A new noninvasive predictive assay. *Int J Radiat Oncol Biol Phys.* 1996.;36(3):623–33.
110. Mayr NA, Hawighorst H, Yuh WT, Essig M, Magnotta VA, Knopp MV. MR microcirculation assessment in cervical cancer: correlations with histomorphological tumor markers and clinical outcome. *J Magn Reson Imaging.* 1999;10(3):267-276.
111. Mayr NA, Wang JZ, Lo SS, Zhang D, Grecula JC, Lu L, i sur. Translating Response During Therapy into Ultimate Treatment Outcome: A Personalized 4-Dimensional MRI Tumor Volumetric Regression Approach in Cervical Cancer. *Int J Radiat Oncol Biol Phys.* 2010.;76(3):719–27.
112. Zahra MA, Tan LT, Priest AN, Graves MJ, Arends M, Crawford RAF, i sur. Semiquantitative and Quantitative Dynamic Contrast-Enhanced Magnetic Resonance Imaging Measurements Predict Radiation Response in Cervix Cancer. *Int J Radiat Oncol Biol Phys.* 2009.;74(3):766–73.
113. Babar S, Rockall A, Goode A, Shepherd J, Reznik R. Magnetic resonance imaging appearances of recurrent cervical carcinoma. *Int J Gynecol Cancer.* 2007;17(3):637-645.

13. ŽIVOTOPIS

OSOBNI PODACI

Ime i prezime: Berislav Tkalčić

Datum i mjesto rođenja: 21. svibanj 1995., Zagreb, Republika Hrvatska

OBRAZOVANJE

2002. – 2010. Osnovna škola Vrbani

2010. – 2014. IV. Gimnazija, Zagreb

2014. – 2020. Medicinski fakultet Sveučilišta u Zagrebu

ZNANJA I VJEŠTINE

Aktivno služenje engleskim jezikom te rad na računalu.

DODATNE INFORMACIJE

2019. sudjelovanje na 34. godišnjem CIRSE kongresu u Barceloni.