

Koštano cijeljenje

Derek, Duje

Master's thesis / Diplomski rad

2020

Degree Grantor / Ustanova koja je dodijelila akademski / stručni stupanj: **University of Zagreb, School of Medicine / Sveučilište u Zagrebu, Medicinski fakultet**

Permanent link / Trajna poveznica: <https://um.nsk.hr/um:nbn:hr:105:730657>

Rights / Prava: [In copyright](#)/[Zaštićeno autorskim pravom.](#)

Download date / Datum preuzimanja: **2024-07-13**



Repository / Repozitorij:

[Dr Med - University of Zagreb School of Medicine Digital Repository](#)



SVEUČILIŠTE U ZAGREBU
MEDICINSKI FAKULTET

Duje Đerek

Koštano cijeljenje

Diplomski rad



Zagreb, 2020.

Ovaj diplomski rad izrađen je u klinici za ortopediju "Šalata" pod vodstvom prof.dr.sc. Domagoja Delimara i predan je na ocjenu u akademskoj godini 2020.

Sadržaj

1.	Uvod	1
2.	Kost	3
2.1.	Histološke značajke.....	3
2.2.	Stanična biologija	4
2.2.1.	Osteoblasti.....	4
2.2.2.	Osteoklasti.....	6
2.3.	Koštani matriks.....	7
2.4.	Koštano remodeliranje	8
2.5.	Koštana krvna opskrba.....	9
3.	Fraktura	9
3.1.	Mehanizmi nastanka fraktura.....	10
3.2.	Tipovi fraktura – inkompletna, kompletna	12
3.3.	Klasifikacija fraktura	13
3.4.	Pomaci koštanih ulomaka.....	14
3.4.1.	Translacija: pomak u stranu	14
3.4.2.	Angulacija: pomak u koso	14
3.4.3.	Rotacija: odklon u smjeru longitudinalne osovine	14
4.	Koštano cijeljenje – faze, podjela, čimbenici koji utječu na cijeljenje	15
4.1.	Upalne faze koštanog cijeljenja	15
4.2.	Tipovi koštanog cijeljenja i teorija naprezanja	17
4.2.1.	Primarno koštano cijeljenje	17
4.2.2.	Sekundarno koštano cijeljenje	18
4.2.3.	Ne-sjedinjenje i pseudoartroza (non-union).....	19
4.3.	Čimbenici koji utječu na cijeljenje kosti.....	21
4.3.1.	Čimbenici vezani za bolesnika	21
4.3.2.	Okolišni čimbenici	22

5.	Biomehanika cijeljenja kosti u različitim metodama i uvjetima liječenja	30
5.1.	Cijeljenje kosti bez liječničke intervencije	30
5.2.	Konzervativne metode liječenja	31
5.3.	Standardni ortopedski pristup liječenju prijeloma	32
5.3.1.	Principi kirurške fiksacije i retencije	32
5.3.2.	Koštani graft.....	39
	Literatura.....	40
	Zahvala	45
	Životopis.....	46

1. Uvod – Koštano cijeljenje

Ljudski kostur ili skelet, kakvog danas poznajemo, je integrativni dio muskulo-skeletnog sustava. Glavna uloga skeleta je pružanje potpore organizmu i davanje oblika i forme tijelu. U sprezi s mišićima omogućava kretanje, koje je od vitalne važnosti za opstanak svih životinjske vrsta jer bez kretanja nisu moguće osnovne životne funkcije poput reprodukcije, traženja hrane ili lova, bježanja od predatora ili nepovoljnih okolišnih prilika i opasnosti i mnogih drugih. Skelet se kontinuirano mijenja i usavršava još od doba Kambrijske eksplozije kad se odvojila posebna skupina životinjskog carstva nazvana kralježnjacima. Od kolike je važnosti ovaj sustav za preživljenje vrste, evidentno je i iz toga što je vrsta koja je evolucijski razvila sustav za kretanje bolje od svoje konkurencije, u značajnoj prednosti i ima izglednije šanse za preživljenje. Ono što porodicu *hominidae*, i još uže rod *homo* koja uključuje modernog čovjeka, izdvaja od ostalih vrsta, su specifičnosti skeletnog sustava koje su im omogućile razvoj superiornog intelekta i samim time, pozicioniranje na sam vrh hranidbenog lanca i životinjske hijerarhije. Najznačajnije od tih specifičnosti su uspostava uspravnog, bipedalnog hoda koji omogućava bolju preglednost okoline i opozicija palca koja omogućava čvršće i spretnije hvatanje predmeta, što je dovelo do korištenja, na početku rudimentarnih, pa kasnije sve sofisticiranijih alata. S obzirom na iznimnu važnost ovog sustava za preživljenje vrste, a i samog organizma, kao pojedinca, paralelno se razvio i mehanizam održavanja skeletnog sustava u homeostazi. Usprkos tome što se na prvi dojam, kost čini kao statično i inertno tkivo, baš suprotno je naprotiv točno. Složeni endokrini sustav održava povratnom spregom, mineralni sastav kostiju u ravnoteži koja je idealan balans mehaničkih svojstava, prvenstveno čvrstoće i elastičnosti i težine materijala, tako da su krajnji rezultat toga izvredne mehaničke osobine kosti uz udio od samo 3-5% tjelesne mase. Uz to kost je jako biološki aktivno tkivo i u tome procesu sudjeluje velik broj stanica. Radi se o jedinom tkivu u tijelu koje se u slučaju disrupcije može regenerirati u svoje prijašnje stanje u potpunosti (*restitutio ad integrum*), dok ostala tkiva tu mogućnost gube nakon embrionalnog razvoja. Upravo to svojstvo čini koštano cijeljenje posebnim u odnosu na ostala tkiva koja cijele nekim oblikom ožiljkavanja te je zato tema ovog rada.

1. Introduction – Bone Healing

The human skeleton, as we know it today, is an integral part of the musculoskeletal system. The main role of the skeleton is to support the organism and give shape and form to the body. In conjunction with muscle, it allows movement, which is vital for the survival of all animal species because without movement, basic life functions such as reproduction, foraging, hunting, fleeing predators or adverse environmental conditions or dangers and many others are not possible. The skeleton has been continuously changing and perfecting since the time of the Cambrian explosion when a special group of the animal kingdom called vertebrates separated. The importance of this system is also evident from the fact that species that has evolved a better version of it than its competition has a significant advantage and has a better chance of survival. What sets the hominidae family, and even more closely the homo genus that includes the modern man, apart from other species, are the specifics of the skeletal system that allowed them to develop superior intellect and thus position themselves at the very top of the food chain and animal hierarchy. The most significant of these specifics are the development of an upright, bipedal gait that allows better visibility of the environment and the opposition of the thumb that allows a firmer and more capable grip on objects, which led to the use of rudimentary and later more sophisticated tools. Given the exceptional importance of this system for the survival of the species, and the organism itself, as an individual, the mechanism of maintaining the skeletal system in homeostasis has developed in parallel. Despite the fact that at first glance, bone seems like static and inert tissue, the exact opposite is true. The complex endocrine system maintains a strict bone mineral composition that is an ideal balance of mechanical properties, primarily strength and elasticity and weight of the material, so that the end result are outstanding mechanical properties of bone with a proportion of only 3-5% of body weight. In addition, bone is a highly biologically active tissue and a large number of cells participate in this process. It is the only tissue in the body that in case of disruption can regenerate into its previous state completely (*restitutio ad integrum*), while other tissues lose this possibility after embryonic development. It is this property that makes bone healing special in relation to other tissues that heal with some form of scarring and is therefore the topic of this paper.

2. Kost

2.1. Histološke značajke

Kosti pripadaju vezivnom tkivu i njihova je uloga pružanje potpore i formiranje oblika tijela te omogućavanje kretanja, kao dijela muskulo-skeletnog sustava. Prema građi, kvaliteti i strukturalnom ustroju kost možemo podijeliti na zrelu, lamelarnu (kortikalnu ili trabekularnu) i na patološku, nezrelu. Nezrela kost nema organiziran strukturalni raspored, ima više stanične mase s bržim ciklusima dijeljenja i mineralni sastav slabije kvalitete. Primjeri nezrele kosti su kostur za vrijeme embrionalnog razvoja i kalus formiran prilikom frakture, a primjer patološke kosti bi bio osteosarkom ili fibrozna displazija. Zrela kortikalna kost se sastoji od gusto položenih osteona koji su osnovna koštana strukturalna jedinica čiji položaj i orijentacija ovisi o smjeru djelovanja sile. Osteon je sačinjen od niza koncentričnih lamela koji poput lukovice omeđuju centralni Haversov ili Volkmanov kanal kroz koji prolazi arterija, vena, živčane niti, a moguće i limfne žile. Na lamelama koje na presjeku razgraničavaju dva susjerna prstena, nalaze se osteociti koji sada nakon formiranja osteona ostaju zarobljeni u njemu u stanju snižene potrošnje energije, s reduciranim citoplazmatskim volumenom i staničnim procesima svedenim na minimum. Svoje energetske potrebe zadovoljavaju difuzijom iz kanalikula koji radijalno proizlaze iz centralnog Volkmanovog kanala. Interticijske lamine spajaju vanjske rubove susjednih osteona i one nastaju kao ostaci od prethodnih osteona prilikom remodeliranja kosti. Trabekularna ili spužvasta kost, više je porozna a manje kompaktna, što joj daje različita mehanička svojstva i ulogu. Spužvasta kost ima brže cikluse remodeliranja i veći potencijal remodeliranja prema slinicama stresa po Wolffovu zakonu od kortikalne kosti. Spužvasta kost je lakša i ima nižu vrijednost Youngovog modula za elastičnost, to jest elastičnija je od kompaktna i ne može ponositi sile većih vrijednosti bez deformacije kao što to može kompaktna kost. Trabekularnu kost nalazimo primjerice u centralnim dijelovima metafiza dugih kostiju ili trupova kralježaka, dok kompaktnu kost nalazimo na svim površinama kosti i ona daje kostima osnovnu formu i oblik.

2.2. Stanična biologija

2.2.1. Osteoblasti

Osteoblasti su podrijetla nediferenciranih mezenhimalnih matičnih stanica i njihova primarna uloga je odlaganje matriksa koji zovemo osteoid. Mineralizacijom osteoida nastaje zrelo koštano tkivo. Isti proces, samo ubrzano i lokalno u puno većem opsegu se događa i prilikom formiranja kalusa, to jest, premošćivanja koštanih ulomaka na mjestu frakture. Osteoblasti se nalaze na površini osteoida, kuboidnog su oblika, voluminozne citoplazme s razvijenim endoplazmatskim retikulumom, Golgijevim aparatom i brojnim mitohondrijima. Drugim riječima oni su metabolički aktivni za razliku od njima vrlo srodnih osteocita. Funkcija osteoblasta je izgradnja kosti i regulacija osteoklastične aktivnosti. Svoj golemi proizvodni potencijal koriste za produkciju kolagena tip I, osteokalcina, koštanog sijaloproteina koji sudjeluju u formiranju organske osnove za koštani matriks. Osim toga proizvodi alkalnu fosfatazu koja je neophodna za neometanu mineralizaciju kosti i ligand za receptorski aktivator NF- κ -B (RANKL) koji regulira osteoklastičnu aktivnost i njegov antagonist osteoprotegerin. Faktori rasta koji promoviraju rast i diferencijaciju mezenhimalnih staničnih preteča u osteoblaste uključuju koštani morfogenetski protein, beta-catenin, alfa1 β 2-M2, PDGF, IGF. Promotor aktivnosti osteoblasta su proteini iz Wnt porodice, dok faktor nekroze tumora alfa (TNF- α) inhibira aktivnost osteoblasta. Učinci i mehanizmi djelovanja raznih hormona koji sudjeluju u modulaciji rada osteoblasta i osteoklasta su objašnjeni u tablici 1.

tbl. br. 1		
Vrste stanica iz kosti, ciljani receptor i biološki učinak		
vrsta stanice	hormon	učinak
osteoblast	PTH	aktivacijom adenilat ciklaze otpušta sekundarnog glasnika koji preko osteoblasta stimulira aktivnost osteoklasta
	1,25(OH) ₂ vit. D ₃	promovira sintezu koštanog matriksa, alkalne fosfataze i koštano-specifičnih proteina poput osteokalcina
	glukokortikoidi	inhibira DNA replikaciju i sintezu kolagena i proteina specifičnih za osteoblaste
	prostaglandini	aktivacijom adenilat ciklaze stimulira resorpciju kosti posredovanu osteoklastima
	estrogen	ima anabolična i antikatabolična svojstva na kost povećava razine mRNA za proizvodnju alkalne fosfataze i inhibira aktivnost adenilat ciklaze
osteoklast	kalcitonin	inhibira funkciju osteoklasta

Adaptirano iz knjige Miller, Thompson – Miller's Review of Orthopedics – Elsevier 2015

Osteociti su praktički istovijetni osteoblastima, osim što su u pasivnom energetsom stanju s niskom razinom metabolizma. Najzastupljenija su stanična skupina u zrelom kosturu s udjelom od 90%. Nalaze se na lamelarnim granicama, zarobljeni u osteonu. Vretenastog su i izduženog oblika iz kojeg se radijalno šire tanki izdanci citoplazme kroz kanalikule. Imaju oskudnu citoplazmu i visokim omjer jezgra/citoplazma, što je odraz mirovanja metabolizma. Međutim, nije da osteociti nemaju nikakvu ulogu u stanju mirovanja. Njihova funkcija je održavanje ravnoteže ionskog mikrokoliša kosti, a oni služe i kao skladišne rezerve kalcija i fosfora koje organizam koristi za precizno održavanje serumske razine tih iona. Izlučivanjem sclerostina, negativnom povratnom spregom djeluju na aktivnost osteoblasta. Razina izlučivanja sclerostina iz osteocita se regionalno prilagođava ovisno iznosu opterećenja koje kost podnosi i tako modulira pregradnju kosti pojačavajući najopterećenije dijelove. Područja s najvećom tenzijom smanjeno izlučuju sclerostin i tako dezinhbiraju osteoblaste i na taj način ostvaruju svoj anabolički učinak na kost. Osteociti isto tako zadržavaju svoj potencijal transformacije u

osteoblaste. U određenim okolnostima, primjerice prilikom oštećenja kosti, osteociti dotad zarobljeni u koštanom matriksu, potaknuti čimbenicima rasta se aktiviraju i transformiraju u osteoblaste.

2.2.2. Osteoklasti

Osteoklast je multinuklearana, divovska stanica nepravilna oblika, čija je glavna uloga resorpcija kosti. Nastaje fuzijom matičnih stanica hematopoetskog podrijetla koje su srodne liniji iz koje se diferencira makrofag. Njihovo zajedničko podrijetlo je razumljivo jer im je primarna uloga u principu istovijetna, uz distinkciju da je osteoklast „jedač“ specijaliziran za kost. Morfološki na osteoklastu razlikujemo nazubljenu četkasti rub i okolnu čistu zonu. Četkasti rub je aktivna površina formirana od nabora stanične membrane ispod koje se odvija resorpcija kosti, formirajući tako malene indentacije koje se nazivaju Howshipove lakune. Osteoklasti su usidreni za kost u Howshipovim lakunama posebnim molekulama (specijaliziranim integrinom, receptorom za vitronektin) koji funkcionalno izoliraju područje ispod četkastog ruba. Četkasti rub na staničnoj membrani sadrži brojne protonske pumpe, koje izbacuju iz stanice vodikove ione proizvedene karboanhidrazom u citoplazmi. Također se iz sekrecijskih granula oslobađaju mliječna, limunska i druge kiseline. Kiseli medij stvara uvjete povećane topljivosti kristala kalcijevog hidroksiapatita, a proteolitička aktivnost lizosomskog enzima katepsin K uklanja ostatke organskog matriksa. Otpuštanje razgradnih materijala koštanog matriksa i otopljenih minerala u krvotok stimulira osteoblaste da nadoknade deficit koštane mase.

2.3. Koštani matriks

Koštni matriks je sastoji od organske i inorganske (mineralne) mase. Organska komponenta odgovara udjelu od 40% suhe koštane mase. Glavna sastavnica organske komponente koštanog matriksa je kolagen tipa I, koji je specifičan za kost i sačinjava 90% organske komponente koštanog matriksa. Organiziran je u smjeru silnica vlakna te se njegova funkcija sastoji od pojačavanja tenzijske otpornosti kosti na elongaciju i postranično svijanje. Kolagen je isto tako odgovoran za to što kost puno bolje podnosi nagle udare sila visokih vrijednosti nego izlaganje sve snažnijem opterećenju kroz više vremena (izvori/točnost?). Kolagen nastaje polimerizacijom podjedinica i tako formira fibrile koje su paralelno položene jedna u odnosu na drugu. Između kolagenskih vlakana koja su poredana u nizu postoje pukotine, a između dviju postranično postavljenih vlakana nalazi se prostor koji se naziva pora. Ti prostori su početne točke mineralizacije, to jest tu započinje ulaganje kristala koštanih minerala. Preostale organske sastavnice koštanog matriksa svrstane su u grupu s objedinjenim nazivom osnovna tvar. Radi se o homogenoj gelatinoznoj masi koja se sastoji od izvanstanične tekućine i proteoglikana, naročito hondroitin sulfata i hijaluronske kiseline. Te tvari sudjeluju u kontroli odlaganja mineralnih soli, ali njihova uloga dosada nije u potpunosti razjašnjena. Mineralna komponenta koštanog matriksa se dominantno sastoji od kristala kalcijevog hidroksiapatita, molekulske formule $\text{Ca}_{10}(\text{PO}_4)_6(\text{OH})_2$ i kalcijevog fosfata formule $\text{Ca}_3(\text{PO}_4)_2$. Maseni udio mineralne komponente iznosi 60% suhe koštane mase. Svaki je kristal hidroksiapatita oblika dugačke, ploštate pločice, dimenzija 40nm u duljinu, 10nm u širinu i 1 do 3 nm debljine. Maseni omjer kalcija i fosfata je u rasponu od 1,3 do 2,0 što ovisi o prehranbenim uvjetima. U koštanima solima nalaze se i ioni magnezija, kalija, natrija i karbonata, ali je istraživanjem pomoću ogiba rendgenskih zraka ustanovljeno da ne formiraju vlastite kristale, već se vežu za kristale hidroksiapatita.

2.4. Koštano remodeliranje

Normalno po završetku rasta i razvoja kostura, odlaganje i apsorpcija kosti ostaju podjednake tako da nema promjena ukupne koštane mase. Osteoklasti su obično organizirani u zbijene skupine s engleskim nazivom *basic multicellular units* (BMU) koje se ovisno o mehaničkim potrebama kosti aktiviraju i tijekom približno tri tjedna načine tunel u kosti promjera 0,2 do 1 mm i dužine od nekoliko milimetara. Potom unutrašnjost koštanog tunela nasele osteoblasti i započinje odlaganje nove kosti. Proces stvaranja nove kosti traje nekoliko mjeseci i sastoji se od odlaganja nove kosti u koncentričnim slojevima, koje nazivamo lamelama, koje oblažu koštani tunel na unutrašnjoj površini i postupno ga sužavaju. Smanjenjem presjeka i unutrašnje površine nestaje mjesta za brojne osteoblaste koji su nanizani na površini kosti pa dio njih zaostaju u novo formiranom osteoidu i kasnije postaju osteociti. Sužavanjem kosti do veličine krvne žile, koja se nalazi u centru i prehranjuje to područje, završava odlaganje kosti i tako organizirana funkcionalna jedinica kosti se naziva osteon. Koštano remodeliranje omogućava kostima da podnose veća opterećenja zadebljanjem kortikalne kosti. Razina opterećenja određuje veličinu odlaganja kosti. Primjerice kod sportaša nalazimo deblje i teže kosti nego u općoj populaciji. S druge strane, smanjenje opterećenja, kakvo nalazimo primjerice kod imobilizacije gipsom nakon prijeloma, za samo nekoliko tjedana dolazi do 30% smanjenja mineralizacije kosti u odnosu na kost koja nije imobilizirana. Sam oblik kosti se također mijenja pod utjecajem nejednakog mehaničkog opterećenja jer se kost odlaže i apsorbira ovisno o silama naprezanja. Na osnovu tog principa može doći do ispravljanja znatnog deformiteta koje može nastati ako duga kost noge, slomljena po sredini, sraste tvoreći kut. Mehaničko opterećenje koje je izraženo na unutarnjem kutu spoja dviju kosti rezultira pojačanim stvaranjem kosti, dok sa suprotne strane dolazi do apsorpcije kosti zbog smanjenog opterećenja. Neto rezultat tih dvaju procesa je postepeno ispravljanje koštanog kutnog deformiteta. Još jedna važnost remodeliranja je što zamjenom stare kosti s novom održavamo normalnu čvrstoću kosti. S vremenom koštano tkivo degenerira i kost postaje slaba i krhka i mijenjaju se njena mehanička svojstva, što zahtjeva zamjenu stare kosti s novom da bi se održao normalan integritet kosti. Taj proces je dinamičan i neprestano je u tijeku tako da je jedna te ista kost u svim fazama tog procesa u pojedinim svojim dijelovima.

2.5. Koštana krvna opskrba

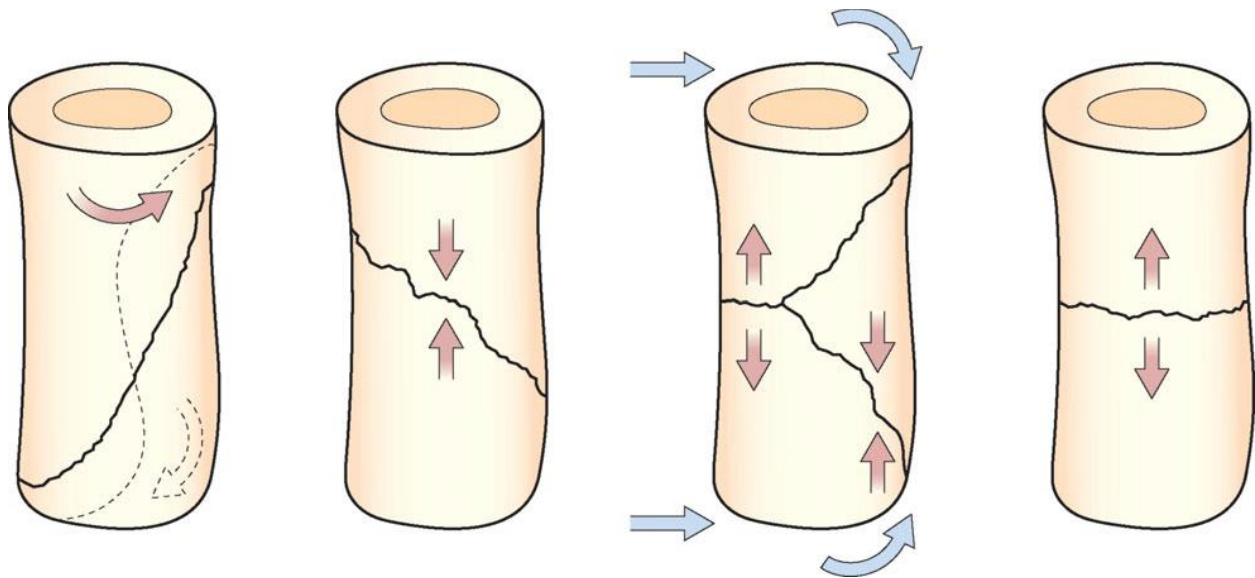
Na perfuziju skeleta otpada 5-10% srčanog minutnog volumena. Organizacija krvnih žila dugih kostiju je podijeljena u tri odjeljka: sustav nutritivne arterije, metafizno-epifizni sustav i periostalni sustav. Nutritivna arterija je ogranak sistemne arterijske cirkulacije, koji kroz nutritivni foramen na dijafizi duge kosti ulazi u medularni kanal i dijeli se na ascedentnu i descedentnu granu. Distalno se u endostealni korteks odvajaju arteriole haversovog sustava koje prožimaju i prehranjuju unutrašnje 2/3 debljine kortikalne kosti. Krvni tlak u ovom sustavu je visok. Metafizno-epifizni sustav formiraju krvožilni spletovi velikih zglobova poput krvnih žila koljena. Periostalni sustav sačinjavaju dominantno kapilare i sitne žile uložene u tvrdi vezivnu ovojnici kostiju – periost. Ne prodiru dublje od vanjske 1/3 debljine korteksa i perfuzija se odvija na znatno nižim tlakovima nego sustav nutritivne arterije. Posljedica toga je da je smjer protoka krvi u arterijskom sustavu u zreloj kosti centrifugalni, to jest kreće se u smjeru iznutra prema van jer je to omogućeno padajućim gradijentom tlaka prema periferiji. Slučajevi u kojima je smjer krvotoka inverzan, to jest centripetalan je kod kostiju u razvoju i u slučaju frakture. U mlađoj životnoj dobi periostalni sustav je razvijeniji pa dominira, a u slučaju frakture, disrupcija nutritivne arterije dovodi do promjene smjera krvnog protoka.

3. Fraktura

Fraktura: prekid strukturalnog kontinuiteta kosti. Toj definiciji udovoljavaju svi slučajevi od napuknuća kosti uz očuvan kontinuitet periosta (tu spadaju greenstick frakture i hairline frakture) do kompletnog multi-fragmentarnog prekida kontinuiteta zatvorenog tipa (sa očuvanom kožom) ili otvorenog tipa (koji probija kožu). Na postojanje frakture možemo posumnjati na osnovu anamnestičkog podatka o ozljedi, postojanja otekline, bolnosti, deformiteta uda ili drugog dijela tijela, patološke pokretljivosti i krepitacija prilikom pokretanja. Potvrdu dijagnoze tražimo radiološkim metodama, roentgenogramom kosti ili CT-om u slučaju specifičnih frakture bez vidljivog pomaka koštanih ulomaka poput prijeloma kralježnice ili lubanje.

3.1. Mehanizmi nastanka fraktura

Kosti imaju veliki potencijal podnošenja vanjskih sila visokih vrijednosti bez slamanja, pogotovo kompresijskih sila u uzdužnom smjeru pružanja kosti. Međutim, odrasle kosti su vrlo krte te ostavljaju vrlo malo prostora za elastičnu i plastičnu deformaciju prije pucanja, jednom kad je pređen prag sile koji nadvladava čvrstoću same kosti. Etiološke uzroke nastanka frakture možemo podijeliti u tri skupine: ozlijede, ponavljajuće (repetitivne) stresove i prijelome u patološki promijenjenoj kosti. Većina fraktura nastaje primjenom nagle i prekomjerne sile na kost. U slučaju da je direktna sila dovela do pucanja kosti, prijelom se nalazi u neposrednoj blizini djelovanja sile. Djelovanje indirektna sile dovodi do prijeloma udaljenog od mjesta gdje je primijenjena sila. Ovisno o položaju frakturne pukotine u odnosu na kost, možemo s određenom vjerojatnosti zaključivati o smjeru djelovanja sile i pretpostaviti mehanizam nastanka ozlijede. Tenzijske sile koje pokušavaju udaljiti dva suprotna pola kostiju učestalo dovode do transverzalnog prijeloma, gdje je frakturna pukotina okomita na pružanje duge kosti. Ovakav mehanizam ozljede može dovesti i samo do avulzijskog otkinuća komadića kosti na hvatištu ligamenta ili tetive. Kompresivne sile koje nastoje zdrobiti kost u uzdužnom smjeru, kao primjerice pri padu okomito na ispružene ruke ili noge, imaju tendenciju pucanja kosti u blago kosom, skoro transverzalnom smjeru. Bočne savijajuće sile generalno dovode do kosih fraktura, a ako se tome doda i aksijalno opterećenje, kao što je redovito slučaj u kostima noge, kosa pukotina se kreće u dva smjera što dovodi do odvajanja trokutastog (leptirastog) fragmenta. Torzijske (zavrtajuće) sile dovode do indirektna spiralne frakture. Sile visoke energije imaju veću tendenciju stvaranja kominutivnih (multi-fragmentarnih) prijeloma.



Slika 1. Preuzeto iz knjige Solomon, Warwick, Nayagam – Apley's System of Orthopedics and Fractures, 9th Edition – Hodder Arnold (2010). Smjerovi pružanja frakturnih pukotina ovisno o smjeru djelovnja vanjske sile na kost.

Stres frakture ili frakture zamora ne nastaju naglom primjenom prekomjerne sile kao što je to slučaj u prethodnoj skupini. Mehanizam ozlijede počiva na ponavljanim opterećenjima na inače zdravoj i normalnoj kosti, koja dovode do ubrzane pregradnje kosti po Wolffovom zakonu. Kontinuirano iniciranje ovog procesa favorizira razgradnju i osteolizu za razliku od izgradnje kosti i to ostavlja kost podložnu na prijelome prilikom značajnije manje primjene sile. Ovi tipovi fraktura karakteristično pogađaju sportaše, plesačice i vojnike zbog repetitivne prirode njihovih aktivnosti (npr. marširanje vojnika).

Frakture u patološki promijenjenoj kosti su posljedica slabljenja kosti zbog promjena u strukturalnoj organizaciji kosti na histološkoj razini kao što je to slučaj kod osteoporoze ili bolesti kao što su osteogenesis imperfecta ili Pagetova bolest kostiju. Drugi način je zbog formiranja litičkih lezija u kostima bilo koje etiologije. U tim slučajevima se koštano tkivo zamjenjuje drugim tkivima, drukčije kvalitete i mehaničkih svojstava koja nisu u stanju podnijeti opterećenja koja kosti normalno podnose. Primjeri tih slučajeva su koštane ciste, metastaze tumora u kosti ili primarni koštani tumori.

3.2. Tipovi fraktura – inkompletna, kompletna

Frakture možemo podijeliti na kompletne i inkompletne ovisno o tome postoji li diskontinuitet kortikalne kosti čitavom cirkumferencijom kosti ili je on u jednom dijelu sačuvan. Inkompletne frakture su karakterističnije za kostur u razvoju kod djece jer je zbog svog sastava otporniji na prijelome i ima veći potencijal elastičnog i plastičnog deformiranja prije pucanja. Jedna od varijanti inkompletne frakture, karakteristične za djecu, je „Greenstick“ fraktura u kojoj iznad kortikalisa koji nije puknuo u čitavoj cirkumferenciji stoji očuvani periost koji nije podlegao naprezanju zbog svoje elastičnosti i relativne debljine u odnosu na debljinu u odrasloj i starijoj životnoj dobi. Djeca također mogu pretrpjeti značajne plastične deformacije koji dugotrajno ostaju prisutne, ali se mogu ispraviti ovisno o zaostalom biološkom potencijalu u toj dobi. U tom slučaju, oblik kosti i uda je dugotrajno iskrivljen, a radiološki, usprkos evidentnoj angulaciji ne možemo pronaći frakturu pukotinu ili drugu potvrdu koja bi govorila u prilog frakture, poput formiranog kalusa. Još jedna od vrsta inkompletnih fraktura je i „hairline“ fraktura koja često promakne klinički i radiološki jer se ne radi o frakturi u punom smislu riječi, već o napuknuću kosti, tako da opseg ozlijede ako se radi o izoliranoj ozlijedi nije značajan i može proći neprimjetno od strane pacijenta (npr. napuknuće rebara). Iz tih razloga, redukcija nije najčešće potrebna i kost je stabilna i bez pomaka do spontanog oporavka. Zadnji primjer inkompletne frakture je kompresivni prijelom trabekularne kosti, kojima su podložnije osobe starije životne dobi, pogotovo ako pate od osteoporoze. Najčešća mjesta tog tipa frakture uključuju trupove kralježaka (pogotovo u torakalnom segmentu i tibijalni plato. Kompletna fraktura je prekid kontinuiteta kosti cijelom cirkumferencijom kosti sa ili bez pomaka koštanih ulomaka.

3.3. Klasifikacija fraktura

U cilju postizanja što preciznije, a i u isto vrijeme jednostavne komunikacije među svim sudionicima zbrinjavanja pacijenata sa frakturama, morao se odbaciti eponimski sustav u kojem se većina specifičnih tipova fraktura nazivala imenom liječnika koji ju je prvi prepoznao i opisao. Uvođenjem sve više novih tipova fraktura u medicinsku praksu, ovaj glomazan i nepraktičan sustav postaje sve teže održiv usprkos sentimentalnoj naklonosti koju ima od strane većine liječnika. Osim potrebe za promjenama u svakodnevnoj komunikaciji, postoji još i izražena potreba za standardizacijom terminologije za znanstvene svrhe. Alfanaumerička klasifikacija koju su predložili Muller i suradnici 1990.-te je prihvaćena, adaptirana i revidirana 2007.-te. Sastoji se od dviju brojevanih znamenki i jednog slova te dodatna dva slova koja preciziraju morfologiju frakture.

Prva znamenka označava kost (1- humerus, 2- ulna/radijus, 3- femur, 4- tibia/fibula).

Druga znamenka se odnosi na dio kosti (1- proksimalni, 2- dijafiza, 3- distalni, 4- malleolus)

Zatim slijedi slovo od A do C koje pobliže označava uzorak prijeloma, a razlikuje se u slučaju prijeloma u području dijafize i metafize. Kod prijeloma dijafize slovo A označava jednostavni prijelom, B označava prisustvo klinastog fragmenta, a C govori u prilog kompleksnoj frakturi. U području metafize, A se odnosi na vanzglobni prijelom, B na djelomično zglobni, a C na kompletno zglobni prijelom (dodatno objašnjenje).

Posljednji brojevi preciziraju još neke detalje vezane uz karakteristike frakture.

Iako je potrebno dopustiti više vremena da ova klasifikacija zaživi u medicinskoj praksi prije nego možemo ocijeniti, već možemo uočiti njenu praktičnu vrijednost. Ona nam na jednostavan i sažet način odmah sugerira ozbiljnost ozljede, prognozu liječenja i terapijski pristup.

3.4. Pomaci koštanih ulomaka

3.4.1. Translacija: pomak u stranu

Koštani ulomci su pomaknuti u stranu, sprijeda ili straga, na način da više ne postoji direktni kontakt površine frakturne pukotine ni na jednom dijelu. Zbog djelovanja mišićne sile najčešće dolazi do retrakcije distalnog ulomka koji ostaje više-manje paralelan u odnosu na proksimalni ulomak. Čak i u tom bočnom kontaktu kostiju, moguće je postići ujedinjenje ulomaka, uz zaostajanje deformiteta, dominantno u vidu skraćanja uda.

3.4.2. Angulacija: pomak u koso

Ako postoji devijacija u smjeru pružanja distalnog ulomka u odnosu na proksimalni, radi se od angulaciji frakturnih ulomaka, neovisno o udaljenosti ili relativnom odnosu površina frakturnih pukotina, koje mogu, ali i ne moraju ostati u djelomičnom kontaktu. Bez adekvatne redukcije, doći će do znatnijeg deformiteta, ovisno o stupnju angulacije.

3.4.3. Rotacija: otklon u smjeru longitudinalne osovine

Distalni ulomak se zakreće oko svoje longitudinalne osi u odnosu na proksimalni dio, bez postojanja značajnije angulacije. Sile zaokrećanja koje dovode do ovakvog odnosa frakturnih ulomaka najčešće dovode do spiralnih frakturnih pukotina. U slučaju kad angulacija nije prisutna, nije poremećen smjer pružanja uda, ali zaostaje rotacijski deformitet uda.

4. Koštano cijeljenje – faze, podjela, čimbenici koji utječu na cijeljenje

4.1. Upalne faze koštanog cijeljenja

Proces cijeljenja koji nastupa neposredno nakon traume, dijeli se na tri faze: upalnu, proliferativnu i remodelacijsku. Inicijator upalne faze je mikrovaskularno oštećenje koje dovodi do ekspozicije subendotelijalnog kolagena krvnoj struji. Refleksni vazospazam i aktivacija i agregiranje trombocita, kao posljedica njihovog kontakta sa strukturnim elementima stijenke krvne žile koji se nalaze ispod endotela, dovode do uspostave primarne hemostaze. Aktivirani trombociti u suradnji s oštećenim endotelom u neposrednoj blizini ozlijeđe oslobađaju proupalne citokine (PDGF i TGF- β) čije djelovanje ima jak kemotaktični i mitogeni učinak na makrofage, neutrofilne granulocite, limfocite i fibroblaste. Navedeni slijed događaja dovodi do započinjanja kaskadnih reakcija aktiviranja faktora zgrušavanja i formiranja fibrinske mrežice koja daje strukturu i čvrstoću primarnom hemostatskom čepu. Kao posljedica nastojanja očuvanja krvnog volumena procesima hemostaze, na mjestu ozlijeđe dolazi do hipoperfuzije i hipoksije koja dovodi do lokalizirane acidoze. Kiseli medij pomaže u aktivaciji leukocita u nespecifičnoj upalnoj reakciji. Prvi koji se privučeni citokinima pojave u većem broju na mjestu ozlijeđe su makrofazi i neutrofili. Otpuštanjem proteaza i fagocitozom ostvaruju svoju primarnu ulogu, a to je, osim borbe s mikroorganizmima, uklanjanje nekrotičnog staničnog i matriksnog debrisa. Procesi fagocitoze i drugi antimikrobni procesi posredovani leukocitima zahtijevaju povećanu potrošnju kisika te su otežani u područjima s relativnom ishemijom. Postoje mehanizmi koji se suprostavljaju smanjenju koncentracije kisika na mjestu ozlijeđe. Kallikrein koji se oslobađa na mjestu defekta krvne žile pretvara serumski peptid iz skupine α_2 globulina (kininogen) u bradikinin koji ima svojstvo povećanja vaskularne permeabilnosti i eksudacije seruma u ekstracelularni matriks na mjestu ozlijeđe. Uz to prostaglandini otpušteni iz oštećenog tkiva potiču otpuštanje histamina iz mastocita koji ima slične učinke povećanja lokalnog protoka krvi. Nakon što nespecifična upalna reakcija posredovana neutrofilima i makrofazima sanira mjesto ozlijeđe, započinju procesi reparacije, proliferacije i angiogeneze. Nediferencirane matične stanice s endostalne i periostalne koštane površine migriraju u frakturnu pukotinu i diferenciraju se osteoblaste, fibroblaste i osteoklaste. Tamo stanice

proizvodu tkivo slično fibroznoj hrskavici nazvano kalus na način da izlučuju velike količine ekstracelularnog matriksa koji još ne sadržava značajne količine depozita minerala hidroksiapatita. Kalus širenjem s obje strane dovodi do spoja i redukcije frakturnih ulomaka te zatim maturira, ulaganjem sve većih količina minerala u nezrelu kost što progresivno dovodi do sve veće stabilizacije prijeloma. Novostvorena kost kojoj se prethodio kalus još uvijek nije lamelarna zrela kost, jer je njena struktura nastala bujanjem stanične mase pa podsjeća na klupko vune te je zbog toga engleski naziv takve kosti „woven bone“. Trajanje cijeljenja do ove faze uglavnom traje oko 4 tjedna. Po završetku ove faze još nije ostvarena maksimalna nosivost i čvrstoća kosti te će se to ostvariti do kraja tek po završetku faze remodeliranja, mjesecima kasnije. Remodeliranjem, na već prethodno opisan način, dolazi do redukcije volumena nezrele kosti nastale iz kalusa i do reorganizacije unutrašnje strukture kosti. Na taj način se na mjestu prijeloma opet formira zrela, lamelarna kost, maksimalne kvalitete, kao što je bilo prije prijeloma.

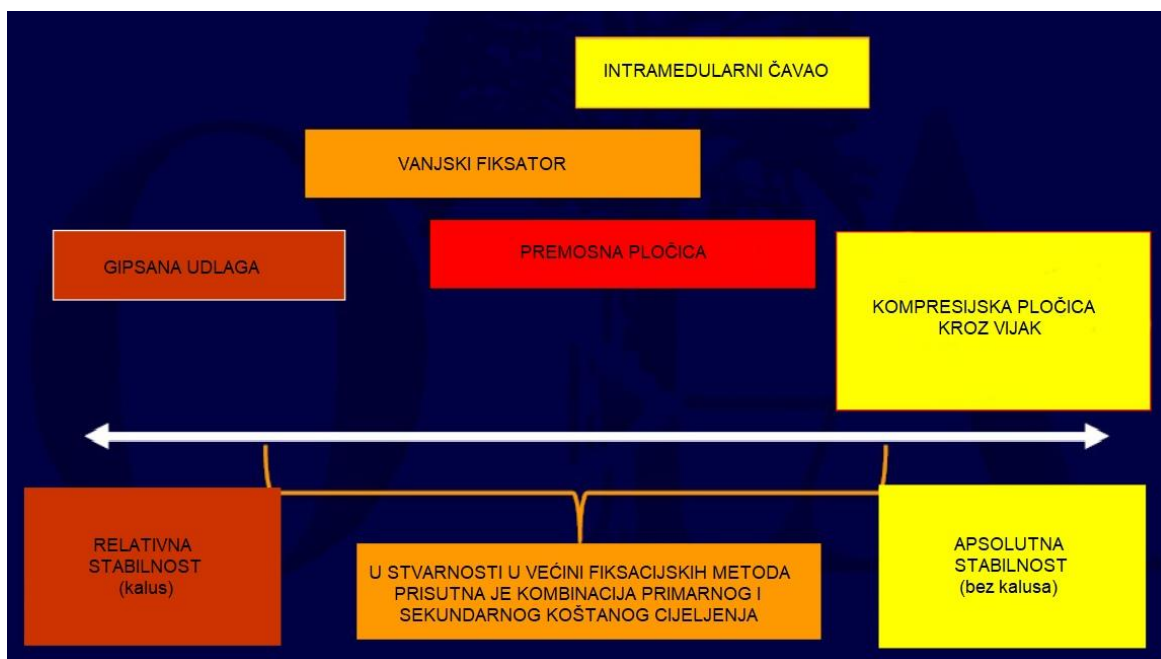
4.2. Tipovi koštanog cijeljenja i teorija naprezanja

4.2.1. Primarno koštano cijeljenje

Primarno koštano cijeljenje se odvija pod posebnim uvjetima koje je dosljedno moguće osigurati jedino kirurškom intervencijom. Primarno cijeljenje zahtijeva apsolutnu anatomsku redukciju pod kontrolom oka i apsolutnu stabilnost frakturnih ulomaka, koja uključuje i kompresiju ulomaka, kako bi se ostvario neposredni, trajni i stabilni kontakt između dviju površina frakturne pukotine, koji omogućuje direktno cijeljenje kosti. Direktno cijeljenje podrazumijeva cijeljenje bez formiranja kalusa i direktno premoštenje koštanog defekta Haversovim remodeliranjem (cijeljenje apozicijom). Za cijeljenje na ovakav način potrebno je osigurati dugotrajnu pojačanu stabilnost ulomaka i minimalno naprezanje, jer i najmanji pomaci potencijalno cijeli proces vraćaju na početno stanje. Ovaj princip je matematički objašnjen teorijom o naprezanju (*strain theory*) prema kojoj definiramo stabilnost kao omjer veličine frakturne pukotine u mirovanju i maksimalnoj deformaciji (naprezanje = $\Delta L/L$). Ako je iznos naprezanja $\leq 2\%$ onda govorimo o apsolutnoj stabilizaciji.

4.2.2. Sekundarno koštano cijeljenje

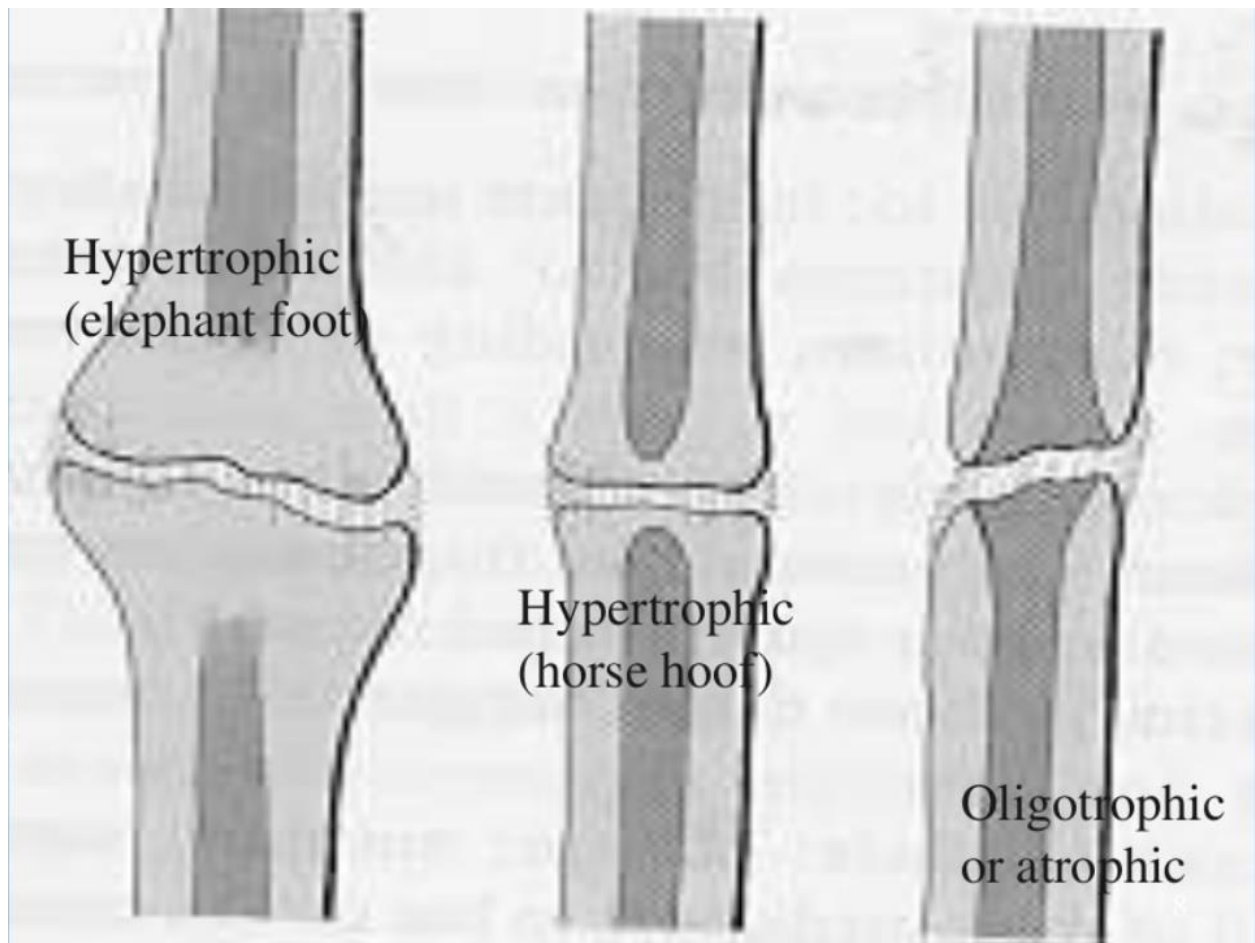
Sekundarno koštano cijeljenje odvija se u uvjetima indirektno redukcije i relativne stabilnosti koštanih ulomaka. Relativna stabilnost se postiže u rasponu napreznja u iznosu od 2% do 10%. Sekundarno cijeljenje podrazumijeva formiranje kalusa koji premoštava frakturu pukotinu i održava frakturu ulomke u stabilnom i relativno bliskom anatomskom odnosu. Naknadno se procesima enhondralne i intramembranske osifikacije hrskavica koja sačinjava tvrdi kalus postepeno mineralizira i nadomješta koštanim tkivom. Kad govorimo o relativnoj stabilnosti postoje razni stupnjevi stabilnosti koje možemo ostvariti. Ovisno o mogućem opsegu pokreta između frakturnih ulomaka, formiraju se kalusi različitih veličina. Tako veća pokretljivost frakturnih ulomaka, kao pri spontanom, prirodnom cijeljenju ili prilikom zatvorene redukcije i retencije gipsanom udlogom, ima tendenciju razvijanja većih kalusa. S druge strane stabilnije metode fiksacije s minimalnim pomacima poput prenosnih ploča ili intramedularnih šipki imaju tendenciju stvaranja puno manjih ili radiološki skoro neprimjetnih kalusa. Drugi faktor koji utječe na stabilnost frakture i veličinu kalusa su smjerovi mehaničkih sila i napreznja.



Slika 2. Preuzeto iz PowerPoint prezentacije „Basic principles and techniques of internal fixation of fractures“, Leo A. Calafi, MD, ožujak 2014. U realnim uvjetima svaki prijelom cijeli na oba načina, svaki u svom stupnju, ovisno o korištenoj metodi i gore navedenim principima.

4.2.3. Ne-sjedinjenje i pseudoartroza (non-union)

Ne-sjedinjenje (non-union) je definirano kao trajni neuspjeh u premoštavanju koštane pukotine nakon 6-9 mjeseci, bez ikakvih naznaka napredovanja procesa cijeljenja. Ovu dijagnozu postavljamo na temelju radiološke potvrde da, u tom razdoblju nema progresije u spajanju frakturnih ulomaka i da je frakturna pukotina još vidljiva i jasno definirana. Postoje razni čimbenici koji utječu na razvoj ovog stanja, počevši od onih intrinzičnih za organizam poput genetike, starosti i metaboličkih poremećaja, do vanjskih čimbenika poput pušenja i prehrane, tako da nije moguće sa sigurnošću predvidjeti rizik od nastanka ove komplikacije. Međutim jedan od vrlo značajnih faktora u ovom procesu je stabilnost frakturnih ulomaka i na taj način, izračunavanjem naprezanja, možemo pretpostaviti o riziku za razvoj ne-sjedinjenja na biomehaničkoj razini. Smatra se da ako je naprezanje veće od 10% da mjesto prijeloma naseljavaju fibroblasti, da buja vezivno tkivo, bez konverzije u koštano tkivo te je krajnji rezultat pseudoartroza. Judet i Judet (JJ) su napravili klasifikaciju ne-sjedinjenja, koju su modificirali naknadno Weber i Cech (WC), temeljenju na vaskularnom statusu u području ozljede kosti. Skupinu avaskularnih ne-sjedinjenja sačinjavaju uglavnom prijelomi sa višestrukim fragmentima, kod kojih središnji fragmenti imaju kompromitiranu krvnu opskrbu zbog koje nisu vitalni i nekrotiziraju pa je cijeljenje onemogućeno. Drugu skupinu čine vaskularna ne-sjedinjenja. U ovoj skupini problem nije vaskularna opskrba, već neadekvatna imobilizacija, metabolički poremećaji, nutritivni status ili drugi komorbiditeti bolesnika. Na temelju radioloških snimaka se mogu morfološki podijeliti na tri vrste: hipertrofične, blago hipertrofične i oligotrofične, ovisno o veličini formiranog kalusa. Hipertrofično ne-sjedinjenje, poznato i kao „slonovsko stopalo“ zbog opsežnog kalusa, koji naočigled deformira ud, posljedica je neadekvatne imobilizacije, nestabilne fiksacije ili preranog opterećivanja ozlijeđenog uda. Blago hipertrofično ne-sjedinjenje nastaje sličnim mehanizmom, ali je kalus manjeg volumena pa više podsjeća na „konjsko stopalo“, pa stoga i nosi takav naziv. Kod oligotrofičnog ne-sjedinjenja ne dolazi do formiranja kalusa, iako su koštani ulomci vitalni. Ovakav slučaj najčešće je posljedica kompletnog pomaka frakturnih ulomaka kad je zbog nedostatka kontakta između frakturnih pukotina onemogućeno formiranje kalusa.



Slika 3. Preuzeto iz PowerPoint prezentacije „Bone fracture non-union diagnostic and treatment“ Department of orthopedics and traumatology Shaheed Suhrawardy, Bangladesh. Morfološki tipovi pseudoartroze.

4.3. Čimbenici koji utječu na cijeljenje kosti

4.3.1. Čimbenici vezani za bolesnika

4.3.1.1. Genetika

GWAS (genome wide association studies) su istraživanja koja pokušavaju povezati različite genske varijacije i njihove kombinacije s različitim bolestima, poremećajima i stanjima. Dosada su pronađena dva polimorfizma (SNiP) koji mijenjaju ekspresiju gena Noggin i Smad6, koji kodiraju molekule čija je funkcija inhibicija BMP-ova (1). Pojačana aktivnost tih molekula statistički značajno povećava rizik od neujedinjenja kosti nakon prijeloma. Određeni haplotipovi PDGF gena također mogu imati utjecaja na ishod cijeljenja kosti (2).

4.3.1.2. Lokalni uzroci

Lokalni uzroci koji povećavaju rizik od kasnog i neuspjelog ujedinenja uključuju karakteristike ozlijede poput otvorenog prijeloma, opsežnog koštanog defekta sa znatnim gubitkom tkiva, interpozicija mekog tkiva te kirurške komplikacije, kao što su slaba stabilizacija i infekcija rane.

4.3.1.3. Sustavni uzroci

Sustavni uzroci uključuju sve komorbiditete i fiziološke procese poput starenja i menopauze, koji djeluju na koštani metabolizam i metabolizam općenito te zbog tog imaju utjecaj na koštano cijeljenje. Dijabetes je multifaktorijalna bolest koja na razne načine smanjuje potencijal organizma da zacijeli i regenerira se. Smanjenje lučenja inzulina slabi sintezu i kvalitetu kolagena, periferna neuropatija i vaskularne promjene negativno utječu na cijeljenje, a još k tome i neki lijekovi za dijabetes poput tiazolidindiona imaju, kao nuspojavu, katabolični učinak na kosti (3). Uz dijabetes je često pridružena pretilost koja također iz više razloga povećava rizik, među kojima su smanjeno kretanje, koje inače pridonosi jačanju kosti i bržem oporavku, i otežano postizanje stabilnosti nakon fiksacije ili imobilizacije prijeloma. Drugi značajni endokrini i metabolički poremećaji poput osteoporoze ili hiperparatiroidizma povećavaju rizik od nastanka prijeloma, ali nije dokazano da usporavaju cijeljenje ili da dovode do pseudoartroze (4). Sistemna upalna bolest koja zahvaća koštano-zglobni sustav, kao

što je reumatoidni artritis, također može pogoršati tijek oporavka od prijeloma (5). Navođenje etiopatogeneze i značaja svake od ovih bolesti u koštanom cijeljenju je preopširno i prelazi okvire ovog rada.

4.3.2. Okolišni čimbenici

4.3.2.1. Alkohol i pušenje

Konzumiranje ekscesivnih količina alkohola u posttraumatskom razdoblju inhibira formiranje nove kosti, a i novostvorena kost je smanjene mineralne gustoće, što dovodi do slabije mehaničke stabilnosti kosti (6). Davno je primijećeno i dosad je prikupljeno mnogo dokaza koji povezuju pušenje sa lošijim koštanim metaboličkim procesima i smanjenim potencijalom za cijeljenje kosti (7). Pokazalo se da je učinak nikotina ovisan o dozi te da u malim dozama stimulira osteoblaste, dok ih u većim inhibira (8). Iqbal i sur. su otkrili molekularni mehanizam kojim spojevi benzo(a)piren i 2,3,7,8-tetraklorodibenzo-p-dioksin (TCDD) nepovoljno utječu na anabolični rast kosti indukcijom osteoklastične aktivnosti (9). Kod pušača su izmjerene snižena aktivnost vit. D i povišena koncentracija PTH (10). Stopa godišnjeg gubitka kortikalne koštane mase u postmenopauzalnih žena pušača iznosi 1,02% za razliku od 0,69%, dok ITM manji od 30 dodatno povećava rizik na 1,19% (11). Negativan utjecaj pušenja nije zabilježen samo u laboratorijskim nalazima, već su prisutni i objektivni klinički pokazatelji koji na to ukazuju. Kod pušača postoji četiri puta veći rizik od razvoja osteonekroze glave femura (12). Pušenje značajno povećava rizik od ne sjedinjavanja prijeloma humerusa i potrebu za revizijskom operacijom. U znanstvenom radu Lower Extremity Assesment Project (LEAP) prospektivno je praćeno 268 pacijenata s otvorenim prijelomom tibije i pokušao se ocijeniti utjecaj pušenja na ishode liječenja. Ustanovljeno je da pušači imaju 37%, a bivši pušači 34% veću šansu da ne dođe do ujedinjenja frakturnih ulomaka. Evidentirana je i 3,7 puta veća stopa razvoja osteomijelitisa nakon operacije kod pušača. Na kontrolama 24 mjeseca nakon operacije zabilježeno je 24,1 posto nekompletnih koštanih zacjeljivanja u usporedbi s 9,9 posto u skupini nepušača (13). Postoji, također i značajan rizik za razvoj pseudoartroze nakon laminektomije i spinalne fuzije. Udio operacija spinalne fuzije koja se u pušača komplicira pseudoartrozom iznosi 40%, što je peterostruko veći rizik od kontrolne skupine (14). Zabilježeni su i lošiji

funkcionalni ishodi i postoperativne komplikacije (u vidu ne-ujedinjenja ili osteomijelitisa) kod prijeloma gležnja, petne kosti i skafoidne kosti (15,16). Mnoge studije dosada koliko je značajan doprinos prestanka ili smanjenja pušenja u postoperativnom oporavku (17). Objedinjeni podaci pokazuju smanjenje rizika u iznosu od 41% u pogledu plućnih komplikacija, otežanog cijeljenja rane, dužine boravka u bolnici i ukupnog mortaliteta, ako je postojao prestanak pušenja u minimalnom trajanju od četiri tjedna prije operacije. Nedvosmisljena potvrda ovakvih pronalazaka u slučaju liječenja koštanih fraktura još se očekuje, ali sve preliminarne naznake ukazuju da bi i u ovom slučaju preoperacijski prestanak pušenja imao značajan pozitivni doprinos u ishodu liječenja ovih pacijenata. Naposljetku, ne može se zanemariti ni kolika je potencijalna financijska ušteda koja proizlazi iz ove jednostavne preventivne prevencije.

4.3.2.2. Lijekovi

4.3.2.2.1. Nesteroidni protuupalni lijekovi

Skupina nesteroidnih protuupalnih lijekova spada među najrasprostranjenije lijekove s analgetskim učinkom. Zbog svojih protuupalnih svojstava, u kontekstu kontekstu bolesti muskuloskeletnog sustava, posebno su korisni u liječenju artritisa i drugih sistemnih bolesti koje zahvaćaju i koštano-zglobni sustav, jer svojim djelovanjem mogu modulirati tijek bolesti. Međutim njihove prednosti u liječenju cijeljenja koštanih prijeloma, nisu toliko izražene, jer njihov analgetski učinak nije toliko izražen za akutnu, neupalnu bol, a postoje naznake da suprimiranje upale kao sastavnog dijela fiziološkog procesa cijeljenja kosti ima negativni utjecaj na krajnji rezultat. Mehanizam djelovanja ovih lijekova se zasniva na inhibiciji COX-izoenzima, što onemogućava biotransformaciju arahidonske kiseline, otpuštene iz membranskih fosfolipida djelovanjem fosfolipaze A2, u prostaglandine koji moduliraju daljnji tijek upalnog procesa. Postoje dvije varijacije COX-izoenzima: COX 1 i COX 2. COX 1 je konstitucijski enzim i fiziološki je eksprimiran u stanicama svih tkiva pod normalnim okolnostima, dok je COX 2 inducibilan i značajnijim se količinama pojavljuje tek u slučaju upale. Eksperimentima na miševima s *knock-out* genima za COX 1 ili 2, dokazano je da samo blokada COX 2 enzima ima negativan utjecaj na tijek cijeljenja koštane frakture. Istraživanje Simona i sur. je dokazalo COX 2 produkti sudjeluju u

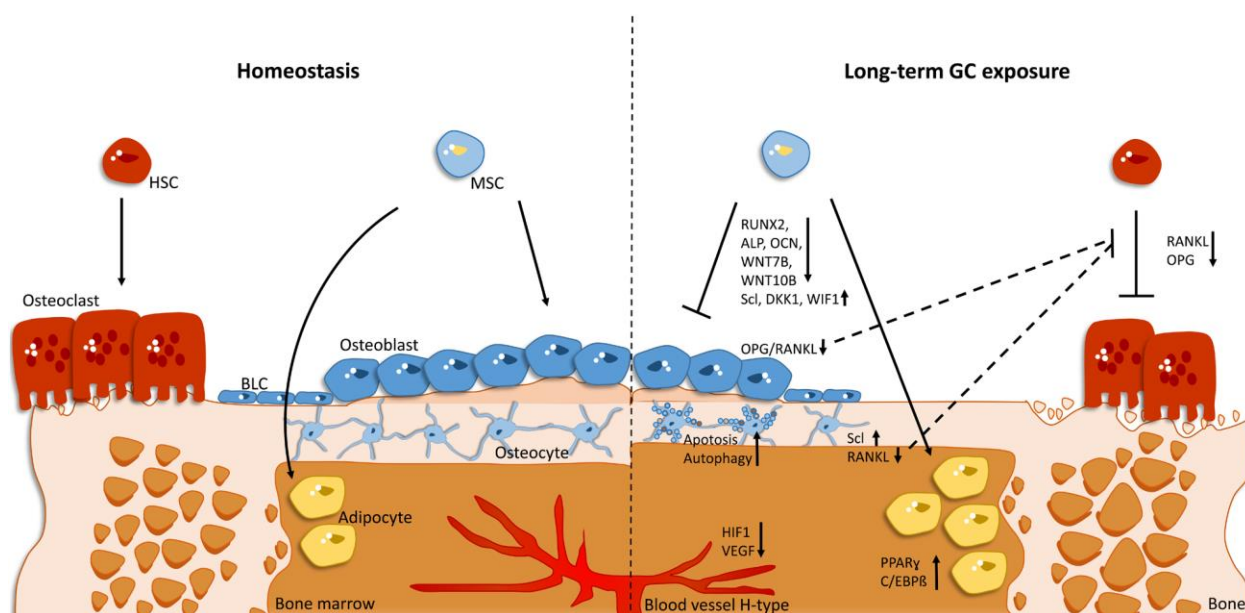
diferencijaciji mezenhimalnih stanica u osteoblaste (18). Postoje i drugi znanstvenici koji smatraju da takva interpretacija ne objašnjava adekvatno učinak COX 2 blokade na koštano cijeljenje (19). Drugo ponuđeno objašnjenje je da NSAID-ovi dovode do lošije angiogeneze u koštanoj pukotini i shodno tome, do odgođenog koštanog premoštavanja (20). Dodatna saznanja su pokazala da je COX 2 utjecaj na diferencijaciju i proliferaciju osteoblasta posredovan Wnt/ β -katenin signalnim putem koji sudjeluje u progresiji staničnog ciklusa iz G0 u G1 fazu. Potvrdu tih otkrića donosi i činjenica da dodatna suplementacija prostaglandina nakon blokade COX 2 enzima nema efekta (21). Pokazalo se da kratkotrajna terapija NSAID-ovima (do 7 dana) odgađa cijeljenje kosti, dok dugotrajna terapija rezultira ne-sjedninjavanjem koštanih ulomaka (22). Preporuke nekih autora su ograničiti uzimanje lijekova na tjedan dana jer na taj način negativni utjecaj na cijeljenje nije toliko izražen, a zabilježen je i smanjen rizik od heterotopne osifikacije u tom slučaju (23). Suprotstavljeno mišljenje je da bi trebalo NSAID-ove u potpunosti zamijeniti opioidnim analgeticima (24), iako se pokazalo da njihovo korištenje rezultira smanjenjem mineralne gustoće kostiju (25). Potrebno je također napomenuti da postoje i određeni benefiti koji proizlaze iz korištenja NSAID-ova, kao ranije spomenuta smanjena pojava heterotopne osifikacije, manje formiranja patološke kosti (26,27) i pojačana produkcija i bolja kvaliteta kolagena koja promovira cijeljenje okolnih tkiva u području koštane frakture (28).

4.3.2.2.2. Fluorokinolonski antibiotici

Ciprofloxacina je najčešće propisivani kinolonski antibiotik i uporaba ovih antibiotika indicirana je u slučaju mekotkivnih infekcija, infekcija urinarnog trakta, i drugih učestalih infekcija. Odavno je poznato da kinolonski antibiotici imaju nepovoljan učinak na kost koja raste, razvija se i sazrijeva. Iz tog razloga je njihovo korištenje kontraindicirano kod djece (29). Korištenje antibiotika u vrijeme rasta i razvoja kostiju doprinosi oštećenju hrskavice u rastu i poremećaju u procesu enhondralne osifikacije, osnovnog mehanizma rasta kostiju u duljinu. Dokazano je da i u odrasloj dobi, toksične doze fluoriranih kinolona dovode patoloških procesa u zglobnoj hrskavici, u vidu stanične smrti hondrocita i matriksne degeneracije. Morfološki supstrat tih procesa su erozije, fisure i fibrilacije na površini zglobne hrskavice (30). Međutim, farmakološki mehanizmi koji dovode do ovakvih posljedica na hrskavici dosad još nisu objašnjeni (31). Bez obzira na nepoznavanje specifičnog razloga koji dovodi do hrskavične degeneracije, postavljena je pretpostavka da kinolonski antibiotici ometaju i formiranje tvrdog kalusa u procesu cijeljenja koštane frakture (32). Istraživači su nastojali eksperimentalno, na životinjskim modelima, dokazati radiološki, patohistološki i biomehanički da ciprofloxacina negativno utječe na klinički tijek koštanog cijeljenja. Nepovoljni učinak je posebno izražen u ranijim fazama regenerativnog procesa.

4.3.2.2.3. Glukokortikoidi

Utjecaj hiperkortizolizma na smanjenje kvalitete koštanog tkiva je prepoznao Cushing još 1932. godine. U međuvremenu je iatrogena forma glukokortikoidne bolesti kostiju postala daleko češća od Cushingovog sindroma te se nalazi na trećem mjestu iza postmenopauzalne i senilne osteoporoze (33). Glukokortikoidna koštana bolest je difuzna i zahvaća i kortikalnu i trabekularnu kost. Karakteristično je da više zahvaća aksijalni skelet (34). Dugotrajna terapija kortikosteroidima povećava rizik od nastanka osteonekroze glave femoralne kosti (35). Prevladava mišljenje da je smanjena koštana formacija, koja je prisutna u ovoj bolesti, posljedica indukcije apoptoze osteoblasta i smanjenog staničnog obrtaja osteoblasta (36). Osim što dugotrajna izloženost visokim razinama glukokortikoidne aktivnosti značajno povećava rizik od nastanka same frakture, nije još poznato u kolikom opsegu ovo stanje otežava cijeljenje kosti u slučaju frakture.

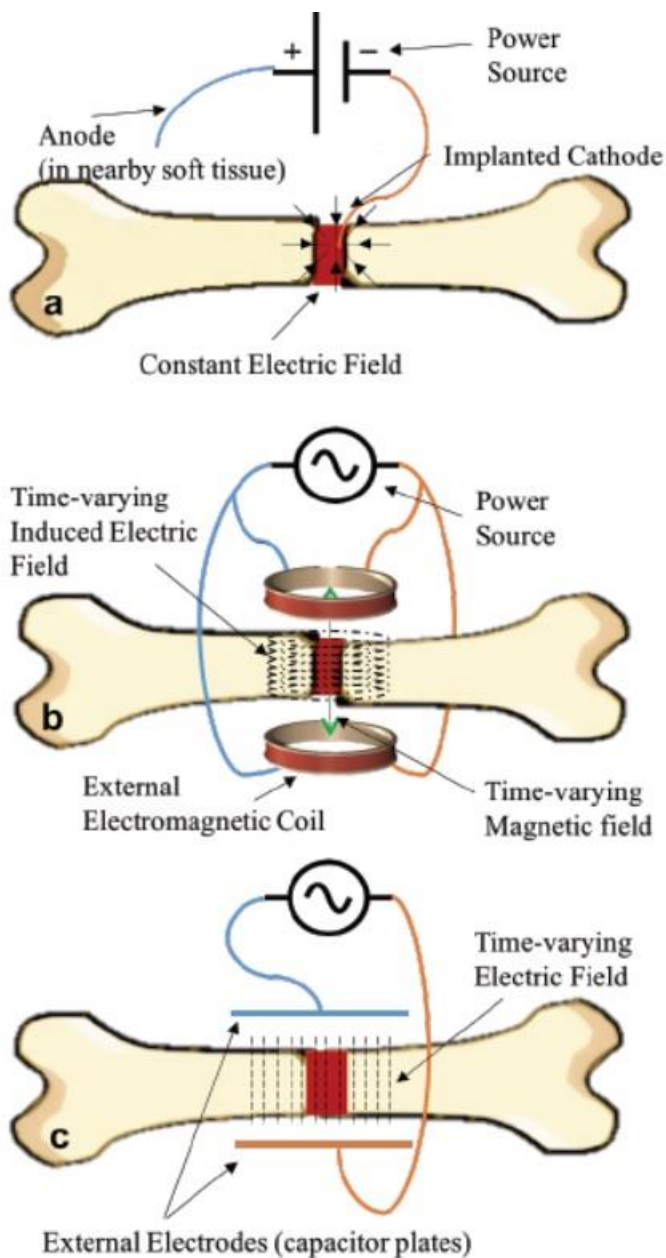


Slika 4. Preuzeto iz rada Molecular mechanisms of glucocorticoids on skeleton and bone regeneration after fracture. Y Hachemi, A E Rapp *et al.* Journal of Molecular Endocrinology (2018) 61, R75–R90. Dugotrajna ekspozicija glukokortikoidima promovira diferencijaciju mezenhimalnih matičnih stanica u adipocite umjesto u osteoblaste. To je posljedica mijenjanja signalnih putova i ekspresije gena. Smanjena je ekspresija RUNX2, alkalne fosfataze, osteokalcina i Wnt liganda, uz istodobno povećanje ekspresije inhibitora Wnt signala i markera adipogeneze PPAR- γ . Prisutna je i povećana apoptotička aktivnost osteoblasta i autofagija te smanjena lokalna produkcija faktora za rast krvnih žila ovisnog o hipoksiji (HIF1) i VEGF-a, što smanjuje krvnu opskrbu i samim tim potencijal i brzinu cijeljenja kosti i završnu koštanu masu.

4.3.2.3. Fizikalni agensi: LIPUS, ESWT, elektroterapija

Postoji veliki interes i potreba za pronalaskom neinvazivnih metoda koje se mogu koristiti u liječenju prijeloma kostiju, samostalno ili kao suplementarna terapija. Spomenuti ću ukratko kakva su dosadašnja iskustva u korištenju nekih od fizikalnih metoda za ovu indikaciju. LIPUS (low-intensity pulsed ultrasound) se pokazao kao potencijalno obećavajuća alternativa kirurškom zbrinjavanju koštanih ne-sjedinjenja (37). Dokazi o samostalnom djelovanju ove metode su snažniji, nego kod kombinirane kirurške revizije ne-sjedinjenja s LIPUS-om, ali još nema kvalitetne randomizirane kliničke studije koja je direktno usporedila ishode liječenja kirurške intervencije i ove metode. Pokazalo se i da su rezultati LIPUS-a povoljniji ako se o biološki aktivnoj frakturi (e.g. hipertrofični kalus). Pacijenti s visokim rizikom za delirij zbog starosti, demencijom, visokom hipertenzijom, opsežnim oštećenjem mekog tkiva, mehanički ventilirani, u metaboličkoj acidozi ili komi, su pacijenti koji bi mogli imati potencijalni benefit od ove metode jer su visoko rizični za operaciju (38). Ekstrakorporealna terapija šok valovima (ESWT) je metoda koja se razvila u urologiji i našla primjenu u neinvazivnom razbijanju bubrežnih kamenaca. Još jedna aplikacija ove tehnike koja se istražuje je tretiranje odgođenog ili neuspjelog koštanog cijeljenja (39). Cacchio i sur. (40) su u prospektivnoj randomiziranoj, multi-centričnoj kliničkoj studiji, veličine uzorka od 126 pacijenata, pokazali komparativne rezultate kirurške revizije i ESWT terapije ne-sjedinjenja. Radiološka evaluacija nakon 6 mjeseci od revizije ili ESWT terapije je pokazala stopu uspješnosti od 73% u kirurškoj skupini, naspram 70% u skupini koja se liječila ESWT terapijom. Važno je napomenuti pritom da je ključni korak odabiranje prikladnog kandidata za ovu metodu, jer neke slučajeve nije moguće zbrinuti nikako drukčije osim kirurški. Mehanizam djelovanja ove metode se prije objašnjavalo tim da mehaničko djelovanje valova dovodi do stvaranja kaviteta u ciljanom dijelu kosti, koji induciraju osteogenezu (41). Mišljenja su se u novije vrijeme promijenila pa se sada stavlja naglasak na promoviranje neovaskularizacije i osteogeneze, oslobađanjem čimbenika rasta tih tkiva u mikrookolišu ozlijede, bez dodatnog traumatiziranja okolnog tkiva (42,43). Korištenje struje je eksperimentalno pokazalo razne pozitivne biološke učinke na raznim tkivima i organima pa se pokazao i interes za istraživanje učinkovitosti struje u liječenju cijeljenja kostiju. Istraživali su se razni modaliteti i jačine struje za

različite indikacije (44). Tri glavna modaliteta se standardno koriste i razlikuju se u vrsti i položaju elektroda te usmjerenju i gustoći silnica elektromagnetnog polja.



Slika 5. Preuzeto iz rada J. M. Khalifeh *et al.*, "Electrical Stimulation and Bone Healing: A Review of Current Technology and Clinical Applications," Električna koštana stimulacija i različiti modaliteti isporuke električne struje: a) elektrostimulacija direktnom strujom, b) induktivan spoj kojem su izvor dvije zavojnice, c) kapacitativni spoj kojem su izvor pločice kondenzatora. Prva metoda je invazivna, dok su druge dvije neinvazivne.

Griffin i Bayat (45) su objavili pregled dosadašnje literature ta tu temu i donijeli preporuke za korištenje različitih modaliteta isporuke struje za pojedine indikacije. Najpouzdaniji dokazi za efikasnost struje dosad su pronađeni u tretiranju cijeljenja spinalnih fuzija. Postoje umjereno jaki dokazi da postoji benefit od direktne struje u liječenju osteonekroze glave femoralne kosti i umjereno jaki dokazi da je induktivno spajanje pogodno u oporavku od osteotomije ili svježeg prijeloma. Naposljetku, postoje još nepouzdana dokazi da sve tri modaliteta isporuke struje imaju još izraženiji pozitivni učinak na ne-sjedinjenje i odgođeno spajanje kostiju od svih prethodnih indikacija.

4.3.2.4. Prehrana (nutrition)

Nutritivni status stanovništva zemalja razvijenog svijeta nije kalorijski deficitaran u velike većine ljudi. Ipak u starijoj životnoj dobi može doći do neuhranjenosti koja izravno povećava rizik od padova (46), a i neizravno, zbog smanjenog ITM i osteoporoze koja može biti u podlozi neuhranjenosti, padovi imaju ozbiljnije posljedice (47). Bitno je za naglasiti i da dovoljan kalorijski unos hrane ne znači nužno i dobar profil mikronutrijenata. Skorbut je bolest u kojoj zbog nedostatka vitamina C, koji je kofaktor u sintezi kolagena, dolazi do povišenog rizika od nastanka frakture kosti i do odgođenog cijeljenja (48). Suplementacija pojedinih aminokiselina, posebice glutamina i arginina je pokazala pozitivne učinke na koštano cijeljenje. Suplementacijom arginina u animalnim modelima otkrilo se da se povećava koncentracija IGF-1 (insulin-like growth factor-1) i sinteza kolagena (49). Dušikov oksid (NO), kojeg proizvodi NO sintaza u sklopu ciklusa ornitin-arginin-dušikov oksid, igra važnu ulogu u raznim reparacijskim fiziološkim procesima, uključujući i koštano cijeljenje (50). Nedovoljna ekspresija NOS-a i smanjenje razine povezane su s kalusima koje u sastavu sadrže dominantno fibrozno tkivo, a ne hrskavično tkivo.

5. Biomehanika cijeljenja kosti u različitim metodama i uvjetima liječenja

5.1. Cijeljenje kosti bez liječničke intervencije

Prirodni način stabilizacije koštanih ulomaka nakon frakture je postignut snažnom bolnom kontrakcijom mišića koja dovodi do skraćanja uda i povećava dodatno opseg ozljede okolnog mekog tkiva. Formiranjem hematoma u blizini frakture, u slučaju zatvorene frakture, tamponira se mjesto prijeloma, što djelomično pridonosi stabilnosti frakture, povećanjem hidrostatskog tlaka u zatvorenom prostoru s malom mogućnosti ekspanzije. Takvo ostvarenje privremene stabilnosti omogućava inicijaciju daljnjih procesa koji završavaju formiranjem kalusa, koji ovisno o udaljenosti fragmenata i veličini sila koje djeluju na koštane ulomke, bolje ili lošije zadržava prijelom u istom položaju sa što manjom pokretljivošću. Veliki morbiditet koji nastaje kao posljedica neliječenja prijeloma je uzrokovan ostvarenjem loše redukcije prirodnim putem za razliku od bilo konzervativnog ili kirurškog liječenja. Biološki procesi prisutni u cijeljenju kosti nakon frakture su istovijetni i nisu terapijski cilj liječenja prijeloma kosti ni konzervativnim ni kirurškim liječenjem. Cilj je samo ostvariti stabilne i pravilne anatomske odnose kako bi se proces regeneracije odvijao u optimalnim uvjetima. Samo iznimno fraktura kosti dovodi do stabilnog odnosa između koštanih ulomaka. Primjer takve situacije su impakcijske frakture metafize. Prijelomi kosti bez pomaka s očuvanim periostom, poput primjerice abdukcijskog prijeloma proksimalnog dijela vrata femoralne kosti ili „green-stick” frakture, relativno su stabilni.

5.2. Konzervativne metode liječenja

Tehnika koja se koristi u konzervativnom liječenju prijeloma uključuje metode zatvorene redukcije i imobilizaciju cirkularnom sadrenom udlagom ili longetom. Odluci o konzervativnom liječenju prijeloma mora prethoditi detaljna evaluacija pacijenta. Bitno je provjeriti je li koža intaktna, postoji li naznaka sindroma odjeljka (compartment syndrome) ili pridružene neurovaskularne ozljede. Ako su zadovoljeni uvjeti za zatvorenu redukciju tada, na osnovu anamnestičkih podataka o mehanizmu ozljede i radiološke dijagnostike, pokušavamo obrnuti proces i vratiti kosti u anatomske položaje. Pritom, nakon adekvatne anestezije, koristimo razne metode trakcije i po potrebi rotaciju, kako bi vratili kost u prvobitnu dužinu, usmjerenje i ispravili potencijalni rotacijski otklon frakturnih ulomaka. Kost potom imobiliziramo, uključujući i dva susjedna zgloba cirkularnom udlagom ili longetom. Takvo zbrinjavanje može biti definitivno ili privremeno. U oba slučaja potrebno je oblikovanjem ostvariti adekvatni pritisak na tri točke u području prijeloma, kako bi se zadržala zadovoljavajuća stabilizacija. Iz tog razloga dolazi do deformiranog izgleda udlage, ako se pravilno izradila, pa je tako nastala uzrečica da „iskrivljen gips čini ispravljene kosti“. Prednost cirkularne udlage je postojanija stabilizacija, uz nedostatak što onemogućava ekspanziju tkiva zbog traumatskog edema zato što zahvaća cijelu cirkumferenciju uda. Iz tog razloga je jako bitno provjeriti više puta neurovaskularni status na distalnom kraju uda, jer edem može potencijalno kompromitirati cirkulaciju. Prednosti longete su što omogućava ekspanziju tkiva zato što je otvorena jednim dijelom svog opsega pa je omogućena ekspanzija tkiva u akutnoj fazi ozljede. Zbog toga se preporuča revizija nakon što splasne edem i eventualno definitivno zbrinjavanje na drukčiji način.

5.3. Standardni ortopedski pristup liječenju prijeloma

5.3.1. Principi kirurške fiksacije i retencije

Kirurška stabilizacija frakturnih ulomaka postiže se, nakon anatomske repozicije, metodama unutarnje ili vanjske fiksacije. Tim metodama možemo postići apsolutnu ili relativnu stabilnost. Izbor metode i njom postignute razine stabilnosti ovisi o karakteristikama ozlijede. Tu se ubrajaju čimbenici poput anatomske lokacije frakture, uzorka prijeloma (jednostavni, otvoreni, kominutivni), kvalitete i čvrstoće ozlijeđene kosti i statusu okolnog mekog tkiva. Osnovni principi kojima se možemo rukovoditi prilikom izbora metode su da se za jednostavne i intraartikularne prijelome nastoji postići apsolutna fiksacija, dok se kompleksni, to jest kominutivni prijelomi saniraju indirektnom redukcijom i relativnom stabilizacijom. Ciljevi fiksacije su osiguravanje predviđenog ishoda oporavka i potencijalno ubrzani tijekom oporavka, kroz ostvarivanje anatomske redukcije koštanih ulomaka i stabilne fiksacije, uz maksimalnu poštedu okolnih mekih tkiva. Unutarnja redukcija je indicirana kod intraartikularnih prijeloma s apsolutnim pomakom, otvorenih prijeloma, politrauma, pridružena neurovaskularna ozljeda i neuspjele zatvorene redukcije. Na raspolaganju imamo vijke, razne vrste počica, intramedularne čavle itd.

5.3.1.1. Vijci

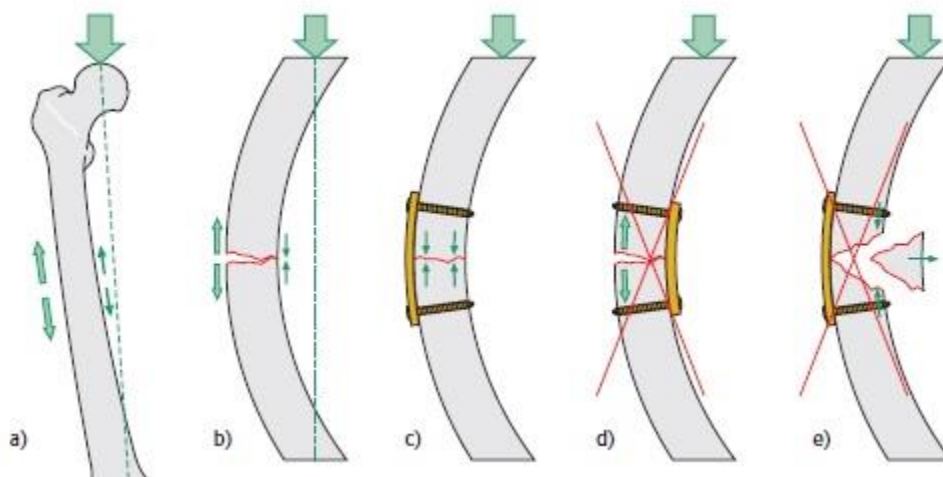
Vijke možemo podijeliti po namjeni na vijke za trabekularnu kost i vijke za kortikalnu kost. Kortikalni vijci se rabe uglavnom za stabilizaciju dijafiznih ulomaka, dok se trabekularni često koriste u području metafiza gdje kost ima više šupljina. Razlikuju se u građi po tome što su navoji u kortikalnom vijku puno gušće raspoređeni i dosta plići, to jest imaju veći omjer jezgre i vanjskog promjera. Kortikalni vijci također imaju i tuplje i više zaobljene vrškove. Takva građa je pogodnija za stabilizaciju tvrde kortikalne kosti. Trabekularni vijci s druge strane imaju rijede raspoređene i dublje navoje koji im omogućavaju da se zaglave u trabekularnoj kosti, a da joj pritom ne naruše strukturalni integritet. Druga podjela je na solidne i kanulirane vijke. Kanulirani imaju cilindričnu šupljinu (kanal) cijelom dužinom koja im omogućava da se precizno pozicioniraju, navođeni uskim vodilicama poput Kirchnerove žice. Potencijalna prednost solidnog vijka istog promjera je veća otpornost na deformacije i bolja mehanička svojstva. Osim stabilizacije ulomaka, vijcima možemo postići interfragmentarnu kompresiju na način da ulazni kanal bušenjem proširimo tako da navoji vijka ne ostvaruju bliski kontakt sa zidom ulaznog kanala, za razliku od nasuprotnog kanala. Na taj način stezanjem vijka, navoji vijka približavaju fraktorni ulomak, sa suprotne strane glave vijka, u bliži i jači odnos sa drugim fragmentom. Proširivanje ulaznog kanala možemo izbjeći ako koristimo vijke koji nemaju navoje cijelom dužinom, prema glavi vijka, jer se na taj način postiže isti efekt. Ponekad je za rotacijsku stabilnost potrebno postaviti više vijaka. Položaj vijka također utječe na biomehanička svojstva prijeloma dok cijeli. Postavljanjem vijka što više okomito u odnosu na frakturnu pukotinu omogućavamo postizanje sve veće interfragmentarne kompresije, dok je postavljanje vijka više okomito na pružanje duge kosti omogućava podnošenje većih sila smicanja i aksijalnog opterećenja. Vijcima također možemo pričvrstiti pločice za kost. *Locking-Head* screw je varijacija vijka koja ima navoje i na samoj glavi koja dolazi u kontakt s pločicom, za razliku od konvencionalnog vijka. Na taj način je omogućena bolja kutna stabilnost vijka u odnosu na pločicu. Kutna stabilnost kod kutnog vijka se postiže kompresijom pločice o površinu kosti, što nastojimo izbjeći jer traumatizira kost, kompromitira periostalnu cirkulaciju, dovodi do ishemije i usporava proces cijeljenja.



Slika 6. Preuzeto iz PowerPoint prezentacije „Basic principles and techniques of internal fixation of fractures“, Leo A. Calafi, MD, ožujak 2014. Shematska usporedba konvencionalnog i *Locking-Head* vijka.

5.3.1.2. Pločice

Pločice se koriste u kombinaciji s vijcima. Funkcija pločica je neutralizacija sila koje djeluju u području prijeloma. Pločice štite vijke od savijanja, torzijskih sila i smicanja. Isto kao i pripadajući vijci mogu bit konvencionalne ili sa mehanizmom zaključavanja. Po obliku i funkciji se razlikuju potporne i protuklizne pločice. Potporne pločice su posebno oblikovane da pristanju uz konture kostiju na metafizi i na taj način omogućavaju potporu u intraartikularnim prijelomima. Ako se koriste krute potporne pločice, oblik kosti se mora modelirati kako bi pločica i kost precizno odgovarali jedno drugom jer i najmanja odstupanja onemogućavaju da se pritisak ravnomjerno raspoređi po pločici. Alternativno u novije vrijeme je moguće dizajnirati anatomske pločice skrojenu po potrebama pacijenta. Protuklizne pločice sprečavaju smicanje ulomaka kod kosih frakturnih pukotina, prilikom aksijalnog opterećenja. Ravnije su od potpornih i namijenjene za korištenje primarno na dijafizi. Pločice također apsorbiraju svijajuće sile, nastale kod aksijalnog opterećenja ako su ispravno postavljene. Moraju se postaviti s konveksne strane kosti i na taj način mogu napraviti konverziju razdvajajućih sila na toj strani u kompresivne sile, preuzimajući na sebe sile razdvajanja.



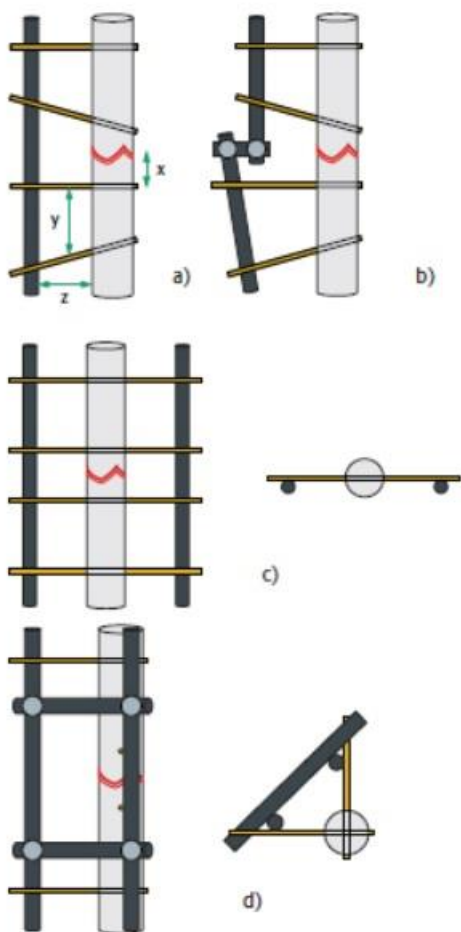
Slika 6. Preuzeto iz AO Principles of Fracture Management, T P Rüedi, W M Murphy (2000). Ispravan način korištenja pločica za sprečavanje bočnog savijanja prilikom aksijalnog opterećenja femura.

5.3.1.3. Intramedularni čavli

Korištenje intramedularnih čavala dovodi do relativne stabilizacije. Primarna uloga im je uspostava adekvatne duljine, usmjerenja osovina frakturnih ulomaka i ispravljanje rotacijskih nepravilnosti, ali ne i anatomska redukcija. Pozicioniranje i kut ulaznog kanala su najvažniji jer determiniraju pružanje čavla i progreška pri odluci ili izvedbi ovog koraka može rezultirati komplikacijama poput jatrogene frakture ili krivo srasle kosti. Pri donošenju ove odluke uvijek se u razmatranje mora uzeti u obzir da se pronađe što direktniji i manje invazivan put za plasiranje čavla u medularni kanal. Intramedularni čavli za razliku od pločica ne preuzimaju težinu opterećenja u potpunosti, već samo djelomično, tako da treba pripaziti prilikom ranog opterećivanja ozlijeđenog uda. Ako želimo maksimizirati stabilan položaj čavla, moramo proširiti medularni kanal posebnom tehnikom razvrtavanja (eng. reaming) i koristiti širi čavao, međutim nedostatak ove metode je što dovodi do reverzibilnog oštećenja endostalne krvne cirkulacije, koja usporava proces cijeljenja. Intramedularni čavli su idealni za saniranje dijafiznih tibijalnih i femoralnih prijeloma

5.3.1.4. Vanjski fiksator

Vanjski fiksator je konstrukcija sastavljena od vanskih longitudinalnih šipki spojenih podešavajućim zglobovima s tanjim iglama, koje prolaze kroz kožu i ulaze u kost. Time se postiže relativna stabilnost prijeloma. Ono što razlikuje ovu metodu od prethodnih je to što se ne radi ORIF metodi (open reduction, internal fixation) tj. redukcija je zatvorena, a stabilizacija je prenesena izvana. Ova konstrukcija je sastavljena od jednostavnih elemenata (šipke i igli) koje je moguće organizirati u razne konfiguracije, što joj omogućava veliku fleksibilnosti u rasporedu tih sastavnih elemenata i samim tim omogućava mnogo slobode u pristupu liječenju prijeloma kosti. Klasične konstrukcije su unilateralna i unipolarna jedna šipka (a), spoj više šipki pod kutem unilateralno (b), bilateralna konstrukcija (danas rijede korištena) (c), unilateralni biplanarni (trokutasti) okvir (d) (slika 7.).



Slika 7. Preuzeto iz AO Principles of Fracture Management, T P Rüedi, W M Murphy (2000).
Različite konfiguracije vanjskih fiksatora.

Prednosti ove metode su razne. Trauma okolnih tkiva svedena je na minimum, manja je vaskularna ozljeda kosti, nego u drugim metodama, pogodna je za otvorene prijelome, rizik od razvoja infekcije je nizak, izbjegava se kirurgija u užem smislu pa je potrebno manje iskustvo operatera. Na stabilizaciju konstrukcije i prijeloma generalno, možemo utjecati, podešavajući odnose između igli i šipki. Pravilo je da približavanjem igli frakturnoj pukotini i šipki koži postizemo sve veću stabilnost konfiguracije, ali to samo do neke razine može skratiti vrijeme cijeljenja. Nedostaci ove metode su nesuradnja pacijenata zbog glomaznosti konstrukcije, komplikacije vezane za penetrantne ozlijede mekih tkiva iglom tijekom dugotrajne fiksacije, smanjenje opsega pokreta u zglobovima i ograničena upotreba u pojedinim regijama poput prijeloma femura kod odraslih zbog neadekvatne stabilizacije.

5.3.2. Koštani graft

Razni umjetni materijali se mogu koristiti za nadomještanje većeg koštanog defekta, ali autologna kost je još uvijek zlatni standard jer ima najbolja osteokonduktivna svojstva i najmanji rizik od odbacivanja. Najčešće mjesto ekstrakcije autologne kosti je krilo zdjelične kosti anteriorno ili posteriorno. Druge opcije su kadaverični alografi i sintetski biomaterijali poput hidroksiapatita. Osteosinteza koštanim presatkom se temelji na principima osteokondukcije, osteoindukcije i osteogeneze. Pod pojmom osteokondukcije se podrazumijeva da koštani presadak služi kako potporanj i za usmjerenje novostvorene kosti, koja ciljano premoštava defekt navođena koštanim presatkom. Osteoindukcija je pojam koji se odnosi na potencijal koštanog presatka da promovira molekularni medij koji stimulira produkciju nove kosti (npr. molekule BMP-a) i na taj način ubrzava koštano cijeljenje. Osteogeneza podrazumijeva pomoć u cijeljenju kosti mobilizacijom populacije osteoblasta iz koštanog presatka, koji pridonose bržem stvaranju kosti. Osteosinteza koštanim presatkom se odvija u nekoliko koraka. Prvo se napravi debridman sekvestara i nekrotične kosti i dekortikacija. Potom se pomoću vanjske fiksacije učine distrakcija ulomaka od otprilike 5 milimetara i aplicira se grubo homogenizirana smjesa trabekularne kosti presatka. Nakon vremenskog perioda od otprilike 6 tjedana dolazi do premoštenja defekta nezrelom kosti i tada ubrzanje cijeljenja možemo postići kompresijom ulomaka.

Literatura

1. Zeckey C, Hildebrand F, Glaubitz L-M, Jürgens S, Ludwig T, Andruszkow H, i ostali. Are polymorphisms of molecules involved in bone healing correlated to aseptic femoral and tibial shaft non-unions? *J Orthop Res*. 01. studeni 2011.;29(11):1724–31.
2. Dimitriou R, Carr IM, West RM, Markham AF, Giannoudis P V. Genetic predisposition to fracture non-union: A case control study of a preliminary single nucleotide polymorphisms analysis of the BMP pathway. *BMC Musculoskelet Disord*. 2011.;12.
3. Copuroglu C, Calori GM, Giannoudis P V. Fracture non-union: Who is at risk? *Injury*. 2013.;44(11):1379–82.
4. Van Wunnik BPW, Weijers PHE, Van Helden SH, Brink PRG, Poeze M. Osteoporosis is not a risk factor for the development of nonunion: A cohort nested case-control study. *Injury*. 01. prosinac 2011.;42(12):1491–4.
5. Calori GM, Albisetti W, Agus A, Iori S, Tagliabue L. Risk factors contributing to fracture non-unions. *Injury*. 01. svibanj 2007.;38(SUPPL. 2):S11–8.
6. Elmali N, Ertem K, Ozen S, Inan M, Baysal T, Güner G, i ostali. Fracture healing and bone mass in rats fed on liquid diet containing ethanol. *Alcohol Clin Exp Res*. 2002.;26(4):509–13.
7. Ho S tung. Adverse Effects of Smoking on Outcomes of Orthopaedic Surgery. *J Orthop Trauma Rehabil*. 2017.;23(August):54–8.
8. Rothem DE, Rothem L, Dahan A, Eliakim R, Soudry M. Nicotinic modulation of gene expression in osteoblast cells, MG-63. *Bone*. 01. travanj 2011.;48(4):903–9.
9. Iqbal J, Sun L, Cao J, Yuen T, Lu P, Bab I, i ostali. Smoke carcinogens cause bone loss through the aryl hydrocarbon receptor and induction of Cyp1 enzymes. *Proc Natl Acad Sci U S A*. 02. srpanj 2013.;110(27):11115–20.
10. Gullihorn L, Karpman R, Lippiello L. Differential effects of nicotine and smoke condensate on bone cell metabolic activity. *J Orthop Trauma*. siječanj 2005.;19(1):17–22.
11. Denison A V, Jenkins MR. Smoking Status as a Predictor of Hip Fracture Risk in Postmenopausal Women of Northwest Texas. *Prev Chronic Dis*. siječanj

- 2008.;5(1).
12. Hirota Y, Hirohata T, Fukuda K, Mori M, Yanagawa H, Ohno Y, i ostali. Association of alcohol intake, cigarette smoking, and occupational status with the risk of idiopathic osteonecrosis of the femoral head. *Am J Epidemiol.* 01. ožujak 1993.;137(5):530–8.
 13. Castillo RC, Bosse MJ, MacKenzie EJ, Patterson BM, Burgess AR, Jones AL, i ostali. Impact of smoking on fracture healing and risk of complications in limb-threatening open tibia fractures. *J Orthop Trauma.* ožujak 2005.;19(3):151–7.
 14. Silcox DH 3rd, Daftari T, Boden SD, Schimandle JH, Hutton WC, Whitesides TEJ. The effect of nicotine on spinal fusion. *Spine (Phila Pa 1976).* srpanj 1995.;20(14):1549–53.
 15. Dinah AF, Vickers RH. Smoking increases failure rate of operation for established non-union of the scaphoid bone. *Int Orthop.* kolovoz 2007.;31(4):503–5.
 16. Cobb TK, Gabrielsen TA, Campbell DC, Wallrichs SL, Ilstrup DM. Cigarette Smoking and Nonunion after Ankle Arthrodesis. *Foot Ankle Int.* 1994.;15(2):64–8.
 17. Mills E, Eyawo O, Lockhart I, Kelly S, Wu P, Ebbert JO. Smoking cessation reduces postoperative complications: A systematic review and meta-analysis. *Am J Med.* 2011.;124(2):144–54.
 18. Simon AM, Manigrasso MB, O'Connor JP. Cyclo-oxygenase 2 function is essential for bone fracture healing. *J Bone Miner Res.* 2002.;17(6):963–76.
 19. Gerstenfeld LC, Thiede M, Siebert K, Mielke C, Phippard D, Svagr B, i ostali. Differential inhibition of fracture healing by non-selective and cyclooxygenase-2 selective non-steroidal anti-inflammatory drugs. *J Orthop Res.* 2003.;21(4):670–5.
 20. Murnaghan M, Li G, Marsh DR. Nonsteroidal anti-inflammatory drug-induced fracture nonunion: An inhibition of angiogenesis? *U: Journal of Bone and Joint Surgery - Series A.* *J Bone Joint Surg Am;* 2006. str. 140–7.
 21. Nagano A, Arioka M, Takahashi-Yanaga F, Matsuzaki E, Sasaguri T. Celecoxib inhibits osteoblast maturation by suppressing the expression of Wnt target genes. *J Pharmacol Sci.* 01. siječanj 2017.;133(1):18–24.
 22. Mills L, Tsang J, Hopper G, Keenan G, Simpson AHRW. The multifactorial aetiology of fracture nonunion and the importance of searching for latent infection.

- Bone Jt Res. 01. listopad 2016.;5(10):512–9.
23. Sagi HC, Jordan CJ, Barei DP, Serrano-Riera R, Steverson B. Indomethacin prophylaxis for heterotopic ossification after acetabular fracture surgery increases the risk for nonunion of the posterior wall. *J Orthop Trauma*. 2014.;28(7):377–83.
 24. Marquez-Lara A, Hutchinson ID, Nuñez F, Smith TL, Miller AN. Nonsteroidal anti-inflammatory drugs and bone-healing: A systematic review of research quality. Sv. 4, *JBJS Reviews*. Journal of Bone and Joint Surgery Inc.; 2016.
 25. Chrastil J, Sampson C, Jones KB, Higgins TF. Postoperative opioid administration inhibits bone healing in an animal model trauma. *Clin Orthop Relat Res*. 2013.;471(12):4076–81.
 26. Fransen M, Neal B. Non-steroidal anti-inflammatory drugs for preventing heterotopic bone formation after hip arthroplasty. U: *Cochrane Database of Systematic Reviews*. John Wiley & Sons, Ltd; 2004.
 27. Vuolteenaho K, Moilanen T, Moilanen E. Non-steroidal anti-inflammatory drugs, cyclooxygenase-2 and the bone healing process. Sv. 102, *Basic and Clinical Pharmacology and Toxicology*. Basic Clin Pharmacol Toxicol; 2008. str. 10–4.
 28. Hadjicharalambous C, Alexaki VI, Alpantaki K, Chatzinikolaidou M. Effects of NSAIDs on the osteogenic differentiation of human adipose tissue-derived stromal cells. *J Pharm Pharmacol*. 01. studeni 2016.;68(11):1403–8.
 29. Chyský V, Hullmann R, Schacht P, Kapila K, Echols R, Arcieri G. Safety of ciprofloxacin in children: Worldwide clinical experience based on compassionate use. Emphasis on joint evaluation. *Infection*. srpanj 1991.;19(4):289–96.
 30. Burkhardt JE, Hill MA, Carlton WW. Morphologic and biochemical changes in articular cartilages of immature beagle dogs dosed with difloxacin. *Toxicol Pathol*. 1992.;20(2):246–52.
 31. Schaad UB, Salam MA, Aujard Y, Dagan R, Green SDR, Peltola H, i ostali. Use of fluoroquinolones in pediatrics: Consensus report of an international society of chemotherapy commission. *Pediatr Infect Dis J*. 1995.;14(1):1–9.
 32. Huddleston PM, Steckelberg JM, Hanssen AD, Rouse MS, Bolander ME, Patel R. Ciprofloxacin inhibition of experimental fracture-healing. *J Bone Jt Surg - Ser A*. 2000.;82(2):161–73.

33. Lukert BP. Glucocorticoid-Induced Osteoporosis. U: Nutrition and Bone Health. Totowa, NJ: Humana Press; 2004. str. 667–85.
34. REID IR. PATHOGENESIS AND TREATMENT OF STEROID OSTEOPOROSIS. Clin Endocrinol (Oxf). 1989.;30(1):83–103.
35. Desforges JF, Mankin HJ. Nontraumatic Necrosis of Bone (Osteonecrosis). Sv. 326, New England Journal of Medicine. N Engl J Med; 1992. str. 1473–9.
36. Dempster DW. Perspectives bone histomorphometry in glucocorticoid-induced osteoporosis. J Bone Miner Res. 1989.;4(2):137–41.
37. Leighton R, Watson JT, Giannoudis P, Papakostidis C, Harrison A, Steen RG. Healing of fracture nonunions treated with low-intensity pulsed ultrasound (LIPUS): A systematic review and meta-analysis. Injury. 2017.;48(7):1339–47.
38. Zaal IJ, Devlin JW, Peelen LM, Slooter AJC. A systematic review of risk factors for delirium in the ICU. Crit Care Med. 01. siječanj 2015.;43(1):40–7.
39. Schaden W, Mittermayr R, Haffner N, Smolen D, Gerdesmeyer L, Wang CJ. Extracorporeal shockwave therapy (ESWT) - First choice treatment of fracture non-unions? Int J Surg. 2015.;24:179–83.
40. Cacchio A, Giordano L, Colafarina O, Rompe JD, Tavernese E, Ioppolo F, i ostali. Extracorporeal shock-wave therapy compared with surgery for hypertrophic long-bone nonunions. J Bone Jt Surg - Ser A. 01. studeni 2009.;91(11):2589–97.
41. Valchanou VD, Michailov P. High energy shock waves in the treatment of delayed and nonunion of fractures. Int Orthop. rujan 1991.;15(3):181–4.
42. Wang CJ, Wang FS, Yang KD, Weng LH, Hsu CC, Huang CS, i ostali. Shock wave therapy induces neovascularization at the tendon-bone junction. A study in rabbits. J Orthop Res. 01. siječanj 2003.;21(6):984–9.
43. Wang CJ, Wang FS, Yang KD. Biological effects of extracorporeal shockwave in bone healing: A study in rabbits. Sv. 128, Archives of Orthopaedic and Trauma Surgery. Springer; 2008. str. 879–84.
44. Khalifeh JM, Zohny Z, MacEwan M, Stephen M, Johnston W, Gamble P, i ostali. Electrical Stimulation and Bone Healing: A Review of Current Technology and Clinical Applications. IEEE Rev Biomed Eng. 2018.;11(c):217–32.
45. Griffin M, Bayat A. Electrical Stimulation in Bone Healing: Critical Analysis by

- Evaluating Levels of Evidence. 2011.
46. Neyens J, Halfens R, Spreeuwenberg M, Meijers J, Luiking Y, Verlaan G, i ostali. Malnutrition is associated with an increased risk of falls and impaired activity in elderly patients in Dutch residential long-term care (LTC): A cross-sectional study. *Arch Gerontol Geriatr. siječanj 2013.*;56(1):265–9.
 47. Koski K, Luukinen H, Laippala P, Kivelä SL. Risk factors for major injurious falls among the home-dwelling elderly by functional abilities. A prospective population-based study. *Gerontology. 1998.*;44(4):232–8.
 48. Gross RL. The effect of ascorbate on wound healing. Sv. 40, *International Ophthalmology Clinics*. Lippincott Williams and Wilkins; 2000. str. 51–7.
 49. Chevalley T, Rizzoli R, Manen D, Caverzasio J, Bonjour JP. Arginine increases insulin-like growth factor-I production and collagen synthesis in osteoblast-like cells. *Bone. 01. kolovoz 1998.*;23(2):103–9.
 50. Diwan AD, Wang MX, Jang D, Zhu W, Murrell GAC. Nitric oxide modulates fracture healing. *J Bone Miner Res. 2000.*;15(2):342–51.

Dodatna literatura:

1. GUYTON AC. *Medicinska fiziologija - udžbenik*. Zagreb.; 2012.
2. Hodgson S. *AO Principles of Fracture Management*. *Ann R Coll Surg Engl. 2009.*;91(5):448.
3. *The Rationale of Operative Fracture Care | Joseph Schatzker | Springer [Internet]*. [citirano 07. srpanj 2020.]. Dostupno na:
<https://www.springer.com/gp/book/9783642061646>
4. Miller M. *Miller's review of orthopaedics*. Seventh edition. Philadelphia PA: Elsevier; 2016.
5. Blom A, Warwick D, Whitehouse M, Warwick D, Whitehouse M. *Apley & Solomon's System of Orthopaedics and Trauma 10th Edition*. Apley & Solomon's System of Orthopaedics and Trauma 10th Edition. CRC Press; 2017.

Zahvala

Zahvaljujem svom mentoru prof. dr. sc. Domagoju Delimaru. Posebne zahvale na potpori, razumijevanju i pomoći šaljem i cimerima Josipu Antiću i Vlaha Štironji te Antoneli Rosandić bez kojih ne znam kako bih svladao posljednje mjesec studiranja obilježene koronom. Nadasve, jedno veliko hvala cijelokupnoj obitelji na vjeri u mene, ljubavi, emocionalnoj, duhovnoj i financijskoj potpori, svim savjetima, brizi i dobrim željama.

Životopis

e-mail: civerica95@gmail.com

broj mobitela: 091/189 5050

Duje Đerek rođen je 06.05.1995. godine u Splitu.

Završio je opću gimnaziju „Vladimir Nazor“ u Splitu 2014.-te godine, a iste godine upisuje Medicinski fakultet u Splitu. Na četvrtoj godini nastavlja studij u Zagrebu.

Na fakultetu demonstrira iz predmeta: medicinska biologija, anatomija, medicinska biokemija i kirurgija. Sudjeluje u organizaciji tečajeva ultrazvučne dijagnostike za studente. Pohađa tečajeve za kirurško šivanje rane studentske sekcije.

Kao sudent radi u tiskari „Vjesnik“ na uvezivanju i pripremi novina za distribuciju i kao dostavljač hrane biciklom.

Svladao je razinu C2 engleskog jezika što potvrđuje Cambridge English certifikat i svaldao je osnove govora i sporazumijevanja na talijanskom jeziku u srednoj školi.

B vozačka kategorija.

Dugo godina je trenirao gimnastiku i osvajao je više medalja na nacionalnim prvenstvima. Rekreativno se bavi sportom i biciklira i dalje.