

Uloga magnetske rezonancije u otkrivanju promjena vratne kralježnice u bolesnika s juvenilnim idiopatskim artritisom

Tripalo Batoš, Ana

Doctoral thesis / Disertacija

2020

Degree Grantor / Ustanova koja je dodijelila akademski / stručni stupanj: **University of Zagreb, School of Medicine / Sveučilište u Zagrebu, Medicinski fakultet**

Permanent link / Trajna poveznica: <https://um.nsk.hr/um:nbn:hr:105:015351>

Rights / Prava: [In copyright](#)/[Zaštićeno autorskim pravom.](#)

Download date / Datum preuzimanja: **2024-07-13**



Repository / Repozitorij:

[Dr Med - University of Zagreb School of Medicine Digital Repository](#)



**SVEUČILIŠTE U ZAGREBU
MEDICINSKI FAKULTET**

Ana Tripalo Batoš

**Uloga magnetske rezonancije u
otkrivanju promjena vratne kralježnice
u bolesnika s juvenilnim idiopatskim
artritisom**

DISERTACIJA



ZAGREB, 2020.

**SVEUČILIŠTE U ZAGREBU
MEDICINSKI FAKULTET**

Ana Tripalo Batoš

**Uloga magnetske rezonancije u
otkrivanju promjena vratne kralježnice
u bolesnika s juvenilnim idiopatskim
artritisom**

DISERTACIJA

ZAGREB, 2020.

Disertacija je izrađena u Zavodu za dječju radiologiju i Odjelu za pulmologiju, alergologiju, imunologiju i reumatologiju Klinike za dječje bolesti Zagreb.

Voditeljice rada:

1. Prof.dr.sc. Kristina Potočki, dr. med., Klinički zavod za dijagnostičku i intervencijsku radiologiju, KBC Zagreb, Kišpatićeva 12, Zagreb, Medicinski fakultet Sveučilišta u Zagrebu
2. Doc. dr.sc. Alenka Gagro, dr.med., Klinika za dječje bolesti Zagreb, Medicinski fakultet Sveučilišta u Osijeku, Josipa Huttlera 4, Osijek

Zahvale:

mentoricama,

prof.dr.sc. Kristini Potočki na strpljenju, podršci i vodstvu u pravim trenucima i
doc. dr.sc. Alenki Gagro, na strpljenju, upornosti, savjetima, susretljivosti i
vodstvu

dr.sc.Matiji Žuteliji Fattorini, dr.med. specijalisticu fizikalne medicine i rehabilitacije, na
podršci, trudu i pomoći u provedbi istraživanja

obitelji, prijateljima, suradnicima i kolegama koji su mi pružili podršku i oslonac
vjerom u uspjeh

dr. Ljiljani Kos, mojoj tetki, koja mi je usadila ljubav prema medicini

mojem mužu

na kraju, posebno hvala mojim roditeljima, Jadranki i Branku, koji su u svakom
trenutku mog života bezuvjetno uz mene

Doktorsku disertaciju posvećujem Goranu, Nikoli, Martini i Melihi

SADRŽAJ

1. UVOD	1
1.1. MAGNETSKA REZONANCIJA.....	1
1.1.1. Način rada uređaja za magnetsku rezonanciju.....	4
1.1.2. Tehnike snimanja i prilagođavanje protokola.....	6
1.1.3. Magnetska rezonancija i kontrastno sredstvo.....	7
1.2. ANATOMIJA VRATNE KRALJEŽNICE.....	10
1.2.1. Atlantoaksijalni zglob.....	12
1.2.2. Distalni dio vratne kralježnice.....	14
1.3. JUVENILNI IDIOPATSKI ARTRITIS.....	17
1.3.1. Definicija i klasifikacija juvenilnog idiopatskog artritisa.....	17
1.3.2. Epidemiologija i etiopatogeneza juvenilnog idiopatskog artritisa.....	18
1.3.3. Liječenje JIA.....	21
1.4. SLIKOVNA OBRADA JUVENILNOG IDIOPATSKOG ARTRITISA.....	23
1.4.1. Klasična rendgenska snimka.....	23
1.4.2. Ultrazvuk.....	25
1.4.3. Kompjutorizirana tomografija.....	26
1.4.4. Magnetska rezonancija.....	26
2. HIPOTEZA	29
3. CILJEVI RADA	30

3.1. OPĆI CILJ.....	30
3.2. SPECIFIČNI CILJEVI.....	30
4. ISPITANICI I METODE.....	31
4.1. NACRT ISTRAŽIVANJA.....	31
4.2. ISPITANICI.....	31
4.3. PLAN ISTRAŽIVANJA.....	31
4.4. POSTUPCI.....	32
4.5. METODOLOGIJA.....	33
4.6. STATISTIČKA ANALIZA PODATAKA.....	34
5. REZULTATI.....	35
5.1. DEMOGRAFSKE KARAKTERISTIKE ISPITANIKA.....	35
5.2. KLINIČKE KARAKTERISTIKE ISPITANIKA.....	35
5.3. DISTRIBUCIJA PODVRSTA JIA-a MEĐU ISPITANICIMA.....	36
5.4. ZASTUPLJENOST ANA-a I RF-a U UKUPNOM UZORKU BOLESNIKA...37	
5.5. ZASTUPLJENOST RIZIČNIH I PROTEKTIVNIH HLA-LOKUSA.....	38
5.6. ZASTUPLJENOST POJEDINIH RADIOLOŠKIH PROMJENA U ISPITIVANOJ SKUPINI.....	39
5.6.1. Zastupljenost pojedinih radioloških promjena na RTG snimkama u korelaciji s podvrstom JIA-a.....	39
5.6.2. Zastupljenost pojedinih radioloških promjena na MR u korelaciji s podvrstom JIA-a.....	43
5.7. USPOREDBA PATOLOŠKIH PROMJENA RTG I MR NALAZA.....	46
5.8. ULOGA POSTKONTRASTNE IMBIBICIJE U ISPITIVANOJ SKUPINI.....	53
5.8.1. Povezanost nativnih i postkontrastnih nalaza na MR-u.....	53

5.8.2. Povezanost postkontrastnih MR nalaza s HLA-lokusom.....	55
5.9. KORELACIJA ANA-a S MR I RTG NALAZIMA.....	56
5.10. KORELACIJA HLA-a S MR I RTG NALAZIMA.....	57
5.11. KORELACIJA KLINIČKOG STATUSA MJERENOG INDEKSOM INKLINACIJE, REKLINACIJE I SAGITALNE GIBLJIVOSTI I RTG I MR NALAZA.....	61
5.12. ANALIZA NALAZA ISPITANIKA S POZITIVNIM MR, A NEGATIVNIM RTG NALAZOM.....	64
5.13. KLASITER ANALIZA PODATAKA.....	65
6. RASPRAVA.....	69
7. ZAKLJUČCI.....	83
8. SAŽETAK.....	85
9. ABSTRACT.....	87
10. POPIS LITERATURE.....	89
11. ŽIVOTOPIS.....	102

Popis oznaka i pokrata:

ANA	- antinuklearna protutijela (engl. <i>antinuclear antibodies</i>)
ALARA	- onoliko koliko je razumno dovoljno (engl. <i>as low as reasonably achievable</i>)
CD	- obojeni dopler (engl. <i>color doppler</i>)
CHAQ	- Upitnik o zdravlju djeteta (engl. <i>Childhood Health Assessment Questionnaire</i>)
CRP	- C- reaktivni protein
CT	- kompjuterizirana tomografija (engl. <i>computerized tomomgraphy</i>)
DMARD	- antireumatski lijekovi koji preinačuju bolest (engl. <i>disease-modifying anti-rheumatic drugs</i>)
ERA	- entezitisu pridruženi artritis (engl. <i>enthesitis related arthritis</i>)
EULAR	- Europska liga za borbu protiv reumatizma (engl. <i>European League Against Rheumatism</i>)
FDA	- Agencija za hranu i lijekove SAD-a (engl. <i>Food and drug administration</i>)
FS	- masna saturacija (engl. <i>fat saturation</i>)
GFR	- brzina glomerularne filtracije (engl. <i>Glomerual filtration rate</i>)
HALMED	- Hrvatska agencija za lijekove i medicinske proizvode
HLA	- glavni kompleks gena tkivne podudarnosti (engl. <i>human leukocyte antigen</i>)
ILAR	- Međunarodna liga reumatoloških udruženja (engl. <i>International League of Association for Rheumatology</i>)

JAMAR	- Izvještaj multidimenzionalnog procjenjivanja maloljetničkog artritisa (engl. <i>Juvenile Arthritis Multidimensional Assessment Report</i>)
JIA	- juvenilni idiopatski artritis
LRM	- ograničen opseg pokreta (engl. <i>limited range of motion</i>)
MR	- magnetska rezonancija
NSF	- nefrogena sistemska fibroza (engl. <i>nephrogenic systemic fibrosis</i>)
NSAID	- nesteroidni protuupalni lijekovi (engl. <i>nonsteroidal anti-inflammatory drugs</i>)
OMERACT	- (engl. <i>Outcome Measures in Rheumatology Clinical Trials</i>)
pJIA	- poliartikularni juvenilni idiopatski artritis
POE	- izbočina zatiljne kosti (lat. <i>protuberantia occipitalis externa</i>)
RF	- reumatoidni faktor
RTG	- rendgenska slika
SAR	- specifična vrijednost asporpcije (engl. <i>specific absorption rate</i>)
SE	- sedimentacija eritrocita
STIR	- (engl. <i>short tau inversion recovery</i>)
T	- Tesla
T2T	- liječenjem do cilja (engl. <i>treat to target</i>)
TE	- vrijeme odjeka (engl. <i>time echo</i>)
TR	- vrijeme ponavljanja (engl. <i>time repetition</i>)

Sve radiološke slike učinjene su u Zavodu za dječju radiologiju Klinike za dječje bolesti Zagreb, a u disertaciji se nalaze uz dopuštenje bolesnika i/ili staratelja/ roditelja

1. UVOD

1.1. MAGNETSKA REZONANCIJA

Dvadeseto stoljeće obilježeno je strelovitim tehnološkim napretkom na mnogim poljima, čemu je prethodio niz znanstvenih otkrića, osobito u području prirodnih znanosti. Temelj ideje o magnetskoj rezonanciji (MR) postavio je Nikola Tesla otkrićem okretnog magnetskog polja primjenom indukcijskog motora iz 1882. godine, za koji je koristio dvije izmjenične struje fazno pomaknute za 90° .

Okretno magnetsko polje je magnetsko polje čiji smjer rotira u prostoru, a može se dobiti na dva načina: mehaničkom rotacijom magneta (permanentnog ili elektromagneta) ili zbrajanjem fazno pomaknutih izmjeničnih magnetskih polja. Prvi se način koristi u generatorima i poznat je još od Michaela Faradaya (1791-1867).

Isidor Rabi je 1944. godine dobio Nobelovu nagradu za otkriće fenomena magnetske rezonancije. Eksperiment je prvi put uspješno izveden 1938. godine primjenom magnetskog polja jačine oko 0,2 T i male zavojnice koja je oscilirala u radiofrekventnom polju frekvencije 3,5 MHz (1). Felix Bloch i Edward Purcell su 1946. godine prvi objasnili fenomen magnetske rezonancije. Od tada pa do 1977. godine razvoj mehaničke i kompjutorske tehnologije omogućio je da Raymond Damadian sa svojim suradnicima sagradi prvi uređaj za magnetsku rezonanciju i snimi prvog dobrovoljca (Slika 1), a zatim i prvog pacijenta s tumorom, potvrđujući *in vitro* eksperimente koji su pokazali da se tumorsko i zdravo tkivo različito ponašaju u magnetskom polju.



Slika 1.

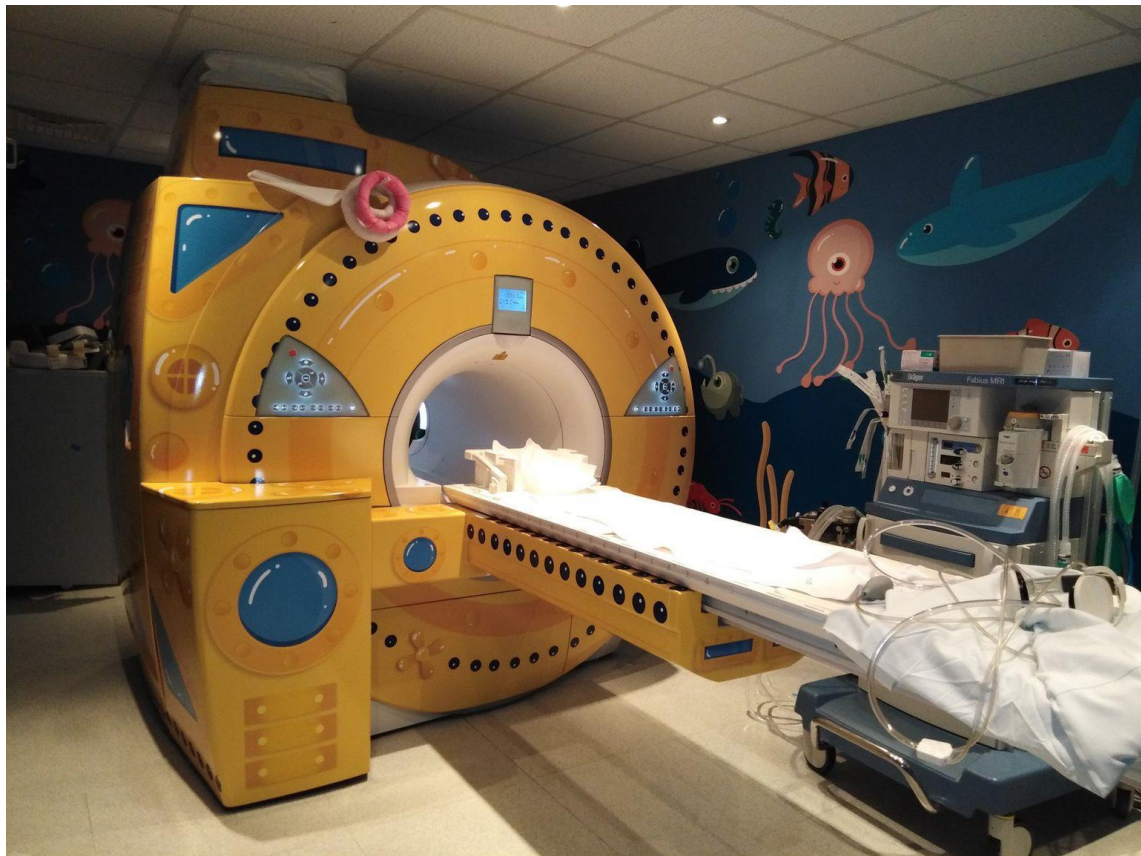Dr. Raymond Damadian sa suradnicima uz prvi MR uređaj

Preuzeto s <https://www.bbc.co.uk/programmes/w3cswsj4>.

Fizikalni procesi koji omogućuju prikaz presjeka putem magnetske rezonancije ovise o rasporedu kemijskih elemenata u tijelu. MR je dijagnostička metoda koja za svoj rad koristi utjecaj magnetskog polja i radiofrekventnih valova na jezgru vodika, kojim je ljudsko tijelo bogato. Modifikacijom osnovnog magnetskog polja primjenom različitih zavojnica ostvaruje se signal koji se odašilje prema izvoru inicijalnog radiofrekventnog vala. Tako dobiveni signal snima se u matricu nazvanu K-prostor, analizira računalom i preračunava u snimku koja odgovara određenom snimanom volumenu tkiva (2). Jačina magnetskog polja označava se jedinicom Tesla (T). Prema jakosti magnetskog polja uređaje za snimanje MR-om dijelimo na:

1. uređaje niske jakosti polja - do 0,5 T
2. uređaje srednje jakosti polja - 0,5 T do 1 T
3. uređaje visoke jakosti polja - 1 T i više (1,5 T, 2 T, 3 T, 7 T, ...)

U današnje vrijeme u dijagnostičke svrhe najčešće se koristi uređaj jakosti polja 1,5 T (Slika 2). O količini energije koju MR uređaji koriste govori činjenica da je Zemljino magnetsko polje jačine 50 μ T (0,000 05 T). U usporedbi s ionizirajućim zračenjem, za sada ne postoje podaci o štetnom utjecaju magnetskog polja na organizam, ali je uočeno da postoji dio energije koji se prenese na tkivo i zagrijava ga, osobito kod dugotrajnijeg snimanja uređajima visoke jakosti polja. Ta se energija naziva SAR (od engl. *specific absorption rate*). Ovaj podatak iznimno je važan kod pregleda novorođenčadi i vrlo teških pacijenata, te kod onih pacijenata koji imaju teškoće s termoregulacijom.



Slika 2.

MR uređaj od 1,5T, Zavod za dječju radiologiju Klinike za dječje bolesti Zagreb.

1.1.1. Način rada uređaja za magnetsku rezonanciju

Temelj funkcioniranja svakog MR uređaja je utjecaj magnetskog polja na vodikov proton u objektu koji se snima. U primjeni dijagnostičkog MR-a to znači utjecaj na vodikove ione u ljudskom tijelu. Ljudsko tijelo se većinom sastoji od vode i masti, koji sadrže oko 63 % vodikovih iona. Zbog toga je ljudsko tijelo izvrstan medij za prikaz MR-om. Svojim kretanjem proton vodika predstavlja malo magnetsko polje koje se sastoji od sjevernog i južnog pola. Dodatni element koji je važan za ponašanje protona u magnetskom polju je magnetni moment koji predstavlja način vrtnje protona oko svoje osi, pri čemu oblikuje stožac. Frekvencija kojom se proton kreće po toj zamišljenoj liniji zove se precesijska frekvencija. Dok nisu u jakom magnetskom polju, protoni zauzimaju nasumičan položaj, tako da međusobno poništavaju naboje i smanjuju magnetičnost tijela (3).

Djelovanjem magnetskog polja na organizam protoni se „postroje” zbog efekta polarizacije unutar magnetskog polja, orijentirajući se prema sjeveru ili jugu magnetskog polja. Oni protoni koji čine razliku u broju sjeverno i južno orijentiranih protona ključni su za stvaranje slike.

Energija vrtnje protona, tzv. *spin*, u vanjskom magnetskom polju, tj. magnetskom polju uređaja, ovisi o kutu koji *spin* zatvara s poljem tijekom vrtnje oko svoje osi. Na temelju te energije *spin*-ovi su podijeljeni u energetske razine. Pod utjecajem radiofrekventnih valova koje odašilje uređaj, *spinovi* mogu prelaziti iz jedne energetske razine u drugu. Tom prilikom *spinovi* vibriraju, tj. rezoniraju. Tako je magnetska rezonancija dobila ime. Preneseno na rad uređaja, ulaskom u tunel tijelo se magnetizira, a jačina magnetiziranosti ovisi o jačini magnetskog polja i gustoći protona u snimanom dijelu tijela. Što je veći broj protona, nastaje više indukcije koja stvara struju u zavojnicama oko tijela. Nakon stvaranja struje u zavojnicama, radiofrekventni valovi usmjere se na tijelo. Uloga radiofrekventnih valova je izbacivanje protona iz energetske ravnoteže. Tada se protoni počnu gibati u smjeru kazaljke na satu. Da bi se to dogodilo, frekvencija radiofrekventnog vala mora biti jednaka precesijskoj frekvenciji *spina*. Karakteristike jezgre vodikovog atoma određuju njegovu precesijsku frekvenciju (3). Tu je frekvenciju moguće izračunati putem Larmorove jednadžbe tako da se pomnoži jačina magnetskog polja u kojem se odvija precesija i giromagnetski omjer, koji predstavlja konstantu za proton atoma promatranog elementa, u ovom slučaju atoma vodika. Važno je znati frekvenciju precesije zbog korištenja radiofrekventnog vala, koji mora imati jednaku frekvenciju kao što je i frekvencija precesije kako bi došlo do izmjene energije ili rezonancije. Signal nastaje na temelju razlike energetske stanja pobuđenih i nepobuđenih jezgri. Prilikom

prestanka djelovanja radiofrekventnog vala signal se dobiva relaksacijom protona. Energija koja se oslobađa kada prestaje djelovanje radiofrekventnog vala uzrokuje indukciju električne energije u zavojnicama oko snimanog dijela tijela. Tu informaciju računalo pretvara u sliku na ekranu. Prostorna rezolucija i kontrastnost slike proporcionalno ovise o sastavu protona u snimanom dijelu tijela, kao i o jačini magnetskog polja. Korištenjem ovakvog vida prijenosa energije na pacijenta dolazi do oslobađanja toplinske energije koja nije zanemariva. Moramo biti svjesni posljedica do kojih može doći oslobađanjem toplinske energije, osobito kod novorođenčadi, trudnica i pacijenata s termoregulacijskim problemima. Zato je važno znati koliko je energije predano po kilogramu pacijenta kako bi se spriječilo ili minimaliziralo pregrijavanje organizma tijekom pregleda (4).

Karakterizaciju tkiva određuje trenutak kada će se zabilježiti povratni signal iz tkiva. Da bi se dobio povratni signal, radiofrekventni puls opetovano se šalje u tkivo. U vremenu između dva radiofrekventna pulsa protoni prolaze kroz dva vremena relaksacije: T_1 i T_2 . Relaksacija se događa uz otpuštanje energije u sustavu i ovisi o dva procesa: promjeni u vremenskom pravcu longitudinalne i transverzalne magnetizacije. Transverzalna magnetizacija mjeri se direktno prihvaćanjem signala u prijamnoj zavojnici i s vremenom eksponencijalno pada. Opisuje se vremenskom konstantom T_2 i označava količinu vremena potrebnu da dođe do točke u kojoj je izgubljeno 37% energije početnog signala. Različiti tipovi tkiva podliježu tom procesu brže ili sporije, što znači da imaju duži ili kraći T_2 . T_2 je vremenska konstanta koja opisuje postupni eksponencijalni pad energije koji je opadajuća transverzalna magnetizacija. Mjeri se u milisekundama (ms) i kreće se u rasponu od 45-2000 ms. Proces se naziva i *spin-spin* relaksacija zbog prijenosa energije sa *spinova* u višem energetske stanju na druge *spinove* (4).

Longitudinalna relaksacija progresivno raste sve dok se ne vrati na početno stanje. Vremenska konstanta longitudinalne relaksacije je T_1 i označava vrijeme koje je potrebno da vratimo 63% energije.

Trenutak u vremenu u kojem odlučujemo mjeriti signal označava se s TE (od engl. *time echo*, vrijeme prijema signala). Ako ranije odlučimo mjeriti signal, on će biti jači, ali kontrast između tkiva će biti slabiji; ako kasnije mjerimo signal, događa se suprotno. Vrijeme ponavljanja naziva se TR (od engl. *time repetition*) i znači višekratno ponavljanje pobuđenog signala.

Ako je cilj prikazati T_1 mjerenu sliku, parametri TR i TE bit će kratki. Za prikaz T_2 mjerene slike parametri TE i TR moraju biti dugi. Ako koristimo samo jednu vrstu parametara, moguće je da ćemo naići na točku u kojoj se prilikom relaksacije dvije različite vrste tkiva sijeku te dobiti isti signal od obje, što može dovesti do zbunjujućih signala, osobito ako je bila riječ o normalnom tkivu i malignom procesu. Različita tkiva imaju različito trajanje T_1 i T_2 vremena, na temelju čega se stvara kontrastna rezolucija između tkiva na konačnoj slici. Ipak, tijekom pregleda pojavljuje se mogućnost da pojedina tkiva imaju jednak ili vrlo sličan intenzitet signala u T_1 i u T_2 . Problem je moguće riješiti saturacijom koju izvršavamo pobuđivanjem protona sa samo 90° -radiofrekventnim pulsom ili okretanjem uzdužne magnetizacije 180° -radiofrekventnim pulsom (prepulsacija) ili primjenom modificiranih mjernih tehnika poput STIR-a (od engl. *short tau inversion recovery*). STIR je mjerna tehnika s kratkim vremenom inverzije. Koristi se pri pretragama gdje masno tkivo, zbog prejakog signala, može ometati prepoznavanje patološkog procesa, a u temeljnim sekvencijama T_1 i T_2 pri stvaranju slike pokazuje visoki signal u obje sekvencije. U STIR mjerenoj slici mast je „ugašena” i omogućuje bolju tkivnu rezoluciju između patološkog procesa i okolnog zdravog tkiva (3).

Svi dobiveni podaci kompjutorski se obrađuju i serijski snimaju slojeve tkiva u minimalno dvije, a optimalno u sve tri glavne ravnine. Tako se dobiva dobra prostorna rezolucija, te se tako zaobilazi jedan od problema prikaza magnetskom rezonancijom.

1.1.2. Tehnike snimanja i prilagodba protokola

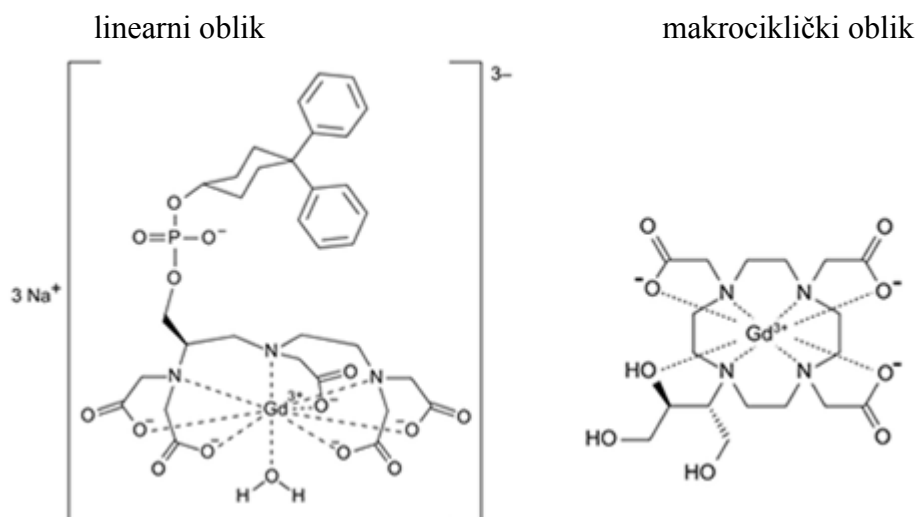
Razvojem kompjutorske tehnologije MR kao dijagnostička metoda kontinuirano unapređuje svoju primjenu. Otklanjanjem različitih artefakata, koji su zapreke za što kvalitetnije MR snimanje, poput artefakata metalnih stranih tijela i artefakata pomicanja, unapređuje se kvaliteta pregleda. Trend u MR dijagnostici je optimizacija načina snimanja, tzv. MR protokola, ne samo dijelu tijela koji se snima, nego i prilagodba MR snimanja bolesti zbog koje se taj dio tijela snima. U dijagnostici reumatoloških bolesti poseban je naglasak na korištenju sekvencija koje prigušuju masno tkivo i tako poboljšavaju kontrastnost okolnih mekotkivnih struktura, osobito kod primjene kontrastnog sredstva. Prema OMERACT preporukama (od engl. *Outcome Measures in Rheumatology Clinical Trials*) (5), napravljenim

za najčešće oboljele zglobove u bolesnika s juvenilnim idiopatskim artritismom (JIA), potrebno je, npr. za ručni zglob napraviti T₁ mjerenu sliku (za prepoznavanje osnovnih anatomskih struktura), STIR ili T₂ mjerenu sliku s masnom saturacijom (T₂FS, za prepoznavanje koštanog edema i/ ili izljeva), te nativno i postkontrastno mjerenu sliku s masnom saturacijom (T₁ FS). S obzirom na to da za oslikavanje aksijalnog skeleta ne postoje ovakve preporuke, protokol primijenjen u ovom istraživanju je modificirani postojeći protokol za vratnu kralježnicu prema preporukama OMERACT-a za JIA (5).

1.1.3. Magnetska rezonancija i kontrastno sredstvo

Kontrastno sredstvo koristi se za poboljšanje kontrastnosti između zdravog i bolesnog tkiva. Davanjem kontrastnog sredstva povećava se razlika signala onih tkiva koja se postkontrastno boje i onih koja se ne boje ili se boje različitim intenzitetom, a mjere se u T₁ mjerenoj slici. Nakon injiciranja u venu, gadolinijско kontrastno sredstvo ulazi u interakciju s molekulama vode. Zbog te interakcije, molekule vode daju jači signal, pa je prikaz tkiva jasniji. Kako bi se moglo točno definirati koliko je neko tkivo apsorbiralo kontrasta potrebno je snimiti isti tip sekvencije prije i nakon aplikacije kontrasta. S obzirom na to da je gadolinij T₁ osjetljiv na kontrast, snima se T₁ mjerena slika prije i nakon intravenske primjene kontrastnog sredstva. Kako bi se pojačala kontrastnost slike, osobito u tkivima bogatima masti, poput kostiju ili abdomena, primjenjuje se metoda snimanja s masnom saturacijom.

Temelj komercijalno dostupnih kontrastnih sredstava za MR je gadolinij koji je T₁ specifičan. Gadolinij se najčešće koristi u sljedećim djelatnim tvarima: gadobenatna kiselina, gadodiamid, gadopentetatna kiselina, gadoversetamid, gadoksetatna kiselina, gadobutrol, gadoteratna kiselina i gadoteridol. Izlučuje se urinom. Dolazi u dva osnovna oblika s obzirom na izgled (linearnom i makrocikličkom) i dva osnovna oblika s obzirom na ionizaciju (ionski i neionski) (Slika 3) (4). Te karakteristike utječu na toksičnost kontrasta.



Slika 3.

Usporedba kemijske strukture linearnih i makrocikličkih kontrasta (7).

Iako se gadolinijska kontrastna sredstva smatraju kontrastnim sredstvima s manje nuspojava u odnosu na jodna kontrastna sredstva, koja se koriste u dijagnostici kompjuteriziranom tomografijom (CT), ipak postoje određeni utjecaji na organizam. Unatrag 10-ak godina ispituje se utjecaj gadolinijskih kontrastnih sredstava na organske sustave budući da je otkriveno njihovo taloženje u bubrezima, kostima, jetri, plućima, srcu, očima, koži i mozgu (8–10). Prva prepoznata komplikacija vezana za primjenu gadolinijskog kontrastnog sredstva, potvrđena 2006. godine, osim sporadičnih alergijskih reakcija, bila je nefrogena sistemska fibroza (od engl. *nephrogenic systemic fibrosis* (NSF)). Dijagnoza NSF-a može se postaviti isključivo prema smjernicama Yale NSF registra za kliničke i histopatološke kriterije (11).

Klinička slika NSF-a uključuje pojavu simptoma od dana izlaganja do tri mjeseca od primjene kontrasta, a nekad se simptomi mogu pojaviti i godinama nakon ekspozicije. Rani znaci su bol, svrbež, otok i eritem, koji započinju tipično na nogama. Kasni simptomi su zadebljanje kože i potkožja, tekstura poput drveta i smeđi plakovi koje slijede fibrozne promjene unutarnjih organa, primjerice mišića, dijafragme, srca, jetre i pluća. U pojedinim slučajevima bolest može biti i fatalna.

Bolesnici s visokim rizikom nastanka NSF-a su bubrežni bolesnici s glomerularnom filtracijom (od engl. *glomerular filtration rate* (GFR)) $GFR < 30$ ml/min, bolesnici na dijalizi

i bolesnici s akutnom renalnom insuficijencijom. Niski rizik od NSF-a imaju bolesnici s GFR 30-59 ml/min, dok su bez rizika od NSF bolesnici sa stabilnom GFR > 60 ml/min.

U pedijatrijskoj populaciji od 1997. do 2012. godine, prema *Food and Drug Administration* (FDA), zabilježena su 23 slučaja NSF-a, ali niti jedan slučaj NSF-a nije zabilježen u djece do osam godina. Od 23 djece, u 17 se razvio NSF nakon primjene kontrastnog gadolinijskog sredstva, i to su bila djeca koja su inicijalno imala oštećenu bubrežnu funkciju (12).

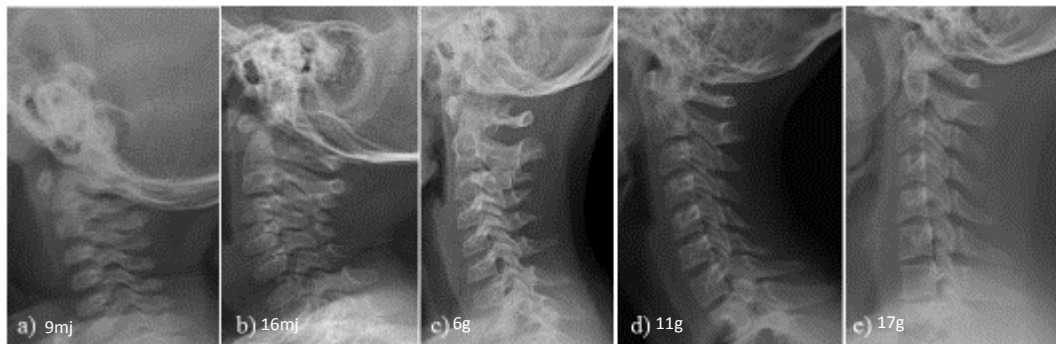
Unazad tri godine velike rasprave izazvao je dokaz o taloženju gadolinija u bazalne ganglije malog mozga (13,14). Dokazano je da se radi o određenim tipovima linearnih gadolinijskih kontrastnih sredstava te je korištenje istih ograničeno, a pojedini su i povučeni iz uporabe. Hrvatska agencija za lijekove i medicinske proizvode (HALMED) izdala je upute o korištenju gadolinijskih sredstava ovisno o tipu kontrasta, dobi i vrsti bolesti (15).

Prema FDA, većina kontrastnih sredstava na bazi cikličke forme gadolinija smije se upotrebljavati kod svih pacijenata starijih od dvije godine. Kontrastno sredstvo koje se može koristiti do dvije godine života je gadoversetamid, koji smo primjenjivali u našem istraživanju, i gadobutrol, koji je odobren za primjenu u djece mlađe od dvije godine nakon početka našeg istraživanja (16).

1.2. ANATOMIJA VRATNE KRALJEŽNICE U DJECE

Vratna kralježnica je direktan spoj glave s tijelom. Najpokretljiviji je dio kralježnice. Broji sedam kralježaka, najmanjih u usporedbi s ostalima, od kojih su prvi, drugi, šesti i sedmi posebni. Atlantoaksijalni zglob predstavlja najpokretljiviji dio vratne kralježnice. Kroz kralježnički kanal, koji je na ovoj razini trokutasto oblikovan, prolazi leđna moždina.

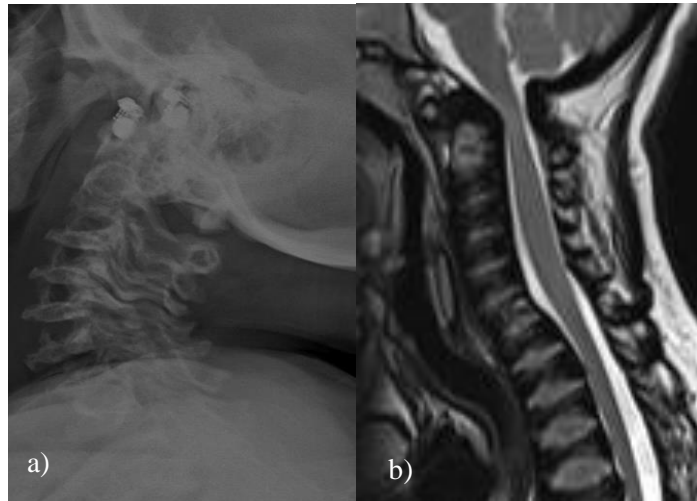
Fiziološki izgled vratne kralježnice u pedijatrijskoj populaciji ovisi o dobi (Slika 4). Različite faze okoštavanja i prikaza sinhondroza otežavaju interpretaciju nalaza. Stoga je dobro poznavanje fizioloških karakteristika različite životne dobi ključno za interpretaciju bilo kojeg radiološkog nalaza, a osobito MR nalaza.



Slika 4.

Anatomske fiziološke prikaz urednog nalaza koštanih struktura vratne kralježnice na profilnim cervikogramima (a) djevojčica u dobi 9 mjeseci; (b) dječak u dobi 16 mjeseci; (c) dječak u dobi 6 godina; (d) djevojčica u dobi 11 godina, vidljive apofizne jezgre; (e) mladić u dobi 17 godina, odgovara nalazu odrasle osobe.

Fiziološke varijacije pri očitavanju uključuju pseudosublukciju, odsutnost vratne lordoze, anteklinasto oblikovan C3 kralježak, širenje predentalnog prostora, proširenje prevertebralnog mekog tkiva i proširenje intervertebralnog prostora (17). Ne smije se zaboraviti činjenica da postoje različiti sindromi s drugačije oblikovanim kralješcima, kao i moguće razvojne anomalije kralježaka, što može otežavati interpretaciju nalaza (Slika 5a i Slika 5b).



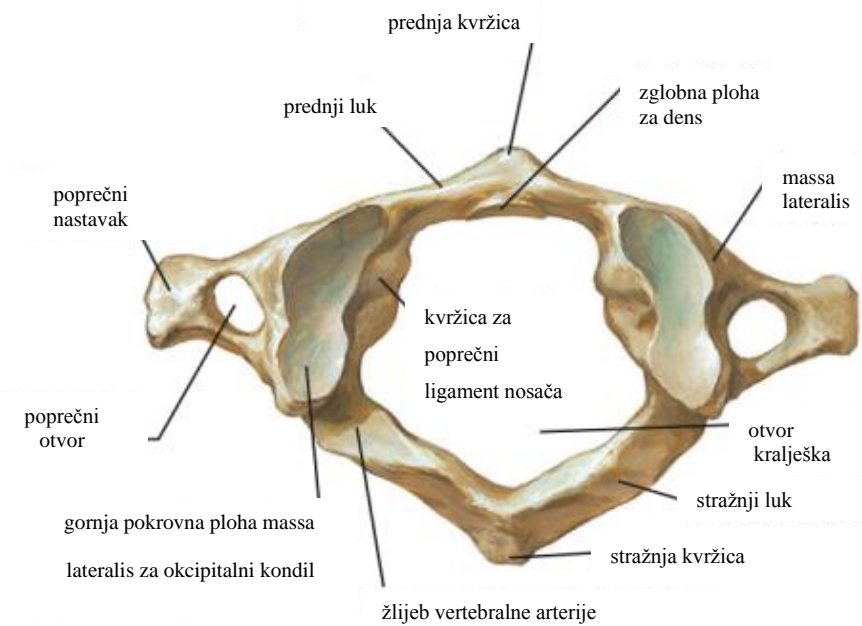
Slika 5.

Profilni cervikogram (a) i sagitalna T₁ mjerena slika (b) trogodišnjeg djeteta oboljelog od mukopolisaharidoze.

1.2.1. Atlantoaksijalni zglob

Prvi vratni kralježak specifičnog je izgleda poput prstena i zato se zove atlas, nosač glave. Oblikuju ga prednji i stražnji luk. U ventralnom dijelu vidi se prednja kvržica, s čije se dorzalne strane nalazi zglobna ploha za *dens axis*, s kojim tvori jedan od atlantoaksijalnih zglobova – atlantodentalni zglob. U lateralnim dijelovima stražnjeg luka nalaze se žljebovi za vertebralne arterije – sa svake strane po jedan. Za razliku od svih ostalih kralježaka, atlas nema tijelo i šiljasti nastavak.

Na mjestu gdje se spajaju prednji i stražnji luk nalaze se koštana zadebljanja, *massae laterales*, na koje se opire glava. Uzglobljuju se s kondilima okcipitalne kosti i tvore atlantookcipitalni zglob. Poprečni nastavci nisu razdijeljeni, a u njima je smješten poprečni otvor (18). Atlas se razvija iz tri osifikacijska centra. Prednji luk se spoji do kraja 7. godine života, dok stražnji sraste do 3. godine, iako može ostati nesrašten cijeli život (17) (Slika 6).



Slika 6.

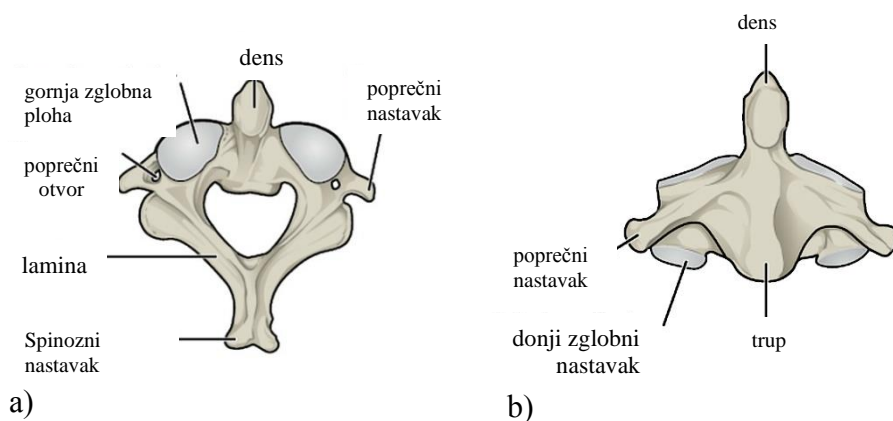
Anatomski prikaz atlasa

Preuzeto s

<https://theartofmed.wordpress.com/2015/06/05/c1-vertebra-atlas-and-accompanying-structures/>.

Drugi vratni kralježak (aksis, obrtač) (Slika 7a i b) sastoji se od trupa i koštanog izdanka koji se zove *dens axis*. S prednje strane dens ima zglobnu plohu za prednji atlantoaksijalni zglob. Preko stražnje zglobne plohe prelazi *ligamentum transversum atlantis* (18).

Aksis se razvija iz četiri osifikacijska centra. Odontoidni nastavak spaja se s trupom do kraja 12. godine, do kada se vidi i subdentalna sinhondroza. Stražnji luk se spaja između 3. i 6. godine (17).



Slika 7a. i 7b.

Prikaz anatomskih struktura aksisa u transverzalnoj (7a) i koronarnoj (7b) ravnini. Preuzeto s <https://radiopaedia.org/articles/axis-c2>.

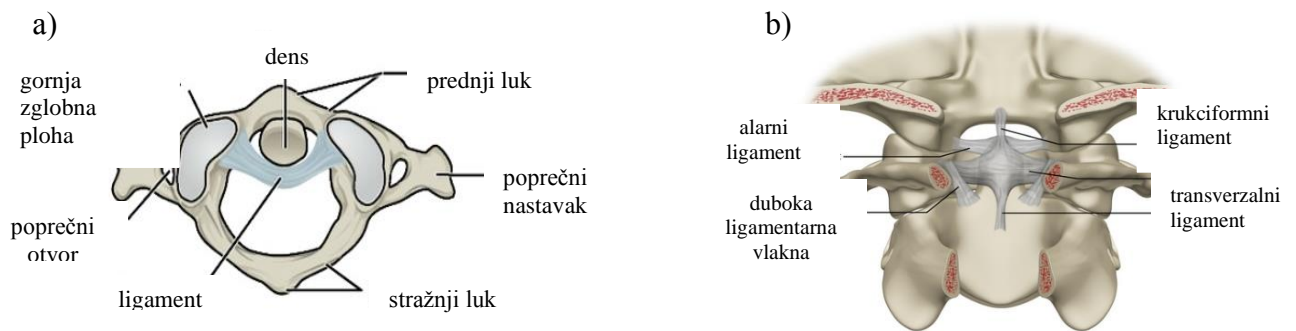
Donji zglob glave (atlantoaksijalni zglob) spaja atlas i aksis. Čine ga tri mala zgloba: središnji, te dva postranična zgloba.

Središnji zglob spaja prednji luk atlasa i prednji dio densa s prednje strane zgloba, te sa stražnje strane stražnji dio densa s transverzalnim ligamentom. Od sredine transverzalnog ligamenta prema gore i dolje polazi po jedan snop, vežući se na klivus s jedne strane, a za trup aksisa s druge. Tvore ligament koji se zove *ligamentum cruciforme atlantis*. Središnji zglob ima dvije čahure - prednju i stražnju (Slika 8a i Slika 8b).

Postranični atlantoaksijalni zglob čine *massae laterales* atlasa i gornje ploštine aksisa, obložene debelim hrskavičnim slojem (18).

Apikalni ligament spaja vrh densa i rub foramen magnuma između *lig. cruciforme atlantis* i prednje atlantookcipitalne membrane.

Alarni ligamenti povezuju lateralni dio densa s donjim unutarnjim dijelom okcipitalnog kondila (17,18).



Slika 8a. i 8b.

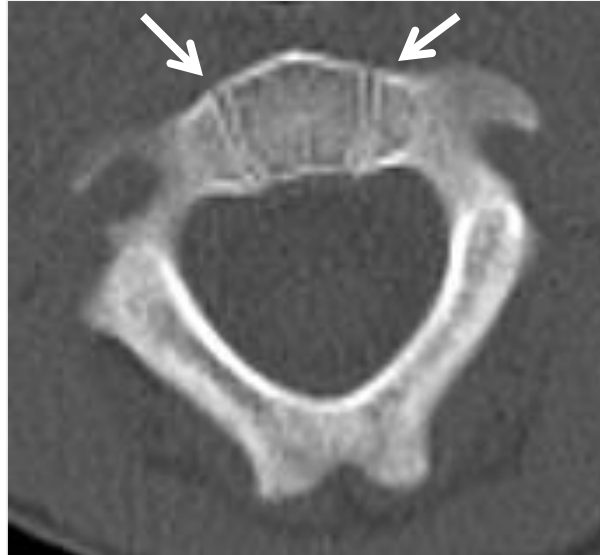Ligamentarni sustav u području atlantoaksijalnog zgloba u dvije projekcije. Preuzeto s <https://radiopaedia.org/articles/axis-c2>.

1.2.2. Distalni dio vratne kralježnice

Vratni kralješci od C3 do C7 imaju rascijepljeni poprečni nastavak. Tijelo tih vratnih kralješaka je bubrežasta oblika, dok je kralješnički otvor trokutast. Uzdignuti superolateralni rub zove se *uncus*. Usmjerenost zglobnih ploha s gornje strane je superioposteriorno, dok su donje usmjerene inferioanteriorno. S obzirom na svoj smještaj, C7 je vrlo sličan prsnim kralješcima. Njegova osobnost je produženi trnasti nastavak, koji je moguće vrlo lako i napipati ispod kože.

Od C3 do C7 kralješci se razvijaju od tri osifikacijska centra. Stražnji se lukovi spajaju od kaudalno prema kranijalno između druge i treće godine života, a trupovi s lukovima između treće i šeste godine života.

Sekundarni osifikacijski centri pojavljuju se iza druge godine života, a na trupovima kralješaka mogu biti vidljivi i do trećeg desetljeća, dajući specifičan izgled kralješcima (Slika 9) (17).

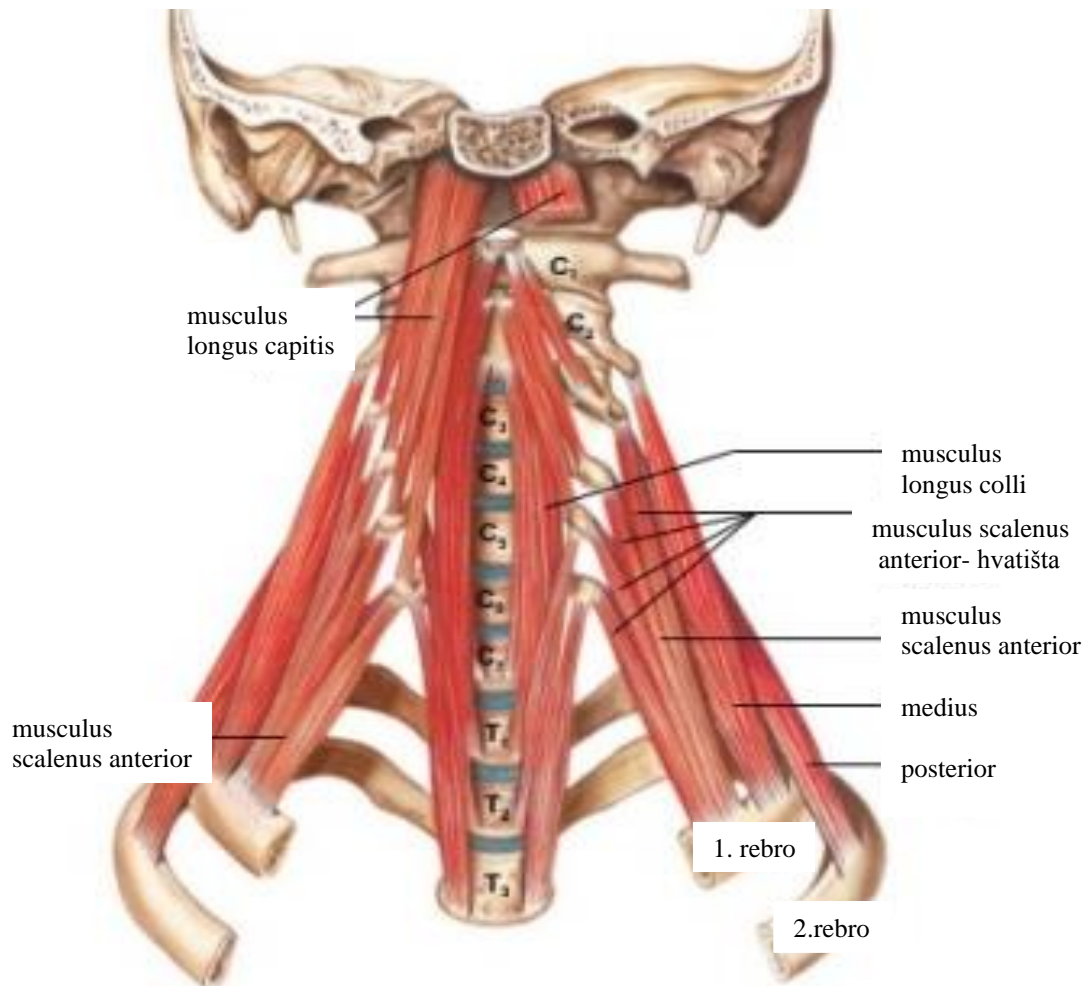


Slika 9.

CT vratne kralježnice četverogodišnjeg djeteta. U aksijalnom presjeku strelice pokazuju nesrasle osifikacijske centre trupa petog vratnog kralješka. Nalaz je primjeren dobi.

Tijela susjednih kralježaka međusobno su povezana intervertebralnim diskovima, te prednjim i stražnjim uzdužnim ligamentom. Prednji uzdužni ligament povezuje prednje površine kralježaka i ima funkciju ograničavanja prekomjernog istezanja kralježnice prema natrag. Stražnji uzdužni ligament povezuje stražnje površine tijela kralježaka, a funkcija mu je ograničavanje prekomjerna istezanja kralježnice prema naprijed. Zglobni nastavci, tj. dva gornja i dva donja zglobna nastavka (*processus articulares superiores et inferiores*) dvaju susjednih kralježaka, povezani su malim zglobovima, *articulationes zygoapophysiales*, koji s intervertebralnim diskovima omogućuju gibljivost kralježnice, te sudjeluju u prijenosu opterećenja. Povezanost kralježaka dodatno pojačavaju ligamenti između lukova, trnastih i poprečnih nastavaka kralježaka. Lukove kralježaka povezuju žuti ligamenti (*ligamenta flava*), koji pojačavaju zglobne čahure malih zglobova i svojom elastičnošću sudjeluju u uspravljanju kralježnice nakon antefleksije. Trnasti nastavci međusobno su povezani pomoću *ligamentum interspinale* i *ligamentum supraspinale*, koji sprečavaju prekomjerno razmicanje trnastih nastavaka pri antefleksiji kralježnice. Poprečni nastavci povezani su pomoću *ligamenta intertransversaria*. Za stabilnost kralježnice važna je i paravertebralna muskulatura, koju čine duboki mišići leđa koji se hvataju na različite segmente kralježaka, s naglaskom na trnaste i poprečne nastavke (18) (Slika 10).

U reumatskim bolestima poznavanje koštanog, mišićnog i ligamentarnog sustava, kao i zglobova, izuzetno je važno. Upravo na hvatištima ligamenata i tetiva, kao i u području sinovijalnih ovojnica, nastaju inicijalne, još uvijek reverzibilne, promjene u JIA-u, koje su i predmet interesa ove disertacije.



Slika 10.

Prikaz mišića vrata

Preuzeto s

<https://theartofmed.wordpress.com/2015/06/05/c1-vertebra-atlas-and-accompanying-structures/>.

1.3. JUVENILNI IDIOPATSKI ARTRITIS

1.3.1. Definicija i klasifikacija juvenilnog idiopatskog artritisa

Juvenilni idiopatski artritis je autoimunosna bolest nepoznate etiologije koja počinje prije navršene 16. godine života i traje najmanje šest tjedana uz isključenje drugih mogućih uzroka artritisa. JIA je jedna od najčešćih kroničnih bolesti dječje dobi s povišenim rizikom za smanjenje kvalitete života, kao i nastanka invaliditeta (19–21). Rijetko se javlja prije šestog mjeseca života, a najučestaliji je u predškolskoj dobi, osobito između prve i treće godine života.

Prema klasifikaciji Međunarodne lige reumatoloških udruženja (ILAR, engl. *International League of Associations for Rheumatology*), JIA se dijeli u sedam podvrsta: sistemski JIA, oligoartikularni JIA, reumatoidni faktor (RF) negativni poliartikularni JIA (pJIA), RF pozitivni pJIA, entezitisu pridruženi artritis (ERA, engl. *enthesitis related arthritis*), psorijatični artritis i nediferencirani JIA (22).

Sistemski JIA manifestira se dominantno sistemskim simptomima. Jednako zahvaća oba spola. Pojavljuju se artritis i intermitentna vrućica u trajanju oko dva tjedna uz osip, generaliziranu limfadenopatiju, hepatosplenomegaliju ili serozitis. Obuhvaća ukupno 10% JIA-a (23).

Oligoartikuarni JIA (23) je najčešća podvrsta u razvijenim zemljama, i to dominantno kod djevojčica mlađih od šest godina. Dijeli se u dvije osnovne skupine: perzistirajući (obuhvaća do četiri zglobova) i prošireni (nakon šest mjeseci od dijagnoze povećava se broj oboljelih zglobova) (23). Kod ove podvrste je RF negativan, ali u 70 do 80% slučajeva antinuklearna protutijela (od engl. *antinuclear antibodies* (ANA)) su pozitivna. U ovoj skupini pacijenata glavna komplikacija je uveitis. Dominantno su zahvaćeni zglobovi donjih ekstremiteta – koljeno i gležanj.

Prema kriterijima ILAR-a, pJIA može biti RF pozitivan i RF negativan. Zajednički nazivnik im je da se tijekom prvih šest mjeseci bolesti artritis javlja u pet ili više zglobova. Češći je u djevojčica nego u dječaka. Da bi se potvrdio RF pozitivni pJIA, RF mora biti pozitivan u barem dva mjerenja u razmaku od tri mjeseca. RF negativni pJIA ima bifazičnu pojavnost. Prvotno se javlja između druge i četvrte godine, a zatim između 6. i 12. godine. RF pozitivni pJIA se češće javlja u adolescentno doba.

ERA se prema kriterijima ILAR-a definira kao artritis i/ili entezitis s najmanje dva sljedeća kriterija:

1. bolovi u području sakroilijakalnih zglobova s ili bez upalnih bolova kralježnice
2. pozitivan HLA-B27 antigen
3. nastup artritisa u dječaka starijih od šest godina
4. akutni (simptomatski) prednji uveitis
5. pozitivna obiteljska anamneza u srodnika prvog reda za ankilozantni spondilitis, entezitisu pridružen artritis, sakroileitis s upalnom bolesti crijeva, reaktivni artritis ili akutni prednji uveitis.

Isključni kriteriji za dijagnozu ERA-a su:

1. bolesnici koji imaju psorijazu ili pozitivnu obiteljsku anamnezu za psorijazu u srodnika prvog reda
2. pozitivan IgM RF u dva uzastopna mjerenja u razmaku od najmanje tri mjeseca
3. bolesnici s dijagnozom JIA-a (22).

Psorijatični JIA je artritis koji se u djece pojavljuje rjeđe nego u odraslih. Javlja se sa psorijatičnim osipom i artritismom ili ako je osip odsutan s artritismom i dva slijedeća kriterija: daktilitis, oniholiza ili psorijaza kod rođaka u prvom koljenu. Zahvaćanje zglobova je vrlo raznoliko, a može se javiti prije, istovremeno ili nakon psorijatičnog osipa u oligoartikularnom ili poliartikularnom obliku. Klinička slika može biti posljedica simetričnog zahvaćanja malih zglobova donjih ekstremiteta do asimetričnog zahvaćanja velikih zglobova, što otežava postavljanje dijagnoze. Artritis distalnih interfalangealnih zglobova tipičan je za psorijatični artritis kao i daktilitis (22,24). Može se razviti i kronični prednji uveitis, zbog čega su potrebni redovni pregledi očiju. Djevojčice češće obolijevaju od ovog tipa, najčešće između sedme i desete godine(24).

Nediferencirani JIA obuhvaća sve one artritise koji prema kriterijima imaju obilježja JIA-a, a ne pripadaju u nijedan od gore navedenih podvrsta.

1.3.2. Epidemiologija i etiopatogeneza juvenilnog idiopatskog artritisa

Incidencija i prevalencija JIA-a u različitim zemljama i podnebljima znatno variraju, tako da je točna učestalost bolesti nepoznata. Thierry i sur. analizirali su objavljene članke od 1972. do 2011. godine širom svijeta i potvrdili postojanje razlika u incidenciji i prevalenciji među narodima i rasama (25). Prema njihovim analizama, za bijelu rasu procijenjena incidencija je 8,3/100000 i prevalencija 32,6/100000. Harold i sur. objavili su analizu podataka

od 1996. do 2009. godine, prema kojoj od JIA-a dominantno obolijeva bijela rasa (26). Ističu da u prosjeku prođe 12 mjeseci prije nego se postavi dijagnoza JIA-a.

Brojne pojedinačne epidemiološke studije pokazuju znatnu varijaciju u prevalenciji JIA-a, od 64 na 100 000 djece na godinu u Turskoj (27) do 400 na 100000 djece na godinu u Australiji (28). Činjenica je da djeca iz europskih zemalja, kao i ona porijeklom iz Europe u drugim krajevima svijeta, imaju veću incidenciju za razvoj JIA-a (26). Osim razlika u prevalenciji i incidenciji JIA-a općenito gledajući, razlikuje se i prevalencija različitih podvrsta JIA-a s obzirom na geografsku i etničku pripadnost. Oligoartikularna i psorijatička podvrsta češće su u bijeloj rasi u Europi i Sjevernoj Americi, dok je pJIA češći u crnoj rasi (26,29).

S obzirom na spol, JIA je dva puta češći u djevojčica nego u dječaka. Treba istaknuti da u pojedinim podvrstama omjer oboljelih djevojčica i dječaka doseže i do 8 : 1 (oligoartritis do 8. godine života). Podvrste bolesti vezane uz HLA-B27, kao što je to ERA, češće se javljaju u dječaka starijih od 8 godina. Također postoji razlika i u dobnim skupinama. Više od polovine bolesnika ima oligoartikularnu podvrstu bolesti, koji se rijetko viđa u odraslih, dok je RF pozitivni poliartritis u dječjoj dobi rijedak (26).

U novije doba prve manifestacije bolesti bilježe se već od prve do treće godine života, što se najčešće manifestira u djevojčica s oligoartikularnom podvrstom JIA-a (30). Neki oblici, poput RF negativnog pJIA-a, imaju bifazičnu pojavnost – u predškolskoj dobi između prve i četvrte godine, a zatim između 6. i 12. godine. U adolescenata je najčešći RF pozitivni pJIA. ERA se najčešće javlja između 10. i 12. godine života (31).

Smrtnost od JIA-a u Europi je ispod 1%, ali je glavni problem ograničena funkcija pojedinih zglobova, što smanjuje kvalitetu života i uzrokuje cjeloživotni invaliditet (32).

Etiologija i patogeneza JIA-a još uvijek nisu u potpunosti razjašnjene. JIA se smatra autoimunom bolesti s genetskom osnovom uz utjecaj vanjskih čimbenika, prvenstveno infekcije. Dokazano je preklapanje lokusa različitih autoimunskih bolesti s lokusima dokazanim u JIA-u (32). Genetička osnova JIA-a vrlo je složena i predmet je brojnih istraživanja jer obuhvaća mutaciju vrlo velikog broja gena na malim lokusima (33). Poznato je da postoji povezanost razvoja nekih podvrsta JIA-a s mutacijama u području kompleksa humanog leukocitnog antigena (HLA) na kromosomu 6. Isti kromosom nosi i tzv. non-HLA genetske komponente, čije mutacije utječu na razvoj genetskog polimorfizma u JIA-u, ali i u drugim autoimunim bolestima (34). Pojavnost artritisa ovisno o dobi ujedno je determinirana i mutiranim lokusom. HLA-B27 se smatra čimbenikom rizika za razvoj JIA-a, osobito ERA-a, a u manjoj mjeri psorijatičnog JIA-a i oligoartritisa (35). Prisutnost ovog antigena ne utječe na

tijek bolesti, ali ovi bolesnici mogu biti rezistentni na kortikosteroide. Prvi put je povezanost između HLA-B27 lokusa i artritisa opisana 1973. godine u odraslih oboljelih od ankilozantnog artritisa (36). Važnost prisutnosti HLA-B27 raste s dobi, osobito u dječaka. Što su dječaci stariji, unutar tri godine od postavljanja dijagnoze veća je vjerojatnost da će imati aktivniju bolest s više zahvaćenih zglobova u odnosu na one dječake koji su HLA-B27 negativni. Također, unutar prve tri godine od postavljanja dijagnoze veća je vjerojatnost da će djeca s HLA-B27 pozitivnim lokusom imati više tegoba povezanih s kralježnicom nego djeca koja nemaju pozitivan taj lokus, bez obzira na spol (37). Razvoj genetičkih metoda ispitivanja omogućio je i otkrivanje drugih lokusa važnih za JIA. Tako se pokazalo da su HLA-DRB1* 08, *11 i *13 povezani s razvojem JIA-a, dok su se HLA-DRB1* 04 i *07 pokazale protektivnima za nastanak JIA-a (34,38). Ombrello je u svojoj studiji ispitivao MHC-lokuse klase II u velikoj skupini djece oboljele od JIA-a i potvrdio povezanost HLA-II i JIA-a. Time je istaknuo ulogu adaptivnih imunoloških molekula na patogenezu bolesti, te je istaknuo da je najčešću povezanost s JIA-om ima HLA-DRB1* 11(39). Istu poveznicu su potvrdili i Hersh i sur. ističući da je ovaj lokus prvenstveno povezan s oligoartikularnim JIA-om i RF- JIA-om, te da se u ove dvije podvrste vidi i povezanost HLA-DRB1* 08 i HLA-A2, dok u drugim podvrstama ne nalazi poveznicu (38). U istoj studiji se kao rizični lokusi ističu za ERA već navedeni HLA-B27, ali i HLA-DRB1* 01, koji je rizičan i za psorijatični JIA i RF+ pJIA.

Autoreaktivni limfociti T imaju ključnu ulogu u patogenezi JIA-a, oslobađajući proupalne citokine i potičući tip 1 podvrstu limfocitne reakcije. Pretpostavlja se da ti autoreaktivni limfociti T prepoznaju sinovijalne antigene. Prisutnost autoantitijela (osobito ANA), povišene vrijednosti serumskih imunoglobulina, kao i prisutnost cirkulirajućih imunokompleksa i aktivacija komplementa upućuju na poremećaj rada i drugih sastavnica imunološkog sustava u djece s JIA-om (40).

Kronična upala sinovije nastaje i aktivacijom limfocita B. Makrofagi i infiltracija sinovije limfocitima T potiče citokine, koji aktiviraju proliferaciju sinovije. Tako nastaje zadebljana sinovija ili panus. U akutnoj fazi povišeni su C-reaktivni protein (CRP) i sedimentacija eritrocita (SE) kao znakovi upale, a proliferacija sinovije potiče pojačano lučenje zglobne tekućine, što se očituje kao izljev u zglobovima (41). Aktivacija brojnih stanica specifične i nespecifične imunosti u osoba s genetskom predispozicijom uzrokuje destabilizaciju ligamentarnog sustava, kao i širenje upalnih promjena u koštane strukture i sinoviju. U bolesnika sa sistemskim JIA-om može doći do tako ekstremnog odgovora imunološkog sustava koji je po život opasno stanje – sindrom aktivacije makrofaga, za koji su Jelušić i sur. pokazali

da ima nešto višu incidenciju u našoj populaciji u poredbi s podacima iz literature, te istaknuli važnost praćenja dijagnostičkih smjernica za prepoznavanje ovog sindroma (42,43).

Promjene vratne kralježnice u JIA-u, osobito atlantoaksijalnog zgloba, mogu uzrokovati slabljenje ligamentarnog sustava zgloba i upalne promjene hrskavice apofizarnih zglobova, što u konačnici dovodi do destrukcije kosti. Težina glave pritišće atlas prema kaudalno duž densa, uzorkujući atlantoaksijalnu impakciju, tj. subluksaciju (44,45).

Razvoj promjena u sklopu JIA-a, koje se jave prije zatvaranja epifiznih zona rasta ili sekundarnih osifikacijskih centara, uzrokuje poremećaj rasta osobito trupova kralježaka. Tada se razvijaju mali ili uski kralješci, tzv. „juvenilni vratni kralješci“ (46). Najčešća klinička slika je nespecifična i očituje se ograničenom pokretljivošću vratne kralježnice (od engl. *limited range of motion – LORM*), osobito u ekstenziji i lateralnoj fleksiji (40).

U svrhu objektivizacije tegoba koje imaju djeca oboljela od JIA-a kreirani su različiti upitnici za procjenu kvalitete zdravlja djeteta, poput Upitnika o zdravlju djeteta (CHAQ od engl. *Childhood Health Assessment Questionnaire*) ili *Juvenile Arthritis Multidimensional Assessment Report* (JAMAR), koji su prevedeni na hrvatski i prilagođeni našim bolesnicima i njihovim roditeljima (47,48). Cilj upitnika je premostiti očekivanja ishoda liječnika i djeteta i/ili roditelja i na takav način omogućiti donošenje najbolje medicinske odluke i postupka liječenja u svrhu održavanja najbolje moguće kvalitete života i pozitivnog ishoda liječenja (49). Tegobe vezane za kralježnicu, osobito za vratnu kralježnicu, u oba su upitnika zahvaćene dvama pitanjima, tako da niti jedan od ovih upitnika nije usko specifičan za analizu tegoba područja vratne kralježnice. Ipak, daje nam uvid u općenito stanje djeteta i kvalitetu njegovog života tijekom provođenja studije.

1.3.3. Liječenje JIA-a

U liječenju JIA-a inicijalno se koriste nesteroidni protuupalni lijekovi (od engl. *nonsteroidal antiinflammatory drugs – NSAID*) (50), a dalje se terapija modificira ovisno o težini simptoma i pojavnosti novih simptoma te prognostičkom čimbeniku. U terapiju se po potrebi uvode antireumatski lijekovi koji preinačuju bolest (od engl. *disease-modifying anti-rheumatic drugs – DMARD* (metotreksat, sulfasalazin)), kortikosteroidi i biološka terapija. Upravo biološka terapija (51) izazvala je revoluciju u liječenju JIA-a. Pristup pod nazivom *treat to target* (T2T) (52,53) ima za cilj održavanje fizičke funkcije, kontrolu aktivnosti bolesti i sprečavanje

radiološki detektabilne progresije osnovne bolesti. T2T strategija liječenja odnosi se na ciljani pristup liječenju kroničnih bolesti (54) koji ima za cilj što bolju kontrolu bolesti u što ranijoj fazi bolesti. Ne temelji se samo na ciljanoj medikamentoznoj terapiji nego na sveobuhvatnom rehabilitacijskom pristupu ostvarenom temeljem suradnje stručnog tima i bolesnika. Primjena te strategije liječenja prve je pozitivne rezultate pokazala u liječenju dijabetesa i hipertenzije (54). U liječenju reumatoloških bolesti ovakav pristup je u odrasloj populaciji pokazao pozitivne rezultate kod bolesnika s RA, gihtom, spondiloartritisom i sistemskim eritemskim lupusom. Uvođenje T2T terapije u JIA-u je nedavno započelo, te su podaci u literaturi oskudni, ali primjena T2T strategije ima potencijal u liječenju JIA-a, pružajući jedinstvene individualizirane mogućnosti u liječenju. Cilj liječenja u JIA-u je remisija i održavanje remisije bolesti. Mnogobrojne studije pokazuju da je postotak bolesnika oboljelih od JIA-a koji su u remisiji i koji uspijevaju ostati u remisiji nizak, da u periodu od 10 godina iznosi svega 47% (55). Na temelju konsenzusa međunarodne radne skupine dječjih reumatologa Europe i Sjeverne Amerike ciljevi liječenja bolesnika s JIA-om T2T strategijom su sljedeći: dobra kontrola osnovne bolesti, sprečavanje strukturalnih oštećenja, izbjegavanje komorbidnih stanja i toksičnosti lijekova, te optimiziranje svakodnevnog funkcioniranja, rasta i razvoja, kao i osiguravanje dobre kvalitete života i socijalne asimilacije (56). Uloga radiologije je pravovremenom dijagnostikom spriječiti razvoj strukturalnih oštećenja, a ako su prisutna, identificirati razvoj kroničnog aktivnog oblika i/ili ireverzibilnih promjena zahvaćenog segmenta. S obzirom na to da je cilj terapije ostvariti remisiju bolesti, veliki je izazov radiologije prepoznati bolest u subkliničkoj fazi.

Dijagnostičke metode moraju stvoriti mogućnost dijagnosticiranja bolesti u ranoj fazi, kada su promjene reparabilne. Precizna dijagnostika JIA-a treba stvoriti mogućnost što preciznijeg klasificiranja prema podvrstama bolesti kako bi se spriječio ili/i usporio daljnji razvoj bolesti i tako omogućio što kvalitetniji život bolesnika.

1.4. SLIKOVNA OBRADA JUVENILNOG IDIOPATSKOG ARTRITISA

Uloga radiologije je da primijenjenom dijagnostičkom metodom otkrije promjenu u što ranijoj fazi. Otobo i sur. postavili su preliminarnu dijagnostičke kriterije za prepoznavanje promjena u sakroilijakalnim zglobovima u ranoj i kasnoj fazi bolesti (57).

Promjene u sklopu JIA-a koje se događaju u lokomotornom sustavu mogu se podijeliti na dvije osnovne skupine. Prva su skupina upalne promjene koje se očituju koštanim edemom, upalnim promjenama zglobova (izljev unutar zgloba, sinovitis) te tendinitisom i entezitisom. Ove su promjene reverzibilne. Drugu skupinu čine ireverzibilne promjene poput erozije kosti, sklerozacije, smanjene mineralizacije i ankiloze.

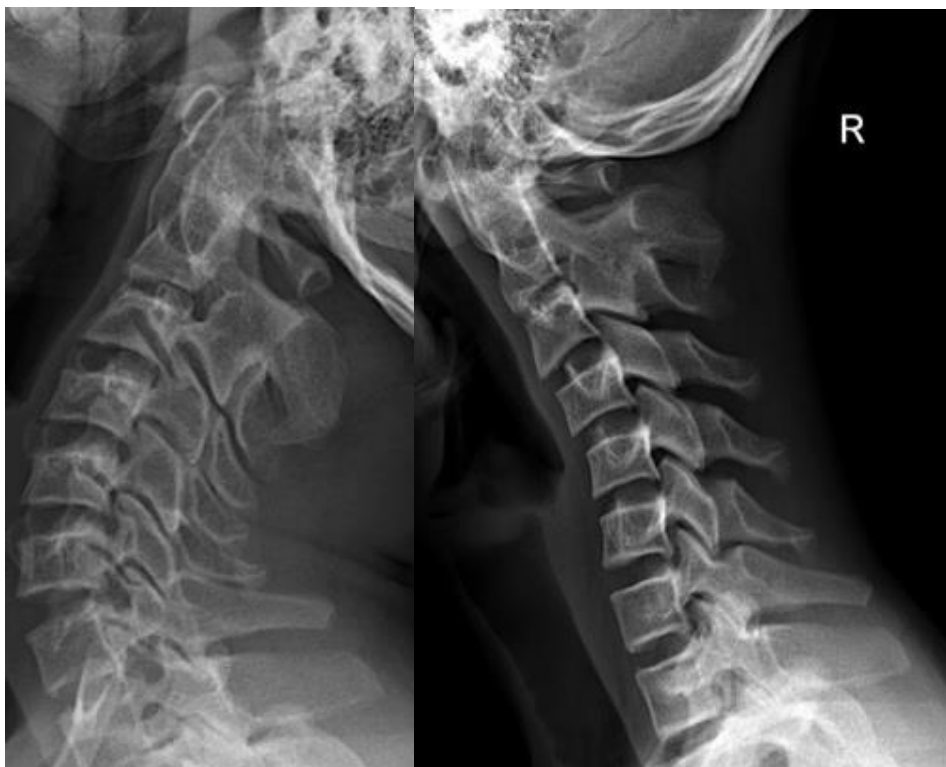
Kralježnica je dio skeleta koji se formira do odrasle dobi. Svaki dio kralježnice, anatomske i funkcionalni, mijenja se ovisno o fazi razvoja, a osobito brze i intenzivne promjene su u doba puberteta. Poznavanje vremenskog tijeka formiranja lordoze vratne kralježnice u radiologiji je važno za precizno očitavanje radiološkog nalaza. Izravnjanje vratne lordoze kao patološki nalaz je nespecifičan. Taj nalaz ovisi o dobi bolesnika. Malo je studija koje u dječjoj dobi opisuju fiziološki nalaz i varijacije. Abelin-Genovois i sur. uočili su u svojoj studiji u kojoj su retrospektivno analizirali lateralne cervikograme 150 ispitanika da se do 10. godine života formira kaudalni dio lordoze vratne kralježnice zbog razvoja i stabilizacije malih iv. zglobova (58). Nakon te dobi počinje progresivna osifikacija trupova kralježaka i posljedično tome se formira potpuna cervikalna lordoza najkasnije do 16. godine života, i to nešto ranije u mladića u odnosu na djevojke (17,58). Takav scenarij fiziološkog razvoja vratne kralježnice dodatno otežava analizu.

1.4.1. Klasična rendgenska snimka

Klasične rendgenske snimke zahvaćenog dijela koštanog sustava i dalje predstavljaju zlatni standard u praćenju odraslih bolesnika s artritisom (46,59–61). U djece su rendgenske slike važne za isključivanje drugih uzroka bolova i oticanja zglobova, ali im je najvažnija uloga u otkrivanju komplikacija JIA-a, kao što je ubrzano zatvaranje epifiznih ploča, ubrzani rast kosti te razlika u dužini ekstremiteta. Kontrolne rutinske RTG snimke ne preporučuju se jer dosadašnje studije ne pokazuju da rutinsko snimanje ima utjecaj na razvoj i liječenje bolesti (62). Glavna je zamjerka rendgenskim snimkama, uz izvor ionizirajućeg zračenja kao načina dobivanja slike, da ne prepoznaju bolest u ranoj, reparabilnoj fazi. Najranija promjena koja je

vidljiva na rendgenskoj snimci je periartikularno smanjena mineralizacija kosti kao sekundarni znak upalnih promjena u priležećem zglobu (63). Pre-erozivne promjene poput edema kosti, sinovitisisa ili entezitisa ne mogu se vidjeti na rendgenskim snimkama (64).

Na RTG snimkama vratne kralježnice mogu se vidjeti koštane promjene (smanjena mineralizacija kosti, erozije), gubitak vratne lordoze, artritis unkovertebralnih zglobova, frakture kralježaka, ankiloza apofizarnih zglobova i trupova (59), te promjene položaja i izgleda atlantoaksijalnog zgloba (46,60,62,65). Prema podacima dostupnim u literaturi, najčešće su opisane ankiloza apofizarnih zglobova, erozija densa i posljedična atlantoaksijalna subluksacija, te impakcija, dok su fuzija densa i prednjeg luka aksisa, kao i ankiloza kralježaka, rijetke (60,61,66). Ankiloza je obično na razini C2C3, iako može biti na bilo kojoj razini. Trupovi kralježaka su češće hipoplastični, uz suženje intervertebralnih prostora, i to na razini ankiloze apofizarnih zglobova. Sve ove promjene vratne kralježnice pripadaju ireverzibilnim promjenama u sklopu JIA-a.



Slika 11.

Lateralni cervikogram u inklinaciji i reklinaciji u mladića dobi 18 godina pokazuje kronične promjene razvijene u sklopu JIA-a – ankiloza C2C3 apofizarnog zgloba.

U atlantoaksijalnom zglobu upalne promjene uzrokuju erozije densa zbog proliferacije sinovije. Upalni proces slabi ligamentarni sustav, što za posljedicu ima širenje atlantoaksijalnog

intervala (u djece je normalan nalaz do 4,5 mm). U konačnici nastaje instabilitet zgloba sa subluksacijom. Slabljenjem ligamentarnog sustava moguć je i kranijalni pomak densa, a instabilitet potvrđuje nalaz kada je vrh densa pomaknut više od 4,5 mm iznad McGregorove linije. Tada nalaz odgovara impakciji (46,59,67). Promjene na vratnoj kralježnici češće su u djece s pJIA-om i sJIA-om nego kod djece s oligoartikularnim JIA-om, dok su u ostalim podskupinama izuzetno rijetke (59). Kod djece s pJIA-om javlja se između ostalih promjena i izravnanje fiziološke lordoze u više od polovice bolesnika, bez obzira na to imaju li tegobe ili ne (59).

U odraslih postoje različiti sustavi bodovanja promjena vidljivih na rendgenskim snimkama, osobito za često zahvaćene zglobove. Kod djece takav jedinstveni sustav bodovanja još nije napravljen. Glavne prepreke jedinstvenom sustavu bodovanja su fiziološke razvojne razlike u dobnim skupinama, ali i nespecifičan nalaz u ranoj fazi JIA-a, kada su prisutne reparabilne promjene.

1.4.2. Ultrazvuk

Ultrazvuk je izvrsna dijagnostička metoda, koja se može višekratno ponavljati neovisno o vremenskim razmacima pregleda. Pregled se vrši visokofrekventnom linearnom sondom jačine 12 do 15 MHz i zahtijeva primjenu obojenog doplera (*engl. color doppler* (CD)). U današnje vrijeme većina ultrazvučnih uređaja ima ovu mogućnost. Za razliku od RTG-a i CT-a, ne koristi ionizirajuće zračenje, a u usporedbi s MR-om znatno je dostupnija i jeftinija metoda te sam pregled kraće traje, a može se pregledati više zglobova odjednom. Kod mlađe djece ne zahtijeva sedaciju ili anesteziju za adekvatno izvođenje pregleda(62). Glavno ograničenje ove dijagnostičke metode kod analize vratne kralježnice je otežan pristup pojedinim strukturama, osobito u neposrednoj blizini kostiju, pa je limitirana i površina koja se analizira, kao i pregled dublje postavljenih anatomskih struktura. Ultrazvuk ima značajna ograničenja u analizi velikih zglobova, poput sakroilijakalnih zglobova te temporomandibularnih zglobova (68).

Iako pretraga ovisi o onome tko gleda, iskusen radiolog jasno može uočiti sinovijalnu proliferaciju i procijeniti je po udruženim kriterijima EULAR-OMERACT, te opisati izljev u zglobu, debljinu hrskavice, kao i oštećenja hrskavice i priležeće kosti, te tenosinovitis (69,70). Osim u dijagnostičke svrhe, ultrazvuk se koristi i u terapijske svrhe za punkciju izljeva u zglobu ili biopsiju sinovije.

Najveća vrijednost ultrazvuka, kako pokazuju neke studije, otkrivanje je subkliničkog sinovitisa (71–73). Otkrivanje subkliničkog sinovitisa ima za posljedicu bolju inicijalnu klasifikaciju ILAR bolesti kod bolesnika, što pruža mogućnost modifikacije terapije. Kako je već istaknuto, velik je problem što se ultrazvukom ne mogu prikazati svi zglobovi, pa su tako pregledu u području vratne kralježnice nedostupni atlantoaksijalni i mali intervertebralni zglobovi.

Aplikacijom kontrastnog sredstva pod kontrolom ultrazvuka otvaraju se nove mogućnosti u boljoj i bržoj dijagnostici JIA-a, osobito velikih zglobova, te kod bolesti subkliničkog tijeka (68).

Ispunjavajući temeljno radiološko pravilo da se svaka promjena mora prikazati u najmanje dvije ravnine, i u ultrazvučnoj dijagnostici JIA-a važno je dokumentirati svaku promjenu koja je otkrivena. Postupnik pregleda ovisi o zglobu koji se pregledava. Postoje radiološke preporuke kako se koji zglob pregledava ultrazvukom zbog mogućnosti usporedbe kontrolnih pregleda s inicijalnim. Na žalost, vratna kralježnica je za ultrazvuk teško dostupno područje te se ne prakticira ultrazvučni pregled iste.

1.4.3. Kompjutorizirana tomografija

Kompjutorizirana tomografija (CT) ne igra važnu ulogu u otkrivanju ranih promjena u sklopu JIA-a (40). Međutim, u području vratne kralježnice u kroničnih, osobito opsežnih promjena, poput ankiloza pojedinih zglobova, vrijedna je dijagnostička metoda u planiranju operativnog zahvata, osobito u području atlantoaksijalnog zgloba (40).

1.4.4. Magnetska rezonancija

MR je važna u otkrivanju i praćenju djece oboljele od JIA-a. Dobra kontrastna rezolucija mekog i koštanog tkiva te multiplanarni prikaz primjenom različitih tehnika snimanja u sve tri ravnine omogućuju detaljnu analizu sinovije, artikulacijske hrskavice, epifizne ploče, koštane strukture u cijelosti, hvatišta mišića i tetiva kao i ostalih okolnih mekih tkiva. Upravo te karakteristike omogućuju da se pregledom rane promjene koštane strukture poput edema kosti mogu vidjeti jedino MR-om (74). Osim edema, MR otkriva izljev u zglobu, tendinitis, entezitis i sinovitis. Nalaz koštanog edema kao predviđajući čimbenik za daljnji razvoj promjena u

sklopu JIA-a još uvijek nije dovoljno istražen u djece. Kod odraslih predstavlja predzbivanje za razvoj erozija. Nalaz koštanog edema smatra se indikacijom za modifikaciju terapije s ciljem sprečavanja razvoja erozivnih promjena (63).

Promjene poput izljeva u apofizarnim zglobovima, sinovitis, tenosinovitis i entezitis mogu biti u sklopu manifestne ili subkliničke prezentacije bolesti (75). Kod ultrazvukom lako dostupnih zglobova pregled je jednostavan i promjene se mogu uočiti prije razvoja manifestne bolesti. Međutim, kod zglobova teško dostupnih ili nedostupnih za ultrazvuk potrebno je učiniti MR. Pri MR pregledu aplikacija kontrastnog sredstva je pomoćna metoda, ali je ujedno i najosjetljivija metoda prikaza upravo prethodno navedenih promjena, osobito u nedostupnih zglobova (63). Nalaz ranih promjena u subkliničkom stadiju bolesti važan je predviđajući čimbenik (76).

Promjene koje se mogu vidjeti u sklopu JIA-a i na RTG i MR pregledu su promjene koštane strukture poput smanjene mineralizacije kosti, patološke koštane pregradnje u smislu koštane destrukcije ili panusa, zatim se može vidjeti položaj atlantoaksijalnog zgloba (luksacija ili sublaksacija), promjena osovine kralježnice (izravnavanje vratne lordoze, razvoj skolioze), frakture prikazanih kostiju, te ankiloza trupova kralježaka i apofizarnih zglobova.

Damasio i sur. utvrdili su da MR s primjenom kontrastnog sredstva otkriva u pedijatrijskoj populaciji dvostruko više erozija u području ručnog zgloba od ultrazvuka i dvostruko više slučajeva sakroileitisa nego na RTG snimkama (77). S ciljem što jednostavnijeg snalaženja u vidljivim promjenama, kao i što ranijeg otkrivanja promjena na zglobovima, pokušavaju se formirati različiti sustavi bodovanja. Važno je naglasiti da zahvaćenost određene skupine zglobova varira od podskupine do podskupine JIA-a, ali MR prikaz nije specifičan za tip zgloba već za promjene na zglobovima općenito. Cilj svake pretrage je procijeniti postoji li aktivna bolest u snimanom zglobu i odgovoriti na ciljano pitanje kliničara. Ako je nalaz patološki, važno je odgovoriti kojeg su tipa promjene: akutne (promjene koštane strukture poput edema, izljev u zglobu, tenosinovitis, sinovitis, entezitis) ili kronične (smanjena mineralizacija, destrukcija kosti, panus), reverzibilne (promjene koštane strukture poput edema i smanjene mineralizacije, izljev u zglobu, tenosinovitis, sinovitis, entezitis) ili ireverzibilne (ankiloza, erozije).

Uvođenje *semiscoring* sustava za procjenu zahvaćenosti zglobova i uvođenje ciljanog protokola za snimanje MR-a u odraslih osoba oboljelih od reumatoidnog artritisa (RA), pod

nazivom OMERACT, koji se koristi za snimanje najčešće zahvaćenih zglobova, procjenu sinovitisa, koštanog edema i erozija, omogućilo je formiranje sličnog sustava i za djecu oboljelu od JIA-a (78). Cilj sustava je što ranije prepoznati promjene na zglobovima i tako usporiti ili spriječiti razvoj ireparabilnih promjena u odrasloj dobi i time očuvati kvalitetu života bolesnika (79). Nusman i sur. i Abelin-Genovois i sur. formirali su bodovni sustav primjenjiv za djecu na temelju kriterija za odrasle (58,69). Međutim, osnovni problem koji se javlja u analizi zglobova temeljem ovog sustava jest da je sustav predviđen za procjenu samo nekih zglobova (ručnog zgloba, sakroilijakalnog zgloba, koljena), a teško je primjenjiv na kralježnicu. Ipak, neke opće smjernice za oslikavanje i analizu potencijalno zahvaćenih zglobova olakšavaju dijagnostički postupak i u slučaju zglobova za koje nije osmišljen ovaj sistem. Nusmanova studija bila je temelj za planiranje protokola u ovoj disertaciji. Predviđeno je da se zahvaćeni zglob mora oslikavati u MR uređaju velike jakosti polja (minimalno 1,5T) uz primjenu klasičnih sekvencija (T_1 i T_2 mjerene slike) s dodatkom sekvencija osjetljivih na edematozne promjene i slobodnu tekućinu poput STIR mjerene slike i sekvencija s primjenom masne saturacije (T_1 FS), te primjenom kontrastnog sredstva. Prema pravilima struke, potrebno je snimanja izvršiti u barem dvije ravnine. Novije metode, koje još uvijek nisu u svakodnevnoj primjeni, obuhvaćaju volumetrijsku analizu hrskavice, procjenu hrskavice temeljem sadržaja vode na T_2 mjerenoj slici, T_1 mapiranje hrskavice i odgođeno postkontrastno ciljano snimanje hrskavice. To su samo neke od metoda koje će nam u budućnosti omogućiti efikasniju dijagnostiku otkrivajući minuciozne promjene na mikro-razini (80).

Glavni nedostaci MR snimanja su duljina trajanja pregleda, potencijalno potrebna sedacija, koja se može prevladati primjenom melatonina (81), te primjena kontrastnog sredstva i snimanje ograničeno na jedan zglob kako bi se postigla što bolja kvaliteta pregleda. Ovi nedostaci glavni su razlog zašto se MR i dalje ne koristi u rutinskoj dijagnostici JIA-a, već samo kod zahvaćenosti nekih specifičnih i drugim dijagnostičkim metodama teško dostupnih ili nedostupnih zglobova poput sakroilijakalnih i temporomandibularnih zglobova, a na temelju kliničke slike, dok se ostali zglobovi snimaju na temelju indikacije reumatologa (82).

2. HIPOTEZA

Magnetnom rezonancijom vratne kralježnice uz primjenu kontrastnog sredstva patološke promjene u bolesnika s JIA-om koji imaju tegobe vezane za vratnu kralježnicu vidljive su ranije i u većem opsegu ako ih usporedimo s rendgenskim snimkama.

3. CILJEVI RADA

3.1. OPĆI CILJ

Ispitati postojanje promjena na vratnoj kralježnici magnetskom rezonancijom prije nastupa promjena koje su vidljive rendgenskim snimkama u djece s JIA-om u kojih simptomi od strane kralježnice traju do tri godine od postavljanja dijagnoze.

3.2. SPECIFIČNI CILJEVI

1. Analiza i usporedba rendgenskih snimki i MR-a vratne kralježnice
2. Potvrditi ili isključiti postojanje povezanosti između HLA-lokusa, ANA-e i RF-a s radiološkim nalazom

4. ISPITANICI I METODE

4.1. NACRT ISTRAŽIVANJA

Uspoređivane su promjene viđene na RTG i MR-u međusobno, kao i s podacima CHAQ upitnika, RF-a, ANA-e i nalazom HLA-a, te s indeksom inklinacije, reklinacije i sagitalne gibljivosti.

4.2. ISPITANICI

U istraživanje su bila uključena 62 bolesnika s potvrđenom dijagnozom JIA-a prema kriterijima ILAR-a (22) i tegobama vezanim za kralježnicu, koji se liječe u Klinici za dječje bolesti Zagreb na Klinici za pedijatriju.

4.3. PLAN ISTRAŽIVANJA

Ispitanicima čiji su roditelji/staratelji potpisali informirani pristanak za sudjelovanje u studiji za djecu mlađu od 12 godina i ispitanicima starijim od 12 godina koji su s roditeljima/starateljima pročitali i potpisali informirani pristanak za sudjelovanje u studiji za djecu stariju od 12 godina, kao i standardizirane obrasce za radiološke pretrage, napravljeno je sljedeće:

- a. RTG snimke vratne kralježnice
- b. MR vratne kralježnice s kontrastom
- c. izmjeren je indeks inklinacije, indeks reklinacije, te indeks sagitalne gibljivosti
- d. prikupljeni su anamnestički podaci, podaci o trajanju bolesti, vrijednostima RF-a i ANA-e, te podaci o nalazu HLA-a
- e. svaki pacijent je prije pretrage ispunio test za validiranje aktivnosti reumatskih bolesti – Upitnik o zdravlju djeteta CHAQ (od engl. *Childhood Health Assessment Questionnaire*) (83)

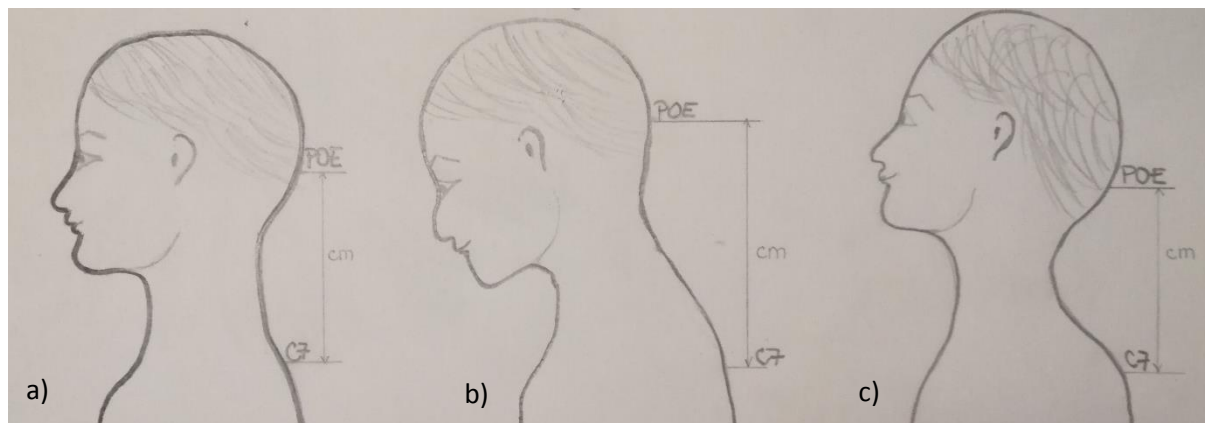
4.4. POSTUPCI

Prije postupka dijete i/ili roditelj/staratelj su upoznati s istraživanjem i pročitali su i ispunili standardizirane obrasce za radiološke pretrage te su potpisali suglasnost za sudjelovanje u istraživanju.

Profilne RTG snimke vratne kralježnice učinjene su u neutralnom položaju, fleksiji i ekstenziji na digitalnom uređaju (Ysio, Siemens, Erlagen, Njemačka) primjenom minimalne doze zračenja te primjenom zaštitnih olovnih pregača i bizmutske zaštite za oči.

Nakon učinjene RTG snimke vratne kralježnice djeci je snimljen MR cijele kralježnice na uređaju za magnetsku rezonanciju jačine 1,5T (Avanto Magnetom 1,5T, Siemens). Za snimanje vratne kralježnice postavlja se zavojnica za vrat, dok su za torakalni i lumbosakralni dio kralježnice zavojnice već ugrađene u stol uređaja. Vratna kralježnica je snimana u neutralnom položaju primjenom protokola s faktorom razmaka 0: T₁ mjerena slika u sagitalnoj ravnini sa slojem debljine 3 mm, T₁ FS u sagitalnoj i koronarnoj ravnini sa slojem debljine 3 mm, T₂ mjerena slika u sagitalnoj ravnini, STIR mjerena slika u koronarnoj i sagitalnoj ravnini, te postkontrastno primjenom paramagnetskog kontrastnog sredstva (0,2 mg/kg) T₁ FS u sagitalnoj i koronarnoj ravnini sa slojem debljine 3 mm (74,76).

Za mjerenje indeksa inklinacije, reklinacije i sagitalne gibljivosti u ispitanika se prvo mjeri udaljenost između *protuberantia occipitalis externa* i spinoznog nastavka sedmog vratnog kralješka centimetarskom trakom. Izmjerena vrijednost između ovih točaka u neutralnom položaju je nulta vrijednost. Zatim se mjeri udaljenost tih dviju anatomskih točaka dok bolesnik savija glavu i vrat prema naprijed, a razlika tih mjera u centimetrima predstavlja indeks inklinacije. Isto tako se mjeri i udaljenost tih dviju anatomskih točaka dok bolesnik savija glavu i vrat prema natrag. Ta vrijednost predstavlja indeks reklinacije. Zbrajanjem dobivenih vrijednosti indeksa inklinacije i reklinacije dobiva se indeks sagitalne gibljivosti vratne kralježnice (84).



Slika 12.

Skica prikazuje način određivanja indeksa inklinacije i reklinacije. Mjerenje udaljenosti između *protuberantia occipitalis externa* (POE) i spinoznog nastavka sedmog vratnog kralješka (C7) u neutralnom položaju (a), inklinaciji (b) i reklinaciji (c).

Ispitanici su ispunili CHAQ te dali anamnestičke podatke o trajanju bolesti, kao i nalazima RF-a, ANA-e i HLA-a.

4.5. METODOLOGIJA

1. RTG snimke su analizirala tri neovisna ispitivača tako da su ispitivači verificirali promjenu koštanih struktura (smanjena mineralizacija kosti, panus), gubitak vratne lordoze, frakture kralježaka, ankilozu apofizarnih zglobova i trupova, te su procjenjivali položaj i izgled atlantoaksijalnog zgloba (luksacija ili subluksacija) (59).
2. MR vratne kralježnice analizirala su tri neovisna ispitivača. Analizom su pratili promjene koštanih struktura (koštani edem, panus), gubitak vratne lordoze, frakture kralježaka, izljev u području apofizarnih zglobova vratne kralježnice, procjenjivali su status atlantoaksijalnog zgloba (luksacija i subluksacija), promjene u mekotkivnim strukturama vrata i postkontrastnu imbibiciju (za procjenu stupnja aktivnosti bolesti - koštani edem, entezitis, tendinitis i sinovitis) (74,85).

4.6. STATISTIČKA ANALIZA PODATAKA

Podaci su prikazani tablično i grafički. Opisna statistika prikazana je kroz odgovarajuće udjele i apsolutne frekvencije za kategorijske varijable, dok su kontinuirane vrijednosti prikazane kroz pripadajuće medijane i interkvartilne raspone. Korelacije pojedinih varijabli prikazane su Kendalovim tau_b koeficijentima za nominalne i ordinalne varijable. Pri analizi korelacijskih koeficijenata za jake korelacije uzeta je apsolutna vrijednost koeficijenta $>0,600$, za srednje jake $0,300 - 0,600$, a za slabe $<0,300$. Razlike u kategorijskim vrijednostima analizirane su Fisherovim egzaktnim testom, dok se analiza podudarnosti pojedinih radioloških nalaza međusobno analizirala Choenovim kappa koeficijentom.

Kako bi se odredilo grupiranje određenih varijabli u klaster (nakupine), primijenile su se metode hijerarhijske aglomerativne klaster analize po principu da se svaki radiološki nalaz, koji je prethodno binariziran (0=negativan i 1=pozitivan), tretira na prvom koraku kao zaseban klaster, a zatim se udružuju dva najbliža objekta u prvi klaster. U trećem koraku ili se tom klasteru dodaje neki pojedini objekt ili se dva pojedina objekta povezuju u drugi klaster. Pri svakom sljedećem koraku ili se pojedini objekti kombiniraju u nove klaster ili se postojeći klasteri međusobno povezuju. Jednom formirani klaster više se ne dijeli, već se samo može povezivati s drugim klasterima. Kao mjera udaljenosti korištena je kvadrirana euklidska udaljenost (od engl. *squared euclidean distance*), u kojoj se udaljenost dvaju objekata određuje kao suma kvadriranih razlika vrijednosti za svaku varijablu.

Kao mjera povezanosti između pojedinih objekata u klaster analizi korištena je metoda najdaljeg susjeda, odnosno potpunog povezivanja (od engl. *complete linkage* - "*furthest neighbour*"). Kod ove metode udaljenost između dva klastera računa se na osnovu udaljenosti između dva najudaljenija člana.

U analizi je korištena programska podrška IBM SPSS Statistics verzija 25.0 (www.spss.com), a sve P vrijednosti manje od 0,05 smatrane su značajnima.

5. REZULTATI

5.1. DEMOGRAFSKE KARAKTERISTIKE ISPITANIKA

U istraživanju je sudjelovalo 62 djece u dobi od 8 do 18 godina i 5 mjeseci. Prosječna dob ispitanika bila je $14,58 \pm 2,74$ godine. Ukupno je bilo 47 (75,8%) djevojčica i 15 (24,2%) dječaka (Tablica 1.).

5.2. KLINIČKE KARAKTERISTIKE ISPITANIKA

U obiteljskoj anamnezi 20 srodnika ima pozitivan nalaz za artritis. Troje roditelja ima psorijatični artritis, te tri oca ankilozantni spondilitis, a četrnaestero srodnika (majka, otac, brat, sestra) imaju neklasificirane artritise.

Pregledi su napravljeni u rasponu od 1 mjesec do 36 mjeseci od postavljanja dijagnoze JIA-a. Trideset i sedam ispitanika uključeno je u studiju unutar godinu dana od postavljanja dijagnoze. Dvadeset i dvoje su imali patološki radiološki nalaz na vratnoj kralježnici. Četiri ispitanika sa psorijatičnim artritismom i 33 bolesnika s ERA-om su u ovoj skupini. Sedmorbo bolesnika je imalo pozitivan samo nalaz MR-a. Devetoro ispitanika je imalo pozitivan samo RTG nalaz. U skupini od 13 do 24 mjeseca je bilo 10 ispitanika. Šestoro bolesnika je imalo pozitivan radiološki nalaz, od toga su dva mladića s RF- pJIA-om, a ostali ispitanici imaju dijagnozu ERA-a. Dvoje je imalo pozitivan nalaz samo na MR-u, jedan ima pozitivan nalaz RTG-a, a preostala tri pozitivan nalaz i RTG-a i MR-a. U skupini od 25 do 36 mjeseci je preostalih 15 ispitanika. Devetoro ih ima pozitivan radiološki nalaz. Od njih jedan RF- pJIA ima pozitivan MR nalaz i jedan RF+ pJIA ispitanik pozitivan i RTG i MR nalaz, dok su preostalih sedam bolesnika s ERA dijagnozom.

Vrijednosti validiranog upitnika o aktivnosti bolesti CHAQ bile su u rasponu od 0 do 2,13, s aritmetičkom sredinom od 0,42 te prosječnim vrijednostima $0,42 \pm 0,55$ (Tablica 1.).

Tablica 1.

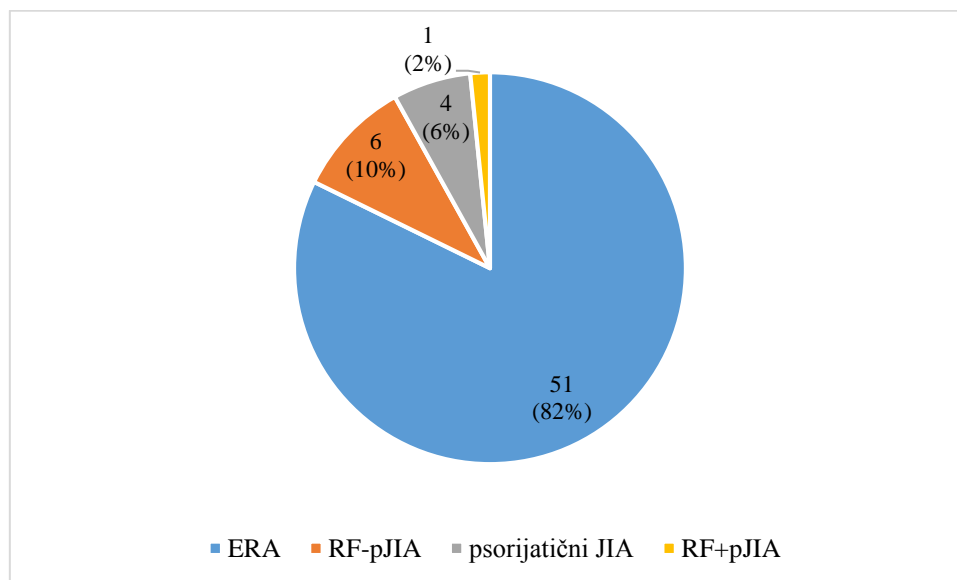
Demografske i kliničke karakteristike ispitivanog uzorka djece s JIA-om (N=62)

	Aritmetička sredina	SD*	Min**	Max***	Centile		
					25.	Medijan	75.
dob u vrijeme pregleda (godine)	14,58	2,74	8,25	19,00	12,33	15,00	16,87
CHAQ	0,42	0,55	0,00	2,13	0,00	0,25	0,63

*standardna devijacija; ** minimalna vrijednost; *** maksimalna vrijednost

5.3. DISTRIBUCIJA PODVRSTA JIA-a MEĐU ISPITANICIMA

Ukupno je bilo 51 dijete s ERA-om (82,2%), šestero djece s RF- pJIA-om (9,7%), četvero djece s psorijatičnim artritisom (6,5%) i jedno dijete s RF+ pJIA-om (1,6%). Sistemski JIA, oligoartikularni JIA i nediferencirani JIA nisu bili zastupljeni u ispitivanoj skupini (Slika 13).



Slika 13.

Zastupljenost pojedinih podvrsta prema kriterijima ILAR-a na ukupnom uzorku ispitanika (N=62).

5.4. ZASTUPLJENOST ANA-a I RF-a U UKUPNOM UZORKU BOLESNIKA

Analizom učestalosti ANA-e i RF-a jedan bolesnik bio je RF+ (1,6%) koji prema kriterijima ILAR-a ima pJIA. Sedam bolesnika bilo je ANA pozitivno (11,29%): petero s dijagnozom ERA-a, jedno s RF- pJIA-om i jedan s RF+ pJIA-om (Tablica 2).

Tablica 2.

Nalazi ANA-a i RF-a u ispitivanom uzorku djece s JIA-om

		N	%
ANA	Negativno	55	88,71
	Pozitivno	7	11,29
RF	Negativno	61	98,4
	Pozitivno	1	1,6

5.5. ZASTUPLJENOST RIZIČNIH I PROTEKTIVNIH HLA-LOKUSA

Analizom zastupljenosti HLA-lokusa u ispitivanom uzorku djece najveći broj djece bio je pozitivan na HLA-A2: 37 (59,7%), dok ih je 3 (4,8%) bilo pozitivno na HLA-DRB1* 08, a 15 (24,2%) na HLA-DRB1* 11. Šesnaestoro djece (25,8%) je HLA-B27 pozitivno (Tablica 3).

Tablica 3. Nalazi HLA-lokusa u ispitivanom uzorku djece s JIA-om

		N	%
HLA-A2	Negativno	25	40,3
	Pozitivno	37	59,7
HLA-B5	Negativno	53	85,5
	Pozitivno	9	14,5
HLA-B7	Negativno	55	88,7
	Pozitivno	7	11,3
HLA-B27	Negativno	46	74,2
	Pozitivno	16	25,8
HLA-B35	Negativno	52	83,9
	Pozitivno	10	16,1
HLA-B38	Negativno	57	91,9
	Pozitivno	5	8,1
HLA-DRB1* 01	Negativno	43	69,4
	Pozitivno	19	30,6
HLA-DRB1* 04	Negativno	54	87,1
	Pozitivno	8	12,9
HLA-DRB1* 07	Negativno	53	85,5
	Pozitivno	9	14,5
HLA-DRB1* 08	Negativno	59	95,2
	Pozitivno	3	4,8
HLA-DRB1* 11	Negativno	47	75,8
	Pozitivno	15	24,2

5.6. ZASTUPLJENOST POJEDINIH RADIOLOŠKIH PROMJENA U ISPITIVANOJ SKUPINI

Prisutnost pojedine radiološke promjene analizirala su tri nezavisna radiologa, te su kao pozitivni nalazi izdvojeni oni u kojima su se podudarala mišljenja najmanje dvaju radiologa.

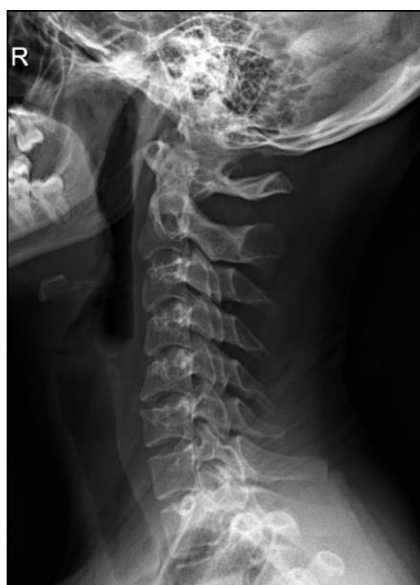5.6.1. Zastupljenost pojedinih radioloških promjena na RTG snimkama u korelaciji s podvrstom JIA-a

Ukupno je dijagnosticiran 21 patološki nalaz na RTG slikama (Tablica 4). Većina bolesnika imala je gubitak vratne lordoze (Slika 14), dominantno kod ERA-a (16 bolesnika), te u psorijatičnom artritisu (dva bolesnika). Kod jednog bolesnika s ERA-om dijagnosticirana je promjena koštane strukture (u smislu smanjene mineralizacije) (Slika 13), a kod jednog s ERA-om subluksacija atlantoaksijalnog zgloba (Slika 15). Iz tablice 4. je izuzet bolesnik s RF+ JIA-om. S obzirom na to da je bio samo jedan bolesnik s RF+ pJIA-om, njegov nalaz nije ušao u ovu statističku analizu o raspodjeli pojedinih radioloških promjena na rendgenogramu. Statističkom analizom podataka nije dokazana statistički značajna razlika među podvrstama JIA-a u RTG nalazima.

Tablica 4. Razlike u raspodjeli pojedinih radioloških promjena prepoznatih RTG-om obzirom na podvrste JIA-a prema učestalosti, uz izuzeće bolesnika s RF+ JIA-om

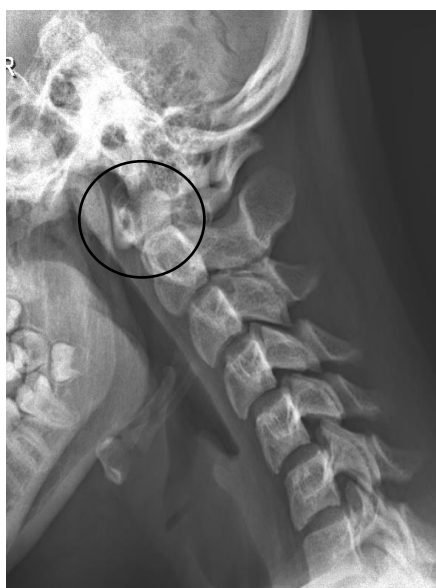Nalaz na RTG	ERA N=51		Psorijatični JIA N=4		RF- pJIA N=6		P vrijednost
	N	%	N	%	N	%	
gubitak vratne lordoze	16	31,4	2	50,0	0	0,0	0,121
promjena koštane strukture	1	2,0	0	0,0	0	0,0	1,000
subluksacija atlantoaksijalnog zgloba	1	2,0	0	0,0	0	0,0	1,000
frakture kralježaka	0	0,0	0	0,0	0	0,0	NP*
ankiloza apofizarnih zglobova	0	0,0	0	0,0	0	0,0	NP
ankiloza trupova	0	0,0	0	0,0	0	0,0	NP
luksacija atlantoaksijalnog zgloba	0	0,0	0	0,0	0	0,0	NP
panus atlantoaksijalnog zgloba	0	0,0	0	0,0	0	0,0	NP
destrukcija densa	0	0,0	0	0,0	0	0,0	NP

*NP nije primjenjivo



Slika 14.

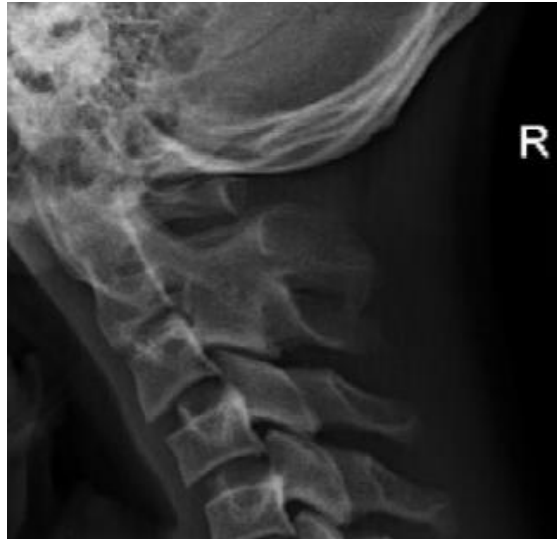
Profilna RTG snimka vratne kralježnice djevojke u dobi 17 godina s ERA-om pokazuje smanjenu mineralizaciju trupova uz izravnanje fiziološke vratne lordoze.



Slika 15.

Profilna RTG snimka vratne kralježnice u inklinaciji u mladića u dobi od 17 godina s ERA-om pokazuje atlantodentalni interval 5,5 mm (razmak veći od 4,5 mm smatra se subluksacijom). Nalaz govori u prilog atlatoaksijalnoj subluksaciji.

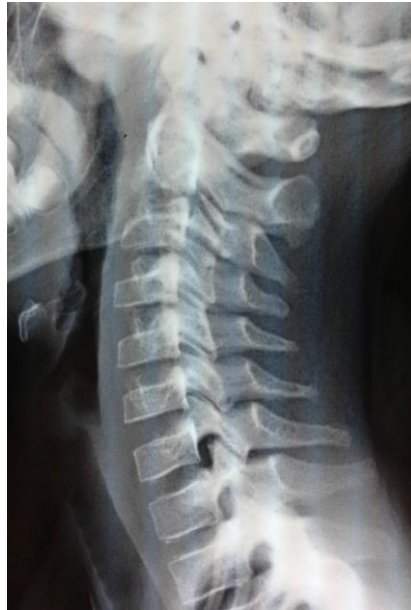Treba naglasiti da su se kod bolesnika s RF+ pJIA-om, koji je izuzet iz statističke analize, na RTG snimkama zabilježile prvenstveno kronične promjene - atlantoaksijalna subluksacija, smanjena mineralizacija svih koštanih struktura, izravnjanje fiziološke lordoze i ankiloza apofizarnih zglobova (Slika 16).



Slika 16.

Na profilnoj RTG snimci vratne kralježnice u neutralnom položaju mladića u dobi 18 godina s RF+ pJIA-om vidi se difuzna promjena koštane strukture (smanjena mineralizacija kosti), ankiloza apofizarnih zglobova C2C3, izravnjanje fiziološke lordoze i formiranje kifoze. Opisane promjene odgovaraju kroničnim promjenama u sklopu JIA-a.

Kao još jedan od nalaza specifičnih prvenstveno za rendgenogram je i pojava „juvenilnih“ kralježaka koji su posljedica dugotrajne bolesti (Slika 17).



Slika 17.

Profilna RTG snimka vratne kralježnice u neutralnom položaju djevojčice dobi 10 godina s RF-pJIA-om prikazuje snižene trupove C3 i C4 kralješka - „juvenilni kralješci“ kao posljedica poremećaja rasta kralježaka zbog artritisa.

5.6.2. Zastupljenost pojedinih radioloških promjena na MR-u u korelaciji s podvrstom JIA-a

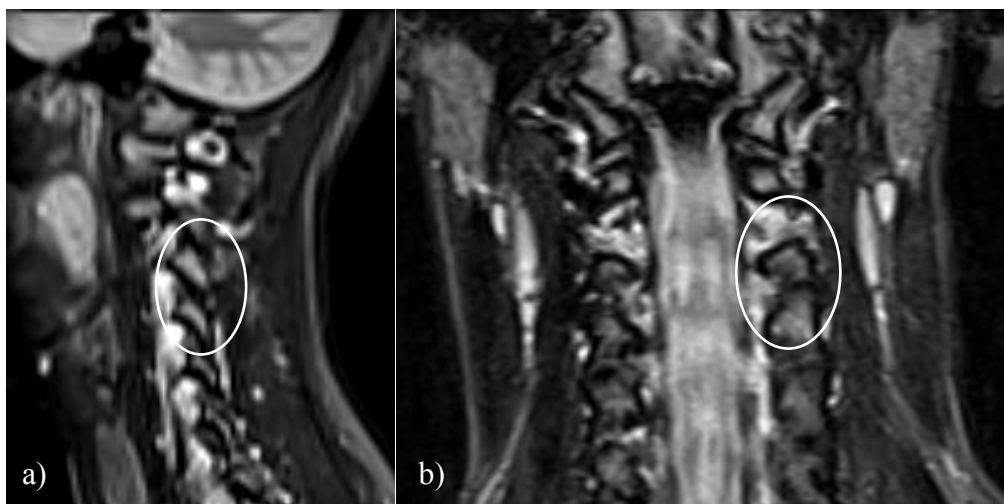
MR-om dijagnosticirano je 40 patoloških nalaza promjena povezanih s JIA-om (Tablica 5). U bolesnika s ERA-om, petnaestero bolesnika je imalo izravnjanje fiziološke lordoze, sedmero patološku postkontrastnu imbibiciju, šestero atlantoaksijalnu sublaksaciju, četvero promijenjenu koštanu strukturu (Slika 17, Slika 18), dvoje destrukciju densa, dok se u jednog formirao panus. U bolesnika s psorijatičkim artritismom jedan je imao izravnjanje cervikalne lordoze. U bolesnika s RF-pJIA-om jedan je imao promjenu koštane strukture, jedan atlantoaksijalnu sublaksaciju, a dvoje patološku postkontrastnu imbibiciju (Slika 19).

Nije bilo značajnih statističkih razlika u raspodjeli pojedinih patoloških promjena između pojedinih podskupina.

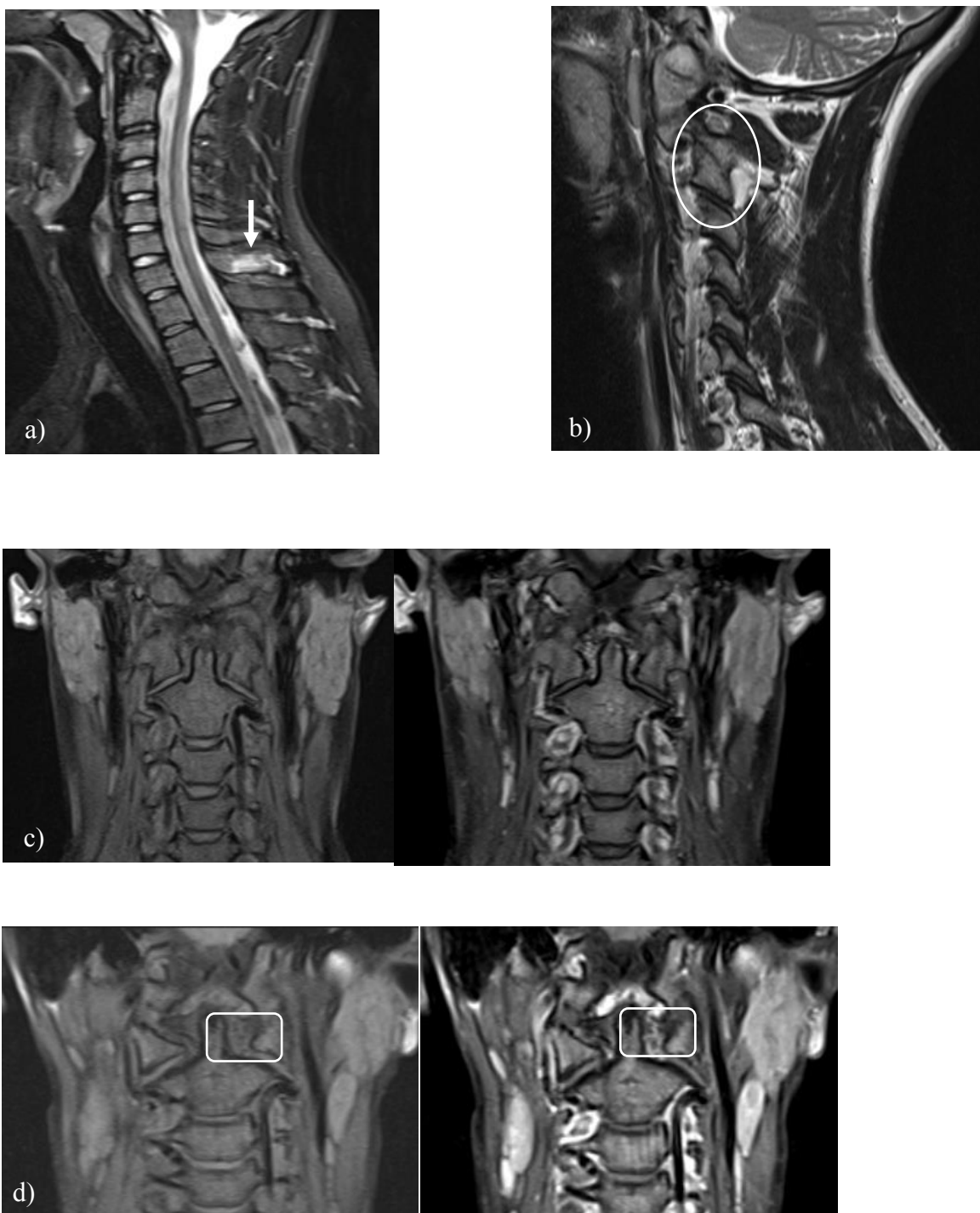
Tablica 5.

Razlike u raspodjeli pojedinih radioloških promjena prepoznatih MR-om s obzirom na podskupinu JIA-a prema učestalosti. Nisu zabilježene frakture kralježaka, ankiloza apofizarnih zglobova, ankiloza trupova i luksacije atlantoaksijalnog zgloba te stoga nisu uvrštene u tablicu.

Nalaz na MR	ERA N=51		Psorijatički JIA N=4		RF- pJIA N=6		P vrijednost
	N	%	N	%	N	%	
gubitak vratne lordoze	15	29,4	1	25,0	0	0,0	0,090
patološka postkontrastna imbibicija	7	13,7	0	0,0	2	33,3	0,261
subluksacija atlantoaksijalnog zgloba	6	11,8	0	0,0	1	16,7	0,130
promjena koštane strukture	4	7,8	0	0,0	1	16,7	0,679
destrukcija densa	2	3,9	0	0,0	0	0,0	1,000
panus	1	2,0	0	0,0	0	0,0	1,000



Slika 18. Na sagitalnim (a) i koronarnim STIR (b) sekvencijama vidi se koštani edem periartikularno uz apofizarni zglob C3C4 lijevo.



Slika 19. Promjene na vratnoj kralježnici detektabilne MR-om u djece s JIA-om: (a) na sagitalnoj STIR mjerenoj slici vidi se koštani edem spinoznog nastavka C7 s entezitisom (reverzibilna promjena); (b) na sagitalnoj T₂ mjerenoj slici vidljiva je ankiloza apofizarnog zgloba C2C3 lijevo (ireverzibilna promjena); (c) koronarna T₁ FS mjerena slika nativno i postkontrastno – uredan nalaz; (d) koronarna T₁ FS mjerena slika nativno i postkontrastno entezitis transverzalnog ligamenta lijevo.

5.7. USPOREDBA PATOLOŠKIH PROMJENA RTG I MR NALAZA

Usporedbom istih kategorija promjena na RTG snimkama i MR-u, gubitak vratne lordoze bila je najučestalija patološka promjena koja je na RTG snimkama prepoznata u 18 (29%) ispitanika, a na MR-u u 16 (25,8%) ispitanika (Tablica 6).

Tablica 6. Radiološki nalazi dobiveni MR-om i RTG-om u djece s JIA-om

RTG		N	%
promjena koštane strukture	Negativno	61	98,4
	Pozitivno	1	1,6
frakture kralježaka	Negativno	62	100,0
	Pozitivno	0	0,0
ankiloza apofizarnih zglobova	Negativno	61	98,4
	Pozitivno	1	1,6
ankiloza trupova	Negativno	62	100,0
	Pozitivno	0	0,0
gubitak vratne lordoze	Negativno	43	69,4
	Pozitivno	19	30,6
subluksacija atlantoaksijalnog zgloba	Negativno	60	96,8
	Pozitivno	2	3,2
luksacija atlantoaksijalnog zgloba	Negativno	62	100,0
	Pozitivno	0	0,0
panus u području atlantoaksijalnog zgloba	Negativno	62	100,0
	Pozitivno	0	0,0
destrukcija densa	Negativno	62	100,0
	Pozitivno	0	0,0

MR		N	%
promjena koštane strukture	Negativno	56	89,3
	Pozitivno	6	10,7
fraktura kralježaka	Negativno	62	100,0
	Pozitivno	0	0,0
ankiloza apofizarnih zglobova	Negativno	61	98,4
	Pozitivno	1	1,6
ankiloza trupova	Negativno	62	100,0
	Pozitivno	0	0,0
gubitak vratne lordoze	Negativno	46	74,2
	Pozitivno	16	25,8
subluksacija atlantoaksijalnog zgloba	Negativno	54	87,1
	Pozitivno	8	12,9
luksacija atlantoaksijalnog zgloba	Negativno	62	100,0
	Pozitivno	0	0,0
panus u području atlantoaksijalnog zgloba	Negativno	61	98,4
	Pozitivno	1	1,6
destrukcija densa	Negativno	60	96,8
	Pozitivno	2	3,2
patološka postkontrastna imbibicija	Negativno	52	83,9
	Pozitivno	10	16,1

Pojedine zadane promjene (frakture kralježaka, ankiloza trupova, luksacija atlantoaksijalnog zgloba) nisu bile dijagnosticirane niti na RTG snimkama niti na MR pregledu. Panus i destrukcija densa nisu bili dijagnosticirani na RTG snimkama. Na MR-u je u jednog bolesnika dijagnosticiran panus (Slika 20), a u dvoje destrukcija densa.

Značajna je razlika između RTG i MR nalaza u detekciji promjena koštane strukture. Dok je na RTG snimkama dijagnosticiran jedan nalaz (smanjena mineralizacija trupa kralješka), na MR-u ih je bilo šest - kod pet bolesnika s ERA-om (edem kosti) i jednog s RF+ pJIA-om (smanjena mineralizacija trupa kralješka).

MR se pokazao superiorniji i u detekciji atlantoaksijalne subluksacije (Slika 20), koja je na MR pregledima otkrivena u osmero bolesnika (šestoro s ERA-om, te po jedan s RF+ pJIA-om i RF- pJIA-om), dok je na RTG snimkama dijagnosticirana u dva bolesnika (jedan s RF+ pJIA-om i jedan s ERA-om).

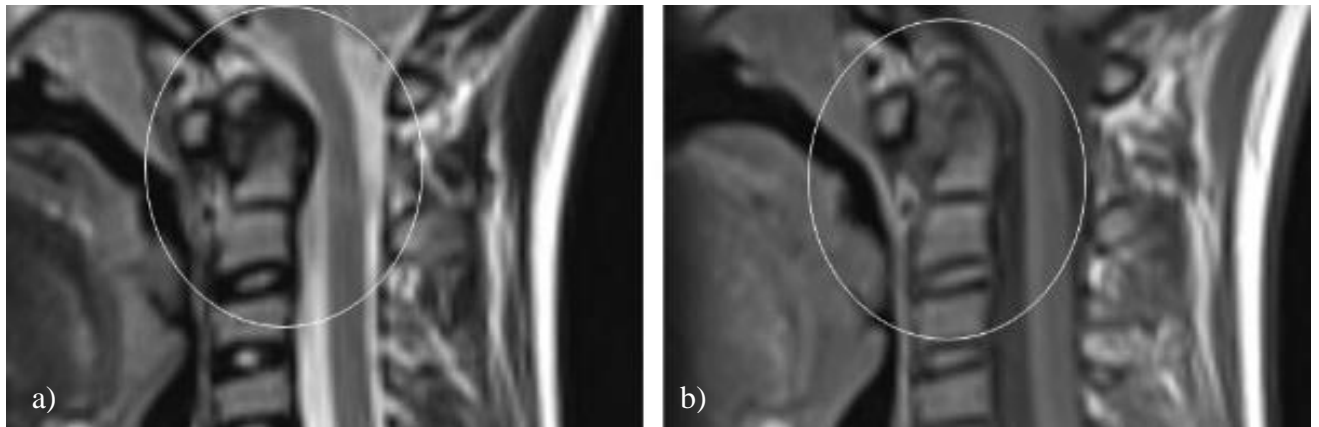
Usporedba kroničnih promjena na RTG i MR snimkama vratne kralježnice, kao i podudarnost pojedinih nalaza s obzirom na pojedine patološke promjene, pokazala se statistički značajnom u dijagnozi ankiloze apofizarnih zglobova (kappa koeficijent=1,000, P<0,001), ali se radi o samo jednom ispitaniku (Tablica 7). Subluksacija atlantoaksijalnog zgloba detektirana je u oba modaliteta, opisana je u osam bolesnika na MR-u, a kod jednog bolesnika na RTG snimkama (Slika 21). Ipak, statistički nije nađena značajna podudarnost. U jednog bolesnika dijagnosticiran je panus u području atlantoaksijalnog zgloba na MR-u. U dva bolesnika je na MR-u dijagnosticirana destrukcija densa. U ostalih bolesnika nalazi MR-a i RTG-a nisu bili značajno podudarni.

Tablica 7. Usporedba broja pozitivnih nalaza ankiloze apofizarnih zglobova na RTG i MR pregledu

			MR: ankiloza apofizarnih zglobova		ukupno
			negativan nalaz	pozitivan nalaz	
RTG: ankiloza apofizarnih zglobova	negativan nalaz	N	61	0	61
		%	100.0%	0.0%	100.0%
	pozitivan nalaz	N	0	1	1
		%	0.0%	100.0%	100.0%
ukupno		N	61	1	62
		%	98.4%	1.6%	100.0%

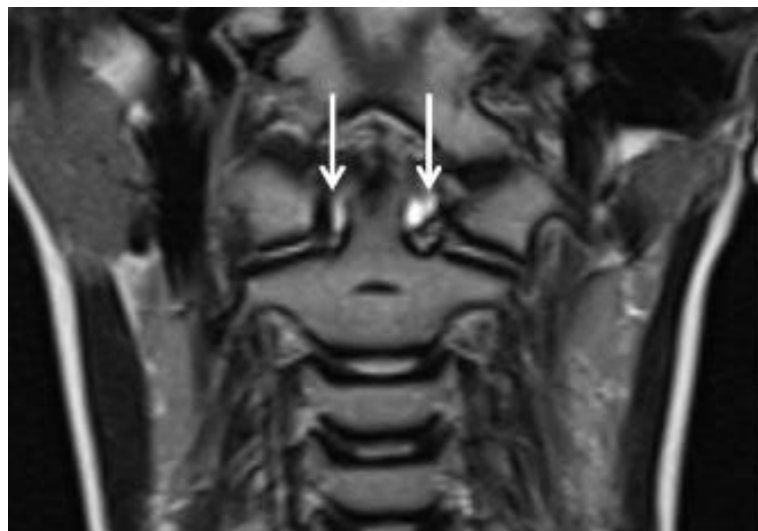
		vrijednost	standardna greška	pretpostavljena T vrijednost	P vrijednost
koeficijent podudarnosti	Kappa	1.000	0.000	7.874	0.000
N (broj ispitanika)		62			

Fraktura kralježaka, ankiloza trupova i atlantoaksijalna luksacija nisu dijagnosticirane u ispitivanoj skupini niti na RTG-u niti na MR-u, pa se niti sukladnost ovih promjena nije mogla analizirati (Tablica 6).



Slika 20.

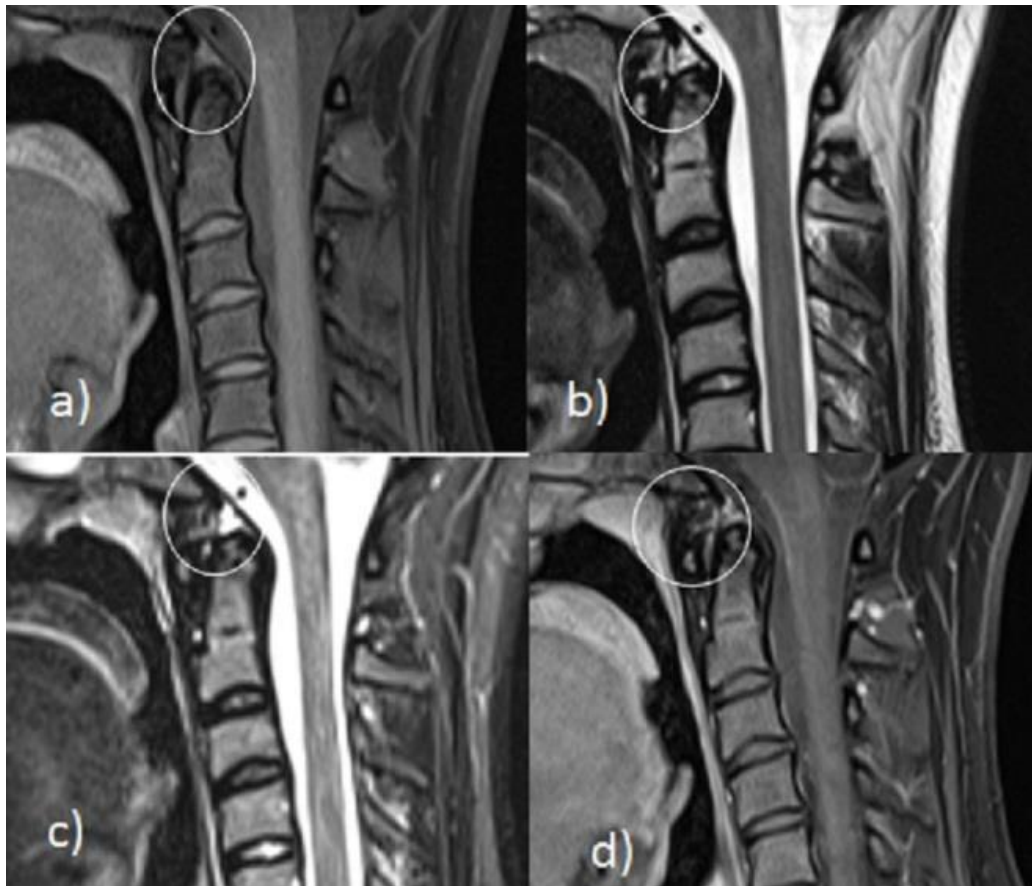
Na sagitalnim T2 (a) i T1 (b) sekvencijama dječaka dobi 13 godina vidi se mekotkivna komponenta uz prednji dio densa koja odgovara panusu (u krugu) sa subluksacijom *os odontoides* i vertikalnom subluksacijom densa.



Slika 21.

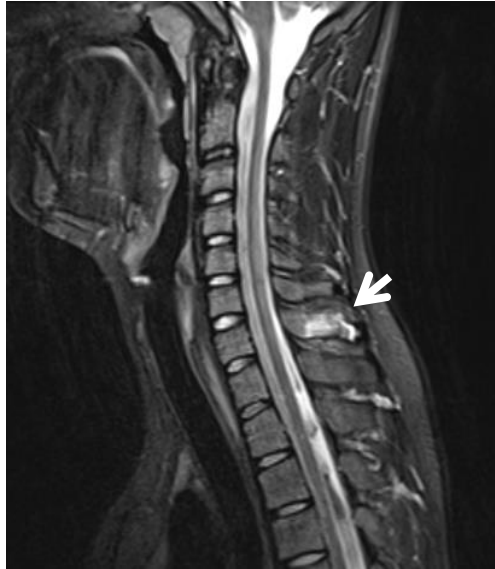Na koronarnoj T2 sekvenciji djevojčice u dobi 11 godina vidi se izljev i lateralna subluksacija u atlantoaksijalnom zglobu (označeno strelicama).

Desetoro bolesnika imalo je pozitivan patološki nalaz nakon intravenske aplikacije kontrastnog sredstva (Tablica 6). Troje je razvilo entezitis (Slika 22.), u troje je dijagnosticiran koštani edem (Slika 23.), a sinovitis apofizarnih zglobova imalo je dvoje. Dvoje bolesnika je imalo postkontrastnu imbiciju apofizarnih zglobova bez promjene signala u drugim sekvencijama. Devetoro bolesnika imalo je ERA, a jedan RF+ pJIA (s koštanim edemom).



Slika 22.

Na sagitalnim T1 FS (a), T2 (b) i STIR (c) sekvencijama, te na (d) T1 FS sekvenciji nakon aplikacije kontrastnog sredstva djevojke u dobi 16 godina vidi se entezitis densa na hvatištu prednjeg atlantodentalnog ligamenta.



Slika 23. Na sagitalnoj STIR sekvenciji djevojke u dobi 16 godina vidi se edem kosti i entezitis C7 spinoznog nastavka.

Izravnjanje fiziološke lordoze čest je radiološki nalaz u dijagnostici vratne kralježnice bez obzira radi li se o cervikogramu ili MR-u vratne kralježnice. Nespecifičan je i može biti povezan s nizom kliničkih simptoma. Bol u vratnoj kralježnici jedan je od najčešćih (86,87). Do 16. godine izravnjanje fiziološke lordoze može biti fiziološki nalaz, zato su bolesnici podijeljeni u dvije skupine prema dobi: 16 godina i mlađi, te stariji od 16 godina (17). U bolesnika starijih od 16 godina nalaz izravnjanja fiziološke lordoze smatrao se patološkim, dok se kod bolesnika ≤ 16 godina nalaz izravnjanja fiziološke lordoze, ako je jedini pozitivni nalaz, smatrao urednim nalazom. Ovakav stav smo zauzeli zbog fiziološkog razvoja vratne kralježnice u kojem se prvo formira lordoza donjeg dijela vratne kralježnice pa zatim gornjeg, a završava do kraja 16. godine (17,58,87). Na RTG snimkama ukupno je bilo pozitivnih 19 nalaza, 6 u skupini ≤ 16 godina, te 13 u skupini starijih od 16 godina (Tablica 8). Koristeći iste kriterije, na MR-u je ukupno bilo pozitivnih 16 nalaza, 10 u skupini ≤ 16 godina, te 6 starijih od 16 godina (Tablica 9). Niti na RTG, niti na MR nalazima nismo dobili statističku značajnost s obzirom na gubitak vratne lordoze ovisno o dobnoj skupini.

Tablica 8. Razdioba nalaza RTG snimki s obzirom na gubitak vratne lordoze ovisno o dobnoj granici za fiziološko izravnavanje lordoze

			RTG gubitak vratne lordoze		Ukupno
			Negativno	Pozitivno	
Dobna granica	≤16 godina	broj bolesnika	31	6	37
		% unutar mlađih od 16 godina	83,8	16,2	100,0
		% unutar RTG gubitka vratne lordoze	72,1	31,6	59,7
	>16 godina	broj bolesnika	12	13	25
		% unutar starijih od 16 godina	48,0	52,0	100,0
		% unutar RTG gubitka vratne lordoze	27,9	68,4	40,3
Ukupno		broj bolesnika	43	19	62
		% unutar starijih od 16 godina	61,3%	38,7%	100,0%
		% unutar RTG gubitka vratne lordoze	100,0%	100,0%	100,0%

Chi-Square test

	vrijednost	stupnjevi slobode	P vrijednost
Pearson Chi-Square	3,119	1	0,077
N (broj bolesnika)	62		

Tablica 9.

Povezanost nalaza MR-a vratne kralježnice s obzirom na gubitak vratne lordoze u usporedbi s dobi ispitanika

			MR gubitak vratne lordoze		Ukupno
			Negativno	Pozitivno	
Dobna granica	≤16 godina	broj bolesnika	27	11	38
		% unutar mlađih od 16 godina	71,0	29,0	100,0
		% unutar MR gubitka vratne lordoze	60,0	64,7	61,3
	>16 godina	broj bolesnika	18	6	25
		% unutar starijih od 16 godina	75,0	25,0	100,0
		% unutar MR gubitka vratne lordoze	40,0	35,3	38,7
Ukupno		broj bolesnika	45	17	62
		% unutar starijih od 16 godina	72,6	27,4	100,0
		% unutar MR gubitka vratne lordoze	100,0	100,0	100,0

Chi-Square test

	vrijednost	stupnjevi slobode	P vrijednost
Pearson Chi-Square	0,071 ^a	1	0,789
N (broj bolesnika)	62		

5.8. ULOGA POSTKONTRASTNE IMBIBICIJE U ISPITIVANOJ SKUPINI

5.8.1. Povezanost nativnih i postkontrastnih nalaza na MR-u

Dio pregleda vratne kralježnice MR-om je i aplikacija kontrastnog sredstva, kategorija koja nije dio RTG snimki. Uloga kontrastnog sredstva je da istakne područja aktivne bolesti. Statistička analiza dobivenih podataka pokazuje u korelaciji pozitivnog nalaza patološke postkontrastne imbibicije i ostalih kategorija značajnu podudarnost s promjenom koštane strukture na MR-u (kappa koeficijent=0,511, P=0,001), gubitkom vratne lordoze na MR-u (kappa koeficijent=0,527, P,0,001) i subluksacijom atlantoaksijalnog zgloba na MR-u (kappa koeficijent=0,358, P=0,024), dok s ostalim kategorijama nije bilo značajne podudarnosti (Tablica 10). Osim očekivanih nalaza postkontrastne imbibicije u svih bolesnika s destrukcijom densa i panusom, dvoje bolesnika s negativnim nalazom koštane strukture imalo je postkontrastnu imbibiciju. To su bolesnici s ERA-om koji su imali sinovitis apofizarnih zglobova i entezitis transverzalnog ligamenta. Nalaz postkontrastne imbibicije u bolesnika s ankilozom apofizarnih zglobova sugerira istovremeno prisutne reparabilne i ireparabilne promjene. U šest bolesnika s gubitkom vratne lordoze postkontrastna imbibicija je vezana za sinovitis apofizarnih zglobova u dva bolesnika i entezitis u četiri bolesnika. U bolesnika s atlantoaksijalnom subluksacijom, postkontrastna imbibicija je u bolesnika koji imaju aktivnu bolest u vrijeme pregleda i odnosi se na apikalni entezitis, panus, entezitis transverzalnog ligamenta i sinovitis prednjeg atlantoaksijalnog zgloba u po jednog bolesnika te u dva bolesnika edem koštanih struktura. Pozitivnu korelaciju patološke postkontrastne imbibicije dokazali smo u korelaciji gubitkom vratne lordoze, dok u ostalim kategorijama nije bilo statističke značajnosti.

Tablica 10.

Povezanost nalaza MR-a vratne kralježnice prije i nakon davanja kontrasta

		patološka postkontrastna imbibicija				kappa koeficijent (medusobna sukladnost nalaza)	P vrijednost
		negativan nalaz N=52		pozitivan nalaz N=10			
		N	%	N	%		
promjena koštane strukture	negativan nalaz	52	100,0	2	20,0	0,511	0,001
	pozitivan nalaz	0	0,0	8	80,0		
fraktura kralježaka	negativan nalaz	52	100,0	10	100,0	0,000	1,000
	pozitivan nalaz	0	0,0	0	0,0		
ankiloza apofizarnih zglobova	negativan nalaz	52	100,0	9	90,0	0,199	0,129
	pozitivan nalaz	0	0,0	1	10,0		
ankiloza trupova	negativan nalaz	52	100,0	10	100,0	0,000	1,000
	pozitivan nalaz	0	0,0	0	0,0		
gubitak vratne lordoze	negativan nalaz	42	87,8	4	40,0	0,527	<0,001
	pozitivan nalaz	10	12,2	6	60,0		
subluksacija atlantoaksijalnog zgloba	negativan nalaz	48	92,3	4	40,0	0,358	0,024
	pozitivan nalaz	4	7,7	6	60,0		
luksacija atlantoaksijalnog zgloba	negativan nalaz	52	100,0	10	100,0	0,000	1,000
	pozitivan nalaz	0	0,0	0	0,0		
panus u području atlantoaksijalnog zgloba	negativan nalaz	52	100,0	9	90,0	0,199	0,129
	pozitivan nalaz	0	0,0	1	10,0		
destrukcija densa	negativan nalaz	52	96,3	8	100,0	-0,054	1,000
	pozitivan nalaz	0	0,0	2	0,0		

5.8.2. Povezanost postkontrastnih MR nalaza s HLA-lokusom

Usporedba nalaza MR-a nakon davanja kontrasta s nalazima HLA-lokusa prikazana je u Tablici 11. Pozitivni nalaz MR-a bio je kod četvero s HLA-A2 (svi s ERA), troje HLA-B27 pozitivnih bolesnika (jedan s RF+ pJIA-om i dvoje s ERA-om), po dvoje s pozitivnim nalazom HLA-B7 (svi s ERA), HLA-DRB1* 07 (jedan bolesnik s ERA-om i jedan s RF- pJIA-om) i HLA-DRB1* 11 (jedan s ERA-om i jedan s RF- pJIA-om), te po jedan pozitivan bolesnik s nalazom HLA-B35 (s RF- pJIA), HLA-B38 (bolesnik s RF+ pJIA) i HLA-DRB1* 01 (s ERA-om). Nije bilo značajnih razlika u učestalostima pojedinih pozitivnih nalaza HLA-lokusa s obzirom na nalaz MR-a nakon primjene kontrasta.

Tablica 11.

Povezanost nalaza MR-a vratne kralježnice nakon davanja kontrasta s nalazima HLA-lokusa

		patološka postkontrastna imbibicija				P vrijednost
		negativan nalaz		pozitivan nalaz		
		N	%	N	%	
HLA-A2	negativan nalaz	21	38,9	4	50,0	0,703
	pozitivan nalaz	33	61,1	4	50,0	
HLA-B5	negativan nalaz	45	83,3	8	100,0	0,345
	pozitivan nalaz	9	16,7	0	0,0	
HLA-B7	negativan nalaz	49	90,7	6	75,0	0,220
	pozitivan nalaz	5	9,3	2	25,0	
HLA-B27	negativan nalaz	41	75,9	5	62,5	0,668
	pozitivan nalaz	13	24,1	3	37,5	
HLA-B35	negativan nalaz	45	83,3	7	87,5	1,000
	pozitivan nalaz	9	16,7	1	12,5	
HLA-B38	negativan nalaz	50	92,6	7	87,5	1,000
	pozitivan nalaz	4	7,4	1	12,5	
HLA-DRB1* 01	negativan nalaz	36	66,7	7	87,5	0,416
	pozitivan nalaz	18	33,3	1	12,5	
HLA-DRB1* 04	negativan nalaz	46	85,2	8	100,0	0,367
	pozitivan nalaz	8	14,8	0	0,0	
HLA-DRB1* 07	negativan nalaz	47	87,0	6	75,0	0,590
	pozitivan nalaz	7	13,0	2	25,0	
HLA-DRB1* 08	negativan nalaz	51	94,4	8	100,0	1,000
	pozitivan nalaz	3	5,6	0	0,0	
HLA-DRB1* 11	negativan nalaz	41	75,9	6	75,0	1,000
	pozitivan nalaz	13	24,1	2	25,0	

5.9. KORELACIJA ANA-a S MR I RTG NALAZIMA

Tablica 12. prikazuje korelaciju pozitivnog nalaza ANA-e s pojedinim radiološkim nalazima dobivenima RTG-om i MR-om. Značajna pozitivna povezanost nalaza ANA-e bila je s nalazima promjene koštane strukture (na RTG-u) ($\tau_b=0,311$, $P=0,015$), te ankilozom apofizarnih zglobova (i na RTG i na MR nalazu): ($\tau_b=0,311$, $P=0,015$), što upućuje na dugotrajnost promjena. Korelacijski koeficijenti su veći od 0,3 što upućuje na srednje jaku korelaciju opisanih kategorija. Opisani radiološki nalazi upućuju na bolest koja je već izazvala ireparabilne promjene.

Tablica 12. Korelacije ANA-e s pojedinim radiološkim nalazima dobivenim RTG-om i MR-om: Kendallov τ_b koeficijent. U korelacijsku analizu nisu uvrštene one radiološke promjene koje nisu bile dijagnosticirane: frakture kralješaka, ankiloza trupova, AA luksacija i RTG destrukcija densa.

RTG		ANA	MR		ANA
promjena koštane strukture	korelacijski koeficijent	0,311	promjena koštane strukture	korelacijski koeficijent	0,175
	P	0,015		P	0,172
	N	62		N	62
ankiloza apofizarnih zglobova	korelacijski koeficijent	0,311	ankiloza apofizarnih zglobova	korelacijski koeficijent	0,311
	P	0,015		P	0,015
	N	62		N	62
gubitak vratne lordoze	korelacijski koeficijent	0,049	gubitak vratne lordoze	korelacijski koeficijent	-0,034
	P	0,705		P	0,792
	N	62		N	62
subluksacija atlantoaksijalnog zgloba	korelacijski koeficijent	0,184	subluksacija atlantoaksijalnog zgloba	korelacijski koeficijent	0,115
	P	0,151		P	0,371
	N	62		N	62
panus	korelacijski koeficijent	-0,053	panus	korelacijski koeficijent	-0,053
	P	0,680		P	0,680
	N	62		N	62
destrukcija densa	korelacijski koeficijent	-0,075	destrukcija densa	korelacijski koeficijent	-0,075
	P	0,557		P	0,557
	N	62		N	62
patološka postkontrastna imbibicija	korelacijski koeficijent	0,115	patološka postkontrastna imbibicija	korelacijski koeficijent	0,115
	P	0,371		P	0,371
	N	62		N	62

5.10. KORELACIJA HLA-a S MR I RTG NALAZIMA

Korelacije nalaza HLA-lokusa (HLA-A2, -B5, -B7, -B27, -B35 i -B38) s pojedinim radiološkim nalazima dobivenim RTG-om i MR-om prikazane su u Tablici 13 i Tablici 14. Od svih navedenih lokusa u Tablici 14. srednje jake pozitivne korelacije bile su između HLA-B35 i nalaza panusa na MR-u (Tau_b=0,292, P=0,023) te HLA-B38 s ankilozom apofizarnih zglobova (i na RTG-u i na MR-u) (Tau_b=0,432, P=0,001) i s nalazom subluksacije atlantoaksijalnog zgloba na RTG-u (Tau_b=0,281, P=0,028). Na RTG snimkama zabilježena je slaba pozitivna korelacija između HLA-A2 i promjene koštane strukture, ankiloze apofizarnih zglobova i subluksacije atlantoaksijalnog zgloba na RTG snimkama, HLA-B5 i subluksacije atlantoaksijalnog zgloba te HLA-B7 i -B38 i gubitka vratne lordoze (Tablica 13 i Tablica 14). Na MR nalazima slaba pozitivna korelacija uočena je između HLA-A2 i ankiloze apofizarnih zglobova, subluksacije atlantoaksijalnog zgloba i panusa, HLA-B5 i destrukcije densa, HLA-B7 i destrukcije densa i patološke postkontrastne imbibicije, HLA-B27 i promjene koštane strukture, ankiloze apofizarnih zglobova, subluksacije atlantoaksijalnog zgloba, patološke postkontrastne imbibicije, HLA-B35 i promjene koštane strukture i panusa i HLA-B38 i promjene koštane strukture.

Tablica 13. Korelacije nalaza prve skupine HLA-lokusa (HLA-A2, -B5, -B7, -B27, -B35 i -B38) s pojedinim radiološkim nalazima dobivenim RTG-om: Kendallov tau_b koeficijent

RTG		HLA-A2	HLA-B5	HLA-B7	HLA-B27	HLA-B35	HLA-B38
promjena koštane strukture	Korelacijski koeficijent	0,105	-0,053	-0,046	0,217	-0,056	-0,038
	P	0,411	0,680	0,721	0,090	0,661	0,767
	N	62	62	62	62	62	62
ankiloza apofizarnih zglobova	Korelacijski koeficijent	0,105	-0,053	-0,046	0,217	-0,056	0,432
	P	0,411	0,680	0,721	0,090	0,661	0,001
	N	62	62	62	62	62	62
gubitak vratne lordoze	Korelacijski koeficijent	0,046	0,049	0,240	-0,015	0,102	0,251
	P	0,721	0,705	0,061	0,909	0,427	0,050
	N	62	62	62	62	62	62
subluksacija atlantoaksijalnog zgloba	Korelacijski koeficijent	0,150	0,184	-0,065	0,101	0,168	0,281
	P	0,241	0,151	0,611	0,430	0,189	0,028
	N	62	62	62	62	62	62

* U korelacijsku analizu nisu uvrštene one radiološke promjene koje nisu bile dijagnosticirane: frakture kralješaka, ankiloza trupova, AA luksacija i RTG destrukcija densa

Tablica 14. Korelacije nalaza prve skupine HLA-lokusa (HLA-A2,-B5,-B7,-B27,-B35 i -B38) s pojedinim radiološkim nalazima dobivenim MR-om: Kendallov tau_b koeficijent. U korelacijsku analizu nisu uvrštene one radiološke promjene koje nisu bile dijagnosticirane: frakture kralješaka, ankiloza trupova, AA luksacija i RTG detrukcija densa

MR		HLA-A2	HLA-B5	HLA-B7	HLA-B27	HLA-B35	HLA-B38
promjena koštane strukture	Korelacijski koeficijent	0,047	0,020	-0,117	0,181	0,153	0,103
	P	0,716	0,876	0,362	0,158	0,232	0,419
	N	62	62	62	62	62	62
ankiloza apofizarnih zglobova	Korelacijski koeficijent	0,105	-0,053	-0,046	0,217	-0,056	0,432
	P	0,411	0,680	0,721	0,090	0,661	0,001
	N	62	62	62	62	62	62
gubitak vratne lordoze	Korelacijski koeficijent	0,034	-0,034	0,139	0,073	0,042	0,096
	P	0,791	0,792	0,278	0,567	0,743	0,453
	N	62	62	62	62	62	62
subluksacija atlantoaksijalnog zgloba	Korelacijski koeficijent	0,120	-0,022	0,015	0,103	0,093	0,063
	P	0,348	0,863	0,909	0,422	0,468	0,624
	N	62	62	62	62	62	62
panus u području atlantoaksijalnog zgloba	Korelacijski koeficijent	0,105	-0,053	-0,046	-0,076	0,292	-0,038
	P	0,411	0,680	0,721	0,555	0,023	0,767
	N	62	62	62	62	62	62
destrukcija densa	Korelacijski koeficijent	-0,036	0,184	0,223	-0,108	-0,080	-0,054
	P	0,778	0,151	0,081	0,400	0,532	0,673
	N	62	62	62	62	62	62
patološka postkontrastna imbibicija	Korelacijski koeficijent	-0,076	-0,159	0,167	0,103	-0,038	0,063
	P	0,553	0,215	0,193	0,422	0,767	0,624
	N	62	62	62	62	62	62

U Tablici 15 i 16 prikazane su korelacije nalaza druge skupine HLA-lokusa (HLA-DRB1* 01, HLA-DRB1* 04, HLA-DRB1* 07, HLA-DRB1* 08 i HLA-DRB1* 11) s pojedinim radiološkim nalazima dobivenima RTG-om i MR-om. Jedino HLA-DRB1* 08 značajno pozitivno korelira s nalazima promjene koštane strukture na RTG-u (Tau_b=0,568, P<0,001) kao i s nalazima panusa atlantoaksijalnog zgloba na MR-u (Tau_b=0,568, P<0,001). Slaba pozitivna korelacija je između HLA-DRB1* 11 i subluksacije atlantoaksijalnog zgloba na RTG-u, te na MR-u između HLA-DRB1* 01 i panusa, HLA-DRB1* 04 i promjene koštane strukture i gubitka vratne lordoze, HLA-DRB1* 07 i promjene koštane strukture i patološke postkontrastne imbibicije, HLA-DRB1* 08 i promjene koštane strukture i subluksacije atlantoaksijalnog zgloba.

Tablica 15. Korelacije nalaza HLA (HLA DRB1* 01, HLA DRB1* 04, HLA DRB1* 07, HLA DRB1* 08 i HLA DRB1* 11) s pojedinim radiološkim nalazima dobivenim RTG-om: Kendallov tau_b koeficijent

Rendgenske snimke		HLA-DRB1* 01	HLA-DRB1* 04	HLA-DRB1* 07	HLA-DRB1* 08	HLA-DRB1* 11
promjena koštane strukture	Korelacijski koeficijent	-0,085	-0,049	-0,053	0,568	-0,072
	P	0,506	0,700	0,680	<i><0,001</i>	0,572
	N	62	62	62	62	62
ankiloza apofizarnih zglobova	Korelacijski koeficijent	-0,085	-0,049	-0,053	-0,029	-0,072
	P	0,506	0,700	0,680	0,822	0,572
	N	62	62	62	62	62
gubitak vratne lordoze	Korelacijski koeficijent	-0,025	-0,010	-0,233	-0,179	-0,062
	P	0,842	0,940	0,068	0,162	0,626
	N	62	62	62	62	62
subluksacija atlantoaksijalnog zgloba	Korelacijski koeficijent	0,077	-0,070	-0,075	-0,041	0,110
	P	0,549	0,583	0,557	0,748	0,390
	N	62	62	62	62	62

Tablica 16. Korelacije nalaza HLA-lokusa (HLA DRB1* 01, HLA DRB1* 04, HLA DRB1* 07, HLA DRB1* 08 i HLA DRB1* 11) s pojedinim radiološkim nalazima dobivenim MR-om: Kendalllov tau_b koeficijent

MR		HLA-DRB1* 01	HLA-DRB1* 04	HLA-DRB1* 07	HLA-DRB1* 08	HLA-DRB1* 11
promjena koštane strukture	Korelacijski koeficijent	-0,099	0,199	0,175	0,180	-0,185
	P	0,438	0,119	0,172	0,159	0,149
	N	62	62	62	62	62
ankiloza apofizarnih zglobova	Korelacijski koeficijent	-0,085	-0,049	-0,053	-0,029	-0,072
	P	0,506	0,700	0,680	0,822	0,572
	N	62	62	62	62	62
gubitak vratne lordoze	Korelacijski koeficijent	0,088	0,103	-0,034	-0,133	0,011
	P	0,493	0,422	0,792	0,299	0,931
	N	62	62	62	62	62
subluksacija atlantoaksijalnog zgloba	Korelacijski koeficijent	-0,047	-0,005	-0,159	0,137	0,007
	P	0,713	0,971	0,215	0,283	0,955
	N	62	62	62	62	62
panus	Korelacijski koeficijent	0,193	-0,049	-0,053	0,568	-0,072
	P	0,132	0,700	0,680	<0,001	0,572
	N	62	62	62	62	62
destrukcija densa	Korelacijski koeficijent	-0,121	0,202	-0,075	-0,041	-0,103
	P	0,343	0,115	0,557	0,748	0,420
	N	62	62	62	62	62
patološka postkontrastna imbibicija	Korelacijski koeficijent	-0,151	-0,148	0,115	-0,087	0,007
	P	0,237	0,247	0,371	0,498	0,955
	N	62	62	62	62	62

* U korelacijsku analizu nisu uvrštene one radiološke promjene koje nisu bile dijagnosticirane: frakture kralješaka, ankioloza trupova, luksacija atlantoaksijalnog zgloba i RTG destrukcija densa

5.11. KORELACIJA KLINIČKOG STATUSA MJERENOG INDEKSOM INKLINACIJE, REKLINACIJE I SAGITALNE GIBLJIVOSTI I RTG I MR NALAZA

Kliničkim pregledom specijalistice fizikalne medicine s višegodišnjim iskustvom mjeren je indeks inklinacije, indeks reklinacije te sagitalne gibljivosti. Vrijednosti indeksa inklinacije mjere prosječno 1,38 cm u rasponu od 0,50 cm do 3,00 cm. Indeks reklinacije prosječno mjeri 8,83 cm, u rasponu od 4,00 cm do 12,00 cm. Indeks sagitalne gibljivosti prosječno mjeri 10,42 cm, u rasponu od 6,00 cm do 15,00 cm (Tablica 17.).

Tablica 17. Vrijednosti indeksa inklinacije (II), indeksa reklinacije (IR) te indeksa sagitalne gibljivosti (ISG)

indeks	Aritmetička sredina	SD*	Min**	Max***	Centili		
					25.	Medijan	75.
inklinacije (cm)	1,38	0,66	0,50	3,00	1,00	1,00	2,00
reklinacije (cm)	8,83	1,63	4,00	12,00	8,00	9,00	10,00
Sagitalne gibljivosti(cm)	10,42	1,78	6,00	15,00	9,00	10,00	11,63

*standardna devijacija; ** minimalno; *** maksimalno

Korelacijom indeksa inklinacije, indeksa reklinacije, indeksa sagitalne gibljivosti i CHAQ-a s radiološkim nalazima jedine značajne korelacije bile su s RTG nalazom subluksacije atlantoaksijalnog zgloba s CHAQ-om, te slaba pozitivna korelacija vidljiva između indeksa sagitalne gibljivosti i MR nalaza subluksacije atlantoaksijalnog zgloba (Tablica 17. i Tablica 18.).

Tablica 18. Korelacije kliničkog statusa s pojedinim radiološkim RTG nalazima: Kendallov tau_b koeficijent

RTG		Indeks inklinacije (cm)	Indeks reklinacije (cm)	Indeks sagitalne gibljivosti (cm)	CHAQ
promjena koštane strukture	Korelacijski koeficijent	-0,067	-0,009	-0,031	-0,124
	P	0,564	0,933	0,778	0,272
	N	62	62	62	62
ankiloza apofizarnih zglobova	Korelacijski koeficijent	-0,173	-0,149	-0,170	0,154
	P	0,133	0,177	0,121	0,175
	N	62	62	62	62
gubitak vratne lordoze	Korelacijski koeficijent	0,047	0,090	0,082	0,051
	P	0,681	0,415	0,453	0,654
	N	62	62	62	62
subluksacija atlantoaksijalnog zgloba	Korelacijski koeficijent	-0,247	-0,177	-0,229	0,229
	P	0,032	0,108	0,037	0,044
	N	62	62	62	62

Tablica 19. Korelacije kliničkog statusa s pojedinim radiološkim MR nalazima: Kendallov tau_b koeficijent

MR		Indeks inklinacije (cm)	Indeks reklinacije (cm)	Indeks sagitalne gibljivosti (cm)	CHAQ
promjena koštane strukture	Korelacijski koeficijent	0,064	-0,100	-0,076	-0,029
	P	0,580	0,362	0,486	0,796
	N	62	62	62	62
ankiloza apofizarnih zglobova	Korelacijski koeficijent	-0,173	-0,149	-0,170	0,154
	P	0,133	0,177	0,121	0,175
	N	62	62	62	62
gubitak vratne lordoze	Korelacijski koeficijent	-0,023	0,104	0,004	-0,006
	P	0,842	0,347	0,974	0,960
	N	62	62	62	62
subluksacija atlantoaksijalnog zgloba	Korelacijski koeficijent	-0,055	0,105	0,116	0,097
	P	0,633	0,341	0,290	0,391
	N	62	62	62	62
panus u području atlantoaksijalnog zgloba	Korelacijski koeficijent	-0,067	0,108	0,056	-0,124
	P	0,564	0,324	0,612	0,272
	N	62	62	62	62
destrukcija densa	Korelacijski koeficijent	-0,093	-0,046	-0,064	0,063
	P	0,422	0,673	0,560	0,578
	N	62	62	62	62
patološka postkontrastna imbicija	Korelacijski koeficijent	0,128	0,052	0,048	-0,194
	P	0,268	0,634	0,664	0,086
	N	62	62	62	62

5.12. ANALIZA NALAZA ISPITANIKA S POZITIVNIM MR, A NEGATIVNIM RTG NALAZOM

Uspoređujući nalaze RTG-a i MR-a u 12 bolesnika je nalaz bio pozitivan na MR-u, a negativan na RTG-u (Tablica 20), što statistički nije pokazalo značajnu razliku prema Fisherovom testu validnosti. Među bolesnicima s pozitivnim MR nalazom, a negativnim RTG nalazom osmero je bilo s dijagnozom ERA-a, dvoje s dijagnozom psorijatičkog artritisa i dvoje s dijagnozom RF-pJIA-a. Četvero bolesnika od 12 pozitivnih na MR, a negativnih na RTG snimkama imalo je patološki nalaz postkontrastne imbibicije s dijagnozom ERA-a.

Tablica 20. Odnos pozitivnih nalaza MR-a i negativnih nalaza RTG-a


			Sumarni nalaz MR		ukupno
			Negativno	Pozitivno	
Sumarni nalaz RTG	negativno	broj bolesnika	24	12	36
		sumarni nalaz RTG (%)	66,7	33,3	100,0
		sumarni nalaz MR (%)	63,2	50,0	58,1
	pozitivno	broj bolesnika	14	12	26
		sumarni nalaz RTG(%)	53,8	46,2	100,0
		sumarni nalaz MR (%)	36,8	50,0	41,9
ukupno		broj bolesnika	38	24	62
		sumarni nalaz RTG (%)	61,3	38,7	100,0
		sumarni nalaz MR (%)	100,0	100,0	100,0

	vrijednost	P- vrijednost
Fisherov egzaktni test		0,429
N(broj bolesnika)	62	

5.13. KLASTER ANALIZA PODATAKA

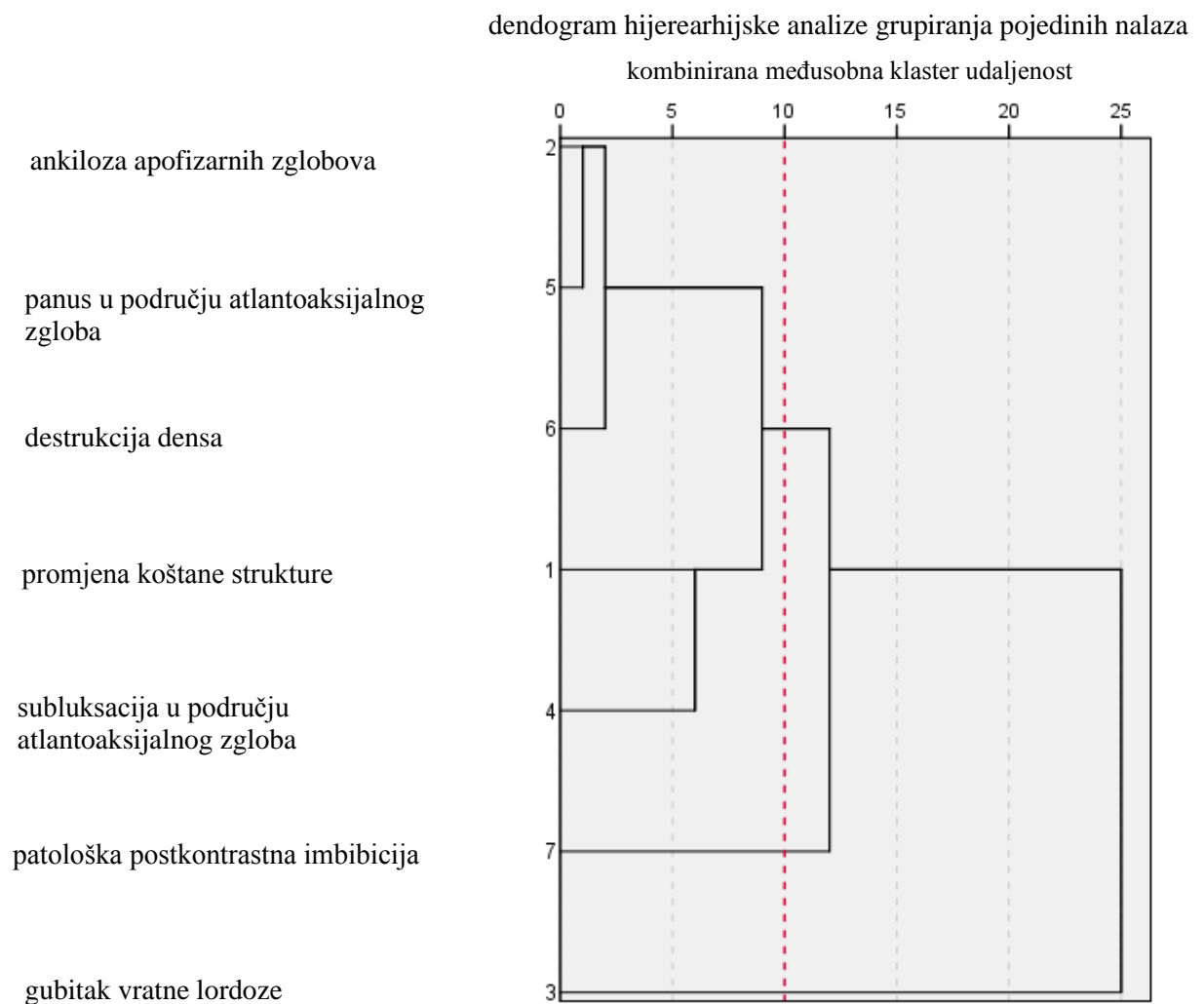
Dendrogram hijerarhijske klaster analize grupiranja pojedinih nalaza dobivenih RTG snimkama prikazan je na Slici 24. U analizu nisu uvrštene one radiološke promjene koje nisu bile dijagnosticirane ovom metodom: frakture kralješaka, ankiloza trupova, atlantoaksijalna luksacija i destrukcija densa. U konačnom odabiru uključena su dva klastera čija je međusobna udaljenost (kvadrirana Euklidska udaljenost) bila 5 jedinica. Razvidno je kako se gubitak vratne lordoze izdvaja kao zaseban klaster (bez obzira na dob), dok se ostale promjene na RTG-u grupiraju zajedno.

Slika 24. Klaster-analiza grupiranja pojedinih nalaza dobivenih RTG-om



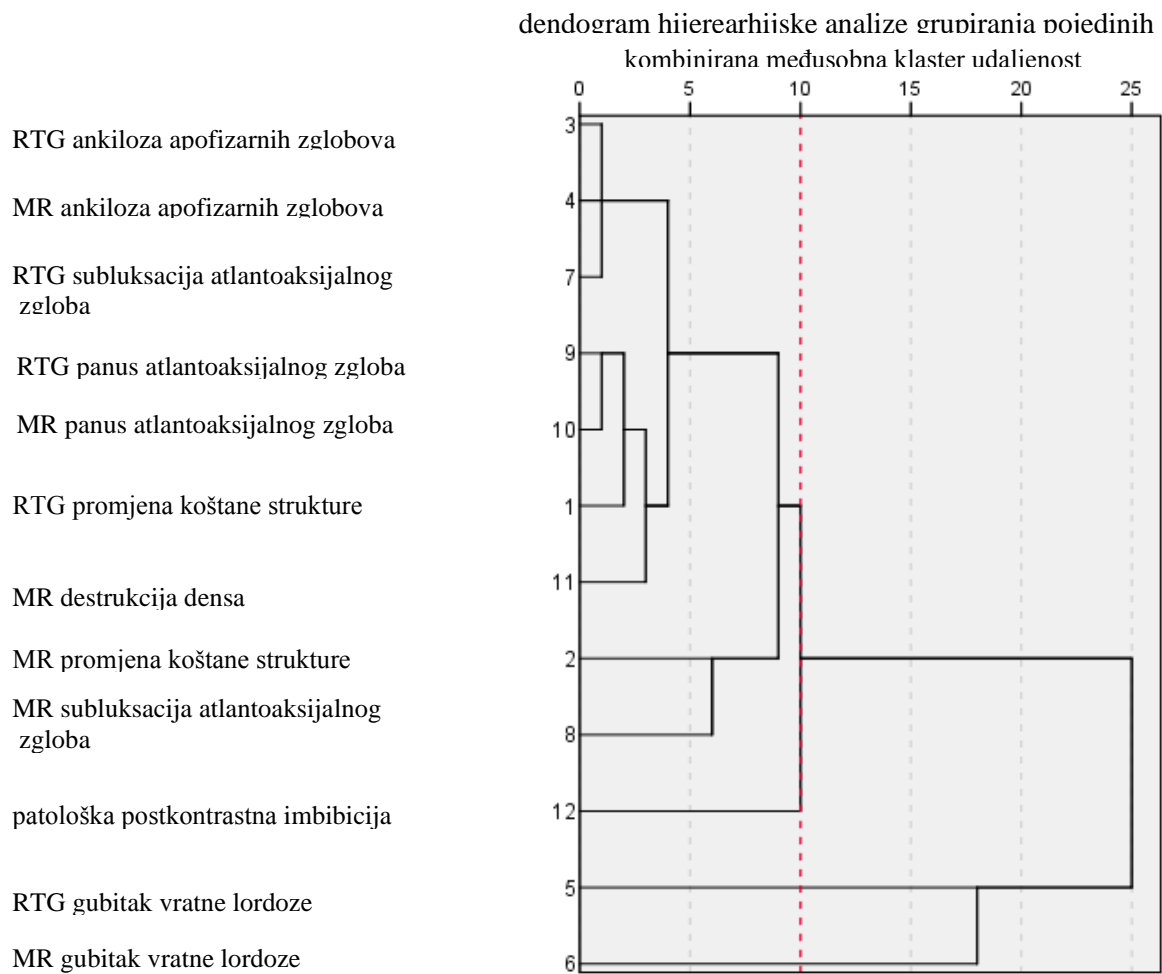
Dendrogram hijerarhijske klaster analize grupiranja pojedinih nalaza dobivenih MR-om prikazan je na Slici 25. U analizu nisu uvrštene one promjene koje nisu bile dijagnosticirane na magnetnoj rezonanciji: frakture kralješaka, ankiloza trupova i atlantoaksijalna luksacija. U konačnom odabiru uključena su tri klastera čija je međusobna udaljenost (kvadrirana Euklidska udaljenost) bila 10 jedinica. Kao i na nalazu RTG-a, razvidno je kako se gubitak vratne lordoze izdvaja kao zaseban klaster, dok se ostale promjene grupiraju zajedno.

Slika 25. Klaster analiza grupiranja pojedinih nalaza dobivenih MR-om



Dendrogram hijerarhijske klaster analize grupiranja pojedinih nalaza dobivenih RTG-om i MR-om prikazan je na Slici 26. U analizu nisu uvrštene one promjene koje nisu bile dijagnosticirane na RTG-u i MR-u: frakture kralješaka, ankiloza trupova, atlantoaksijalna luksacija, te destrukcija densa na RTG-u. U konačnom odabiru uključena su četiri klastera čija je međusobna udaljenost (kvadrirana Euklidska udaljenost) bila 10 jedinica. Gubitak vratne lordoze na MR i RTG nalazima izdvaja se kao zaseban klaster, uz koji se kao zaseban klaster izdvaja i postkontrastna imbibicija, dok se ostale promjene grupiraju zajedno.

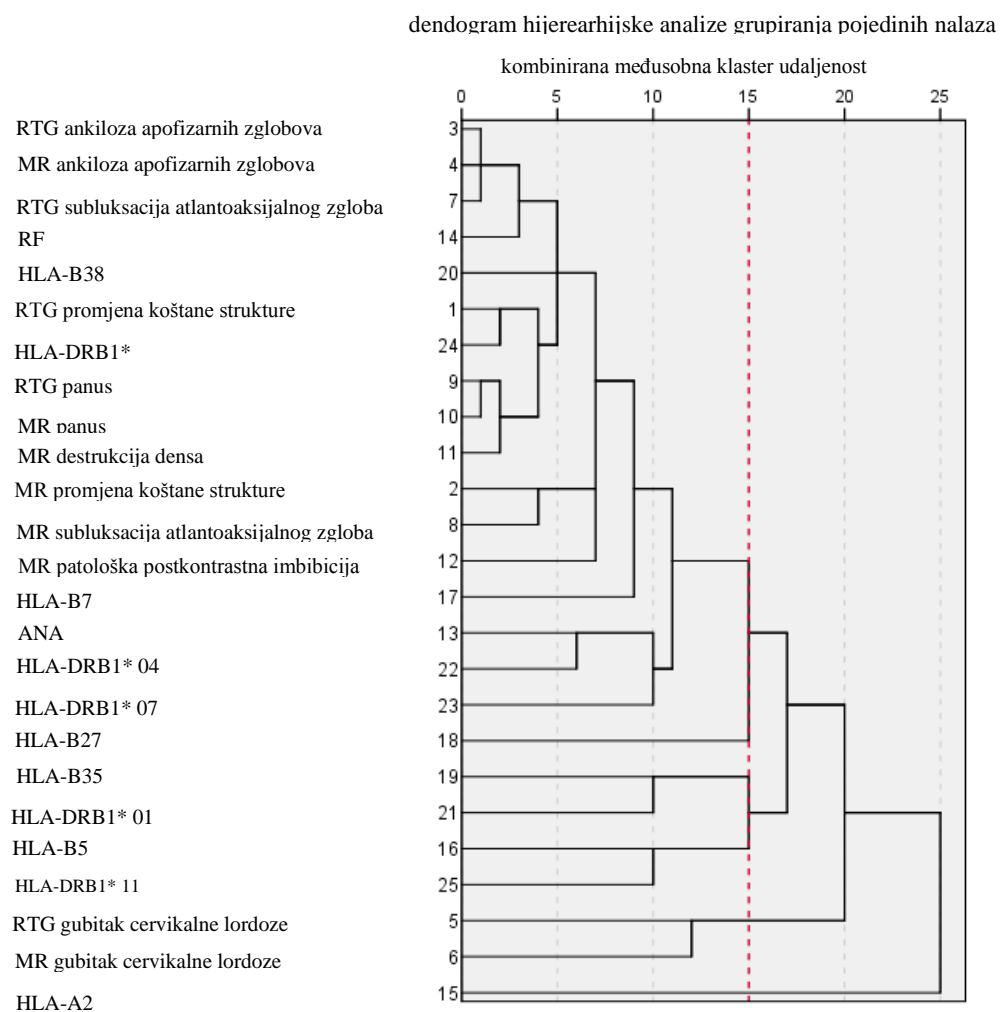
Slika 26. Klaster analiza grupiranja pojedinih nalaza dobivenih RTG-om i MR-om



Dendrogram hijerarhijske klaster analize grupiranja pojedinih nalaza dobivenih RTG-om i MR-om uz RF, ANA i HLA-lokuse prikazan je na Slici 27. U analizu nisu uvrštene one radiološke promjene koje nisu bile dijagnosticirane na RTG-u: frakture kralješaka, ankiloza trupova, atlantoaksijalna luksacija i destrukcija densa (RTG). U konačnom odabiru uključeno je šest klastera čija je međusobna udaljenost (kvadrirana Euklidska udaljenost) bila 15 jedinica. Kao zasebni klasteri dobivenom analizom izdvajaju se:

1. klaster: HLA-A2
2. klaster: gubitak vratne lordoze na MR i RTG nalazu
3. klaster: HLA-B5 i HLA-DRB1* 11
4. klaster: HLA-B35 i HLA-DRB1* 01
5. klaster: HLA-B27
6. klaster: svi ostali nalazi.

Slika 27. Klaster analiza grupiranja pojedinih nalaza dobivenih RTG-om i MR-om s nalazima RF-a, ANA-e i HLA-a



6. RASPRAVA

JIA je najčešća kronična reumatološka bolest dječje dobi. Prema podacima u literaturi, djeca europskih zemalja i ona porijeklom iz Europe imaju veću incidenciju za razvoj JIA-a (26). Time ova bolest predstavlja značajan zdravstveno-socio-ekonomski problem na ovim prostorima. Promjene koje se vide u JIA-u posljedica su kronične upale koja nastaje aktivacijom brojnih stanica specifične i nespecifične imunosti u osoba s genetskom predispozicijom, potaknute vanjskim čimbenicima. Kronična upala prvo uzrokuje reparabilne promjene sinovije, ligamenata, tetiva, hvatišta tetiva i koštane komponente zgloba. Progresijom bolesti nastaju promjene poput panusa te se može razviti i ireparabilna destabilizacija muskuloligamentarnog sustava kao i trajno oštećenje koštanih struktura. U postojećim kriterijima ILAR-a za artritis dječje dobi posebno dolazi do izražaja da ne razmatraju izdvojeno upalne promjene kralježnice, osobito po segmentima, kao jedan od kriterija za razlikovanje podvrsta artritisa, njegove prognoze i modifikacije liječenja (88). Ti kriteriji trajno se nastoje usavršiti s ciljem što boljeg i preciznijeg dijagnosticiranja podskupine artritisa kao i procjene važnosti JSpA kao zasebne podskupine (89). Retrospektivna studija bolesnika s JSpA-om u našoj zemlji pokazala je jednaku učestalost JSpA-a među reumatskim bolestima dječje dobi u usporedbi s registrima Velike Britanije, Kanade i Sjedinjenih Američkih Država, prvenstveno uspoređujući simptome bez isticanja segmenta kralježnice (90). U djece s JIA-om upalne promjene kralježnice istraživane su u malom broju studija i to prvenstveno klasičnim rendgenskim snimkama ili su studije bile retrospektivne (32,86). Te su studije pokazale da djeca s pJIA-om imaju najviši rizik za nastanak promjena na kralježnici (86,91–93).

Upalne promjene u JIA-u mogu se razviti na vratnoj kralježnici u početku bolesti ili kao posljedica širenja bolesti. Progresija promjena dovodi do neuroloških tegoba zbog kompresije neuralnih struktura, kao što su simptomi i zbivanja zbog oštećenja određenog živca, pareza, tetraplegija, hidrocefalus, moždani udar i nagla smrt (94–98). Inicijalna klinička prezentacija može biti tortikolis, LROM, bolovi u vratu, glavobolja, bol u uhu i sl. Odsutnost jasnih simptoma nije pokazatelj odsutnosti bolesti, već je bolest samo subkliničkog tijeka (59). Zahvaćena vratna kralježnica je loš prognostički znak za djecu s JIA-om bez obzira na to postoje li simptomi povezani s vratnom kralježnicom (85). Prema Elhai i sur., vratna kralježnica je često zahvaćena u djece s pJIA-om (59). Ova studija pokazala je i da određeni postotak odraslih bolesnika ima promjene na vratnim kralješcima čak i bez jasne kliničke slike. Prisutnost promjena, prema Elhai i sur., usko je povezana s težinom bolesti.

Upalne promjene u području vratne kralježnice istraživane su u odraslih bolesnika s reumatoidnim artritisom i najčešće se javljaju u bolesnika s višegodišnjim tegobama (99–101). Prateći bolesnike iz dječje u odraslu dob, bolesnici s RF+ artritisom imaju kliničku sliku, HLA i RF poveznicu s bolesnicima sa seropozitivnim reumatoidnim artritisom. U ostalim podskupinama JIA-a temeljem gore navedenih studija ne može se povući paralela s dječjom dobi, niti se može procijeniti učestalost i opseg promjena vratne kralježnice u dječjoj dobi.

U današnje vrijeme terapijski pristup, kao i lijekovi za JIA, vrlo se brzo mijenjaju. Uvođenjem strategije liječenja T2T vrlo je važno da slikovni dijagnostički prikaz prati terapijski razvoj poštujući principe ALARA (engl. *as low as reasonably achievable*), kako bi se zaštitilo zdravlje mlade populacije od nepotrebnog izlaganja zračenju. Uvođenjem principa ALARA ultrazvučni pregled postao je zlatni standard u pedijatrijskoj reumatologiji za evaluaciju većine najčešće zahvaćenih zglobova. Na žalost, zbog ograničenja tehnologije, ultrazvuk nije metoda izbora za prikaz promjena na kralježnici, osobito vratnoj (32).

Bez obzira na primijenjenu slikovnu metodu, evaluacija dječjih zglobova, a osobito kralježnice, zahtjevna je. Rast i razvoj skeleta u životnom razdoblju kada se najčešće javlja JIA je brz i uredna radiološka slika isto se tako brzo mijenja kao i vanjski izgled bolesnika. Uzimajući u obzir dostupne slikovne metode, RTG snimka je i dalje najčešće korištena dijagnostička metoda za evaluaciju koštanih promjena, koje, kad se vide na RTG snimci, označavaju već uznapredovalu bolest ili kronične promjene u sklopu JIA-a (32). Prednost MR-a je mogućnost otkrivanja ranih promjena i na ligamentarnom sustavu (entezitis, sinovitis, burzitis, tendinitis) i na koštanim strukturama (koštani edem), osobito u djece koja nemaju kliničku prezentaciju boli ili ograničenje funkcije vratne kralježnice ili imaju minimalne nekarakteristične simptome povezane s vratnom kralježnicom. Hospach i sur. (86) i Ključevšek i sur. (32) u svojim su retrospektivnim studijama prikazali populaciju djece s primarno zahvaćenom vratnom kralježnicom. U dostupnoj literaturi nismo pronašli podatke o prospektivnim studijama koje uključuju bolesnike s JIA-om u ranoj fazi bolesti koje su analizirale kralježnicu, osobito vratnu. Postojeći gradacijski sustavi (engl. *scoring systems*) namijenjeni su najčešće zahvaćenim zglobovima (102), ali se ne mogu u potpunosti prilagoditi analizi kralježnice, pa time ni vratne kralježnice, što dodatno otežava radiološku analizu.

Slikovnom MR obradom u odraslih bolesnika s RA-om danas je moguće otkriti promjene vratne kralježnice u ranoj fazi bolesti pa se ta metoda smatra zlatnim standardom u dijagnosticiranju RA-a (101). Istraživanja o primjeni MR-a kao najosjetljivije metode u analizi promjena vratne kralježnice, a u svrhu procjene aktivnosti bolesti u djece s JIA-om, malobrojna

su, retrospektivna ili opisuju nalaze na malom broju bolesnika s različitim podvrstama JIA-a (86,103–107). Nedostaju studije koje analiziraju promjene na vratnoj kralježnici prije razvoja kroničnih i ireparabilnih promjena (85). Time su i iskustva o potrebi modifikacije terapije JIA-a u onih bolesnika s patološkim nalazom na vratnoj kralježnici nedostatna.

Prema našim rezultatima, distribucija djece po spolu s tegobama vezanim za vratnu kralježnicu upućuje na dvostruku dominaciju ženskog spola (Tablica 1.). Sveobuhvatno gledajući, ovi bi podaci mogli biti u skladu s literaturom, ali analizirajući podvrste JIA-a, s dijagnozom ERA-a bilo je 14 dječaka i 37 djevojčica, psorijatički artritis imale su četiri djevojčice, bila su 2 dječaka i 4 djevojčice s RF- pJIA-om, dok je s RF+ pJIA-om bio jedan dječak. Za ERA, koji je bio dijagnosticiran u većine ispitanika, ovi podaci nisu u skladu s literaturom, koja navodi da od ERA-a dječaci češće obolijevaju od djevojčica, što kod nas nije slučaj (21,40). Ovakva distribucija može biti posljedica demografske raspoređenosti ili činjenice da u toj dobi djevojke puno ranije prijavljuju tegobe nego mladići. Za pJIA dobiveni podaci su u skladu s literaturom, prema kojoj u ovoj skupini dominiraju djevojčice u omjeru 2,8:1 (40).

Prosječna dob ispitanika bila je 14,58 godina, u rasponu od 8 godina i 3 mjeseca do 18 godina i 4 mjeseca. Takva dobna distribucija je posljedica predominacije ERA-a u našoj skupini, čiji je nastup u kasnom djetinjstvu i ranoj adolescenciji s vrškom pojavnosti u 12-oj godini (108). U skupini bolesnika s psorijatičnim artritismom distribucija pojavnosti po dobi je u skladu s literaturom (89). Bolesnici s RF- pJIA-om su u dobnom rasponu od 8 godina i 7 mjeseci do 18 godina i 2 mjeseca u trenutku snimanja, što je u skladu s podacima iz literature o ranijem nastupu ove podvrste artritisa (109). Ti podaci su u skladu s dosad objavljenom literaturom, prema kojoj se u dječaka RF- pJIA javlja ranije, osobito kod HLA-B27 pozitivnih, iako su naša oba pacijenta HLA-B27 negativni.

Zadani vremenski prozor do 36 mjeseci od postavljanja dijagnoze JIA-a pokrio je razdoblje potrebno za postavljanje dijagnoze i podvrste JIA-a za koju Harrold i sur. ističu da je potrebno u prosjeku 12 mjeseci (26). U tom razdoblju trideset i sedam ispitanika uključeno je u studiju unutar godinu dana od postavljanja dijagnoze. Dvadeset i dvoje imali su patološki radiološki nalaz na vratnoj kralježnici. Sve četiri djevojčice s psorijatičnim artritismom su u ovoj skupini, dok ostali ispitanici imaju dijagnozu ERA-a. Sedmero bolesnika imalo je pozitivan samo nalaz MR-a (sinovitis, atlantoaksijalna subluksacija, postkontrastna imbibicija, koštani edem, izljev u atlantoaksijalnom zglobu, izravnanje fiziološke lordoze), što čini 18,9% bolesnika u prvoj godini s vidljivim promjenama samo na MR nalazu. Devetoro ispitanika

imalo je pozitivan samo RTG nalaz, i to isključivo izravnanje fiziološke vratne lordoze. U drugoj skupini, od 13 do 24 mjeseca, bilo je 10 ispitanika. Šestoro bolesnika imalo je pozitivan radiološki nalaz vratne kralježnice, od toga su dva mladića s RF- pJIA-om, a ostali ispitanici imaju dijagnozu ERA-a. Dvoje (20% bolesnika) je imalo pozitivan nalaz samo na MR-u, od kojih je jedan mladić s RF- pJIA-om (viđen je panus i vertikalna subluksacija u području atlantoaksijalnog zgloba te postkontrastna imbibicija). Jedan ima pozitivan nalaz RTG-a za izravnanje fiziološke vratne lordoze, a preostala tri pozitivan nalaz i RTG-a i MR-a. U skupini od 25 do 36 mjeseci je preostalih 15 ispitanika. Devetoro ih ima pozitivan radiološki nalaz vratne kralježnice. Od njih jedan s RF-pJIA-om ima pozitivan MR nalaz (izljev u atlantoaksijalnom zglobu i lateralnu subluksaciju) te jedan RF+ pJIA ispitanik pozitivan i RTG i MR nalaz u smislu promjena vratne kralježnice, i reparabilnih i ireparabilnih. Preostalih sedam bolesnika su s ERA dijagnozom. Prema dosadašnjim podacima iz literature promjene koje se najčešće vide u bolesnika s reumatskom bolesti vratne kralježnice su promjene atlantoaksijalnog zgloba. One se razvijaju 1,7 godina od početka bolesti, i to ako se ona prezentira simptomima u području vratne kralježnice (86). U našoj skupini ispitanika 40 bolesnika je imalo pozitivan nalaz MR-a, a 21 pozitivan nalaz RTG-a. U osmero smo dokazali subluksaciju atlantoaksijalnog zgloba na MR-u, uz vidljive ostale promjene poput sinovitisa, entezitisa, koštanog edema, izljeva u atlantoaksijalnom zglobu i izravnanja fiziološke lordoze. Time smo pokazali da većina ispitanika (njih 64%) ima promjene vidljive na MR pregledu vratne kralježnice u početku bolesti bez obzira na opseg tegoba u području vratne kralježnice.

Kako bismo procijenili trenutno stanje bolesnika, bolesnici su ispunjavali test za validiranje aktivnosti reumatskih bolesti CHAQ. CHAQ je jedan je od funkcionalnijih i češće korištenih upitnika procjene zdravstvenog stanja u djece s JIA-om. Djeca koja boluju od kroničnog artritisa ispunjavaju ga samostalno ili uz pomoć roditelja/staratelja, a izjašnjavaju se o svojim objektivnim i subjektivnim tegobama. Jedan mali dio pitanja u upitniku odnosi se i na tegobe koje mogu biti posljedica razvoja bolesti i u području vratne kralježnice. U Republici Hrvatskoj je dostupan i upitnik JAMAR, koji u odnosu na CHAQ uključuje i pitanja vezana za provedbu terapije i usporedbu s prethodnim tegobama, ali kada je ova studija kreirana nije bio dostupan u verziji na hrvatskom jeziku. Populacija naših ispitanika su novodijagnosticirani bolesnici u trajanju bolesti do 36 mjeseci. Vrijednosti koje smo dobili statističkom analizom pokazuju većinom niže vrijednosti CHAQ-a, što ukazuje na zadovoljavajuće opće psihofizičko stanje djece uz manje svakodnevne poteškoće u funkcioniranju. Prema podacima u literaturi, rezultati CHAQ-a koreliraju s aktivnošću bolesti kao i s podvrstom JIA-a (110). U našoj skupini

prevladavaju bolesnici s ERA-om, i to mahom novodijagnosticirani. Prema Weiss i sur., ti bolesnici se najčešće žale na boli i ograničenja u svakodnevnom funkcioniranju u odnosu na ostale podvrste JIA-a (111). U našoj populaciji bolesnika s ERA-om, CHAQ vrijednosti su od 0 do 1,875. Ovakav široki raspon je vjerojatno zbog nesigurnosti novih bolesnika u ispunjavanju upitnika kao i izraženih tegoba u aktivnoj bolesti kod bolesnika koji su na kontrolnom pregledu. Vrijednosti CHAQ-a za ostale podskupine su u skladu s literaturom. Za bolju evaluaciju bolesnika s tegobama u području kralježnice, osobito vratne, ili kod sumnje na JsPA bilo bi dobro kreirati zasebni upitnik kvalitete života djeteta.

Prisutnost autoantitijela (osobito ANA-a), povišene vrijednosti serumskih imunoglobulina, kao i prisutnost cirkulirajućih imunokompleksa te aktivacija komplementa ukazuju na poremećaj imunološkog sustava u djece s JIA-om (40). U literaturi postoje oprečni podaci o ulozi ANA-a u dijagnostici i prognozi JIA-a (112). Poznato je da bolesnici s ANA-om imaju povećan rizik za razvoj prednjeg asimptomatskog uveitisa. Analizom učestalosti ANA-a i RF-a u ispitivanoj skupini jedan bolesnik bio je ANA i RF pozitivan s dijagnozom pJIA-a i upalnom bolesti crijeva. Još šestoro bolesnika bilo je ANA pozitivno. Nitko od bolesnika u ovoj skupini nije imao uveitis. Petero ih je bilo s dijagnozom ERA-a, te jedan s dijagnozom RF-pJIA-a. Iako nije statistički značajno, važno je naglasiti da je, s obzirom na distribuciju nalaza, troje djece s dijagnozom ERA-a i pozitivnim ANA-om imalo uredan nalaz cervikograma i MR-a vratne kralježnice, i to su bila mlađa djeca koja su obavila radiološke pretrage unutar dva mjeseca. Sedamnaestogodišnji mladić i djevojka s dijagnozom ERA-a imali su izravnatu fiziološku lordozu i na cervikogramu i na MR nalazu i bolesnici su koji imaju dijagnosticiranu bolest 34, odnosno 35 mjeseci. Petnaestogodišnji mladić s RF- pJIA-om, koji ima postavljenu dijagnozu 32 mjeseca, imao je uredan RTG nalaz, dok je MR nalaz pokazao aktivnu bolest u području atlantoaksijalnog zgloba u vidu lateralne subluksacije te entezitisa transverzalnog ligamenta. Osamnaestogodišnji mladić s RF+ pJIA-om ima pozitivan nalaz i na RTG-u i na MR-u koji prvenstveno odgovara ireparabilnoj uznapredovaloj bolesti u aktivnoj fazi. Ovakav šarolik radiološki nalaz upućuje na to da se radi o bolesnicima kod kojih bi pozitivna ANA mogla sugerirati aktivnu bolest, bez obzira radi li se o novootkrivenim bolesnicima ili aktivaciji bolesti. Statistička analiza je pokazala značajnu pozitivnu povezanost nalaza ANA-e s nalazima promjene koštane strukture na RTG-u (difuzna smanjena mineralizacija), te ankilozom apofizarnih zglobova i na RTG i na MR nalazu, što ukazuje prvenstveno na kronične ireparabilne promjene. Smatram da je kod takvih bolesnika koji imaju pozitivan ANA nalaz opravdano ponoviti MR obradu osobito kod onih bolesnika koji u mlađoj životnoj dobi imaju

postavljenu dijagnozu oligo- ili pJIA-a jer imaju veću incidenciju zahvaćanja većeg broja zglobova s težim promjenama ako su ANA pozitivni od onih koji su ANA negativni, osobito ako je ponovljeni nalaz ANA-a nakon tri mjeseca i dalje pozitivan. Ovakav stav sam zauzela na temelju zadnjih ILAR preporuka, koje ističu da ANA može biti pozitivna i u zdravoj populaciji, ta da je potrebno potvrditi nalaz (56).

S obzirom na HLA-tipizaciju, HLA-B27 lokus kao najčešći rizični faktor, u našoj skupini bolesnika bio je pozitivan u 16 bolesnika (jedan dječak s RF+ pJIA, 4 dječaka i 11 djevojčica s ERA). Ukupan postotak djece s pozitivnim HLA-B27 u našem istraživanju bio je nešto manji u odnosu na do sada objavljene podatke u literaturi za našu populaciju (113,114). HLA-B27 snažan je čimbenik rizika za razvoj ERA. Prema Zbigniewu i sur. Smatra se da prisutnost ovog lokusa ne utječe na pojavu bolesti, ali čini se da je predviđajući čimbenik za rezistenciju na DMARD i glukokortikoide (115). Među ispitanicima osmero djece u dobi od 10 do 18 godina s HLA-B27+ lokusom imalo je pozitivan nalaz MR-a, dva dječaka i šest djevojčica. Nalazi MR-a su kod sve djece s ERA-om pozitivni na reparabilne promjene poput koštanog edema, izljeva u zglobovima, tendinitisa ili entezitisa, dok kod dječaka s RF+ pJIA-om MR nalaz upućuje na kronicitet i ireparabilne promjene poput ankiloze apofizarnih zglobova. Ti su rezultati u skladu s literaturom, da bolest sporije napreduje u bolesnika s ERA-om nego u bolesnika s pJIA-om osobito ako su RF+ (35,116). Petnaest bolesnika je s dijagnozom ERA-a, kao najčešćom s pozitivnim HLA-B27 lokusom, a bolesnik s RF+ pJIA-om ima kronični, težak tijek bolesti s razvijenim ireparabilnim promjenama vratne kralježnice. Statističkom klaster analizom, HLA-B27 izdvojio se kao zasebna skupina, čime smo potvrdili podatke iz literature koji upućuju na to da je HLA-B27 rizični čimbenik za razvoj promjena na kralježnici (34,38). Prema Harjaček i sur., kombinacija HLA-B7 i -B27 povezana je s većom mogućnosti razvoja jSPA-a (117). U našoj studiji imali smo jednog bolesnika s oba lokusa urednog RTG i MR nalaza.

Kao rizični ili protektivni čimbenici za JIA istaknuti su u literaturi i drugi HLA lokusi. Pozitivni HLA-DRB1* 08 lokus je učestaliji u bolesnika s oligoartritisom i pJIA-om. HLA-DRB1* 01 i HLA-DRB1* 04 lokusi češće se javljaju u RF+ JIA. HLA-DRB1* 11 je učestaliji u oligoartritisu i nosi povećani rizik od JIA-a općenito (39,118). Postoje i one kategorije koje mogu imati protektivni učinak kao što su lokus HLA-DRB1* 04 i HLA-DRB1* 07. S obzirom na distribuciju među ispitanicima, rizični HLA-DRB1* 11 lokus pronađen je u petnaestoro djece. Među njima je troje djece s pJIA-om, dvije djevojčice sa psorijatičnim JIA-om, te 10 djece s ERA-om. Iako nisu statistički značajni u našoj skupini, ovi podaci igraju važnu ulogu u

procjeni brzine razvoja bolesti jer su negativni prediktori, pa kod ove djece očekujemo brži razvoj bolesti. Međutim, uvidom u radiološke nalaze i vrijeme od postavljanja dijagnoze nismo uočili nikakav obrazac. Značanja je bila korelacija kombinacije HLA-lokusa. Jedina statistička poveznica je postojeći, ali slab koeficijent korelacije između HLA-DRB1* 11 i subluksacije atlantoaksijalnog zgloba na cervikogramu. Djevojke s tim pozitivnim lokusom i sa psorijatičnim artritismom imaju nalaz pozitivan na izravnjanje vratne lordoze bez drugih promjena na cervikogramima i MR-u. Djeca s RF- pJIA-om imaju uredne cervikograme, a jedan mladić pozitivan nalaz MR-a na ireparabilne promjene. On najdulje ima postavljenu dijagnozu u ovoj skupini pa se može povući paralela s težim tijekom bolesti u djece s pozitivnim HLA-DRB1* 11 lokusom (39). Od djece s ERA-om petoro ih ima pozitivan MR nalaz u smislu entezitisa i sinovitisa. Na osnovu ovih podataka u ispitivanoj skupini bolesnika nismo mogli naći poveznicu. Klaster analizom grupiranja uočeno je da je HLA DRB1* 11 povezan s HLA-B5. HLA-B5 pokazuje slab koeficijent korelacije sa subluksacijom atlantoaksijalnog zgloba na cervikogramu te nalazom panusa na MR-u. Ukupno je četiri bolesnika s HLA-B5 i HLA DRB1* 11, a troje od njih ima pozitivan bar jedan od tih radioloških nalaza. Dvoje ispitanika koji imaju oba pozitivna lokusa imaju i pozitivan radiološki nalaz na izravnjanje fiziološke lordoze. Do sada nije bilo podataka o korelaciji nalaza HLA-a i izravnjanja fiziološke lordoze.

Kao loš prognostički čimbenik u JIA-a ističe se i HLA-DRB1* 08. Iako se češće javlja kod bolesnika koji imaju oligoarthritis ili pJIA, u troje pozitivnih ispitanika koji su imali taj lokus postavljena dijagnoza bila je ERA. Iako bolesnici s ovim pozitivnim lokusom imaju veću incidenciju razvoja asimptomatskog uveitisa, nakon oftalmološkog pregleda u našoj skupini niti jedan bolesnik nije imao pozitivan nalaz na uveitis. Statistička analiza nije pokazala nikakvu korelaciju između HLA-DRB1* 08 i cervikograma. Korelaciju su pokazali nalazi promjene koštane strukture, subluksacije atlantoaksijalnog zgloba i panusa na MR-u, ističući aktivnu bolest. Ti MR nalazi, a osobito nalaz panusa s atlantoaksijalnom subluksacijom svega 13 mjeseci nakon postavljanja dijagnoze, mogu se povezati s lošim prognostičkim učinkom HLA-DRB1* 08. U ovih bolesnika možemo očekivati brži razvoj bolesti bez obzira na inicijalni uredan nalaz slikovnih metoda pa tako i planirati učestalost radioloških kontrola (34,118). HLA-DRB1* 08 nije bio pozitivan kod naših ispitanika koji su imali ERA i uveitis, ali ispitivana skupina za relevantnost ovog podatka je premala. Jedna djevojčica s ERA-om imala je lokus HLA-DRB1* 07 i HLA- B27. Kod nje je, prema literaturi, prisutan veći rizik za razvoj drugih podvrsta JIA-a (117). U studiji su ispitanici s rizičnim lokusima imali promjene na MR-u u području vratne kralježnice bez obzira na opseg kliničke slike, te bez obzira na manjak

podataka iz literature smatram da je kod njih potrebno ranije uključiti MR dijagnostiku u praćenje bolesti.

Protektivne lokuse HLA-DRB1* 04 i 07 imalo je 17 bolesnika, od čega HLA-DRB1* 04 osmero djece s ERA, a HLA-DRB1* 07 sedmero djece s ERA, jedno s pJIA-om i jedna djevojčica sa psorijatičnim JIA-om. Svi ovi bolesnici imali su uredan nalaz RTG-a i MR-a, čime je potvrđena protektivna uloga ovih lokusa (34).

HLA-A2 je pozitivan u 59,7% ispitanika, što je u skladu s podacima da je zastupljen u 30% bijele rase. U usporedbi s RTG i MR nalazima vidi se slaba pozitivna korelacija s ankilozom apofizarnih zglobova i subluksacijom atlantoaksijalnog zgloba: Temeljem te korelacije može se povući paralela o ovom čimbeniku kao rizičnom i u našoj skupni, osobito za razvoj ireparabilnih promjena, iako je većina bolesnika s ERA-om, za koju nije dokazano u literaturi da je povezana s HLA-A2 (38). U korištenju dijagnostičkih metoda ne treba zanemariti niti činjenicu da što je više pozitivnih rizičnih lokusa, veća je mogućnost da će se bolest razviti ranije i u većem opsegu (119).

Specijalistica fizikalne medicine objektivizirala je tijekom kliničkog pregleda vratne kralježnice simptome mjerenjem indeksa inklinacije, reklinacije i sagitalne gibljivosti unutar 48 sati u odnosu na radiološki pregled (84). Statistička analiza pokazala je da postoji pozitivna korelacija između RTG nalaza atlantoaksijalne subluksacije i svih zadanih indeksa. Takav rezultat govori u prilog tvrdnji da je mjerenje ovih indeksa pokazatelj kroniciteta bolesti i ograničene funkcije vratne kralježnice, ali ne daje podatke o akutnim ili ranim promjenama vratne kralježnice u sklopu JIA-a. U do sada objavljenoj literaturi ne postoje podaci o korelaciji mjerenih indeksa i faze bolesti. Time naši rezultati pokazuju da klinički pregled fizijatra u koji je uključeno mjerenje ovih indeksa u velikoj mjeri prepoznaje kronične promjene u sklopu JIA-a, o čemu do sada u literaturi nije bilo objavljenih podataka.

Analizirajući radiološke nalaze, ukupno je bio 21 bolesnik s pozitivnim radiološkim nalazom na RTG snimkama, od čega osamnaest bolesnika s ERA-om, dva sa psorijatičnim artritismom i jedan s RF+ JIA-om. Najčešći patološki nalaz je gubitak fiziološke vratne lordoze, koji je potvrđen u 19 bolesnika. Bolesnik s RF+ pJIA-om s izravnanjem fiziološke lordoze između ostalih tegoba žalio se i na bolove u vratu. Objе bolesnice sa psorijatičnim artritismom i izravnanjem fiziološke lordoze nisu se žalile na tegobe u vratu, ali je pri kliničkom pregledu specijalistice fizikalne medicine uočen LROM. Od 16 bolesnika s ERA-om desetero je imalo simptome povezane s vratnom kralježnicom (LROM, bolove u vratu ili klinički blagi tortikolis),

dok ih se šestoro nije žalilo na tegobe u vratu niti su imali pozitivan klinički nalaz. Upravo ovih šestoro ERA bolesnika bilo je u skupini do 16 godina. Izravnanje vratne lordoze je nespecifičan radiološki znak jer su razlozi za razvoj gubitka fiziološke vratne lordoze mnogobrojni, a najčešći razlog nije reumatske prirode. U literaturi nema jasnih podataka o povezanosti gubitka vratne lordoze i JIA-a. Upalne promjene u sklopu reumatske bolesti dječje dobi prema dosadašnjim podacima u literaturi rijetko su uzrok gubitka fiziološke vratne lordoze u odnosu na druge uzroke u općoj populaciji, ističući posttraumatski razlog kao najčešći (87,120). Ipak, nalaz izravnanja vratne lordoze ističe se među ispitanicima, a 13 ispitanika upravo u skupini starijoj od 16 godina ima pozitivan ili anamnestički i/ili klinički nalaz, što je i pokazala klaster analiza grupiranja pojedinih nalaza dobivenih RTG snimkom u kojoj se kao zaseban klaster izdvaja izravnanje fiziološke lordoze. Stoga ne treba zanemariti ovakav nalaz, osobito ako je klinički nalaz pozitivan, a bolesnik stariji od 16 godina. Na ovakav stav upućuju i studije provedene u odrasloj populaciji, koje ističu važnost korelacije radiološkog prikaza s kliničkom prezentacijom bolesti (121,122). Izuzev izravnanja fiziološke lordoze, ostale promjene na RTG snimkama su klaster analizom grupirane zajedno u zasebnu skupinu.

Od ostalih nalaza na RTG snimkama osamnaestogodišnji bolesnik s RF+ pJIA-om imao je atlantoaksijalnu subluksaciju, smanjenu mineralizaciju, izravnanje fiziološke lordoze i ankilozu apofizarnih zglobova, koje su ireparabilne promjene. Kod tog bolesnika na MR-u je bio pozitivan nalaz atlantoaksijalne subluksacije i koštano edema uz vidljivu postkontrastnu imbibiciju istog, sugerirajući istovremeno prisutne i reparable promjene, što je u skladu s njegovom podvrstom JIA-a. Također, kod jednog bolesnika s ERA-om bio je pozitivan RTG nalaz na promjenu koštane strukture u vidu periartikularne smanjene mineralizacije uz apofizarne zglobove, što upućuje na koštani edem, koji je potvrđen MR pregledom uz vidljivu postkontrastnu imbibiciju. Ovakav nalaz RTG-a govori u prilog reverzibilnim promjenama, koje je potvrdio MR nalaz. Iz ova dva primjera razvidno je da RTG nalaz treba potvrditi MR nalazom s kontrastom, osobito kod bolesnika kod kojih već postoje ireparabilne promjene i na osnovu RTG nalaza ne možemo procijeniti postojanje reverzibilnih promjena.

S obzirom na postavljene kriterije, niti kod jednog bolesnika nije otkrivena fraktura kralješka, ankiloza trupova, atlantoaksijalna luksacija, panus ili destrukcija dens aksisa na RTG snimkama kao promjene koje se javljaju kao kronične ireverzibilne komplikacije bolesti. Ireverzibilne promjene u vidu ankiloze apofizarnih zglobova i subluksacije atlantoaksijalnog zgloba detektirane su jedino kod bolesnika s RF+ JIA-om, dok smo kod svih ostalih ispitanika dokazali da bolesnici, isključujući RF+ JIA bolesnika, s dijagnozom JIA postavljenom unutar

tri godine od početka tegoba, imaju isključivo reverzibilne promjene JIA-a u području vratne kralježnice vidljive na RTG snimkama, a izravnanje fiziološke lordoze izdvaja se kao najčešći nalaz. U literaturi ne postoje podaci o ulozi izravnanja fiziološke lordoze na RTG snimkama niti u JIA-u općenito niti u podvrstama JIA-a. Izravnanje fiziološke lordoze navodi se kao jedna od promjena u bolesnika s cervikalnim artritismom, i to prvenstveno u bolesnika s već razvijenim cervikalnim artritismom, najčešće u bolesnika s pJIA-om (32,86).

Analizom podataka dobivenih MR-om 40 bolesnika je imalo pozitivan MR nalaz. Najčešći nalaz je bio gubitak fiziološke vratne lordoze, zabilježen u 17 bolesnika, međutim treba naglasiti da je svega šestoro bolesnika starijih od 16 godina. Razlika između RTG-a (13 bolesnika) i MR-a (6 bolesnika) pozitivnog nalaza izravnanja fiziološke vratne lordoze u djece starije od 16 godina može biti posljedica namještanja bolesnika tijekom snimanja te elastičnosti ligamentarnog sustava u toj životnoj dobi. RTG snimka u neutralnom položaju snima se stojeći, kada vratna kralježnica zauzima fiziološki položaj, dok tijekom snimanja MR-a bolesnik leži. Samim time, ova se dva rezultata ne mogu međusobno uspoređivati. Drugi razlog je dob i vrijeme muskuloskeletalnog sazrijevanja bolesnika. Iako podaci u literaturi određuju da je dobna granica za procjenu patološkog izravnavanja lordoze iznad 16 godina, moramo uzeti u obzir i fiziološka odstupanja pojedinih bolesnika kada interpretiramo nalaz (17,121). Ipak, klaster analiza grupiranja nalaza ističe izravnanje fiziološke lordoze kao zasebnu skupinu. Stoga, vodeći se podacima za odraslu populaciju, gubitak vratne lordoze nekom radiološkom metodom postaje relevantan nalaz za JIA u trenu kada se detektira s još nekim drugim patološkim promjenama istom metodom, osobito kada se radi o reparabilnim promjenama poput koštanog edema, sinovitisa, tendinitisa, entezitisa ili atlantoaksijalne subluksacije. Tada MR nalaz indirektno upućuje na slabljenje ligamentarnog sustava, što posljedično dovodi do izravnavanja vratne lordoze (122). Od šest bolesnika jedan je RF+ pJIA, dok su ostali s dijagnozom ERA-a. Jedini dvojbena nalaz je u jednog bolesnika s ERA-om koji ima samo izravnanje fiziološke lordoze dok ostali imaju patološke nalaze u vidu sinovitisa, entezitisa i izljeva unutar apofizarnih zglobova ili atlantoaksijalnog zgloba.

U osmoro bolesnika na MR vidi se atlantoaksijalna subluksacija. U tri od četiri bolesnika s dijagnozom ERA-a nađene su promjene poput panusa, destrukcije densa te sinovitisa i entezitisa u apofizarnom i atlantoaksijalnom zglobu. U dvije bolesnice sa psorijatičnim artritismom subluksacija je bila jedini nalaz. U bolesnika s RF- JIA-om uočen je edem oko apofizarnih zglobova. U bolesnika s RF+ pJIA-om viđene su već opisane promjene, u sklopu kojih je i subluksacija atlantoaksijalnog zgloba. U literaturi ne postoje dostupni podaci

o učestalosti subluksacije u pojedinim podskupinama JIA-a. Prema Hospachu i sur., promjene atlantoaksijalnog zgloba razvijaju se 1,7 godina od početka bolesti, i to ako se ona prezentira simptomima u području vratne kralježnice (86). Ograničenje Hospachove studije, koja je jedna od rijetkih koje se bave artritism vratne kralježnice u pedijatrijskoj populaciji, je to što je retrospektivna. U našoj studiji ispitanici koji su imali pozitivan nalaz s dijagnozom psorijatičnog artritisa i ERA-a pregledani su u razdoblju kraćem od 1,7 godina od postavljanja dijagnoze. Dvoje bolesnika s pozitivnim nalazom i dijagnozom pJIA-a pregledani su u razdoblju dužem od 1,7 godina. U našem istraživanju uočili smo da se promjene vide u znatno kraćem vremenskom periodu u odnosu na podatke u literaturi, osobito u četiri bolesnika s ERA-om koji su se ili žalili na tegobe ili/i imali pozitivan klinički nalaz. U bolesnika sa psorijatičnim artritism MR pregled vratne kralježnice bio je pozitivan 2 mjeseca i 13 mjeseci od postavljanja dijagnoze uz subklinički tijek bolesti. Niti jedna se nije žalila na tegobe s vratnom kralježnicom u vrijeme radiološke dijagnostike, a kod dvije je bio pozitivan klinički nalaz specijalistice fizikalne medicine. Takav nalaz sugerira da se promjene vratne kralježnice ipak događaju ranije, da ne moraju imati manifestnu kliničku sliku i da se mogu dokazati slikovnim metodama poput MR-a.

Šestoro bolesnika je na MR-u imalo promjene koštane strukture. Dvoje bolesnika s ERA-om imali su edem kosti prvenstveno oko apofizarnih zglobova i u području spinzonog nastavka, dok su smanjenu mineralizaciju imali po jedan bolesnik s RF- i RF+ pJIA-om. Po jedan bolesnik s ERA-om imao je destrukciju densa i formirani panus, uz koje je viđen i edem kosti i sinovitis atlantoaksijalnog zgloba. Koštane promjene kao pojam obuhvaćaju vrlo širok spektar patoloških promjena kosti. U ovom istraživanju smo se orijentirali na koštane promjene povezane s reumatskim bolestima poput edema kosti, smanjene mineralizacije, panusa i koštane destrukcije. Naše istraživanje potvrdilo je prisutnost reparabilne promjene poput edema kosti, ireparabilne promjene poput difuzno smanjene mineralizacije i destrukcije kosti, kao i promjene u akutnoj uznapredovaloj fazi bolesti poput panusa. Edem kosti izdvaja se kao jedini nalaz promjene koštane strukture u skupini bolesnika s ERA-om sugerirajući reparabilne promjene, za razliku od bolesnika s pJIA koji imaju već ireparabilne promjene poput smanjene mineralizacije, panusa i koštane destrukcije (5,78,86). Pozitivan nalaz MR-om otkrivene destrukcije densa u bolesnika s ERA-om sugerira odgođenu dijagnozu jer je anamnestički dobiven podatak o nespecifičnim simptomima koji traju već dulje vrijeme, dok je drugi bolesnik imao pozitivan HLA-DRB* 1 11, koji je loš prognostički čimbenik (39). U konačnici, razvidno je da su u ranoj fazi bolesti u odnosu na druge ispitivane promjene koštane promjene rjeđe.

U bolesnika s ERA-om kod kojeg je MR-om otkriven panus, dijagnoza je postavljena 13 mjeseci prije učinjenog RTG i MR pregleda. Taj bolesnik ima pozitivne HLA-DRB1* 11 i 08, što su lokusi koji su loši prognostički čimbenici. Pozitivnost HLA-DRB1* 11 i 08 lokusa kod ovog bolesnika je potvrdila podatke u literaturi jer već u ranoj fazi bolesti ima vrlo izražene uznapredovale, ali još uvijek reverzibilne, promjene atlantoaksijalnog zgloba (39).

Ankilozu apofizarnih zglobova na MR-u ima bolesnik s RF+ pJIA-om, koja je bila vidljiva i na RTG-u. Ovakav nalaz, s obzirom na opseg promjena prvenstveno koštanih struktura, može sugerirati da je kod bolesnika koji su razvili ireparabilne promjene RTG snimka dovoljno informativna i prva je metoda izbora u radiološkoj dijagnostici (123). Međutim, s obzirom na to da je ovaj bolesnik bio simptomatski, važno je naglasiti da je uz ireparabilne promjene, nalaz MR-a vratne kralježnice ukazivao na reparabilne promjene u vidu edema kosti i postkontrastne imbibicije, uz razvoj lateralne subluksacije atlantoaksijalnog zgloba s izljevom i sinovitisom.

Nakon aplikacije kontrastnog sredstva sedmero bolesnika je imalo pozitivan nalaz entezitisa i /ili sinovitisa, dok se kod jednog imbibirao panus, a kod troje koštani edem. Prema podacima dostupnima u literaturi, kod bolesnika s ERA-om unutar dvije do tri godine od postavljene dijagnoze, osobito ako imaju pozitivan MR za sakroileitis, dolazi do propagacije bolesti na ostale dijelove aksijalnog skeleta (53,124), a zahvaćenost vratne kralježnice u JIA-u u kasnoj fazi bolesti može biti po život opasno stanje. Naime, upalne promjene koje se u sklopu JIA-a mogu se razviti i na vratnoj kralježnici i njihova progresija dovodi do niza neuroloških simptoma i zbivanja zbog kompresije na neuralne strukture i tako mogu ugroziti život bolesnika (94,95,97). Postkontrastna imbibicija ističe se i kao zasebni klaster u klaster analizi grupiranja nalaza dobivenih RTG-om i MR-om (Slika 26). Takav dendogram ističe da postkontrastna imbibicija doprinosi dijagnostici JIA-a, osobito u području vratne kralježnice. Uloga aplikacije kontrastnog sredstva takvom analizom kao i u usporedbi s ostalim dobivenim podacima opravdana je u MR dijagnostici promjena u sklopu JIA-a, jer se entezitis, sinovitis i panus sa sigurnošću prepoznaju tek na postkontrastnim presjecima. Svi ispitanici primili su kontrastno sredstvo odobreno za primjenu u dječjoj dobi od rođenja, za koje do sada nije bilo podataka u literaturi da se taloži u organima, s naglaskom na mozak. Iako je primjena kontrastnog sredstva opravdana u aktivnoj bolesti, osobito s vidljivim promjenama, još uvijek se raspravlja treba li i u mirnoj fazi bolesti davati kontrastno sredstvo (125,126).

JIA je sistemska bolest. U velikom broju slučajeva prva manifestacija je bol u zglobovima. Poznato je da se osim zahvaćenosti muskuloskeletalnog sustava u JIA-u mogu razviti i ekstra-

artikularne manifestacije bolesti. U skupini ispitanika troje ih je imalo ekstra-artikularnu manifestaciju bolesti - jedan bolesnik imao je upalnu bolest crijeva, a dvoje bolesnika preboljelo je uveitis. Analizirajući njihove radiološke nalaze, u dvoje bolesnika (u jednog s upalnom bolesti crijeva i u jednog s uveitisom) na MR-u je detektirana atlantoaksijalna subluksacija s edemom kosti i postkontrastnom imbibicijom, dok je treći imao uredan nalaz RTG-a i MR-a.

Smrtnost od JIA-a u Europi je ispod 1%, ali je glavni problem ograničena funkcija pojedinih zglobova, što smanjuje kvalitetu života i uzrokuje cjeloživotni invaliditet (32). Prema McErlene i sur. (127), prve tri godine od postavljanja dijagnoze JIA-a vrlo su važne za vertikalni rast djeteta. U tom razdoblju mogu se dogoditi poremećaji koji utječu na vertikalni rast i time na daljnji razvoj bolesti i na kvalitetu života djeteta. Studijom smo potvrdili da većina naših bolesnika unutar tri godine nema teže komplikacije JIA-a u području vratne kralježnice, ali da postoji mogući dodatni rizični čimbenik povezan s HLA-om, osobito DRB 01* 11 i 08 budući da bolesnici s ovim pozitivnim lokusima imaju ekstenzivnije promjene u MR nalazu u odnosu na druge ispitanike uz uredan RTG nalaz.

Naši rezultati pokazali su da je više od polovice bolesnika s pozitivnim MR nalazom imalo tegobe unatrag godinu dana, a reparabilne promjene pojavljuju se ranije nego u dosad objavljenim podacima u literaturi, koja navodi najranije prepoznavanje oko 15 mjeseci od postavljanja dijagnoze (53,124). Studijom je pokazano da promjene u području vratne kralježnice postoje već u ranoj fazi bolesti, na što ukazuju pozitivni nalazi bolesnika kod kojih je pozitivan MR nalaz mjesec dana od postavljanja dijagnoze bez obzira na simptome.

Iako promjene na vratnoj kralježnici mogu uzrokovati ozbiljna kronična oštećenja, naša studija statistički nije opravdala uporabu MR-a kao prve metode izbora za dijagnosticiranje ranog artritisa vratne kralježnice. Glavno ograničenje našeg istraživanja je mali uzorak za svaku pojedinu podvrstu JIA-a, što onemogućuje precizniju statističku analizu. Prepreku predstavlja i dostupnost i cijena MR pretrage, koja je znatno skuplja i manje dostupna u odnosu na RTG. Primjena kontrastnog sredstva isključivo je rezervirana za MR pretragu i sa sobom nosi određene rizike: od nelagode za bolesnika zbog postavljanja venskog puta do moguće alergijske reakcije na kontrastno sredstvo. Ne treba ni zanemariti činjenicu da za razliku od RTG snimke, za koju je potrebno nekoliko minuta, MR pregled traje u prosjeku oko 40 minuta. Međutim, bez obzira na ograničenja studije, činjenica da je 40 bolesnika imalo pozitivan MR nalaz ističe da vratna kralježnica kao dijagnostički cilj u djece s JIA-om, osobito s ERA-om, ne smije biti zanemarena. U eri dostupne terapije došlo je vrijeme za primjenu T2T, te je potrebno revidirati nomenklaturu i klasifikaciju JIA-a, osobito kako bi se klasificirale promjene u području

kralježnice. Utvrđivanje dijagnoze JIA-a u ranoj fazi bolesti, stupnja proširenosti bolesti i određivanje podvrste JIA-a imaju važnu ulogu, posebno uvođenjem strategije T2T u svakodnevnu praksu. U cilju standardizacije dijagnostičkih kriterija i boljeg klasificiranja promjena pomoću jedinstvenog bodovnog sustava i dalje ostaje otvoreno pitanje kako rane promjene u JIA-u, osobito u području vratne kralježnice, utječu na razvoj bolesti i klasifikaciju podvrsta bolesnika s JIA-om.

Potvrdili smo da se reverzibilne promjene ipak ranije i u većem broju bolesnika vide MR-om, bez obzira na mali broj ispitanika u svakoj podvrsti JIA-a, zbog čega se nije mogla dokazati statistička značajnost. Ipak, ističu se podaci o povezanosti reparabilnih promjena (poput koštanog edema, atlantoaksijalne subluksacije i postkontrastne imbibicije) kao najučestalijih nađenih promjena, što upućuje da djeca imaju aktivnu bolest u ranoj fazi JIA-a koja se može vidjeti MR-om.

7. ZAKLJUČCI:

1. U studiji su ispitanici s rizičnim HLA-lokusima imali promjene na MR-u u području vratne kralježnice bez obzira na opseg kliničke slike. Ukupan postotak djece s pozitivnim HLA-B27 bio je manji u odnosu na do sada objavljene podatke u literaturi za našu populaciju. MR nalaz u HLA-B27 bolesnika bio je pozitivan u polovice, i to prvenstveno na reparabilne promjene, bez vidljivih promjena na RTG-u. U bolesnika s pozitivnim HLA-DRB1* 08 uočen je pozitivan nalaz MR-a na panus s atlantoaksijalnom subluksacijom, s postavljenom dijagnozom unutar godine dana. Smatram da je kod njih potrebno ranije uključiti MR dijagnostiku u praćenje bolesti.
2. Pozitivan ANA nalaz pokazao je statistički značajnu povezanost s kroničnim promjenama na RTG nalazima i ankilozom apofizarnih zglobova i na MR i na RTG nalazu. Nije pronađena korelacija ranih ili akutnih zbivanja s vrijednostima ANA-e.
3. Rezultati su pokazali da klinički pregled u koji je uključeno mjerenje zadanih indeksa inklinacije, reklinacije i sagitalne gibljivosti u velikoj mjeri prepoznaje kronične promjene u sklopu JIA-a, o čemu do sada u literaturi nije bilo objavljenih podataka, ali ne igra važnu ulogu u ranom otkrivanju bolesti.
4. Ukupno je bio 21 bolesnik s pozitivnim radiološkim nalazom na RTG snimkama. Na RTG kod svih ispitanika, isključujući RF+ JIA bolesnika, vidljive su isključivo reverzibilne promjene, a izravnanje fiziološke lordoze izdvaja se kao najčešći nalaz.
5. Ukupno je bilo 40 bolesnika s pozitivnim nalazom MR-a. Uz izravnanje fiziološke lordoze bile su vidljive promjene poput sinovitisa, entezitisa, koštanog edema, izljeva u zglobovima i postkontrastne imbibicije. Time smo pokazali da većina ispitanika (njih 64%) ima promjene vidljive na MR pregledu vratne kralježnice u početku bolesti bez obzira na opseg tegoba u području vratne kralježnice.
6. U našem istraživanju uočili smo da se na MR-u promjene na atlantoaksijalnom zglobovima vide u znatno kraćem vremenskom razdoblju u odnosu na podatke u literaturi. Koštane promjene vide se rjeđe u odnosu na druge ispitivane promjene. Postkontrastna imbibicija prisutna je u trećini pozitivnih MR nalaza. Ovakvi rezultati sugeriraju da se promjene vratne kralježnice ipak događaju ranije te da ne moraju imati manifestnu kliničku sliku i da se mogu dokazati slikovnim metodama poput MR-a uz uredan RTG nalaz.
7. Razvidna je superiornost MR-a kao dijagnostičke metode u odnosu na RTG. Na RTG-u se (isključujući izravnanje vratne lordoze) samo u jednog bolesnika mogao vidjeti

nalaz koji sugerira na rane, reparabilne promjene, i to prvenstveno vezane za smanjenu periartikularnu koštanu mineralizaciju, za razliku od MR-a, na kojem se utvrdilo postojanje sinovitisa, entezitisa, izljeva u zglobovima, koštanog edema, postkontrastne imbibicije. Ako je RTG nalaz pozitivan, treba potvrditi MR nalaza s kontrastom, osobito kod bolesnika kod kojih već postoje ireparabilne promjene.

8. Potvrđeni rezultati s negativnim RTG i pozitivnim MR nalazom vratne kralježnice za rane promjene vratne kralježnice obuhvaćaju 19% bolesnika u skupini s pozitivnim nalazom MR-a. Takav rezultat, osobito kod bolesnika sa subkliničkim tijekom bolesti, otvara nova pitanja i nameće potrebu za daljnjim istraživanjima.
9. Naši rezultati pokazali su da je više od polovice bolesnika s pozitivnim MR nalazom imalo tegobe unatrag godinu dana, da promjene u području vratne kralježnice postoje već u ranoj fazi bolesti, a reparabilne promjene vidljive na MR-u pojavljuju se ranije nego u dosad objavljenim podacima u literaturi bez obzira na simptome.
10. Naša studija statistički nije opravdala uporabu MR-a kao prve metode izbora za dijagnosticiranje ranog artritisa vratne kralježnice. Glavno ograničenje našeg istraživanja je mali uzorak za svaku pojedinu podvrstu JIA-a, što onemogućuje precizniju statističku analizu.
11. Činjenica da je 40 bolesnika imalo pozitivan MR nalaz ističe da vratna kralježnica kao dijagnostički cilj u djece s JIA-om, osobito s ERA-om, ne smije biti zanemarena. U eri dostupne terapije došlo je vrijeme za primjenu T2T, te je potrebno revidirati nomenklaturu i klasifikaciju JIA-a, osobito kako bi se klasificirale promjene u području kralježnice.
12. U bolesnika s JIA-om i sumnjom na artritis vratne kralježnice predlažemo primjenu u ovoj studiji korištenog MR protokola bez obzira na kliničku manifestaciju bolesti. Protokol uključuje snimanje vratne kralježnice u neutralnom položaju primjenom protokola s faktorom razmaka 0: T₁ mjerena slika u sagitalnoj ravnini sa slojem debljine 3 mm, T₁ FS u sagitalnoj i koronarnoj ravnini sa slojem debljine 3 mm, T₂ mjerena slika u sagitalnoj ravnini, STIR mjerena slika u koronarnoj i sagitalnoj ravnini, te postkontrastno primjenom paramagnetskog kontrastnog sredstva (0,2 mg/kg) T₁ FS u sagitalnoj i koronarnoj ravnini sa slojem debljine 3 mm.
13. Ova studija predstavlja ideju racionalizacije uporabe MR-a u djece s JIA-om u ranoj fazi s naglaskom na zahvaćanje vratne kralježnice.

8. SAŽETAK

Juvenilni idiopatski artritis jedna je od najčešćih kroničnih bolesti dječje dobi s povišenim rizikom za smanjenje kvalitete života kao i nastanka invaliditeta. Promjene na vratnoj kralježnici uzrokovane ovom bolesti mogu biti i životno ugrožavajuće.

Ciljevi istraživanja: Ispitati postojanje promjena na vratnoj kralježnici MR-om uz aplikaciju kontrastnog sredstva prije nastupa promjena koje su vidljive RTG-om u djece s JIA-om u kojih simptomi vratne kralježnice traju do tri godine od postavljanja dijagnoze. Analizirati i usporediti radiološke nalaze, detektirati povezanost HLA-lokusa, ANA-e i RF-a s RTG-om i MR-om.

Materijali i metode: U istraživanje je bilo uključeno 62 bolesnika. Uspoređivane su promjene videne na RTG-u i MR-u međusobno i s podacima CHAQ-a, RF-a, ANA-e i nalazom HLA-a, te s indeksom inklinacije, reklinacije i sagitalne gibljivosti.

Rezultati: U ispitivanoj skupini distribucija djece po spolu pokazala je dvostruku dominaciju ženskog spola. Prevladavala su djeca s ERA-om (82,2%). Vrijednosti CHAQ-a ukazale su na zadovoljavajuće opće psihofizičko stanje djece. U sedam ANA pozitivnih bolesnika statistički je značajna povezanost s kroničnim promjenama na RTG-u i MR-u. Analizom HLA-lokusa, bio je manji udio pozitivnih HLA-B27 u odnosu na podatke opisane u literaturi, ali se lokus HLA-DRB1* 08 isticao s vrlo ranim i opsežnim promjenama na MR-u. Klinički pregled s mjerenjem zadanih indeksa prepoznaje jedino kronične promjene. Ukupno je bio 21 bolesnik s pozitivnim RTG i 40 s pozitivnim MR nalazom. Na RTG-u kod svih ispitanika, osim RF+ JIA bolesnika, bolesnici su imali isključivo reverzibilne promjene, a izravnjanje fiziološke lordoze izdvajalo se kao najčešći nalaz (90%). Na MR-u uz izravnjanje fiziološke lordoze bile su vidljive promjene poput sinovitisa, entezitisa, koštanog edema, izljeva u zglobovima i postkontrastne imbibicije. Gotovo dvije trećine ispitanika imalo je vidljive promjene na MR-u vratne kralježnice na samom početku bolesti bez obzira na klinički opseg tegoba, koje se ovom metodom opažaju ranije u usporedbi s RTG-om. Postkontrastna imbibicija bila je prisutna u trećine pozitivnih MR nalaza. Promjene vidljive na MR-u pojavljuju se ranije nego u do sada objavljenim podacima u literaturi, bez obzira na simptome, dok se na RTG snimkama dominantno vidi samo izravnjanje fiziološke lordoze. Glavno ograničenje našeg istraživanja bio je mali uzorak za svaku pojedinu podvrstu JIA-a, što je ograničilo precizniju statističku analizu.

Zaključak: Studija statistički nije opravdala uporabu MR-a kao prve metode izbora za dijagnosticiranje ranog artritisa vratne kralježnice. Ipak, uvjerljiva je prednost MR-a u odnosu

na RTG, jer se MR-om prepoznaju reverzibilne promjene prije te u većem opsegu nego RTG-om.

Ključne riječi: magnetska rezonancija, rendgenske snimke vratne kralježnice, juvenilni idiopatski artritis, vratna kralježnica

9. ABSTRACT

The Role of Magnetic Resonance Imaging in Detection Of Cervical Spine Changes In Patients With Juvenile Idiopathic Arthritis

Ana Tripalo Batoš

2020

Juvenile idiopathic arthritis is one of the most common chronic diseases of today, increasing the risk of loss of quality of life and eventual disability. Changes in the vertebral spine caused by this disease can also be life-threatening.

Objectives of the study: To examine the changes in the vertebral spine by MR with contrast medium application before the change is visible on X-ray in children with JIA that have developed symptoms correlated with cervical spine pathology. The aim was to analyze and compare radiological findings, detect the association of HLA-loci, ANA, and RF with X-rays and MRIs.

Materials and methods: 62 patients were included in the study. The changes seen on X-ray and MR were compared with each other, as well as with CHAQ, RF, ANA and HLA findings, and with the inclination, reclination, and sagittal mobility index.

Results: In the examined group, the distribution by gender showed a double dominance of females. Children with ERA were predominant (82.2%). CHAQ values showed an adequate level of psychophysical condition in children. In seven ANA-positive patients, there was a statistically significant correlation with chronic changes in X-ray and MR. Analysis of the HLA-locus showed that the frequency of positive HLA-B27 is lower than in the literature, but HLA-DRB1 * 08 emerged with very early positive and extensive changes on MR. Clinical examination with mobility indexes recognizes only chronic changes. A total of 21 patients had positive X-rays and 40 had positive MR findings. On X-ray in all subjects, excluding RF + JIA patients, patients had only reversible changes, and the loss of physiological lordosis appeared as the most common finding (90%). There were also other MR changes such as synovitis, enthesitis, bone edema, joint effusion, and postcontrast imbibition. Almost two-thirds of the subjects had changes visible on MR examination of the cervical spine already at the beginning of the disease, regardless of the extent of the symptoms, and the changes were seen earlier in relation to X-rays. Postcontrast imbibition was present in one-third of positive MR findings. The changes visible on MR appeared earlier than in the data published so far in the literature

regardless of the symptoms, while on X-rays only the loss of physiological lordosis is predominantly seen. The main limitation of our research is the small sample for each individual subtype of JIA, which precludes more accurate statistical analysis.

Conclusion: The study did not statistically justify the use of MR as the first method of choice for diagnosing early cervical arthritis. Nevertheless, the advantage of MR over X-ray is convincing, because MR recognizes reversible changes earlier and to a greater extent than X-rays.

10. POPIS LITERATURE

1. Questions and answers in MRI. Discovery of NMR. Dostupno na: <http://mriquestions.com/who-discovered-nmr.html>. Pristupljeno: 16. rujna 2018.
2. Wikipedija -Magnetska rezonancija. Dostupno na: https://hr.wikipedia.org/wiki/Magnetska_rezonancija. Pristupljeno: 3. svibnja 2018.
3. Fučkan I. Magnetska rezonancija - priprema i planiranje pregleda. 1. izd. Brkljačić B, Čikara I. (ur.). Zagreb: Tko zna zna; 2016.
4. Westbrook C. Handbook of MRI technique. 4. izd. Wiley-Blackwell; 2014; str.414.
5. Nusman CM, Rosendahl K, Maas M. MRI protocol for the assessment of juvenile idiopathic arthritis of the wrist: Recommendations from the OMERACT MRI in JIA Working Group and Health-e-Child. J Rheumatol. 2016;43(1):1257–8.
6. Frenzel T, Lengsfeld P, Schirmer H, Hütter J, Weinmann H-J. Stability of Gadolinium-Based Magnetic Resonance Imaging Contrast Agents in Human Serum at 37°C. Invest Radiol. 2008; 43(12):817–28.
7. Sherry AD, Caravan P, Lenkinski RE. Primer on gadolinium chemistry. J Magn Reson Imaging. 2009;30(6):1240–8.
8. Xia D, Davis RL, Crawford JA, Abraham JL. Gadolinium released from MR contrast agents is deposited in brain tumors: *in situ* demonstration using scanning electron microscopy with energy dispersive X-ray spectroscopy. Acta Radiol. 2010;51(10):1126–36.
9. Kanda T, Oba H, Toyoda K, Kitajima K, Furui S. Brain gadolinium deposition after administration of gadolinium-based contrast agents. Jpn J Radiol. 2016;34(1):3–9.
10. Sanyal S, Marckmann P, Scherer S, Abraham JL. Multiorgan gadolinium (Gd) deposition and fibrosis in a patient with nephrogenic systemic fibrosis -an autopsy-based review. Nephrol Dial Transplant. 2011;26(11):3616–26.
11. ESUR guidelines on Contrast Media - European Society of Urogenital Radiology. Dostupno na: <http://www.esur.org/guidelines/> Pristupljeno: 27. svibnja 2018.
12. Nardone B, Saddleton E, Laumann AE, Edwards BJ, Raisch DW, McKoy JM, i sur. Pediatric nephrogenic systemic fibrosis is rarely reported: a RADAR report. Pediatr

- Radiol. 2014;44(2):173–80.
13. Hoehn M, Emin Adin M, Zhang LJ, Guo BJ, Yang ZL. Gadolinium Deposition in Brain: Current Scientific Evidence and Future Perspectives. *Front Mol Neurosci*. 2018; 11:335.
 14. McDonald RJ, McDonald JS, Kallmes DF, Jentoft ME, Murray DL, Thielen KR, i sur. Intracranial Gadolinium Deposition after Contrast-enhanced MR Imaging. *Radiology*. 2015;275(3):772–82.
 15. Hrvatska agencija za lijekove i medicinske proizvode (HALMED). Obavijest o Provedbenoj odluci Europske komisije koja se odnosi na gadolinijska kontrastna sredstva. 2017. Dostupno na: <http://www.halmed.hr/Novosti-i-edukacije/Novosti/2017/Obavijest-o-Provedbenoj-odluci-Europske-komisije-koja-se-odnosi-na-gadolinijska-kontrastna-sredstva/1864/> Pristupljeno: 27. svibnja 2018.
 16. Food and Drug Administration. FDA Drug Safety Communication: FDA warns that gadolinium-based contrast agents (GBCAs) are retained in the body; requires new class warnings Dostupno na: <https://www.fda.gov/drugs/drug-safety-and-availability/fda-drug-safety-communication-fda-warns-gadolinium-based-contrast-agents-gbcas-are-retained-body>. Pristupljeno 27. svibnja 2018.
 17. Lustrin ES, Karakas SP, Ortiz AO, Cinnamon J, Castillo M, Vaheesan K, i sur. Pediatric Cervical Spine: Normal Anatomy, Variants, and Trauma. *RadioGraphics*. 2003;23(3):539–60.
 18. Keros P, Krmpotić Nemanjić J, Vinter I. Perovićeva anatomija čovjeka. U: Perovićeva anatomija čovjeka- sustav organa pokretanja. Tubaković M (ur.). Zagreb: A.G. Matoš; 1991, 32–40.
 19. Moorthy LN, Peterson MG, Hassett AL, Lehman TJ. Burden of childhood-onset arthritis. *Pediatr Rheumatol Online J*. 2010;8:20.
 20. Selvaag AM, Aulie HA, Lilleby V, Flatø B, Selvaag AM. Disease progression into adulthood and predictors of long-term active disease in juvenile idiopathic arthritis. *Ann Rheum Dis*. 2016;75:190–5.
 21. Consolaro A, Ruperto N, Filocamo G, Lanni S, Bracciolini G, Garrone M, i sur. Seeking insights into the Epidemiology, treatment and Outcome of Childhood Arthritis

- through a multinational collaborative effort: Introduction of the EPOCA study. *Pediatr Rheumatol Online J*. 2012;10(1):39.
22. Petty RE, Southwood TR, Manners P, Baum J, Glass DN, Goldenberg J, i sur. International League of Associations for Rheumatology classification of juvenile idiopathic arthritis: second revision, Edmonton, 2001. *J Rheumatol*. 2004;31(2):390–2.
 23. Weiss JE, Ilowite NT. Juvenile idiopathic arthritis. *Rheum Dis Clin North Am*. 2007;33(3):441–70.
 24. Jelušić M, Malčić I. *Pedijatrijska Reumatologija*. Jelušić, M, Malčić I (ur.). Zagreb: Medicinska naklada; 2014; str.169.
 25. Thierry S, Fautrel B, Lemelle I, Guillemin F. Prevalence and incidence of juvenile idiopathic arthritis: A systematic review. *Jt Bone Spine*. 2014;81(2):112–7.
 26. Harrold LR, Salman C, Shoor S, Curtis JR, Asgari MM, Gelfand JM, i sur. Incidence and prevalence of juvenile idiopathic arthritis among children in a managed care population, 1996-2009. *J Rheumatol*. 2013;40(7):1218–25.
 27. Ozen S, Karaaslan Y, Ozdemir O, Saatci U, Bakkaloglu A, Koroglu E, i sur. Prevalence of juvenile chronic arthritis and familial Mediterranean fever in Turkey: a field study. *J Rheumatol*. 1998;25(12):2445–9.
 28. Manners PJ, Diepeveen DA. Prevalence of juvenile chronic arthritis in a population of 12-year-old children in urban Australia. *Pediatrics*. 1996;98(1):84–90.
 29. Aaron S, Fraser PA, Jackson JM, Larson M, Glass DN. Sex ratio and sibship size in juvenile rheumatoid arthritis kindreds. *Arthritis Rheum*. 1985;28(7):753–8.
 30. Sullivan DB, Cassidy JT, Petty RE. Pathogenic implications of age of onset in juvenile rheumatoid arthritis. *Arthritis Rheum*. 1975;18(3):251–5.
 31. Orphanet: Enthesitis related juvenile idiopathic arthritis. Dostupno na: [orpha.net/consor/cgi-bin/Disease_Search.php?lng=EN&data_id=11715&Disease_Disease_Search_diseaseGroup=enthesitis-related-arthritis&Disease_Disease_Search_diseaseType=Pat&Disease\(s\)/group%20of%20diseases=Enthesitis-related-juvenile-idiopathic-arthritis&title=Enthesitis-related%20juvenile%20idiopathic%20arthritis&search=Disease_Search_Simple](http://orpha.net/consor/cgi-bin/Disease_Search.php?lng=EN&data_id=11715&Disease_Disease_Search_diseaseGroup=enthesitis-related-arthritis&Disease_Disease_Search_diseaseType=Pat&Disease(s)/group%20of%20diseases=Enthesitis-related-juvenile-idiopathic-arthritis&title=Enthesitis-related%20juvenile%20idiopathic%20arthritis&search=Disease_Search_Simple).

Pristupljeno: 22. travnja 2018.

32. Ključevšek D, Emeršič N, Toplak N, Avčin T. Clinical and MRI outcome of cervical spine lesions in children with juvenile idiopathic arthritis treated with anti-TNF α drugs early in disease course. *Pediatr Rheumatol Online J.* 2017;15(1):38.
33. Wong L, Jiang K, Chen Y, Jarvis JN. Genetic insights into juvenile idiopathic arthritis derived from deep whole genome sequencing. *Sci Rep.* 2017;7(1).
34. Hollenbach JA, Thompson SD, Bugawan TL, Ryan M, Sudman M, Marion M, i sur. Juvenile idiopathic arthritis and HLA class I and class II interactions and age-at-onset effects. *Arthritis Rheum.* 2010 J;62(6):1781–91.
35. Stanevicha V, Eglite J, Zavadska D, Sochnevs A, Lazareva A, Guseinova D, i sur. HLA B27 allele types in homogeneous groups of juvenile idiopathic arthritis patients in Latvia. *Pediatr Rheumatol Online J.* 2010;8:26.
36. Lockshin MD, Fotino M, Gough WW, Litwin SD. Ankylosing spondylitis and HL-A. A genetic disease plus? *Am J Med.* 1975;58(5):695–703.
37. Berntson L, Damgård M, Andersson-Gäre B, Herlin T, Nielsen S, Nordal E, i sur. HLA-B27 predicts a more extended disease with increasing age at onset in boys with Juvenile idiopathic arthritis. *J Rheumatol.* 2008;35(10):2055–61.
38. Hersh AO, Prahalad S. Immunogenetics of juvenile idiopathic arthritis: A comprehensive review. *J Autoimmun.* 2015;64:113–24.
39. Ombrello MJ, Remmers EF, Tachmazidou I, Grom A, Foell D, Haas J-P, i sur. HLA-DRB1*11 and variants of the MHC class II locus are strong risk factors for systemic juvenile idiopathic arthritis. *Proc Natl Acad Sci.* 2015;112(52):15970–5.
40. Sherry DD, Lawrence K, Jung M. Juvenile Idiopathic Arthritis: Practice Essentials, Background, Etiology and Pathophysiology. Dostupno na: <https://emedicine.medscape.com/article/1007276-overview#a5>. Pristupljeno: 12. travnja 2018.
41. Del Giudice E, Swart JF, Wulffraat NM. Juvenile idiopathic arthritis. U: Comorbidity in Rheumatic Diseases. 1. izd. El Miedany Y(ur.) Springer International Publishing AG; 2017; str.265–88.

42. Jelušić M. Comparison of Different Diagnostic Guidelines for the Diagnosis of Macrophage Activation Syndrome Complicating Systemic Juvenile Idiopathic Arthritis: Single Centre Experience. *Acta Clin Croat.* 2018;57(2):307–11.
43. Minoia F, Davì S, Horne A, Demirkaya E, Bovis F, Li C, i sur. Clinical features, treatment, and outcome of macrophage activation syndrome complicating systemic juvenile idiopathic arthritis: A multinational, multicenter study of 362 patients. *Arthritis Rheumatol.* 2014;66(11):3160–9.
44. Kauppi M, Sakaguchi M, Konttinen YT, Hämäläinen M. A new method of screening for vertical atlantoaxial dislocation. *J Rheumatol.* 1990;17(2):167–72.
45. Kauppi M, Sakaguchi M, Konttinen YT, Hämäläinen M, Hakala M. Pathogenetic mechanism and prevalence of the stable atlantoaxial subluxation in rheumatoid arthritis. *J Rheumatol.* 1996;23(5):831–4.
46. Laiho K, Savolainen A, Kautiainen H, Kekki P, Kauppi M. The cervical spine in juvenile chronic arthritis. *Spine J.* 2002;2(2):89–94.
47. Harjacek M, Ruperto N, Ostojic J, Bukovac LT. The Croatian version of the Childhood Health Assessment Questionnaire (CHAQ) and the Child Health Questionnaire (CHQ). *Clin Exp Rheumatol.* 2001;19(4):40–4.
48. Harjacek M, Lamot L, Lamot M, Vidovic M, Bosak EP, Bukovac LT, i sur. The Croatian version of the Juvenile Arthritis Multidimensional Assessment Report (JAMAR). *Rheumatol Int.* 2018;38:115–22.
49. Sršen S, Jelušić M. Kako poboljšati kvalitetu života djece s upalnim reumatskim bolestima. *Paediatr Croat Suppl.* 2019;61(1):56–60.
50. Beukelman T, Patkar NM, Saag KG, Tolleson-Rinehart S, Cron RQ, Dewitt M, i sur. 2011 American College of Rheumatology Recommendations for the Treatment of Juvenile Idiopathic Arthritis: Initiation and Safety Monitoring of Therapeutic Agents for the Treatment of Arthritis and Systemic Features. *Arthritis Care Res (Hoboken).* 2011;63(4):465–82.
51. Bukovac LT, Vidović M, Lamot L, Perica M, Harjaček M. [Guidelines on biologic drugs for the treatment of children with juvenile idiopathic arthritis (JIA)]. *Reumatizam.* 2013;60(1):57–66.

52. Wei JCC. Treat-to-Target in spondyloarthritis: Implications for clinical trial designs. *Drugs*. 2014;74(10):1091–6.
53. Pagnini I, Savelli S, Matucci-Cerinic M, Fonda C, Cimaz R, Simonini G. Early Predictors of Juvenile Sacroiliitis in Enthesitis-related Arthritis. *J Rheumatol*. 2010;37(11):2395–401.
54. Smitherman EA, Consolaro A, Morgan EM. Treat to target in juvenile idiopathic arthritis: challenges and opportunities. *Curr Treat Options Rheumatol*. 2018;4(1):29–43.
55. Ravelli A, Consolaro A, Horneff G, Laxer RM, Lovell DJ, Wulffraat NM, i sur. Treating juvenile idiopathic arthritis to target: Recommendations of an international task force. *Ann Rheum Dis*. 2018;77(6):819–28.
56. Martini A, Ravelli A, Avcin T, Beresford MW, Burgos-Vargas R, Cuttica R, i sur. Toward New Classification Criteria for Juvenile Idiopathic Arthritis: First Steps, Pediatric Rheumatology International Trials Organization International Consensus. *J Rheumatol*. 2019;46(2):190-7.
57. Ootobo TM, Conaghan PG, Maksymowych WP, Van Der Heijde D, Weiss P, Sudol-Szopinska I, i sur. Preliminary definitions for sacroiliac joint pathologies in the OMERACT juvenile idiopathic arthritis magnetic resonance imaging score (OMERACT JAMRIS-SIJ). *J Rheumatol*. 2019;46(9):1192–7.
58. Abelin-Genevois K, Idjerouidene A, Roussouly P, Vital JM, Garin C. Cervical spine alignment in the pediatric population: a radiographic normative study of 150 asymptomatic patients. *Eur Spine J*. 2014;23(7):1442–8.
59. Elhai M, Wipff J, Bazeli R, Freire V, Feydy A, Drape J -I., i sur. Radiological cervical spine involvement in young adults with polyarticular juvenile idiopathic arthritis. *Rheumatology*. 2013;52(2):267–75.
60. Kjellberg H, Pavlou I. Changes in the cervical spine of children with juvenile idiopathic arthritis evaluated with lateral cephalometric radiographs: A case control study. *Angle Orthod*. 2011;81(3):447–52.
61. Espada G, Babini JC, Maldonado-Cocco JA, García-Morteo O. Radiologic review: the cervical spine in juvenile rheumatoid arthritis. *Semin Arthritis Rheum*.

- 1988;17(3):185–95.
62. Sheybani EF, Khanna G, White AJ, Demertzis JL. Imaging of Juvenile Idiopathic Arthritis: A Multimodality Approach. *RadioGraphics*. 2013;33(5):1253–73.
 63. Damasio MB, Malattia C, Martini A, Tomá P. Synovial and inflammatory diseases in childhood: Role of new imaging modalities in the assessment of patients with juvenile idiopathic arthritis. *Pediatric Radiology*. 2010;40:985–98.
 64. Avenarius DMF, Ording Müller LS, Eldevik P, Owens CM, Rosendahl K. The paediatric wrist revisited-findings of bony depressions in healthy children on radiographs compared to MRI. *Pediatr Radiol*. 2012;42(7):791–8.
 65. Zhang T, Pope J. Cervical spine involvement in rheumatoid arthritis over time: Results from a meta-analysis. *Arthritis Res Ther*. 2015;17(1):148.
 66. Hensinger RN, DeVito PD, Ragsdale CG. Changes in the cervical spine in juvenile rheumatoid arthritis. *J Bone Joint Surg Am*. 1986;68(2):189–98.
 67. Endén K, Laiho K, Kautiainen H, Arkela-Kautiainen M, Belt E, Kauppi M. Subaxial cervical vertebrae in patients with juvenile idiopathic arthritis - Something special? *Jt Bone Spine*. 2009;76(5):519–23.
 68. Janow GL, Panghaal V, Trinh A, Badger D, Levin TL, Ilowite NT. Detection of active disease in juvenile idiopathic arthritis: Sensitivity and specificity of the physical examination vs ultrasound. *J Rheumatol*. 2011;38(12):2671–4.
 69. Nusman CM, Ording Muller L-S, Hemke R, Doria AS, Avenarius D, Tzaribachev N, i sur. Current Status of Efforts on Standardizing Magnetic Resonance Imaging of Juvenile Idiopathic Arthritis: Report from the OMERACT MRI in JIA Working Group and Health-e-Child. *J Rheumatol*. 2016;43(1):239–44.
 70. Ivanac G, Morović-Vergles J, Brkljačić B. Gray-scale and color duplex Doppler ultrasound of hand joints in the evaluation of disease activity and treatment in rheumatoid arthritis. *Croat Med J*. 2015;56(3):280–9.
 71. El-Banna HS, Nada DW, Hussein MS, Hablas SA, Darwish NF, Abu-Zaid MH, i sur. Role of musculoskeletal ultrasonography in the detection of subclinical synovitis in oligo and polyarticular juvenile idiopathic arthritis children. *Egypt Rheumatol*. 2019;41(2):151-5.

72. Basra HAS, Humphries PD. Juvenile idiopathic arthritis: What is the utility of ultrasound? Vol. 90, *British Journal of Radiology*. British Institute of Radiology; 2017.
73. Collado P, Vojinovic J, Nieto JC, Windschall D, Magni-Manzoni S, Bruyn GAW, i sur. Toward Standardized Musculoskeletal Ultrasound in Pediatric Rheumatology: Normal Age-Related Ultrasound Findings. *Arthritis Care Res*. 2016;68(3).
74. Colebatch-Bourn AN, Edwards CJ, Collado P, D'Agostino M-A, Hemke R, Jousse-Joulin S, i sur. EULAR-PreS points to consider for the use of imaging in the diagnosis and management of juvenile idiopathic arthritis in clinical practice. *Ann Rheum Dis*. 2015;74(11):1946–57.
75. Damasio MB, Horatio LT de, Boavida P, Lambot-Juhan K, Rosendahl K, Tomà P, i sur. Imaging in juvenile idiopathic arthritis (JIA): an update with particular emphasis on MRI. *Acta Radiol*. 2013;54(9):1015–23.
76. Gardner-Medwin JM, Killeen OG, Ryder CAJ, Bradshaw K, Johnson K. Magnetic resonance imaging identifies features in clinically unaffected knees predicting extension of arthritis in children with monoarthritis. *J Rheumatol*. 2006;33(11):2337–43.
77. Malattia C, Damasio MB, Pistorio A, Ioseliani M, Vilca I, Valle M, i sur. Development and preliminary validation of a paediatric-targeted MRI scoring system for the assessment of disease activity and damage in juvenile idiopathic arthritis. *Ann Rheum Dis*. 2011;70(3):440–6.
78. Østergaard M, Edmonds J, McQueen F, Peterfy C, Lassere M, Ejbjerg B, i sur. An introduction to the EULAR-OMERACT rheumatoid arthritis MRI reference image atlas. *Ann Rheum Dis*. 2005;64:3–7.
79. Anić B, Mayer M. Patogeneza reumatoidnog artritisa. *Reumatizam*. 2014;61(2):19–23.
80. Oei E, Wick M, Müller-Lutz A, Schleich C, Miese F. Cartilage Imaging: Techniques and Developments. *Semin Musculoskelet Radiol*. 2018;22(02):245–60.
81. Pasini AM, Marjanović J, Roić G, Dukarić N, Tripalo Batoš A, Bahtijarević Z, i sur. Melatonin as an alternative sedation method during magnetic resonance imaging in preschool children with musculoskeletal problems. *Eur J Pediatr*. 2018;177(9):1359–62.

82. Breton S, Jousse-Joulin S, Finel E, Marhadour T, Colin D, de Parscau L, i sur. Imaging Approaches for Evaluating Peripheral Joint Abnormalities in Juvenile Idiopathic Arthritis. *Semin Arthritis Rheum.* 2012;41(5):698–711.
83. Gutiérrez-Suárez R, Pistorio A, Cespedes Cruz A, Norambuena X, Flato B, Rumba I, i sur. Health-related quality of life of patients with juvenile idiopathic arthritis coming from 3 different geographic areas. The PRINTO multinational quality of life cohort study. *Rheumatology.* 2007;46(2):314–20.
84. Jajić I, Jajić Z. *Fizijatrijsko-reumatološka propedeutika.* 2. izd. Zagreb: Medicinska naklada; 2004.
85. Munir S, Patil K, Miller E, Uleryk E, Twilt M, Spiegel L, i sur. Juvenile idiopathic arthritis of the axial joints: A systematic review of the diagnostic accuracy and predictive value of conventional MRI. *Am J Roentgenol.* 2014;202(1):199–210.
86. Hospach T, Maier J, Müller-Abt P, Patel A, Horneff G, von Kalle T. Cervical spine involvement in patients with juvenile idiopathic arthritis - MRI follow-up study. *Pediatr Rheumatol.* 2014;12(1):1–7.
87. Been E, Shefi S, Soudack M. Cervical lordosis: the effect of age and gender. *Spine J.* 2017;17(6):880–8.
88. Colbert RA. Classification of juvenile spondyloarthritis: enthesitis-related arthritis and beyond. *Nat Rev Rheumatol.* 2010;6(8):477–85.
89. Ramanathan A, Srinivasalu H, Colbert RA. Update on juvenile spondyloarthritis. Dostupno na: <https://www.ncbi.nlm.nih.gov/pmc/articles/PMC3932443/pdf/nihms520674.pdf>. Pristupljeno: 21. listopada 2017.
90. Prutki M, Tambic Bukovac L, Jelusic M, Potocki K, Kralik M, Malcic I. Retrospective study of juvenile spondylarthropathies in Croatia over the last 11 years. *Clin Exp Rheumatol.* 2008;26(4):693–9.
91. Colebatch-Bourn AN, Edwards CJ, Collado P, D'Agostino M-A, Hemke R, Jousse-Joulin S, i sur. Clinical course and prognostic value of disease activity in the first two years in different subtypes of juvenile idiopathic arthritis. *Ann Rheum Dis.* 2010;72(2):363–8.

92. Consolaro A, Ruperto N, Filocamo G, Lanni S, Bracciolini G, Garrone M, et al. Seeking insights into the Epidemiology, treatment and Outcome of Childhood Arthritis through a multinational collaborative effort: Introduction of the EPOCA study. *Pediatr Rheumatol*. 2012;10(1):39.
93. Hodgson RJ, O'Connor P, Moots R. MRI of rheumatoid arthritis - Image quantitation for the assessment of disease activity, progression and response to therapy. *Rheumatology*. 2008;47:13–21.
94. Bland JH. Rheumatoid arthritis of the cervical spine. *Bull Rheum Dis*. 1967;18(2):471–6.
95. Bouchaud-Chabot A, Liote F. Cervical spine involvement in rheumatoid arthritis. A review. *Jt Bone Spine*. 2002;69(2):141–54.
96. Halla JT, Hardin JG, Vitek J, Alarcón GS. Involvement of the cervical spine in rheumatoid arthritis. *Arthritis Rheum*. 1989;32(5):652–9.
97. Neva MH, Myllykangas-Luosujärvi R, Kautiainen H, Kauppi M. Mortality associated with cervical spine disorders: a population-based study of 1666 patients with rheumatoid arthritis who died in Finland in 1989. *Rheumatology*. 2001;40(2):123–7.
98. Oda T, Fujiwara K, Yonenobu K, Azuma B, Ochi T. Natural course of cervical spine lesions in rheumatoid arthritis. *Spine*. 1995;20(10):1128–35.
99. Del Grande M, Del Grande F, Carrino J, Bingham CO, Louie GH. Cervical spine involvement early in the course of rheumatoid arthritis. *Semin Arthritis Rheum*. 2014;43(6):738–44.
100. Joaquim AF, Appenzeller S. Cervical spine involvement in rheumatoid arthritis - A systematic review. *Autoimmun Rev*. 2014;13(12):1195–202.
101. Kim HJ, Nemani VM, Riew KD, Brasington R. Cervical Spine Disease in Rheumatoid Arthritis: Incidence, Manifestations, and Therapy. *Curr Rheumatol Rep*. 2015;17(2):8–12.
102. Hemke R, Doria AS, Tzaribachev N, Maas M, van der Heijde DM, van Rossum MA. Selecting magnetic resonance imaging (MRI) outcome measures for juvenile idiopathic arthritis (JIA) clinical trials: first report of the MRI in JIA special interest group. *J Rheumatol*. 2014;41(2):354–8.

103. Hofer MF, Cimaz R. Is cervical spine involvement in juvenile polyarthritis under-recognized? *Rheumatology (Oxford)*. 2013;52(2):221–2.
104. Haapasaari J, Soini I, Kauppi M. MRI diagnosis and successful treatment of upper cervical spine synovitis in a patient with juvenile chronic arthritis. *Clin Exp Rheumatol*. 2002;20(2):256–7.
105. Potočki K. Slikovne metode u prikazu spondiloartritisa [Imaging in diagnostics of spondyloarthritis]. *Reumatizam*. 2011;58(2):57–60.
106. Oren B, Oren H, Osma E, Cevik N. Juvenile rheumatoid arthritis: cervical spine involvement and MRI in early diagnosis. *Turk J Pediatr*. 1996;38(2):189–94.
107. Younes M, Belghali S, Kriâa S, Zrour S, Bejia I, Touzi M, i sur. Compared imaging of the rheumatoid cervical spine: prevalence study and associated factors. *Joint Bone Spine*. 2009;76(4):361–8.
108. Weiss PF. Diagnosis and treatment of enthesitis related arthritis. *Adolesc Health Med Ther*. 2012;3:67–74.
109. Orphanet: Rheumatoid factor negative juvenile idiopathic arthritis. Dostupno na: [https://www.orpha.net/consor/cgi-bin/Disease_Search.php?lng=EN&data_id=11709&Disease_Disease_Search_diseaseGroup=Rheumatoid-factor-negative-juvenile-idiopathic-arthritis&Disease_Disease_Search_diseaseType=Pat&Disease\(s\)/group%20of%20diseases=Rheumatoid-factor-negative-juvenile-idiopathic-arthritis&title=Rheumatoid%20factor-negative%20juvenile%20idiopathic%20arthritis&search=Disease_Search_Simple](https://www.orpha.net/consor/cgi-bin/Disease_Search.php?lng=EN&data_id=11709&Disease_Disease_Search_diseaseGroup=Rheumatoid-factor-negative-juvenile-idiopathic-arthritis&Disease_Disease_Search_diseaseType=Pat&Disease(s)/group%20of%20diseases=Rheumatoid-factor-negative-juvenile-idiopathic-arthritis&title=Rheumatoid%20factor-negative%20juvenile%20idiopathic%20arthritis&search=Disease_Search_Simple). Pristupljeno: 26. studenoga 2018.
110. Gümüş D, Başaran Ö, Çakar N, Uncu N, Çelikel Acar B. Evaluation of childhood health assessment questionnaire in juvenile idiopathic arthritis: A single center experience from Turkey. *Arch Rheumatol*. 2015;30(1):57–62.
111. Weiss PF, Beukelman T, Schanberg LE, Kimura Y, Colbert RA. Enthesitis-related arthritis is associated with higher pain intensity and poorer health status in comparison with other categories of juvenile idiopathic arthritis: The Childhood Arthritis and Rheumatology Research Alliance Registry. *J Rheumatol*. 2012;39(12):2341–51.

112. Mahmud SA, Binstadt BA. Autoantibodies in the pathogenesis, diagnosis, and prognosis of juvenile idiopathic arthritis. *Front Immunol.* 2019;9(10):3168.
113. Lamot L, Vidović M, Perica M, Bukovac LT, Harjaček M. Genetska podloga različitih oblika spondiloartritisa [Genetic predisposition for various forms of spondyloarthritis]. *Reumatizam.* 2014;61(1):23–31.
114. Harjaček M, Lamot L, Tambić Bukovac L, Vidović M, Joos R. Juvenile Spondyloarthritis. U: *Challenges in Rheumatology.* 1.izd Rijeka: InTech, 2011; str. 89-128.
115. Zuber Z, Turowska-Heydel D, Sobczyk M, Chudek J. Prevalence of HLA-B27 antigen in patients with juvenile idiopathic arthritis. *Reumatologia.* 2015;53(3):125–30.
116. Packham JC, Hall MA. Long-term follow-up of 246 adults with juvenile idiopathic arthritis: Functional outcome. *Rheumatology.* 2002;41(12):1428–35.
117. Harjaček M, Margetić T, Kerhin-Brkljačić V, Martinez N, Grubić Z. HLA-B*27/HLA-B*07 in combination with D6S273-134 allele is associated with increased susceptibility to juvenile spondyloarthropaties. *Clin Exp Rheumatol.* 2008;26(3):498–504.
118. De Silvestri A, Capittini C, Poddighe D, Marseglia GL, Mascaretti L, Bevilacqua E, i sur. HLA-DRB1 alleles and juvenile idiopathic arthritis: Diagnostic clues emerging from a meta-analysis. *Autoimmun Rev.* 2017;16(12):1230–6.
119. Murray KJ, Moroldo MB, Donnelly P, Prahalad S, Passo MH, Giannini EH, i sur. Age-specific effects of juvenile rheumatoid arthritis-associated HLA alleles. *Arthritis Rheum.* 1999;42(9):1843–53.
120. Ghanem I, El Hage S, Rachkidi R, Kharrat K, Dagher F, Kreichati G. Pediatric cervical spine instability. *J Child Orthop.* 2008;2(2):71–84.
121. Lippa LL, Lippa LL, Cacciola F. Loss of cervical lordosis: What is the prognosis? *J craniovertebral junction spine.* 2017;8(1):9–14.
122. Weis EB, Boden SD, Wiesel SW. Abnormal magnetic-resonance scans of the cervical spine in asymptomatic subjects. *J of Bone Joint Surg Am.* 1991;73(7):1113
123. Marteau P, Adamsbaum C, Rossi-Semerano L, De Bandt M, Lemelle I, Deslandre C, i

- sur. Conventional radiography in juvenile idiopathic arthritis: Joint recommendations from the French societies for rheumatology, radiology and paediatric rheumatology. *Eur Radiol.* 2018;28(9):3963–76.
124. Fisher C, Ioannou Y, Hall-Craggs M, Sen D. Enthesitis Related Arthritis; a New Era of Understanding. *Ann Paediatr Rheum.* 2012;1:8–16.
125. Hemke R, Tzaribachev N, Barendregt AM, Merlijn van den Berg J, Doria AS, Maas M. Imaging of the knee in juvenile idiopathic arthritis. *Pediatr Radiol.* 2018;48(6):818-27.
126. Hemke R, Kuijpers TW, Nusman CM, Schonenberg-Meinema D, van Rossum MA, Dolman KM, i sur. Contrast-enhanced MRI features in the early diagnosis of Juvenile Idiopathic Arthritis. *Eur Radiol.*2015;25(11):3222–9.
127. McErlane F, Carrasco R, Kearsley-Fleet L, Baildam EM, Wedderburn LR, Foster HE, i sur. Growth patterns in early juvenile idiopathic arthritis: Results from the Childhood Arthritis Prospective Study (CAPS). *Semin Arthritis Rheum.* 2018;48(1):53–60.

11. ŽIVOTOPIS

Ana Tripalo Batoš, dr. med., specijalist radiologije, uži specijalist radiologije i neuroradiologije, rođena je 15. ožujka 1977. u Zagrebu. V. gimnaziju i Medicinski fakultet završila u Zagrebu. Diplomirala je 2001. Poslijediplomski studij Biomedicina i zdravstvo upisala je 2004. godine. Kao znanstveni novak sudjelovala je na projektu „Uloga trodimenzionalnog ultrazvuka u obradi i liječenju neplodnosti” na Odjelu za humanu reprodukciju, neplodnost i menopauzu, pod vodstvom doc. dr. sc. S. Kupešić, od 2001. do 2004. tijekom kojeg razdoblja je završila stručni poslijediplomski studij „Ultrasound in clinical medicine“. Specijalistički ispit iz radiologije položila je u lipnju 2010., a uži specijalistički ispit 2017. godine. Prve samostalne radiološke korake započela je na Zavodu za dijagnostičku i intervencijsku radiologiju Kliničkog bolničkog centra Sestre milosrdnice, a u veljači 2014. započinje s radom u Klinici za dječje bolesti na Zavodu za dječju radiologiju, gdje je i danas.

Kao predavač djeluje na Katedri za radiologiju pri Zdravstvenom veleučilištu i na Odsjeku za biologiju PMF-a te aktivno sudjeluje na brojnim tečajevima prve kategorije iz neuropedijatrije i radiologije.

Do sada je aktivno sudjelovala na više kongresa, tečajeva i radionica u zemlji i inozemstvu. Autor je i koautor više znanstvenih i stručnih radova iz različitih područja radiologije i ginekologije.

Član je Hrvatskog društva radiologa, Hrvatskoga društva za ultrazvuk u ginekologiji, Hrvatskoga liječničkog zbora, Europskoga društva radiologa, Europskoga društva neuroradiologa te je član i tajnik sekcije neuroradiologa pri Hrvatskom društvu radiologa.

PRILOZI

- **Upitnik o zdravlju djeteta**

UPITNIK O ZDRAVLJU DJETETA

CHILDHOOD HEALTH ASSESSMENT QUESTIONNAIRE

Cilj je upitnika saznati kako bolest utječe na svakodnevnu aktivnost Vašeg djeteta. Na kraju možete rukom dopisati komentare. Od ponuđenih odgovora odaberite onaj koji najbolje prikazuje kako je bilo Vašem djetetu tijekom prethodnog tjedna. Pri tome odaberite samo ona opažanja koja povezuju s artritisom. Ako nije ponuđen odgovarajući odgovor, odaberite onaj pod „nije primjenjivo“.

1. OBLAČENJE I SAMOSTALNA DJETETOVA BRIGA O SEBI: Je li Vaše dijete bilo samo sposobno:	BEZ poteškoća	S malo poteškoća	S puno poteškoća	Ne može samostalno	Nije primjenjivo
- Odjenuti se (uključujući i vezanje vezica, zakopčavanje dugmadi)					
- Nanijeti šampon po kosi					
- Skinuti čarape					
- Rezati nokte					
2. USTAJANJE:					
- Da li se Vaše dijete moglo samo ustati s niske stolice ili s poda?					
- Samo leći i ustati iz kreveta?					
3. HRANJENJE					
- Je li dijete samo moglo rezati meso?					
- Je li dijete samo moglo prinijeti čašu s napitkom samostalno do usta?					
- Otvoriti samostalno kutiju (npr. pahuljica)					
4. HODANJE:					
- Može li Vaše dijete samostalno hodati po ravnoj podlozi izvan kuće/stana?					
- Može li se popeti samostalno uz 5 stepenica?					

***OZNAČITE SVE NAPRAVE KOJE VAŠE DIJETE KORISTI KOD GORE OPISANIH AKTIVNOSTI:**

1. Naprave za oblačenje (ortopedske)	
2. Štap za hodanje	
3. Specijalni pribor za jelo, specijalno napravljenu olovku za pisanje	
4. Štaka za hodanje	
5. Specijalna stolica za sjedenje	
6. Invalidska kolica	
7. Ostalo	

*** OZNAČITE SVE SITUACIJE KOD KOJIH VAŠE DIJETE TREBA POMOĆ ZBOG ARTRITISA (UKLJUČUJUĆI I BOL)**

1. Oblačenje i osobna higijena	
2. Hranjenje	
3. Ustajanje	
4. Hodanje	

5. HIGIJENA:	bez poteškoća	s malo poteškoća	s puno poteškoća	ne može samostalno	nije primjenjivo
Je li Vaše dijete bilo samo sposobno:					
- Oprati i obrisati cijelo tijelo nakon kupanja/tuširanja?					
- Ući i izaći iz kade?					
- Sjesti na i ustati sa zahodske školjke/kahlice?					
- Oprati zube?					
- Počešljati kosu?					
6. DOSEZANJE PREDMETA:					
- Da li Vaše dijete može dohvatiti teži predmet (npr. igračku, knjigu) s visine iznad njegove/njene glave?					
- Može li podići predmet s poda?					
- Može li obući komad odjeće preko glave (npr. pulover)?					
- Okrenuti glavu tako da gleda što se nalazi iza njega/nje?					
7. HVATANJE:					
- Može li Vaše dijete pisati i/ili crtati olovkom/bojicom?					
- Može li otvoriti vrata automobila?					
- Može li otvoriti poklopac na posudi (na onoj na kojoj je taj poklopac već otvaran)?					
- Može li pustiti vodu na slavini i potom je zatvoriti?					
- Otvoriti vrata zakretanjem ručke?					
8. AKTIVNOST:					
- Može li Vaše dijete ići samostalno u trgovinu i obavljati slične aktivnosti?					
- Može li samostalno ući i izaći iz automobila?					
- Trčati?					
- Pomagati u kući (npr. iznijeti smeće, obrisati suđe i sl.)?					


***OZNAČITE SVE NAPRAVE KOJE VAŠE DIJETE KORISTI KOD GORE OPISANIH AKTIVNOSTI:**

1. Povišeno sjedište na toaletnoj školjci	
2. Ručka za pridržavanje uz kadu	
3. Sjedalo u kadi/tuš-kabini?	
4. Otvarač za lakše otvaranje posuda s poklopcem?	
5. Naprave za dosizanje predmeta	
6. Naprave za dosizanje u kupaonici	

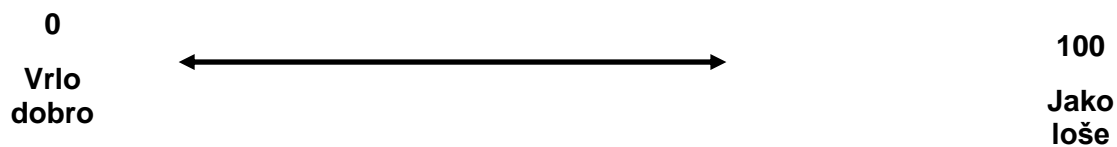
*** OZNAČITE SVE SITUACIJE KOD KOJIH VAŠE DIJETE TREBA POMOĆ ZBOG ARTRITISA (UKLJUČUJUĆI I BOL)**

1. Higijena	
2. Otvaranje posuda s poklopcem	
3. dosezanje stvari/predmeta	
4. pomoć pri jednostavnim zadacima u kući (npr. iznošenje smeća i sl.)	

BOL: Označite na donjoj skali razinu boli koju smatrate da je Vaše dijete imalo zbog artritisa prošli tjedan (raspon od 0=bez boli do 100= jako izražena bol)



OPĆA OCJENA: Uzimajući u obzir sve aspekte kojima artritis utječe na Vaše dijete, ocijenite njegovo/njeno stanje na liniji (raspon od 0= vrlo dobro do 100= jako loše)



KAKO IZRAČUNATI CHAQ:

1. Svaka od 8 sekcija dobiva bodove prema najvišem danom za to pitanje.
2. Bodovi su sljedeći:

bez poteškoća	S malo poteškoća	S puno poteškoća	Ne može samostalno	Nije primjenjivo
0	1	2	3	0

3. Na pitanja o pomoći/napravama - ako je označeno, onda se bodovi za sekciju na koju se pitanje odnosi povećava, i to:

- ako je ta sekcija dobila „0“, povisiti na „2“

- ako je ta sekcija dobila već „2“ ili „3“, ostaje joj taj broj koji je već dobila

4. Treba zatim zbrojiti bodove za svih 8 sekcija i podijeliti s 8, čime se dobije CHAQ skor (0-3)

Brzo računanje CHAQ skora:

0/8 = 0	1/8 = 0.125	2/8 = 0.25	3/8 = 0.375
4/8 = 0.5	5/8 = 0.625	6/8 = 0.75	7/8 = 0.875
8/8 = 1	9/8 = 1.125	10/8 = 1.25	11/8 = 1.375
12/8 = 1.5	13/8 = 1.625	14/8 = 1.75	15/8 = 1.875
16/8 = 2	17/8 = 2.125	18/8 = 2.25	19/8 = 2.375
20/8 = 2.5	21/8 = 2.625	22/8 = 2.75	23/8 = 2.875

$$24/8=3$$

- **Obavijest ispitanicima mlađima od 12 godina i roditeljima/starateljima ispitanika**



Klinika za dječje bolesti Zagreb

Children's Hospital Zagreb

Klaićeva 16, 10000 Zagreb

Tel: 46 00 111

Fax: 48 26 053

OBAVIJEST ISPITANICIMA MLAĐIMA OD 12 GODINA I RODITELJIMA/STARATELJIMA ISPITANIKA

Poštovani roditelji,

Molim Vas da pažljivo pročitate ovaj obrazac za pristanak za sudjelovanje Vašeg djeteta u istraživanju u kojem se objašnjava što ispitivanje uključuje. Ukoliko Vam bilo koji dio ovog obrasca nije jasan, molimo Vas da se obratite liječniku u ispitivanju, inženjeru radiologije ili medicinskoj sestri da Vam to objasni. Vaše sudjelovanje u ovom ispitivanju je dobrovoljno.

Ukoliko se odlučite da će Vaše dijete sudjelovati u ovom istraživanju, od Vas će se tražiti da potpišete ovaj obrazac i naznačite datum. Važno je da Vaše dijete i Vi razumijete što se od djeteta traži i da se slažete s navedenim. Dobit ćete kopiju ovog potpisanog obrasca da je sačuvate.

Pozivamo Vas da sudjelujete u znanstvenom istraživanju u sklopu kojeg će se magnetskom rezonancijom procijeniti promjene u koštanim i mekotkivnim strukturama vratne kralježnice kod Vašeg djeteta koje boluje od juvenilnog idiopatskog artritisa. Magnetska rezonancija je metoda kojom se mogu otkriti promjene u području vratne kralježnice ranije nego na rendgenskoj snimci. S obzirom na dugotrajnost bolesti bitno je imati informaciju o postojanju promjena na vratnoj kralježnici jer se na taj način može djelotvornije usmjeriti dijagnostički i terapijski postupak kod Vašeg djeteta.

Juvenilni idiopatski artritis je najčešća reumatska bolest u dječjoj dobi, a također jedna od najčešćih kroničnih bolesti djece, te važan uzrok invalidnosti ako se pravilno ne liječi. Cilj ovog

istraživanja jest kliničkim, laboratorijskim i radiološkim metodama (rendgenska snimka vratne kralježnice, magnetska rezonancija s kontrastnim sredstvom) utvrditi prisutnost promjena na vratnoj kralježnici.

Tijekom ovog istraživanja koristit će se standardni dijagnostički postupci: pregled pedijatra, pregled fizijatra, te slikovni prikaz kralježnice zbog bolnih leđa Vašeg djeteta. Slikovni prikaz kralježnice uključuje rendgensku snimku vratne kralježnice i magnetsku rezonanciju kralježnice s primjenom gadolinijskog kontrastnog sredstva koje nam omogućuje da vidimo rane promjene na kralježnici. Kontrastno sredstvo koje se primjenjuje u vrlo rijetkim situacijama izaziva alergijske reakcije ili nuspojave vezane za bubrege. Navedenim pretragama ne bi bilo ugroženo zdravlje ispitanika niti bi se njima utjecalo na tijek bolesti.

Vaš pristanak i djetetovo sudjelovanje je dobrovoljno i ako ne pristanete na sudjelovanje, neovisno o istraživanju, provodit će se dijagnostika, praćenje i liječenje JIA.

U slučaju pristanka nećete dobiti novčanu naknadu. Također možete tijekom istraživanja u bilo kojem trenutku pitati sve što Vas zanima, te u bilo kojem trenutku možete bez posljedica odustati.

Molimo Vas da tekst u nastavku pročitate svojem djetetu mlađem od 12 godina kako bi smanjili djetetovu uznemirenost, tjeskobu i strah tijekom i nakon provođenja određene pretrage.

Draga djeco,

boravak u bolnici za svakog je čovjeka nagla promjena svakodnevnog načina života. Tvoj dolazak u bolnicu je potreban i nužan zato da pokušamo otkriti da li postoje neke promjene na tvojem vratu koje te smetaju i otežavaju ti svakodnevne aktivnosti.

Kada stigneš u bolnicu prvo će liječnik razgovarati s tobom i tvojim roditeljima, a potom te pregledati u ustanoviti da li imaš bolna leđa. Kako bismo otkrili uzrok boli ići ćeš na snimanje vratne kralježnice rendgenom gdje će mama ili tata biti uz tebe. Dobit ćeš specijalnu „haljinicu“ koja se zove olovna pregača i služi da bi te zaštitila od nepotrebnog zračenja. Na oči ćeš dobiti mali povez, također zbog zaštite očiju od zračenja. Inženjer medicinske radiologije će ti pomoći da se pravilno namjestiš kako bi nam slika bila što bolja. Zatim će ti reći da budeš miran/mirna i nakon 3 sekunde zujanja rendgensko slikanje je gotovo.

Sljedeća pretraga na koju ideš se zove magnetska rezonancija. Aparat za magnetsku rezonanciju je aparat u koji ne ulaziš s metalnim predmetima kao što su autići, satovi, kemijske olovke, a upozori, molimo te, mamu/tatu da mobitele i kreditne kartice kao i metalne novce ostave vani jer će se inače zalijepiti za aparat pa nećemo moći slikati. Aparat izgleda kao veliki svemirski brod. Tvoj zadatak je da kad uz pomoć inženjera medicinske radiologije legneš u aparat budeš miran/mirna cijelo vrijeme snimanja. Mama ili tata mogu biti cijelo vrijeme uz tebe. S obzirom da je u aparatu bučno kao na nekoj utakmici dobit ćeš specijalne slušalice na uši da ti buka ne smeta. Slikanje traje oko 40 minuta. Jako je važno da izdržiš do kraja, ali ako ne možeš, pregled se može biti prekinuti u svakom trenutku.

U tvom slučaju je potrebno da se tijekom pretrage daje kontrastno sredstvo. Kontrastno sredstvo se daje na plastičnu cjevčicu koja će za vrijeme tvog boravka u bolnici stajati u krvnoj žili, a zove se „braunila“. „Braunilu“ će ti postaviti medicinska sestra prije ulaska u aparat. Kontrastno sredstvo je tekućina koja oboji bolna mjesta na tvojim zglobovima i mi ih onda snimamo aparatom za magnetsku rezonanciju. Negdje na polovici snimanja liječnik će otvoriti čepić na „braunili“ i staviti kontrastno sredstvo.

Nakon završenog snimanja gotovi smo sa svim pretragama. Izvadit ćemo „braunilu“ i možeš ići kući, a taj dan pij više tekućine kao bi to kontrastno sredstvo mokrenjem čim prije izašlo iz tijela jer ti više ne treba.

U svakom trenutku nam možeš postaviti pitanje, reći što ti nije jasno i što te zanima.

Molimo tebe da pristaneš, a tvoje roditelje da nam potpisivanjem ovih uputa daju svoj dobrovoljni pristanak na sudjelovanje u istraživanju kao i odobrenje da podatke koje prikupimo tijekom istraživanja koristimo i objavimo u znanstvenim časopisima. Tvoj identitet će biti zaštićen tj. nigdje se neće otkriti.

Za dodatna pitanja kao i pojave bilo kakvih smetnji o samom istraživanju možete se obratiti voditelju istraživanja dr. Ani Tripalo Batoš, osobno ili na 0914600289.

Zahvaljujemo što ste našli vremena pročitati ovu obavijest.

- **Informirani pristanak za roditelje/staratelje i djecu mlađu od 12 godina za sudjelovanje u istraživanju**

**INFORMIRANI PRISTANAK ZA ISPITANIKE (djeca mlađa od 12 godina) -
INFORMIRANI PRISTANAK RODITELJA/SKRBNIKA**

Ja _____, potvrđujem svojim potpisom da sam upoznat/a sa sadržajem i rizicima znanstvenog istraživanja te da u prisutnosti dolje potpisanih liječnika dajem pristanak da moje dijete _____ sudjeluje u znanstvenom istraživanju.

U Zagrebu, _____

Potpis roditelja/zakonskog skrbnika

Ime i prezime liječnika

Potpis liječnika

- **Suglasnost za sudjelovanje ispitanika mladih od 12 godina u istraživanju**



Klinika za dječje bolesti Zagreb

Children's Hospital Zagreb

Klaićeva 16, 10000 Zagreb

Tel: 46 00 111

Fax: 48 26 053

SUGLASNOST ZA SUDJELOVANJE ISPITANIKA MLADIH OD 12 GODINA U ISTRAŽIVANJU

**„Uloga magnetske rezonancije vratne kralježnice u ranom otkrivanju patoloških promjena
vratne kralježnice u bolesnika s juvenilnim idiopatskim artritismom“**

1. Potvrđujem da sam dana _____(upisati dan/mjesec/godinu) u Zagrebu pročitao/pročitala Obavijest za ispitanika za gore navedeno znanstveno istraživanje te sam imao/imala priliku postavljati pitanja.
2. Razumijem da je sudjelovanje mog djeteta/mog štićenika dragovoljno i da se iz sudjelovanja u istraživanju može povući u bilo koje vrijeme, bez navođenja razloga i bez ikakvih posljedica za svoje zdravstveno stanje ili pravni status.
3. Razumijem da medicinskoj dokumentaciji mog djeteta/mog štićenika pristup imaju samo odgovorne osobe, to jest voditelj istraživanja i njegovi suradnici te članovi Etičkog povjerenstva ustanove u kojoj se istraživanje obavlja i Etičkog povjerenstva koje je odobrilo ovo znanstveno istraživanje. Tim osobama dajem dopuštenje za pristup medicinskoj dokumentaciji mog djeteta/mog štićenika.

4. Pristajem da obiteljski liječnik mog djeteta/mog štićenika bude upoznat s njegovim sudjelovanjem u navedenom znanstvenom istraživanju.
5. Želim i pristajem da moje dijete/moj štićenik sudjeluje u navedenom znanstvenom istraživanju.

Ime i prezime ispitanika: (upisati štampanim slovima) _____

Ime i prezime roditelja /skrbnika: (upisati štampanim slovima) _____

Vlastoručni potpis roditelja/skrbnika: _____

Mjesto i datum: _____

Ime i prezime osobe koja je vodila postupak Obavijesti za ispitanika i Suglasnosti za sudjelovanje:
(upisati štampanim slovima) _____

Ime i prezime voditelja projekta: _____

Vlastoručni potpis: _____

Mjesto i datum: _____

- **Obavijest ispitanicima starijima od 12 godina i roditeljima/starateljima ispitanika**



Klinika za dječje bolesti Zagreb

Children's Hospital Zagreb

Klaićeva 16, 10000 Zagreb

Tel: 46 00 111

Fax: 48 26 053

OBAVIJEST ISPITANICIMA STARIJIMA OD 12 GODINA I RODITELJIMA/STARATELJIMA ISPITANIKA

Draga djeco i mladi,

Molimo Vas da pažljivo pročitate, ako treba i uz pomoć roditelja, ovaj obrazac za pristanak za sudjelovanje u istraživanju u kojem se objašnjava što ispitivanje uključuje. Ukoliko Vam bilo koji dio ovog obrasca nije jasan molimo Vas da se obratite liječniku u ispitivanju, inženjeru radiologije ili medicinskoj sestri da Vam to objasni. Vaše sudjelovanje u ovom ispitivanju je dobrovoljno.

Roditelji, ukoliko se odlučite da će Vaše dijete sudjelovati u ovom istraživanju od Vas će se tražiti da supotpisete ovaj obrazac i naznačite datum. Važno je da Vaše dijete i Vi razumijete što se od djeteta traži i da se slažete s navedenim. Dobit ćete kopiju ovog potpisanog obrasca da je sačuvate.

Pozivamo Vas da sudjelujete u znanstvenom istraživanju u sklopu kojeg će se magnetskom rezonancijom procijeniti promjene u koštanim i mekotkivnim strukturama vratne kralježnice kod Vašeg djeteta koje boluje od juvenilnog idiopatskog artritisa. Magnetska rezonancija je metoda kojom se mogu otkriti promjene u području vratne kralježnice ranije nego na rendgenskoj snimci. S obzirom na dugotrajnost bolesti bitno je imati informaciju o postojanju promjena na vratnoj kralježnici jer se na taj način može djelotvornije usmjeriti dijagnostički i terapijski postupak kod Vašeg djeteta.

Juvenilni idiopatski artritis je najčešća reumatska bolest u dječjoj dobi, a također jedna od najčešćih kroničnih bolesti djece, te važan uzrok invalidnosti ako se pravilno ne liječi. Cilj ovog

istraživanja jest kliničkim, laboratorijskim i radiološkim metodama (rendgenska snimka vratne kralježnice, magnetska rezonancija s kontrastnim sredstvom) utvrditi prisutnost promjena na vratnoj kralježnici.

Tijekom ovog istraživanja koristit će se standardni dijagnostički postupci: pregled pedijatra, pregled fizijatra, te slikovni prikaz kralježnice zbog bolnih leđa Vašeg djeteta. Slikovni prikaz kralježnice uključuje rendgensku snimku vratne kralježnice i magnetsku rezonanciju kralježnice s primjenom gadolinijskog kontrastnog sredstva koje nam omogućuje da vidimo rane promjene na kralježnici. Kontrastno sredstvo koje se primjenjuje u vrlo rijetkim situacijama izaziva alergijske reakcije ili nuspojave vezane za bubrege. Navedenim pretragama ne bi bilo ugroženo zdravlje ispitanika niti bi se njima utjecalo na tijek bolesti.

Vaše sudjelovanje je dobrovoljno i ako ne pristanete na sudjelovanje, neovisno o istraživanju, provodit će se dijagnostika, praćenje i liječenje JIA.

U slučaju pristanka nećete dobiti novčanu naknadu. Također možete tijekom istraživanja u bilo kojem trenutku pitati sve što Vas zanima, te u bilo kojem trenutku možete bez posljedica odustati.

Boravak u bolnici za svakog je čovjeka nagla promjena svakodnevnog načina života. Tvoj dolazak u bolnicu je potreban i nužan zato da pokušamo okriti da li postoje neke promjene na tvojem vratu koje te smetaju i otežavaju ti svakodnevne aktivnosti.

Kada stigneš u bolnicu prvo će liječnik razgovarati s tobom i tvojim roditeljima, a potom te pregledati u ustanoviti da li imaš bolna leđa. Kako bismo otkrili uzrok boli ići ćeš na snimanje vratne kralježnice rendgenom gdje će mama ili tata biti uz tebe. Dobit ćeš specijalnu „haljinicu“ koja se zove olovna pregača i služi da bi te zaštitila od nepotrebnog zračenja. Na oči ćeš dobiti mali povez, također zbog zaštite očiju od zračenja. Inženjer medicinske radiologije će ti pomoći da se pravilno namjestiš kako bi nam slika bila što bolja. Zatim će ti reći da budeš miran/mirna i nakon 3 sekunde zujanja rendgensko slikanje je gotovo.

Slijeća pretraga na koju ideš se zove magnetska rezonancija. Aparat za magnetsku rezonanciju je aparat u koji ne ulaziš s metalnim predmetima kao što su satovi, kemijske olovke, aparatići za zube, mobiteli, a upozori, molimo te, mamu/tatu da mobitele i kreditne kartice kao i metalne novce ostave vani jer će se inače zalijepiti za aparat pa nećemo moći slikati. Aparat izgleda

kao veliki svemirski brod. Tvoj zadatak je da kad uz pomoć inženjera medicinske radiologije legneš u aparat budeš miran/mirna cijelo vrijeme snimanja. Mama ili tata mogu biti cijelo vrijeme uz tebe. S obzirom da je u aparatu bučno kao na nekoj utakmici dobit ćeš specijalne slušalice na uši da ti buka ne smeta. Slikanje traje oko 40 minuta. Jako je važno da izdržiš do kraja, ali ako ne možeš, pregled se može biti prekinuti u svakom trenutku.

U tvom slučaju je potrebno da se tijekom pretrage daje kontrastno sredstvo. Kontrastno sredstvo se daje na plastičnu cjevčicu koja će za vrijeme tvog boravka u bolnici stajati u krvnoj žili, a zove se „braunila“. „Braunilu“ će ti postaviti medicinska sestra prije ulaska u aparat. Kontrastno sredstvo je tekućina koja oboji bolna mjesta na tvojim zglobovima i mi ih onda snimamo aparatom za magnetsku rezonanciju. Negdje na polovici snimanja liječnik će otvoriti čepić na „braunili“ i staviti kontrastno sredstvo.

Nakon završenog snimanja gotovi smo sa svim pretragama. Izvadit ćemo „braunilu“ i možeš ići kući, a taj dan pij više tekućine kao bi to kontrastno sredstvo mokrenjem čim prije izašlo iz tijela jer ti više ne treba.

U svakom trenutku nam možeš postaviti pitanje, reći što ti nije jasno i što te zanima.

Molimo tebe da pristaneš, a tvoje roditelje da nam potpisivanjem ovih uputa daju svoj dobrovoljni pristanak na sudjelovanje u istraživanju kao i odobrenje da podatke koje prikupimo tijekom istraživanja koristimo i objavimo u znanstvenim časopisima. Tvoj identitet će biti zaštićen tj. nigdje se neće otkriti.

Za dodatna pitanja kao i pojave bilo kakvih smetnji o samom istraživanju možete se obratiti voditelju istraživanja dr. Ani Tripalo Batoš, osobno ili na 0914600289.

Zahvaljujemo što ste našli vremena pročitati ovu obavijest.

- **Informirani i pristanak za roditelje/staratelje i djecu stariju od 12 godina za sudjelovanje u istraživanju**

INFORMIRANI PRISTANAK ZA ISPITANIKE (djeca starija od 12 godina)

Ja _____, potvrđujem svojim potpisom da sam upoznat/a sa sadržajem i rizicima znanstvenog istraživanja te da u prisutnosti dolje potpisanih liječnika i roditelja/skrbnika dajem pristanak za sudjelovanje u znanstvenom istraživanju.

U Zagrebu, _____

Potpis ispitanika

Ime i prezime liječnika

Potpis liječnika

INFORMIRANI PRISTANAK RODITELJA/SKRBNIKA

Ja _____, potvrđujem svojim potpisom da sam upoznat/a sa sadržajem i rizicima znanstvenog istraživanja te da u prisutnosti dolje potpisanih liječnika dajem pristanak da moje dijete _____ sudjeluje u znanstvenom istraživanju.

U Zagrebu, _____

Potpis roditelja/zakonskog skrbnika

Ime i prezime liječnika

Potpis liječnika

- **Suglasnost za sudjelovanje ispitanika starijih od 12 godina u istraživanju**



Klinika za dječje bolesti Zagreb

Children's Hospital Zagreb

Klaićeva 16, 10000 Zagreb

Tel: 46 00 111

Fax: 48 26 053

SUGLASNOST ZA SUDJELOVANJE ISPITANIKA STARIJIH OD 12 GODINA U ISTRAŽIVANJU

„Uloga magnetske rezonancije vratne kralježnice u ranom otkrivanju patoloških promjena vratne kralježnice u bolesnika s juvenilnim idiopatskim artritism“

1. Potvrđujem da sam dana _____(upisati dan/mjesec/godinu) u Zagrebu pročitao/la Obavijest za ispitanika za gore navedeno znanstveno istraživanje te sam imala priliku postavljati pitanja.
2. Razumijem da je moje sudjelovanje dobrovoljno i da se iz sudjelovanja u istraživanju mogu povući u bilo koje vrijeme, bez navođenja razloga i bez ikakvih posljedica za moje zdravstveno stanje ili pravni status.
3. Razumijem da mojoj medicinskoj dokumentaciji pristup imaju samo odgovorne osobe, to jest voditelj istraživanja i njegovi suradnici te članovi Etičkog povjerenstva ustanove u kojoj se istraživanje obavlja i Etičkog povjerenstva koje je odobrilo ovo znanstveno istraživanje. Tim osobama dajem dopuštenje za pristup mojoj medicinskoj dokumentaciji.
4. Pristajem da moj obiteljski liječnik (odnosno član obitelji) bude upoznat s mojim sudjelovanjem u navedenom znanstvenom istraživanju.
5. Želim i pristajem sudjelovati u navedenom znanstvenom istraživanju.

Ime i prezime ispitanika: (upisati štampanim slovima) _____

Vlastoručni potpis: _____

Mjesto i datum: _____

Ime i prezime roditelja /skrbnika: (upisati štampanim slovima) _____

Vlastoručni potpis: _____

Mjesto i datum: _____

Ime i prezime osobe koja je vodila postupak Obavijesti za ispitanika i Suglasnosti za sudjelovanje:
(upisati štampanim slovima) _____

Ime i prezime voditelja projekta: _____

Vlastoručni potpis: _____

Mjesto i datum: _____

- Službeni pristanak Zavoda za dječju radiologiju za MR pregled - standardizirani obrazac za sve bolesnike



KLINIKA ZA DJEČJE BOLESTI ZAGREB

Zavod za dječju radiologiju

Pročelnik: dr. Ana Tripalo Batoš, specijalist radiolog

Jedinica za magnetsku rezonanciju

Klaićeva 16, HR-10000 Zagreb, Tel: 01/46 00 234

SUGLASNOST ZA IZVEDBU MR PREGLEDA

Ime i prezime _____ Datum rođenja _____

Adresa _____ Visina _____ Težina _____

Ime i prezime roditelja/skrbnika _____ Telefon _____

Molimo Vas da pažljivo pročitate i odgovorite na sljedeća pitanja, zaokruživanjem ponuđenih odgovora.

O pažljivom ispunjavanju ovisi kvaliteta pretrage i sigurnost vašeg djeteta (Vaša).

1. Da li ste ikada bili operirani (roditelj/skrbnik) DA NE
 2. Da li je Vaše dijete ikad bilo operirano DA NE
 Ako DA, navedite vrstu kirurškog zahvata, datum i ustanovu _____

Ima li Vaše dijete:

a- srčani pacemaker?	DA	NE
b- umjetni srčani zalistak?	DA	NE
c- kirurške pločice, vijke?	DA	NE
d- očnu, zubnu ili protezu za uho, slušni aparat?	DA	NE
e- umjetne proteze, automatski potkožni injektor lijekova?	DA	NE
f- intramaternični uložak ili bilo kakav implantat?	DA	NE
g- stent (umjetna spirala unutar žile, uretera)?	DA	NE
3. Jeste li ikad imali metalno strano tijelo u bilo kojem dijelu tijela?	DA	NE
4. Jeste li trudni ili kod Vas postoji mogućnost trudnoće?	DA	NE
5. Jeste li alergični na lijekove ili kontrastna sredstva?	DA	NE
6. Bavite li se zanimanjem koje se odnosi na metalnu industriju?	DA	NE
7. Imate li zaostalih komadića metala u tijelu (gelera)?	DA	NE
8. Da li je Vaše dijete ikad bilo na pregledu MR-om?	DA	NE

Ako DA, koliko puta i u kojoj ustanovi? _____

Ukoliko Vi (roditelj/skrbnik) imate bilo što od gore navedenog, molimo Vas da o tome obavijestite radiološke tehnologe.

Ako ste na bilo koje pitanje odgovorili s DA, a imate pitanja ili nerazumijevanja, savjetujte se sa radiološkim tehnologom ili specijalistom radiologije prije ulaska u prostoriju magnetske rezonancije.

Sukladno članku 26. Zakona o zdravstvenoj zaštiti upoznat sam na meni razumljiv način s prirodom moje bolesti. Suglasan/na sam s očekivanim medicinski intervencijama potrebnim u obradi i liječenju moga djeteta (moje). Upoznat/a sam sa koristima i mogućim komplikacijama i neugodama predmnijevanih pretraga.

U svezi s navedenim, izričito navodim da sam suglasan/a da se kod moga djeteta (mene) izvede MR pregled.

Potvrđujem da su gore navedeni odgovori istiniti, te da sam, u slučaju medicinske indikacije, suglasan/a s primjenom intravenoznog kontrastnog sredstva, što i vlastoručno potpisujem.

Potpis roditelja/skrbnika _____ Datum _____

Potpis radiološkog tehnologa/ing.med. radiologije _____

Ispunjava osoblje JMR

eGFR _____ ml/min/1.73m²

Kreatinin _____ μmol/l

Kontrastno sredstvo _____ Količina _____ ml

Kontrast

aplicirao/la _____



KLINIKA ZA DJEČJE BOLESTI ZAGREB
Zavod za dječju radiologiju
Pročelnik: dr. Ana Tripalo Batoš, specijalist radiolog
Jedinica za magnetsku rezonanciju
Klaićeva 16, HR-10000 Zagreb, Tel: 01/46 00 234

Molim Vas da detaljno pročitate, te ih se u cijelosti pridržavate.

Na pregled obvezno ponesite:

1. Propisanu uputnicu liječnika opće prakse.
Uputnica treba biti čitljivo i pravilno ispisana, sa svim popunjenim identifikacijskim rubrikama (s unešenim brojem Vašega dopunskog osiguranja). Ukoliko nemate dopunsko zdravstveno osiguranje, participirate 15% od ukupne cijene pregleda.
2. Svu medicinsku dokumentaciju, te slike svih prethodno učinjenih slikovnih pretraga (RTG, UZV, CT i MR).
U slučaju da ne priložite medicinsku dokumentaciju, pretraga neće biti učinjena.
3. Čitljivo ispunjenu suglasnost za izvedbu MR pregleda.

Radi magnetskog polja, bolesnici koji se podvrgavaju ovome pregledu, ne smiju u sebi imati ugrađene metalne predmete, kao što su srčani zalisci, ugrađene razne elektronske naprave, metalne pločice, vijke i spirale iza operacija, umjetne usadke, krhotine metala, slušni aparat.

Pregled ne preporučamo trudnicama u prva tri mjeseca trudnoće, osim ako nije nužno potrebno.

Tijek pretrage

Pregled se obavlja u posebnome prostoru i traje oko pola sata. Za to vrijeme pacijent leži na stolu za pretrage.

Pregled je bezbolan i ne uključuje ionizirajuće zračenje.

Tijekom pretrage možete osjetiti toplinu na koži i lagano se znojiti. To je normalno.

Budite opušteni i potpuno mirni, naime svaki Vaš pokret remeti kvalitetu slike.

Cijelo vrijeme pregleda mi Vas pratimo na ekranu, čujemo Vas i vidimo.