

Histološka evaluacija tkiva nakon laparoscopske cistektomije zbog endometrioma jajnika

Šamec, Iva

Master's thesis / Diplomski rad

2020

Degree Grantor / Ustanova koja je dodijelila akademski / stručni stupanj: **University of Zagreb, School of Medicine / Sveučilište u Zagrebu, Medicinski fakultet**

Permanent link / Trajna poveznica: <https://um.nsk.hr/um:nbn:hr:105:343505>

Rights / Prava: [In copyright](#) / [Zaštićeno autorskim pravom.](#)

Download date / Datum preuzimanja: **2025-01-14**



Repository / Repozitorij:

[Dr Med - University of Zagreb School of Medicine Digital Repository](#)



SVEUČILIŠTE U ZAGREBU

MEDICINSKI FAKULTET

Iva Šamec

**Histološka evaluacija tkiva nakon
laparoskopske cistektomije zbog
endometrioma jajnika**

DIPLOMSKI RAD



Zagreb, 2020.

Ovaj diplomski rad je izrađen na Zavodu za ginekološku kirurgiju u Klinici za ženske bolesti i porode, KBC Zagreb pod vodstvom mentora doc. dr. sc. Maria Ćorića i predan na ocjenu u akademskoj godini 2019./2020.

SADRŽAJ

SAŽETAK

SUMMARY

1. UVOD.....	1
2. HIPOTEZA.....	3
3. CILJEVI RADA.....	3
4. PACIJENTI I METODE.....	4
5. REZULTATI.....	5
6. DISKUSIJA.....	7
7. ZAKLJUČAK.....	9
8. ZAHVALA.....	10
9. LITERATURA.....	11
10. ŽIVOTOPIS.....	14

SAŽETAK

Histološka evaluacija tkiva nakon laparoskopske cistektomije jajnika zbog endometrioma

Iva Šamec

Endometriom je pojam koji se odnosi na endometriozu jajnika. To su jedne od najčešćih cističnih tvorbi koje se nalaze intraoperacijski na jajniku. Simptomi karakteristični za endometriozu općenito su dismenoreja, dispareunija, te bolovi u zdjelici koji nisu povezani s menstruacijom. Razvojem kirurških tehnika laparoskopska cistektomija postaje metoda prvog izbora u liječenju endometrioma, a najčešće korištena minimalno invazivna metoda je ekscizija ciste, ljuštenje, odnosno "stripping" tehnikom.

Cilj ovog rada je dokazati da je udio zdravog tkiva jajnika veći u histološki analiziranim uzorcima nakon cistektomije zbog endometrioma nego nakon cistektomije zbog druge etiologije te ukazati na važnost laparoskopske tehnike, iskustva operatera, ali i opravdanosti operacijskog zahvata u pacijentica s endometriomima jajnika.

U analizu je uključeno 676 pacijentica s prosječnom dobi od 31,4 godine koje su nakon kliničke dijagnoze ciste jajnika podvrgnute laparoskopskoj cistektomiji u razdoblju od siječnja 2014. godine do listopada 2019. godine.

Rezultati su pokazali da 84,5% uzoraka nakon laparoskopske cistektomije endometrioma sadrži malo zdravog tkiva jajnika. U 30,5% slučajeva nakon cistektomije cista jajnika zbog druge etiologije u uzorku nema zdravog tkiva jajnika.

Na kraju možemo zaključiti da je u uzorcima nakon laparoskopske cistektomije endometrioma vidljivo više zdravog tkiva jajnika nego u uzorcima nakon laparoskopske cistektomije zbog cista druge etiologije.

Ključne riječi: endometriom, cistektomija, pričuva jajnika

SUMMARY

Histological evaluation of the tissue after laparoscopic cystectomy of the ovary due to endometrioma

Iva Šamec

Endometriomas are a common cause of gynecologic morbidity and the most common ovarian cysts encountered during surgery. The main symptoms that patients encounter is pain like dysmenorrhea, dyspareunia and pelvic pain that is not associated with menstruation. With the development of a surgical techniques, laparoscopic cystectomy remains the first-line of treatment for endometriotic cysts. The most common minimal invasive method is the cyst excision by stripping.

Aim of this study was to prove that the share of healthy ovarian tissue is higher in histological analysis of samples after cystectomy due to endometrioma than after cystectomy due to other etiologies. Moreover, to point out the importance of laparoscopic technique, operator experience and also the justification of surgery in patients with ovarian endometrioma.

The study included 676 patients with age mean of 31.4 years which underwent laparoscopic cystectomy in period from January 2014 to October 2019 after the clinical diagnose of ovarian cysts.

Results showed that 84.5% of samples after laparoscopic cystectomy of the endometrioma contain small portion of normal ovarian tissue. In 30.5% of samples after cystectomy of other etiologies cysts there is no ovarian tissue present.

In conclusion, samples after laparoscopic cystectomy of endometrioma contain more normal ovarian tissue than samples after laparoscopic cystectomy due to cysts of other etiologies.

Keywords: endometrioma, cystectomy, ovarian reserve

1. UVOD

1.1 Endometrioza

Endometrioza je kronična ginekološka bolest koju karakterizira prisutnost tkiva endometrija izvan maternice. Ovaj poremećaj povezan je s neplodnošću putem različitih patofizioloških procesa koji ometaju normalnu funkciju jajnika i bolovima u zdjelici, a javlja se u 6-10% opće ženske populacije(1,2).

1.2 Endometriomi

Pojava tkiva endometrija na jajniku- endometriomi, javljaju se u 17-44% pacijenata s endometriozaom i čine 35% svih benignih cista jajnika(3). Točan uzrok nastanka endometrioma je nepoznat, ali postoji nekoliko teorija nastanka endometrioma od kojih je teorija retrogradne menstruacije najviše prihvaćena.(4) Zbog cikličkog krvarenja u okolno tkivo 80% slučajeva endometrioma se manifestira bolnim menstruacijama, a u 30% slučajeva dispareunijom te bolovima u zdjelici koji nisu povezani s menstruacijom.(5)

1.4 Pričuva jajnika

Smanjena pričuva jajnika glavni je problem u pacijentica s neplodnošću povezanom s endometriomima(6). Incidencija ekscizije tkiva jajnika tijekom operacije endometrioma je veća nego u slučaju ostalih cista jajnika.(7) To može biti povezano s etiologijom ciste koja se najčešće povezuje s teorijom retrogradne menstruacije kada se stanice endometrija implantiraju na površinu jajnika. Pretpostavlja se da ciklička krvarenja i deskvamacija endometrija na površini jajnika dovodi do adhezija između jajovoda i zdjeličnog peritoneuma nakon čega slijedi invaginacija korteksa jajnika, tako da je endometriom ustvari pseudocista(8,9). Zbog toga stijenka takve pseudociste često sadrži zdrave folikule koji budu resecirani zajedno s endometriomom(10).

1.3 Indikacije za operaciju endometrioma

Kirurška ekscizija standardni je pristup u liječenju brzorastućih endometrioma te velikih endometrioma osobito ako su prisutni pridruženi simptomi bolova u zdjelici i neplodnost. Polazno kirurško načelo je izbjeći pretjerano oštećenje zdravog tkiva jajnika kako bi se održala pričuva jajnika kod žena u reproduktivskoj dobi. Kako bi se pažljivo razmotrila

mogućnost oštećenja pričuve jajnika tijekom kirurškog uklanjanja endometrioma i prednostima operacije u smislu ublažavanja boli te stope trudnoće, razvijen je MISE score (Multiparametric score for Indication to Surgery for Endometriomas) kojim se procjenjuju indikacije za operaciju endometrioma. Prema MISE score indikacije za operaciju su endometriomi veći od 10 cm, jaki bolovi, neplodnost te atipičan prikaz endometrioma tijekom ultrazvučnog prikaza(11,12). Kod asimptomatskih neplodnih pacijentica, osobito pacijentica iznad 35.godine života sa smanjenom pričuvom jajnika, bilateralnim endometriomima ili s prethodnim kirurškim liječenjem, neposredan prelazak na IVF izbjegava rizike povezane s kirurškim liječenjem i smanjuje vrijeme za postizanje trudnoće u pacijentica. Za simptomatske pacijentice s očuvanom pričuvom jajnika, jednostranim cistama i ultrazvučnim karakteristikama koje upućuju na malignitet indiciran je kirurški zahvat u liječenju endometrioma(13).

1.5 Tehnike operiranja

Zlatni standard u liječenju endometrioma jajnika je laparoskopna cistektomija. Nakon pristupanja endometriomu on može biti aspiriran, kapsula može biti uklonjena ekscizijom ("stripping") ili se može ablacijom ukloniti pomoću lasera ili koagulacijom. Cilj svih ovih kirurških tehnika je smanjiti simptome, mogućnost ponovne pojave endometrioma te pozitivno utjecati na plodnost pacijentica. Najčešća minimalno invazivna metoda liječenja endometrioma je ekscizija kapsule "stripping" tehnikom. Smatra se da je ovaj način liječenja, zbog smanjene stope recidiva i poslijeoperacijski veće stope trudnoća, najbolji način liječenja endometrioma(11). Način hemostaze bipolarnom elektrokoagulacijom ili laparoskopno šivanje nakon uklanjanja stijenke endometrioma također može utjecati na pričuvu jajnika. Bipolarna elektrokoagulacija dovodi do termičkog oštećenja normalnog tkiva jajnika i krvnih žila. Postoperacijski nastaju adhezije i ožiljci koji utječu na cirkulaciju krvi u jajnicima što dovodi do ireverzibilnog oštećenja pričuve jajnika. Korištenjem broja antralnih folikula, najčešće korištenog kliničkog testa za kontrolu pričuve jajnika, laparoskopno šivanje ostatnog tkiva jajnika zbog očuvanja pričuve jajnika i krvne opskrbe ima prednost pred elektrokoagulacijom. Nedostaci laparoskopnog šivanja su teži operacijski postupak i dulje vrijeme hemostaze, pa je takav način uvjetovan iskustvom i izvježbanošću kirurga (14,15).

2. HIPOTEZA

U histološki analiziranim uzorcima nakon laparoskopskih cistektomija zbog endometrioma jajnika značajno je više zdravog tkiva jajnika nego u uzorcima nakon laparoskopskih cistektomija druge etiologije.

3. CILJEVI RADA

Cilj ovog rada je dokazati da je udio zdravog tkiva jajnika veći u histološki analiziranim uzorcima nakon cistektomije zbog endometrioma nego nakon cistektomije zbog druge etiologije.

Također, cilj je ukazati na važnost laparoskopske tehnike, iskustva operatera, ali i opravdanost operacijskog zahvata u pacijentica s endometriomima jajnika.

4. PACIJENTI I METODE

4.1 Pacijenti

U istraživanje je uključeno 676 pacijentica u dobi od 15 do 50 godina s prosječnom dobi od 31,40 godina koje su nakon kliničke dijagnoze unilateralnih ili bilateralnih cista jajnika podvrgnute laparoskopskoj cistektomiji u razdoblju od siječnja 2014. godine do listopada 2019. godine. Endometriomi su se u 22.9% pacijentica pojavili bilateralno dok su u 77.1% slučajeva bili unilateralni. Na temelju histološke procjene uzoraka utvrđeno je 771 endometriotičnih cista i 59 neendometriotičnih cista.

4.2 Metode

Kriteriji kojima su se uzorci isključivali iz analize bili su: pacijentice koje su prethodno bile operirane zbog ciste na jajniku (cistektomirane) te pacijentice kojima je učinjena adnektomija zbog ciste sa ili bez histerektomije. Uzorci izvađenog tkiva razvrstani su prema patohistološkoj dijagnozi cista jajnika i količini tkiva jajnika koje se nalazilo u uzorcima tkiva nakon laparoskopske cistektomije. Količina tkiva jajnika u uzorcima podijeljena je u tri skupine: uzorak bez tkiva jajnika, malo tkiva jajnika i puno tkiva jajnika u uzorku.

U analizi rezultata korišten je χ^2 Pearsonov test.

5. REZULTATI

Analiza prikupljenih podataka pokazala je da se u 84,5% slučajeva nakon ekscizije endometrioma nalazi malo zdravog tkiva jajnika u uzorku. U 12,2% uzoraka pronađeno je puno tkiva jajnika, a 3,2% uzoraka bilo je bez tkiva jajnika. Kod neendometriotičnih cista najviše je uzoraka (59,3%) također sadržavalo malo tkiva jajnika u uzorku. Nadalje, 30,5% uzoraka bilo je bez tkiva jajnika, a 10,2% uzoraka sadržavalo je puno tkiva jajnika. Podjela endometriotičnih i neendometriotičnih cista po kategorijama količine tkiva jajnika prikazana je u tablici 1.

Tablica 1. Proporcije udjela ostatnog tkiva jajnika s obzirom na vrstu ciste

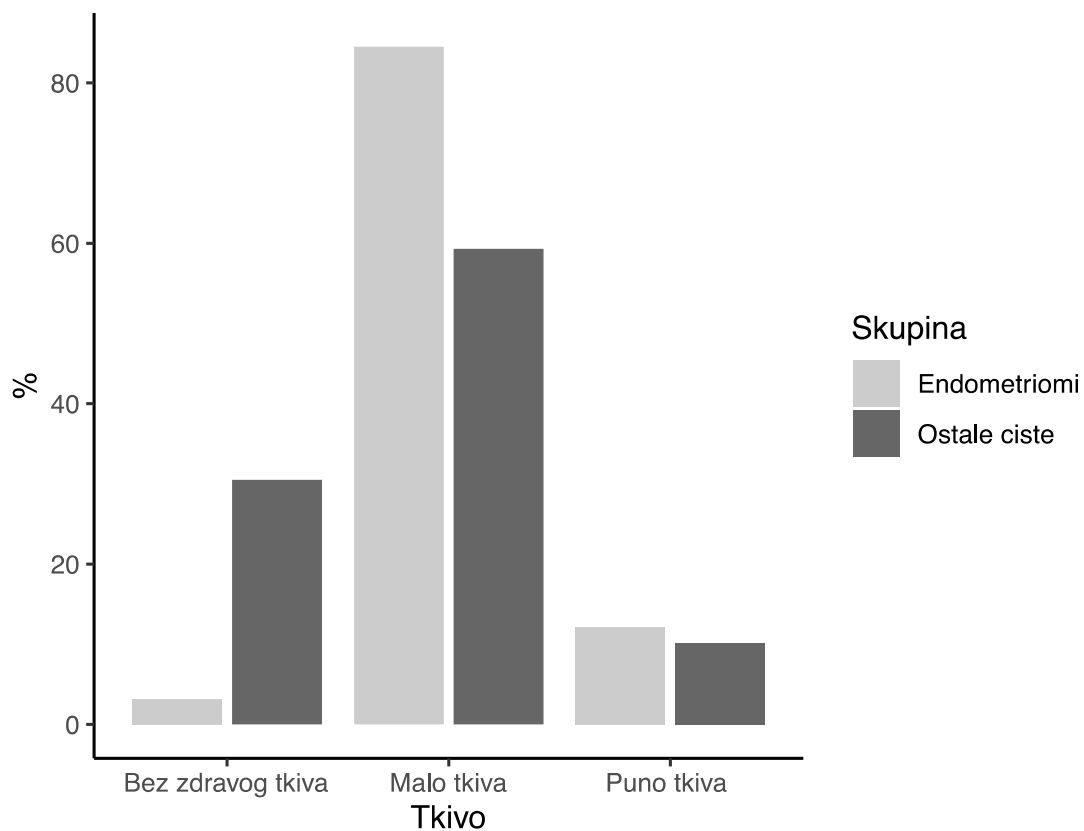
Skupina		Tkivo jajnika			Ukupno (n)
		Bez zdravog tkiva*	Malo tkiva**	Puno tkiva†	
Endometriomi	N (%)	25 (3,2)	732 (84,5)	94 (12,2)	771
Ostale ciste	N (%)	18 (30,5)	35 (59,3)	6 (10,2)	59
Ukupno	N (%)	43 (5,2)	767 (82,8)	100 (12,0)	830

Pearsonov $\chi^2 = 93,46$, $df = 2$; $P < 0,001$.

Post hoc uz Bonferronijevu korekciju: * $\chi^2 = 9,65$; $P < 0,001$; ** $\chi^2 = 5,44$; $P < 0,001$; † $\chi^2 = 0,21$; $P > 0,99$

U kategoriji bez zdravog tkiva jajnika u uzorku poslije operacije bilo je više pacijentica s neendometriotičnim cistama (30,5%) u odnosu na ispitanice koje su operirane zbog endometrioma (3,2% tih pacijentica poslije operacije nije imalo zdravog tkiva jajnika u uzorku). Također statistički je značajno bilo više uzoraka s malo tkiva jajnika u analiziranim uzorcima endometriotičnih cista nego u običnim cistama. Puno zdravog tkiva je nađeno statistički neznačajno u oba uzorka.

Usporedbom količine tkiva jajnika kod endometriotičnih i neendometriotičnih cista (graf 1) vidljivo je da se kod endometrioma najčešće nalazi kategorija u kojoj je tkivo jajnika rubno uz stijenu endometrioma, dok se kod neendometriotičnih cista nalazi malo zdravog tkiva jajnika.



Slika 1. U žena operiranih zbog endometrioma više je onih u kategoriji s malo i rubno tkiva jajnika u uzorku u odnosu na ispitanice operirane zbog cista jajnika druge etiologije.

6. DISKUSIJA

U ovom radu prikazana je količina zdravog tkiva jajnika koja se nehotice ekscidira zajedno s endometriomom ili neendometriotičnom cistom. Rezultati su pokazali da se više tkiva jajnika nalazi nakon laparoscopske cistektomije endometrioma nego kod operacije cista druge etiologije što može dodatno kompromitirati plodnost pacijentice.

Henes i suradnici (16) se u svom istraživanju također osvrću na histološku diferencijaciju cista. Mjerenjem AMH (Anti-Müller hormon) prije operacije i 2 tjedna nakon, pokazali su značajan pad razine AMH u serumu nakon uklanjanja endometriotičnih i folikularnih cista dok dermoidne i ostale ciste nisu pokazivale značajno smanjenje AMH. Također, prikazan je utjecaj promjera cista, te one veće od 5 cm uzrokuju značajan pad AMH za razliku od cista manjih od 5 cm. Količina tkiva jajnika koja se ekscidira zajedno s endometriomom ovisi u kojim se dijelovima cista operira i prikazana je u studiji Muzii i suradnici (17). Približavanjem hilusa jajnika povećava se srednja debljina ekscidiranog tkiva u uzorku te na tom dijelu iznosi 1.6 ± 0.6 mm, a tkivo jajnika bilo je prisutno u 71% pacijenata. Uzorci ekscidirani blizu hilusa sadržavali su značajno više primarnih i sekundarnih folikula za razliku od uzoraka na inicijalnom mjestu adhezije te su tako uzrokovali pad pričuve jajnika.

Raffi i suradnici(18) analizirali su utjecaj operacije unilateralnih i bilateralnih endometrioma na pričuvu jajnika pomoću AMH. Utvrđen je značajan pad razine AMH u 30% slučajeva nakon operacije unilateralnih endometrioma i 44% slučajeva nakon operacije bilateralnih endometrioma što dovodi do zaključka da operacija bilateralnih endometrioma uzrokuje veće oštećenje pričuve jajnika. Pad razine AMH nakon unilateralne i bilateralne cistektomije endometrioma i benignih skupina cista jajnika prikazan je u studiji Kwon i suradnika (19). Podjelom pacijenata na četiri podskupine prikazana je stopa pada AMH, no zaključili su da nema značajne razlike u padu AMH nakon cistektomije unilateralnih endometrioma i unilateralne skupine neendometriotičnih cista ili između bilateralnih endometrioma i neendometriotične skupine cista. Kao i Raffi i suradnici, prikazana je statistički značajno veća razlika u padu AMH-a u skupini bilateralnih endometrioma u usporedbi s unilateralnom grupom endometrioma kao i unilateralne skupine neendometriotičnih cista. Na kraju, Chun i suradnici (20) prikazuju da se pričuva jajnika smanjuje odmah nakon laparoscopske cistektomije jajnika, a neposredan postoperativan pad razine AMH je viši u pacijenata s endometriomima i zrelim cističnim teratomima nego kod drugih dobroćudnih cista. Stoga,

Donezz i suradnici (21) opisuju kombiniranu tehniku laparoscopske operacije koja se sastoji od "stripping" tehnike nakon koje slijedi ablacija. Ovaj način operacije omogućuje očuvanje pričuve jajnika s normalnom razinom AFC-a što dovodi do viših stopa trudnoće koja iznosi 40% unutar 8 mjeseci s malom stopom recidiva endometrioma od 2% kroz 6 mjeseci. I naše je istraživanje potvrdilo da operacijska tehnika ekscizije endometrioma ("stripping") ima uz sve svoje prednosti i nedostatke u smislu nehotičnog odstranjenja zdravog tkiva jajnika. Obzirom da je puno zdravog tkiva jajnika bez statistički značajne razlike nađeno i u endometriotičnim uzorcima i uzorcima s cistama druge etiologije, postavlja se pitanje iskustva operatera, tehnike operacije i vještine te edukacije, što svakako može biti predmet budućih istraživanja ovog kompleksnog problema.

Nasuprot tome, Kitajima i suradnici (22) u svojoj su studiji prikazali da je gustoća jajnika s endometriomima manjim od 4 cm značajno manja od gustoće kontralateralnog zdravog jajnika. Histološke promjene kortikalnog tkiva poput stvaranja fibroze i istodobnog gubitka strome javilo se u 55% pacijenata s endometriomom jajnika. Ove promjene jajnika specifične za korteks korespondiraju s gustoćom folikula u korteksu jajnika s endometriomom što dovodi do zaključka da je sam endetriom jajnika povezan sa značajnim smanjenjem pričuve jajnika u usporedbi s normalnim kontrolama. Razlog tome je što primordijalni folikuli nemaju svoju vaskularnu opskrbu pa stromalne stanice koje okružuju rane folikule mogu djelovati kao posrednici hranjivih tvari i molekularnih signala. Prema tome specifična stroma korteksa ima važnu ulogu u održavanju pričuve jajnika.

Prema istraživanju Kato i suradnici (23) dob može biti važna odrednica razine AMH te se može koristiti za utvrđivanje loših izgleda trudnoće kod žena starijih od 38 godina. Pokazali su da žene starije od 38 godina s razinom AMH < 0.7 ng/mL nakon terapije potpomognute oplodnje nisu zatrudnjele dok je Steiner i suradnici (24) pokazao da je fekundabilnost kod žena u dobi između 30 i 40 godina s razinom AMH < 0.7 ng/mL iznosila 0.38.

Taniguchi i suradnici (25) u svojoj analizi osvrnuli su se na pričuvu jajnika i razinu AMH kod žena starijih od 35 godina koje su podvrgnute laparoscopskoj operaciji zbog endometriotičnih i neendometriotičnih cista jajnika. Razina AMH u serumu netom prije i godinu dana poslije cistektomije, kod žena u skupini endometriotičnih cista bila je niža od razine AMH u žena s neendometriotičnih cista. Razlika je bila posebno značajna u žena starijih od 35 godina stoga ovo istraživanje predstavlja dob kao faktor koji negativno utječe na pričuvu jajnika.

7. ZAKLJUČAK

Evaluirajući količinu tkiva jajnika u uzorcima nakon laparoscopske cistektomije vidljivo je da se najviše zdravog tkiva jajnika ekscidira s endometriomima.

Poštedne metode laparoscopske kirurgije nehotice uključuju i dio tkiva jajnika uz stijenku ciste. Stoga je svaku indikaciju za kirurškom metodom liječenja endometrioma osobito u žena reproduktivske dobi koje žele trudnoću, potrebno dobro i pažljivo razmotriti indikacije za operaciju, simptomatologiju, primjenjive tehnike operiranja, ali i izvježbanost i iskustvo kirurga koji će izvoditi takve zahvate.

8. ZAHVALA

Srdačno se zahvaljujem mentoru doc. dr. sc. Mariu Ćoriću na poticaju i strpljivosti te vođenju i pruženoj pomoći kroz ovaj diplomski rad.

Veliko hvala mami Ankici i braći, Daliboru i Matiji, na podršci i beskrajnom razumijevanju.

Hvala svim prijateljima što su uljepšali moje studentske dane, hvala na strpljenju, potpori i svim lijepim trenucima tijekom studija.

9. LITERATURA

1. Giudice LC, Kao LC. Endometriosis. In: Lancet [Internet]. 2004 [cited 2020 Jun 8]. p. 1789–99. Available from:
<https://linkinghub.elsevier.com/retrieve/pii/S0140673604174035>
2. Tanbo T, Fedorcsak P. Endometriosis-associated infertility: aspects of pathophysiological mechanisms and treatment options [Internet]. Vol. 96, Acta Obstetricia et Gynecologica Scandinavica. Wiley-Blackwell; 2017 [cited 2020 Jun 5]. p. 659–67. Available from: <http://doi.wiley.com/10.1111/aogs.13082>
3. Gałczyński K, Jóźwik M, Lewkowicz D, Semczuk-Sikora A, Semczuk A. Ovarian endometrioma - A possible finding in adolescent girls and young women: A mini-review. Vol. 12, Journal of Ovarian Research. BioMed Central Ltd.; 2019.
4. Burney RO, Giudice LC. Pathogenesis and pathophysiology of endometriosis. Vol. 98, Fertility and Sterility. NIH Public Access; 2012. p. 511–9.
5. Ballweg M Lou. Overcoming Endometriosis: New Help from the Endometriosis Association. New York: Congdon & Weed; 1987.
6. Endometrioma and ovarian reserve. 1996.
7. Muzii L, Bianchi A, Crocè C, Mancini N, Panici PB. Laparoscopic excision of ovarian cysts: Is the stripping technique a tissue-sparing procedure? Fertil Steril [Internet]. 2002 Mar [cited 2020 Jun 18];77(3):609–14. Available from:
<https://linkinghub.elsevier.com/retrieve/pii/S0015028201032034>
8. Hughesdon PE. Obstetrics and Gynaecology of the British Empire. 1957.
9. Brosens IA, Van Ballaer P, Puttemans P, Deprest J. Reconstruction of the ovary containing large endometriomas by an extraovarian endosurgical technique. Fertil Steril [Internet]. 1996 Oct [cited 2020 Jun 18];66(4):517–21. Available from:
<https://linkinghub.elsevier.com/retrieve/pii/S0015028216585616>
10. Vercellini P, Chapron C, De Giorgi O, Consonni D, Frontino G, Crosignani PG. Coagulation or excision of ovarian endometriomas? [Internet]. Vol. 188, American

- Journal of Obstetrics and Gynecology. Mosby Inc.; 2003 [cited 2020 Jun 20]. p. 606–10. Available from: <https://linkinghub.elsevier.com/retrieve/pii/S0002937802713379>
11. Jones KD, Sutton CJG. Laparoscopic management of ovarian endometriomas: A critical review of current practice [Internet]. Vol. 12, Current Opinion in Obstetrics and Gynecology. 2000 [cited 2020 Jun 9]. p. 309–15. Available from: <http://journals.lww.com/00001703-200008000-00008>
 12. Muzii L, Tucci C Di, Felicianantonio M Di, Galati G, Verrelli L, Donato V Di, et al. Management of Endometriomas. *Semin Reprod Med*. 2017 Jan 1;35(1):025–30.
 13. Keyhan S, Hughes C, Price T, Muasher S. An Update on Surgical versus Expectant Management of Ovarian Endometriomas in Infertile Women [Internet]. Vol. 2015, BioMed Research International. Hindawi Limited; 2015 [cited 2020 Aug 19]. Available from: </pmc/articles/PMC4512511/?report=abstract>
 14. Coric M, Barisic D, Pavicic D, Karadza M, Banovic M. Electrocoagulation versus suture after laparoscopic stripping of ovarian endometriomas assessed by antral follicle count: Preliminary results of randomized clinical trial. *Arch Gynecol Obstet*. 2011;283(2):373–8.
 15. Zhang CH, Wu L, Li PQ. Clinical study of the impact on ovarian reserve by different hemostasis methods in laparoscopic cystectomy for ovarian endometrioma. *Taiwan J Obstet Gynecol* [Internet]. 2016 Aug 1 [cited 2020 Jul 1];55(4):507–11. Available from: <https://linkinghub.elsevier.com/retrieve/pii/S1028455916300651>
 16. Henes M, Engler T, Taran FA, Brucker S, Rall K, Janz B, et al. Ovarian cyst removal influences ovarian reserve dependent on histology, size and type of operation. *Womens Health (Lond Engl)* [Internet]. 2018 Jan 1 [cited 2020 May 27];14:174550651877899. Available from: <http://journals.sagepub.com/doi/10.1177/1745506518778992>
 17. Muzii L, Bellati F, Bianchi A, Palaia I, Mancini N, Zullo MA, et al. Laparoscopic stripping of endometriomas : a randomized trial on different surgical techniques . Part II : pathological results. 2005;20(7):1987–92.
 18. Raffi F, Metwally M, Amer S. The impact of excision of ovarian endometrioma on ovarian reserve: A systematic review and meta-analysis. *J Clin Endocrinol Metab* [Internet]. 2012 Sep 1 [cited 2020 May 27];97(9):3146–54. Available from:

<https://academic.oup.com/jcem/article/97/9/3146/2536935>

19. Kwon SK, Kim SH, Yun SC, Kim DY, Chae HD, Kim CH, et al. Decline of serum antimüllerian hormone levels after laparoscopic ovarian cystectomy in endometrioma and other benign cysts: A prospective cohort study. *Fertil Steril*. 2014 Feb;101(2):435–41.
20. Chun S, Cho HJ, Ji Y II. Comparison of early postoperative decline of serum antiMüllerian hormone levels after unilateral laparoscopic ovarian cystectomy between patients categorized according to histologic diagnosis. *Taiwan J Obstet Gynecol*. 2016 Oct 1;55(5):641–5.
21. Donnez J, Lousse JC, Jadoul P, Donnez O, Squifflet J. Laparoscopic management of endometriomas using a combined technique of excisional (cystectomy) and ablative surgery. *Fertil Steril* [Internet]. 2010 Jun [cited 2020 Jul 2];94(1):28–32. Available from: <https://linkinghub.elsevier.com/retrieve/pii/S0015028209004920>
22. Kitajima M, Defre S, Dolmans MM, Colette S, Squifflet J, Van Langendonck A, et al. Endometriomas as a possible cause of reduced ovarian reserve in women with endometriosis. *Fertil Steril* [Internet]. 2011 Sep [cited 2020 Jul 2];96(3):685–91. Available from: <https://linkinghub.elsevier.com/retrieve/pii/S0015028211010417>
23. Kato N, Iwase A, Sugita A, Goto M, Nakahara T, Nakamura T, et al. Anti-Müllerian hormone as a possible predictor of fecundability in subfertile women over 38 years: A retrospective cohort study. *Gynecol Endocrinol*. 2015 Jan 1;31(1):22–5.
24. Steiner AZ, Herring AH, Kesner JS, Meadows JW, Stanczyk FZ, Hoberman S, et al. Antimüllerian hormone as a predictor of natural fecundability in women aged 30-42 years. *Obstet Gynecol* [Internet]. 2011 Apr [cited 2020 Jul 6];117(4):798–804. Available from: <http://journals.lww.com/00006250-201104000-00006>
25. Taniguchi F, Sakamoto Y, Yabuta Y, Azuma Y, Hirakawa E, Nagira K, et al. Analysis of pregnancy outcome and decline of anti-Müllerian hormone after laparoscopic cystectomy for ovarian endometriomas. *J Obstet Gynaecol Res*. 2016 Nov 1;42(11):1534–40.

10. ŽIVOTOPIS

Rođena sam 09.08.1995. godine u Zagrebu. Živim u Zlatar Bistrici gdje sam pohađala osnovnu školu, a osnovnu glazbenu školu u Zaboku. Srednjoškolsko obrazovanje stekla sam u Općoj gimnaziji Zlatar. Medicinski fakultet upisala sam 2014. godine, a od 2018. godine sam aktivni član Europske Medicinske Studentske Asocijacije Zagreb gdje sam sudjelovala u organizaciji Zagreb International Medical Student Summita, Bolnice za medvjediće i Natjecanja u kliničkim vještinama.