

# Dijagnostika i liječenje atrijskog septalnog defekta u odraslih

---

Ošljaj, Natalia

Master's thesis / Diplomski rad

2020

Degree Grantor / Ustanova koja je dodijelila akademski / stručni stupanj: **University of Zagreb, School of Medicine / Sveučilište u Zagrebu, Medicinski fakultet**

Permanent link / Trajna poveznica: <https://um.nsk.hr/um:nbn:hr:105:203944>

Rights / Prava: [In copyright](#) / [Zaštićeno autorskim pravom.](#)

Download date / Datum preuzimanja: **2024-12-03**



Repository / Repozitorij:

[Dr Med - University of Zagreb School of Medicine Digital Repository](#)



**SVEUČILIŠTE U ZAGREBU  
MEDICINSKI FAKULTET**

**Natalia Ošljaj**

**Dijagnostika i liječenje atrijskog septalnog  
defekta u odraslih**

**DIPLOMSKI RAD**



**Zagreb, 2020.**

*Ovaj diplomski rad izrađen je na Klinici za bolesti srca i krvnih žila Kliničkog bolničkog centra Zagreb pod vodstvom dr.sc. Kristine Marić-Bešić i predan je na ocjenu u akademskoj godini 2019/2020.*

## **POPIS KRATICA**

ASD – atrijski septalni defekt

ASD I – atrijski septalni defekt tipa *primum*

ASD II – atrijski septalni defekt tipa *secundum*

ASO – Amplatzer septalni okluder (engl. Amplatzer septal occluder)

CW – kontinuirani dopler (engl. continuous wave Doppler)

CD – obojeni dopler (engl. color Doppler)

CT – kompjutorizirana tomografija

DP – desna pretkljetka

DK – desna klijetka

EKG – elektrokardiogram

L-D pretok – lijevo-desni pretok

LK – lijeva klijetka

LP – lijeva pretkljetka

MR – magnetska rezonancija

PW – pulsni dopler (engl. pulsed-wave Doppler)

PAH – plućna arterijska hipertenzija

PAP – plućni arterijski tlak

PVR – plućna vaskularna rezistencija

Qp/Qs – odnos pulmonalnog i sistemskog optjecaja

SVR – sistemska vaskularna rezistencija

TEE – transezofagijska ehokardiografija

TTE – transtorakalna ehokardiografija

WJ – Woodove jedinice

## Sadržaj

|   |    |
|---|----|
| SAŽETAK .....   | 6  |
| SUMMARY .....   | 7  |
| 1. UVOD.....  | 1  |
| 1.1 Epidemiološki značaj.....                                 | 1  |
| 1.2 Patofiziologija .....                                     | 1  |
| 1.3 Embriologija.....   | 2  |
| 1.4 Morfologija.....  | 3  |
| 1.5 Prirodni tijek bolesti .....                              | 4  |
| 2. DIJAGNOSTIČKA EVALUACIJA.....                              | 6  |
| 2.1 Klinički pregled .....                                    | 6  |
| 2.2 Rendgenska snimka srca i pluća.....                       | 6  |
| 2.3 Elektrokardiogram .....                                   | 7  |
| 2.4 Ehokardiografija .....                                    | 8  |
| 2.5 MR i CT srca .....  | 11 |
| 2.6 Radiokardiografija i sekvencijska scintigrafija srca..... | 11 |
| 2.7 Kateterizacija srca .....                                 | 12 |
| 3. LIJEČENJE .....  | 13 |
| 3.1 Indikacije i kontraindikacije za zatvaranje.....          | 13 |
| 3.2 Transkatetersko zatvaranje .....                          | 15 |
| 3.3 Kirurško zatvaranje.....                                  | 18 |
| 3.4 Praćenje nakon zatvaranja .....                           | 19 |
| 3.5 Učinci zatvaranja .....                                   | 20 |
| 4. TRUDNOĆA I ASD.....  | 22 |
| 5. ZAKLJUČAK .....  | 23 |
| 6. ZAHVALE .....  | 24 |

|                    |    |
|--------------------|----|
| 7. LITERATURA..... | 25 |
| 8. ŽIVOTOPIS ..... | 33 |

# SAŽETAK

Dijagnostika i liječenje atrijskog septalnog defekta u odraslih

Natalia Ošlaj

Atrijski septalni defekt (ASD) je anomalija s lijevo-desnim pretokom (engl. shunt) krvi kroz otvor u interatrijskoj srčanoj pregradi. Nakon bikuspidnog aortalnog zalistka najučestalija je prirođena srčana greška u odrasloj dobi. Većinu svih otvora čini ASD tipa *ostium secundum*. Bolesnici s izoliranim defektom često su asimptomatski tijekom djetinjstva i adolescencije. Simptomi poput nepodnošenja napora i dispneje te supraventrikulskih aritmija, javljaju se u većine bolesnika nakon 40. godine života. Dugotrajno volumno opterećenje desne strane srca može dovesti do plućne hipertenzije, pojave bidirekcionog pretoka, a rijetko i do obrata pretoka u desno-lijevi (Eisenmengerov sindrom). Auskultacijom se tipično čuje širok, fiksni rascjep drugog srčanog tona (S2) uz sistolički ejekcijski šum nad pulmonalnim zalistkom. Transtorakalna (TTE) i transezofagealna (TEE) ehokardiografija su slikovne metoda izbora za postavljanje dijagnoze, procjenu hemodinamike i anatomskih karakteristika ASD-a. ASD je potrebno zatvoriti u simptomatskih te u asimptomatskih bolesnika s volumnim opterećenjem desnog srca bez obzira na dob ukoliko nije prisutna značajna plućna hipertenzija ili Eisenmengerov sindrom. Kardijalna kirurgija je metoda izbora za liječenje primarnog ASD-a, *sinus venosus* defekta i defekta koronarnog sinusa dok je transkatetersko zatvaranje metoda izbora za liječenje ASD-a tipa *ostium secundum* adekvatnih anatomskih karakteristika.

**Ključne riječi:** prirođene srčane greške, atrijski septalni defekt, ehokardiografija, transkatetersko zatvaranje

# SUMMARY

Diagnosis and treatment of atrial septal defect in adults

Natalia Ošljaj

Atrial septal defect (ASD) is an open communication between the atria through a defect in the interatrial septum that allows left-to-right shunting of the blood. After a bicuspid aortic valve, atrial septal defect is the most common congenital heart disease in adulthood. Secundum ASD accounts for the majority of cases. Patients with an isolated defect often remain asymptomatic during childhood and adolescence. Most patients will become symptomatic by the age of 40 years. Exercise intolerance and dyspnea as well as supraventricular arrhythmias are the most common manifestations. Longstanding right-sided volume overload can lead to the development of severe pulmonary hypertension, bidirectional shunting or rarely to right-to-left shunting (Eisenmenger syndrome). The characteristic auscultatory finding is a wide fixed splitting of the second heart sound (S<sub>2</sub>) and systolic ejection murmur across the pulmonic valve. Transthoracic (TTE) and transoesophageal (TEE) echocardiography are the imaging modalities of choice for the diagnosis of an ASD, assessing its hemodynamic and anatomy variations. ASD should be closed in symptomatic and asymptomatic patients with signs of right heart volume overload, regardless of age but must be avoided in patients with severe pulmonary hypertension or Eisenmenger physiology. Surgery is required for closure of primum ASDs, sinus venos defects, and coronary sinus defects. Transcatheter device closure is the treatment of choice in patients with secundum ASDs with appropriate anatomic characteristics.

**Keywords:** congenital heart disease, atrial septal defect, echocardiography, transcatheter closure



# 1. UVOD

## 1.1 Epidemiološki značaj

Defekti atrijskog septuma treća su po učestalosti prirođena srčana greška s procijenjenom incidencijom od 56/100000 živorođenih (1). Time na atrijski septalni defekt (ASD) od ukupnih grešaka razvoja srca otpada 10% pri rođenju, a čak 25% svih dijagnoza u odrasloj dobi (2). Većina ASD-a javlja se sporadično, bez poznatog uzroka. Rijetko ASD tipa *ostium secundum* (ASD II) može biti povezan sa smetnjama atrioventrikularnog provođenja u podlozi kojeg se mogu nalaziti mutacije *GATA4* i *NKX2.5* transkripcijskih faktora (3, 4) ili se javiti u sklopu Holt-Oramova sindroma u kojega se uz defekte interatrijske pregrade nalaze anomalije kosti gornjih udova (osobito palčane kosti). Nasljeđuje se autosomno dominantno, a u podlozi se nalazi mutacija gena *TBX5* (5). U bolesnika s trisomijom 21. kromosoma ASD je najučestalija izolirana srčana greška (6).

## 1.2 Patofiziologija

Atrijski septalni defekt je anomalija s lijevo-desnim pretkom (engl. *shunt*) krvi, odnosno s miješanjem venske i arterijske krvi kroz patološki otvor između lijeve i desne polovice srca. Smjer miješanja krvi ovisi o veličini defekta, razlici atrijskih tlakova i rastezljivost desne klijetke (DK). Kako je rastezljivost desne klijetke veća, uz veće tlakove u sistemske cirkulaciji, recirkulacija krvi i pretok usmjeren je s lijeva nadesno što dovodi do volumnog opterećenja desne pretklijetke (DP), klijetke i plućnog optoka (7).

U početku pretežno volumno, a kasnije i tlačno opterećenje desnog srca dovode do povećanja DK i pomaka interventrikularnog septuma tijekom dijastole prema lijevoj klijetki (LK) (8). Navedene promjene rezultiraju smanjenim dijastoličkim punjenjem LK, povećanim omjerom plućnog prema sistemskom optoku ( $Q_p/Q_s$ ) i smanjenim minutnim volumenom. S vremenom se rastezljivost DK smanji, uz porast tlaka u plućnoj arteriji i tlakova u desnom srcu što rezultira smanjenjem L-D pretoka te pojavom bidirekcionog pretoka te može kulminirati zatajenjem DK. Plućna arterijska hipertenzija (PAH) razvije se u manjeg broja bolesnika i to

uglavnom ženskog spola. U konačnici, plućni tlakovi mogu dosegnuti sistemske i uzrokovati obrat pretoka, odnosno razvoj Eisenmengerovog sindroma (9, 10).

### 1.3 Embriologija

Poznavanje embriološkog razvoja atrijskog septuma i njemu susjednih struktura čini osnovu za razumijevanje podjele interatrijskih komunikacija. Pregrađivanje primitivnog atrija započinje krajem četvrtog tjedna gestacije.

S krova primitivnog atrija prema kaudalno počinje rasti srpoliki greben koji se naziva *septum primum*. Prije spajanja s endokardijalnim jastučićima u njemu se pojavi otvor – *ostium primum*. Propadanjem stanica u septumu primumu i spajanjem pukotina nastaje drugi otvor – *ostium secundum*.

Naknadno, ugrađivanjem sinusa venosusa i proširivanjem desnog atrija, s desne strane septuma primuma nastane novi greben – *septum secundum* koji nikada u potpunosti ne podijeli šupljinu atrija već u njemu nastane ovalni otvor (lat. *foramen ovale*).

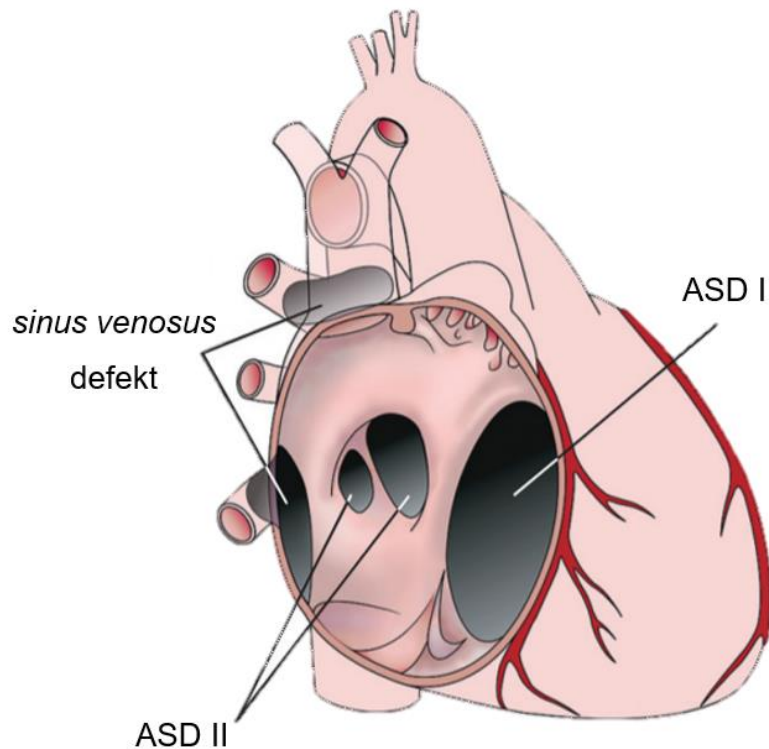
Gornji dio septuma primuma potpuno iščezne, a preostali donji dio čini zalistak ovalnog otvora. Ovalni otvor u fetusa je otvoren zbog većeg tlaka u desnom atriju i omogućuje pretok oksigenirane krvi u sistemsku cirkulaciju. Nakon rođenja, povećanim protokom kroz pluća i porastom sistemske vaskularne rezistencije, zalistak ovalnog otvora priljubi se uz septum sekundum, a rubovi septuma primuma fibrozno zarastu za rubove sekunduma te se desni atrij u potpunosti odijeli od lijevog (11).

*Foramen ovale* u potpunosti se ne zatvori u otprilike 25% odrasle populacije (12, 13). Zalistak septuma primuma ostaje priljubljen uz septum sekundum zbog većeg tlaka u lijevom atriju, no ne srastu u potpunosti. Povremeno može doći do desno-lijevog pretoka tijekom respiracijskog ciklusa, Valsavinim manevrom ili drugim stanjima koja povećavaju venski priljev i tlak u desnom atriju.

Za razliku od otvorenog ovalnog otvora, atrijski septalni defekt stvarni je nedostatak tkiva interatrijskog septuma (14)

#### 1.4 Morfologija

- ASD tipa *ostium secundum* (ASD II) defekt je u području *fosse ovalis*, a nastaje fenestracijama u septumu primumu. Septum sekundum je dobro razvijen u većini slučajeva. Čini 75% svih otvora na razini interatrijske pregrade. Njegovo hemodinamsko značenje određuje veličina otvora koja uvelike varira - od sasvim beznačajnog do izrazito širokog. Dakle, iako je greška na razini septuma primuma ASD II ime je dobio prema *ostium secundum* iz embrionalnog razvoja. Rijetka kombinacija ASD-a s mitralnom stenozom naziva se Lutembacherov sindrom.
- ASD tipa *ostium primum* (ASD I) zastupljen je u 15 do 20% ASD-a. Nastaje izostankom spajanja septuma primuma s endokardijalnim jastučićima ostavljajući otvor iznad mitralnog i trikuspidnog zaliska. Može biti povezan sa anomalijama AV zalistaka, osobito s rascjepom prednjeg mitralnog kuspisa pa tada govorimo o parcijalnom atrioventrikularnom kanalu.
- ASD tipa *sinus venosus* čini 5 do 10% slučajeva ASD-a. Otvor se nalazi blizu utoka šupljih vena u desnu pretklijetku te često ide uz anomalni parcijalni utok desnih plućnih vena u sustav gornje ili donje šuplje vene. S embriološkog gledišta, u užem smislu nisu septalni defekti jer se ne nalaze u predjelu septuma primuma ili sekunduma, ali se hemodinamski ponašaju kao ASD II.
- Defekt koronarnog sinusa, odnosno nedostatak njegovog krova čini manje od 1% svih ASD-a. Ako uz navedeni vrlo rijetki tip ASD-a postoji trajno prohodna lijeva gornja šuplja vena govorimo o Raghibovom sindromu (15-18).



**SLIKA 1 Vrste interatrijskih komunikacija**

ASD – atrijski septalni defekt, ASD I - ASD tipa *ostium primum*, ASD II - ASD tipa *ostium secundum*

Prilagođeno prema Geva T, Martins JD, Wald RM. Atrial septal defects. Lancet. 2014;383(9932):1921-32

### 1.5 Prirodni tijek bolesti

Na prirodni tijek izoliranog ASD-a utječu veličina i vrsta defekta te čimbenici karakteristični za bolesnika. *Sinus venosus* i ASD I povezani su sa hemodinamski značajnim pretokom (engl. shunt), promjer im se ne smanjuje s vremenom i uobičajeno zahtijevaju kirurško zatvaranje.

S druge strane, prirodni tijek ASD II uvelike varira. Nije rijetko da se manji defekti u mlađih bolesnika spontano zatvore (15).

Kako su u svojem istraživanju pokazali Hanslik i suradnici (19) početna veličina ASD-a glavni je prediktor spontanog zatvaranja.

Bolesnici s izoliranim ASD-om često su asimptomatski tijekom djetinjstva i adolescencije (20), a nije rijetko da se dijagnoza postavi zbog slučajno nađenog šuma na srcu ili nenormalnog rendgenskog ili elektrokardiografskog nalaza zbog kojeg se bolesnik uputi na ehokardiografsku obradu (21).

Smatra se da će se u većine odraslih bolesnika sa značajnim L-D pretokom ( $Qp/Qs >2:1$ ) simptomi razviti u trećem i četvrtom desetljeću života (20, 22). Međutim, u nekih bolesnika simptomi se mogu razviti i nakon 60-te godine (23, 24). Bolesnike s drugačije neobjašnjivim volumnim opterećenjem DK treba uputiti na daljnju evaluaciju zbog skrivenog ASD-a, uključujući defekt na razini koronarnog sinusa i parcijalni anomalni utok plućnih vena (25).

Inicijalni simptomi poput dispneje i intolerancije napora često su diskretni i bolesnik ih ne zamijeti, a mogu biti pogoršani supraventrikularnim tahikardijama (SVT) koje su nerijetko prva klinička manifestacija ASD-a u pacijenata starijih od 40 godina (26). Od SVT-a najčešće su atrijske tahikardije (atrijska fibrilacija i undulacija), a rizik za pojavu ovih aritmija povećava se s dobi i porastom plućnog arterijskog tlaka (PAP) (26, 27). Atrijske aritmije povezane su s većom učestalosti embolijskih incidenata (28).

U konačnici se može razviti desnostrano popuštanje srca, često s blago do umjereno povećanim plućnim arterijskim tlakom (29).

Ozbiljna plućna hipertenzija s mogućom progresijom u Eisenmengerov sindrom razvija se u manjine pacijenata (9). Prisutna je u 5-10% bolesnika s neliječenim ASD-om s otprilike dva puta većom učestalosti u žena nego u muškaraca (30, 31).

U bolesnika sa sinus venosus defektom PAP i PVR su veći i plućna se hipertenzija razvija ranije u odnosu na bolesnike s drugim oblicima ASD-a (32).

## 2. DIJAGNOSTIČKA EVALUACIJA

### 2.1 Klinički pregled

Klinički znakovi koji bi upućivali na ASD povezani su s veličinom i lokalizacijom defekta, veličinom pretoka i plućnim arterijskim tlakom.

Prilikom pregleda, mlađi bolesnici s izoliranim sekundum defektom biti će acijanotični i bez simptoma.

Tipičan auskultatorni nalaz kod defekata s velikim lijevo-desnim pretokom je široko pocijepan drugi srčani ton (S2), s fiksnom širinom rascjepa (neovisno o respiracijskom ciklusu).

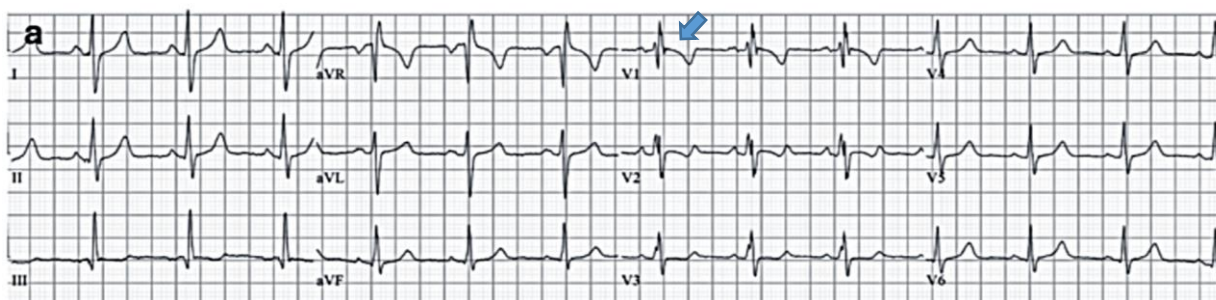
Pretok krvi kroz ASD rijetko je dovoljno turbulentan da bi proizveo čujan šum. Međutim, uslijed povećanog protoka kroz pulmonalno ušće čest je ejekcijski sistolički šum najbolje čujan u drugom međurebrenom prostoru lijevo. Holosistolički šum s punktom maksimumom na vršku srca ukazuje na mitralnu regurgitaciju i treba pobuditi sumnju na primum defekt ili prolaps mitralnog zalistka (15).

### 2.2 Rendgenska snimka srca i pluća

Na rendgenogramu toraksa u pacijenata s hemodinamski značajnim pretokom srce može biti uvećano na račun desne pretkljetke i kljetke (lagano odignut vršak) uz naglašen pulmonalni segment i pojačan plućni vaskularni crtež.

### 2.3 Elektrokardiogram

Elektrokardiografija je rutinska pretraga u obradi bolesnika sa sumnjom na ASD. EKG nalaz može biti uredan kod izoliranog ASD-a s malim pretokom. Ritam je uobičajeno sinusni, međutim kod odraslih pacijenata može biti prisutna atrijska undulacija ili fibrilacija. U elektrokardiogramu može biti prisutna devijacija električne osi udesno uz volumno opterećenje DK, a katkad i DP. Gotovo uvijek postoji nepotpuni blok desne grane, najčešće tipa Wilson (obrazac rSR') u V1 i V2.



**SLIKA 2 EKG prikaz ASD II**

Blaga devijacija električne osi udesno uz rsR' obrazac u V1 (plava strelica)

Prilagođeno prema Kuijpers JM, Mulder BJ, Bouma BJ. Secundum atrial septal defect in adults: a practical review and recent developments. Netherlands heart journal : monthly journal of the Netherlands Society of Cardiology and the Netherlands Heart Foundation. 2015;23(4):205-11(33)

## 2.4 Ehokardiografija

Metoda izbora za postavljanje dijagnoze ASD-a je ehokardiografija. Osim što je neinvazivna i široko dostupna, bolesnike se ne izlaže ionizirajućem zračenju, a doplerski prikaz omogućuje procjenu smjera i brzine krvne struje kroz defekt.

Transtorakalna ehokardiografija (TTE) uobičajeno je dovoljna za postavljanje konačne dijagnoze sekundum i primum defekta, dok je transezofagealna ehokardiografija (TEE) od pomoći pri određivanju veličine sekundum ASD-a (i odluci o mogućnosti perkutanog zatvaranja), dijagnozi *sinus venosus* defekta i procjeni povezanih kongenitalnih stanja poput anomalnog utoka plućnih vena.

Znakovi na dvodimenzionalnoj TTE koji bi upućivali na prisutnost ASD-a su: nagli prekid kontinuiteta interatrijskog septuma i povećana mobilnost s blagim zadebljanjem rubova prije prekida. Ako početnim pregledom nisu dobiveni zadovoljavajući rezultati, potrebno je potražiti druge znakove ASD-a poput dilatacije DP i DK, paradoksalnog gibanja interventrikularnog septuma uslijed volumnog opterećenja, te dilataciju plućne arterije.

Veličina ASD-a izmjerena dvodimenzionalnom TTE ne odgovara u potpunosti veličini pretoka dobivenog kateterizacijom. Pretok je stoga bolje procijeniti s kolor doplerom (engl. color Doppler - CD), pulsirajućim doplerom (engl. pulsed-wave Doppler, PW), trodimenzionalnom TTE ili s TEE.

Tehnika CD-om potvrđuje prisustvo ASD-a, a procjenjuje veličinu otvora i smjer pretoka krvi kroz defekt. Maksimalna širina obojenog mlaza kroz ASD dobro korelira s veličinom pretoka dobivenog kateterizacijom.

PW doplerom i kontinuiranim doplerom (engl. continuous wave, CW) određujemo brzine protoka krvi s time da je PW bolji za spore, a CW za procjenu brzih protoka.

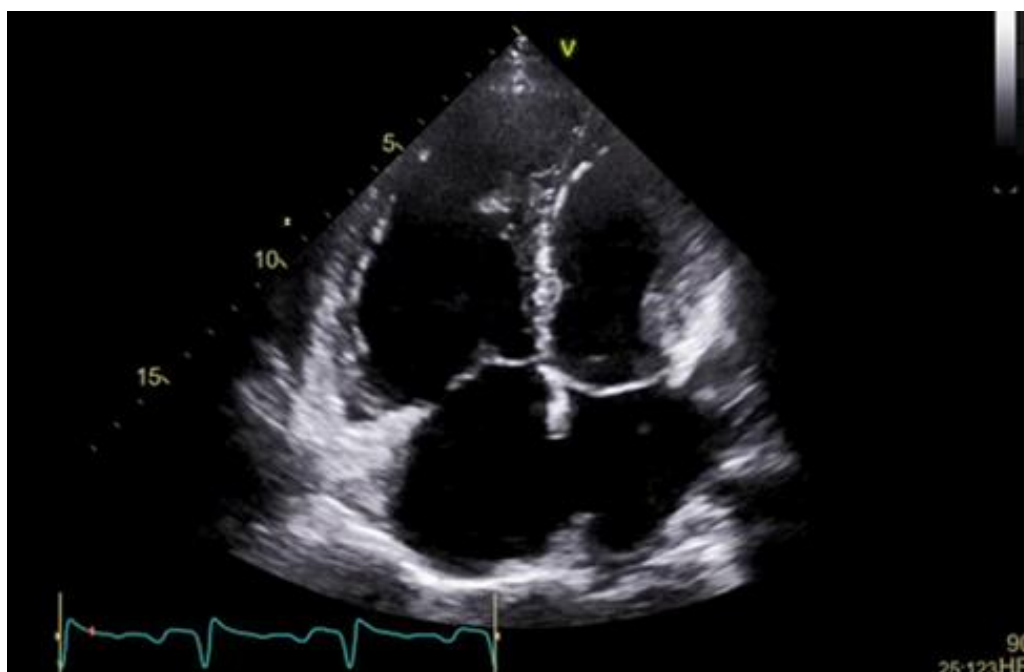Slikovnim prikazom nakon davanja kontrasta u perifernu venu potvrđuje se dijagnoza ASD-a kada privremeno dođe do obrata pretoka u D-L prolaznim povećanjem tlaka u DP u odnosu na lijevu pretklijetku (LP) Valsavinim manevrom ili kašljanjem. Također, potvrđujemo dijagnozu ASD-a kompliciranu plućnom hipertenzijom kod koje postoji obrat pretoka.



Kako bi procijenili je li bolesnik pogodan za perkutano zatvaranje potrebno je odrediti veličinu slobodnih rubova između defekta i vene kave, plućnih vena, koronarnog sinusa, aorte i mitralnog i trikuspidnog zalistka.

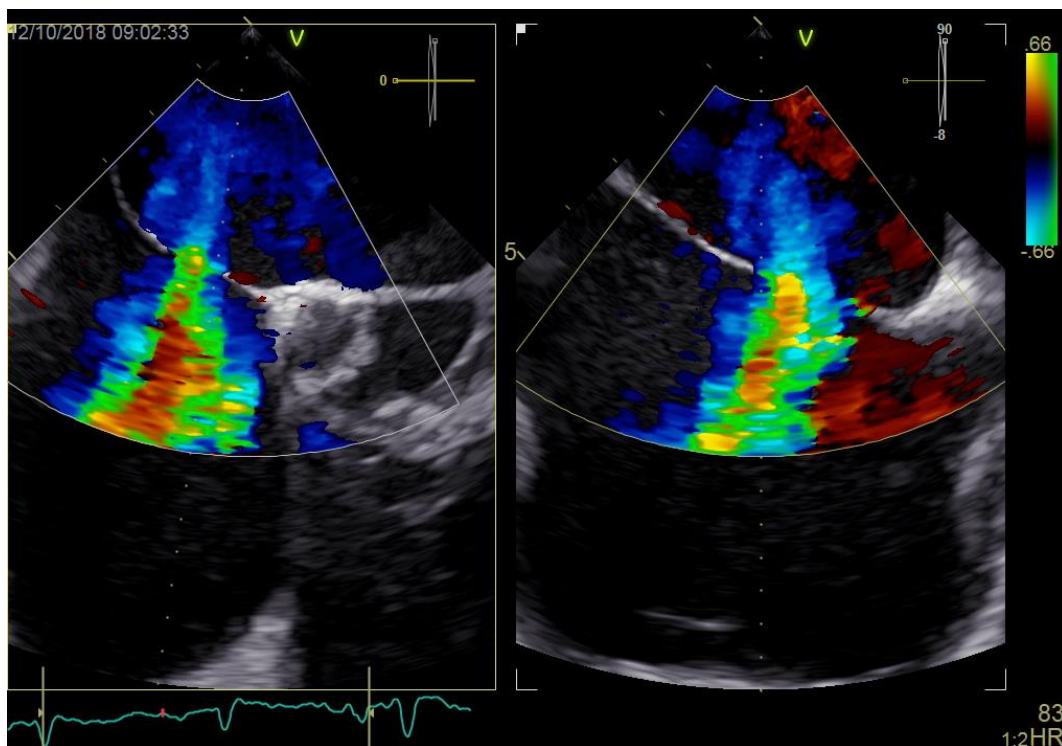
TEE je superiornija u prikazu interatrijskog septuma i plućnih vena u odnosu na TTE i često se koristi kada konačnu dijagnozu nije moguće postaviti TTE-om. Značajna je za dijagnozu *sinus venosus* defekta koji se ne prikazuju na TTE-u i za prikaza anomalnog utoka plućnih vena u gornju ili donju šuplju venu. U tom slučaju, MR srca ili CT trebali bi se koristiti za određivanje anatomije anomalnog venskog utoka.

Trodimenzionalna ehokardiografija može olakšati precizno određivanje veličine ASD-a i pružiti informacije potrebne za odluku o daljnjem liječenju(15, 16, 34).

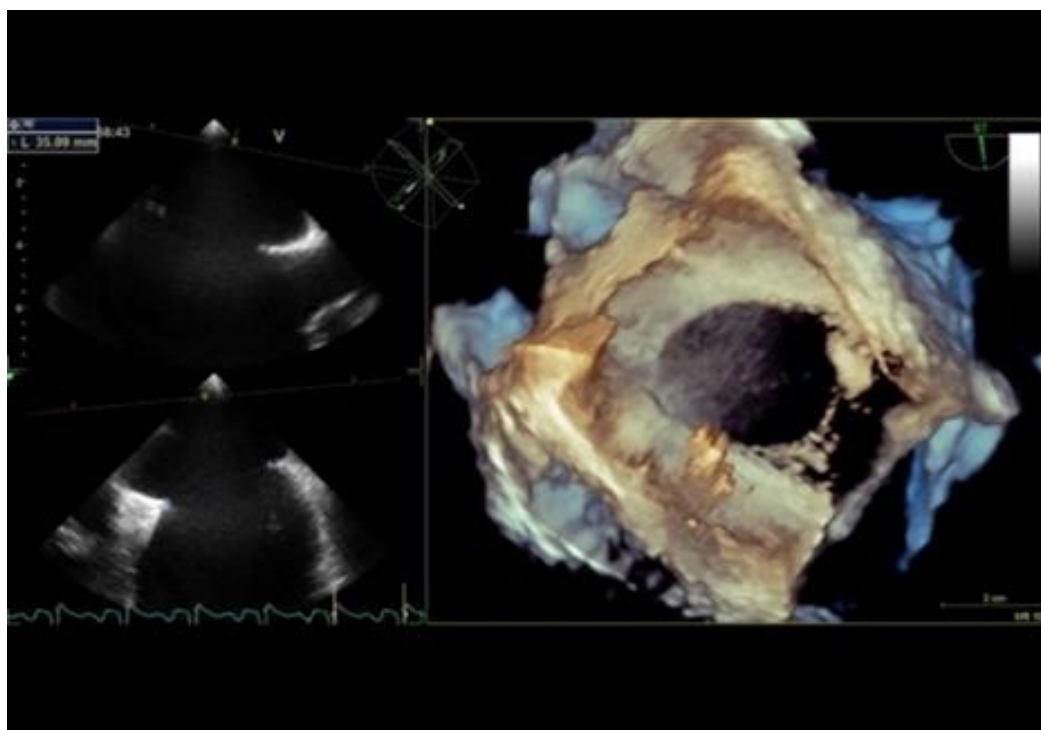


**SLIKA 3. TTE prikaz četiri srčane šupljine (apikalni pogled)**

ASD tipa ostium secundum s povećanjem desnih srčanih šupljina kao posljedica volumnog opterećenja



**SLIKA 4. Protok kroz ASD prikazan kolor doplerom na TEE**



**SLIKA 5. 3-D TEE prikaz ASD-a tipa *ostium secundum***

## 2.5 MR i CT srca

Magnetnom rezonancom srca moguće je odrediti lokalizaciju i veličinu ASD-a te procijeniti protok kroz defekt. Veličina L-D pretoka dobivena MR-om dobro se podudara s pretokom izmjerenim kateterizacijom srca, s malim, ali beznačajnim precjenjivanjem omjera Qp/Qs s MR-om (35). Međutim, u bolesnika s izoliranim sekundum i primum defektima rijetko je potrebna. Iznimke uključuju slučajeve u kojima nije moguće odrediti lokalizaciju defekta i hemodinamske osobine. S druge strane, zbog posteriornog smještaja *sinus venosus* defekta i česte udruženosti s anomalnim utokom plućnih vena, MR srca važna je dijagnostička metoda za evaluaciju navedenog defekta (36, 37).

Kontrastni CT visoke rezolucije može biti od koristi za identifikaciju lokacije i veličine ASD-a i otkrivanje anomalnog utoka plućnih vena, međutim, rizik od malignih oboljenja povezan sa ionizirajućim zračenjem ograničava njegovu primjenu samo kod pažljivo odabranih bolesnika kod kojih drugi dijagnostički modaliteti nisu dovoljni (38).

## 2.6 Radiokardiografija i sekvencijska scintigrafija srca

Radiokardiografija je neinvazivna dijagnostička metoda koja koristi radioizotope za otkrivanje i kvantifikaciju pretoka kroz atrijski septalni defekt. Radiofarmak, tehnecij-99m, aplicira se u venu supklaviju te se potom gama kamerom bilježi prolaz indikatora kroz srce i pluća(39).

## **2.7 Kateterizacija srca**

Desnostrana kateterizacija srca rijetko je potrebna u dijagnostici ASD-a s obzirom da evaluacija defekta može biti učinjena neinvazivno. Ova dijagnostička metoda rezervirana je za odluku o metodi liječenja kod lezija kod kojih je dopler ehokardiografijom nađena plućna hipertenzija (PAP >50% sistemskog tlaka). Tada njome procjenjujemo plućnu vaskularnu rezistenciju (PVR) i reaktivnost na vazodilatatore i donosimo odluku o načinu liječenja. Osim za procjenu PVR-a, kateterizacijom dobivamo podatke o odnosu pulmonalnog i sistemnog optjecaja (Qp/Qs) (34).

Također, ovom pretragom moguće je uzeti uzorke za analizu i odrediti saturaciju krvi kisikom što nam omogućava određivanje razine intrakardijalnog spoja. Fickovom jednadžbom iz tih podataka moguće je izračunati minutne volumene.

Ukoliko se planira kirurško zatvaranje ASD-a u muških osoba starijih od 40 godina, postmenopauzalnih žena ili osoba s faktorima rizika za koronarnu bolest preporuča se uz desnostranu kateterizaciju srca učiniti i koronarografiju(34).

## 3. LIJEČENJE

### 3.1 Indikacije i kontraindikacije za zatvaranje

Manje defekte interatrijskog septuma bez evidentnog volumnog opterećenja desne klijetke i bez drugih indikacija potrebno je pozorno pratiti uzevši u obzir mogućnost povećanja pretoka kasnije u životu.

Zatvaranje ASD-a indicirano je kod prisustva hemodinamski značajnog pretoka koji dovodi do povećanja struktura desne strane srca, neovisno o simptomima.

Ostale indikacije za zatvaranje uključuju sumnju na paradoksalnu emboliju u odsustvu drugih uzroka ili prisustvo rijetkog sindroma ortodeoksije-platipneje (dispneja i hipoksemija nakon ustajanja iz ležećeg položaja) neovisno o veličini pretoka.

Plućna hipertenzija nije apsolutna kontraindikacija za zatvaranje ASD-a. U Europskim smjernicama naznačeno je da ASD-a može biti zatvoren ako je plućna vaskularna rezistencija (osnovna vrijednost ili nakon reakcije na vazodilatatore ili nakon terapije PAH) manja od dvije trećine sistemske vaskularne rezistencije, a postoji dokaz da je odnos pulmonalnog i sistemskog optjecaja veći od 1,5.

Plućni vaskularni otpor veći od osam Woodovih jedinica, kao i prisutnost Eisenmengerovog sindroma kontraindikacije su zatvaranje ASD-a (40).

Tri skupine lijekova, usmjerene na modifikaciju endotelne disfunkcije, nedavno su odobrene za liječenje plućne arterijske hipertenzije: prostanoidi, antagonisti receptora endotelina i inhibitori fosfodiesteraze tipa 5. Lijekovi iz navedenih skupina su selektivni plućni vazodilatatori čije je mjesto djelovanja dominantno plućna cirkulacija.

Bosentan, dvojni antagonist endotelinskih receptora, indiciran je u bolesnika s Eisenmengerovim sindromom i stupnjem III prema težini simptoma funkcionalne klasifikacije plućne hipertenzije Svjetske zdravstvene organizacije (značajno ograničena tjelesna aktivnosti, mali napori izazivaju simptome)(34)

Sinus venosus, primum i defekt koronarnog sinusa zatvaraju se kirurški, dok sekundum ASD može biti zatvoren kirurški i perkutano okluderom (engl. occluder)(34).

**TABLICA 1.** Indikacije za operaciju ili intervencijsko zatvaranje defekta interatrijskog septuma prema smjernicama Europskog kardiološkog društva iz 2010(34).

| Indikacija   | Razred preporuke | Stupanj dokazivosti |
|--|------------------|---------------------|
| Bolesnici sa značajnim pretokom (znakovi volumnog opterećenja DK), PVR <5WJ zatvaraju se neovisno o simptomima   | I                | B                   |
| Zatvaranje okluderom je metoda izbora za ASD II ako su zadovoljeni kriteriji   | I                | C                   |
| Sve ASD-ove, neovisno o veličini treba razmotriti za intervenciju u bolesnika sa sumnjom na paradoksalnu emboliju (uz isključenje drugih uzroka)   | IIA              | C                   |
| Bolesnici s PVR ≥5WJ, ali <2/3 SVR ili PAP<2/3 sistemnog tlaka (osnovna vrijednost ili nakon reakcije na vazodilatatore, primarno NO, ili nakon ciljane terapije PAH) i dokazom očitog L-D pretoka (Qp/Qs >1.5) mogu se razmotriti za intervenciju | IIB              | C                   |
| U bolesnika s Eisenmengerovim sindromom zatvaranje ASD-a nije dopušteno  | III              | C                   |

ASD – atrijski septalni defekt, DK – desna klijetka, L-D pretok – lijevo-desni pretok, PAH – plućna arterijska hipertenzija, PAP – plućni arterijski tlak, PVR - plućna vaskularna rezistencija, Qp/Qs – odnos pulmonalnog i sistemnog optjecaja, SVR – sistemska vaskularna rezistencija, WJ – Woodove jedinice

### 3.2 Transkatetersko zatvaranje

Nakon što su King i suradnici (41) 1976. godine prvi put izveli perkutano transkatetersko zatvaranje defekta interatrijskog septuma tipa *ostium secundum*, ovo područje značajno je napredovalo s razvitkom cijelog niza okluzijskih sustava.

Amplatzerov septalni okluder (ASO) samocentrirajući je sustav koji se sastoji od dvaju diska izrađenih od mreže nitinolskih niti s poliesterskim tkanjem. Povezani su relativno širokim strukom koji svojom veličinom zatvori defekt interatrijskog septuma. Tehnika postavljanja ASO-a nije zahtjevna te postoji mogućnost izvlačenja bilo kada prije konačnog postavljanja (15). Relativno velika količina nitiola, odnosno nikla u sustavu mogući je nedostatak. Međutim, ispitivanja su pokazala minimalno povećanje razine nikla u serumu, koja se normalizira unutar prve godine nakon njihova postavljanja (42).

Promjer defekta određuje se prema mjerenju rastegnutog promjera posebnim balonom (engl. stretched balloon diameter), te se na osnovu navedenog određuje veličina okluderskog sustava potrebnog za zatvaranje defekta.

Sustav se preko uvodnice u femoralnoj veni uvodi do lijevog atrija u kojem se otvori prvi disk. Kada je disk u potpunosti otvoren, prisloni se na interatrijski septum te se potom povlačenjem cijelog sustava prema natrag otvori drugi disk u desnom atriju (43).

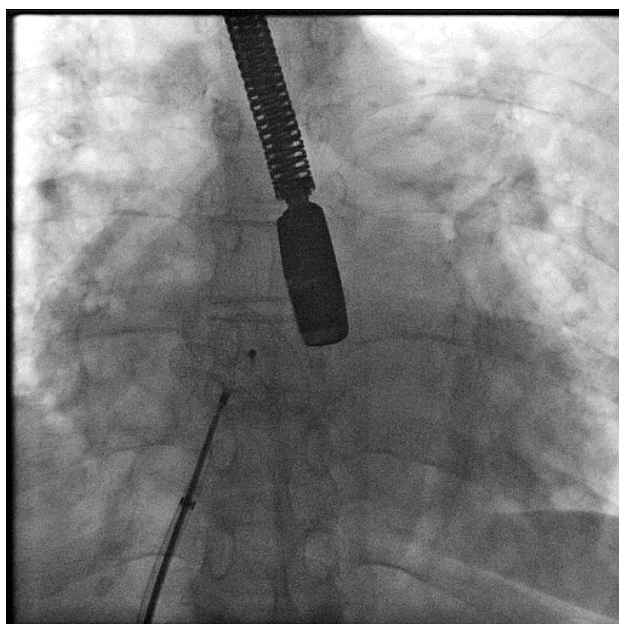
Postavljanje okludera prati se radiološki i ehokardiografski. Ehokardiografsko praćenje postiže se transezofagealnim pristupom (2D ili 3D), intrakardijalno ili transtorakalno (44).

Perkutano transkatetersko zatvaranje danas je metoda izbora u sekundum defekata s adekvatnim anatomskim karakteristikama prisutnim u približno 80% bolesnika. Navedene karakteristike uključuju promjer do 38 mm, odgovarajući slobodni rubovi od 5 mm, bez fenestracija i aneurizmi septuma (34).

Spomenuta metoda liječenja slične je učinkovitosti i hemodinamskih benefita kao kirurško zatvaranje defekta, ali s manjom stopom komplikacija i kraćim boravkom u bolnici nakon zahvata, osobito u starijih pacijenata (45).

Iako rijetke, komplikacije povezane s transkateterskim zatvaranjem ASD II uključuju embolizaciju okluderskog sustava, formiranje tromba, eroziju atrijske ili aorte s perforacijom, endokarditis i supraventrikularne aritmije.

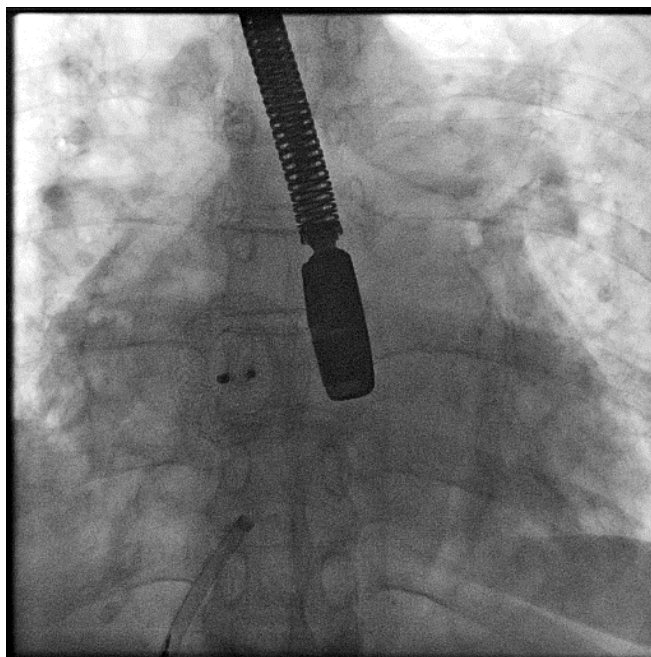
Erozija atrijske ili aorte s perforacijom rijetka je i potencijalno katastrofalna komplikacija perkutanog zatvaranja ASD-a. Bol u prsima, dispneja, sinkopa i perikardijalni izljev simptomi su i znakovi koji upućuju na razvitak ove komplikacije. Iako se u većini slučajeva prezentira satima do mjesecima nakon implantacije, moguće je i godinama nakon (46, 47).



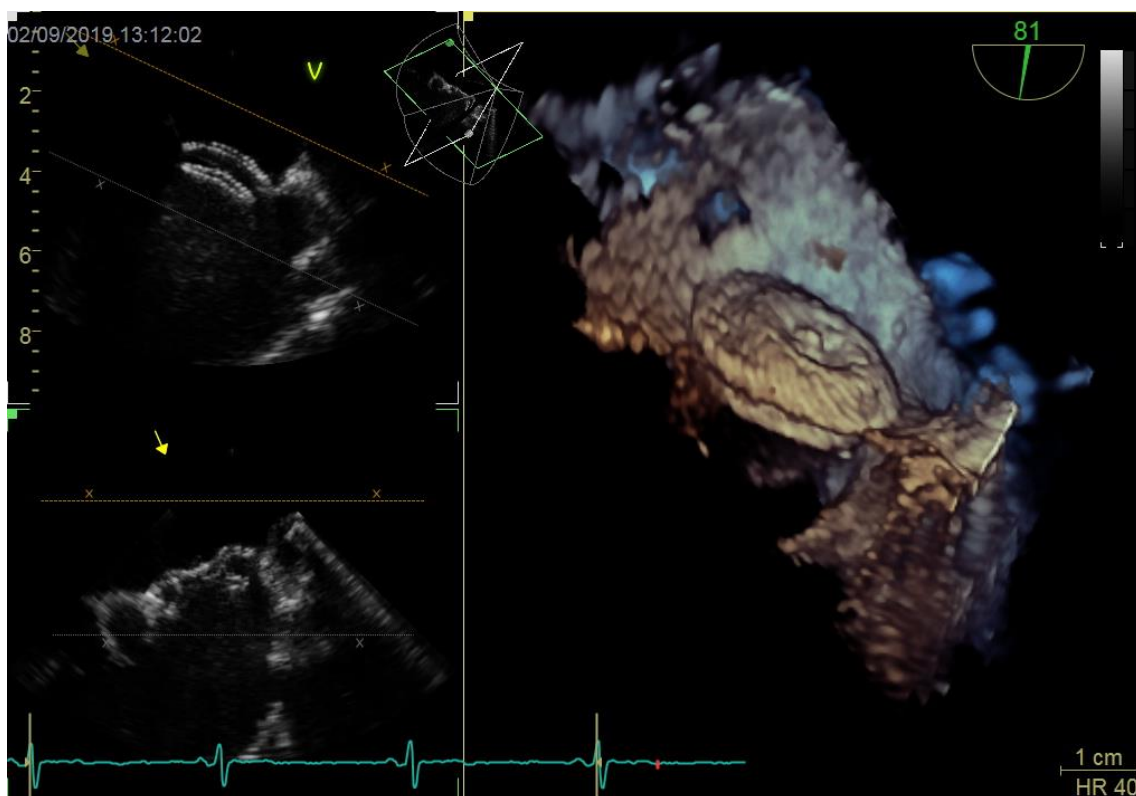
**SLIKA 6. Dijaskopski prikaz okludera prije otpuštanja**

TEE kontrola postavljanja uređaja





**SLIKA 7. Dijaskopski prikaz otpuštenog okludera**



**SLIKA 8. TEE prikaz okludera zajedno sa 3-D TEE prikaz**

### 3.3 Kirurško zatvaranje

Od ranih izvješća o kirurškom zatvaranju ASD-a iz 1948. (bez izravne vizualizacije) i 1952. (u hipotermiji i okluzijom obiju šupljih vena), preko 50 godina kirurškog iskustva rezultiralo je operacijom s minimalnom smrtnošću i morbiditetom (48, 49).

Danas se ASD-ovi zatvaraju uporabom stroja za izvantjelesni krvotok u normotermiji, a klasični pristup medijanom sternotomijom zamjenjuje se manje invazivnim kirurškim pristupima koji imaju bolji estetski učinak i smanjuju vrijeme oporavka. Endoskopski se pristup također pokazao pogodnim, međutim zasada se izvodi u rijetkim kirurškim centrima (50).

Defekt je moguće zatvoriti perikardijalnom ili dakronskom zakrpom (engl.patch). Zatvaranje direktnim šavovima se ne preporučuje osim za male defekte (51).

Kirurški je potrebno zatvoriti sekundum defekte koji su veliki (>38mm), bez adekvatnih rubova potrebnih za sidrenje okluderskog sustava, kada bi sustav ometao funkciju atrioventrikularnih zalistaka ili onemogućio povrat venske krvi u pretklijetke (52, 53).

Za izolirane sekundum defekte, operacijski mortalitet približava se nuli. Glavne komplikacije uključuju aritmije, pneumotoraks, krvarenje, perikardijalni i pleuralni izljev koji su obično prolazni. Aritmije i dulji boravak u jedinici intenzivnog liječenja (>3 dana) češći su u starijih bolesnika (54)

Dugoročni rezultati kirurškog liječenja sekundum defekata su izvrsni, osobito ako se pacijenti operiraju u dobi ispod 25 godina s krivuljom preživljavanja identičnom općoj populaciji nakon popravka (55).

*Sinus venosus, ostium primum* te defekti na razini koronarnog sinusa gotovo uvijek zahtijevaju kirurško liječenje.

### 3.4 Praćenje nakon zatvaranja

Nakon kirurškog ili perkutanog zatvaranja ASD-a ehokardiografski je potrebno procijeniti postojanje rezidualnog pretoka, veličinu desne klijetke i plućni arterijski tlak. Nakon uspješnog zatvaranja očekuje se smanjenje veličine desnog atrija, desnog ventrikula i smanjenje plućnih tlakova. TTE je također korisna za isključivanje postoperativnog perikardijalnog izljeva/tamponade.

Bolesnici kod kojih je defekt zatvoren prije 25-te godine, koji nemaju posljedice (normalan PAP, DK, bez aritmija) i bez rezidualnog pretoka ne zahtijevaju daljnje praćenje.

Bolesnike s rezidualnim pretokom, povišenim PAP-om ili aritmijama (prije ili nakon liječenja) i one kod kojih je ASD zatvoren u odrasloj dobi (posebno nakon 40-te godine) potrebno je redovito pratiti, a intervali će ovisiti o ozbiljnosti zaostalih problema. Nakon perkutanog zatvaranja ASD-a, preporučuje se redovito praćenje pomoću TTE tijekom prve dvije godine, a zatim, ovisno o nalazima, svake 2 do 4 godine.

Antiagregacijska terapija (aspirin 100mg) je potrebna barem 6 mjeseci nakon perkutanog zatvaranja i postavljanja okludera kao zaštita od formacije tromba (56, 57).

Antimikrobna profilaksa infektivnog endokarditisa preporučuje se 6 mjeseci nakon zatvaranja ASD-a kod zahvata u kojih postoji mogućnost bakterijemije mikroorganizmom koji je sposoban izazivati endokarditis. Preporuka je dakle ograničena na dentalne procedure koje zahtijevaju manipulaciju gingivom ili periapikalnom regijom zuba (34).

### 3.5 Učinci zatvaranja

Atrijske aritmije, primarno atrijska fibrilacija i undulacija javljaju se u otprilike 20% odraslih bolesnika s ASD-om i često su prezentirajući simptom (24, 26-28). Učestalost atrijske fibrilacije usko je povezana s dobi, a rizik za razvoj značajno se povećava nakon 40-te godine života. Istraživanja pokazuju da zatvaranje ASD-a smanjuje, ali ne eliminira rizik za pojavu aritmija (26, 55, 58).

Nakon operacije, atrijska fibrilacija javlja se češće u bolesnika starijih od 40 godina u vrijeme intervencije, u bolesnika s anamnezom SVT-a i PAH-a (26, 59). Rizik za pojavu aritmija nakon zatvaranja uglavnom je povezan s ireverzibilnim čimbenicima poput nepotpunog atrijskog remodeliranja (27). U bolesnika s atrijskom undulacijom / fibrilacijom, za vrijeme operacije treba razmotriti potrebu za krio- ili radiofrekvencijskom ablacijom (modificirana „Maze“ procedura) (34)

Zatvaranje ASD-a rezultira značajnim smanjenjem volumena desne klijetke, te povećanjem volumena lijeve klijetke (60, 61). Ovi učinci opažaju se odmah nakon zatvaranja ASD-a s daljnjim smanjenjem volumena tijekom idućih 3-6 mjeseci (62, 63). Smanjenje volumena desne klijetke poboljšava interakciju klijetki i punjenje LK. Posljedično povećanje udarnog volumena LK i srčanog minutnog volumena glavni je mehanizam koji dovodi do poboljšanog funkcionalnog kapaciteta nakon zatvaranja.

Navedeni učinci opažaju se u svim dobnim skupinama, bez obzira jesu li bolesnici bili asimptomatski ili simptomatski prije zatvaranja defekta. Većina bolesnika dosegne normalni funkcionalni kapacitet. Međutim, funkcionalni kapacitet može ostati smanjen u bolesnika sa smanjenom kardiorespiratornom funkcijom prije zatvaranja (64).

Nakon zatvaranja ASD II u djetinjstvu i adolescenciji, malo je vjerojatno da će se kasnije tijekom života razviti PAH, iako rizik nije u potpunosti zanemariv (65, 66). Među neliječenim odraslima, ženskog spola, starije dobi i s većim defektom, veći je rizik razvoja PAH. Pod uvjetom da plućna vaskularna bolest nije ireverzibilna, zatvaranje defekta učinkovito će smanjiti PAP u ovih bolesnika (10, 33).

Bolesnici mlađi od 25 godina dugoročno imaju bolje ishode nakon kirurškog zatvaranja ASD-a nego bolesnici iznad 40 godina (55), ali obje skupine s odgovarajućim indikacijama ostvaruju korist zatvaranjem ASD-a(23, 24, 28). Neovisno o tehnici, zatvaranje ASD-a nakon 40. godine života daje bolje ishode u usporedbi s terapijom lijekovima (24, 28)

## 4. TRUDNOĆA I ASD

Atrijski septalni defekt najučestalija je prirođena srčana greška u trudnica (67). Žene s ASD-om trudnoću uobičajeno dobro podnose i smatra se da je rizik za maternalnu i fetalnu smrtnost nizak u odsustvu plućne hipertenzije (68, 69)

Ipak, hemodinamske promjene tijekom gestacije mogu povećati rizik za majčinske, fetalne i opstetričke komplikacije, posebno kod trudnica s nezatvorenim ASD-om. Aritmije su najčešći srčani događaj i javljaju se u 4–5%, a slijedi paradoksalna embolija u 2–5% slučajeva. Paradoksalna embolizacija definira se kao prolazak mikroembolusa iz venske u sistemska cirkulaciju kroz interatrijski defekt. Koagulacijske promjene u trudnoći zajedno s venskom stazom u donjim ekstremitetima povećavaju rizik za razvitak ove komplikacije u trudnica s nezatvorenim ASD-om.

Tijekom trudnoće, smanjenje sistemskog vaskularnog otpora i povećanje srčanog minutnog volumena može povećati D-L pretok i hipoksiju. Ovo može izazvati plućnu vazokonstrukciju i dovesti do refraktornog desnostranog zatajenja srca. Kada je ASD povezan sa značajnom plućnom hipertenzijom, trudnoću treba izbjegavati zbog lošijeg maternalnog i fetalnog ishoda (70).

Iako ne postoje definitivni dokazi koji bi pokazali superiornost agresivnog pristupa zatvaranju ASD-a prije trudnoće, trenutno je uobičajena praksa da se elektivno zatvore asimptomatski, ali veliki i/ili hemodinamski značajni ASD-ovi prije začeća.

Trudnoća je i dalje kontraindicirana u bolesnica sa ASD-om povezanim s teškom plućnom hipertenzijom zbog loših ishoda majke i fetusa. Kardiološki nadzor tijekom trudnoće treba prilagoditi kliničkim simptomima(71).

## 5. ZAKLJUČAK

Atrijski septalni defekt jedna je od najčešćih prirođenih grešaka srca u dječjoj i odrasloj dobi. Unatoč postojanju pretoka i volumnog opterećenja desne strane srca ASD se uobičajeno dobro podnosi godinama. Tek nakon četvrtog desetljeća može se javiti pogoršanje funkcionalnog statusa i supraventrikularne tahikardije koje su nerijetko prvi simptom. Prema sadašnjim smjernicama hemodinamski značajne defekte kao i defekte u simptomatskih bolesnika preporučuje se zatvoriti kako bi se spriječile kasne komplikacije poput aritmija, paradoksalne embolizacije, plućne hipertenzije i srčanog zatajivanja. Prednost ima perkutano transkatetersko zatvaranje nad kirurškim, osobito u starijih pacijenata. Dvojba i dalje postoji kada se odlučiti za intervenciju u bolesnika sa značajnom plućnom hipertenzijom, ali bez obrata pretoka. U bolesnika s obratom pretoka intervencija je kontraindicirana, ali danas postoje različite skupine selektivnih plućnih vazodilatatora za liječenje navedene skupine bolesnika. U trudnoći se ASD uobičajeno dobro podnosi, ali ako okolnosti dozvoljavaju, prednost se daje zatvaranju prije trudnoće.

## 6. ZAHVALE

Veliko hvala mojoj mentorici dr.sc. Kristini Marić-Bešić na predloženoj temi, savjetima, izdvojenom vremenu i susretljivosti tijekom pisanja ovog diplomskog rada.

Hvala dr. Denisu Došenu na nesebično uloženom vremenu za pomoć pri izradi ovog rada.

Zahvaljujem cijeloj svojoj obitelji, a ponajprije roditeljima, mami Ireni i tati Robertu, te bratu Ivanu na bezuvjetnoj podršci, strpljenju i razumijevanju tijekom cijelog školovanja.

Naposljetku, hvala Mimi i Marku što su mi studentske dane učinili mnogo ljepšim i lakšim.



## 7. LITERATURA

1. Hoffman JI, Kaplan S. The incidence of congenital heart disease. *Journal of the American College of Cardiology*. 2002;39(12):1890-900.
2. Oakley CM. Does it matter if atrial septal defects are not diagnosed in childhood? *Archives of disease in childhood*. 1996;75(2):96-9.
3. Garg V, Kathiriyala IS, Barnes R, Schluterman MK, King IN, Butler CA, et al. GATA4 mutations cause human congenital heart defects and reveal an interaction with TBX5. *Nature*. 2003;424(6947):443-7.
4. Schott JJ, Benson DW, Basson CT, Pease W, Silberbach GM, Moak JP, et al. Congenital heart disease caused by mutations in the transcription factor NKX2-5. *Science*. 1998;281(5373):108-11.
5. Basson CT, Bachinsky DR, Lin RC, Levi T, Elkins JA, Soultis J, et al. Mutations in human TBX5 [corrected] cause limb and cardiac malformation in Holt-Oram syndrome. *Nature genetics*. 1997;15(1):30-5.
6. Freeman SB, Bean LH, Allen EG, Tinker SW, Locke AE, Druschel C, et al. Ethnicity, sex, and the incidence of congenital heart defects: a report from the National Down Syndrome Project. *Genetics in medicine : official journal of the American College of Medical Genetics*. 2008;10(3):173-80.
7. Gamulin S, Marusic M, Kovac Z. *Patofiziologija : Knjiga prva*. 6. izdanje ed. Zagreb: Medicinska naklada; 2005. p. 848-50.
8. Walker RE, Moran AM, Gauvreau K, Colan SD. Evidence of adverse ventricular interdependence in patients with atrial septal defects. *The American journal of cardiology*. 2004;93(11):1374-7, A6.
9. Diller GP, Gatzoulis MA. Pulmonary vascular disease in adults with congenital heart disease. *Circulation*. 2007;115(8):1039-50.
10. Yong G, Khairy P, De Guise P, Dore A, Marcotte F, Mercier LA, et al. Pulmonary arterial hypertension in patients with transcatheter closure of secundum atrial septal defects: a longitudinal study. *Circulation Cardiovascular interventions*. 2009;2(5):455-62.

11. Sadler TW. Langmanova medicinska embriologija Zagreb: Školska knjiga; 2008. p. 161-97.
12. Schneider B, Zienkiewicz T, Jansen V, Hofmann T, Noltenius H, Meinertz T. Diagnosis of patent foramen ovale by transesophageal echocardiography and correlation with autopsy findings. *The American journal of cardiology*. 1996;77(14):1202-9.
13. Hagen PT, Scholz DG, Edwards WD. Incidence and size of patent foramen ovale during the first 10 decades of life: an autopsy study of 965 normal hearts. *Mayo Clinic proceedings*. 1984;59(1):17-20.
14. Bechis MZ, Rubenson DS, Price MJ. Imaging Assessment of the Interatrial Septum for Transcatheter Atrial Septal Defect and Patent Foramen Ovale Closure. *Interventional cardiology clinics*. 2017;6(4):505-24.
15. Geva T, Martins JD, Wald RM. Atrial septal defects. *Lancet*. 2014;383(9932):1921-32.
16. Gatzoulis MA, Webb GD, Daubeney PEF. Diagnosis and management of adult congenital heart disease Philadelphia: Elsevier/Saunders; 2011.
17. Raghیب G, Ruttenberg HD, Anderson RC, Amplatz K, Adams P, Jr., Edwards JE. Termination of Left Superior Vena Cava in Left Atrium, Atrial Septal Defect, and Absence of Coronary Sinus; a Developmental Complex. *Circulation*. 1965;31:906-18.
18. Malcic I, Šmalcelj A, Anić D, Planinc D. Prirodene srcane greske od dječje do odrasle dobi : smjernice za liječenje odraslih s prirodnim srcanim greskama (OPSG). Zagreb: Medicinska naklada; 2017.
19. Hanslik A, Pospisil U, Salzer-Muhar U, Greber-Platzer S, Male C. Predictors of spontaneous closure of isolated secundum atrial septal defect in children: a longitudinal study. *Pediatrics*. 2006;118(4):1560-5.
20. Campbell M. Natural history of atrial septal defect. *British heart journal*. 1970;32(6):820-6.
21. Khairy P, Marelli AJ. Clinical use of electrocardiography in adults with congenital heart disease. *Circulation*. 2007;116(23):2734-46.
22. Rostad H, Sorland S. Atrial septal defect of secundum type in patients under 40 years of age. A review of 481 operated cases. Symptoms, signs,

treatment and early results. *Scandinavian journal of thoracic and cardiovascular surgery*. 1979;13(2):123-7.

23. John Sutton MG, Tajik AJ, McGoon DC. Atrial septal defect in patients ages 60 years or older: operative results and long-term postoperative follow-up. *Circulation*. 1981;64(2):402-9.

24. Konstantinides S, Geibel A, Olschewski M, Gornandt L, Roskamm H, Spillner G, et al. A comparison of surgical and medical therapy for atrial septal defect in adults. *The New England journal of medicine*. 1995;333(8):469-73.

25. Warnes CA, Williams RG, Bashore TM, Child JS, Connolly HM, Dearani JA, et al. ACC/AHA 2008 Guidelines for the Management of Adults with Congenital Heart Disease: a report of the American College of Cardiology/American Heart Association Task Force on Practice Guidelines (writing committee to develop guidelines on the management of adults with congenital heart disease). *Circulation*. 2008;118(23):e714-833.

26. Gatzoulis MA, Freeman MA, Siu SC, Webb GD, Harris L. Atrial arrhythmia after surgical closure of atrial septal defects in adults. *The New England journal of medicine*. 1999;340(11):839-46.

27. Berger F, Vogel M, Kramer A, Alexi-Meskishvili V, Weng Y, Lange PE, et al. Incidence of atrial flutter/fibrillation in adults with atrial septal defect before and after surgery. *The Annals of thoracic surgery*. 1999;68(1):75-8.

28. Attie F, Rosas M, Granados N, Zabal C, Buendia A, Calderon J. Surgical treatment for secundum atrial septal defects in patients >40 years old. A randomized clinical trial. *Journal of the American College of Cardiology*. 2001;38(7):2035-42.

29. Campbell M, Neill C, Suzman S. The prognosis of atrial septal defect. *British medical journal*. 1957;1(5032):1375-83.

30. Steele PM, Fuster V, Cohen M, Ritter DG, McGoon DC. Isolated atrial septal defect with pulmonary vascular obstructive disease--long-term follow-up and prediction of outcome after surgical correction. *Circulation*. 1987;76(5):1037-42.

31. Sachweh JS, Daebritz SH, Hermanns B, Fausten B, Jockenhoevel S, Handt S, et al. Hypertensive pulmonary vascular disease in adults with secundum

or sinus venosus atrial septal defect. *The Annals of thoracic surgery*. 2006;81(1):207-13.

32. Vogel M, Berger F, Kramer A, Alexi-Meshkishvili V, Lange PE. Incidence of secondary pulmonary hypertension in adults with atrial septal or sinus venosus defects. *Heart*. 1999;82(1):30-3.

33. Kuijpers JM, Mulder BJ, Bouma BJ. Secundum atrial septal defect in adults: a practical review and recent developments. *Netherlands heart journal : monthly journal of the Netherlands Society of Cardiology and the Netherlands Heart Foundation*. 2015;23(4):205-11.

34. Baumgartner H, Bonhoeffer P, De Groot NM, de Haan F, Deanfield JE, Galie N, et al. ESC Guidelines for the management of grown-up congenital heart disease (new version 2010). *European heart journal*. 2010;31(23):2915-57.

35. Debl K, Djavidani B, Buchner S, Heinicke N, Poschenrieder F, Feuerbach S, et al. Quantification of left-to-right shunting in adult congenital heart disease: phase-contrast cine MRI compared with invasive oximetry. *The British journal of radiology*. 2009;82(977):386-91.

36. Valente AM, Sena L, Powell AJ, Del Nido PJ, Geva T. Cardiac magnetic resonance imaging evaluation of sinus venosus defects: comparison to surgical findings. *Pediatric cardiology*. 2007;28(1):51-6.

37. Banka P, Bacha E, Powell AJ, Benavidez OJ, Geva T. Outcomes of inferior sinus venosus defect repair. *The Journal of thoracic and cardiovascular surgery*. 2011;142(3):517-22.

38. Mathews JD, Forsythe AV, Brady Z, Butler MW, Goergen SK, Byrnes GB, et al. Cancer risk in 680,000 people exposed to computed tomography scans in childhood or adolescence: data linkage study of 11 million Australians. *Bmj*. 2013;346:f2360.

39. Mardešić. D. , Suradnici. *Pedijatrija*. 8. izdanje. Zagreb: Školska knjiga; 2016. p. 693-718.

40. Kim YH, Yu JJ, Yun TJ, Lee Y, Kim YB, Choi HS, et al. Repair of atrial septal defect with Eisenmenger syndrome after long-term sildenafil therapy. *The Annals of thoracic surgery*. 2010;89(5):1629-30.

41. King TD, Thompson SL, Steiner C, Mills NL. Secundum atrial septal defect. Nonoperative closure during cardiac catheterization. *Jama*. 1976;235(23):2506-9.
42. Fischer G, Kramer HH, Stieh J, Harding P, Jung O. Transcatheter closure of secundum atrial septal defects with the new self-centering Amplatzer Septal Occluder. *European heart journal*. 1999;20(7):541-9.
43. Masura J, Gavora P, Formanek A, Hijazi ZM. Transcatheter closure of secundum atrial septal defects using the new self-centering amplatzer septal occluder: initial human experience. *Catheterization and cardiovascular diagnosis*. 1997;42(4):388-93.
44. Kleinman CS. Echocardiographic guidance of catheter-based treatments of atrial septal defect: transesophageal echocardiography remains the gold standard. *Pediatric cardiology*. 2005;26(2):128-34.
45. Rosas M, Zabal C, Garcia-Montes J, Buendia A, Webb G, Attie F. Transcatheter versus surgical closure of secundum atrial septal defect in adults: impact of age at intervention. A concurrent matched comparative study. *Congenital heart disease*. 2007;2(3):148-55.
46. Moore J, Hegde S, El-Said H, Beekman R, 3rd, Benson L, Bergersen L, et al. Transcatheter device closure of atrial septal defects: a safety review. *JACC Cardiovascular interventions*. 2013;6(5):433-42.
47. Akagi T. Current concept of transcatheter closure of atrial septal defect in adults. *Journal of cardiology*. 2015;65(1):17-25.
48. Murray G. Closure of defects in cardiac septa. *Transactions of the Meeting of the American Surgical Association American Surgical Association Meeting*. 1948;66(Trans. 68. meeting):524-34.
49. Lewis FJ, Taufic M. Closure of atrial septal defects with the aid of hypothermia; experimental accomplishments and the report of one successful case. *Surgery*. 1953;33(1):52-9.
50. Suematsu Y, Kiaii B, Bainbridge DT, del Nido PJ, Novick RJ. Robotic-assisted closure of atrial septal defect under real-time three-dimensional echo guide: in vitro study. *European journal of cardio-thoracic surgery : official journal of the European Association for Cardio-thoracic Surgery*. 2007;32(4):573-6.

51. Hopkins RA, Bert AA, Buchholz B, Guarino K, Meyers M. Surgical patch closure of atrial septal defects. *The Annals of thoracic surgery*. 2004;77(6):2144-9; author reply 9-50.
52. Meier B. Percutaneous atrial septal defect closure: pushing the envelope but pushing it gently. *Catheterization and cardiovascular interventions : official journal of the Society for Cardiac Angiography & Interventions*. 2005;66(3):397-9.
53. Marie Valente A, Rhodes JF. Current indications and contraindications for transcatheter atrial septal defect and patent foramen ovale device closure. *American heart journal*. 2007;153(4 Suppl):81-4.
54. Nyboe C, Fenger-Gron M, Nielsen-Kudsk JE, Hjortdal V. Closure of secundum atrial septal defects in the adult and elderly patients. *European journal of cardio-thoracic surgery : official journal of the European Association for Cardio-thoracic Surgery*. 2013;43(4):752-7.
55. Murphy JG, Gersh BJ, McGoon MD, Mair DD, Porter CJ, Ilstrup DM, et al. Long-term outcome after surgical repair of isolated atrial septal defect. Follow-up at 27 to 32 years. *The New England journal of medicine*. 1990;323(24):1645-50.
56. Brandt RR, Neumann T, Neuzner J, Rau M, Faude I, Hamm CW. Transcatheter closure of atrial septal defect and patent foramen ovale in adult patients using the Amplatzer occlusion device: no evidence for thrombus deposition with antiplatelet agents. *Journal of the American Society of Echocardiography : official publication of the American Society of Echocardiography*. 2002;15(10 Pt 1):1094-8.
57. Krumsdorf U, Ostermayer S, Billinger K, Trepels T, Zadan E, Horvath K, et al. Incidence and clinical course of thrombus formation on atrial septal defect and patent foramen ovale closure devices in 1,000 consecutive patients. *Journal of the American College of Cardiology*. 2004;43(2):302-9.
58. Vecht JA, Saso S, Rao C, Dimopoulos K, Grapsa J, Terracciano CM, et al. Atrial septal defect closure is associated with a reduced prevalence of atrial tachyarrhythmia in the short to medium term: a systematic review and meta-analysis. *Heart*. 2010;96(22):1789-97.

59. Silversides CK, Haberer K, Siu SC, Webb GD, Benson LN, McLaughlin PR, et al. Predictors of atrial arrhythmias after device closure of secundum type atrial septal defects in adults. *The American journal of cardiology*. 2008;101(5):683-7.
60. Schussler JM, Anwar A, Phillips SD, Roberts BJ, Vallabhan RC, Grayburn PA. Effect on right ventricular volume of percutaneous Amplatzer closure of atrial septal defect in adults. *The American journal of cardiology*. 2005;95(8):993-5.
61. Teo KS, Dundon BK, Molaee P, Williams KF, Carbone A, Brown MA, et al. Percutaneous closure of atrial septal defects leads to normalisation of atrial and ventricular volumes. *Journal of cardiovascular magnetic resonance : official journal of the Society for Cardiovascular Magnetic Resonance*. 2008;10:55.
62. Sun P, Wang ZB, Xu CJ, Yang SM, Jiang L. Echocardiographic and morphological evaluation of the right heart after closure of atrial septal defects. *Cardiology in the young*. 2008;18(6):593-8.
63. Giardini A, Donti A, Specchia S, Formigari R, Oppido G, Picchio FM. Long-term impact of transcatheter atrial septal defect closure in adults on cardiac function and exercise capacity. *International journal of cardiology*. 2008;124(2):179-82.
64. Giardini A, Donti A, Formigari R, Specchia S, Prandstraller D, Bronzetti G, et al. Determinants of cardiopulmonary functional improvement after transcatheter atrial septal defect closure in asymptomatic adults. *Journal of the American College of Cardiology*. 2004;43(10):1886-91.
65. Gabriels C, De Meester P, Pasquet A, De Backer J, Paelinck BP, Morissens M, et al. A different view on predictors of pulmonary hypertension in secundum atrial septal defect. *International journal of cardiology*. 2014;176(3):833-40.
66. Engelfriet PM, Duffels MG, Moller T, Boersma E, Tijssen JG, Thaulow E, et al. Pulmonary arterial hypertension in adults born with a heart septal defect: the Euro Heart Survey on adult congenital heart disease. *Heart*. 2007;93(6):682-7.
67. Zuber M, Gautschi N, Oechslin E, Widmer V, Kiowski W, Jenni R. Outcome of pregnancy in women with congenital shunt lesions. *Heart*. 1999;81(3):271-5.

68. Canobbio MM, Warnes CA, Aboulhosn J, Connolly HM, Khanna A, Koos BJ, et al. Management of Pregnancy in Patients With Complex Congenital Heart Disease: A Scientific Statement for Healthcare Professionals From the American Heart Association. *Circulation*. 2017;135(8):e50-e87.
69. European Society of G, Association for European Paediatric C, German Society for Gender M, Regitz-Zagrosek V, Blomstrom Lundqvist C, Borghi C, et al. ESC Guidelines on the management of cardiovascular diseases during pregnancy: the Task Force on the Management of Cardiovascular Diseases during Pregnancy of the European Society of Cardiology (ESC). *European heart journal*. 2011;32(24):3147-97.
70. Gatzoulis MA, Alonso-Gonzalez R, Beghetti M. Pulmonary arterial hypertension in paediatric and adult patients with congenital heart disease. *European respiratory review : an official journal of the European Respiratory Society*. 2009;18(113):154-61.
71. Bredy C, Mongeon FP, Leduc L, Dore A, Khairy P. Pregnancy in adults with repaired/unrepaired atrial septal defect. *Journal of thoracic disease*. 2018;10(Suppl 24):S2945-S52.



## 8. ŽIVOTOPIS

Rođena sam 05. lipnja 1995. godine u Zagrebu gdje sam završila osnovnu školu i X. gimnaziju „Ivan Supek“. Medicinski fakultet u Zagrebu upisala sam akademske godine 2014/2015. Demonstrator sam na katedri za Internu medicinu u sklopu predmeta „Klinička propedeutika“ u Kliničkom bolničkom centru Zagreb. Aktivni sam član Studentske sekcije za infektologiju te sam u sklopu rada Sekcije sudjelovala sa na brojnim stručnim skupovima. Aktivno govorim engleski jezik, a poznajem osnove njemačkog i talijanskog jezika.