

Ishod trudnoće nakon resekcije pregrada maternice

Vrcić, Lucija

Master's thesis / Diplomski rad

2020

Degree Grantor / Ustanova koja je dodijelila akademski / stručni stupanj: **University of Zagreb, School of Medicine / Sveučilište u Zagrebu, Medicinski fakultet**

Permanent link / Trajna poveznica: <https://um.nsk.hr/um:nbn:hr:105:794676>

Rights / Prava: [In copyright](#)/[Zaštićeno autorskim pravom.](#)

Download date / Datum preuzimanja: **2024-07-05**



Repository / Repozitorij:

[Dr Med - University of Zagreb School of Medicine Digital Repository](#)



**SVEUČILIŠTE U ZAGREBU
MEDICINSKI FAKULTET**

Lucija Vrcić

**ISHOD TRUDNOĆE NAKON RESEKCIJE PREGRADA
MATERNICE**

DIPLOMSKI RAD



Zagreb, 2020.

Ovaj diplomski rad izrađen je na Odjelu za humanu reprodukciju Klinike za ženske bolesti i porode Kliničkog bolničkog centra Zagreb pod vodstvom prof. dr. sc. Hrvoja Vrčića i predan je na ocjenu u akademskoj godini 2019./2020.

SADRŽAJ

1. SAŽETAK	
2. SUMMARY	
3. UVOD.....	1
3.1 Klasifikacija anomalija maternice	2
3.2 Patogenetski razvoj uterus septusa	4
3.3 Mogući razvojni oblici.....	5
4. KLINIČKA SLIKA.....	6
5. FIZIOLOGIJA TRUDNOĆE.....	10
6. DIJAGNOSTIKA.....	11
6.1 Ultrazvuk	11
6.2 Magnetska rezonanca	12
6.3 Histerosalpingografija	15
6.4 Histeroskopija	17
6.5 Laparoskopija	19
7. LIJEČENJE.....	20
8. PRISTUP VIŠESTRUKIM ANOMALIJAMA UROGENITALNOG TRAKTA.....	22
9. REPRODUKTIVNI ISHOD POVEZAN SA SEPTUMOM MATERNICE I NJEGOVOM RESEKCIJOM.....	23
10. ZAKLJUČAK.....	24
11. ZAHVALE.....	25
12. LITERATURA.....	26
13. ŽIVOTOPIS.....	29

1. SAŽETAK

Ishod trudnoće nakon resekcije pregrada maternice

Lucija Vrcić

Septum maternice je najčešća kongenitalna anomalija maternice koja se javlja u žena. Iako u većini slučajeva asimptomatsko stanje, može se prezentirati različitom kliničkom slikom. Najčešće se očituje kao dismenoreja ili, u žena koje pokušavaju začeti, infertilitet ili opetovani spontani pobačaji. Osim toga, u žena koje zatrudne sa prisutnošću septuma u materničnoj šupljini, može doći do raznih komplikacija u trudnoći i tijekom samog poroda. U trudnoći može doći do korioamnionitisa, inkompetencije vrata maternice, anomalije položaja djeteta itd., a tijekom poroda do rupture maternice, abrupcije placente, prezentacije zatkom te raznih drugih. Stoga kad se dijagnosticira stanjem, posebice u žena u kojih su simptomi izraženi, uvijek treba razmišljati o terapijskim postupcima koji se mogu poduzeti kako bi se navedeni problemi prevenirali. Dijagnostičke metode koje se koriste da bi se dokazalo postojanje septuma su: dvodimenzionalni i trodimenzionalni ultrazvuk, histerosalpingografija, magnetska rezonanca i laparoskopija. Svaka od metoda je detaljnije opisana u odgovarajućim poglavljima. Temelj liječenja, ukoliko se donese odluka za isto, je kirurški postupak nazvan histeroskopska metroplastika. Spada u minimalno invazivne zahvate, te je samim time za razliku od prijašnjih invazivnih zahvata koji su se izvodili, broj komplikacija smanjen na minimalnu razinu. No ipak, treba imati na umu da zahvat nije posve bezopasan, te mogu nastupiti komplikacije. Stoga je nužno napraviti detaljnu preoperativnu obradu pacijentice, isključiti ukoliko je to moguće sve ostale uzroke koji bi mogli rezultirati infertilitetom, uključujući genske, endokrine i metaboličke, te kalkulirati sve prednosti i nedostatke samog zahvata, stavljajući na prvo mjesto dobrobit majke i ploda.

Cilj ovoga rada je prikazati klasifikaciju anomalija maternice, posebice septuma, simptome kojim se isti može prezentirati tijekom normalnog menstruacijskog ciklusa ili u trudnoći, navesti i objasniti dijagnostičke metode kojima se stanje dokazuje, te operativne zahvate i načine na koje se sam septum resekcira. Na kraju, kao najbitnije, sve navedeno povezati sa reproduktivnim ishodom.

Ključne riječi: pregrada, uterus, resekcija, trudnoća, operacija

2. SUMMARY

Pregnancy outcome after the uterine septum resection

Lucija Vrcić

Uterus septus is the most common congenital uterine anomaly in women. Although in most cases it is asymptomatic state, the clinical picture may vary a lot. Usually it manifests like dysmenorrhea or, in women who are trying to get pregnant, like infertility or repeated miscarriages. Furthermore, in women in which uterus septus isn't diagnosed in time and they get pregnant with the presence of the septum in uterine cavity, various complications may occur during the pregnancy and delivery. During the pregnancy possible difficulties are chorioamnionitis, cervical incompetence, baby position anomalies etc., and during the delivery possible obstacles are uterine rupture, abruption of the placenta, presentation anomalies during the labor (baby facing upwards) and a many others. So, when the uterus septus is diagnosed, especially if the symptoms are expressed, a physician should always keep in mind the possibility of therapeutic procedure in order to prevent all the problems quoted above. Diagnostic methods which prove the uterus septus are: 2D and 3D ultrasound, hysterosalpingography, magnetic resonance and laparoscopy. Each one of these methods are elaborated in the proper chapter in this paper. The fundament treatment, if decided to do so, is a procedure called hysteroscopic metroplasty. Operation itself is minimally invasive, so unlike all other historical procedures, the number of complications is diminished to a minimum. However, we should always keep in mind that the procedure isn't completely harmless and that they may be some complications. Therefore, elaborate preoperative treatment in every patient is necessary, exclude all other causes that may lead to infertility, including genetic, endocrine and metabolic factors, and calculate all the benefits and disadvantages for the procedure itself, putting always in the first place wellbeing of the mother and the baby.

The aim of this work is present the classification of the uterine anomalies, especially uterine septum, signs and symptoms which may occur during the normal menstrual period or during the pregnancy, lead and explain the diagnostic methods required to show the uterine septum and the operative procedures which the septum is resected. At the end, the most important part, all the factors quoted above relate to the reproductive outcome.

Key words: septum, uterus, resection, pregnancy, operation

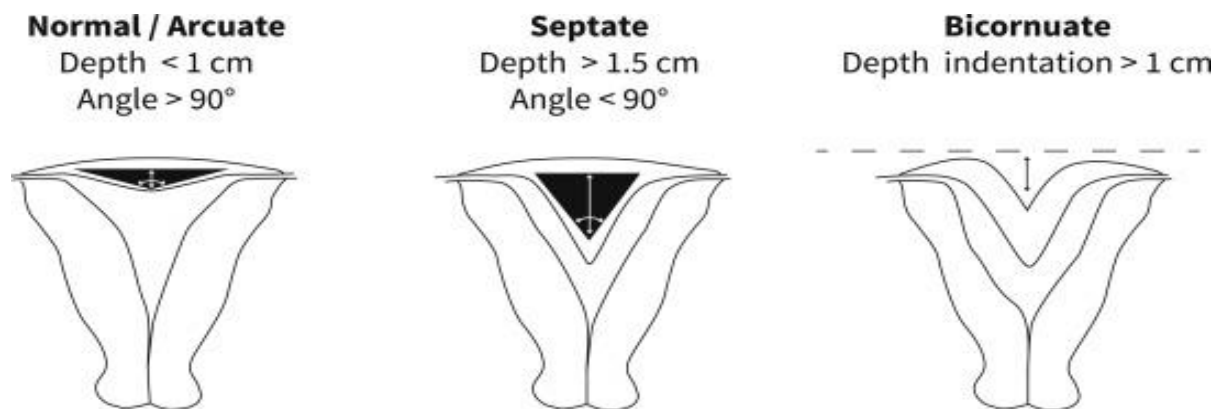
UVOD

Septum maternice je najčešća od svih kongenitalnih anomalija uterusa (80-90%) i također ona koja najviše utječe na ishod trudnoće. Nastaje tokom embrionalnog razvoja ploda, kada nakon fuzije Müllerovog kanala izostane resorpcija u međuvremenu nastalog septuma (38). Prema ASRM-u (The American Society for Reproductive Medicine) klasificiran je u anomalije tipa V (maternica ima potpun ili djelomičan ili mali septum u gornjem dijelu fundusa) (31). Za razliku od normalno razvijene maternice, koja ima kut uvlačenja veći od 90 stupnjeva te dubinu od intersticijske linije do vrha kuta maternice manju od 1 centimetar, uterus septus ima kut uvlačenja manji od 90 stupnjeva i dubinu od intersticijske linije do vrha kuta maternice veću od 1 centimetar (1). Etiologija ove anomalije je nepoznata, smatra se kako je riječ o multifaktorijalnim čimbenicima koji dovode do njena nastanka, te se često nalazi udružena sa septumom rodnice i anomalijama bubrega (38). Klinički značaj septuma uterusa je u tome što zbog mijenjanja normalnog anatomskog oblika šupljine maternice može dovesti do recidiva pobačaja zbog malpozicije, prijevremene ruptur plodovih ovoja, inkompencije vrata maternice te mnogih drugih komplikacija. Razlog zašto baš septum maternice ima najveći utjecaj na ishod trudnoće je taj što pregrada koja dijeli kavum uterusa sadrži glatku muskulaturu koja ima mogućnost kontrakcije, što uzrokuje otežanu implantaciju ploda i posljedično njegov pobačaj. Osim problema sa implantacijom te spontanim pobačajima u žena, postoji rizik od prijevremenog poroda, koji značajno može utjecati na preživljavanje djeteta ukoliko nije došlo do sazrijevanja pluća te ostalih organa. Kako na trudnoću, uterus septus može utjecati i na normalan menstrualni ciklus kod žena, dovodeći do dismenoreje.

Prevalencija uterus septusa je 2-3% u ženskoj populaciji, no teško ju je odrediti. U nekim područjima varira od 1-2/1000 žena, do visoke stope od 15/1000 žena. Otprilike 3-6% subfertilnih žena ima navedenu anomaliju. (1)

Dijagnostika se temelji na magnetskoj rezonanci. Ostale metode su ultrazvuk, histerosalpingografija, te invazivne metode histeroskopije i laparoskopije. Zbog svih navedenih faktora vidljivo je da je riječ o čestom problemu koji može dovesti do komplikacija tijekom trudnoće, te je potrebno razmotriti korisnost resekcije pregrada maternice u žena fertile dobi koje planiraju trudnoću.

Metode liječenja koje se koriste kod dijagnoze uterus septusa su kirurške: laparotomija (poznate metode Jonesa i Tompkinsa) i histeroskopske metode. Sve metode koje se koriste u liječenju i njihovi ishodi će biti detaljnije opisani u nastavku rada.



KLASIFIKACIJA ANOMALIJA MATERNICE

Iako u većini slučajeva asimptomatsko stanje, anomalije maternice su česte kod žena te izazivaju određene probleme vezane za reproduktivno zdravlje. Radi toga još od davnijih dana napravljena je klasifikacija temeljena na anatomiji i morfologiji maternice. Anomalije uterusa opisali su još 1800-ih godine Cruveilhier i Von Rokitansky. Konačnu klasifikaciju, koja je prisutna još i danas uz određene promjene ovisno o novijim informacijama, izdala je AFS (American Fertility Society) 1988. godine. (2)

Klasifikacija kongenitalnih anomalija maternice temelji se na 7 osnovnih grupa i 4 podgrupe (a, b, c, d), prema ASRM-u ovisno o težini anatomske anomalije. (5)

ASRM klasifikacija

0	Normalna maternica
I	Aplazija/displazija
II	Uterus unicornuate a – komunikacija sa manjom kontralateralnom šupljinom uterusa b – bez komunikacije sa kontralateralnom šupljinom uterusa c – bez šupljine maternice u rudimentarnom rogu d – nema rudimentarnog roga
III	Uterus didelphys
IV	Uterus bicornuate a – kompletni b - parcijalni
V	Uterus septus a – kompletni b - parcijalni
VI	Uterus arcuatus
VII	Uterus T-oblika
	Anomalije bez klasifikacije

Prema ESHRE-ESGE (The European Society of Human Reproduction and Embryology–European Society for Gynaecological Endoscopy) klasifikaciji, anomalije su također podijeljene u 7 osnovnih grupa i 3 podgrupe ovisno o težini. (5)

ESHRE-ESGE klasifikacija

0	Normalna maternica
I	Dismorfična maternica a – T-oblik b – infantilni oblik c – ostali oblici
II	Uterus septus a - parcijalni b - kompletni
III	Bikorporalna maternica a – parcijalni b – kompletni c – bikorporalni septum
IV	Hemi-uterus a – sa rudimentarnom funkcionalnom šupljinom b – bez rudimentarne funkcionalne šupljine
V	Aplazija/displazija maternice
VI	Anomalije bez klasifikacije

Navedena klasifikacije se već dugo koristi u kliničkoj dijagnostici kongenitalnih anomalija maternice. EAGS (European Alliance of Genetic Support) je pokrenuo novi znanstveni projekt upravo vezan uz ovu problematiku. Tim stručnjaka iz ESHRE-ESGE, formirajući novu grupu koja se zove CONUTA se bavi novom klasifikacijom čiji je temelj anatomija maternice skupa s embriološkom podlogom razvoja ženskog reproduktivnog sustava. S glavnom težnjom ka komprehenziji cjelokupne patologije i patofiziologije, novi sistem će sadržavati daljnje dodatne podjele koje će obuhvaćati i anatomske varijacije vagine i cerviksa maternice. (2)

Postoji nekoliko svjetskih klasifikacija kongenitalnih anomalija uterusa koje se koriste diljem svijeta. Ono što je esencijalno je da iako sve nastaju tijekom razvoja maternice u embrionalnom dobu, svaku kategoriju i anomaliju treba zasebno odvojiti kao dijagnozu te je gledati kao jedinstvenu, što zapravo i je u svojoj prezentaciji i kliničkoj slici, te terapiji koja je potrebna.

Prezentacija svake od navedenih anomalije može biti različita, te izrazito varirati u kliničkoj slici; od asimptomatskog stanja pa sve do životno ugrožavajućih stanja, koja su najrjeđa, ali moguća. Skupa s kongenitalnim anomalijama maternice se često javljaju i anomalije urinarnog trakta, posebno bubrega, što treba imati na umu prilikom postavljanja dijagnoze.

Neka istraživanja povezuju navedene anomalije sa HOXA 10 i HOXA 13 genima. Od okolišnih čimbenika koji bi mogli djelovati na razvoj urogenitalnog trakta spominju se dietilstilbestrol i talidomid (4).

Najčešći simptomi i znakovi koji žene navode prilikom dolaska u ginekološku ordinaciju, a pritom se ispostavi daljnjom dijagnostikom da je riječ o nekoj od anomalija maternice su: primarna amenoreja, dismenoreja, bol u zdjelici, endometrioza, problemi prilikom seksualnog odnosa i posljedično nisko samopouzdanje.

Prije bilo koje radiološke metode, potrebno je uzeti anamnezu i napraviti klinički pregled. Najčešća metoda dijagnostike koja se koristi je dvodimenzionalni ultrazvuk radi svoje dostupnosti i jeftine cijene, iako uvelike nalaz ovisi i o iskustvu liječnika koji radi pregled. Također se koristi i trodimenzionalni ultrazvuk, ali rjeđe radi visoke cijene i teže dostupnosti. Magnetska rezonanca daje izvrsnu, pouzdanu i kvalitetnu sliku, te čini zlatni standard kod dijagnostike anomalija uterusa. Negativne strane su što je pretraga teško dostupna, skupa te je potrebna posebna tehnika snimanja i očitavanje slike od strane radiologa. Dodatne metode koje se koriste su histerosalpingografija, histeroskopija, laparoskopija.

Metode liječenja su kirurške.

PATOGENETSKI RAZVOJ UTERUS SEPTUSA

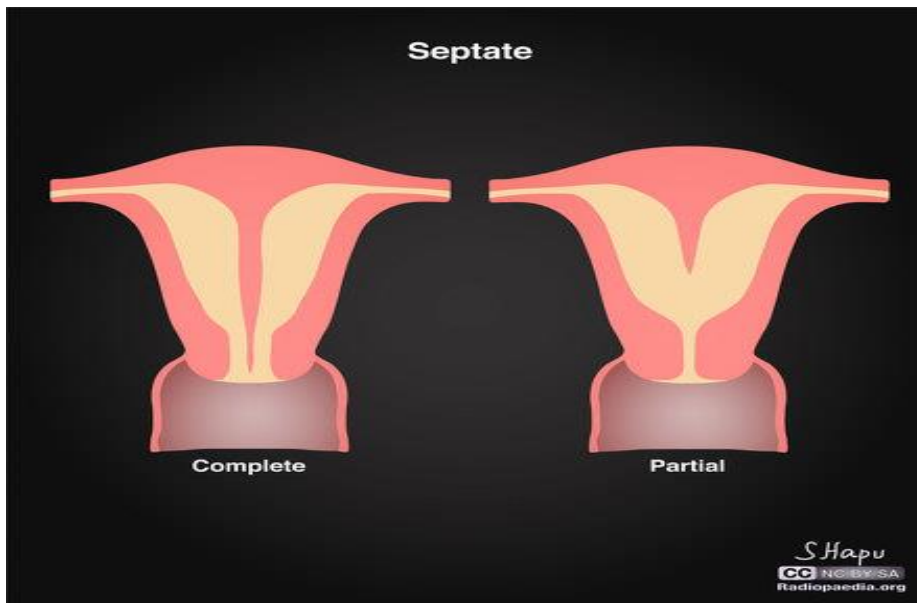
Ženski spolni organi nastaju iz para spolnih kanala koji se nazivaju Müllerovi kanali ili *ductus paramesonephriticus*. Müllerovi kanali se zatim diferenciraju u 3 dijela: kranijalni, srednji i kaudalni. Iz kranijalnog dijela se razvijaju jajovodi, a iz srednjeg i kaudalnog, koji se spoje u zajednički uterovaginalni kanal, se razvijaju maternica i rodnica. Smatra se da uterus septus nastaje zbog izostanka resorpcije tkiva koje nastaje spajanjem dva paramezonefritička voda u 20. tjednu embrionalnog razvoja (38). Isprva se mislilo kako uterus septus čini isključivo vezivno tkivo, no magnetska rezonanca je pokazala kako septus čini većinom mišićno tkivo, a vezivno je puno manje zastupljeno, što u pojedinim slučajevima čini problem zbog mogućnosti kontrakcije. (1)

Oblik i veličina uterusa septusa se razlikuje po svojoj debljini, dužini te vaskularizaciji koja je različita kod svake anomalije, no ti parametri još nisu kategorizirani. Primjerice ASRM nema striktnih parametara za dijagnozu septuma, dok ESHRE-ESGE kriterij je unutarnja indentacija koja čini više od 50% debljine miometrija. (2)

MOGUĆI RAZVOJNI OBLICI

Postoje dvije glavne podjele uterus septusa kao kongenitalne anomalije maternice:

- a) Kompletni uterus septus – ima jedan fundus maternice te septum koji se proteže od vrha maternične šupljine i nastavlja prolaziti kroz cerviks maternice ili se proširuje u dvostruki cerviks.
- b) Inkompletni/parcijalni uterus septus – postoji jedan fundus maternice te septum koji se proteže od vrha maternične šupljine prema cerviksu, ne prožimajući cijelu šupljinu



Obje navedene anomalije mogu biti povezane sa longitudinalnim vaginalnim septumom, što treba imati na umu prilikom kliničkog pregleda.

U literaturi je opisan jedan posebni oblik anomalije, koji nije naveden u klasičnoj klasifikaciji jer je izrazito rijedak. Riječ je o asimetričnom uterus septusu, koji također postoji pod eponimom Robertova maternica. Ova specifična i jedinstvena anomalije je opisana kao uterus septus koji dijeli maternicu u dvije nekomunicirajuće šupljine. Jedna od njih je slijepi maternični rog koji je najčešće povezan sa hematometrom, dok je druga unikornualna šupljina maternice. Vanjski oblik maternice je normalan. (29)

KLINIČKA SLIKA

Iako je septum maternice u većini slučajeva asimptomatsko stanje, može prouzročiti različite poteškoće radi kojih se žene javljaju svom ginekologu.

Najčešći problem koji se javlja je dismenoreja, odnosno bol u vrijeme oko menstruacije. Obično je karakter boli oštar, no ona može biti i tupa, grčevita, bubnjajuća itd. Često je povezana sa bolovima u leđima u lumbalnom području, glavoboljom, mučninom, gubitkom apetita. Dijeli se u dvije glavne skupine: primarnu i sekundarnu (31). Kod primarne dismenoreje simptomi se ne mogu objasniti nikakvim ginekološkim poremećajima; smatra se da nastaje radi kontrakcija maternice uslijed ljuštenja endometrija te proupalnih prostaglandina. Sekundarna dismenoreja je povezana sa dijagnosticiranom ginekološkom patologijom. Najčešće su to stanja kao endometrioza, adenomioza, fibromi (lejomomi, fibromiomi), upalna bolest zdjelice (PID), ciste jajnika itd., te kao u ovom slučaju anomalije maternice.

Također bol se može javljati i u neuobičajeno vrijeme, odnosno u folikularnoj i luteinskoj fazi kad nema menstrualnog krvarenja i ne može se povezati s nikakvim drugim procesom, te je to razlog zašto bi se žena mogla javiti ginekologu.

Učestaliji su simptomi koji se javljaju u trudnoći i tijekom poroda djeteta. Jedan od glavnih znakova koji bi mogli ukazivati na uterus septus su učestali spontani pobačaji. Kako anomalije mijenja normalnu anatomsku strukturu maternice, otežana je implantacija ploda te njegov razvoj zbog kompromitacije prostora, stoga su učestaliji pobačaji, o čemu se još dosta raspravlja.

Nadalje, problem koji se može dogoditi je abrupcija posteljice, koji se definira kao ljuštenje posteljice tijekom trudnoće ili tijekom poroda prije nego što je došlo do porođaja djeteta (30). Sama abrupcija posteljice se klasificira u nekoliko stupnjeva, ovisno o simptomima i znakovima koji su prisutni. U najvećem broju slučajeva se radi o blažem obliku bolesti gdje je prisutno blaže krvarenje i bez fetalnog distresa. No ipak, to može biti izrazito opasno i hitno stanje gdje dolazi do teškog krvarenja i gubitka velike količine krvi, posljedično tomu majčinog pada u hemoragični šok te smrti djeteta. Stoga, bitna je pravovremena intervencija, te ukoliko dođe do navedenog stanja inducirati vaginalni porod uz infuziju oksitocina ukoliko je to moguće u blažem obliku bolesti, a kod težih oblika potreban je hitan carski rez.

Kao posljedica uterus septusa moguć je i prijevremeni porođaj, koji se definira kao svaki porođaj koji se dogodi prije 37 tjedana trudnoće (30). To je vodeći uzrok neonatalne smrtnosti u svijetu. Može biti riječ o spontanom prijevremenom porođaju koji započinje materničnim kontrakcijama bez prsnuća vodenjaka. Pri tome se maternične kontrakcije pokušavaju prekinuti farmakološkim putem, s nekoliko vrsta lijekova: agonistima beta-adrenergičnih receptora, inhibitorima sinteze i djelovanja prostaglandina, antagonistima kalcija te antagonistima oksitocina i vazopresina. U drugom slučaju može biti slučaj prijevremenog poroda koji počinje prsnućem vodenjaka prije termina. Brojne su komplikacije koje se mogu dogoditi ukoliko dođe do toga: infekcije koje mogu dovesti do teških posljedica (sepsa, meningitis, pneumonija), nekrotizirajući enterokolitis, neurološka oštećenja, hijalinomembranska bolest itd. Stoga je potrebno prepoznati ta stanja te pravodobno na njih

intervenirati. Postupci liječenja koji se koriste su: tokoliza, kortikosteroidi, antibiotska terapija te intenzivni nadzor nad stanjem djeteta i majke. (30)

Posljedično prijevremenom prsnuću plodovih ovoja, može doći do jako ozbiljne komplikacije koja se naziva korioamnionitis (28). Korioamnionitis je upala plodovih ovoja (koriona i amniona) koja nastaje radi bakterijske infekcije. Glavni znakovi koji se pojavljuju su vrućica, napetost i tvrdoća maternice, tahikardija majke (<100/min) i tahikardija fetusa (<160/min), leukocitoza majke i purulentna amnionska tekućina koja može i ne mora biti prisutna. Najvažniji parametar koji se uzima za dijagnozu je vrućica u majke. Osim navedenih znakova, dijagnostička metoda koja se može koristiti je amniocenteza, gdje se uzima uzorak amnionske tekućine i šalje u laboratorij. S obzirom da je to invazivna metoda, koristi se rjeđe, posebno kod subkliničkih oblika korioamnionitisa ili prijevremenog prsnuća plodovih ovoja. Najčešći izolirani uzročnici koji dovode do upale su *Mycoplasma hominis* i *Ureaplasma urealyticum* (28). Oni uzročnici koji se najčešće povezuju sa prijevremenom rupturom plodovih ovoja su BHS-B i *Escherichia coli*. Posljedice koje može imati majka zbog infekcije su postpartalno krvarenje, endometritis, miometritis, zdjelčni apsces, bakteriemija, te u rijetkim slučajevima sepsa, diseminirana intravaskularna koagulacija, ARDS i smrt. Također su moguće mnogobrojne komplikacije sa strane djeteta. U maternici može doći do fetalnog distresa i smrti. U neonatalnom periodu posljedice koje se mogu javiti su: asfiksija, neonatalna sepsa, septički šok, intraventrikularno krvarenje, te dugoročna stanja poput cerebralne paralize. Vidjevši brojne i ozbiljne posljedice do kojih može doći, nužno je pravovremeno intervenirati te započeti terapiju antibioticima širokog spektra. Tipičan režim uključuje ampicilin svakih 6 sati ili gentamicin svakih 8-24 sata. Ukoliko postoji indikacija za carski rez, daje se klindamicin svakih 8 sati ili metronidazol ako postoji sumnja na anaerobne uzročnike. Simptomatska terapija uključuje antipiretike. (28)

Osim upalnih stanja, kongenitalne anomalije maternice, time i uterus septus, mogu dovesti do inkompetencije vrata maternice. Normalno tokom trudnoće, cerviks maternice je stabilan i zatvoren. Kako trudnoća napreduje i tijelo se priprema za porod, tako se postepeno događaju promjene u cerviksu. On omekšava, skraćuje se i polako se dilatira. Posljedice do kojih može doći radi toga su preuranjeni porod i/ili gubitak trudnoće. Stoga uvijek treba imati na umu ovo stanje kako bi ga pravovremeno dijagnosticirali i liječili. Simptomi koji se najčešće javljaju su: novonastala bol u lumbalnom dijelu leđa, osjećaj pritiska u zdjelici, blagi abdominalni grčevi, lagano vaginalno krvarenje, promjene vidljive u iscjetku iz maternice. Ponekad samo postavljanje dijagnoze može biti teško, osobito ako se radi o prvoj trudnoći. Bitna je također anamneza o prijašnjim gubitcima trudnoće, osobito u drugom tromjesečju, te bilo kakvi terapijski postupci na cerviksu, ukoliko su postojali. Dijagnostika se temelji na transvaginalnom ultrazvuku, kliničkom pregledu te laboratorijskim testovima (ukoliko postoji sumnja na infekciju plodovih ovoja radi njihovog prolapsa kroz inkompetentni cerviks). Liječenje uključuje progesteron (čija se uloga još detaljno istražuje kod inkompetencije cerviksa maternice), opetovane ultrazvučne pretrage (osobito između 16. i 24. tjedna trudnoće zbog najvećeg rizika u tom periodu; ukoliko se ustanovi neprekidna progresivna dilatacija cerviksa, liječnik će najvjerojatnije preporučiti cervikalnu serklažu). Cervikalna serklaža je kirurški način liječenja inkompetencije, te metoda koja se ujedno najčešće koristi. Vrat maternice se obavlja suturama koje ga drže skupa i time sprječavaju prerani porod. Ukoliko žena u anamnezi prijašnjih poroda ima inkompetenciju, ginekolog se može odlučiti i za preventivno stavljanje serklaže. Suture se skidaju u zadnjem mjesecu trudnoće ili tijekom poroda kako bi se omogućio normalan nesmetani izlazak djeteta iz maternice. (30)

Komplikacija pri porodu koja se javlja kao posljedica kongenitalnih anomalija maternice je anomalija djetetova položaja i stava prilikom poroda (30). Razlikujemo nepravilne stavove glave, poprečni položaj te položaj zatkom. Nepravilni stavovi glave su duboki poprečni stav (sagitalna sutura na dnu zdjelice je poprijeko), visoki uzdužni stav (sagitalna sutura je u uzdužnome promjeru), dorzoposteriorni okcipitalni stav (zatiljak okrenut prema sakrumu, čelo prema simfizi) te defleksijski stavovi (stav tjemenom, čelom ili licem gdje su oni vodeće točke pri porođaju). Poprečni položaj je položaj djeteta gdje uzdužna os djeteta sječe poprečnu os majke. To je jako ozbiljno stanje u kojem vaginalni porođaj nije moguć, te je apsolutna indikacija za carski rez. Ukoliko se zanemari, mogu biti ugroženi i majka i dijete. Može se podijeliti u tri faze: I. faza kada je vodenjak održan (ugroženost djeteta bez ugroženosti majke), II. faza u kojoj je došlo do prsnuća vodenjaka (ugroženi su i majka i dijete) te III. faza kada dolazi do potpunog otvaranja ušća maternice (katastrofalna ugroženost i za majku i za dijete). Kliničkim pregledom se može vidjeti pet znakova koji ukazuju na poprečni položaj djeteta: poprečno ovalni trbuh, nisko položen fundus uterusa, nepostojanje predležećega dijela, na lateralnim stranama poprečno položenog uterusa se pipaju glava i zadak, kucaji djetetova srca su najčujniji u području pupka, a nekad se uopće ne čuju. U prvoj navedenoj fazi ne postoji opasnost za majku jer je vodenjak još održan, te ne može doći do rupture maternice, no ipak postoji opasnost za dijete jer može doći do asfiksije. Ukoliko dođe do prsnuća vodenjaka, nastupa druga faza, koja je opasnija i postoji rizik nastanka više komplikacija. Najveća opasnost je uklinjenje ramena, koji ako nastupi nazivamo zanemareni poprečni položaj. Samim time, češće je i ispadanje ručice i prolaps pupkovine, što sve predstavlja veliki rizik za život djeteta. Zbog prelomljenosti posteljice otkucaji srca djeteta mogu postati neuredni, te može doći do smrtnog ishoda. Ako ne dođe do pravovremene intervencije, nastupa III. faza odnosno faza katastrofe. Prisutna je ogromna opasnost za dijete i za majku. Svakom kontrakcijom maternice, ona prijanja sve čvršće uz dijete, zadebljava se stjenka fundusa, a stanjuje se stjenka donjeg segmenta maternice. Zbog uzastopnih nezaustavljivih kontrakcija koje idu jedna za drugom, dijete se sve više prelama u vratnom dijelu kralježnice. Prijeti jako veliki rizik za tetaniju uterusa i rupturu uterusa. Stoga je izrazito bitno ustanoviti poprečni položaj na vrijeme, trudnicu hospitalizirati nekoliko tjedana prije termina poroda, pokušati učiniti vanjski okret u normalni položaj djeteta glavicom, a ukoliko to ne uspije, indicirati carski rez. (30)

Kao najčešća anomalija stava djeteta pri porodu koja se javlja je stav i porođaj zatkom (30). Postoji također nekoliko podjela koje obuhvaćaju ovaj entitet. U najvećem broju slučajeva se radi o jednostavnom stavu zatkom (60-65% slučajeva) uz ekstenzirane nožice. Sljedeće varijante su: potpun stav zatkom (5-10% slučajeva), gdje se uz zadak nalaze oba stopala, nepotpun stav zatkom, kada je uz zadak prisutno samo jedno stopalo, stav nožicama (25-35% slučajeva), kada su vodeća čest u porodu stopala, te stav koljenima, u kojem su vodeća čest u porođaju koljena. Dijagnostički postupci koji se koriste da bi se dokazao stav zatkom su vanjska i unutarnja opstetrička pretraga, amnioskopija te ultrazvuk. Vanjska opstetrička pretraga uključuje palpaciju i auskultacijom (kojom se otkucaji fetalnog srca mogu čuti najbolje iznad pupka). Unutarnja opstetrička pretraga uključuje klinički pregled kojim se može palpirati zadak i/ili nožice djeteta. Najpouzdaniji kod postavljanja dijagnoze je ultrazvuk, koji se ujedno i najčešće koristi. Ukoliko ne dođe do okreta djeteta, kod stava

zatkom najbitnije su učestale i dovoljno jake kontrakcije, kako bi došlo do spontanog porođaja trupa, ručica, ramena i glavice u jednom aktu, čime se izbjegava štetno djelovanje hipoksije na dijete. To se osigurava kontinuiranom infuzijom oksitocina i opsežnom mediolateralnom epiziotomijom, čime se olakšava prolazak djetetovog tijela kroz porođajni kanal. Osim medikamentozne, kirurške i psihološke potpore prilikom porođaja u stavu zatkom, postoje mnogobrojni hvatovi na koje se opstetričari odlučuju kako bi pomogli djetetu da lakše prođe kroz porođajni kanal. Primjer su zahvat po Brachtu (asistent preko rođiljne trbušne stijenke pritišće rukom na fetalnu glavicu s ciljem da onemogući defleksiju i pomogne njezin izgon iz porođajnog kanala, a opstetričar drži fetalni trup i nožice u smjeru crte prolaznice porođajnog kanala), zahvat prema Veit-Mauriceau-Smellieu (opstetričar drži trup djeteta na unutarnjoj strani svoje podlaktice, a srednji prst stavlja u djetetova usta te primiče njegovu bradu prema prsima kako bi izbjegao defleksiju glavice, a drugi i treći prst stavlja na djetetova ramena i nježno pritišće u smjeru crte prolaznice porođajnog kanala) itd. (30)

Prije govora o patologiji trudnoće povezane sa uterus septusom, kroz kratki odlomak će biti prikazana normalna fiziologija trudnoće u svrhu kako bi se bolje razumjeli rizici povezani sa kongenitalnim anomalijama maternice.

FIZIOLOGIJA TRUDNOĆE

Bazična podjela trudnoće je na dva glavna razdoblja. Rano razdoblje trudnoće (1.) obuhvaća period od prva 3 mjeseca, od oplodnje jajne stanice, do kraja trećeg mjeseca, i izrazito je važno za razvoj djeteta jer se u tom periodu događa organogeneza, odnosno razvijaju se svi organski sustavi djeteta. Uz to, razvije se i placenta, o kojoj će biti više toga u daljnjem tekstu. Kasno razdoblje trudnoće (2.) čini preostalih 6 mjeseci razvoja, u kojem su povećane potrebe djeteta za kisikom i hranjivim tvarima zbog intenzivnog i ubrzanog rasta i razvoja. (30)

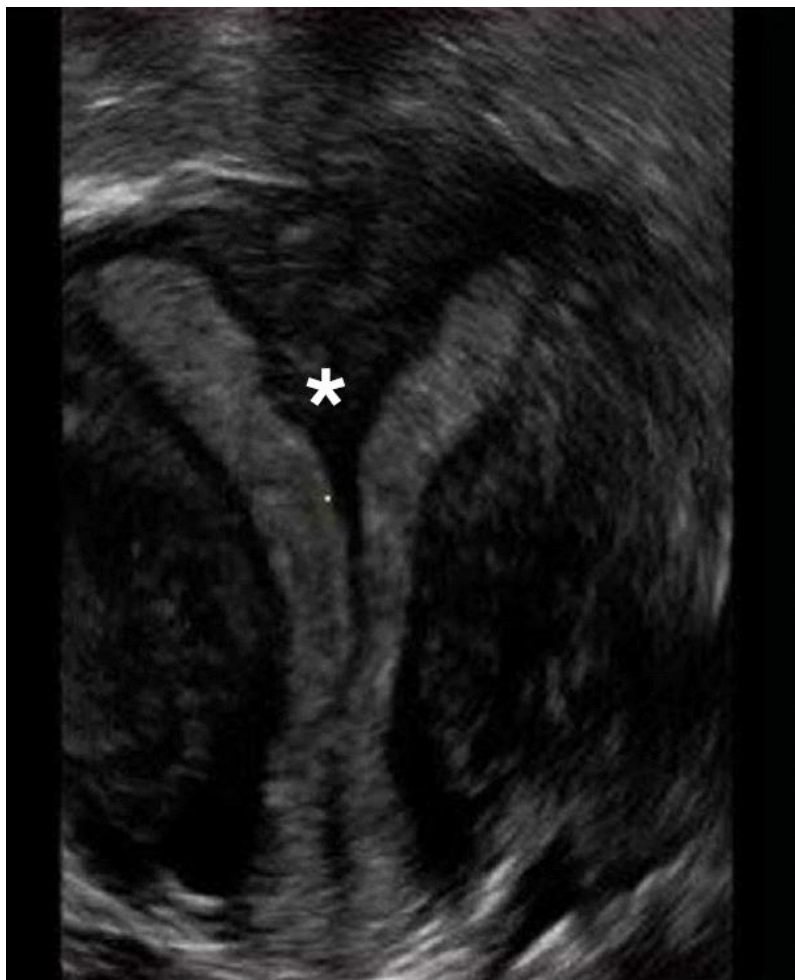Trudnoća počinje oplodnjom jajne stanice spermijem, te kao rezultat toga nastaje zigota (oplođena jajna stanica). Zigota prolazi kroz niz mitotičkih dioba, te prolazi kroz različite razvojne stadije na svom putu iz jajovoda do maternice. Iz zigote nastaje morula, iz morule blastocista, koja će se diferencirati u dva glavna dijela: trofoblast (iz kojeg će nastati embrionalni dio posteljice bitan za prehranu) te embrioblast (koji čine pluripotentne stanice iz kojih će se razviti organi) (30). Kada dođe do maternice, slijedi implantacija blastociste u endometriju maternice koji je prije toga prošao niz promjena zvanih decidualna reakcija kako bi se formirala posteljica i nastavio daljnji razvoj. Najvažnija uloga placente je izmjena tvari i plinova između majčine i fetalne krvi. Putem nje majka daje fetusu hranjive tvari (glukoza, lipidi, aminokiseline, trigliceridi, kolesterol itd.), vodu, kisik, elektrolite, protutijela koja ga štite prvih nekoliko mjeseci nakon rođenja od različitih infekcija. U suprotnome smjeru, fetus predaje majci produkte svog metabolizma (bilirubin, ureja, mokraćna kiselina) i ugljikov dioksid. Placenta ima svoju metaboličku funkciju (sinteza glikogena, masnih kiselina, kolesterola), te svoju endokrinu funkciju (sinteza i izlučivanje steroidnih hormona: progesteron, estrogen, zatim izlučivanje humanog korionskog gonadotropina, humanog placentnog laktogena, prolaktina, relaksina, endotelina itd.). Također nakon začeća, plod prolazi kroz svoje razvojne stadije: blastogenezu (od 14. do 28. dana trudnoće), embriogenezu/organogenezu (od 29. do 86. dana trudnoće) te fetogenezu (nakon 12. tjedna trudnoće sve do rođenja) (30). Kao što se može zaključiti, trudnoća je izrazito kompliciran i delikatan proces, te se događaju velike promjene, kako u tijelu majke, tako i kroz sve razvojne stadije samoga ploda. Stoga se može vidjeti kako bi promijenjena anatomija same maternice mogla utjecati na bilo koji od ovih osjetljivih procesa. Kao što je pisalo u prijašnjem tekstu, može doći do otežane ili onemogućene implantacije, razvoja posteljice i djeteta zbog komprimiranog prostora te raznih drugih problema. (30)

DIJAGNOSTIKA

Glavne dijagnostičke metode koje se koriste u slučaju na sumnju na uterus septus su: ultrazvuk (najviše se koriste, ovisno o dostupnosti, dvodimenzionalni i trodimenzionalni), magnetska rezonanca, histerosalpingografija, histeroskopija i laparoskopija. (1)

ULTRAZVUK

Daleko najčešća metoda koja se koristi radi svoje dostupnosti i jednostavnosti je ultrazvuk. (4) Ultrazvuk je radiološka dijagnostička metoda koja radi na principu zvučnih valova visoke frekvencije i njihove mogućnosti odbijanja od različitih tkiva i struktura u tijelu. Inicijalno se koristi dvodimenzionalni ultrazvuk zbog jednostavnosti, dostupnosti, neinvazivnosti i jeftine cijene. Na drugu stranu, trodimenzionalni ultrazvuk pruža pouzdaniju i detaljniju sliku, visoku rezoluciju, no manje je dostupan zbog visoke cijene i težeg očitavanja slike gdje je potrebno dodatno podučavanje. Oba se mogu izvoditi transabdominalno i transvaginalno. Koji od navedena dva će se koristiti i na koji način ovisi o specijalistu ginekologije i opstetricije koji ga provodi.



2D ultrazvuk – septum uterusa

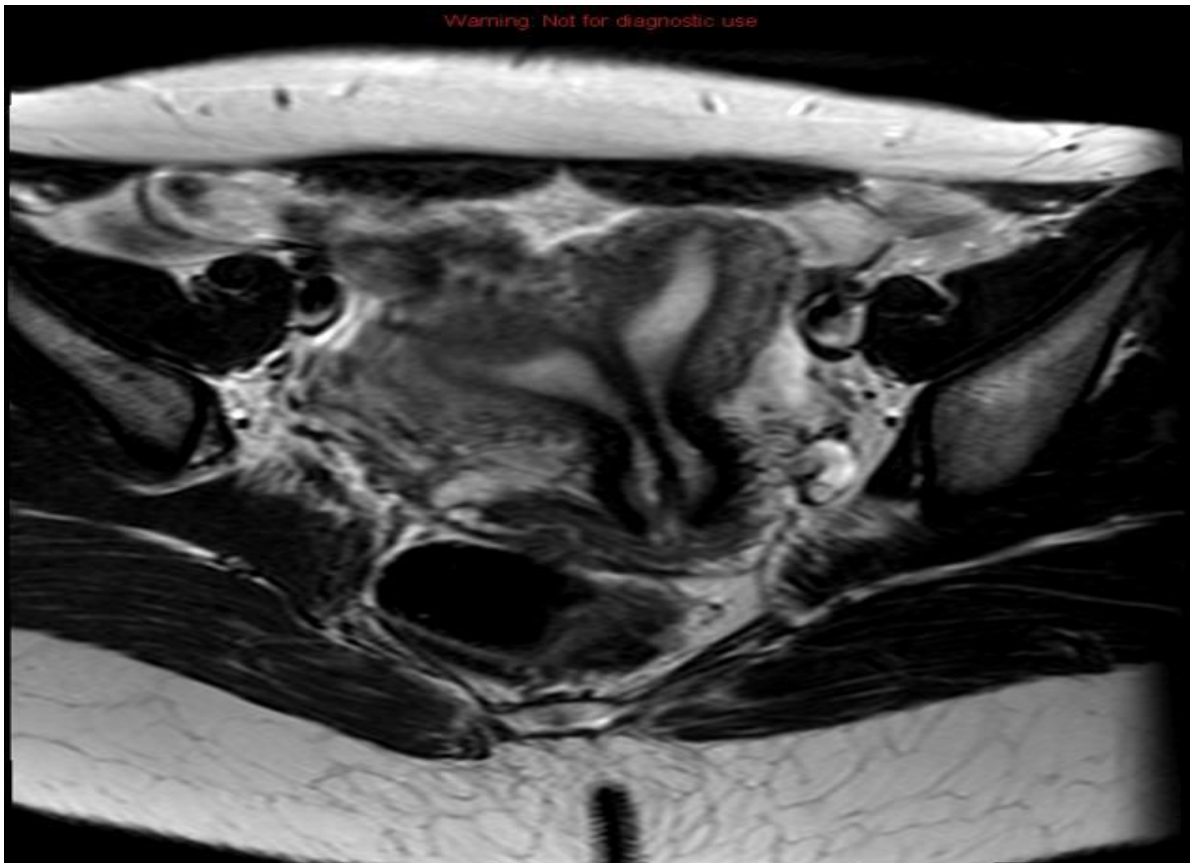
MAGNETSKA REZONANCA

Zlatni standard dijagnostike kongenitalnih anomalija uterusa, pa samim time i septuma maternice je magnetska rezonanca (4). To je radiološka pretraga temeljena na magnetskom polju, koje se označava jedinicom tesla (T), pomoću kojeg se formira slika organa u tijelu. Moguća je i u trodimenzionalnom obliku. Stvara se izuzetno kvalitetna slika, pogotovo ako se radi o mekom tkivu i organima. Upravo radi toga je pretraga koju je poželjno napraviti ukoliko se sumnja na anomaliju anatomije maternice. No, glavni problem zašto se češće poseže za ultrazvukom je taj što je magnetska rezonanca jako skupa pretraga, te teško dostupna. S obzirom da se radi o uređaju koji košta nekoliko milijuna kuna, ovisno o tome koliko tesla ima, nije dostupan u svakoj bolnici. Tamo gdje je dostupan, radi malog broja uređaja liste čekanja su jako duge, što predstavlja još jedan veliki problem, s obzirom da se termin pregleda može dobiti za nekoliko godina. No, ipak, ukoliko to uvjeti dopuštaju, treba težiti magnetskoj rezonanci, radi najboljeg uvida u morfologiju i patologiju maternice. Najbolji prikaz se vidi u T2 snimci uz primjenu kontrasta. Također, još jedna velika prednost ove pretrage je ta što ne dolazi do ionizacije tkiva, odnosno nema štetnog zračenja i njegovih posljedica kao što je to rizik kod drugih pretraga kao što su rendgen, kompjuterizirana tomografija itd.

Vrlo često se postavlja pitanje što odabrati kao pretragu kod sumnje na uterus septus, magnetsku rezonancu ili ultrazvuk (6). Provedeno je istraživanje u kojem su žene pristale na obje pretrage kako bi se dobio uvid u to hoće li dati iste rezultate. Od 65 žena koje su pristale na obje pretrage, 42 ženama je potvrđena dijagnoza uterus septusa i trodimenzionalnim ultrazvukom i magnetskom rezonancom. Ipak, postojala je jedna razlika. Trima ženama je na pomoću magnetske rezonance dijagnoza bikornealne maternice, iako se smatralo u početku da se radi o septumu. Stoga je iduće istraživanje provedeno kako bi se odgovorilo na novo pitanje: koja pretraga je sigurna za razlikovanje dijagnoze bikornealne maternice od uterus septusa? Istraživanje je uključilo 31 pacijenticu koje su imale jednu od navedene dvije dijagnoze (6). U 84% slučajeva (26/31) su trodimenzionalni ultrazvuk i magnetska rezonanca dali istu dijagnozu. Iako postoje razlike, prihvaćeno je da je ultrazvuk komparabilna metoda magnetskoj rezonanci, stoga se i dalje obje koriste u dijagnostici anomalija maternice, te je dokazano da specifično trodimenzionalni ultrazvuk ima visoku rezoluciju u rukama iskusnog dijagnostičara (6). Također, s obzirom na puno nižu cijenu i veću dostupnost u usporedbi sa magnetskom rezonancom, kliničarima je prihvatljiviji kao preoperativna priprema u slučaju odluke operativnog zahvata.

Postoji razlog zašto je toliko bitno dobiti detaljan uvid u anatomske anomalije maternice te zašto se mora točno klasificirati u podskupinu kojoj pripada. Nakon resekcije septuma, jako je bitno da zid miometrija maternice ostane čvrst i neoštećen prilikom operacije. Miometrij je tu izrazito bitan jer ako dođe do njegovog oštećenja, prilikom trudnoće i poroda može doći do rupture uterusa, što je ozbiljna i teška komplikacija. Stoga, preoperativno je bitno dobiti potpunu i detaljnu sliku septuma, njegove dimenzije i povezanost za serozom maternice. To će ujedno imati utjecaja i na odabir kirurškog pribora za operaciju.

Na idućoj stranici su prikazane dvije snimke učinjene magnetskom rezonancom u aksijalnoj ravnini.

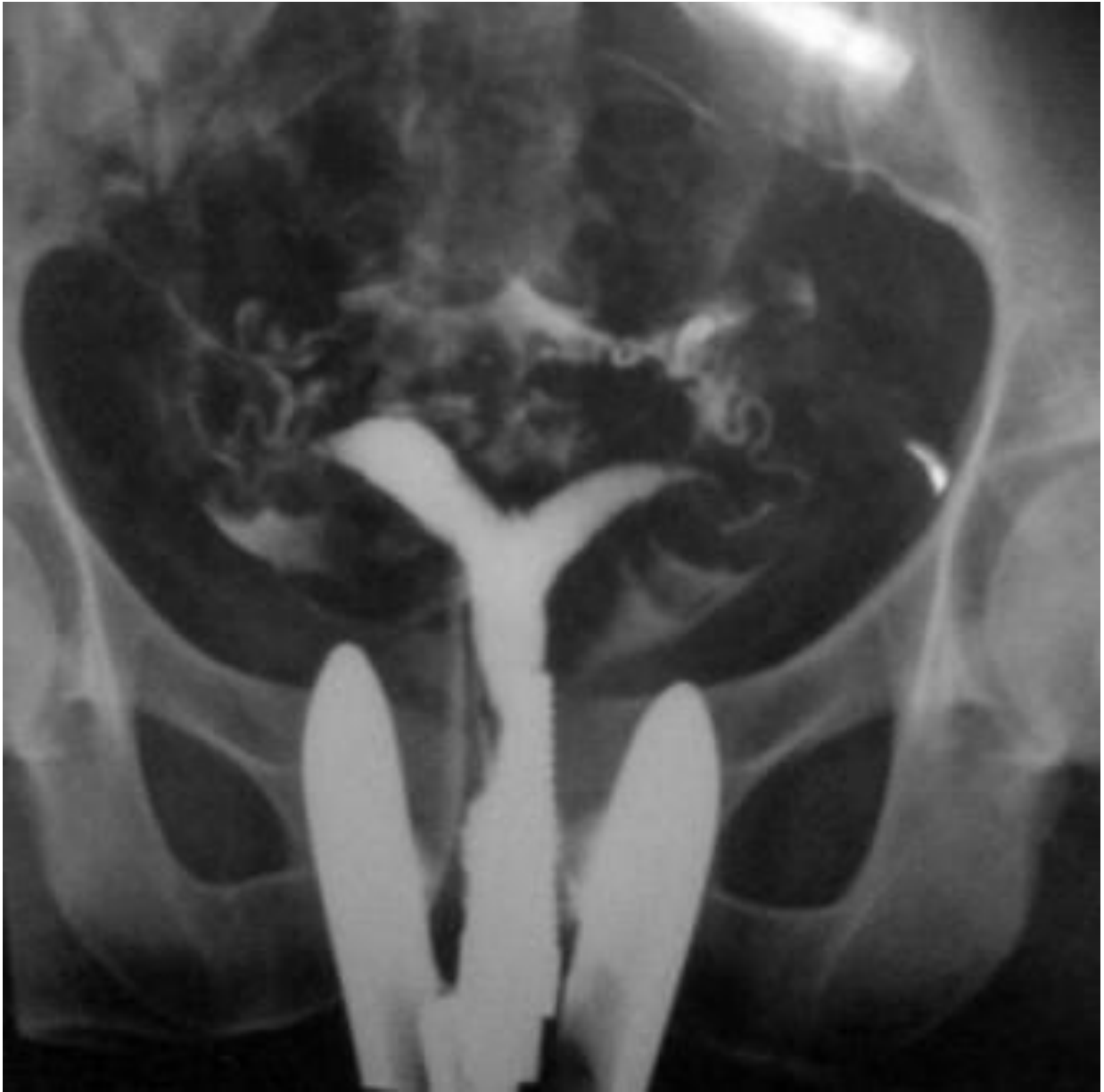

HISTEROSALPINGOGRAFIJA

Dijagnostička metoda koja se provodi ukoliko prijašnje pretrage nisu jasno pokazale o čemu se radi je histerosalpingografija, još nazvana i uterosalpingografija. To je tip rendgenske pretrage koji se naziva fluoroskopija, te prikazuje maternice i jajovode. Kako bi se oni bili vidljivi na rendgenu, pretraga zahtjeva primjenu kontrasta. Osim kongenitalnih anomalija maternice, pretraga se još koristi za dijagnosticiranje lejomiona maternice, polipa maternice, priraslica jajovoda kao posljedica neliječene upale itd. Može se koristiti i kao postoperativna pretraga, kako bi se prikazala anatomija maternice i jajovoda te procijenila uspješnost operativnog zahvata. (39)

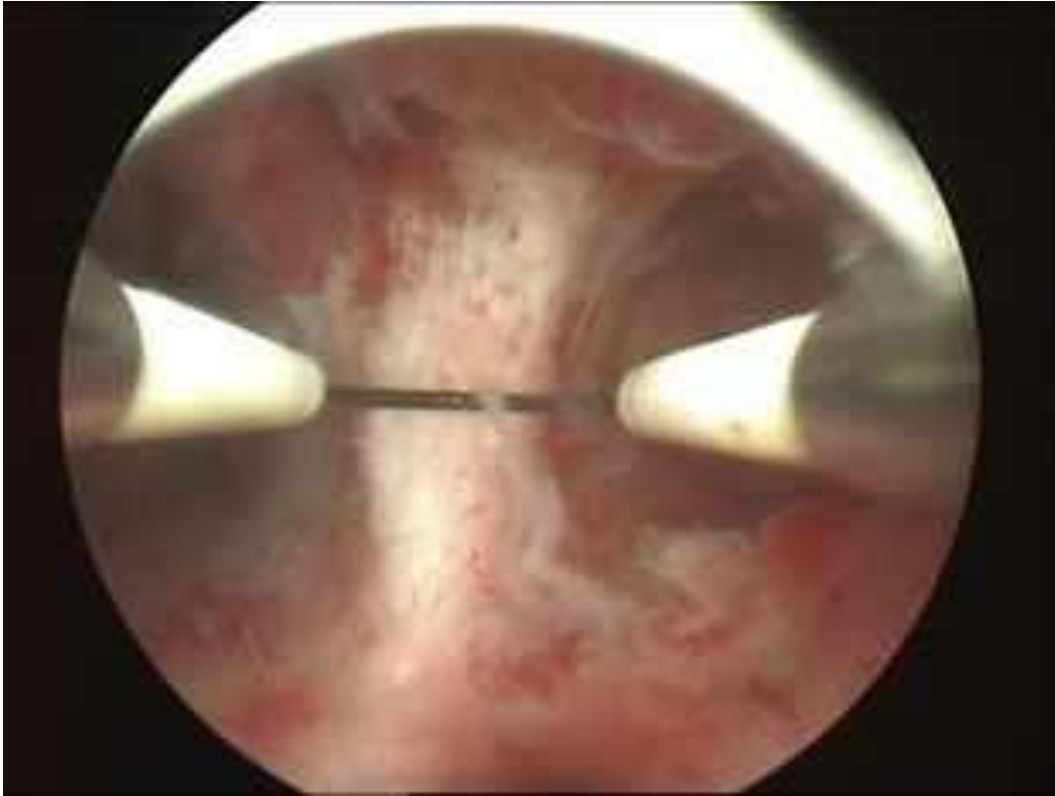
Pretraga se izvodi u bolnici, a izvodi ju radiolog ili ginekolog. Nakon insercije spekuluma kako bi se prikazao cerviks maternice, inicira se anestetik u cervikalno područje. Nakon par minuta, radiolog uvodi kanulu kroz cerviks u šupljinu maternice te aplicira kontrast kako bi se šupljine oba jajovoda i maternice ispunili. Nakon aplikacija, radiolog snima rendgenske snimke iz različitih kutova kako bi se dobile različite projekcije maternice. Nakon toga, izvodi se kanula te završava pretraga. Kako je riječ o primjeni kontrasta, žene često osjećaju nelagodu i bol, te postoji određeni rizik od infekcije. Stoga liječnik može prije i poslije pretrage ordinirati analgetike kako bi se bol što više umanjila i antibiotike kako bi prevenirali infekciju jajovoda i maternice. Histerosalpingografija se izvodi u folikularnoj fazi menstrualnog ciklusa, nekoliko dana nakon završetka menstruacija, kako bi bili sigurni u odsutnost trudnoće, s obzirom na ionizacijsko zračenje same pretrage i primjenu kontrasta. Kontraindikacije za izvođenje su upalne bolesti zdjelice (PID), alergije na jodni kontrast, trudnoća, menstruacija te bilo kakva upalna stanja ženskih reproduktivnih organa.

Komplikacije tijekom ovog zahvata se događaju jako rijetko, u manje od 1% slučajeva. (39) Najčešća komplikacija koja se javlja je infekcija, te se češće događa u žena koje u anamnezi imaju prijašnje preboljele infekcije, primjerice klamidijska infekcija jajovoda. Stoga se preventivno nakon pretrage daju odmah antibiotici kako bi spriječili ovu komplikaciju koja može dovesti do neplodnosti i raznih drugih posljedica. Ukoliko nastupi, najčešće se prezentira vrućicom, slabošću, mialgijom, artralgijom, osipom, leukocitozom. Sljedeće česte komplikacije su bol, grčevi, mučnina i povraćanje, spomenuti prije u tekstu, koji se tretiraju analgeticima i antiemeticima. S obzirom da se radi o rendgenskoj pretrazi koja uključuje ionizirajuće zračenje, može doći do nastanka karcinoma ili oštećenja ploda ukoliko je žena trudna. Zato se poduzimaju sve mjere opreza kako bi se isključila trudnoća prilikom izvođenja pretrage. Ovo je najrjeđa komplikacija koja se javlja. Kako se radi o kontrastnoj pretrazi, postoji rizik alergijske reakcije na jodni kontrast. Zbog toga se obavezno prije pretrage uzima anamneza te se pita je li bilo prijašnjih reakcija na kontrast. Ukoliko nakon pretrage žene primijete osip, mučninu, slabost, svrbež, moraju odmah kontaktirati liječnika. Nakon zahvata, moguće je krvarenje (39). Najčešće je riječ o blagom krvarenju jedan do dva dana nakon izvođenja pretrage, koje spontano i prestane. No ipak, doduše rijetko, može doći do fatalne komplikacije koje se zove ruptura uterusa. Ruptura uterusa spada u hitna stanja u kojima se mora odmah intervenirati, te je hitna indikacija za operativni zahvat.



HISTEROSKOPIJA

Jedna od invazivnih metoda koja se koristi u dijagnostici kongenitalnih anomalija maternice je histeroskopija. Histeroskopija može biti i dijagnostička i kurativna metoda. Dijagnostička histeroskopija je endoskopska metoda koja može služiti za potvrdu dijagnoze postavljene neinvazivnim metodama, poput ultrazvuka ili histerosalpingografije, ili se koristi kao metoda prvog izbora, ovisno o mišljenju liječnika. Kao kurativna metoda služi operativna histeroskopija, kako bi ukoliko dijagnostički postoji patološki nalaz, odmah mogli intervenirati i konvertirati dijagnostičku u operativnu metodu, te samim time smanjiti komplikacije obavljanja ponovnog terapijskog postupka s ciljem rješavanja problema u jednom aktu (40). Patološka stanja u kojima se koristi histeroskopija su: polipi i fibroidi, kao dosta česte dobroćudne tvorevine, koje se lako otklanjaju histeroskopski; adhezije maternice (znane i kao Ashermanov sindrom) se često nalaze kao posljedica preboljele infekcije ili kao postoperativna komplikacija, te su značajne radi poremećaja menstrualnog ciklusa i neplodnosti; abnormalna krvarenja iz maternice, bilo da se radi o obilnom menstrualnom krvarenju ili krvarenju u folikularnoj ili luteinskoj fazi ciklusa kada ga ne bi trebalo biti, histeroskopija se rabi kao kurativna metoda u svrhu da bi se spriječio obilan gubitak krvi; septumi maternice, kao česta kongenitalna anomalija, se često uklanjaju upravo metodom operativne histeroskopije. Dijagnostički alat kojim se proces izvodi nazive se histeroskop. Pretraga se radi u prvom tjednu nakon menstruacije (40). Nakon odabira metode i potpisanog informiranog pristanka pacijentice, preoperativno se propisuju sedativi kako bi se smanjila anksioznost radi samog postupka. Nakon toga, slijedi uvod u anesteziju, te sam postupak. Liječnik ginekolog dilatira cerviks kako bi omogućio uvođenje histeroskopa kroz vaginalni kanal i cerviks u šupljinu maternice. Zatim, kao kod većine endoskopskih metoda, uvodi se kroz histeroskop plin ugljikova dioksida kako bi se šupljina raširila i kako bi se odstranili krv i sluz ukoliko su prisutni. Na vrhu histeroskopa se nalazi mala kamera i svjetlo pomoću kojih se osvjetljava maternica i putem direktnog prijenosa kamere na kompjuterskom ekranu u operacijskoj dvorani gleda i proučava postoji li neka abnormalnost, ovisno o patologiji i prisutnim simptomima. Zatim, ako liječnik vidi da postoji neko patološko stanje, konvertira se na operativnu metodu, te putem histeroskopa uvodi male operativne instrumente u maternicu u svrhu liječenja. U usporedbi sa drugim, više invazivnim metodama, histeroskopija ima različite prednosti: kraći boravak u bolnici, kraći period oporavka, manje farmakoloških mjera prije i poslije postupka, izbjegavanje "otvorene" abdominalne operacije itd. Po pitanju komplikacija, histeroskopija je relativno siguran postupak, a iste se javljaju u manje od 1% slučajeva. Među njima najčešće su: infekcija, krvarenje, mehanička ozljeda vrata i tijela maternice, mokraćnog mjehura i završnog dijela debelog crijeva, intrauterini ožiljci, rizici povezani sa anestezijom, alergijska reakcija na supstance koje se koriste za dilataciju maternice. (40)



Slika iznad prikazuje septum maternice slikan kamerom koja se nalazi na vrhu histeroskopa.

LAPAROSKOPIJA

Laparoskopija je metoda koja se koristi u mnoge svrhe. To je alternativna metoda otvorenoj abdominalnoj operaciji, čiji je cilj dijagnostika i terapija određenih patoloških stanja uz što manje invazivni zahvat i samim time manje operativnih i postoperativnih komplikacija. Kada je riječ o ginekološkoj laparoskopiji, koristi se za mnogo suspektnih stanja, kao što su endometrioza, lejomomi, ciste ili tumori jajnika, ektopična trudnoća, zdjelčni apsces, adhezije zdjelice, neplodnost, zdjelčna upalna bolest (PID) itd. Osim što laparoskopija služi kao dijagnostička metoda, tijekom izvođenja samog zahvata, ukoliko se ustanovi patološki proces, metoda se može odmah konvertirati u terapijski postupak. Zahvat se provodi pomoću laparoscopa, koji je endoskop koji se uvodi u abdomen i zdjelicu putem troakara postavljenih na trbušnoj stjenki (41). Na vrhu laparoscopa, kao i kod histeroscopa, postoji kamera kojom se zatim promatraju sve strukture unutar trbušne šupljine. Kako se laparoskopom ustvari maternici pristupa sa vanjske strane, u većini slučajeva laparoskopija služi kao dodatna pomoćna metoda histeroskopiji tijekom operativnog procesa uklanjanja septuma maternice, kojom se nadzire kontura maternice kako ne bi došlo do perforacije, krvarenja ili neke druge moguće komplikacije. Kao pomoćna metoda, uz laparoskopiju se može koristiti i transabdominalni ultrazvuk. Uz to što je pomoćna metoda, ukoliko se na maternici nalaze neki patološki procesi, primjerice miomi, tijekom zahvata se također i oni mogu ukloniti. Kao i većina ostalih endoskopskih metoda, nakon uvođenja instrumenata u zdjelicu, kao plin se koristi ugljikov dioksid koji se ispušta iz laparoscopa i razdvaja organe od trbušne stjenke. I zatim se proces odvija kontrolom preko kamere na vrhu laparoscopa. Zahvat se izvodi u općoj anesteziji. Napretkom kirurgije, ginekološku laparoskopiju je u nekim bolnicama moguće provoditi i pomoću robotske manipulacije instrumentima. Noviji pristup je također mikrolaparoskopija, koja koristi još manje instrumente nego standardni postupak. Jedan od prednosti navedenog zahvata je što se može provoditi u lokalnoj anesteziji, čime se smanjuje broj komplikacija opće anestezije. Pri usporedbi s laparatomijom, manji je broj komplikacija koje se javljaju, no svedeno su moguće. Neke od njih su: iritacija kože, oštećenje raznih organskih struktura kao što su abdominalne i zdjelčne krvne žile, mokraćni mjehur, crijeva, živci, maternice, zatim adhezije i ožiljci, krvni ugrušci, alergijske reakcije, infekcija, zračna embolija, urinarna inkontinencija (41). Neka su stanja same pacijentice koja mogu pridonijeti nastanku komplikacija, to su pretilost, izrazita mršavost, prethodne abdominalne operacije, endometrioza, postojeće infekcije abdominalnih i zdjelčnih organa, upalne bolesti crijeva itd. Nakon završetka operacije, slijedi oporavak čije vrijeme može varirati, ovisno od osobe do osobe. S obzirom da tijekom operacije pacijentici mora biti stavljen kateter, za vrijeme oporavka često se javljaju problemi vezani za mokrenje, kao što su otežano otjecanje urina ili urinarna inkontinencija. Također se javlja mučnina nakon operacije, napetost trbušne stjenke, modrice. S obzirom da se koristi ugljikov dioksid kao plin, posljedično tomu mogu se javiti bolovi u prsištu i ramenima. Kako je riječ o kirurškom zahvatu, nakon otpuštanja iz bolnice liječnik ginekolog najčešće prepisuje analgetike i antibiotike kako bi se prevenirala infekcija. Napretkom medicine posljednjih nekoliko godina i razvojem manje invazivnih metoda, laparoskopija se dosta rjeđe koristi prilikom dijagnostike i liječenja septuma maternice, te je više upotrebljavana za operativne zahvate abdominalnih organa, te za patološke procese koji se nalaze na vanjskim konturama maternice, jajovodima i jajnicima (41).

LIJEČENJE

Liječenje septuma maternice je relativno jednostavno. Riječ je o kirurškom zahvatu kojim se resekira septum i time se stvara jedna šupljina maternice, kakva je inače i njena normalna anatomska građa. No, postavlja se pitanje kako postaviti indikaciju za operaciju septuma, s obzirom da je to većinom asimptomatsko stanje koje ne uzrokuje probleme u većini slučajeva. Samu indikaciju za operaciju bi trebao postaviti multidisciplinarni tim sastavljen od liječnika specijalista u području reproduktivne medicine, dijagnostike i ginekološke kirurgije. Operacija se u većini slučajeva izvodi kod žena koje pokazuju reproduktivne poteškoće. Može biti riječ o ponavljanim spontanim pobačajima koji su česti (kao granica se postavlja 3 ili više) te ukoliko dođe do trudnoće, prijevremeni porod ili komplikacije samoga porođaja. Također, operativni zahvat se poduzima i kod primarne neplodnosti, iako je tu korelaciju teže postaviti. Problemi sa začecem se povezuju sa dužinom septuma, što je on duži veća je vjerojatnost pojave komplikacija, stoga i to treba uzeti u obzir prilikom postavljanja indikacije za operaciju. Jedno istraživanje je pokazalo da bi duljinu septuma od 5,9 mm ili više trebalo uzeti u obzir prilikom postavljanja indikacije za operativni zahvat. (7)

Operativni zahvat kojim se izvodi resekcija septuma maternice se naziva metroplastika (19). Postoje dva glavna načina i pristupa na koji se ista provodi.

Prva metoda se zove abdominalna metroplastika. Riječ je o kirurškom zahvatu koji se izvodi putem laparotomije i hysterotomije, odnosno invazivnim pristupima kroz abdominalnu šupljinu. Mnogo je operativnih tehnika kojima se sam zahvat izvodi: Jonesova tehnika, Bret-Tomkinsova tehnika itd. Iako je uspješnost zahvata 60-70%, zbog invazivnog pristupa i samim time većom vjerojatnosti pojave komplikacija kao što su krvarenje, infekcije, postoperativne adhezije, produženi oporavak radi invazivnosti same operacije, duljeg čekanja za samo začecé (3-6 mjeseci) sa potrebom izvođenja carskog reza, navedene metode se rijetko primjenjuju te su zamijenjene manje invazivnim kirurškim tehnikama. (19)

Druga metoda se zove histeroskopska metroplastika (19). Riječ je o endoskopskoj metodi koja se izvodi pomoću histeroskopa transcervikalnim pristupom, smanjujući time mogućnost operativnih i postoperativnih komplikacija na minimum. Postoje razne metode kojima se izvodi resekcija septuma histeroskopski. One su: mehaničke škare; elektrokirurške metode sa specijalno dizajniranim elektrodama postavljenim na kraj histeroskopa; bipolarne elektrode; laser (YAG, KTP-532, argonski laser) (19). Najčešće primjenjivane su metode pomoću mehaničkih škara kojima se izvodi resekcija te elektrokirurške metode sa elektrodama. Najbolje vrijeme za izvođenje je rani period folikularne faze menstrualnog ciklusa kada je endometrij maternice najtanji. No, također se to može i medikamentno omogućiti, davanjem analoga GnRH-a. Zahvat se može izvoditi u općoj ili spinalnoj anesteziji. Osim manje invazivnosti tehnike, također se bilježi manja stopa operativnih i postoperativnih komplikacija (krvarenje, infekcije, adhezije), brži oporavak te kraće razdoblje čekanja samog začecá (4-5 tjedana). Nije potrebno izvoditi carski rez. Tekućine koje se koriste za rastezanje i odvajanje stjenki maternice su ugljikov dioksid, dekstran, glicin, Ringerov laktat. Važno je također odrediti točku do koje se resekcija septuma radi. Ukoliko se prijeđe granica te se ošteti stjenka same maternice, može nastupiti ruptura. U suprotnom slučaju, ako se dio septuma ne resekira, moguća je potreba više operativnih zahvata u budućnosti, čime se povećava rizik nastanka

komplikacija. Stoga treba odrediti ciljnu točku do koje se resekcija radi. Za neke kirurge, to je imaginarna linija koja spaja jajovode. Drugi koriste ultrazvuk kako bi razgraničili miometriju od septuma. Odabir principa ovisi o liječniku operateru koji izvodi operaciju. Ako ipak postoji rezidualni septum koji je ostao nakon operativnog zahvata, istraživanja su pokazala ako je dužine 0.5-1 cm, neće imati utjecaja na reproduktivni ishod pacijentice. (14)

Resekcija kompletnog septuma maternice je malo složenija od resekcije parcijalnog septuma maternice. Uvijek treba uzeti u obzir da postoje komplikacije koje se mogu javiti, u ovom slučaju ukoliko septum seže kroz cerviks maternice, nakon operativnog zahvata može nastupiti inkompetencija vrata maternice prilikom trudnoće. Među ostale komplikacije spadaju: krvarenje – može nastupiti tijekom operacije ako kirurški instrumenti dođu preblizu stjenki maternice te time nastupi trauma; postoperativno krvarenje češće nastupa ako je kirurški zahvat odrađen u lutealnoj fazi menstrualnog ciklusa, nerijetko poklapajući se sa normalnim menstrualnim krvarenjem; preopterećenje tekućinom – pogotovo ako operativni zahvat traje dugo te se ne prati detaljno unos i ekskrecija tekućine; potrebno je pomno pratiti razinu elektrolita, s rizikom nastanka hiponatrijemije; perforacija uterusa – rijetka, ali ozbiljna komplikacija; postoperativne adhezije maternice; ruptura uterusa prilikom trudnoće; infekcije itd.

Postavlja se pitanje preoperativne i postoperativne terapije nakon histeroskopske metroplastike. Iako još nisu uvedene striktne smjernice koja se terapija treba provoditi, ginekolozi individualni odlučuju koje mjere provesti ovisno o kliničkoj slici pacijentice. Preoperativno se često koristi danazol, inhibitor enzima koji imaju ulogu u sintezi steroidnih hormona, uključujući estrogen, te ima androgeni učinak. Uz njega, koriste se često analozi GnRH-a, najčešće radi stanjivanja endometrija radi prevencije krvarenja (19). Postoperativno se daju antibiotici nekoliko dana radi prevencije nastanka infekcije. Iako je mali, uvijek postoji rizik nastanka postoperativnih adhezija koje mogu rezultirati problemima prilikom začeća i trudnoće. Taj rizik umanjuju upravo antibiotici, postoperativna terapija estrogenom, te postavljanje intrauterinog balona koji mehanički razdvaja stjenke endometrija te na taj način sprječava stvaranje priraslica (19).

PRISTUP VIŠESTRUKIM ANOMALIJA UROGENITALNOG TRAKTA

Kad je riječ o kongenitalnim anomalijama maternice, uključujući time i septum, treba uzeti u obzir i neke druge faktore. Zbog zajedničkog embrionalnog razvoja uvijek treba misliti na anomalije urinarnog trakta koje mogu sezati od bubrega do mokraćne cijevi. Osim toga, anomalije maternice se mogu javljati u tandemu, što znači da prije postavljanja dijagnoze i poduzimanja određenih koraka treba napraviti detaljnu dijagnostičku obradu kako se ne bih nešto propustilo. Osim što postoje različiti anatomske oblici septuma, uvijek je potrebno gledati cjelokupnu sliku maternice koristeći odgovarajuće dijagnostičke slikovne metode te time utvrditi postoje li još neke kongenitalne anomalije. Opisani su slučajevi septuma maternice sa anomalijama cerviksa, anomalijama rodnice, imperforantnim himenom, u sklopu nekim kliničkih sindroma, anomalijama korpusa maternice te raznim drugim (8). Stoga u preoperativnu evaluaciju spada i isključenje odgovarajućih anomalija, jer ukoliko se iste dijagnosticiraju, kirurški zahvat postaje kompliciraniji i složeniji. Cilj je uvijek dobar reproduktivni ishod te rješavanje postojećeg problema radi kojeg se pacijentica javlja. Stoga, ako je moguće, da bi se smanjio rizik komplikacija, potrebno je izvesti korekciju svih postojećih anomalija u jednom aktu. Ukoliko to nije moguće, operativne zahvate treba svesti na minimum kako bi se smanjila mogućnost operativnih i postoperativnih komplikacija te operacije planirati na način da se pacijentica što manje izlaže navedenim rizicima.

Ono na što se treba paziti su komplikacije koje se mogu javiti u trudnoći uslijed resekcije septuma maternice. Neke od njih su već navedene prije. Ona najozbiljnija i životno ugrožavajuća jest ruptura maternice (11). Najveći broj ruptura se događa u trećem tromjesečju trudnoće radi povećanja tlaka i rastezanja stijenke maternice. Najvažniji rizik za rupturu nakon resekcije septuma maternice je oštećenje mišićnih vlakana miometrija kirurškim instrumentima. To se može spriječiti određivanjem krajnje točke do koje se resekcija radi, a način na koji se ista odredi ovisi o liječniku koji izvodi sam operativni zahvat. Rizik ovisi i o tome koji se kirurški instrumenti koriste. Ukoliko se rabe elektrokirurški instrumenti, postoji veći rizik oštećenja miometrija i time rupture. Osim toga, sumnja se također da je maternica u kojoj je prisutna kongenitalna anomalija ima razvojno slabiju strukturu, što posljedično može dovesti do rupture (11). Ako u anamnezi pacijentice postoje rekurentne rupture uterusa, nakon resekcije septuma mogu uslijediti i u ranijem gestacijskom periodu, stoga to treba imati na umu.

REPRODUKTIVNI ISHOD POVEZAN SA SEPTUMOM MATERNICE I NJEGOVOM RESEKCIJOM

Uzimajući u obzir sve kongenitalne anomalije maternice, septum maternice je najčešća. Prevalencija se ne može sa sigurnošću reći jer je to često nedijagnosticirano stanje uslijed toga što se najčešće prezentira asimptomatski. Kad je riječ o simptomatskom stanju, postoji niz simptoma koji se mogu očitovati. Jedni od čestih su dismenoreja i učestali spontani pobačaji u žena koje pokušavaju začeti. Stoga u diferencijalnoj dijagnozi prilikom prezentiranja navedenih simptoma uvijek treba imati septum maternice. Kad je riječ o povezanosti septuma uterusa sa neuspješnim pokušajima začeca, uvijek se moraju najprije isključiti svi drugi razlozi koji bi mogli dovesti do toga, uključujući genetske, endokrine, metaboličke ili bilo koje druge koji bi mogli rezultirati neuspjehom. Isti faktori se trebaju evaluirati i prilikom postavljanja indikacije za kirurški zahvat resekcije septuma.

Neka istraživanja pokazuju da je lošiji reproduktivni ishod kod žena sa septumom maternice povezan s činjenicom da postoji kompromitacija prostora za razvoj ploda u šupljini maternice, s tim da samo tkivo septuma, koje se pokazalo većinom građeno od fibroznog tkiva sa malo mišićnog tkiva, slabo reagira na hormonalne promjene koje se normalno događaju u endometriju uslijed hormonalnih promjena, te zbog toga jer septum pokazuje značajno manju ekspresiju VEGF-receptora u usporedbi sa normalnim endometrijom(24). Osim navedenih komponenata, postoje i drugi čimbenici koje treba uzeti u obzir, kao što je dužina samog septuma, oblik parcijalnog ili kompletnog septuma itd. Vidljivo je da mnogo faktora utječe na loš reproduktivni ishod povezan sa septumom maternice. No, ipak još nije sa sigurnošću utvrđeno postoji li direktna veza između navedenih faktora i lošijeg reproduktivnog ishoda ili postoji neki drugi neotkriveni uzrok.

Unatoč svemu tome, nije uvijek lako uzročno povezati anatomska anomalija maternice sa infertilitetom. Stoga samim time nije lako ni postaviti indikaciju za operativni zahvat. Napretkom kirurgije, resekcija septuma je postala minimalno invazivni zahvat nazvan histeroskopska metroplastika kojim se broj komplikacija i rizik sveo na minimum. Upravo iz tih razloga, ginekolozi sve češće posežu i postavljaju indikacije za izvođenje istog.

Kako bih se odlučili za najbolje rješenje te omogućili najbolji ishod treba kalkulirati više faktora i rizika povezanih sa septumom maternice. U jednom slučaju treba znati sve rizike kojima su izloženi majka i plod ukoliko nastupi trudnoća unutar maternice sa septumom, kao što su korioamnionitis, inkompetencija vrata maternice, anomalije položaja djeteta itd. U drugom slučaju ukoliko se žena i liječnik odluče za operativni zahvat, postoje razne komplikacije samog zahvata te postoperativne komplikacije prije i tijekom trudnoće kojima je žena izložena. Upravo zbog svega toga treba pažljivo donijeti odluku, nakon temeljitih anamneze i dijagnostičkih procesa, uzimajući u obzir sve faktore koji mogu utjecati na reprodukciju te jedinstvenost svake žene.

Na kraju se postavlja pitanje je li benefit nakon operacije veći od rizika te je li reproduktivni ishod bolji nakon resekcije septuma.

ZAKLJUČAK

Postoji mnogo dokaza koji ukazuju na to da je septum maternice rizičan čimbenik za poremećaje menstrualnog ciklusa, opetovane spontane pobačaje, te komplikacije u trudnoći i tijekom poroda, iako to nije uvijek slučaj. Razmatrajući stanje i ishode trudnoće prije i nakon resekcije septuma maternice, može se zaključiti da je reproduktivni ishod bolji nakon resekcije septuma radi stvaranja povoljnijih uvjeta za razvoj ploda, no ipak rezultati su ograničeni te je potrebno provesti još istraživanja kako bi se detaljnije proučili svi faktori te uzeli u obzir prednosti i nedostaci i time donijela konačna odluka.

ZAHVALE

Željela bih se zahvaliti Gospodinu i svim svojim voljenima i najdražima koji su me pratili na ovom divnom putovanju tijekom svih 6 godina, te na svojoj ljubavi i podršci koju su mi pružili kroz cijelo vrijeme studiranja.

Htjela bih se zahvaliti svom mentoru, prof. dr. sc. Hrvoju Vrčiću na vodstvu i povjerenju tijekom pisanja diplomskog rada.

LITERATURA

1. Pfeifer S, Butts S, Dumesic D, Gracia C, Vernon M, Fossum G. i sur. Uterine septum – a guideline. *ASRM Pages* 2016; 106(3): 530-540.
2. Ludwin, A, Ludwin I, Coelho Neto, M. A., Nastri, C. O., Bhagavath, B, Lindheim, S. R. Septate uterus according to ESHRE/ESGE, ASRM and CUME definitions: association with infertility and miscarriage, cost and warnings for women and healthcare systems. *Ultrasound in Obstetrics and Gynecology* 2019; 54(6): 800-814
3. Hua M, Odibo Anthony O, Longman Ryan E, MacOnes George A, Roehl Kimberly A, Cahill Alison G. Congenital uterine anomalies and adverse pregnancy outcomes. *American Journal of Obstetrics and Gynecology* 2011; 205(6): 558.e1-558.e5
4. Passos IMP, Britto RL. Diagnosis and treatment of müllerian malformations. *Taiwanese Journal of Obstetrics and Gynecology* 2020; 59(2): 183-188
5. Ludwin A, Ludwin I. Comparison of the ESHRE-ESGE and ASRM classifications of Müllerian duct anomalies in everyday practice. *Human Reproduction* 2015; 30(3): 569-580
6. Ata B, Nayot D, Nedelchev A, Reinhold C, Tulandi, T. Do Measurements of Uterine Septum Using Three-Dimensional Ultrasound and Magnetic Resonance Imaging Agree? *Journal of Obstetrics and Gynaecology Canada* 2014; 36(4): 331-338
7. Detti L, Hickman H, D'Ancona RL, Wright, AW, Christiansen, ME. Relevance of uterine subseptations: What length should warrant hysteroscopic resection? *Journal of Ultrasound in Medicine* 2017; 36(4): 757-765
8. Oakes MB, Hussain HK, Smith YR, Quint EH. Concomitant resorptive defects of the reproductive tract: a uterocervicovaginal septum and imperforate hymen. *Fertility and Sterility* 2010; 93(1): 268.e3-268.e5
9. Damiani GR, Gaetani M, Landi S, Lacerenza L, Barnaba M, Spellicchia D i sur. Uterine rupture in a nulliparous woman with septate uterus of the second trimester pregnancy and review in literature. *International Journal of Surgery Case Reports* 2013; 4(3): 259-261
10. Weissman A, Eldar I, Malinger G, Sadan O, Glezerman M, Levran D. Successful twin pregnancy in a patient with complete uterine septum corrected during cesarean section. *Fertility and Sterility* 2006; 85(2): 494.e11-494.e14
11. Kasapoglu T, Kasapoglu D, Deren O. Successful management of the recurrent uterine rupture after the uterine septum resection. *Case Reports in Women's Health* 2015; 8: 13-16
12. Ono S, Yonezawa M, Watanabe K, Abe T, Mine K, Kuwabara Y i sur. Retrospective cohort study of the risk factors for secondary infertility following hysteroscopic metroplasty of the uterine septum in women with recurrent pregnancy loss. *Reproductive Medicine and Biology* 2018; 17(1): 77-81

13. Cararach M, Penella J, Ubeda A, Labastida R. Hysteroscopic incision of the septate uterus: scissors versus resectoscope. *Human Reproduction* 1994; 9: 87-89
14. Fedele L, Bianchi, S, Marchini, M, Mezzopane, R, Di Nola, G, Tozzi, L. Residual uterine septum of less than 1 cm after hysteroscopic metroplasty does not impair reproductive outcome. *Human Reproduction* 1996; 11(4): 727-729
15. Cho JH, Won HJ, Kim MK, Park JH, Hwang JY. New Ambulatory Hysteroscopic Septoplasty using Ballooning in a Woman with Complete Septate Uterus: A Case Report. *Development & Reproduction* 2018; 22(1): 105-109
16. Goldenberg M, Sivan E, Sharabi Z, Mashiach S, Lipitz S, Seidman DS. Reproductive outcome following hysteroscopic management of intrauterine septum and adhesions. *Human Reproduction* 1995; 10(10): 2663-2665
17. Ludwin A, Ludwin I, Pityński K, Banas T, Jach R. Role of morphologic characteristics of the uterine septum in the prediction and prevention of abnormal healing outcomes after hysteroscopic metroplasty. *Human Reproduction* 2014; 29(7): 1420-1431
18. Checa MA, Bellver, J, Bosch, E, Espinós, JJ, Fabregues, F, Fontes, J i sur. Hysteroscopic septum resection and reproductive medicine: A SWOT analysis. *Reproductive BioMedicine Online* 2018; 37(6): 709-715
19. Valle RF, Ekpo GE. Hysteroscopic Metroplasty for the Septate Uterus: Review and Meta-Analysis. *Journal of Minimally Invasive Gynecology* 2013; 20(1): 22-42
20. Wang S, Shi X, Hua X, Gu X, Yang D. Hysteroscopic transcervical resection of uterine septum. *Journal of the Society of Laparoendoscopic Surgeons* 2013; 17(4): 517-520
21. Parsanezhad ME, Alborzi S, Zarei A, Dehbashi S, Shirazi LG, Rajaeefard A i sur. Hysteroscopic metroplasty of the complete uterine septum, duplicate cervix, and vaginal septum. *Fertility and Sterility* 2006; 85(5): 1473-1477
22. Le A, Yang L, Wang Z, Dai X, Xiao T, Zhuo R i sur. The use of the hysteroscopic and laparoscopic balloon method for a case of a complete uterine septum with a longitudinal vaginal septum. *Int J Clin Exp Med* 2019; 12(4): 4439-4442
23. Hua M, Odibo AO, Longman RE, MacOnes GA, Roehl KA, Cahill AG. Congenital uterine anomalies and adverse pregnancy outcomes. *American Journal of Obstetrics and Gynecology* 2011; 205(6): 558.e1-558.e5
24. Wang X, Hou H, Yu Q. Fertility and pregnancy outcomes following hysteroscopic metroplasty of different sized uterine septa: A retrospective cohort study protocol. *Medicine* 2019; 98(30): e16623
25. Mercer C, Long WN, Thompson JD, Ohl J, Bettahar-Lebugle K, Perino A. Ultrasound-guided transcervical resection of uterine septa: 7 years' experience. *Obstet. Gynecol* 1981; 21: 328-334
26. Heinonen Pentti K. Complete septate uterus with longitudinal vaginal septum. *Fertility and Sterility* 2006; 85(3): 700-705
27. Bosteels J, Van Wessel S, Weyers S, Broekmans FJ, D'Hooghe TM, Bongers MY i sur. Hysteroscopy for treating subfertility associated with suspected major uterine cavity abnormalities. *Cochrane Database Syst Rev (Internet)*. 2018 (pristupljeno 8.5.2020.). Dostupno na: <https://www.cochranelibrary.com/cdsr/doi/10.1002/14651858.CD009461.pub4/full?highlightAbstract=hysterostopy%7Chysterostopi>

28. Tita ATN, Andrews WW. Diagnosis and management of clinical chorioamnionitis. *Clinics in Perinatology* 2010; 37(2): 339-354
29. Biler A, Akdemir A, Peker N, Sendag F. A Rare Uterine Malformation: Asymmetric Septate Uterus. *Journal of Minimally Invasive Gynecology* 2018; 25(1): 28-29
30. Đelmiš J, Orešković S i sur. Fetalna medicina i opstetricija. Zagreb. Medicinska naklada 2014. Str. 31-38; 62-68; 311-316; 326-328; 358-364; 570-574; 579; 586
31. Šimunić V i sur. Ginekologija. Zagreb. Medicinska biblioteka, Naklada Ljevak 2001. Str. 11-16; 91-96
32. Mostafa EL, Yang N. Radiopaedia. Figure 1 (slika s interneta). (pristupljeno 20.4.2020). Dostupno na: <https://radiopaedia.org/articles/septate-uterus>
33. Ong CL, Ultrasonography. Figure 5 (slika s interneta). 2016; 35(1): 13-24 (pristupljeno 15.5.2020). Dostupno na: <https://www.e-ultrasonography.org/journal/view.php?number=108>
34. Wikipedia: the free encyclopedia (Internet). St. Petersburg (FL): Wikimedia Foundation Inc. 2001 - Cervical cerclage; (ažurirano 5.06.2020; pristupljeno 10.6.2020.). Dostupno na: https://en.wikipedia.org/wiki/Cervical_cerclage
35. Mostafa EL, Yang N. Radiopaedia. Case 1. Case 8 (complete septum) (slika s interneta). (pristupljeno 30.4.2020). Dostupno na: <https://radiopaedia.org/articles/septate-uterus>
36. El-agwany AS. Research Gate. Hysterosalpingogram with septate uterus and enlarged right horn. (slika s interneta). Rujan 2014. (pristupljeno 1.5.2020). Dostupno na: https://www.researchgate.net/figure/Hysterosalpingogram-with-septate-uterus-and-enlarged-right-horn_fig1_266031386
37. Azim AMR. Fertility Concepts. Congenital Anomalies of the Uterus: septum. (slika s interneta). Prosinac 2014. (pristupljeno 20.5.2020). Dostupno na: <http://fertility-concepts.nycivf.org/fertility-treatments/congenital-anomalies-uterus-septum>
38. Sadler TW. Langmanova medicinska embriologija. 10. izdanje Zagreb. Školska knjiga; 2009.
39. American Society for Reproductive Medicine. Hysterosalpingogram (HSG). Elsevier Inc. 2018.
40. The American College of Obstetricians and Gynecologists. The Use of Hysteroscopy for the Diagnosis and Treatment of Intrauterine Pathology. 2020; 135(800): 138-148
41. Fuentes N, Rodríguez-oliver A, Rilo N, Teresa M, Romero A, Ferna J. Complications of Laparoscopic Gynecologic Surgery. 2014; 18(3): 1-9

ŽIVOTOPIS

Rođena sam u Rijeci 11. prosinca 1995. godine. Odrasla sam u Gospiću, te tamo pohađala OŠ dr. Jure Turića i Opću gimnaziju Gospić.

Studij medicine na Medicinskom fakultetu Sveučilišta u Zagrebu upisala sam u akademskoj godini 2014./2015. Uvijek sam u sebi osjećala želju i potrebu da svojim znanjem, trudom i radom pomazem ljudima te im na taj način pružim ljubav, potporu i podršku. Posebno me ispunjava rad s djecom. Uz to nekoliko sam se godina bavila tenisom, košarkom i kickboxingom. Košarku sam igrala i na natjecanjima za fakultet.