

Dvjesto osam uzastopnih artroskopija lakta - analiza indikacija i komplikacija

Bojanić, Ivan; Krpeljević, Marko; Knežević, Igor; Dimnjaković, Damjan; Smoljanović, Tomislav

Source / Izvornik: **Liječnički vjesnik, 2021, 143, 14 - 24**

Journal article, Published version

Rad u časopisu, Objavljena verzija rada (izdavačev PDF)

<https://doi.org/10.26800/LV-143-1-2-3>

Permanent link / Trajna poveznica: <https://urn.nsk.hr/urn:nbn:hr:105:002821>

Rights / Prava: [Attribution-NonCommercial-NoDerivatives 4.0 International/Imenovanje-Nekomercijalno-Bez prerada 4.0 međunarodna](#)

Download date / Datum preuzimanja: **2024-09-02**



Repository / Repozitorij:

[Dr Med - University of Zagreb School of Medicine Digital Repository](#)





Dvjesto osam uzastopnih artroskopija lakta – analiza indikacija i komplikacija

Two hundred and eight consecutive elbow arthroscopies – indications and complications analysis

Ivan Bojanić¹ , Marko Krpeljević¹, Igor Knežević¹, Damjan Dimnjaković¹, Tomislav Smoljanović¹

¹ Klinika za ortopediju, Medicinski fakultet Sveučilišta u Zagrebu, Klinički bolnički centar Zagreb

Deskriptori

ARTROSKOPIJA – komplikacije, metode;
LAKATNI ZGLOB – kirurgija, ozljede;
KONTRAKTURA – etiologija;
OSTEOARTRITIS – kirurgija;
BOLESTI ZGLOBOVA – etiologija, kirurgija;
POSLIJEOPERACIJSKE KOMPLIKACIJE – etiologija;
RETROSPEKTIVNA ISTRAŽIVANJA

Descriptors

ARTHROSCOPY- complications, methods;
ELBOW JOINT – injuries, surgery;
CONTRACTURE – etiology;
OSTEOARTRITIS – surgery;
JOINT DISEASES – etiology, surgery;
POSTOPERATIVE COMPLICATIONS – etiology;
RETROSPECTIVE STUDIES

SAŽETAK. *Cilj istraživanja:* Artroskopija lakta tehnički je zahtjevan zahvat koji je podložan nastanku komplikacija. Cilj je ovog istraživanja analizirati indikacije i komplikacije artroskopija lakta učinjenih u Klinici za ortopediju Kliničkoga bolničkog centra Zagreb Medicinskog fakulteta Sveučilišta u Zagrebu te usporediti dobivene rezultate s rezultatima drugih istraživanja. *Ispitanici i metode:* Provedena je retrospektivna analiza 208 uzastopnih artroskopija lakta koje je jedan operater učinio na standardizirani način tijekom desetogodišnjeg razdoblja. Svu dostupnu medicinsku dokumentaciju sustavno je pretražio liječnik koji nije izravno sudjelovao u liječenju bolesnika s ciljem utvrđivanja vodeće dijagnoze zbog koje je načinjen zahvat, kao i svih zabilježenih komplikacija. *Rezultati:* U razdoblju od 1. siječnja 2008. do 1. siječnja 2018. godine ukupno je operiran 191 bolesnik, od kojih je bilo 135 muškaraca (70,68%). U 7 bolesnika (2 žene i 5 muškaraca) artroskopski zahvat načinjen je na oba lakta. Prosječna životna dob bolesnika u trenutku artroskopskog zahvata bila je 38,86 godina (raspon: 4 – 70 godina). Od učinjenih artroskopija lakta njih 198 bili su primarni zahvati, dok je u preostalih 10 (4,81%) bila riječ o ponovnom artroskopskom zahvatu. Najčešća indikacija za primarni artroskopski zahvat lakta bila je poslijetraumatska kontraktura lakta i to u 25,76% bolesnika. U 22,73% bolesnika zahvat je bio učinjen zbog primarnog osteoartritis lakta. Tijekom promatranog razdoblja u dostupnoj medicinskoj dokumentaciji zabilježeno je 9,59% komplikacija tog zahvata. Četiri su komplikacije bile iz skupine blažih komplikacija, dok je preostalih 15 bilo iz skupine velikih komplikacija. Svih 15 velikih komplikacija bile su reoperacije, od kojih je 7 bilo ponovnih artroskopskih zahvata, dok je u 8 bolesnika načinjen otvoren zahvat. *Zaključak:* Rezultati ovog istraživanja, kao i spoznaje iz literature, upućuju da je artroskopija lakta pouzdana i učinkovita operacijska metoda liječenja različitih ozljeda i oštećenja lakta kada se čini na standardizirani način. Udio komplikacija nakon načinjene artroskopije lakta u promatranju skupini bolesnika je nizak te je u potpunosti usporediv s rezultatima drugih objavljenih istraživanja.

SUMMARY. *Objectives:* Elbow arthroscopy is a technically demanding procedure susceptible to complications. This study aims to analyse patient databases for indications and complications of elbow arthroscopy procedures performed in the Department of Orthopaedic Surgery of the University Hospital Centre Zagreb. The obtained results are compared to outcomes published in the relevant literature. *Methods:* This retrospective study examines 208 consecutive elbow arthroscopy procedures performed by a single surgeon in a consistent manner during a 10-year period. Available records were systematically reviewed to determine the main diagnosis and postoperative complications by an examiner not involved in the patients' care. *Results:* In the period from 1st of January 2008 to 1st of January 2018, a total of 191 patients underwent surgery, including 135 males (70.68%). Seven patients (two males and five females) underwent elbow arthroscopy of both arms. Mean age at the time of the procedure was 38.86 years (range 4 – 70 years). A total of 198 cases pertained to primary arthroscopic procedures, while the other ten procedures were referred to reoperations of the same elbow. Predominant main diagnosis for the procedure in 25.76% of the patients was posttraumatic elbow contracture followed by primary elbow osteoarthritis in 22.73% of the patients. Complications rate based on the available information during the period was 9.59%. There were four minor and 15 major complications. All of the major complications required revision surgeries, which in seven cases meant repeating the arthroscopic procedure and in eight cases prompted an open elbow surgery. *Conclusion:* The results of this study, substantiated by literature examples, show that elbow arthroscopy is a reliable and effective surgical method in treating various elbow conditions when performed in a consistent fashion. Complications rates after an elbow arthroscopy in the observed patient group are low and completely comparable with the results of other published studies.

Adresa za dopisivanje:

Izv. prof. dr. sc. Ivan Bojanić, <https://orcid.org/0000-0002-4236-9637>, Klinika za ortopediju, Medicinski fakultet Sveučilišta u Zagrebu, KBC Zagreb, Šalata 6/7, 10000 Zagreb, e-pošta: artroboj@yahoo.com

Primljeno 29. siječnja 2020., prihvaćeno 3. veljače 2020.

Iako je Burman¹ još 1932. godine na osnovi svojih istraživanja na kadaverima utvrdio kako se artroskopski može izvrsno vizualizirati prednji odjeljak lakta, ipak su tek usporedni razvoj tehnologije i ustrajnost pionira artroskopije omogućili da osamdesetih godina 20. stoljeća započne era artroskopske kirurgije lakta.^{2–5} Prvu veću seriju bolesnika kojima je načinjena artroskopija lakta objavili su 1985. godine Andrews i Carson.⁶ Artroskopija lakta prošla je put od dijagnostičke metode preko metode kojom su se činili jednostavniji zahvati, kao što je primjerice vađenje slobodnoga zglobnog tijela, do metode izbora za liječenje degenerativnih oštećenja zgloba lakta, posljedica nekih ozljeda/oštećenja u laktu i oko lakta, kao i za sinoviektomiju lakta bez obzira na osnovni uzrok nastanka sinovitisa.^{2–5,7,8} Postupno artroskopija lakta preuzima primat i kao metoda liječenja nekih prijeloma kostiju koje tvore lakat, u prvom redu prijeloma lateralnog kondila humerusa, glave radijusa te koronoidnog izdanka ulne.^{9–13} U današnje vrijeme broj artroskopskih zahvata na laktu kontinuirano raste, što je razvidno i iz rezultata istraživanja Leonga i sur.¹⁴ koji su izvijestili da je broj artroskopija lakta porastao s 1,27 zahvata na 10.000 ortopedskih bolesnika u 2007. godini na 1,45 zahvata na 10.000 ortopedskih bolesnika u 2011. godini.

Ciljevi ovog istraživanja bili su: a) utvrditi koje su bile vodeće dijagnoze zbog kojih je indicirana i načinjena artroskopija lakta u promatranom desetogodišnjem razdoblju, b) usporediti vodeće dijagnoze zbog kojih je načinjena artroskopija lakta u promatranoj skupini bolesnika s rezultatima drugih istraživanja; c) utvrditi broj i vrstu zahvata koji su načinjeni na laktu prije no što je taj lakat artroskopiran; d) utvrditi učestalost i vrstu komplikacija tijekom/nakon artroskopije lakta u promatranoj skupini bolesnika; e) usporediti zamijećene komplikacije u promatranoj skupini bolesnika s komplikacijama koje su objavljene u drugim istraživanjima; f) utvrditi broj i vrstu ponovnih zahvata na laktu nakon načinjene artroskopije lakta u promatranoj skupini bolesnika i usporediti ga s rezultatima drugih istraživanja.

Ispitanici i metode

Pretraživanjem operacijskih protokola Klinike za ortopediju Kliničkoga bolničkog centra Zagreb i Medicinskog fakulteta Sveučilišta u Zagrebu (u daljnjem tekstu Klinika) pronađeno je da je u razdoblju od 1. siječnja 2008. do 1. siječnja 2018. godine načinjeno 208 uzastopnih artroskopija lakta.

Svu medicinsku dokumentaciju koja je bila dostupna u elektroničkoj i papirnoj bazi podataka Klinike na dan 2. siječnja 2019. godine pregledao je liječnik (M. K.) koji nije sudjelovao u liječenju tih bolesnika. U dostupnoj prijeoperacijskoj dokumentaciji sustavno su traženi podaci o spolu i dobi bolesnika u trenutku

TABLICA 1. DVIJE SKUPINE KOMPLIKACIJA KOJE SE MOGU POJAVITI NAKON ARTROSKOPSKOG ZAHVATA NA LAKTU PREMA NELSONU I SUR.¹⁵

TABLE 1. TWO GROUPS OF COMPLICATIONS THAT CAN OCCUR FOLLOWING ELBOW ARTHROSCOPY ACCORDING TO NELSON ET AL.¹⁵

Manje važne, prolazne komplikacije <i>/ minor complications</i>	Velike, ozbiljne komplikacije <i>/ major complications</i>
površinska infekcija rane <i>/ superficial wound infection</i>	infekcija zgloba čije liječenje zahtijeva ponovno kirurško liječenje <i>/ deep or intraarticular infection resulting in surgical treatment</i>
druge komplikacije rane koje ne zahtijevaju kiruršku intervenciju <i>/ any wound complication not requiring surgical intervention</i>	ozljeda/oštećenje živca koje dovodi do prolaznog ili trajnog gubitka motorne snage ili do trajnog gubitka osjeta <i>/ neurologic sequelae resulting in any motor deficit (transient or permanent) or permanent sensory deficit</i>
prolazni ispadi osjeta <i>/ transient sensory paraesthesias</i>	sindrom odjeljka <i>/ compartment syndrome</i>
	ozljeda krvne žile <i>/ vascular injury</i>
	gubitak pokreta u operiranom laktu u neposrednom poslijeoperacijskom razdoblju koji mora biti tretiran manipulacijom lakta u anesteziji <i>/ loss of motion in operated elbow in the immediate postoperative period treated by manipulation under anaesthesia</i>
	bilo koji ishod koji zahtijeva ponovni kirurški zahvat, osim prirodne progresije stanja <i>/ any outcome requiring reoperation other than the natural progression of a disease</i>

kirurškog zahvata, o tome koja je ruka operirana, o vodećoj dijagnozi zbog koje je indicirana i načinjena artroskopija lakta, kao i podatak je li bolesniku već prije operiran taj lakat i što mu je tada načinjeno. Iz operacijskog protokola sustavno su traženi podaci o broju korištenih artroskopskih ulaza, intraoperacijskom nalazu te je li uz artroskopski zahvat načinjena i jednostavna dekompresija ulnarnog živca. Podaci o poslijeoperacijskom tijeku vađeni su iz evidencije ambulantskih posjeta u kojima su sustavno tražene zabilješke o poslijeoperacijskim komplikacijama prema smjernicama Nelsona i sur.¹⁵ (tablica 1.), o tome je li provedena profilaksa heterotopičnih osifikacija te o tome je li bolesnik eventualno ponovno operiran.

Artroskopija lakta

Za zahvat se koristio artroskop standardne veličine promjera 4,0 mm s optikom kojoj je kut zakrivljenosti

iznosio 30°, kao i svi standardni ručni i motorizirani instrumenti koji se upotrebljavaju i za artroskopsku kirurgiju koljena i ramena, kao i električni instrument za kauterizaciju. Samo kad je bila riječ o djeci koristio se kratki artroskop manjeg promjera (2,7 mm) s optikom kojoj je kut zakrivljenosti također iznosio 30°, a tada su se rabili ručni i motorizirani instrumenti kojima promjer nije veći od 3,5 mm. Tijekom operacije kod svih se bolesnika rabila artroskopska pumpa (Arthrex AR-6475 Continuous Wave III ©; Arthrex Inc., 1370 Creekside Blvd., Naples, FL 34108-1945, SAD). Ta pumpa ima senzor za stalnu kontrolu tlaka u zglobu te omogućuje preciznu distenziju zgloba s neovisnim podešavanjem intraartikularnog tlaka i razine protoka tekućine, tako da su tlak i protok održavani na 50 mm Hg kod svih bolesnika za vrijeme trajanja čitavog zahvata.

Operacijska tehnika

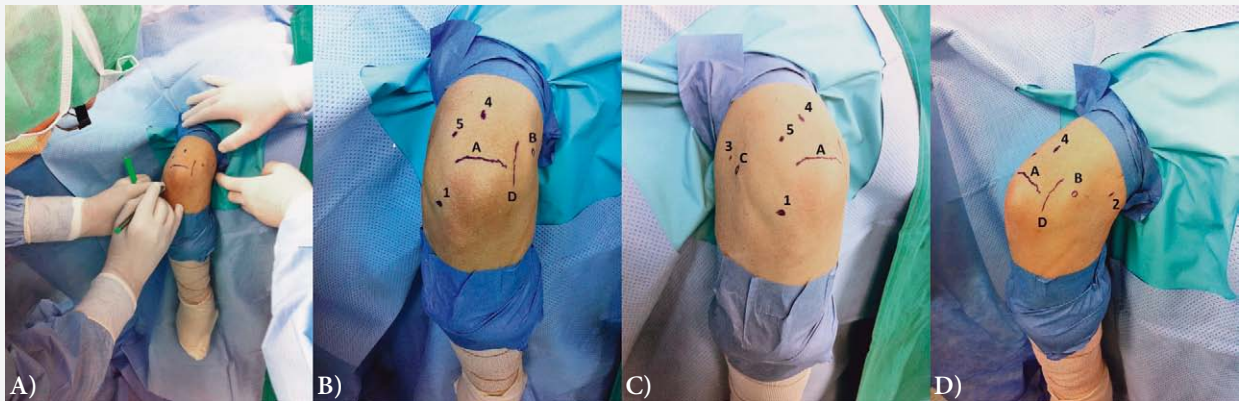U svih je ispitanika isti operater (I. B.) načinio artroskopski kirurški zahvat na laktu na standardizirani način prema tehnici koju su opisali Baker i Jones.¹⁶ Svi su bolesnici perioperacijski dobili antitrombotsku (niskomolekularni heparin) i antibiotsku profilaksu (cefalosporin II. generacije ili linkozamid u slučaju preosjetljivosti na betalaktame). Svi su bolesnici operirani u općoj anesteziji, u položaju na trbuhu. Pritom im je ruka koja se operirala bila abducirana u ramenu te oslonjena proksimalnim dijelom nadlaktice na držač koji se uobičajeno rabi za artroskopiju koljena. Poveska za blijeđu stazu postavljena im je na najproksimalniji dio nadlaktice ruke koja se operirala, a blijeđa je staza uspostavljena prije započinjanja kirurškog pranja.

Nakon kirurškog pranja operacijskog polja i sterilnog pokrivanja u svih je bolesnika podlaktica omotana sterilnim elastičnim zavojem od vrška prstiju do neposredno ispod lakta s ciljem da se smanji mogućnost ekstravazacije tekućine u podlakticu tijekom artroskopije. Potom je operater identificirao i sterilnim flomasterom označio koštane orijentire (vrh olekranona, lateralni i medijalni epikondil humerusa) te tijekom ulnarnog živca na osnovi kojih je istim sterilnim markerom označio predmnijevana mjesta za osnovnih pet artroskopskih ulaza u lakat, a to su direktan lateralni ulaz, proksimalni anteromedijalni ulaz, proksimalni anterolateralni ulaz, direktan stražnji ulaz te posterolateralni ulaz (slika 1.).

U bolesnika koji su prije zahvata imali simptomatologiju sindroma kubitalnog kanala, odnosno u onih kod kojih se nakon zahvata očekivalo povećanje opsega kretanja u laktu za više od 20°, uvijek se prije samog artroskopskog zahvata, a nakon označavanja orijentira i mjesta predmnijevanih ulaza, načinila jednostavna dekompresija (engl. *simple decompression*) ulnarnog

živca. Lakat je za taj zahvat ostao u položaju namještenom za artroskopski zahvat, a rez kože se činio na pola puta između medijalnoga epikondila i olekranona, u smjeru od proksimalno prema distalno u duljini od oko 3 cm. Nakon presijecanja kože i razmicanja potkožnog tkiva pristupalo se na Osborneov ligament koji je operater presjekao uzdužno, nakon čega je vizualizirao ulnarni živac. Potom je operater još uzdužno presjekao škarama vezivnu ovojnicu koja se nalazi između dviju glava *m. flexor carpi ulnaris* i to u smjeru od proksimalno prema distalno u duljini od 3 do 4 cm. Nakon toga, uvijek je provjeravana stabilnost ulnarnog živca, tj. provjeravano je izlazi li živac iz kubitalnog žlijeba tijekom pokretanja lakta. Ako se živac nije pomicao iz žlijeba, tijekom tog testiranja načinila se hemostaza i potom se započinjao artroskopski zahvat. Rana od učinjene dekompresije šivala se po slojevima tek po završetku artroskopskog zahvata.

Prije započinjanja artroskopskog zahvata uvijek se na prethodno označenom mjestu predmnijevanog direktnoga lateralnog ulaza u lakat uvodila intramuskularna igla (20 G) kroz koju bi se lakat ispunio s 15 do 30 ml sterilne fiziološke otopine. Zahvat je započinjao činjenjem proksimalnoga anteromedijalnog ulaza, a samo iznimno kao početni ulaz korišten je neki drugi od pet osnovnih ulaza. Nakon pomnog pregleda prednjeg odjeljka lakta kroz proksimalni anteromedijalni ulaz činio se proksimalni anterolateralni ulaz tehnikom „ubodi i proširi” (engl. „*nick and spread*” technique). Naizmjeničnim korištenjem obaju ulaza kao ulaza za artroskop, odnosno kao ulaza za instrumente, načinio bi se potreban kirurški zahvat u prednjem odjeljku lakta. Nakon što je bio završen zahvat u prednjem odjeljku pristupalo se u stražnji odjeljak lakta kroz direktan stražnji ulaz. Potom se činio posterolateralni ulaz, također tehnikom „ubodi i proširi”. Naizmjeničnim korištenjem obaju ulaza kao ulaza za artroskop, odnosno kao ulaza za instrumente, načinio bi se potreban kirurški zahvat u stražnjem odjeljku lakta. Na samom kraju zahvata pristupalo se u humeroradijalni dio zgloba lakta i to na način da je artroskop u posterolateralnom ulazu i da se uz lateralni rub olekranona „spušta” u taj dio zgloba. Potom se činio direktan lateralni ulaz također tehnikom „ubodi i proširi”. Naizmjeničnim korištenjem obaju ulaza načinio bi se potreban zahvat u tom dijelu zgloba. U bolesnika s osteohondritis disekansom glavice humerusa uvijek se načinio još jedan ulaz koji je bio u istoj razini kao i direktni lateralni, ali odmaknut od njega lateralno za približno 1 do 2 cm. Taj se ulaz naziva dvostruki direktni lateralni ulaz.¹⁷ Na kraju operacijskog zahvata u zglob lakta su postavljena dva drena promjera 12 Ch i to jedan u prednji odjeljak lakta kroz proksimalni anterolateralni ulaz, a drugi u stražnji odjeljak lakta i to kroz direktni lateralni ulaz.



SLIKA 1. BOLESNIK U POLOŽAJU NA TRBUHU U OPĆOJ ANESTEZIJI S LIJEVOM RUKOM U DRŽAČU TAKO DA RUKA VISI PREKO RUBA OPERACIJSKOG STOLA: A) NAKON KIRURŠKOG PRANJA OPERACIJSKOG POLJA I STERILNOG POKRIVANJA OPERATER IDENTIFICIRA TE STERILNIM FLOMASTEROM OZNAČAVA NA LAKTU KOŠTANE ORIJENTIRE (VRH OLEKRANONA, LATERALNI I MEDIJALNI EPIKONDIL HUMERUSA) TE TIJEK ULNARNOG ŽIVCA NA OSNOVI KOJIH OZNAČAVA PREDMNIJEVANA MJESTA ZA OSNOVNIH PET ARTROSKOPSKIH ULAZA; B) OZNAČENI SU A – VRH OLEKRANONA, B – MEDIJALNI EPIKONDIL, D – TIJEK ULNARNOG ŽIVCA, KAO I PREDMNIJEVANI ULAZI 1 – DIREKTAN LATERALNI ULAZ, 4 – DIREKTAN STRAŽNJI ULAZ TE 5 – POSTEROLATERALNI ULAZ; C) OZNAČENI SU A – VRH OLEKRANONA, C – LATERALNI EPIKONDIL, KAO I PREDMNIJEVANI ULAZI 1 – DIREKTAN LATERALNI ULAZ, 3 – PROKSIMALNI ANTEROLATERALNI ULAZ, 4 – DIREKTAN STRAŽNJI ULAZ TE 5 – POSTEROLATERALNI ULAZ; D) OZNAČENI SU A – VRH OLEKRANONA, B – MEDIJALNI EPIKONDIL, D – TIJEK ULNARNOG ŽIVCA, KAO I PREDMNIJEVANI ULAZI 2 – PROKSIMALNI ANTEROMEDIJALNI ULAZ I 4 – DIREKTAN STRAŽNJI ULAZ.

FIGURE 1. PATIENT, DURING GENERAL ANAESTHESIA, IN A PRONE POSITION WITH HIS LEFT HAND IN A HOLDER HANGING OVER THE EDGE OF AN OPERATING TABLE: A) FOLLOWING SURGICAL PREPPING AND DRAPING, SURGEON IDENTIFIES AND MARKS BONY LANDMARKS WITH A STERILE MARKER (TIP OF THE OLECRANON, LATERAL AND MEDIAL HUMERAL EPICONDYLE) AS WELL AS ULNAR NERVE COURSE WHICH SERVES AS A BASIS FOR MARKING FIVE STANDARD ARTHROSCOPIC PORTALS OF THE ELBOW; B) MARKED AS FOLLOWING A – TIP OF THE OLECRANON, B – MEDIAL EPICONDYLE, D – ULNAR NERVE COURSE, AS WELL AS 1 – DIRECT LATERAL PORTAL, 4 – DIRECT POSTERIOR PORTAL AND 5 – POSTEROLATERAL PORTAL; C) MARKED AS FOLLOWING A – TIP OF THE OLECRANON, C – LATERAL EPICONDYLE, AS WELL AS 1 – DIRECT LATERAL PORTAL, 3 – PROXIMAL ANTEROLATERAL PORTAL, 4 – DIRECT POSTERIOR PORTAL AND 5 – POSTEROLATERAL PORTAL; D) MARKED AS FOLLOWING A – TIP OF THE OLECRANON, B – MEDIAL EPICONDYLE, D – ULNAR NERVE COURSE, AS WELL AS 2 – PROXIMAL ANTEROMEDIAL PORTAL AND 4 – DIRECT POSTERIOR PORTAL.

Na kraju zahvata rane su zašivene neresorptivnim koncem, dok je rana od načinjene jednostavne dekompresije ulnarnog živca zašivena po slojevima. Lakat je potom sterilno previjen, nakon čega je čitava ruka bila omotana krep zavojem, prilikom čega je skinuta i povjeska s nadlaktice. Nakon što se bolesnika okrenulo na leđa načinila bi se još sadrena longeta koja se postavljala s prednje strane lakta držeći pritom lakat u maksimalno izvodivoj ekstenziji. Po buđenju bolesnika iz anestezije operater je uvijek provjeravao funkciju šake i prstiju operirane ruke. Po dolasku na odjel bolesnici su educirani da ruku drže u povišenom položaju, iznad razine srca, kako bi se smanjilo naticanje operirane ruke te da čine vježbe razgibavanja šake i prstiju.

Poslijeoperacijski tijek

Prvi poslijeoperacijski dan bolesnici kojima je bila indicirana profilaksa heterotopičnih osifikacija započeli su primjenom indometacina svakih 8 sati po 25 mg. U djece i mlađih adolescenata doza je prilagođena s obzirom na tjelesnu težinu bolesnika (2 do 3 mg/kg/dan) podijeljeno u dva davanja. Svi su bolesnici uz indometacin primali zaštitni lijek za sluznicu želuca,

tzv. selektivni inhibitor protonske pumpe. Bolesnik je sadrenu longetu koja mu je načinjena u operacijskoj sali na kraju zahvata nosio kontinuirano tijekom 48 sati, tj. sve do prvog previjanja, kada su se i vadili drenovi iz lakta. Sadrenu longetu bolesnici su nosili i nadalje, ali samo po noći za vrijeme spavanja, tijekom prva tri poslijeoperacijska tjedna. Nakon prvog previjanja i vađenja drenova bolesnici su započeli s vježbama razgibavanja operiranog lakta. U svih je bolesnika na početku rehabilitacije korišten uređaj za pasivno razgibavanje zgloba lakta i to četiri do pet puta dnevno po 30 minuta. Osim toga, bolesnik je uz pomoć fizioterapeuta činio pasivne i aktivne vježbe za dobivanje što boljeg opsega pokreta, uz napomenu da se na samom početku rehabilitacije uvijek težilo da se prvo dobije potpuna ekstenzija lakta. Osim tih vježbi koje su svi činili nekoliko puta na dan, bolesnik je morao svakodnevno činiti vježbe za cirkulaciju te vježbe za šaku. Nakon otpusta iz Klinike, prosječno sedmoga poslijeoperacijskog dana, bolesnici su nastavljali s ambulantom fizikalnom terapijom, a profilaksa heterotopičnih osifikacija provedena je ovisno o načinjenom zahvatu od dva pa sve do šest tjedana.

TABLICA 2. RASPODJELA BOLESNIKA S OBZIROM NA VODEĆU DIJAGNOZU ZBOG KOJE JE NAČINJEN ARTROSKOPSKI ZAHVAT NA LAKTU TE NA SPOL BOLESNIKA

TABLE 2. DISTRIBUTION OF THE OPERATED PATIENTS IN REGARD TO THE MAIN DIAGNOSIS AND THE SEX OF THE PATIENT.

Vodeća dijagnoza <i>Main diagnosis</i>	Broj bolesnika muškog spola (postotak) <i>Number of male patients (percentage)</i>	Broj bolesnica ženskog spola (postotak) <i>Number of female patients (percentage)</i>	Ukupan broj operiranih bolesnika (postotak) <i>Total number of operated patients (percentage)</i>
Poslijetraumatska kontraktura lakta <i>Posttraumatic elbow contracture</i>	39 (28,89%)	12 (21,43%)	51 (26,70%)
Primarni osteoartritis lakta <i>Primary osteoarthritis of an elbow</i>	36 (26,67%)	5 (8,93%)	41 (21,46%)
Sindrom sinovijalnog nabora lakta <i>Elbow synovial plica syndrome</i>	16 (11,85%)	8 (14,28%)	24 (12,57%)
Sinovitis lakta – reumatoidni artritis <i>Synovitis of an elbow due to rheumatoid arthritis</i>	4 (2,96%)	14 (25,00%)	18 (9,42%)
Sinovijalna hondromatoza lakta <i>Synovial chondromatosis of an elbow</i>	12 (8,89%)	3 (5,36%)	15 (7,85%)
Stražnji sindrom sraza lakta <i>Posterior impingement of an elbow</i>	13 (9,63%)	0	13 (6,81%)
Osteohondritis diskans lakta <i>Osteochondritis dissecans of an elbow</i>	7 (5,19%)	2 (3,57%)	9 (4,71%)
Lateralni epikondilitis <i>Lateral epicondylitis</i>	4 (2,96%)	4 (7,14%)	8 (4,19%)
Slobodno zglobo tijelo u laktu <i>Loose body in an elbow</i>	1 (0,74%)	7 (12,50%)	8 (4,19%)
Dobročudni tumori područja lakta <i>Benign tumours of an elbow region</i>	1 (0,74%)	1 (1,79%)	2 (1,05%)
Sinovitis lakta – druge etiologije <i>Synovitis of an elbow due to other etiology</i>	2 (1,48%)	0	2 (1,05%)

Rezultati

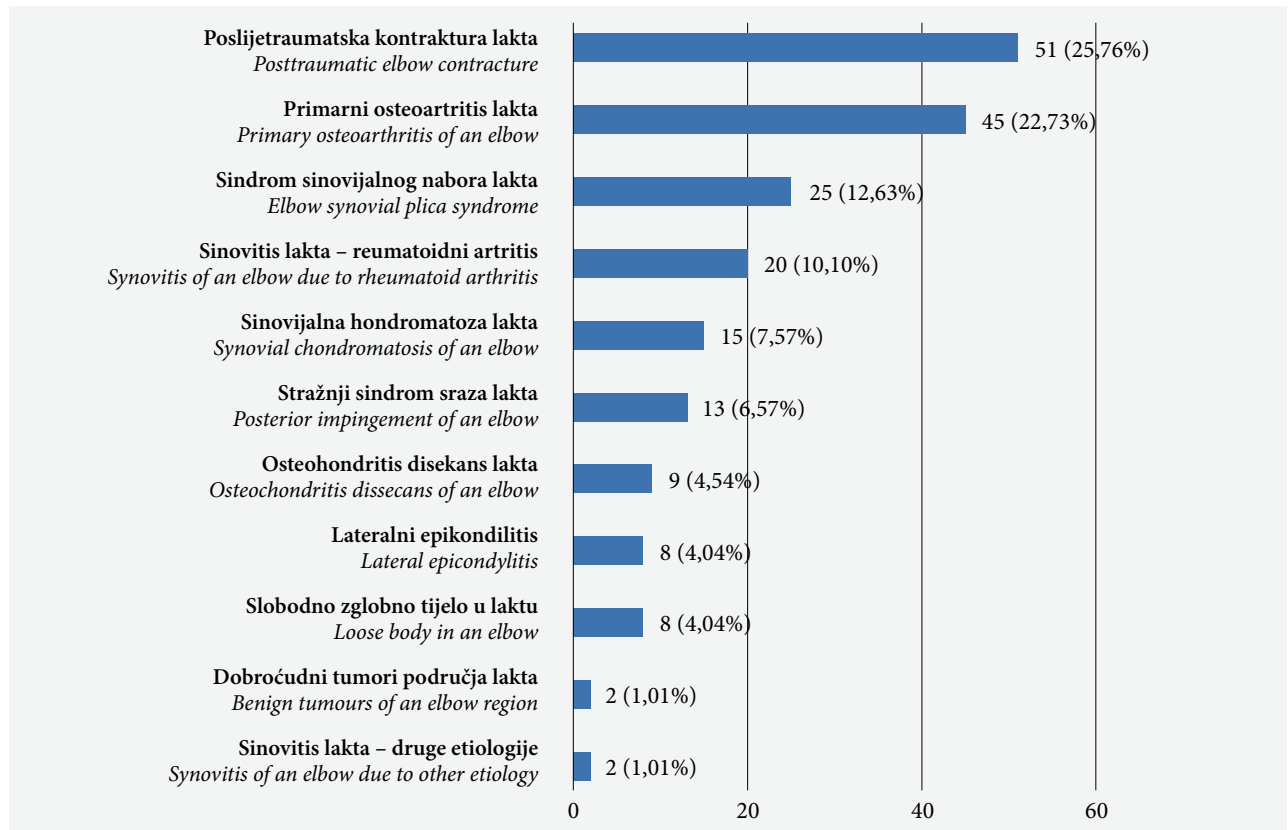
U razdoblju od 1. siječnja 2008. do 1. siječnja 2018. godine u Klinici je načinjeno 208 uzastopnih artroskopija lakta. Operiran je ukupno 191 bolesnik, među kojima je bilo 135 muškaraca (70,68%) (tablica 2.). U 7 je bolesnika (2 žene i 5 muškaraca) artroskopski zahvat načinjen na oba lakta. Desni je lakat operiran u 124 slučaja (62,63%). Prosječna životna dob bolesnika u trenutku artroskopskog zahvata bila je 38,86 godina (raspon: 4 – 70). Od 208 zahvata, primarna artroskopija bila je načinjena 198 puta u 191 bolesnika. U preostalih 10 zahvata riječ je bila o ponovnom artroskopskom zahvatu na istom laktu, tj. riječ je bila o reoperaciji.

Na slici 2. prikazane su vodeće dijagnoze zbog kojih je načinjen primarni artroskopski zahvat, poređane po učestalosti. U obaju bolesnika iz skupine s dobroćudnim tumorom riječ je bila o osteoid osteomu. U jednom je slučaju osteoid osteom bio lokaliziran u trohleji humerusa, a u drugom, koji je već zasebno prikazan u literaturi kao prikaz slučaja, bio je smješten u fosi olekrani.¹⁸ U jednog bolesnika iz skupine sinovitis druge etiologije riječ je bila o pigmentiranom

vilonodularnom sinovitisu, dok je u drugog bila riječ o sinovitisu kao posljedici hemofilične artropatije u bolesnika oboljelog od hemofilije.

Prije nego je načinjena artroskopija lakta u Klinici čak je 31 od 191 operiranog bolesnika (16,23%) već imao kirurški zahvat na tom istom laktu. Najveći je broj takvih bolesnika iz skupine bolesnika s poslijetraumatskom kontrakturom lakta. Naime, u toj skupini od 51 artroskopiranog bolesnika 21 (41,17%) je već bio ranije operiran. U 16 od tog 21 bolesnika načinjen je otvoreni zahvat na laktu, u jednog artroskopski, dok je u četiriju načinjen zahvat na ulnarnom živcu i to u tri slučaja jednostavna dekompresija živca, dok je u jednom načinjena antepozicija ulnarnog živca. Valja istaknuti da je čak pet od 16 bolesnika kojima je načinjen otvoreni zahvat na laktu operirano po dva puta prije artroskopskog zahvata. Po dva su bolesnika prethodno operirana iz skupine bolesnika s primarnim osteoartritisom lakta, sa slobodnim zglobnim tijelima i s dobroćudnim tumorom područja lakta. Dočim je u prvim dvjema skupinama u jednog bolesnika prethodno načinjen artroskopski zahvat, a u drugog bolesnika otvoreni zahvat, iz treće skupine, one s dobroćudnim

SLIKA 2. UČESTALOST VODEĆIH DIJAGNOZA ZBOG KOJIH JE NAČINJEN ARTROSKOPSKI ZAHVAT NA LAKTU
 FIGURE 2. FREQUENCY OF THE MAIN DIAGNOSES THAT PROMPTED ELBOW ARTHROSCOPY



tumorem, oba su bolesnika prethodno bila operirana otvorenim načinom. Po jedan je bolesnik prethodno operiran iz skupine bolesnika s reumatoidnim artritisom, sa sinovitisom druge etiologije, sa sindromom sinovijalnog nabora lakta i sa stražnjim sindromom sraza, a u svih njih je prije artroskopskog zahvata načinjen otvoreni zahvat na laktu.

Jednostavna dekompresija ulnarnog živca načinjena je u 103 bolesnika (52,02%), dok je u jednog bolesnika iz skupine sa stražnjim sindromom sraza, nakon što je tijekom zahvata uočena hiperomobilnost živca, načinjena antepozicija ulnarnog živca (tablica 3.).

Tijekom promatranog razdoblja ponovno je operirano 19 bolesnika (9,95%). Načinjeno je 10 ponovnih artroskopija lakta i 9 otvorenih zahvata na laktu. Ponovne su artroskopije načinjene između 4 i 98 mjeseci od primarne operacije. Bolesnik koji je operiran 4 mjeseca nakon primarnog zahvata iz skupine je bolesnika s poslijetraumatskom kontrakturom lakta. On je prethodno dva puta operiran otvorenom metodom pa je prije primarnoga artroskopskog zahvata odlučeno da se zbog kompleksnosti zahvata isti načini u dva akta. Trima je bolesnicima iz te skupine načinjena ponovna artroskopija između 8 i 12 mjeseci nakon primarnog zahvata zbog pogoršanja kontrakture tijekom rehabilitacije. Ponovno su artroskopirana i tri bolesni-

ka iz skupine bolesnika s primarnim osteoartritisom lakta. Od njih su dva bolesnika operirana više godina nakon primarnog zahvata, točnije nakon 84, odnosno 98 mjeseci, dok je treći bolesnik operiran zbog perzistirajuće kontrakture lakta 18 mjeseci nakon primarnog zahvata. Zbog toga se za ta dva bolesnika može reći da je u njih to u biti prirodna progresija bolesti, a ne komplikacija načinjenoga artroskopskog zahvata, pa ih stoga prema smjernicama Nelsona i sur. ne ubrajamo u komplikacije nakon artroskopije lakta. Bolesnica iz skupine bolesnika s reumatoidnim artritisom ponovno je artroskopirana 48 mjeseci nakon primarne artroskopije zbog povrata otekline zgloba i pojave deficita ekstenzije od 15°. Ponovno su artroskopirani po jedan bolesnik iz skupine s lateralnim epikondilitisom i jedan iz skupine sa sindromom sinovijalnog nabora lakta i to 11, odnosno 40 mjeseci nakon primarne artroskopije. Dok je u prvog bolesnika razlog bila pojava većeg deficita ekstenzije nakon artroskopskog zahvata nego što ga je bolesnik imao prije zahvata, u druge bolesnice došlo je do ponovne pojave bolova u laktu.

Od 9 otvorenih zahvata koji su načinjeni nakon artroskopskog zahvata najviše ih je, i to 4, načinjeno u skupini bolesnika s poslijetraumatskom kontrakturom lakta. U jedne je bolesnice taj zahvat bio planiran već i prije artroskopskog zahvata na laktu. U druga dva

TABLICA 3. RASPODJELA NAČINJENIH JEDNOSTAVNIH DEKOMPRESIJA ULNARNOG ŽIVCA S OBZIROM NA VODEĆU DIJAGNOZU ZBOG KOJE JE NAČINJEN ARTROSKOPSKI ZAHVAT NA LAKTU.

TABLE 3. DISTRIBUTION OF ULNAR NERVE IN SITU DEKOMPRESIONS PERFORMED IN REGARDS TO MAIN DIAGNOSIS FOR THE ELBOW ARTHROSCOPY PROCEDURES.

Vodeća dijagnoza / Main diagnosis	Broj načinjenih primarnih artroskopskih zahvata / Number of primary arthroscopic procedures performed	Broj načinjenih jednostavnih dekompresija ulnarnog živca (postotak) / Number of ulnar nerve simple decompressions performed (percentage)
Poslijetraumatska kontraktura lakta / Posttraumatic elbow contracture	51	32 (62,75)
Primarni osteoartritis lakta / Primary osteoarthritis of an elbow	45	42 (93,33)
Sindrom sinovijalnog nabora lakta / Elbow synovial plica syndrome	25	4 (16,0)
Sinovitis lakta – reumatoidni artritis / Synovitis of an elbow due to rheumatoid arthritis	20	10 (50,0)
Sinovijalna hondromatoza lakta / Synovial chondromatosis of an elbow	15	8 (53,33)
Stražnji sindrom sraza lakta / Posterior impingement of an elbow	13	3 (23,07)
Osteohondritis diskans lakta / Osteochondritis dissecans of an elbow	9	0 (0)
Lateralni epikondilitis / Lateral epicondylitis	8	1 (12,50)
Slobodno zglobno tijelo u laktu / Loose body in an elbow	8	2 (25,0)
Dobročudni tumori područja lakta / Benign tumours of an elbow region	2	0 (0)
Sinovitis lakta – druge etiologije / Synovitis of an elbow due to other etiology	2	1 (50,0)

bolesnika koji su ponovno operirani 6 mjeseci nakon načinjenoga artroskopskog zahvata resecirana je glava radijusa otvorenim načinom. Valja ovom prilikom istaknuti da su ti bolesnici operirani tijekom prve dvije godine promatranog razdoblja, kada operater još nije

imao dovoljno iskustva da načini artroskopski asistiranu resekciju glave radijusa. To je razvidno iz podatka da je operater kasnije, u skupini bolesnika s poslijetraumatskom kontrakturom, u tri slučaja u sklopu artroskopskog zahvata načinio i artroskopski asistiranu resekciju glave radijusa. U preostaloga je bolesnika iz skupine s poslijetraumatskom kontrakturom 19 mjeseci nakon artroskopije načinjen otvoreni zahvat tijekom kojeg je ugrađena proteza glave radijusa. U skupini bolesnika s primarnim osteoartritisom lakta jedan je bolesnik reoperiran 5 mjeseci nakon učinjene artroskopije i jednostavne dekompresije ulnarnog živca zbog perzistiranja simptoma sindroma kubitalnog kanala. Načinjena mu je ponovna jednostavna dekompresija ulnarnog živca. U skupini bolesnika s lateralnim epikondilitisom jedan je bolesnik ponovno operiran poradi perzistiranja bolova 11 mjeseci nakon artroskopskog zahvata, kada mu je otvorenom metodom načinjena ablacija lateralnog epikondila. Drugoj je bolesnici iz te skupine zbog perzistiranja simptoma sindroma kubitalnog kanala, i to bez obzira na načinjenu jednostavnu dekompresiju ulnarnog živca uz artroskopiju lakta, 8 mjeseci nakon artroskopskog zahvata načinjena antepozicija ulnarnog živca. U skupini bolesnika sa sinovijalnom hondromatozom jedan je bolesnik zbog pojave heterotopičnih osifikacija ponovno operiran 8 mjeseci nakon artroskopskog zahvata. U skupini bolesnika s dobroćudnim tumorom jedan je bolesnik poradi pojave simptoma sindroma kubitalnog kanala ponovno operiran 14 mjeseci nakon artroskopskog zahvata i tada mu je načinjena antepozicija ulnarnog živca.

Tijekom promatranog razdoblja u dostupnoj dokumentaciji uočeno je sveukupno 19 komplikacija (9,59%) u 198 primarnih artroskopskih zahvata. Četiri su komplikacije iz skupine blažih komplikacija prema Nelsonu i sur.¹⁵, dok je preostalih 15 iz skupine velikih komplikacija. Među blaže komplikacije ubrajaju se dva slučaja produženog zarastanja rane od artroskopskog ulaza koje je bilo praćeno seroznom sekrecijom. Jedan od njih je iz skupine bolesnika s poslijetraumatskom kontrakturom, a drugi iz skupine s primarnim osteoartritisom lakta. Oba bolesnika su liječena kraćim prekidom provođenja fizikalne terapije i primjenom anti-biotske terapije u trajanju od 7 dana. Druga su dva slučaja s blažim komplikacijama iz skupine s poslijetraumatskom kontrakturom te iz skupine s reumatoidnim artritisom. U oba je bolesnika bila riječ o prolaznom ispadu osjeta u inervacijskom području ulnarnog živca. Valja napomenuti da kod tih bolesnika nije bila načinjena jednostavna dekompresija ulnarnog živca te da je tijekom praćenja došlo do spontanog oporavka. Među 15 velikih komplikacija ubrojeno je 15 ponovnih zahvata, među kojima je bilo 7 ponovnih artroskopskih zahvata te 8 otvorenih zahvata.

Rasprava

Vodeća indikacija za artroskopiju lakta u promatranoj skupini bolesnika bila je poslijetraumatska kontraktura lakta. Naime, artroskopija lakta načinjena je u 25,76% bolesnika zbog poslijetraumatske kontrakture lakta, dok je zbog primarnog osteoartrisa artroskopija načinjena u 22,73% bolesnika. Primarni osteoartritis lakta vodeća je indikacija za artroskopiju lakta u velikoj većini provedenih istraživanja koja su prikazana u literaturi, a postotak bolesnika koji su operirani zbog primarnog osteoartrisa kretao se između 27% i 45% od svih operiranih bolesnika.^{15,19–23} No, prema rezultatima nekih istraživanja, u prvom redu Karelsona i sur.²¹ koje je objavljeno 2019. godine, poslijetraumatska kontraktura lakta je druga vodeća indikacija za artroskopiju lakta. Oni su izvijestili da je 46% bolesnika operirano zbog primarnog osteoartrisa lakta, a 41% zbog poslijetraumatskih razloga. Noticewala i sur.²⁴ su u svom istraživanju objavljenom 2017. godine izvijestili da je artroskopija lakta načinjena u 34,2% bolesnika zbog primarnog osteoartrisa lakta, dok je zbog poslijetraumatskih razloga artroskopija načinjena u 27,72% bolesnika. Osim u tim istraživanjima, i u istraživanju Elfeddali i sur.²⁰, kao i Marti i sur.¹⁹, poslijetraumatska je kontraktura bila druga vodeća indikacija za artroskopiju lakta, iako valja naglasiti da ti autori u svojim radovima navode za pojedine bolesnike više indikacija kao vodeću indikaciju. Primarni osteoartritis lakta jedino u istraživanju Reddy i sur.²² iz 2000. godine nije bio vodeća indikacija za artroskopiju lakta, već je to bio stražnji sindrom sraza. Zanimljivo je istaknuti da je vađenje slobodnih zglobnih tijela iz lakta bila druga vodeća indikacija za artroskopiju lakta u istraživanjima Reddy i sur.²² te Kelly i sur.²⁵ Ta su istraživanja objavljena prije gotovo 20 godina i stoga je takav rezultat i očekivan s obzirom na razvoj artroskopije lakta u to vrijeme. Naime, usporedni razvoj tehnologije, kako za dijagnostiku ozljeda i oštećenja u području lakta tako i artroskopske opreme, praćen porastom znanja i iskustva artroskopičara lakta rezultira sve kompliciranijim artroskopskim zahvatima pa je u svim novijim istraživanjima postotak zahvata kojima se samo vade slobodna zglobna tijela iz lakta značajno manji.

U ovom je istraživanju odnos ukupnog broja muških i ženskih bolesnika iznosio 70% naspram 30%. Taj je rezultat u skladu s rezultatima drugih provedenih i objavljenih većih serija bolesnika kojima je načinjena artroskopija lakta.^{15,19–21} Jedina iznimka u tom uobičajenom odnosu bila je u istraživanju Reddy i sur.²² u kojemu je odnos bio 93,6% muškaraca naspram 6,4% žena. Veći broj muškaraca kojima se čini artroskopija lakta posljedica je znatno većeg broja muških bolesnika koji se liječe zbog primarnog osteoartrisa lakta. Tako je primjerice u ovom istraživanju u skupini bole-

snika koji su artroskopirani zbog primarnog osteoartrisa lakta odnos 87,8% muškaraca naspram 12,2% žena. Gotovo identičan omjer nađen je i u drugim istraživanjima koja su izvješćivala o artroskopskom liječenju primarnog osteoartrisa lakta. MacLean i sur.²⁶ su izvijestili da je u njihovoj skupini bolesnika bilo čak 90% muškaraca, Lim i sur.²⁷ 86%, a Galle i sur.²⁸ 87%. S obzirom na životnu dob bolesnika artroskopija lakta se može činiti od ranog djetinjstva do duboke starosti. U prilog tomu su bolesnici kojima je načinjena artroskopija lakta u dobi od 4 godine, a o kojima su izvijestili Mitcheli i sur.²⁹ te Labaš i sur.¹⁸ S druge strane, Jinnah i sur.²³ su izvijestili da je najstariji bolesnik kojemu su načinili artroskopiju lakta imao 90 godina.

Na osnovi usporedbe opisa tehnike izvođenja artroskopije lakta iz objavljenih većih serija bolesnika kojima je načinjena artroskopija lakta moglo bi se reći da se artroskopija lakta radi u općoj anesteziji, pritom da je bolesnik u položaju na boku, da se obvezno koristi povjeska tijekom zahvata te da se artroskopski zahvat uvijek započinje proksimalnim anteromedijalnim portalom. Pojedini autori, napose oni iz Europe, izvješćuju da artroskopiju lakta čine i u regionalnoj anesteziji. Tako primjerice Marti i sur.¹⁹ navode da je 77% njihovih bolesnika operirano u regionalnoj anesteziji, dok je u istraživanju Effendali i sur.²⁰ njih 47% operirano u regionalnoj anesteziji. S druge strane, autori iz Sjedinjenih Američkih Država izvješćuju da su gotovo sve artroskopije lakta načinjene u općoj anesteziji.^{15,23,25} Mišljenja smo da je osnovni nedostatak artroskopije lakta koja se izvodi u regionalnoj anesteziji taj što se na samom kraju zahvata ne može ispitati funkcija živaca. Stoga, mi i nadalje preferiramo artroskopiju lakta činiti u općoj anesteziji. Preferiramo ju činiti u položaju bolesnika na trbuhu jer smatramo da se na taj način bolje nego u položaju na boku izbjegava pritisak na kubitarnu jamu i time znatno smanjuje rizik ozljeđivanja/oštećenja živaca tijekom artroskopskog zahvata.

Još uvijek postoji dvojba o profilaktičkoj primjeni antibiotika. U promatranoj skupini nije bilo pojave infekcije nakon artroskopije lakta, a svi su bolesnici profilaktički dobili antibiotike. Kelly i sur.²⁵ su 2001. godine izvijestili da su u 277 (59%) bolesnika kojima su profilaktički dali antibiotike imali jednu infekciju lakta, a u preostalim 192 (41%) koji nisu dobili antibiotsku profilaksu tri. Od tada se vode polemike o tome treba li prije artroskopije lakta profilaktički davati antibiotike. Naime, dok neki, primjerice Elfeddali i sur.²⁰, izvješćuju da nisu imali niti jednu infekciju zgloba lakta nakon 200 načinjenih artroskopija u bolesnika kojima nisu profilaktički dali antibiotike, drugi, primjerice Nelson i sur.¹⁵, izvješćuju da su u seriji od 417 načinjenih artroskopija lakta imali čak 9 infekcija (2,2%) usprkos tomu što su svim bolesnicima profilak-

tički dali antibiotike. Skupivši izvješća o 2704 načinjene artroskopije lakta iz nacionalne baze podataka, Camp i sur.³⁰ su izvijestili da je unutar šest mjeseci od zahvata dijagnosticirano 42 infekcije zgloba lakta (1,55%). Leong i sur.¹⁴ su izvijestili o stopi infekcije od 0,26% nakon artroskopije lakta zasnivajući taj podatak na pretrazi petogodišnjeg razdoblja (od 2007. do 2011. godine) nacionalne baze podataka koja je obuhvatila 6268 artroskopskih zahvata na laktu. Valja istaknuti da je ta stopa infekcije u skladu sa stopom infekcije nakon artroskopije ramena (0,27%) te nakon artroskopije koljena (0,15%) koje su također izračunate na osnovi pretrage nacionalne baze podataka.^{31,32}

Teško je uspoređivati izvješća o komplikacijama nakon artroskopije lakta jer do rada Nelsona i sur.¹⁵ nije bilo jasnih smjernica kako pratiti komplikacije tog zahvata. No, nažalost i nakon objave tog rada još uvijek većina autora ne slijedi te smjernice. Tako primjerice pojedini autori, Marti i sur.¹⁹ te Elfeddali i sur.²⁰ izvješćuju o 6%, odnosno 7,5% komplikacija nakon artroskopije lakta, uz napomenu da je u svim tim slučajevima riječ o blažim komplikacijama tipa produžene sekrecije iz mjesta artroskopskog ulaza. Kada se promatraju samo takve blaže komplikacije, onda su ti postotci niži u usporedbi s 11% blažih komplikacija o kojima su izvijestili Kelly i sur.²⁵ 2001. godine, odnosno 8,9% iz rada Nelsona i sur.¹⁵ Pogotovo su te stope komplikacija male ako se uzme u obzir da se u ta dva rada spominju i velike komplikacije, u radu Kelly i sur.²⁵ 0,8%, a u radu Nelson i sur.¹⁵ 4,8%.

Osim poslijeoperacijske infekcije zgloba lakta, među velike komplikacije ubrajaju se još i reoperacije te ozljede živaca. Iako se u nekim istraživanjima, primjerice u istraživanjima Marti i sur.¹⁹ te Elfeddali i sur.²⁰, uopće ne spominju reoperacije nakon artroskopskog zahvata na laktu, jasno je da ih zasigurno ima. Leong i sur.¹⁴ su na osnovi rezultata dobivenih pretragom nacionalne baze podataka izvijestili o stopi reoperacija od 2,2%. Najveća stopa reoperacija bila je zbog ozljede živca tijekom zahvata i to 1,26%. Stopa reoperacija zbog perzistiranja i/ili pogoršanja kontrakture lakta nakon zahvata iznosi prema njihovom istraživanju 0,63%, dok stopa reoperacije zbog infekcije iznosi 0,26%. Nelson i sur.¹⁵ izvješćuju o 20 reoperacija u 417 praćenih bolesnika (4,8%) i navode da je od tih 20 reoperacija 9 bilo zbog infekcije zgloba nakon artroskopskog zahvata, a 6 zbog pojave heterotopičnih osifikacija u poslijeoperacijskom tijeku. U ovom je istraživanju, slijedeći smjernice Nelsona i sur.¹⁵ o tome što se ubraja u komplikacije, bilo 15 reoperacija nakon 198 artroskopskih zahvata (7,57%), među koje ubrajamo i 7 ponovnih artroskopija lakta. Taj broj ponovnih artroskopskih zahvata na laktu tijekom praćenja nije velik, pogotovo ako se uspoređi s brojem ponovnih artroskopskih zahvata o kojem su izvijestili Karelson i sur.²¹ 2019. godi-

ne. Naime, oni su izvijestili da su tijekom petogodišnjeg razdoblja praćenja ponovno artroskopski operirali 19 od 93 praćena bolesnika (20,4%). Razlog ponovnom zahvatu u tih bolesnika bio je ili perzistiranje simptoma ili ponovna pojava simptoma nakon asimptomatskog razdoblja.

I sâm razvoj artroskopije lakta bio je usporen zbog znatno većeg rizika ozljede živca tijekom zahvata u usporedbi s artroskopijama ostalih zglobova i to u prvom redu zbog blizine živaca standardnim artroskopskim ulazima, odnosno prednjog zglobnoj ovojnici lakta.^{33,34} Iako u literaturi nalazimo opise ozljeđivanja svih živaca u području lakta, ipak je najčešće riječ o ozljeđivanju ulnarnog živca.^{35–39} Ozljeđe živaca nastaju ili izravnim ozljeđivanjem, primjerice skalpelom prilikom činjenja artroskopskog ulaza ili motoriziranim instrumentom tijekom zahvata, ili pak neizravnim i to najčešće zbog dugotrajnog pritiska na živac instrumentom, odnosno položajem.^{35–39} Neurološki simptomi mogu biti prolazni ili mogu perzistirati i čak se i pojačati pa tada u najvećem broju slučajeva zahtijevaju novo kirurško liječenje. U objavljenim velikim serijama bolesnika kojima je načinjena artroskopija lakta izvješćuje se uglavnom o prolaznim neurološkim simptomima nakon zahvata. Tako su primjerice Nelson i sur.¹⁵ izvijestili da su se prolazni neurološki simptomi pojavili u 7 od 417 operiranih bolesnika (1,7%), dok su Kelly i sur.²⁵ izvijestili o pojavi prolaznih neuroloških simptoma u 10 od 473 operirana bolesnika (2,1%). Jinnah i sur.²³ su 2017. godine izvijestili o 15 slučajeva s neurološkim simptomima u 227 bolesnika (6,6%) kojima su načinili artroskopski zahvat na laktu. Dok je u njih trinaestoro riječ bila o prolaznim neurološkim simptomima, u preostala dva bolesnika bila je potrebna reoperacija zbog toga što su živci bili presječeni tijekom artroskopskog zahvata. Presječeni ulnarni živac primarno je zašiven u jednog bolesnika, a u drugog je bolesnika načinjena transplantacija živca, čime su ponovno spojeni medijani živac i njegov motorički ogranak (prednji izmeđuukoštani živac podlaktice).²³ Potpuno se drugačije informacije dobivaju iz rezultata istraživanja Desai i sur.⁴⁰ provedenog 2013. godine. Oni su proveli anketu među članovima Američkog društva za kirurgiju šake, a u okviru ankete postavili su im pitanje jesu li tijekom pet godina operirali neki živac na ruci koji je ozlijeđen tijekom artroskopije lakta. Upitnik je poslan na 1546 e-adresa aktivnih članova od kojih je 372 (21%) odgovorilo. Putem te ankete prijavljene su ukupno 222 ozljede živaca nakon artroskopskog zahvata na laktu, od kojih je 107 zahtijevalo kiruršku intervenciju. Prema rezultatima te ankete najčešće je bio ozljeđivan ulnarni živac i to u 38% slučajeva, a potom su poredani po učestalosti ozljeđivanja radijalni živac, stražnji izmeđuukoštani živac podlaktice, medijani živac te prednji izmeđuukoštani

živac podlaktice. Potvrda da je broj ozljeda živca nakon artroskopskog zahvata na laktu koje imaju za posljedicu trajne neurološke simptome znatno veći od 13 prikaza slučajeva koji su objavljeni do 2018. godine jest i skupina od osam bolesnika s ozljedom živca koju su te godine objavili Hilgreesom i sur.^{41–49} Tih su osam bolesnika sakupili pretražujući nekoliko baza podataka o kirurškom liječenju u Nizozemskoj i to u razdoblju između 2003. i 2015. godine.⁴⁹ Detaljno su prikazali način kako je koji artroskopski zahvat tijekom kojeg je došlo do ozljede živca izveden te su izvijestili da je vodeća indikacija u najvećem broju slučajeva bila kontraktura lakta. U pet bolesnika bila je riječ o ozljedi ulnarnog živca, dok je u dva ozlijeđen stražnji izmeđukoštani živac podlaktice, a u jednog radijalni živac. U svih je bolesnika načinjena eksploracija ozlijeđenog živca prosječno 6,5 mjeseci (raspon: 0 – 11 mjeseci), a u sedam od osam bolesnika bila je potrebna još jedna dodatna operacija, ali nažalost u konačnici je rezultat da u šest od osam bolesnika nije došlo do značajnijeg poboljšanja.

U literaturi se nalazi nekoliko prikaza slučajeva pojave heterotopičnih osifikacija nakon artroskopije lakta i zbog toga pojedini autori savjetuju nakon većih artroskopskih zahvata na laktu provoditi profilaksu heterotopičnih osifikacija.^{50–55} U promatranoj skupini bolesnika bila je jedna takva komplikacija nakon artroskopskog zahvata zbog sinovijalne hondromatoze na samom početku promatranoga desetogodišnjeg razdoblja.⁵⁴ Bolesnik je reoperiran 8 mjeseci nakon primarnog zahvata otvorenim načinom. Nakon tog slučaja svi bolesnici iz skupina s primarnim osteoartritisom, s poslijetraumatskom kontrakturom, s lateralnim epikondilitisom, s reumatoidnim artritisom, sa slobodnim zglobnim tijelima lakta, sa sinovitisom druge etiologije te sa stražnjim sindromom sraza lakta provodili su profilaksu heterotopičnih osifikacija i tijekom tih nešto više od osam godina više nije bilo pojave heterotopičnih osifikacija nakon artroskopije lakta u promatranoj skupini bolesnika.

Osnovno je ograničenje ovog istraživanja, uz retrospektivni dizajn istraživanja, to što se ono u potpunosti oslanja na točnost i cjelovitost medicinske dokumentacije pa su svi rezultati dobiveni isključivo na osnovi onoga što je u njoj zabilježeno. Osim toga, možda su postojale određene manje komplikacije koje nisu niti zabilježene u dokumentaciji tijekom poslijeoperacijskog praćenja bolesnika, a zbog kojih su bolesnici mogli zatražiti skrb i u drugim ustanovama.

S obzirom na rezultate ovog istraživanja, kao i na spoznaje iz literature, može se zaključiti da je artroskopija lakta pouzdana i učinkovita operacijska metoda liječenja različitih ozljeda i oštećenja lakta ukoliko se čini na standardizirani način. Možemo zaključiti da je broj reoperacija i komplikacija nakon načinjene artro-

skopije lakta u promatranoj skupini bolesnika u potpunosti usporediv s rezultatima drugih objavljenih istraživanja.

LITERATURA

1. *Burman MS.* Arthroscopy of the elbow joint: A cadaver study. *J Bone Joint Surg Am* 1932;14:349–50.
2. *Bojanić I, Smoljanović T, Mahnik A.* Artrioskopija lakta. *Liječ Vjesn* 2010;132:238–45.
3. *Byram IR, Kim HM, Levine WN, Ahmad CS.* Elbow arthroscopic surgery update for sports medicine conditions. *Am J Sports Med* 2013;41:2191–202.
4. *Adams JE, King GJ, Steinmann SP, Cohen MS.* Elbow arthroscopy: indications, techniques, outcomes, and complications. *J Am Acad Orthop Surg* 2014;22:810–8.
5. *Pederzini LA, Di Palma F, Safran MR, Bain GI.* Elbow arthroscopy: state of the art. *J Int Soc Arthroscop Knee Surg Orthop Sport Med* 2017;2:279–94.
6. *Andrews JR, Carson WG.* Arthroscopy of the elbow. *Arthroscopy* 1985;1:97–107.
7. *O'Driscoll SW, Morrey BF.* Arthroscopy of the elbow. Diagnostic and therapeutic benefits and hazards. *J Bone Joint Surg Am* 1992;74:84–94.
8. *Yeoh KM, King GJ, Faber KJ, Glazebrook MA, Athwal GS.* Evidence-based indications for elbow arthroscopy. *Arthroscopy* 2012;28:272–82.
9. *Van Tongel A, Macdonald P, Van Riet R, Dubberley J.* Elbow arthroscopy in acute injuries. *Knee Surg Sports Traumatol Arthrosc* 2012;20:2542–8.
10. *Dei Giudici L, Faini A, Garro L, Tucciarone A, Gigante A.* Arthroscopic management of articular and peri-articular fractures of the upper limb. *Eur Fed Nat Assoc Orthoped Traumatol Open Rev* 2017;1:325–31.
11. *Michels F, Pouliart N, Handelberg F.* Arthroscopic management of Mason type 2 radial head fractures. *Knee Surg Sports Traumatol Arthrosc* 2007;15:1244–50.
12. *Perez Carro L, Golano P, Vega J.* Arthroscopic-assisted reduction and percutaneous external fixation of lateral condyle fractures of the humerus. *Arthroscopy* 2007;23:1131.e1–4.
13. *Adams JE, Merten SM, Steinmann SP.* Arthroscopic-assisted treatment of coronoid fractures. *Arthroscopy* 2007;23:1060–5.
14. *Leong NL, Cohen JR, Lord E, Wang JC, McAllister DR, Petrigliano FA.* Demographic trends and complication rates in arthroscopic elbow surgery. *Arthroscopy* 2015;31:1928–32.
15. *Nelson GN, Wu T, Galatz LM, Yamaguchi K, Keener JD.* Elbow arthroscopy: early complications and associated risk factors. *J Shoulder Elbow Surg* 2014;23:273–8.
16. *Baker CL, Jones GL.* Arthroscopy of the elbow. *Am J Sports Med* 1999;27:251–64.
17. *Bojanić I, Smoljanović T, Dokuzović S.* Osteochondritis dissecans of the elbow: excellent results in teenage athletes treated by arthroscopic debridement and microfracture. *Croat Med J* 2012;53:40–7.
18. *Labaš M, Pilipac D, Majdančić K, Đapić T, Bojanić I.* Poteškoće u dijagnosticiranju i liječenju osteoid osteoma u laktu četverogodišnje djevojčice – prikaz slučaja i pregled literature. *Pædiatr Croat* 2016;60:97–105.
19. *Marti D, Spross C, Jost B.* The first 100 elbow arthroscopies of one surgeon: analysis of complications. *J Shoulder Elbow Surg* 2013;22:567–73.

20. *Elfeddali R, Schreuder MH, Eygendaal D.* Arthroscopic elbow surgery, is it safe? *J Shoulder Elbow Surg* 2013;22:647–52.
21. *Karelson M, Launonen AP, Jokihaara J, Havulinna J, Mattila VM.* Pain, function, and patient satisfaction after arthroscopic treatment of elbow in a retrospective series with minimum of 5-year follow-up. *J Orthop Surg (Hong Kong)* 2019;27:2309499019832808.
22. *Reddy AS, Kvitne RS, Yocum LA, Elattrache NS, Glousman RE, Jobe FW.* Arthroscopy of the elbow: a long-term clinical review. *Arthroscopy* 2000;16:588–94.
23. *Jinnah AH, Luo TD, Wiesler ER i sur.* Peripheral nerve injury after elbow arthroscopy: an analysis of risk factors. *Arthroscopy* 2018;34:1447–52.
24. *Noticewala MS, Trofa DP, Vance DD, Jobin CM, Levine WN, Ahmad CS.* Elbow arthroscopy: 30-day postoperative complication profile and associated risk factors. *Arthroscopy* 2018;34:414–20.
25. *Kelly EW, Morrey BF, O'Driscoll SW.* Complications of elbow arthroscopy. *J Bone Joint Surg Am* 2001;83:25–34.
26. *MacLean SB, Oni T, Crawford LA, Deshmukh SC.* Medium-term results of arthroscopic debridement and capsulectomy for the treatment of elbow osteoarthritis. *J Shoulder Elbow Surg* 2013;22:653–7.
27. *Lim TK, Koh KH, Lee HI, Shim JW, Park MJ.* Arthroscopic débridement for primary osteoarthritis of the elbow: analysis of preoperative factors affecting outcome. *J Shoulder Elbow Surg* 2014;23:1381–7.
28. *Galle SE, Beck JD, Burchette RJ, Harness NG.* Outcomes of elbow arthroscopic osteocapsular arthroplasty. *J Hand Surg Am* 2016;41:184–91.
29. *Micheli LJ, Luke AC, Mintzer CM, Waters PM.* Elbow arthroscopy in the pediatric and adolescent population. *Arthroscopy* 2001;17:694–9.
30. *Camp CL, Cancienne JM, Degen RM, Dines JS, Altchek D, Werner BC.* Factors that increase the risk of infection after elbow arthroscopy: analysis of patient demographics, medical comorbidities, and steroid injections in 2,704 medicare patients. *Arthroscopy* 2017;33:1175–9.
31. *Yeranosian MG, Arshi A, Terrell RD, Wang JC, McAllister DR, Petrigliano FA.* Incidence of acute postoperative infections requiring reoperation after arthroscopic shoulder surgery. *Am J Sports Med* 2014;42:437–41.
32. *Yeranosian MG, Petrigliano FA, Terrell RD, Wang JC, McAllister DR.* Incidence of postoperative infections requiring reoperation after arthroscopic knee surgery. *Arthroscopy* 2013;29:1355–61.
33. *Lynch GJ, Meyers JF, Whipple TL, Caspari RB.* Neurovascular anatomy and elbow arthroscopy: inherent risks. *Arthroscopy* 1986;2:190–7.
34. *Miller CD, Jobe CM, Wright MH.* Neuroanatomy in elbow arthroscopy. *J Shoulder Elbow Surg* 1995;4:168–74.
35. *El-Gazzar Y, Baker CL 3rd, Baker CL Jr.* Complications of elbow and wrist arthroscopy. *Sports Med Arthrosc Rev* 2013;21:80–8.
36. *Blonna D, Wolf JM, Fitzsimmons JS, O'Driscoll SW.* Prevention of nerve injury during arthroscopic capsulectomy of the elbow utilizing a safety-driven strategy. *J Bone Joint Surg Am* 2013;95:1373–81.
37. *Hilgerson NF, Oh LS, Flipsen M, Eygendaal D, van den Bekerom MP.* Tips to avoid nerve injury in elbow arthroscopy. *World J Orthop* 2017;8:99–106.
38. *Stetson WB, Vogeli K, Chung B, Hung N, Stevanovic M, Morgan S.* Avoiding neurological complications of elbow arthroscopy. *Arthrosc Tech* 2018;7:e717–e4.
39. *Harrison WD, Tonge X, Bhalaik V.* Avoiding complications in elbow arthroscopy. *J Arthr Joint Surg* 2019;6:42–7.
40. *Desai MJ, Mithani SK, Lodha SJ, Richard MJ, Leversedge FJ, Ruch DS.* Major peripheral nerve injuries after elbow arthroscopy. *Arthroscopy* 2016;32:999–1002.
41. *Thomas MA, Fast A, Shapiro D.* Radial nerve damage as a complication of elbow arthroscopy. *Clin Orthop Relat Res* 1987;215:130–1.
42. *Ruch DS, Poehling GG.* Anterior interosseus nerve injury following elbow arthroscopy. *Arthroscopy* 1997;13:756–8.
43. *Hahn M, Grossman JA.* Ulnar nerve laceration as a result of elbow arthroscopy. *J Hand Surg Br* 1998;23:109.
44. *Haapaniemi T, Berggren M, Adolfsson L.* Complete transection of the median and radial nerves during arthroscopic release of post-traumatic elbow contracture. *Arthroscopy* 1999;15:784–7.
45. *Gupta A, Sunil Tm Tm.* Complete division of the posterior interosseous nerve after elbow arthroscopy: a case report. *J Shoulder Elbow Surg* 2004;13:566–7.
46. *Gay DM, Raphael BS, Weiland AJ.* Revision arthroscopic contracture release in the elbow resulting in an ulnar nerve transection: a case report. *J Bone Joint Surg Am* 2010;92:1246–9.
47. *Murphy RK, Ray WZ, Mackinnon SE.* Repair of a median nerve transection injury using multiple nerve transfers, with long-term functional recovery. *J Neurosurg* 2012;117:886–9.
48. *Mercer DM, Baldwin ED, Moneim MS.* Posterior interosseous nerve laceration following elbow arthroscopy. *J Hand Surg Am* 2015;40:624–6.
49. *Hilgerson NFJ, van Deurzen DFP, Gerritsma CLE i sur.* Nerve injuries do occur in elbow arthroscopy. *Knee Surg Sports Traumatol Arthrosc* 2018;26:318–24.
50. *Ranganathan K, Loder S, Agarwal S i sur.* Heterotopic ossification: basic-science principles and clinical correlates. *J Bone Joint Surg Am* 2015;97:1101–11.
51. *Gofton WT, King GJ.* Heterotopic ossification following elbow arthroscopy. *Arthroscopy* 2001;17:E2.
52. *Sodha S, Nagda SH, Sennett BJ.* Heterotopic ossification in a throwing athlete after elbow arthroscopy. *Arthroscopy* 2006;22:802.e1–3.
53. *Hughes SC, Hildebrand KA.* Heterotopic ossification – a complication of elbow arthroscopy: a case report. *J Shoulder Elbow Surg* 2010;19:e1–5.
54. *Dimnjaković D, Bojanić I, Mahnik A, Smoljanović T.* Synovial chondromatosis of the elbow. *Coll Antropol* 2013;37:633–8.
55. *Desai MJ, Ramalingam H, Ruch DS.* Heterotopic ossification after the arthroscopic treatment of lateral epicondylitis. *Hand* 2017;12:NP32–NP36.