

Sindrom kubitalnog kanala

Knežević, Igor; Barbarić Starčević, Katarina; Starčević, Damir; Bojanić, Ivan

Source / Izvornik: **Liječnički vjesnik, 2021, 143, 42 - 50**

Journal article, Published version

Rad u časopisu, Objavljena verzija rada (izdavačev PDF)

<https://doi.org/10.26800/LV-143-1-2-7>

Permanent link / Trajna poveznica: <https://um.nsk.hr/um:nbn:hr:105:202349>

Rights / Prava: [Attribution-NonCommercial-NoDerivatives 4.0 International/Imenovanje-Nekomercijalno-Bez prerada 4.0 međunarodna](#)

Download date / Datum preuzimanja: **2024-12-21**



Repository / Repozitorij:

[Dr Med - University of Zagreb School of Medicine Digital Repository](#)





Sindrom kubitalnog kanala

Cubital tunnel syndrome

Igor Knežević¹, Katarina Barbarić Starčević¹, Damir Starčević², Ivan Bojanić¹

¹Klinika za ortopediju, Medicinski fakultet Sveučilišta u Zagrebu, Klinički bolnički centar Zagreb

²Specijalna bolnica za ortopediju i traumatologiju Akromion, Zagreb

Deskriptori

SINDROM KUBITALNOG KANALA – dijagnoza, kirurgija, liječenje; ULNARNI ŽIVAC – kirurgija, patofiziologija; LAKAT – kirurgija, patofiziologija; ELEKTROMIOGRAFIJA; KIRURŠKA DEKOMPRESIJA – metode; HUMERUS – kirurgija; UDLAGE

Descriptors

CUBITAL TUNNEL SYNDROME – diagnosis, surgery, therapy; ULNAR NERVE – physiopathology, surgery; ELBOW – physiopathology, surgery; ELECTROMYOGRAPHY; DECOMPRESSION, SURGICAL – methods; HUMERUS – surgery; SPLINTS

SAŽETAK. Sindrom kubitalnog kanala susrećemo relativno često te on predstavlja značajan javnozdravstveni problem. Specifičnost tijeka ulnarnog živca niz ruku, a napose anatomske međudodnosti s koštanim i mekotiivnim strukturama u području lakta čine ga vrlo podložnim vanjskim utjecajima, ponajviše silama kompresije. Progresa parestezija na ularnoj strani četvrtog prsta i na čitavom petom prstu zahvaćene šake uz pojavu motoričke slabosti i atrofije mišića šake uvelike ograničava bolesnike, najčešće one koji se bave aktivnostima koje zahtijevaju da im je lakat duže vremena u fleksiji, da neometano obavljaju svakodnevne aktivnosti. Stoga je iznimno važno pravovremeno dijagnosticiranje sindroma koje se zasniva na iscrpnoj anamnezi i detaljnom kliničkom pregledu uz pomoć niza specifičnih testova koji su detaljno opisani u radu. Elektromioneografijom možemo utvrditi stupanj kompresije ulnarnog živca te pratiti uspješnost daljnjeg liječenja. Blaži oblici sindroma kubitalnog kanala uspješno se liječe konzervativnim načinom, dok teže oblike sindroma te one koji su neosjetljivi na provedeno konzervativno liječenje treba liječiti kirurški. Metode kirurškog liječenja sindroma možemo podijeliti na one koje ostavljaju živac u ležištu u kubitalnom kanalu poput *in situ* dekompresije i medijalne epikondilektomije te na one tijekom kojih se živac premješta u novo ležište ispred i iznad medijalnog epikondila, što nazivamo antepozicijom ulnarnog živca. Sve opisane metode pokazale su se gotovo jednako uspješnima, no usprkos tomu istraživanja pokazuju da se u današnje vrijeme kao metoda izbora kirurškog liječenja sindroma kubitalnog kanala najčešće koristi *in situ* dekompresija.

SUMMARY. Cubital tunnel syndrome is relatively common; therefore, it represents a significant public health problem. Unique course of the ulnar nerve along the arm, in respect to bone and soft tissue structures of the elbow, is what makes it very susceptible to external forces, especially compression. Worsening paraesthesia on the ulnar side of the fourth finger and the whole fifth finger including muscle weakness and muscle atrophy is causing disability, particularly in patients spending long periods with a flexed elbow, limiting them in continuing their everyday activities. Therefore, early diagnosis, based on comprehensive anamnesis and detailed physical examination in addition to the use of specific tests elaborated in this article, is crucial. Electromyoneurography helps grade the level of ulnar nerve compression and monitor the treatment progress. Mild grade cubital tunnel syndrome has been successfully treated non-operatively. However, moderate and severe cases, as well as those cases which did not respond with improvement to non-operative treatment, should be treated surgically. Surgical techniques available for treating cubital tunnel syndrome are divided into ones that leave the ulnar nerve at its original site, like *in situ* decompression or medial epicondylectomy, and those who displace the ulnar nerve in front of the medial epicondyle, as during nerve transposition. This article depicts the critical stages of every technique, including comparing their advantages and disadvantages. Even though they all proved to be safe and effective, research has shown that *in situ* decompression is most widely and commonly used surgical technique for treating cubital tunnel syndrome.

Sindrom kubitalnog kanala (engl. *cubital tunnel syndrome*; u daljnjem tekstu SKK) nastaje zbog kompresije ulnarnog živca u području lakta, a očituje se karakterističnom simptomatologijom koja se kreće u rasponu od isključivo osjetnih smetnji u njegovom inervacijskom području pa sve do motoričkih ispada koji mogu završiti postojanom deformacijom šake, tzv. pandžastom šakom.^{1–5} Iako je sindrom poznat već više od 100 godina, sam naziv *sindrom kubitalnog kanala* u medicinsku literaturu uveli su Feindel i Stratford 1958. godine i istaknuli da je riječ o kompresivnoj neuropa-

tiji.^{4,6,7} SKK je po učestalosti druga kompresivna neuropatija na gornjem ekstremitetu nakon sindroma karpalnog kanala.^{1,8,9} Cilj je ovoga preglednog rada prikazati dosadašnje spoznaje o SKK.

Adresa za dopisivanje:

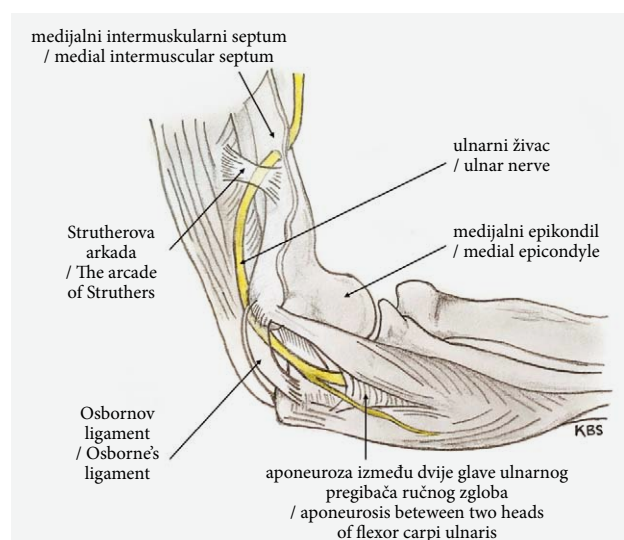
Izv. prof. dr. sc. Ivan Bojanić, <https://orcid.org/0000-0002-4236-9637>
Klinika za ortopediju, Medicinski fakultet Sveučilišta u Zagrebu, KBC Zagreb,
Šalata 7, 10000 Zagreb, e-pošta: artroboj@yahoo.com

Primljeno 16. travnja 2020., prihvaćeno 29. travnja 2020.

Anatomske osnove nastanka sindroma kubitalnog kanala

Kubitalni kanal (engl. *cubital tunnel*) je prostor omeđen medijalnim epikondilom nadlaktične kosti i olekranom lakatne kosti (lat. *olecranon ulnae*).^{1–5} Dno mu čine stražnji snop medijalnog kolateralnog ligamenta lakta (lat. *lig. collaterale mediale cubiti*) i zglobova čahura lakta, a natkriva ga Osbornov ligament (engl. *Osborne's ligament*) koji se proteže od medijalnog epikondila nadlaktične kosti do olekranona ulne.^{1–5} Izlazeći iz kubitalnog kanala, ulnarni živac prolazi ispod duboke aponeuroze između humeralne i ulnarne glave ulnarnog pregibača ručnog zgloba (lat. *m. flexor carpi ulnaris*) te prolazi podlakticom između ulnarnog pregibača ručnog zgloba i površnog pregibača prstiju šake (lat. *m. flexor digitorum superficialis*).^{1–5,10}

Specifičnosti tijeka ulnarnog živca niz ruku, a napose anatomske međuodnosi s koštanim i mekotkivnim strukturama u području lakta, čine ga vrlo podložnim vanjskim utjecajima, ponajviše silama kompresije. Ulnarni živac u području lakta može biti komprimiran na 5 različitih mjesta. (slika 1.) Najčešće je komprimiran u samom kubitalnom kanalu Osbornovim ligamentom te odmah po izlasku iz kanala vezivnom ovojnicom koja se nalazi između dviju glava mišića ulnarnog pregibača ručnog zgloba.^{1,11} Približno 8 do 10 cm proksimalno od medijalnog epikondila katkad može postojati još jedan potencijalni uzrok kompresije, a to je vezivni tračak širine 3 do 6 cm koji spaja medijalnu glavu troglavog mišića nadlaktice i medijalni intermuskularni septum. Tu su strukturu Kane i sur.¹² 1973. godine pronašli u 70% populacije te su je nazvali Strutherovom arkadom (engl. *the arcade of Struthers*).



SLIKA 1. SHEMATSKI PRIKAZ POTENCIJALNIH MJESTA KOMPRESIJE ULNARNOG ŽIVCA U PODRUČJU LAKTA

FIGURE 1. SCHEME OF THE POTENTIAL COMPRESSION STRUCTURES ACTING ON THE ULNAR NERVE AROUND THE ELBOW

Četvrto potencijalno mjesto kompresije ulnarnog živca u području lakta jest medijalni intermuskularni septum. Sam medijalni epikondil također može biti mjesto kompresije ulnarnog živca, osobito pri valgusnim ili varusnim deformacijama lakta.² Katkada umjesto Osbornovog ligamenta nalazimo mišićno tkivo. Taj rudimentarni mišić (lat. *m. epitrochleoanconeus*) nalazimo u 3% do 34% ljudi.¹³ Iako kao popustljivija struktura od Osbornovog ligamenta rijetko uzrokuje kompresiju živca, istraživanja su pokazala kako u 5,4% slučajeva ipak uzrokuje SKK.¹⁴

Epidemiologija i patogeneza sindroma kubitalnog kanala

SKK se pojavljuje u 20 do 30 slučajeva na 100.000 stanovnika.^{8,9} Etiologija SKK je multifaktorijalna i još uvijek potpuno nejasna, a rezultati istraživanja na tu temu ponekad su i kontradiktorni.¹⁵ Bartels i sur.¹⁶ navode kako su pušenje i obavljanje teških fizičkih poslova faktori rizika za nastanak SKK, ali nisu našli značajnu korelaciju u povećanju rizika ovisno o spolu, dobi i ozljedama lakta. Veći rizik za nastanak SKK imaju osobe kojima je tijekom njihovih radnih aktivnosti lakat većinom u fleksiji i koji pritom drže alat ili oruđe za rad u ruci, kao primjerice slikari, glazbenici, stolari ili profesionalni vozači. Osim njih, veći rizik imaju i osobe koje tijekom radnih aktivnosti rabe vibracijske alate.^{3,17} Češća pojava SKK zapažena je i u osoba koje boluju od dijabetesa, kao i u osoba koje su pretile te u osoba koje kontinuirano imaju pritisak na kubitalni kanal (primjerice osobe u invalidskim kolicima).^{3,17,18}

Ukoliko se tijekom kretnji fleksije i ekstenzije u laktu ulnarni živac pomiče iz kubitalnog kanala na medijalni epikondil nadlaktične kosti ili preko njega u prednji dio lakta i potom se vrati nazad u kubitalni kanal, govorimo o hiperobilnom ulnarnom živcu. Iako hiperobilni ulnarni živac u pravilu ne uzrokuje SKK, ipak trenje koje se javlja pri ponavljanim sublukacijama ili luksacijama može dovesti do iritacije živca, čime postaje osjetljiviji na kompresiju.¹⁹ Childress²⁰ je proveo istraživanje na 1000 osoba bez tegoba s laktom i u 16,2% slučajeva je otkrio da osobe imaju hiperobilni ulnarni živac.

SKK nastaje ili zbog pritiska na živac (kompresija) ili zbog istežanja živca (trakcija), a najčešće kao kombinacija tih djelovanja. No, nastanku pridonose i neke anatomske značajke. Naime, pri ispruženom laktu poprečni presjek kubitalnog kanala je ovalan i 55% veći nego u fleksiji većoj od 90°, kada poprima elipsoidan oblik.^{1,17,21} Do suženja poprečnog presjeka kubitalnog kanala dolazi zbog toga što se prilikom fleksije u laktu Osbornov ligament rasteže i postaje napet, dok se medijalni kolateralni ligament opušta i izbočuje u kanal posljedično povećavajući intraneuralni tlak ulnarnog živca na više od 100 mm Hg. Pregibanje lakta

dovodi do istezanja živca i to od 4,5 do 8 mm, što pridonosi neuralnoj hipoksiji.^{1,17,21} Ishemiju živca pospješuju i sistemska stanja poput dijabetesa ili bolesti štitnjače i to zbog oštećenja mikrocirkulacije.^{1–3} Sekundarni oblik SKK može nastati kao posljedica pomaka prijelomnih ulomaka ili loše sraslog prijeloma u području lakta, osteofita u sklopu osteoartritisa lakta, zadebljanja sinovijalne ovojnice tijekom reumatoidnog artritisa koji je zahvatio lakat, stvaranja slobodnih zglobnih tijela u slučaju sinovijalne hondromatoze lakta ili pak kao posljedica tumorskih tvorbi u blizini kubitalnog kanala (lipomi i ganglijske ciste).^{18,22}

Klinička slika i pregled bolesnika

Karakteristično je da se tegobe u bolesnika sa SKK razvijaju postupno pa se tako bolesnici isprva žale samo na smetnje osjeta, tj. žale se na hipesteziiju i povremene parestezije duž ulnarne strane prstenjaka i na čitavom malom prstu šake. Valja istaknuti da se ti simptomi pojačavaju nakon dulje fleksije u laktu, primjerice nakon duljeg razgovora telefonom, odnosno nakon sušenja kose sušilom za kosu, kao i da obično nema pojačanja tih tegoba noću kao primjerice kod osoba sa sindromom karpalnog kanala.²³ S vremenom kompresija dovodi do slabosti hvata i nespretnosti u korištenju šake zbog slabosti lumbrikalnih mišića šake. Bolesnici imaju poteškoće sa zakopčavanjem dugmeta ili držanjem olovke i pisanjem. U uznapredovanom stadiju uslijed atrofije lumbrikalnih i interosealnih mišića te mišića hipotenara dolazi do pojave fleksijske kontrakture u interfalangealnim zglobovima malog prsta i prstenjaka koji se više ne mogu aktivno potpuno ispružiti uz kompenzatornu hiperekstenziju u metakarpofalangealnim zglobovima tih prstiju (tzv. *Duschenov znak*) pa tako nastaje deformitet koji nazivamo pandžastom šakom (engl. *claw hand*).^{1,2,11,19}

Klinički pregled uvijek treba započeti detaljnom anamnezom. Kao prvo, potrebno je saznati detalje o pojavi i trajanju simptoma zbog kojih bolesnik dolazi na pregled te postoji li podatak o ozljedi lakta. Potom je potrebno ciljanim pitanjima ispitati bolesnika o njegovim radnim i sportskim aktivnostima te saznati mogu li se one povezati s pojavom i/ili pogoršanjem simptoma. Osim toga, potrebno je saznati boluje li bolesnik od neke kronične bolesti, u prvom redu od onih koje su povezane s povećanim rizikom za nastanak SKK, primjerice šećerna bolest te reumatoidni artritis.^{1,2}

Nakon iscrpne anamneze potrebno je načiniti opsežan pregled gornjih ekstremiteta koji uvijek valja započeti s pregledom vratne kralježnice.^{1–5,11,19} Klinički pregled lakta započinje s inspekcijom, a pritom valja odmah pokušati uočiti, uspoređujući s drugom rukom, neke detalje kao što su primjerice atrofija mišića, izljev u zglobovima, ožiljci od ozljeda ili prethodnih kirurških zahvata te u prvom redu utvrditi eventualnu promjenu

uobičajenog kuta koji čine nadlaktica i podlaktica. Pregled valja nastaviti ispitivanjem opsega pokreta, a pritom treba obvezno testirati mobilnost ularnog živca tijekom pokreta. Potom je potrebno sustavno palpirati sve palpaciji dostupne strukture lakta s ciljem utvrđivanja bolnih mjesta, a nakon toga se obvezno mora testirati stabilnost zgloba lakta. Osobitu pozornost treba obratiti onim bolesnicima u kojih je vodeći simptom bol u medijalnom dijelu lakta, jer je u njih potrebno razlučiti je li riječ o SKK, medijalnom epikondilitisu ili nestabilnosti lakatnoga zgloba, što je od važnosti u daljnjem dijagnostičkom postupku. Nakon toga se procjenjuje osjet na prstima i to usporedno na obje šake ispitujući pritom bolesnika da usporedi osjećaj osjeta na zdravoj i bolesnoj ruci.

Pregled valja nastaviti provocirajućim testovima koji mogu izazvati ili pogoršati simptome SKK, a to su Tinelov test, test fleksije lakta (engl. *elbow flexion test*) te test fleksije lakta s ramenom u unutrašnjoj rotaciji (engl. *shoulder internal rotation elbow flexion test*).^{4,24–26} Za izvođenje Tinelova testa ispitivač dlanom jedne ruke obuhvati bolesnikovu podlakticu u srednjem dijelu i postavi bolesnikovu podlakticu u supinaciju, a lakat u blagu fleksiju, te potom srednjim prstom druge ruke nekoliko puta lupne o ularni živac neposredno iza medijalnog epikondila. Za izvođenje testa fleksije ispitivač zatraži od bolesnika da rame postavi u maksimalno izvodiivu vanjsku rotaciju, lakat u maksimalno izvodiivu fleksiju uz napomenu da mu pritom podlaktica mora biti u potpunosti supinirana, dok mu ručni zglob mora biti u maksimalno izvodiivoj dorzalnoj fleksiji.²⁵ Test se smatra pozitivnim ukoliko se nakon zadržavanja tog položaja tijekom najmanje 60 sekundi bolesnik požali na pojavu bola i/ili parestezija u inervacijskom području ularnog živca. Prema rezultatima istraživanja specifičnost Tinelova testa iznosi 98%, a osjetljivost između 54 i 70%.^{24,25} Test fleksije lakta ima specifičnost 99%, a osjetljivost 75% ukoliko se položaj zadrži 1 minutu, odnosno između 86 i 93% ukoliko se položaj zadrži 3 minute.^{2,24,25} Bolesnik prilikom izvođenja testa fleksije lakta s ramenom u unutrašnjoj rotaciji treba sjediti, a rame ruke koja se ispituje mora postaviti u abdukciju od 90°, antefleksiju od 10° te maksimalnu unutrašnju rotaciju. Ispitivač dlanom jedne ruke postavlja bolesnikovu podlakticu u maksimalno izvodiivu supinaciju te potiskuje lakat u maksimalnu fleksiju, dok drugom rukom hvata bolesnikove prste i postavlja bolesnikov ručni zglob u maksimalno izvodiivu dorzalnu fleksiju. Test se smatra pozitivnim ukoliko se nakon zadržavanja tog položaja tijekom 5 sekundi bolesnik požali na pojavu ili pogoršanje bola i/ili parestezija u inervacijskom području ularnog živca.²⁶ Ochi i sur.²⁶ izvijestili su da je osjetljivost tog testa 87%. Posljednjih je desetak godina jedan provocirajući test izvor mnogih nedoumica i nesuglasica, no usprkos tomu sve se više koristi za dijagnostiku kom-

presivnih neuropatija kako na gornjem tako i na donjem ekstremitetu. Riječ je o testu koji su 2008. godine opisali Cheng i sur.²⁷, a njegov opisni naziv „zagrebi pa će izgubiti snagu” (engl. *scratch collapse test*, u daljnjem tekstu SCT) upućuje na to što se događa tijekom testa koji se sastoji iz dva dijela. Za izvođenje ovog testa bolesnik sjedi s rukama postavljenim uz tijelo tako da su mu oba lakta u fleksiji od 90°, a podlaktice u srednjem položaju.²⁷ Ispitivač stoji ispred bolesnika i postavlja dlanove na bolesnikove podlaktice. U prvom dijelu testa ispitivač zatraži od bolesnika da čini vanjsku rotaciju u oba ramena čemu on pruža otpor. Potom ispitivač zatraži od bolesnika da ostane u početnom položaju te nekoliko puta prođe prstom po ulnarnom živcu na mjestu gdje se on može palpirati iza medijalnog epikondila na ruci na kojoj bolesnik ima simptome koji upućuju na sindrom kubitalnog kanala. Potom ponovno ispitivač čini otpor kretnji vanjske rotacije u oba ramena. U slučaju da je riječ o sindromu kubitalnog kanala doći će do kratkotrajnog gubitka mišićnog otpora na zahvaćenoj ruci te će u tom slučaju ispitivač pogurati samo tu ruku u smjeru unutrašnje rotacije. Cheng i sur.²⁷ su izvijestili da je osjetljivost SCT za dijagnostiku SKK 69%, a 64% za dijagnostiku sindroma karpalnog kanala. No, drugi su autori izvijestili o značajno manjoj osjetljivosti tog testa. Ovom prilikom istaknuli bismo istraživanje Makanji i sur.²⁸ koji su izvijestili da je osjetljivost SCT za dijagnostiku karpalnog kanala 31%. Osim toga, izvijestili su da je osjetljivost tog testa izrazito ovisna o ispitivaču pa su tako istaknuli da je u jednog iznosila 94%, a u drugoga tek 13%.²⁸ Potom valja testovima ispitati i eventualne motoričke ispade. Bolesnik mora postaviti ruke ispred sebe tako da su mu dlanovi usmjereni prema dolje i da pritom ispruži i raširi prste. Jedan od najranijih znakova oštećenja ulnarnog živca je hipotrofija mišića prvoga metakarpalnog prostora, dok se u uznapredovalim stadijima može javiti izravnjanje dorzalnog poprečnoga metakarpalnog luka (engl. *Masse's sign*) kao posljedica pareze ili paralize mišića hipotenara.²⁴ Potom od bolesnika valja zatražiti da primakne mali prst prstenujaku i ostalim prstima, što on neće moći načiniti ukoliko se razvila slabost interosealnih mišića (Wartenbergov znak).²⁴ Nakon toga od bolesnika valja zatražiti da pokuša prebaciti kažiprst preko srednjeg prsta ili obratno, a to neće moći načiniti ukoliko se razvila slabost interosealnih mišića (engl. *cross-fingers test*).²⁹ Nakon toga potrebno je testirati tzv. pincetni hvat i to na takav način da ispitivač da bolesniku da prihvati list papira između palca i kažiprsta. Potom ispitivač pokušava izvući taj list papira, čemu se bolesnik mora opirati. Ukoliko je došlo do ispada funkcije aduktora palca, prvoga dorzalnog interosealnog mišića i kratkog pregibača palca bolesnik će se tom pokušaju izvlačenja oduprijeti fleksijom u interfalangealnom zglobo palca (Fromentov znak), a istovremeno će doći i

do hiperekstenzije u metakarpofalangealnom zglobo palca (Jeannin znak).^{1,2,4}

Identični simptomi simptomima SKK, ali uz potpuno održan osjet na dorzalnoj strani petog prsta šake, javljaju se u sindromu Guyonovog kanala. U diferencijalnoj dijagnostici SKK valja pomisliti i na druga stanja koja mogu dovesti do simptoma kompresije ulnarnog živca, a to su C8-T1 radikulopatija, sindrom gornjega torakalnog otvora, amiotrofična lateralna skleroza te sekundarne periferne neuropatije (zbog alkoholizma, dijabetesa, deficijencije vitamina B12 ili hipotireoze).¹⁻⁵ Uvijek se mora pomisliti i na mogućnost tzv. fenomena dvostrukog udara (engl. *double crush syndrome*). Naime, kad je živac već oštećen na jednoj razini (primjerice korijen živca u razini vratne kralježnice) znatno je skloniji oštećenju na drugim mjestima.³⁰⁻³²

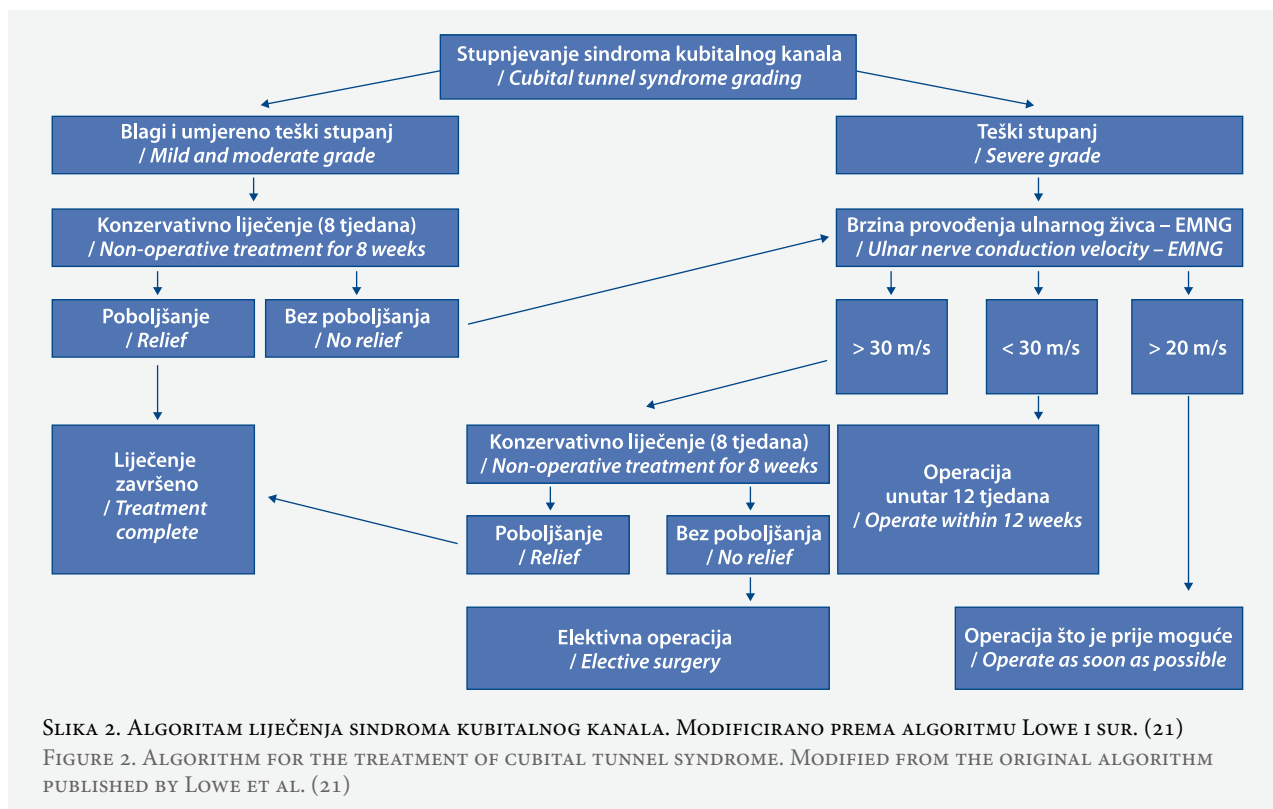
Dijagnostika

Nakon iscrpne anamneze i detaljnoga kliničkog pregleda te postavljene sumnje na SKK uvijek treba učiniti rendgensku snimku lakta u dvije projekcije. Potom je potrebno odrediti stupanj SKK prema McGowan/Dellonovoj klasifikaciji (tablica 1.).^{33,34} Naime, daljnje liječenje i dijagnostička obrada najviše ovisi o procijenjenom stupnju SKK, što je vidljivo i iz algoritma liječenja (slika 2.).³⁵ U slučajevima težih oblika SKK potrebno je odmah učiniti i neurofiziološko testiranje gornjih ekstremiteta, dok se kod blagih i umjereno teških ono savjetuje načiniti tek ako nema odgovora na konzervativno liječenje. Pod neurofiziološkim testiranjem podrazumijevamo ispitivanje brzine provodljivosti osjetnih i motoričkih živčanih impulsa te mjere-

TABLICA 1. STUPNJEVANJE SINDROMA KUBITALNOG KANALA S OBIROM NA KLINIČKU SIMPTOMATOLOGIJU SASTAVLJENO I PRILAGOĐENO PREMA MCGOWANOVJ I DELLONOVJ KLASIFIKACIJI (37, 38)

TABLE 1. SYMPTOM BASED CUBITAL TUNNEL SYNDROME GRADING SYSTEM MODIFIED FROM MCGOWAN AND DELLON CLASSIFICATION (37, 38)

Stupanj / Grade	Smetnje osjeta / Sensory disturbances	Smetnje motorike / Motor disturbances
1. blagi / mild	povremene parestezije / intermittent paraesthesias	subjektivna slabost mišića, nespretnost i gubitak koordinacije / subjective weakness, clumsiness and loss of coordination
2. umjereno teški / moderate	povremene parestezije / intermittent paraesthesias	objektivno mjerljiva mišićna slabost i smanjena snaga stiska šake / measurable muscle and grip weakness
3. teški / severe	stalne parestezije / persistent paraesthesias	objektivno mjerljiva mišićna slabost uz atrofiju mišića šake / measurable muscle weakness with muscle atrophy



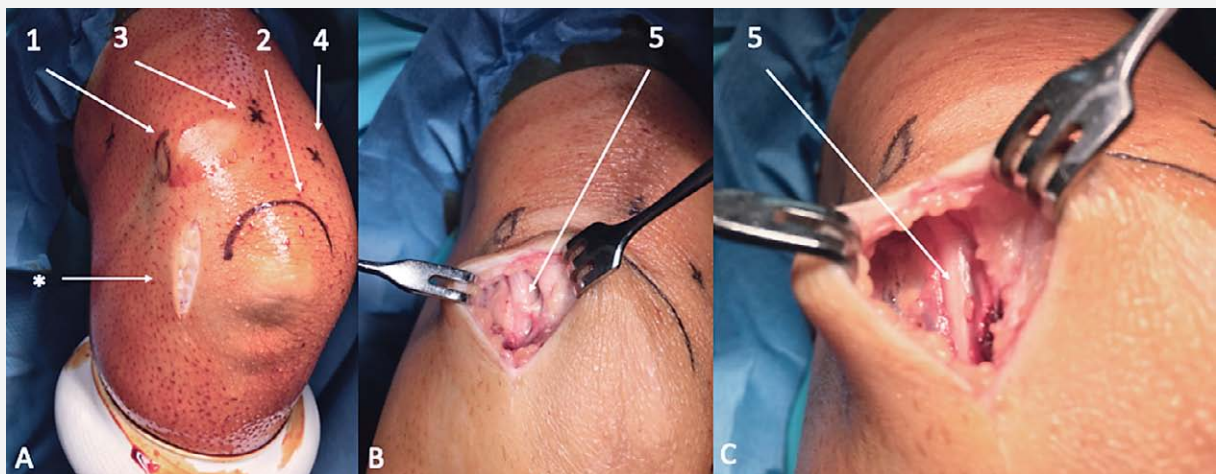
nje električne aktivnosti mišića. Elektromioneurografski (u daljnjem tekstu EMNG) se može utvrditi razina i stupanj kompresije ulnarnog živca, ali njome se može pratiti kako napredovanje SKK tako i oporavak nakon provedenoga kirurškog liječenja. O SKK govorimo kada je maksimalna brzina provođenja kroz ulnarni živac u području lakta manja od 50 m/s.^{1,2,36} Magnetnom se rezonancijom (u daljnjem tekstu MR) mogu uočiti neke promjene na ulnarnom živcu i to u prvom redu njegovo zadebljanje te povišen intenzitet signala.³⁷ Osim toga, na MR-u se mogu jasno vizualizirati neki od uzroka nastanka sindroma kao što su tumorske mase te promjene uzrokovane sistemskom bolešću ili pak posljedice kompresije živca kao što su atrofija mišića i edem mišića koje inervira ulnarni živac.³⁷ U dijagnostici SKK sve se češće koristi ultrazvuk visoke rezolucije.³⁸ Naime, mjerenjem poprečnog presjeka ulnarnog živca može se u slučaju SKK uočiti njegovo zadebljanje. Ulnarni živac se smatra zadebljanim ukoliko mu je poprečni presjek veći od 10 mm². Prema rezultatima metaanalize koju su proveli Chang i sur.³⁹ osjetljivost te metode za dijagnosticiranje SKK iznosi 85%, a specifičnost 91%.

Konzervativno liječenje

U svih se bolesnika s blagim i umjerenim SKK savjetuje započeti s konzervativnim liječenjem i to u trajanju od 8 tjedana. Osnova tog liječenja jest edukacija bolesnika. Bolesnicima se mora objasniti da moraju

izbjegavati izravni pritisak medijalne strane lakta na čvrstu podlogu (primjerice na radni stol), da prilikom odmora/spavanja postavljaju lakat u fleksiju od 40° do 50°, kao i da prestanu izvoditi vježbe jačanja tricepsa. Osim edukacije, pri konzervativnom liječenju može biti od pomoći imobilizacija lakta samo tijekom spavanja noću. Cilj te imobilizacije jest da onemogući postizanje fleksije veće od 50°, a to se može postići omatanjem lakta ručnikom ili pak nošenjem individualno načinjene sadrene longete ili ortoze. Neki autori savjetuju da se čine vježbe koje poboljšavaju klizanje ulnarnog živca u kubitalnom kanalu. Primjena nesteroidnih lijekova ili steroidnih pripravaka ne pridonosi većoj uspješnosti konzervativnog liječenja.⁴⁰

Shah i sur.⁴¹ su izvijestili da nakon dvije godine praćenja nije bilo potrebno kirurško liječenje u 21 od 24 bolesnika (88%) koje su tijekom tri mjeseca liječili modifikacijom dnevnih aktivnosti te nošenjem ortoze tijekom noći koja je zadržavala lakat u položaju od 45°. Svernlöv i sur.⁴² su proveli prospektivno istraživanje podijelivši bolesnike s blagim i umjerenim težim stupnjem SKK u tri skupine s obzirom na provedeno liječenje. Prva je skupina bolesnika nosila tijekom noći ortozu koja je onemogućavala fleksiju u laktu veću od 45° i to tijekom tri mjeseca, druga je pak tri mjeseca činila vježbe koje poboljšavaju klizanje ulnarnog živca u kubitalnom kanalu, dok je treća bila kontrolna skupina. Na osnovi dobivenih rezultata izvijestili su da nakon šest mjeseci praćenja nema razlika u uspjehu liječenja izme-



SLIKA 3. PRIKAZ „IN SITU“ DEKOMPRESIJE ULNARNOG ŽIVCA. A) DESNI LAKAT NAKON KIRURŠKOG PRANJA I STERILNOG POKRIVANJA PRIPREMLJEN ZA ARTROSKOPSKI ZAHVAT NA LAKTU; NA KOŽI SU STERILNIM FLOMASTEROM OZNAČENI KOŠTANI ORIJENTIRI – MEDIJALNI EPIKONDIL NADLAKTIČNE KOSTI (1) I OLEKRANON LAKATNE KOSTI (2), KAO I PREDMNJEVANA MJESTA ZA ARTROSKOPSKO ULAZE ZA PRISTUP U STRAŽNJI DIO LAKTA – DIREKTAN STRAŽNJI ULAZ (3) I POSTEROLATERALNI ULAZ (4); ZVJEZDICOM JE OZNAČEN KOŽNI REZ (*) KOJIM ZAPOČINJE „IN SITU“ DEKOMPRESIJA; B) PRIKAZ ULNARNOG ŽIVCA (5) U KUBITALNOM KANALU TIJEKOM ZAHVATA; C) PRIKAZ ULNARNOG ŽIVCA (5) NAKON NAČINJENE „IN SITU“ DEKOMPRESIJE.

FIGURE 3. IN SITU DECOMPRESSION OF THE ULNAR NERVE. A) RIGHT ELBOW PREPARED AND DRAPED FOR AN ARTHROSCOPIC PROCEDURE; BONY LANDMARKS MARKED WITH A STERILE MARKER – MEDIAL HUMERAL EPICONDYLE (1) AND OLECRANON (2), AS WELL AS MARKINGS FOR ARTHROSCOPIC PORTALS TO ACCESS POSTERIOR ASPECT OF THE ELBOW – DIRECT POSTERIOR PORTAL (3) AND POSTEROLATERAL PORTAL (4). THE STAR MARKS SKIN CUT FOR IN SITU DECOMPRESSION (*); B) ULNAR NERVE (5) IN CUBITAL TUNNEL DURING THE PROCEDURE; C) ULNAR NERVE (5) AFTER IN SITU DECOMPRESSION.

đu tih skupina te da je 51 od 57 (89,5%) praćenih bolesnika bio bez tegoba, a da je zbog kontinuiranih tegoba njih 6 (po dva iz svake skupine) moralo biti podvrgnuto kirurškom zahvatu tijekom razdoblja praćenja.⁴²

Kirurško liječenje

Metode kirurškog liječenja SKK možemo podijeliti na zahvate koji ostavljaju živac u ležištu u kubitalnom kanalu, poput *in situ* dekompresije i medijalne epikondilektomije, te na zahvate tijekom kojih se živac premješta u novo ležište koje se nalazi ispred i iznad medijalnog epikondila, a to nazivamo antepozicijom ulnarnog živca.^{1,2} U novije se vrijeme neki od tih zahvata čine i endoskopski.⁴³

Odabir metode kirurškog liječenja SKK u prvom redu ovisi o preferenciji kirurga jer do danas nije dokazana superiornost neke od metoda. No, ovom prilikom istaknuli bismo da su O'Grady i sur.⁴⁴ izvijestili da čak 92% ispitanih kirurga, članova Britanskog udruženja za šaku, kao primarni zahvat u bolesnika sa SKK čine *in situ* dekompresiju. Ako tijekom zahvata uvide da moraju promijeniti plan, jedna će trećina ispitanih kirurga načiniti medijalnu epikondilektomiju, dok će dvije trećine načiniti antepoziciju ulnarnog živca.

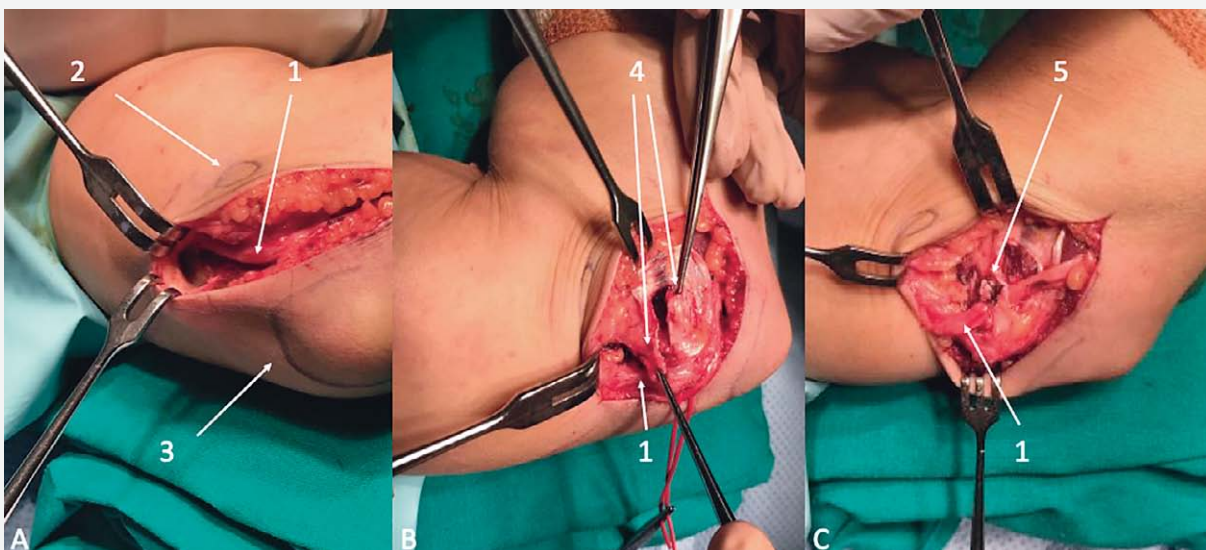
In situ dekompresija

Osnova *in situ* dekompresije jest „oslobađanje” ulnarnog živca presijecanjem fascijalnih struktura, tj.

Osbornova ligamenta te vezivne ovojnice koja se nalazi između dviju glava ulnarnog pregibača ručnog zgloba, uz napomenu da se nikada ne čini cirkumferencijalna disekcija živca s ciljem da se maksimalno očuva vaskularizacija živca.^{1,2,4} Zahvat se čini ili otvorenim načinom ili endoskopski (slika 3).^{1,2,4,43} Buchanan i sur.⁴⁵ su 2018. godine na osnovi sistematskog pregleda literature i metaanalize zasnovane na 655 bolesnika operiranih *in situ* dekompresijom i to ili endoskopskim (226) ili otvorenim načinom (429) izvijestili da nema razlika kako u zadovoljstvu bolesnika načinjenim zahvatom tako i u smanjenju boli nakon zahvata. Osim toga, nije bilo niti razlike u stopi reoperacija, koja je nakon endoskopskog zahvata iznosila 4,9%, a nakon otvorenog 4,1%. No, razlika je zamijećena u razlogu reoperacije. Dok je nakon otvorenog zahvata razlog ponovne operacije bio perzistiranje i/ili ponovna pojava simptoma SKK, u bolesnika u kojih je zahvat načinjen endoskopski razlozi su bili u 50% slučajeva perzistiranje i/ili ponovna pojava simptoma SKK, a u drugih 50% pojava poslijeoperacijskog hematoma.⁴⁵

Medijalna epikondilektomija

King i Morgan⁴⁶ su 1959. godine opisali medijalnu epikondilektomiju kao jednu od opcija za kirurško liječenje SKK. Zapravo se taj zahvat sastoji od dva dijela, a to su *in situ* dekompresija te djelomična ostektomija



SLIKA 4. PRIKAZ SUBFASCIJALNE ANTEPOZICIJE ULNARNOG ŽIVCA. A) PRIKAZ ULNARNOG ŽIVCA (1) NAKON DEKOMPRESIJE I CIRKUMFERENCIJALNE DISEKCIJE KROZ REZ IZNAD LIJEVOG KUBITALNOG KANALA; NA KOŽI SU STERILNIM FLOMASTEROM OZNAČENI KOŠTANI ORIJENTIRI – MEDIJALNI EPIKONDIL NADLAKTIČNE KOSTI (2) I OLEKRANON LAKATNE KOSTI (3); B) PRIKAZ DVAJU KRAJEVA FASCIJALNOG „ŠALA“ (4) I MOBILIZIRANOG ULNARNOG ŽIVCA (1) TIJEKOM ZAHVATA; C) PRIKAZ ULNARNOG ŽIVCA (1) NAKON NAČINJENE SUBFASCIJALNE ANTEPOZICIJE U NOVOM POLOŽAJU ISPOD SPOJENIH KRAJEVA FASCIJALNOG „ŠALA“ (5).

FIGURE 4. SUBFASCIAL TRANSPOSITION OF THE ULNAR NERVE. A) ULNAR NERVE (1) AFTER DECOMPRESSION AND CIRCUMFERENTIAL DISSECTION AT THE LEFT CUBITAL TUNNEL; BONY LANDMARKS MARKED WITH A STERILE MARKER – MEDIAL HUMERAL EPICONDYLE (2) AND OLECRANON (3); B) TWO FASCIAL FLAP ENDINGS (4) AND MOBILIZED ULNAR NERVE (1) DURING THE PROCEDURE; C) ULNAR NERVE (1) IN ITS NEW POSITION SECURED BENEATH CONNECTED FASCIAL FLAPS (5) AT THE END OF THE PROCEDURE.

medijalnog epikondila. Iako su neki autori činili potpunu ostektomiju medijalnog epikondila, danas se savjetuje načiniti djelomičnu ostektomiju pazeći pritom da se sačuva proksimalno hvatište prednjeg tračka medijalnoga kolateralnog ligamenta lakta.⁴⁷ Najčešća komplikacija tog zahvata jest pojava boli na mjestu ostektomije, koja je blaga i prolazna te nestaje najkasnije do godine dana nakon načinjenog zahvata.⁴⁸ O'Grady i sur.⁴⁹ su izvijestili, u svom sistematskom pregledu literature o ishodu liječenja nakon načinjene medijalne epikondilektomije objavljenom 2017. godine, da je u 79% bolesnika došlo do poboljšanja kliničkog stanja, a da je 83% bolesnika bilo zadovoljno ishodom liječenja. U današnje se vrijeme savjetuje načiniti djelomičnu medijalnu epikondilektomiju u slučajevima kada je zbog traume ili razvoja osteoartritisa lakta došlo do pojave značajnijih anatomskih odstupanja, kao i u slučajevima simptomatskoga hiperobilnog ulnarnog živca.⁴⁹

Antepozicija ulnarnog živca

Antepozicija ulnarnog živca jest kirurška metoda liječenja SKK koja se sastoji od četiriju osnovnih koraka.^{1,2,4} Nakon što se „oslobodi“ ulnarni živac, presijecanjem fascijalnih struktura, tj. Osbornova ligamenta te vezivne ovojnice koja se nalazi između dviju glava ul-

narnog pregibača, načini se cirkumferencijalna disekcija živca s ciljem da se živac pomakne iz svoga prirodnog ležišta. U trećem koraku živac se premješta na novo ležište ispred i iznad medijalnog epikondila i tom se prilikom ekscidira medijalni intermuskularni septum. Četvrti korak jest „osiguranje“ toga novog položaja živca. Upravo ono tkivo kojim se osigurava taj novi položaj živca razlogom je što govorimo o supkutanoj, subfascijalnoj, submuskularnoj i intramuskularnoj antepoziciji ulnarnog živca. Cilj supkutane metode jest da se živac stabilizira unutar džepa supkutanoga masnog tkiva iznad i ispred medijalnog epikondila.⁵⁰⁻⁵² O intramuskularnoj antepoziciji govorimo kada se ulnarni živac postavlja u ravninu između pronatora i ulnarnog pregibača ručnog zgloba, dok se kod submuskularne antepozicije učini postavljanje ispod čitave mase mišića fleksora i pronatora koji se prethodno odignu s kosti.^{53,54} Posljednjih se godina položaj živca najčešće osigurava „šalom“ fascije sa zajedničkog polazišta mišića s medijalnog epikondila ili pak „šalom“ koji se načini od dijela medijalnoga intermuskularnog septuma (slika 4.).

Usporedba rezultata kirurškog liječenja SKK

Soltani i sur.⁵⁵ su uočili da se između 1994. i 2005. godine promijenio odnos između korištenih zahvata

za liječenje SKK u korist *in situ* dekompresije. Naime, udio antepozicije ulnarisa kao primarnog zahvata u slučaju SKK pao je s 49% s početka devedesetih godina prošlog stoljeća na 38% na početku dvadeset i prvog stoljeća. Taj je trend nastavljen pa se tako u razdoblju između 2005. i 2012. godine prema rezultatima istraživanja Adkinsona i sur.⁵⁶ *in situ* dekompresija kao primarni zahvat čini čak u 80% slučajeva, dok se antepozicija kao primarni zahvat čini samo u 17% slučajeva.

Posljednjih petnaestak godina provedeno je nekoliko prospektivnih randomiziranih kliničkih istraživanja kojima je bio cilj usporediti ishode različitih metoda kirurškog liječenja SKK. Bartels i sur.⁵⁷ su uspoređivali ishod liječenja bolesnika koji su operirani *in situ* dekompresijom s bolesnicima kojima je načinjena supkutana antepozicija. Izvijestili su da nakon praćenja od godine dana nije bilo razlike u ishodu liječenja između skupina, ali da su našli statistički značajno veći broj komplikacija (31% naspram 9,6%) u bolesnika kojima je načinjena supkutana antepozicija. Nabhan i sur.⁵⁸ su također izvijestili su nema nikakve razlike u konačnom ishodu liječenja između tih dviju metoda. Valja također istaknuti da nije nađena nikakva razlika u konačnom ishodu liječenja niti između skupina bolesnika kojima je načinjena *in situ* dekompresija ili submuskularna antepozicija. Geutjens i sur.⁵⁹ u svom su istraživanju utvrdili da nije bilo razlike u konačnom ishodu između bolesnika kod kojih je načinjena medijalna epikondilektomija i onih kod kojih je načinjena antepozicija živca. Jedinu razliku našli su u odgovoru bolesnika na pitanje bi li ponovili takav zahvat. U skupini bolesnika kod kojih je načinjena medijalna epikondilektomija 22 od 25 operiranih odgovorilo je da bi ponovilo takav zahvat, za razliku od skupine kod kojih je načinjena antepozicija gdje bi se samo njih 15 od 22 ponovno podvrgnulo operaciji.

Na osnovi rezultata metaanalize iz 2019. godine u kojoj se uspoređivao ishod kirurškog liječenja *in situ* dekompresijom odnosno antepozicijom, a koja je provedena na osnovi 2154 načinjenih zahvata iz 17 istraživanja, može se savjetovati da je uvijek kad je moguće bolje načiniti *in situ* dekompresiju i to zbog značajno manjeg broja komplikacija, a jednako kliničkog ishoda.⁶⁰

LITERATURA

1. Staples JR, Calfee R. Cubital tunnel syndrome: current concepts. *J Am Acad Orthop Surg* 2017;25(10):e215–e24.
2. Palmer BA, Hughes TB. Cubital tunnel syndrome. *J Hand Surg Am* 2010;35(1):153–63.
3. Posner MA. Compressive ulnar neuropathies at the elbow: I. Etiology and diagnosis. *J Am Acad Orthop Surg* 1998;6(5):282–8.
4. Kroonen LT. Cubital tunnel syndrome. *Orthop Clin North Am* 2012;43(4):475–86.
5. Pećina M, Krmpotić Nemančić J, Markiewitz AD. Tunnel Syndromes: Peripheral Nerve Compression Syndromes. 3. izd. New York: CRC Press; 2001, str. 119–23.
6. Feindel W, Stratford J. Cubital tunnel compression in tardy ulnar palsy. *Can Med Assoc J* 1958;78(5):351–3.
7. Bartels RH. History of the surgical treatment of ulnar nerve compression at the elbow. *Neurosurgery* 2001;49(2):391–9.
8. Mondelli M, Giannini F, Ballerini M, Ginanneschi F, Martorelli E. Incidence of ulnar neuropathy at the elbow in the province of Siena (Italy). *J Neurol Sci* 2005;234(1–2):5–10.
9. Osei DA, Groves AP, Bommarito K, Ray WZ. Cubital tunnel syndrome: incidence and demographics in a national administrative database. *Neurosurgery* 2017;80(3):417–20.
10. Gosling JA, Humpherson JR, Whitmore I, Willan PL. Human Anatomy, Color Atlas and Textbook. 6. izd. Elsevier Health Sciences; 2016, str. 71–133.
11. Andrews K, Rowland A, Pranjali A, Ebraheim N. Cubital tunnel syndrome: Anatomy, clinical presentation, and management. *J Orthop* 2018;15(3):832–6.
12. Kane E, Kaplan EB, Spinner M. Observations of the course of the ulnar nerve in the arm. *Ann Chir* 1973;27(5):487–96.
13. Maslow JJ, Johnson DJ, Block JJ, Lee DH, Desai MJ. Prevalence and clinical manifestations of the anconeus epitrochlearis and cubital tunnel syndrome. *Hand (N Y)* 2018;1558944718789412.
14. Wilson TJ, Tubbs RS, Yang LJ. The anconeus epitrochlearis muscle may protect against the development of cubital tunnel syndrome: a preliminary study. *J Neurosurg* 2016;125(6):1533–8.
15. Fadel M, Lancigu R, Raimbeau G, Roquelaure Y, Descatha A. Occupational prognosis factors for ulnar nerve entrapment at the elbow: A systematic review. *Hand Surg Rehabil* 2017;36(4):244–9.
16. Bartels RH, Verbeek AL. Risk factors for ulnar nerve compression at the elbow: a case control study. *Acta Neurochir (Wien)* 2007;149(7):669–74; discussion 74.
17. Cutts S. Cubital tunnel syndrome. *Postgrad Med J* 2007;83(975):28–31.
18. Lowe JB 3rd, Mackinnon SE. Management of secondary cubital tunnel syndrome. *Plast Reconstr Surg* 2004;113(1):1–16.
19. Calfee RP, Manske PR, Gelberman RH, Van Steyn MO, Steffen J, Goldfarb CA. Clinical assessment of the ulnar nerve at the elbow: reliability of instability testing and the association of hypermobility with clinical symptoms. *J Bone Joint Surg Am* 2010;92(17):2801–8.
20. Childress HM. Recurrent ulnar-nerve dislocation at the elbow. *J Bone Joint Surg Am* 1956;38(5):978–84.
21. James J, Sutton LG, Werner FW, Basu N, Allison MA, Palmer AK. Morphology of the cubital tunnel: an anatomical and biomechanical study with implications for treatment of ulnar nerve compression. *J Hand Surg Am* 2011;36(12):1988–95.
22. Tong J, Xu B, Dong Z, Liu J, Zhang C, Gu Y. Cubital tunnel syndrome caused by ganglion cysts: a review of 59 cases. *Acta Neurochir (Wien)* 2017;159(7):1265–71.
23. Baričić M, Šantić V, Legović D, Jotanović Z, Matejić N, Miletić Barković M. Sindrom karpalnog tunela. *Med Flumin* 2019;55(1):4–15.
24. Novak CB, Lee GW, Mackinnon SE, Lay L. Provocative testing for cubital tunnel syndrome. *J Hand Surg Am* 1994;19(5):817–20.

25. *Hutchison RL, Rayan G.* Diagnosis of cubital tunnel syndrome. *J Hand Surg Am* 2011;36(9):1519–21.
26. *Ochi K, Horiuchi Y, Tanabe A, Waseda M, Kaneko Y, Koyanagi T.* Shoulder internal rotation elbow flexion test for diagnosing cubital tunnel syndrome. *J Shoulder Elbow Surg* 2012;21(6):777–81.
27. *Cheng CJ, Mackinnon-Patterson B, Beck JL, Mackinnon SE.* Scratch collapse test for evaluation of carpal and cubital tunnel syndrome. *J Hand Surg Am* 2008;33(9):1518–24.
28. *Makanji HS, Becker SJ, Mudgal CS, Jupiter JB, Ring D.* Evaluation of the scratch collapse test for the diagnosis of carpal tunnel syndrome. *J Hand Surg Eur Vol* 2014;39(2):181–6.
29. *Earle AS, Vlastou C.* Crossed fingers and other tests of ulnar nerve motor function. *J Hand Surg Am* 1980;5(6):560–5.
30. *Shabat S, Leitner Y, David R, Folman Y.* The correlation between Spurling test and imaging studies in detecting cervical radiculopathy. *J Neuroimaging* 2012;22(4):375–8.
31. *Jones MR, Prabhakar A, Viswanath O, i sur.* Thoracic Outlet Syndrome: A comprehensive review of pathophysiology, diagnosis, and treatment. *Pain Ther* 2019;8(1):5–18.
32. *Osterman AL.* The double crush syndrome. *Orthop Clin North Am* 1988;19(1):147–55.
33. *McGowan AJ.* The results of transposition of the ulnar nerve for traumatic ulnar neuritis. *J Bone Joint Surg Br* 1950;32(3):293–301.
34. *Dellon AL.* Review of treatment results for ulnar nerve entrapment at the elbow. *J Hand Surg* 1989;14(4):688–700.
35. *Lowe JB 3rd, Novak CB, Mackinnon SE.* Current approach to cubital tunnel syndrome. *Neurosurg Clin N Am* 2001;12(2):267–84.
36. *Assmus H, Antoniadis G, Bischoff C, i sur.* Cubital tunnel syndrome – a review and management guidelines. *Cent Eur Neurosurg* 2011;72(2):90–8.
37. *Shen L, Masih S, Patel DB, Matcuk GR Jr.* MR anatomy and pathology of the ulnar nerve involving the cubital tunnel and Guyon's canal. *Clin Imaging* 2016;40(2):263–74.
38. *Wiesler ER, Chloros GD, Cartwright MS, Shin HW, Walker FO.* Ultrasound in the diagnosis of ulnar neuropathy at the cubital tunnel. *J Hand Surg Am* 2006;31(7):1088–93.
39. *Chang KV, Wu WT, Han DS, Ozcakar L.* Ulnar nerve cross-sectional area for the diagnosis of cubital tunnel syndrome: a meta-analysis of ultrasonographic measurements. *Arch Phys Med Rehabil* 2018;99(4):743–57.
40. *Hong CZ, Long HA, Kanakamedala RV, Chang YM, Yates L.* Splinting and local steroid injection for the treatment of ulnar neuropathy at the elbow: clinical and electrophysiological evaluation. *Arch Phys Med Rehabil* 1996;77(6):573–7.
41. *Shah CM, Calfee RP, Gelberman RH, Goldfarb CA.* Outcomes of rigid night splinting and activity modification in the treatment of cubital tunnel syndrome. *J Hand Surg Am* 2013;38(6):1125–30 e1.
42. *Svernlöv B, Larsson M, Rehn K, Adolfsson L.* Conservative treatment of the cubital tunnel syndrome. *J Hand Surg Eur Vol* 2009;34(2):201–7.
43. *Tsai TM, Bonczar M, Tsuruta T, Syed SA.* A new operative technique: cubital tunnel decompression with endoscopic assistance. *Hand Clin* 1995;11(1):71–80.
44. *O'Grady E, Power D, Tan S.* Current attitudes regarding surgical treatment of cubital tunnel syndrome in the UK. *J Hand Surg Eur Vol* 2017;42(9):959–60.
45. *Buchanan PJ, Chieng LO, Hubbard ZS, Law TY, Chim H.* Endoscopic versus open in situ cubital tunnel release: a systematic review of the literature and meta-analysis of 655 patients. *Plast Reconstr Surg* 2018;141(3):679–84.
46. *King T, Morgan FP.* Late results of removing the medial humeral epicondyle for traumatic ulnar neuritis. *J Bone Joint Surg Br* 1959;41(1):51–5.
47. *Osterman AL, Spiess AM.* Medial epicondylectomy. *Hand Clin* 2007;23(3):329–37.
48. *Gobel F, Musgrave DS, Vardakas DG, Vogt MT, Sotereanos DG.* Minimal medial epicondylectomy and decompression for cubital tunnel syndrome. *Clin Orthop Relat Res* 2001(393):228–36.
49. *O'Grady EE, Vanat Q, Power DM, Tan S.* A systematic review of medial epicondylectomy as a surgical treatment for cubital tunnel syndrome. *J Hand Surg Eur Vol* 2017;42(9):941–5.
50. *Posner MA.* Compressive ulnar neuropathies at the elbow: II. treatment. *J Am Acad Orthop Surg* 1998;6(5):289–97.
51. *Osterman AL, Davis CA.* Subcutaneous transposition of the ulnar nerve for treatment of cubital tunnel syndrome. *Hand Clin* 1996;12(2):421–33.
52. *Bacle G, Marteau E, Freslon M, I sur.* Cubital tunnel syndrome: comparative results of a multicenter study of 4 surgical techniques with a mean follow-up of 92 months. *Orthop Traumatol Surg Res* 2014;100(4 Suppl):S205–8.
53. *Klauser R.* Verlagerung des Nervus ulnaris. *Münchener Medizinische Wochenschrift* 1917;64:635.
54. *Learmonth J.* A technique for transplanting the ulnar nerve. *Surg Gynecol Obstet* 1942;75:792–3.
55. *Soltani AM, Best MJ, Francis CS, Allan BJ, Panthaki ZJ.* Trends in the surgical treatment of cubital tunnel syndrome: an analysis of the national survey of ambulatory surgery database. *J Hand Surg Am* 2013;38(8):1551–6.
56. *Adkinson JM, Zhong L, Aliu O, Chung KC.* Surgical treatment of cubital tunnel syndrome: trends and the influence of patient and surgeon characteristics. *J Hand Surg Am* 2015;40(9):1824–31.
57. *Bartels RH, Verhagen WI, van der Wilt GJ, Meulstee J, van Rossum LG, Grotenhuis JA.* Prospective randomized controlled study comparing simple decompression versus anterior subcutaneous transposition for idiopathic neuropathy of the ulnar nerve at the elbow: Part 1. *Neurosurgery* 2005;56(3):522–30.
58. *Nabhan A, Ahlhelm F, Kelm J, Reith W, Schwerdtfeger K, Stuedel WI.* Simple decompression or subcutaneous anterior transposition of the ulnar nerve for cubital tunnel syndrome. *J Hand Surg Br* 2005;30(5):521–4.
59. *Geutjens GG, Langstaff RJ, Smith NJ, Jefferson D, Howell CJ, Barton NJ.* Medial epicondylectomy or ulnar-nerve transposition for ulnar neuropathy at the elbow? *J Bone Joint Surg Br* 1996;78(5):777–9.
60. *Said J, Van Nest D, Foltz C, Ilyas AM.* Ulnar nerve in situ decompression versus transposition for idiopathic cubital tunnel syndrome: an updated meta-analysis. *J Hand Microsurg* 2019;11(1):18–27.