

Primarni limfomi kostiju

Dodlek, Jura

Master's thesis / Diplomski rad

2020

Degree Grantor / Ustanova koja je dodijelila akademski / stručni stupanj: **University of Zagreb, School of Medicine / Sveučilište u Zagrebu, Medicinski fakultet**

Permanent link / Trajna poveznica: <https://um.nsk.hr/um:nbn:hr:105:731161>

Rights / Prava: [In copyright](#)/[Zaštićeno autorskim pravom.](#)

Download date / Datum preuzimanja: **2024-07-13**



Repository / Repozitorij:

[Dr Med - University of Zagreb School of Medicine Digital Repository](#)



**SVEUČILIŠTE U ZAGREBU
MEDICINSKI FAKULTET**

Jura Dodlek

Primarni limfomi kostiju

DIPLOMSKI RAD



Zagreb, 2020.

Ovaj diplomski rad izrađen je na Klinici za ortopediju Kliničkog bolničkog centra Zagreb pod vodstvom izv. prof. dr. sc. Tomislava Smoljanovića, dr. med. i predan je na ocjenu u akademskoj godini 2019./2020.

Popis kratica

aalPI - eng. *age-adjusted International Prognostic Index*

CR - eng. *complete response*

CT - eng. *computed tomography*

ECOG - eng. *Eastern Cooperative Oncology Group*

FDG PET - eng. *fluorodeoxyglucose positron emission tomography*

IPI - eng. *International Prognostic Index*

LCH - eng. *Langerhans cell histiocytosis*

LDH - laktat dehidrogenaza

LL - lat. *lateral-lateral*

MR - magnetska rezonanca

NK - eng. *natural killer*

OS - eng. *overall survival*

PA - lat. *posterior-anterior*

PBL - eng. *primary bone lymphoma*

PFS - eng. *progression-free survival*

R-IPI - eng. *Revised International Prognostic Index*

SBL - eng. *secondary bone lymphoma*

Sadržaj

| | |
|-------------------------------|----|
| Sažetak..... | i |
| Summary..... | ii |
| Uvod..... | 1 |
| Definicija PBL-a..... | 3 |
| Epidemiologija..... | 4 |
| Klinička slika..... | 5 |
| Klasifikacija..... | 6 |
| Dijagnoza..... | 7 |
| Diferencijalna dijagnoza..... | 12 |
| Liječenje..... | 14 |
| Prognoza..... | 16 |
| Zaključak..... | 18 |
| Zahvale..... | 19 |
| Literatura..... | 20 |
| Životopis..... | 25 |

Sažetak

Primarni limfomi kostiju

Jura Dodlek

Primarni limfomi kostiju (eng. *primary bone lymphoma* (PBL)) rijetki su oblici ekstrapodalnog limfoma koji primarno zahvaćaju kost. Iako je bolest kao zaseban entitet definirana 1939. godine, sama definicija PBL-a još uvijek je predmet rasprava. PBL se može podijeliti u dvije velike skupine: ne-Hodgkinov limfom i Hodgkinov limfom. Uglavnom se radi o difuznom velikostaničnom B ne-Hodgkinovom limfomu. Bolest se najčešće prezentira intermitentnom i podmuklom boli te oticanjem na mjestu tumora. B simptomi, koji označavaju sistemske simptome poput vrućice, noćnog znojenja i gubitka tjelesne mase više od 10% u 6 mjeseci, rijetko se pojavljuju u bolesnika oboljelih od PBL-a. Najugroženija dobna skupina su osobe u 50-im i 60-im godinama života. Iako se češće javlja u dugim kostima, PBL može zahvatiti bilo koju kost. Za kliničko stupnjevanje bolesti, koristi se Ann-Arbor klasifikacija. Ovisno o broju koštanih lezija te broju i položaju zahvaćenih limfnih čvorova, postoje četiri stadija bolesti. Radiološke značajke često su nespecifične, što dijagnozu PBL-a čini izazovnom. Važnost točne dijagnoze među ostalim leži u činjenici što PBL ima znatno povoljniju prognozu od zloćudnih tumora slične prezentacije. Tek biopsija koštane lezije daje konačnu dijagnozu PBL-a. Iako ne postoje velike studije koje bi definirale optimalno liječenje, najboljom opcijom smatra se kombinirana kemoradioterapija. Kirurški postupci u liječenju PBL-a koriste se za stabilizaciju kod patoloških prijeloma nosivih kostiju u svrhu osiguravanja bolje kvalitete života.

Ključne riječi: primarni limfom kostiju, biopsija kosti, B simptomi, kombinirana kemoradioterapija

Summary

Primary bone lymphoma

Jura Dodlek

Primary bone lymphomas (PBL) are rare type of extranodal lymphoma primarily involving bones. Even though the disease was established as an entity in 1939, the definition of PBL is still controversial. PBL can be divided into two large groups: non-Hodgkin lymphoma and Hodgkin lymphoma. The most common type of PBL is diffuse large B-cell non-Hodgkin lymphoma. The disease is mainly presented with intermittent and insidious pain and local swelling. B symptoms, referring to systemic symptoms of fever, night sweats and weight loss, are rarely seen in patients with PBL. The most commonly affected age group are patients in their 50s and 60s. Although it is predominantly located in long bones, PBL can affect any bone. The Ann Arbor classification is used in staging of the disease. There are four stages of disease, depending on a number of bone lesions and a number and location of involved lymph nodes. The radiological findings are often nonspecific, making the diagnosis of PBL difficult. The importance of correct diagnosis lies in better outcome of PBL in contrast to poorer outcome of other malignant tumours with similar appearance. A bone biopsy is required for final diagnosis. Due to the rarity of this disease, the level of evidence supporting some therapeutic decisions remains low. However, combined chemoradiotherapy is a mainstay in the therapy of PBL. Surgical procedures in treating PBL are used to stabilize pathologic fractures of weight-bearing bones in order to obtain better quality of life.

Key words: primary bone lymphoma, bone biopsy, B symptoms, combined chemoradiotherapy

Uvod

Limfomi su zloćudni tumori limfatičkih stanica koji najčešće nastaju u limfnome čvoru (nodalni limfomi). Primarna sjelna limfoma mogu biti i drugi organi koji sadržavaju limfatičko tkivo, kao što su primjerice slezena, krajnici, probavni sustav, koža, pluća i središnji živčani sustav. U takvim slučajevima govorimo o ekстранodalnim tumorima.¹

Limfomi se, na osnovi patohistološke analize, klasificiraju u dvije velike skupine: Hodgkinovi limfomi i ne-Hodgkinovi limfomi. Hodgkinovi limfomi su obično nodalni, iako postoje i ekстранodalni slučajevi.²

Limfomi kostiju mogu se podijeliti u dvije skupine: primarni limfomi kostiju (eng. *primary bone lymphoma* (PBL)), koji predstavljaju ekстранodalno sjelo limfoma, i sekundarni limfomi kostiju (eng. *secondary bone lymphoma* (SBL)), koji su rezultat direktnog ili hematogenog širenja primarnog nodalnog limfoma.^{3,4}

PBL su prije nazivani sarkomom retikularnih stanica. Iako je dijagnozu PBL-a prvi put predložio Oberling 1928. godine, bolest su kao entitet definirali 1939. godine Parker i Jackson.⁵ PBL su rijedak oblik ekстранodalnog ne-Hodgkinovog limfoma, koji je posebno rijedak u djece. Klinička slika i radiološke značajke PBL-a su često nespecifične, što čini kliničku dijagnozu izazovnom i često pogrešnom.⁶

Incidencija PBL-a je toliko rijetka da su mnogi aspekti te bolesti još uvijek kontroverzni, posebice definicija PBL-a, ispravne strategije liječenja, kriteriji odgovora tumora na liječenje i prognostički čimbenici.⁷

Cilj ovog rada je prikaz dosadašnjih saznanja o PBL-u.

Definicija PBL-a

Limfomi koji zahvaćaju kosti mogu se podijeliti u četiri skupine:⁸

- 1) samostalni (monoostotski) koštani limfom s ili bez zahvaćanja regionalnih limfnih čvorova,
- 2) višestruki (poliostotski) koštani limfomi bez zahvaćanja visceralnih organa ili limfnih čvorova,
- 3) koštani limfom sa zahvaćanjem visceralnih organa ili limfnih čvorova na više područja, te
- 4) koštani limfom koji je potvrđen koštanom biopsijom u sklopu obrade limfoma drugog nekoštanog područja.

Prema klasifikaciji tumora mekih tkiva i kosti Svjetske zdravstvene organizacije iz 2013. godine, samo se prva i druga skupina smatraju primarnim limfomima kostiju.⁹ Međutim, Maruyama i suradnici u svojoj studiji iz 2007. godine u definiciju PBL-a uključili su i treću skupinu, ako je koštani tumor bio veći od drugih tumora u tog bolesnika. Smatrali su da limfomi iste histologije imaju jednaku brzinu rasta i da se ne može očekivati da će limfom brže rasti u čvrstoj i kompaktnoj kosti u odnosu na druga, mekša tkiva. U toj studiji, ukupno preživljenje (eng. *overall survival (OS)*) tijekom tri godine u prvoj i drugoj skupini (84%) nije se značajno razlikovalo u odnosu na OS u trećoj skupini (91%).⁷ PBL u dječjoj populaciji predstavljaju zaseban klinički entitet zbog svojih obilježja. Kao i mnogi drugi maligni tumori u toj dobi, PBL se smatraju sistemskom bolešću. Bolest je u djece karakterizirana brzom progresijom i sklonošću širenju na središnji živčani sustav.¹⁰

Epidemiologija

PBL čini manje od 2% svih limfoma u odraslih, od 3 do 7% primarnih tumora kostiju i od 3 do 5% svih ekstranodalnih ne-Hodgkinovih limfoma.¹¹ Najčešće pogođeni su bolesnici u dobi između 50 i 60 godina života, a bolest pokazuje predominaciju u muškaraca.¹² U studiji Jain i suradnika iz 2013. godine, omjer muškaraca i žena bio je 4:1, a medijan starosti bolesnika 56 godina. U studiji Demircay i suradnika iz 2013. godine, omjer muškaraca i žena bio je manji (1,53:1), kao i medijan starosti (45 godina).^{10,13} PBL najčešće zahvaćaju bedrenu kost, no ostale kosti također mogu biti zahvaćene. Tako bolest češće zahvaća: zdjelicu, goljenu kost, lisnu kost, nadlaktičnu kost, kralješnicu, donju čeljust, palčanu kost, lopaticu, lubanju, gležanjsku kost i sinoviju u zglobo koljena.¹⁴ Iako je bedrena kost bila najčešće zahvaćena kost u većini studija zapadnih zemalja,¹⁵⁻¹⁸ zdjelica se navodi kao najčešće sjelo u dvije japanske studije.^{7,19} U studiji Maruyama i suradnika iz 2007. godine, PBL je zahvaćao zdjelicu u 15 bolesnika (54%),⁷ a u studiji Ueda i suradnika iz 1989. godine, zdjelica je bila zahvaćena tumorom u 10 bolesnika (29%).¹⁹

Klinička slika

Najčešći simptom u bolesnika s PBL-om je podmukla i intermitentna bol koja može trajati mjesecima, a prisutna je u 82% do 92% bolesnika. Oticanje na mjestu tumora je drugi simptom po učestalosti i vidljivo je u 34% do 45% slučajeva PBL-a.^{20,21} Patološki prijelom javlja se čak u 20% ovih bolesnika, a povezan je s lošijim petogodišnjim OS i lošijim preživljenjem bez progresije (eng. *progression-free survival* (PFS)). U studiji Govi i suradnika iz 2014. godine, uspoređene su dvije skupine bolesnika oboljelih od PBL-a. Obje skupine bolesnika liječene su kemoterapijom praćenom radioterapijom. U prvoj skupini bili su bolesnici s patološkim prijelomom, a u drugoj bolesnici bez patološkog prijeloma. PFS tijekom pet godina u skupini bolesnika s patološkim prijelomom (55%) bio je lošiji od PFS u skupini bolesnika bez patološkog prijeloma (65%).²²

Ako je sijelo tumora u kralješnici, česti su i neurološki simptomi. Do kompresije kralješnične moždine dolazi u gotovo 16% bolesnika. Ovisno o razini na kojoj tumor zahvaća kralješnicu simptomi mogu biti: parestezije, bol, slabost te nemogućnost kontrole mokrenja i stolice. Bolesnici koji boluju od PBL-a rijetko imaju sistemske simptome limfoma, B simptome, kao što su neželjeni gubitak više od 10% tjelesne mase u zadnjih 6 mjeseci, povišena tjelesna temperatura (viša od 38°C) u popodnevnim i/ili večernjim satima i noćno znojenje najmanje dva tjedna svaku večer. Povremeno se mogu javiti i simptomi povezani s hiperkalcemijom: konstipacija, letargija i somnolencija.^{8,14,21}

Klasifikacija

PBL mogu se podijeliti na ne-Hodgkinove limfome i na Hodgkinove limfome. Ne-Hodgkinovi limfomi čine do 94% svih PBL-a, a difuzni velikostanični B ne-Hodgkinov limfom daleko je najčešća podvrsta (>85%).^{14,23} Ostale vrste poput: folikularnog limfoma, limfoma marginalne zone, limfoplazmicitnog limfoma, anaplastičnog velikostaničnog limfoma, limfoma prirodnih stanica ubojica (eng. *natural killer* (NK))/T-stanica, Burkittovog limfoma i Hodgkinovih limfoma izuzetno su rijetke.⁹ Ipak, u jednoj japanskoj studiji Ueda i suradnika iz 1989. godine, prikazana je povećana incidencija T-staničnih ne-Hodgkinovih limfoma, 3 od 34 slučaja (8%).¹⁹

Za kliničko stupnjevanje (eng. *staging*) PBL-a najčešće se koristi Ann Arbor klasifikacija. Prema toj klasifikaciji postoje četiri stadija PBL-a:²⁴

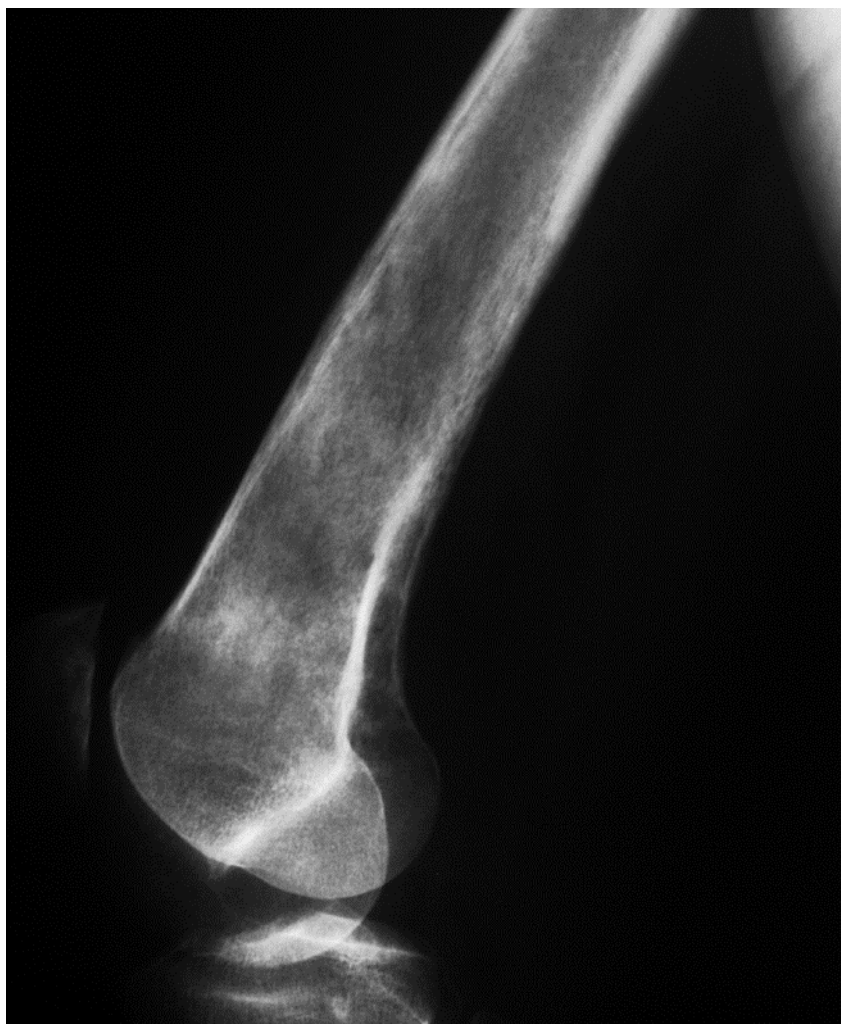- I. stadij - jedna lokalizirana koštana lezija,
- II. stadij - koštana lezija sa zahvaćanjem limfnih čvorova s iste strane ošita,
- III. stadij - koštana lezija sa zahvaćanjem udaljenih limfnih čvorova, te
- IV. stadij - više koštanih lezija ili jedna velika koštana lezija.

Najčešće se susreću I. i IV. stadij.^{7,19}

Dijagnoza

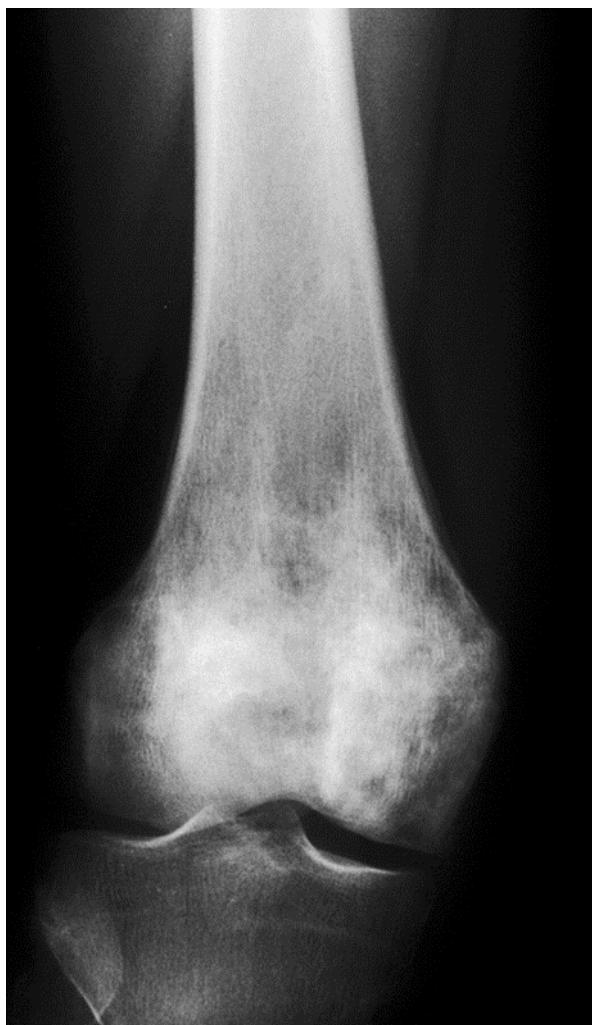Laboratorijska dijagnostika je uglavnom nespecifična i ne doprinosi znatno dijagnosticiranju PBL-a. Međutim, neki parametri, poput laktat dehidrogenaze (LDH), mogu se koristiti u određivanju prognoze bolesti. Inicijalna dijagnostička metoda je radiografsko snimanje zahvaćenog područja. Počinje s rendgenskim snimanjem u standardnoj (lat. *posterior-anterior* (PA)) i profilnoj (lat. *lateral-lateral* (LL)) projekciji.²¹ Rendgenske karakteristike PBL-a su varijabilne i nespecifične. Tako postoji čitava lepeza rendgenskih nalaza. Od gotovo „normalnog“ izgleda kosti, preko fokalne litičke lezije s dobro definiranim rubovima, miješane litičko-sklerotične lezije do difuznog permeativnog procesa s destrukcijom korteksa i zahvaćanjem mekih tkiva. Daleko najčešći rendgenski nalaz PBL-a je litička (destruktivna) lezija. Zabilježena je u čak 173 od 233 (75%) bolesnika prikazanih u studiji Mulligan i suradnika iz 1999. godine.²⁵ U jednoj hrvatskoj studiji Potočki i suradnika iz 2006. godine, zabilježena je nešto drugačija učestalost oblika koštanih lezija. Tako je od 36 zabilježenih lezija čak 26 lezija (72%) pokazivalo miješani litičko-sklerotični izgled, 6 lezija (17%) litički, a samo 4 lezije (11%) sklerotični izgled.²⁶

Nastanak litičke lezije može se objasniti prisutnošću osteoklast-stimulirajućeg faktora. Osteoklast-stimulirajući faktor potiče osteoklaste na proizvodnju kolagenaze, što je jedan od prvih koraka u koštanoj razgradnji.²⁵ Litička lezija može biti permeativna, što znači da postoje brojna mala, relativno jednaka razrjeđenja paralelna s koštanom osi. Drugi oblik litičke lezije je poput moljcima izjedena lezija. Takvu leziju karakteriziraju srednja ili velika radiolucetna područja unutar slabo ograničene regije kosti.²⁰



Slika 1. Lateralna rendgenska snimka litičke lezije s permeativnim procesom distalnog dijela bedrene kosti. Prema: Krishnan i suradnici (2003),²⁰ str. 1375. Preuzeto 08. 06. 2020. s: <https://pubs.rsna.org/doi/full/10.1148/rg.236025056>

Sklerotična lezija rijetko se nalazi samostalno, češće je udružena s litičkom lezijom u tzv. litičko-sklerotičnu leziju. Sklerotična lezija može se javiti u Hodgkinovom obliku PBL-a ili unutar prvotne litičke lezije nakon terapije zračenjem i kemoterapeuticima.²⁰

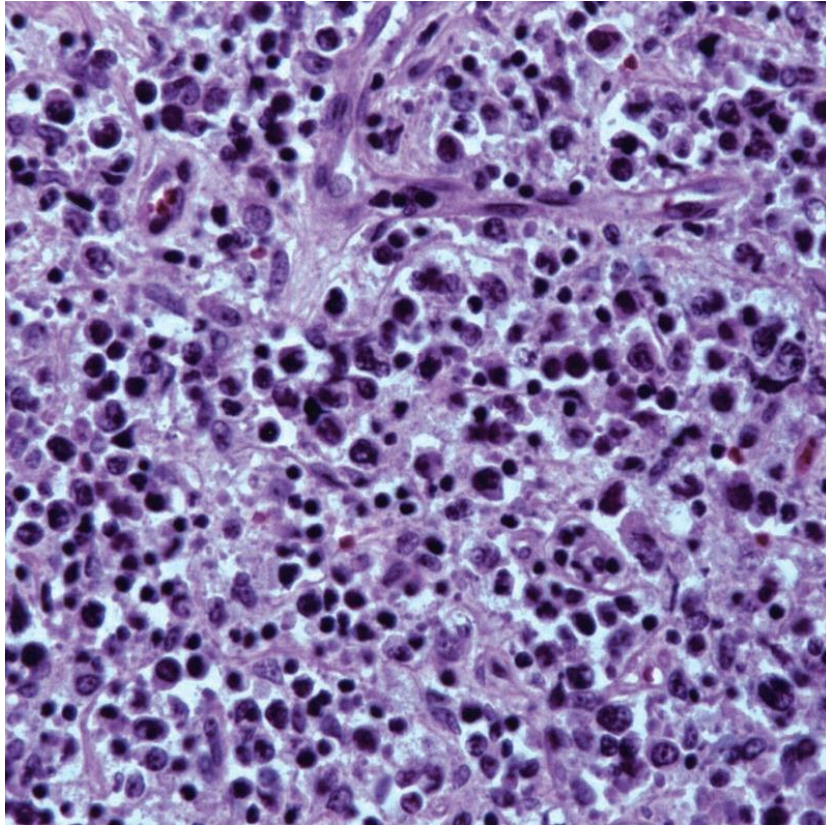


Slika 2. Rendgenska snimka miješane litičko-sklerotične lezije distalnog dijela bedrene kosti. Prema: Krishnan i suradnici (2003),²⁰ str. 1378. Preuzeto 08.06.2020. s: <https://pubs.rsna.org/doi/full/10.1148/rg.236025056>

Kompjuterizirana tomografija (eng. *computed tomography* (CT)) dijagnostička je metoda koja pruža daljnje informacije o koštanim lezijama. Koristi se i za kliničko stupnjevanje bolesti te kao metoda za procjenu uspješnosti liječenja. CT može precizno definirati granice lezije, izvanakoštano širenje i destrukciju korteksa. U dijagnostici, ali i praćenju uspješnosti liječenja koristi se i magnetska rezonanca (MR).²¹ PBL na MR snimkama tipično pokazuje hipointezitet na T1 snimkama, a hiperintenzitet na T2 snimkama.⁶ Metoda koja se u novije vrijeme koristi za početnu

procjenu, stupnjevanje i praćenje odgovora tumora na liječenje je pozitronska emisijska tomografija uz primjenu fluorodeoksiglukoze (eng. *fluorodeoxyglucose positron emission tomography* (FDG-PET)). FDG-PET je slikovna metoda koja koristi radioaktivnu supstancu, fluorodeoksiglukoza, za vizualizaciju i mjerenje metaboličkih procesa u tijelu. Fluorodeoksiglukoza je analog glukoze i pogodna je za prikaz tumora i njegovog širenja zbog činjenice da većina tumora ima povećan metabolizam glukoze.²⁷

Navedene radiološke metode mogu pomoći u postavljanju sumnje da se radi o PBL-u, dok definitivnu dijagnozu potvrđuje patohistološki nalaz biopsije koštane lezije. Pod mikroskopom, vidljive su difuzne, okrugle stanice koje infiltriraju područje između koštanih trabekula i medularne masti. Ponekad, stanice limfoma imaju i vretenast izgled. Konačna dijagnoza postavlja se uporabom imunohistokemijske analize. Gotovo svi limfomi eksprimiraju leukocitni antigen CD45 i B-stanične markere CD20 i CD79a.²⁰



Slika 3. Mikroskopski prikaz velikih atipičnih limfocita s velikim jezgrama i malom količinom eozinofilne citoplazme (izvorno uvećanje, x200, bojanje hemalaun-eozin). Prema Krishnan i suradnici (2003),²⁰ str. 1373. Preuzeto 08.06.2020. s: <https://pubs.rsna.org/doi/full/10.1148/rg.236025056>

Diferencijalna dijagnoza

Klinička slika i radiološke karakteristike PBL-a su nespecifične i često se preklapaju s drugim dijagnozama. U mladih bolesnika potrebno je misliti o metastatskom neuroblastomu, histiocitozi Langerhansovih stanica (eng. *Langerhans cell histiocytosis* (LCH)), Ewingovom sarkomu, osteomijelitisu i leukemiji.²⁵

Neuroblastom je najčešći maligni ekstrakranijalni tumor u djetinjstvu. Koštane metastaze neuroblastoma mogu uzrokovati bol i šepanje. Na rendgenu se prezentiraju kao slabo ograničene i radiolucentne lezije s periostalnom reakcijom.^{4,28} LCH je sistemska bolest koja se najčešće javlja od druge do treće godine života, ali može se pojaviti i u bilo kojoj drugoj dobi. LCH zahvaća više organa, a u 78% slučajeva su zahvaćene kosti, najčešće lubanja, zdjelica i bedrena kost. Na rendgenskim snimkama također se prikazuje kao multiple litičke lezije.²⁹ Ewingov sarkom uglavnom zahvaća dijafizu dugih kostiju u osoba mlađih od 20 godina i plosnate kosti ljudi starijih od 20 godina. Obično ima permeativni ili poput moljcima izjeden izgled kortikalne destrukcije i lamelarnu ili perpendikularnu periostalnu reakciju. Još jedna dijagnoza o kojoj treba voditi računa je svakako osteosarkom, koji je najčešći maligni tumor kosti u dječjoj dobi. Ima dva vrška pojavnosti, prvi i veći u drugom desetljeću života te drugi i manji nakon 50. godine života.²³ U studiji Lee i suradnika iz 2006. godine, postoji razlika u rendgenskim karakteristikama tih dviju skupina. U mladih, osteosarkom je karakteriziran sklerotičnom lezijom metafize dugih kostiju, kortikalnom disrupcijom, značajnom periostalnom reakcijom i velikom cirkumferentnom izvankoštanom mekotkivnom masom. Nasuprot tomu, osteosarkom

kod starijih bolesnika ima izgled osteolitičke lezije s vrlo blagom do nikakvom periostalnom reakcijom i s malim obujmom mekotkivne mase.³⁰ U odraslih bolesnika valja misliti i o metastazama raznih tumora i o mijelomu.²⁵

Liječenje

S obzirom na rijetku pojavnost bolesti, trenutne preporuke u liječenju bazirane su na podacima prikupljenima u retrospektivnim studijama.^{15,22,31} Prije se PBL liječio samo radioterapijom. Takva metoda liječenja osiguravala je lokalnu kontrolu bolesti. Međutim, nakon radioterapijskog liječenja učestalost relapsa bila je velika.²¹ Zbog toga je u liječenje PBL-a uvedena kemoterapija. U kemoterapijskom liječenju, najboljima su se pokazali antraciklin-bazirani protokoli kao što je CHOP-R. Svako slovo označava jedan lijek tog protokola. Lijekovi koji se koriste u CHOP-R protokolu su: ciklofosfamid (C), doksorubicin (hidroksidaunomicin, H), vinkristin (Oncovin, O), prednizon (P) i rituksimab (R). Primjenjuje se 3-6 ciklusa, ovisno o stadiju bolesti, a trajanje ciklusa je 21 dan.³² U studiji Heyning i suradnika iz 1999. godine, provedena je usporedba CHOP i CHOP-R protokola te drugih kemoterapijskih protokola koji nisu bazirani na antraciklinu. U skupini bolesnika liječenih CHOP/CHOP-R protokolom PFS tijekom pet godina bio je 58%, a u skupini bolesnika liječenih drugim kemoterapijskim protokolima PFS je iznosio svega 27%.¹⁵

Prije pojave rituksimaba, osnova kemoterapijskog liječenja difuznog velikostaničnog B ne-Hodgkinovog limfoma, koji čini više od 85% PBL-a, bio je CHOP protokol. Nakon otkrića rituksimaba, CHOP-R zamjenjuje standardni CHOP protokol. U studiji Ramadan i suradnika iz 2007. godine, razmatrao se utjecaj dodavanja rituksimaba u CHOP protokol. Istraživanje je provedeno na 131 bolesniku oboljelom od PBL-a, koji su bili podijeljeni u dvije skupine. Jedna skupina je bila liječena standardnim CHOP protokolom, a druga novijim CHOP-R protokolom. Skupina bolesnika liječenih CHOP-

R protokolom imala je PFS tijekom tri godine od 88% u usporedbi s PFS od 52% u skupini liječenoj CHOP protokolom.³¹ Kako randomizirana kontrolirana klinička ispitivanja još nisu dostupna zbog male učestalosti PBL-a, ne postoji uniformni oblik liječenja.²¹ Često korištena strategija liječenja PBL-a je kombinacija kemoterapije i radioterapije. U takvom obliku liječenja PBL-a, važnim se pokazao redoslijed primjene kemoterapije i radioterapije. U studiji Bruno Ventre i suradnika iz 2014. godine, bolesnici liječeni primarno kemoterapijom, praćenom radioterapijom ili ne, imali su značajno bolji OS tijekom pet godina (84%) u odnosu na OS bolesnika liječenih primarno radioterapijom, praćenom kemoterapijom ili ne (48%).³³

Uloga kirurškog liječenja PBL-a također je predmet rasprave. Kirurško odstranjivanje tumora se uglavnom ne provodi. Međutim, kod nekih bolesnika potrebno je stabilizirati zahvaćenu kost, ako postoji patološki prijelom, ili prijeti nastajanje istog.³⁴ U studiji Govi i suradnika iz 2014. godine, kirurška stabilizacija patoloških prijeloma uzrokovanih PBL-om nije pokazala pozitivan učinak na potpuni odgovor tumora na liječenje (eng. *complete response* (CR)). CR označava odsutnost svih znakova tumora nakon provedenog liječenja. Od 30 bolesnika s patološkim prijelomom, koji su bili podvrgnuti kirurškom zahvatu, CR je zabilježen u njih 20 (67%). U drugoj skupini od 48 bolesnika s patološkim prijelomom, koji nisu liječeni kirurški, CR je zabilježen u njih 33 (69%). Međutim, patološki prijelomi nosivih kostiju utječu na opći tjelesni status, koji je jedan od prognostičkih čimbenika u liječenju PBL-a. Kirurška stabilizacija tih prijeloma smanjuje negativni prognostički čimbenik i time pridonosi boljoj prognozi.^{14,22}

Prognoza

Za prognozu bolesnika koristi se međunarodni prognostički indeks (eng. *International Prognostic Index* (IPI)).⁹ Taj indeks predstavili su Shipp i suradnici 1994. godine.

Autori su analizirali prognostičke čimbenike kod liječenja agresivnog ne-Hodgkinovog limfoma te su ih uvrstili u IPI. IPI obuhvaća dob iznad 60 godina, stadij III. ili IV, povišen LDH u serumu, opće stanje bolesnika, više od jedne ektranodalne (izvan limfnog čvora) lokalizacije.³⁵

U svakodnevnom kliničkom radu primjenjuju se različite bodovne ljestvice kojima se procjenjuje opće stanje bolesnika (prema eng. *performance status*). Opće stanje bolesnika najčešće se procjenjuje prema smjernicama Istočne onkološke suradne skupine (eng. *Eastern Cooperative Oncology Group* (ECOG)) koje su utvrđene 1982. godine. ECOG ljestvica procjenjuje opće stanje, odnosno razinu sposobnosti bolesnika za obavljanje aktivnosti svakodnevnog života. Raspon je od 0 do 5, gdje 0 predstavlja savršeno zdravlje, a 5 predstavlja smrt.³⁶

Za svaki prognostički čimbenik IPI-a dodjeljuje se 1 bod, tako da je minimalan broj bodova 0, a maksimalan 5. Zatim se prema bodovima bolesnike raspoređuje u četiri skupine.^{35,37}

- 1) nisko rizična (0-1 bod) - OS tijekom pet godina iznosi 73%,
- 2) nisko do srednje rizična (2 boda) - OS tijekom pet godina iznosi 51%,

- 3) srednje do visoko rizična (3 boda) - OS tijekom pet godina iznosi 43%,
te
- 4) visoko rizična (4-5 bodova) - OS tijekom pet godina iznosi 26%.

Kod usporedbe bolesnika iste dobne skupine koristi se prema dobi modificiran Internacionalni prognostički indeks (eng. *age-adjusted International Prognostic Index* (aaIPI)). Taj indeks u obzir uzima: III. ili IV. Ann Arbor stadij, povišene vrijednosti LDH i procjenu općeg tjelesnog stanja iznad dva prema ECOG ljestvici. Maksimalan zbroj bodova je 3, a minimalan 0. Prema aaIPI-u u nisko rizičnu skupinu spadaju bolesnici koji imaju 0 bodova, u nisko do srednje rizičnu oni s 1 bodom, u srednje do visoko rizičnu oni s 2 boda, a u visoko rizičnu oni s 3 boda.

Nakon pojave rituksimaba i njegovog uvrštavanja u standardni protokol (CHOP-R) liječenja difuznog velikostaničnog B ne-Hodgkinovog limfoma, došlo je do poboljšanja preživljenja. Stoga se javila potreba za uspostavljanjem revidiranog Internacionalnog prognostičkog indeksa (eng. *Revised International Prognostic Index* (R-IPI)). Bodovanje prognostičkih čimbenika je jednako, ali su bolesnici raspoređeni u tri skupine umjesto ranijih četiri:³⁸

- 1) vrlo dobra prognoza (0 bodova) - OS tijekom četiri godine iznosi 94%,
- 2) dobra prognoza (1-2 boda) - OS tijekom četiri godine iznosi 79%, te
- 3) loša prognoza (3-5 bodova) - OS tijekom četiri godine iznosi 55%.

Zaključak

PBL predstavljaju rijedak podtip limfoma s manje od 2% svih limfoma kod odraslih bolesnika. Najčešće se u kliničkoj slici pojavljuje bol u zahvaćenoj kosti, a potom s rastom limfoma se uočava palpabilna tumorska tvorba. Kod dijela bolesnika su prisutni B simptomi. Češće se radi o difuznom velikostaničnom B ne-Hodgkinovom limfomu, a histološka dijagnoza se postavlja perkutanom ili otvorenom biopsijom. Kod svakog novodijagnosticiranog bolesnika, potrebno je napraviti dodatnu obradu radi utvrđivanja proširenosti limfoma, odnosno kliničkog stadija. Iako su se ranije kod inicijalne dijagnostičke obrade koristile radiološke metode poput CT ili MR, danas je preporuka PET CT.

U liječenju PBL-a primjenjuje se imunokemoterapija, a potom adjuvantna radioterapija. Petogodišnje preživljenje bolesnika s PBL-om je više od 70%.

Zahvale

Zahvaljujem se izv. prof .dr. sc. Tomislavu Smoljanoviću na trudu, strpljenju i savjetima koji su mi bili od pomoći u izradi ovog diplomskog rada. Posebno se zahvaljujem svojoj obitelji na neizmjernom razumijevanju i bezrezervnoj podršci tijekom mog cjelokupnog studiranja.

Literatura

1. Dominis M, Nola M, Gašparov S, Škrtić A, Dotlić S, Ilić I i sur. Bolesti krvotvornih organa i limfnih čvorova. U: Damjanov I, Seiwerth S, Jukić S, Nola M, ur. Patologija. 4.izd. Zagreb: Medicinska naklada; 2014. str. 303-53.
2. Guermazi A, Brice P, de Kerviler E, Fermé C, Hennequin C, Meignin V, i sur. Extranodal Hodgkin disease: spectrum of disease. Radiographics. 2001;21(1):161–79.
3. Wu H, Bui MM, Leston DG, Shao H, Sokol L, Sotomayor EM, i sur. Clinical characteristics and prognostic factors of bone lymphomas: focus on the clinical significance of multifocal bone involvement by primary bone large B-cell lymphomas. BMC Cancer. 2014 Dec 2. doi: 10.1186/1471-2407-14-900.
4. Radiopaedia. Secondary involvement of the bone with lymphoma. [pristupljeno 04.04.2020.]. Dostupno na: <https://radiopaedia.org/articles/secondary-involvement-of-the-bone-with-lymphoma>
5. Parker F, Jackson H. Primary reticulum cell sarcoma of bone. Surg Gynecol Obstet. 1939;68:45-53.
6. Suo H, Fu L, Wang Z, Liang H, Xu Z, Feng W. Primary lymphoma of the tibia in children: two case reports. Medicine [Internet]. 2020 Jan [pristupljeno 02.06.2020.];99(4):e18807 Dostupno na: https://journals.lww.com/md-journal/FullText/2020/01240/Primary_lymphoma_of_the_tibia_in_children_Tw_o.33.aspx
7. Maruyama D, Watanabe T, Beppu Y, Kobayashi Y, Kim SW, Tanimoto K, i sur. Primary bone lymphoma: a new and detailed characterization of 28 patients in a single-institution study. Jpn J Clin Oncol. 2007;37(3):216-23.

8. Unni KK, Hogendoorn PCW. Malignant lymphoma. U: Unni KK, Fletcher CDM, Mertens F, ur. Pathology and genetics of tumours of soft tissue and bone. Lyon: IARC Press; 2002. str. 306-8.
9. Wang J, Fan S, Liu J, Song B. A rare case report of primary bone lymphoma and a brief review of the literature. *Onco Targets Ther.* 2016;9:4923-8.
10. Jain A, Alam K, Maheshwari V, Khan R, Nobin H, Narula V. Primary bone lymphomas-clinical cases and review of literature. *J Bone Oncol.* 2013;2(3):132-6.
11. Yagi S, Zheng R, Nishiyama S, Kawabata Y, Ise T, Sugiura K, i sur. Osteolytic primary bone lymphoma in the multiple bones. *J Med Invest.* 2019;66(3.4):347-50.
12. Çirakli A, Elli M, Dabak N, Canbaz Tosun F, Dağdemir A, Çirakli S. Evaluation of primary bone lymphoma and the importance of positron emission tomography. *Acta Orthop Traumatol Turc.* 2014;48(3):371-8.
13. Demircay E, Hornicek FJ Jr, Mankin HJ, Degroot H 3rd. Malignant lymphoma of bone: a review of 119 patients. *Clin Orthop Relat Res.* 2013;471(8):2684-90.
14. Kennedy G, Weir P, Johnston K, Elder P. Surgical management of primary bone lymphoma of the hip: a case report and review of the literature. *Case Rep Orthop.* 2019 Mar 3;2019:3174768. doi: 10.1155/2019/3174768.
15. Heyning FH, Hogendoorn PC, Kramer MH, Hermans J, Kluin-Nelemans JC, Noordijk EM, i sur. Primary non-Hodgkin's lymphoma of bone: a clinicopathological investigation of 60 cases. *Leukemia.* 1999;13(12):2094-8.
16. Zinzani PL, Carrillo G, Ascani S, Barbieri E, Tani M, Paulli M, i sur. Primary bone lymphoma: experience with 52 patients. *Haematologica.* 2003;88:280-5.

17. Ostrowski ML, Unni KK, Banks PM, Shives TC, Evans RG, O'Connell MJ, i sur. Malignant lymphoma of bone. *Cancer*. 1986;58:2646-55.
18. Lewis VO, Primus G, Anastasi J, Doherty D, Montag AG, Peabody TD, i sur. Oncologic outcomes of primary lymphoma of bone in adults. *Clin Orthop Relat Res* 2003;415:90-7.
19. Ueda T, Aozasa K, Ohsawa M, Yoshikawa H, Uchida A, Ono K, i sur. Malignant lymphomas of bone in Japan. *Cancer*. 1989;64:2387-92.
20. Krishnan A, Shirkhoda A, Tehranzadeh J, Armin AR, Irwin R, Les K. Primary bone lymphoma: radiographic–MR imaging correlation. *RadioGraphics*. 2003;23:1371-83.
21. Bindal P, Desai A, Delasos L, Mulay S, Vredenburgh J. Primary bone lymphoma: a case series and review of literature. *Case Rep Hematol*. 2020 Apr 10;2020:4254803. doi: 10.1155/2020/4254803.
22. Govi S, Christie D, Messina C, Bruno Ventre M, Gracia Medina EA, Porter D, i sur. The clinical features, management and prognostic effects of pathological fractures in a multicenter series of 373 patients with diffuse large B-cell lymphoma of the bone. *Ann Oncol*. 2014;25(1):176-81.
23. Huan Y, Qi Y, Zhang W, Chu J. Primary bone lymphoma of radius and tibia: a case report and review of literature. *Medicine [Internet]*. 2017 Apr [pristupljeno 20.05.2020.];96(15):e6603. Dostupno na: https://journals.lww.com/md-journal/Fulltext/2017/04140/Primary_bone_lymphoma_of_radius_and_tibia_A_case.36.aspx
24. Wikipedia: the free encyclopedia [Internet]. St. Petersburg (FL): Wikimedia Foundation, Inc. 2001 – Ann Arbor staging; [ažurirano 29.09.2019; pristupljeno 06.04.2020.]. Dostupno na: https://en.wikipedia.org/wiki/Ann_Arbor_staging

25. Mulligan ME, McRae GA, Murphey MD. Imaging features of primary lymphoma of bone. *AJR Am J Roentgenol.* 1999;173(6):1691-7.
26. Potočki K, Prutki M, Kralik M, Radman I, Smiljanić R, Štern-Padovan R. Radiološki prikaz primarnog limfoma kosti – retrospektivna studija. *Liječ Vjesn.* 2006;128:274-8.
27. Zhu A, Lee D, Shim H. Metabolic PET imaging in cancer detection and therapy response. *Semin Oncol.* 2011;38(1):55-69.
28. Cincinnati Children's Hospital Medical Center. Neuroblastoma in children. [pristupljeno 06.04.2020.]. Dostupno na: <https://www.cincinnatichildrens.org/health/n/neuroblastoma>
29. Genetics Home Reference. Langerhans cell histiocytosis. [pristupljeno 06.04.2020.]. Dostupno na: <https://ghr.nlm.nih.gov/condition/langerhans-cell-histiocytosis>
30. Lee SY, Cho WH, Song WS, Park JH. Different radiological findings with the same pathologic diagnosis due to different age in primary osteosarcoma. *Acta Radiologica.* 2006;47(8):841-4.
31. Ramadan KM, Shenkier T, Sehn LH, Gascoyne RD, Connors JM. A clinicopathological retrospective study of 131 patients with primary bone lymphoma: a population-based study of successively treated cohorts from the British Columbia Cancer Agency. *Ann Oncol* 2007;18(1):129-35.
32. American Cancer Society. Treating B-cell non-Hodgkin lymphoma. [pristupljeno 03.06.2020.]. Dostupno na: <https://www.cancer.org/cancer/non-hodgkin-lymphoma/treating/b-cell-lymphoma.html>
33. Bruno Ventre M, Ferreri AJ, Gospodarowicz M, Govi S, Messina C, Porter D, i sur. Clinical features, management, and prognosis of an international series of

- 161 patients with limited-stage diffuse large B-cell lymphoma of the bone (the IELSG-14 study). *Oncologist*. 2014;19(3):291-8.
34. OrthoInfo. Primary lymphoma of bone. [pristupljeno 03.06.2020]. Dostupno na: <https://orthoinfo.aaos.org/en/diseases--conditions/primary-lymphoma-of-bone/>
35. Shipp MA. Prognostic factors in aggressive non-Hodgkin's lymphoma: who has "high-risk" disease? *Blood* 1994;83(5):1165-73.
36. Radiopaedia. ECOG performance status. [pristupljeno 15.05.2020.]. Dostupno na: <https://radiopaedia.org/articles/ecog-performance-status?lang=us>
37. Wikipedia: the free encyclopedia [Internet]. St. Petersburg (FL): Wikimedia Foundation, Inc. 2001 – International Prognostic Indeks; [ažurirano 28.01.2020; pristupljeno 09.04.2020.]. Dostupno na: https://en.wikipedia.org/wiki/International_Prognostic_Index
38. Sehn LH, Berry B, Chhanabhai M, Fitzgerald C, Gill K, Hoskins P, i sur. The revised international prognostic index (R-IPI) is a better predictor of outcome than the standard IPI for patients with diffuse large B-cell lymphoma treated with R-CHOP. *Blood*. 2007;109(5):1857-61.

Životopis

Rođen sam u Koprivnici 20.03.1995. godine. Završio sam Osnovnu školu „Antun Nemčić Gostovinski“. Srednjoškolsko obrazovanje stekao sam u Gimnaziji „Fran Galović“. Medicinski fakultet Sveučilišta u Zagrebu upisao sam 2014. godine. Aktivno bavljenje nogometom od 7. godine života donijelo mi je brojne individualne i timske uspjehe i medalje. Služim se engleskim i njemačkim jezikom.