

# Epidemiološke značajke bolesnika liječenih od očne traume u KBC Zagreb

---

Mujkanović, Ervin

Master's thesis / Diplomski rad

2014

Degree Grantor / Ustanova koja je dodijelila akademski / stručni stupanj: **University of Zagreb, School of Medicine / Sveučilište u Zagrebu, Medicinski fakultet**

Permanent link / Trajna poveznica: <https://um.nsk.hr/um:nbn:hr:105:738551>

Rights / Prava: [In copyright](#) / [Zaštićeno autorskim pravom.](#)

Download date / Datum preuzimanja: **2024-07-22**



Repository / Repozitorij:

[Dr Med - University of Zagreb School of Medicine Digital Repository](#)



**SVEUČILIŠTE U ZAGREBU**

**MEDICINSKI FAKULTET**

**Ervin Mujkanović**

**Epidemiološke značajke bolesnika liječenih od  
očne traume u KBC Zagreb**

**DIPLOMSKI RAD**



**Zagreb, 2014.**

**„Ovaj diplomski rad izrađen je u Kliničkom bolničkom centru  
Zagreb na Rebru, Klinika za očne bolesti pod vodstvom doc.dr.sc.  
Tomislava Jukića i predan je na ocjenu u akademskoj godini  
2013./2014.“.**

**Zahvaljujem se doc.dr.sc. Tomislavu Jukiću i Saniji Vidas, dr.med. te ostalim svim djelatnicima Medicinskog fakulteta koji su mi na bilo koji način bili pomoć prilikom izrade ovog diplomskog rada. Također se zahvaljujem svim kolegama i prijateljima koji su mi na bilo koji način pomogli i pružali mi podršku tijekom studija.**

## **Sadržaj:**

1. Sažetak.....	
2. Summary .....	
3. Uvod .....	1
4. Anatomija oka.....	2
4.1. Rožnica – Cornea.....	3
4.2. Bjeloočnica – Sclera.....	3
4.3. Šarenica – Iris .....	3
4.4. Zjenica – Pupila.....	3
4.5. Leća (očna) – Lenscristallina.....	4
4.6. Žilnica – Choroidea .....	4
4.7. Mrežnica – Retina .....	4
4.8. Vidni živac – Nervusopticus.....	4
5. Ozljede (traume) oka .....	5
6. Anatomska podjela: .....	6
6.1. Ozljede očne jabučice .....	6
6.1.1. Zatvorena očna ozljeda .....	7
6.1.2. Otvorena očna ozljeda .....	7
6.1.3. Oštećenja prednjeg segmenta .....	8
6.1.4. Oštećenja stražnjeg segmenta.....	12
6.2. Ozljede orbite .....	15
6.3. Ozljede očnih adneksa (vjeđa) .....	15
6.4. Traumatska optička neuropatija .....	16
7. Etiološka podjela .....	17
7.1. Mehaničke ozljede.....	17
7.2. Fizičke ozljede.....	17
7.3. Kemijske ozljede .....	17

7.4. Eksplozivne ozljede (blast sindrom) .....	18
8. Komplikacije očne traume.....	19
8.1. Endoftalmitis.....	19
8.2. Glaukom .....	20
8.3. Ablacija retine.....	21
9. Epidemiologija .....	23
10. Zaključak .....	26
11. Literatura: .....	27
12. Životopis .....	28

## **1. Sažetak**

Cilj ovog rada bila je analiza podataka o očnoj traumi Kliničkog bolničkog centra Zagreb u razdoblju od 2008. do 2012. godine.

Radi utvrđivanja uzroka, vrste i težine ozljeda oka u radu su upotrijebljene Birmingemska nomenklatura očnih ozljeda (BETT) i Međunarodna klasifikacija očnih ozljeda (IOTC), odnosno podjele.

Na Klinici za očne bolesti u KBC Zagreb tijekom petogodišnjeg razdoblja zbog traume oka liječeno je 158-ero pacijenata. Od toga 135 muškaraca i 20 žena. Rezultati su obrađeni prema težini i vrsti, uzrocima i okolnostima ozljeđivanja.

Postotak ozljeda morao bi se smanjiti boljim nadzorom i edukacijom.

Zaključci proizašli iz rezultata, vezani uz učestalost, podjele, uzroke i vrste očnih ozljeda pridonose boljem rješenju nesuglasja unutar struke te ukazuju na potrebu za prilagođavanjem klasificiranja i prijave očnih ozljeda.

## **2. Summary**

The aim of this study was to analyze data on eye trauma in The University Hospital Centre Zagreb during a five-year period, from 2008. to 2012. In order to determine the cause, type and severity of eye injuries The Birmingham Eye Trauma Terminology (BETT) and International Ocular Trauma Classification (IOTC) were used in this thesis.

Over the five-year period 158 patients (135 men and 20 women) were treated for eye trauma at the Department of Ophthalmology in The University Hospital Centre Zagreb.

Results were analyzed according to the severity, type, causes and circumstances of the incident.

Increased supervision and education on the matter could decrease the percentage of injuries.

Drawn conclusions emerging from the results, related to the frequency, classifications, causes and types of eye injuries contribute to a better solution to disagreements within the profession and point to the need to modify the classification and registration of eye injuries.



### 3. Uvod

Osobina svih živih bića je osjetljivost, podražljivost i reagiranje na vanjske podražaje.

Kod viših bića te su funkcije odijeljene jedne od drugih na posebne specifične ćelije, a ove su grupirane u veće skupine - osjetne organe. Tako nam za osjet vida služi oko.

Preko oka primamo oko 80-90% svih informacija, a na ostale osjetilne organe raspoređeno je 10%, što dovoljno pokazuje o njegovom značaju.

Građa lica i očiju je dobro prilagođena zaštiti očiju od ozljede. Očna jabučica je smještena u šupljini okruženoj jakim, koštanim rubovima. Očni kapci se mogu brzo zatvoriti da čine zapreku stranim tijelima i oko može podnijeti udar svjetla bez oštećenja.

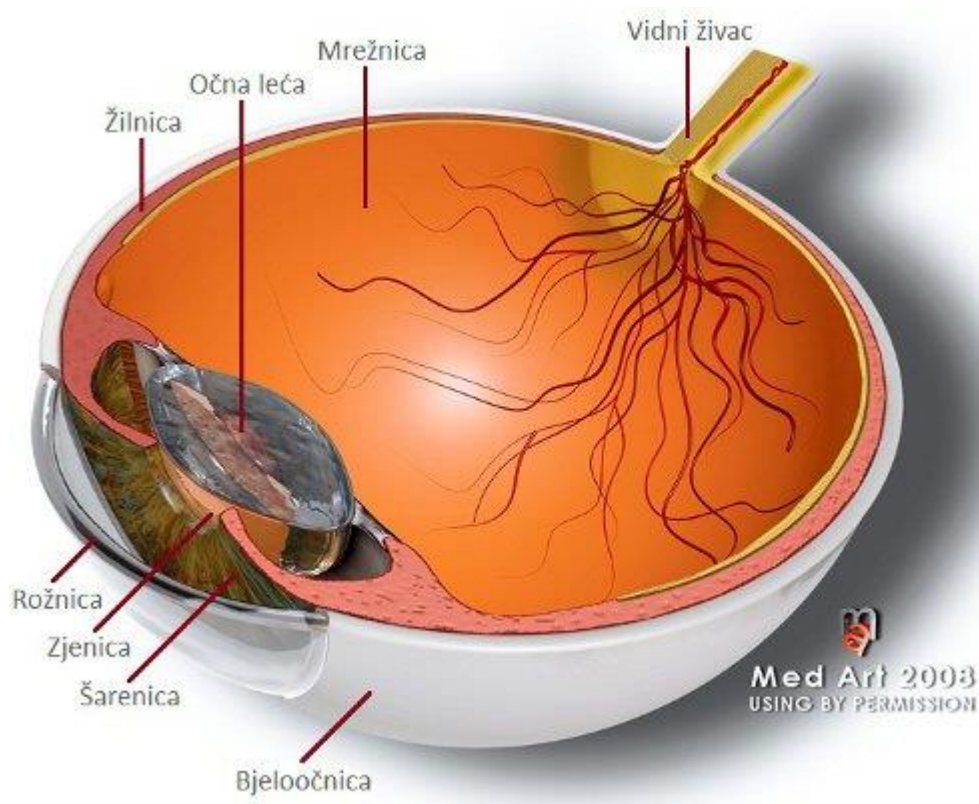
Unatoč tome, oko i njegovo okolno tkivo može oštetiti povreda, katkada tako teško da je vid izgubljen, a u rijetkim slučajevima, mora se ukloniti oko.

## 4. Anatomija oka

Ljudsko oko je jedan od najpreciznijih optičkih "instrumenata", te zajedno s mozgom predstavlja otvor bez kojeg je teško zamisliti svijet oko sebe. Uz pomoć osjeta vida primamo više od 80% vanjskih podražaja.

Oko je često uspoređivano s fotoaparatom. Svjetlo ulazi kroz rožnicu, prozirni dio očne jabučice koji se može usporediti sa staklom na otvoru fotoaparata. Količina svjetla koje ulazi u oko je kontrolirana zjenicom, otvorom koji se otvara i zatvara poput zatvarača na fotoaparatu. I oko i fotoaparat imaju leću koja fokusira dolazeće svjetlo.

Svjetlost se fokusira na mrežnici, niz fotoosjetljivih stanica koje prekrivaju unutrašnju stranu očne jabučice. Mrežnica djeluje kao film fotoaparata, reagirajući na dolazeće svjetlo i šaljući svjetlosne podražaje putem vidnog živca u mozak([http://hr.wikipedia.org/wiki/Ljudsko\\_oko](http://hr.wikipedia.org/wiki/Ljudsko_oko)).



Slika 1. Uvećan shematski presjek kroz očnu jabučicu

#### 4.1. Rožnica – Cornea

Rožnica je prozirna struktura vanjske očne ovojnice smještena u prednjem dijelu oka. Čini glavni refrakcijski sustav oka, na kojem se prelama svjetlo pri ulasku u oko. Prednja i stražnja strana rožnice nisu jednako zakrivljene, već je prednja strana manje konveksna (ispupčena) nego što je stražnja strana konkavna (udubljena). Stoga je rožnica zapravo optička leća optičke jakosti cca 43 dioptrije. S vanjske strane graniči s zrakom, a stražnju stranu oplakuje očna vodica, humor aquosus, koja ispunjava prednju očnu sobicu. Više

#### 4.2. Bjeloočnica – Sclera

Bjeloočnica se obično poznaje kao "bijeli dio oka". To je tvrda, neprozirna očna ovojnica koja služi kao zaštitni ogrtač unutrašnjim strukturama oka. Prekriva 5/6 očne jabučice, te se na nju povezuje 6 očnih mišića koji omogućavaju kretanje oka. Živčana vlakna u bjeloočnici su u vrlo ograničenom broju, stoga je relativno malo osjetljiva.

#### 4.3. Šarenica – Iris

Šarenica je obojeni dio oka koji okružuje zjenicu. To je ravna struktura i svaka šarenica je jedinstvena u svojoj boji, uzorku i strukturi. Vaše dvije šarenice vas mogu identificirati kao što to mogu otisci prstiju. Boja šarenice se tokom prvih godina života mijenja, a do promjena može doći čak do desete godine života. Boja ovisi o količini pigmenta kojeg šarenica sadržava. Više

#### 4.4. Zjenica – Pupila

Zjenica je okrugli otvor u centru šarenice. Zjenica se doima crnom jer se kroz otvor vidi vrlo pigmentirani unutrašnji sloj mrežnice. Veličina zjenice određuje količinu svjetla koje ulazi u oko a regulirana je dvama mišićima, sfinkterom koji sužava otvor i dilatatorom koji otvor širi. Zjenični otvor povezuje prednju i stražnju očnu sobicu, te kroz njega cirkulira očna vodica.

#### 4.5. Leća (očna) – Lenscristallina

Očna leća je prozirna, bikonveksna struktura (obje površine su izbočene prema van), smještena iza šarenice. Prozirna je i nema krvnih žila, kao ni rožnica. Debljina leće se mijenja ovisno o akomodaciji. Akomodacija je sposobnost oka vidjeti oštro predmete koji se nalaze na raznim udaljenostima ispred oka, ovisno o promjenama dioptrijske jakosti očne leće. Više

#### 4.6. Žilnica – Choroidea

Žilnica zauzima najveći dio srednje očne ovojnice, između mrežnice i bjeloočnice. Sadržava pigment i zbog toga je tamna što je jako bitno, jer unutrašnjost oka drži tamnom. Tako sprječava refleksiju svjetlosnih zraka u unutrašnjosti oka. Glavna funkcija žilnice je ishrana oka, te sadrži brojne krvne žile i živce.

#### 4.7. Mrežnica – Retina

Mrežnica je funkcionalno najvažniji dio oka, te se može usporediti s filmom u fotoaparatu. Uloga mrežnice je primati svjetlosne podražaje, koje mijenja kompliciranim kemijskim procesom u električne impulse vođene dalje prema mozgu. Više

#### 4.8. Vidni živac – Nervus opticus

Aksoni ganglijskih stanica, skupljaju se na jednom mjestu na mrežnici, izlaze iz nje, prolaze kroz bjeloočnicu, dobivaju ovojnici i nastavljaju se kao vidni živac preko očne duplje do mozga. Mjesto skupljanja vidnih aksona zove se slijepa pjega ili papila, jer na tom mjestu nema vidnih receptorskih stanica čunjića i štapića. Iz oka vidni živac izlazi kroz bjeloočnicu, a kroz njega tu prolaze arterija i vena centralisretinae (Krmpotić-Nematić, 1990).

## 5. Ozljede (traume) oka

Ozljede oka dešavaju se pod različitim okolnostima. Iako vidni organ zauzima samo 0.3% od ukupne površine tijela ozljede oka čine 7% svih ozljeda i predstavljaju hitnost prvog reda pri traumatološkim obradama. Statistički ozljede oka su najčešće kod mlađih muškaraca i djece, češće su u ljetnom razdoblju zbog intenzivnije životne aktivnosti. Okolnosti u kojima takve ozljede nastaju su fizički kontakt, prometne nesreće, sport, obavljanje različitih radnih zadataka i u kućanskim poslovima (Poplošen Orlovac, 2012).

Ozljede oka čest su uzrok nepovratnog oštećenja vidne funkcije u odraslih i djece u razvijenom svijetu. Uzimajući u obzir troškove liječenja, izostanka s radnom mjestu u odraslih, a kod djece mogućeg utjecaja ozljede oka na socijalni i društveni život razvidno je da ozljede oka treba pomno dijagnosticirati i liječiti (Jukić, 2014).

Možemo ih podijeliti prema anatomskom smještaju ozljede i etiološki.

Anatomska podjela:

- ozljeda očne jabučice,
- ozljede orbite,
- ozljede očnih adneksa (vjeđa),
- traumatska optička neuropatija.

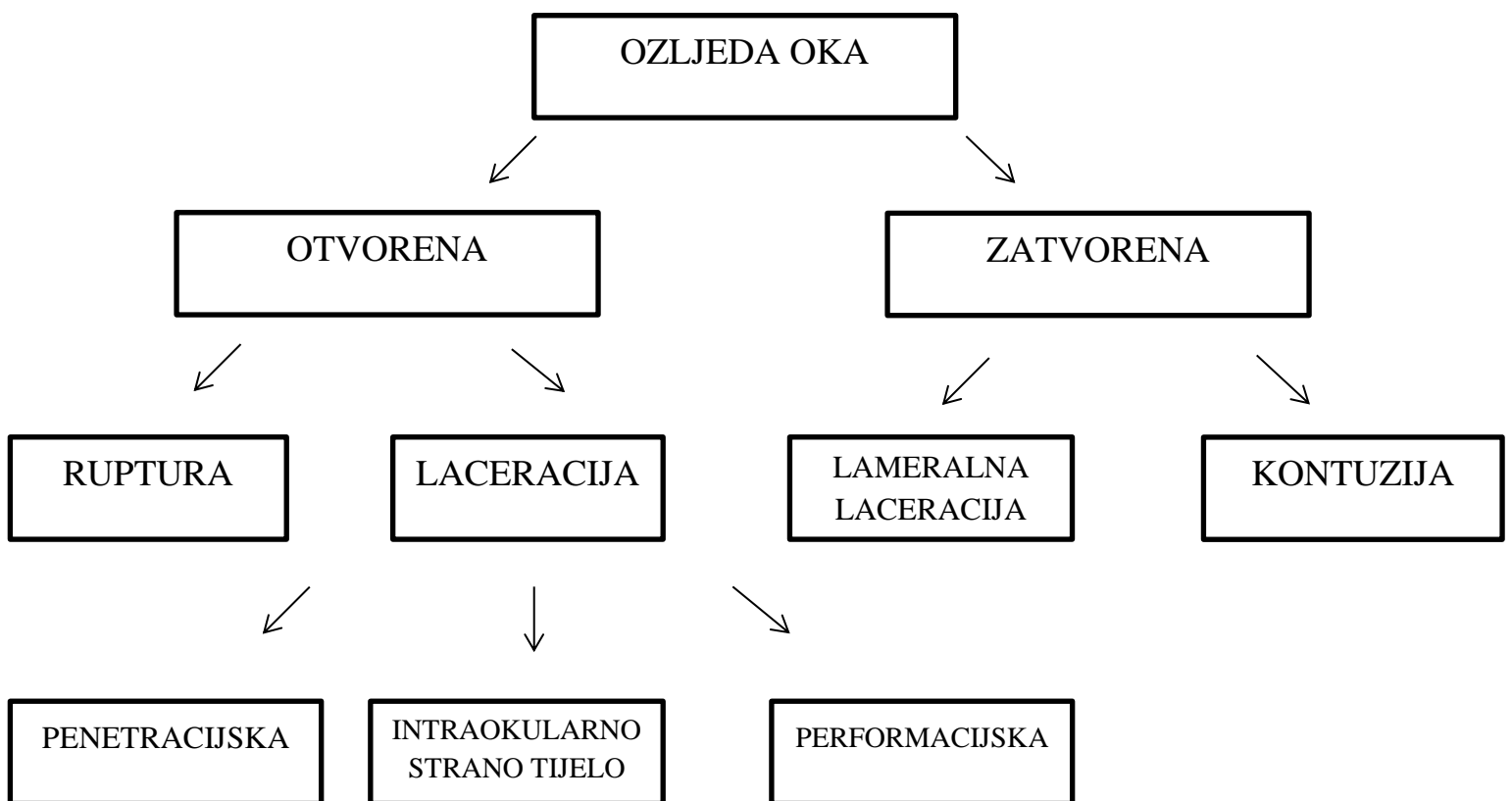
Prema etiologiji ih dijelimo na:

- mehaničke,
- kemijske (tekućine, plinovi i krute tvari),
- optičke (UV-zračenje, infracrveno zračenje i lasersko zračenje),
- eksplozivne.

## 6. Anatomska podjela:

### 6.1. Ozljede očne jabučice

U cilju što kvalitetnijeg dijagnosticiranja, liječenja i uspoređivanja rezultata liječenja ozljeda prihvaćena je BETT ( Birmingham Eye Trauma Terminology) klasifikacija (slika 2.)



Slika 1. BETT ( Birmingham Eye Trauma Terminology) klasifikacija očnih ozljeda

### 6.1.1. Zatvorena očna ozljeda

Zatvorena ozljeda oka je ozljeda kod koje nije došlo do potpunog prekida kontinuiteta očne jabučice. U zatvorene ozljede ubrajamo lamelarnu laceraciju i kontuziju očne jabučice.

Lamelarna laceracija – predstavlja djelomični prekid kontinuiteta očne jabučice.

Kontuzija –ozljeda oka nastala djelovanjem tupe sile na očnu jabučicu.

Uzroci nastanka zatvorene očne ozljede su udarci loptom (tenis, nogomet, rukomet, košarka), šakom, elastičnim priteznim vrpčama i slično. Tupa trauma dovodi do nagle kompresije i smanjenja anteroposteriornog promjera očne jabučice te akumulacije energije koja se onda gubi dekompresijom, povećanjem anteroposteriornog i ekvatorijalnog promjera.

Tijekom povećanja promjera i posljedičnih mikrooscilacija očne jabučice dolazi do oštećenja struktura prednjeg i stražnjeg dijela oka.

### 6.1.2. Otvorena očna ozljeda

Otvorena očna ozljeda je takva ozljeda oka gdje je došlo do potpunog prekida kontinuiteta očne jabučice. U otvorene očne ozljede ubrajamo:

Laceracija očne jabučice – potpuni prekid očnog kontinuiteta na mjestu udara oštrig objekta.

Penetrantna očna ozljeda – jedna ulazna rana izazvana oštrim objektom na mjestu udara. Može biti udružena s intrabulbarnim stranim tijelom.

Perforacijska očna ozljeda – dvije rane, ulazna i izlazna često izazvana projektilima velike brzine ( puščani metak). Može biti udružena s intrabulbarnim stranim tijelom.

U liječenje otvorenih ozljeda oka vrlo je važna primarna rekonstrukcija očne jabučice jer u kliničkoj slici često imamo, ovisno o mjestu penetracije, prolaps šarenice, lećnih masa, staklovine, mrežnice i cilijarnog tijela.

Otvorene očne ozljede rožnice manjeg opsega s održanom prednjom sobicom ne treba uvijek šivati jer cijele spontano. Ozljede većeg opsega rožnice treba dobro zašiti vodeći računa o tehnici šivanja.

Otvorene ozljede bjeloočnice treba eksplorirati, odnosno prepariranjem priležeće spojnice utvrditi veličinu ozljede, prolabiranu staklovinu ekscidirati, rubove bjeloočnice osloboditi te zašiti.

U slučaju hipotonije volumen očne jabučice vratiti s tekućinom ili zrakom. Važna je lokalna primjena antibiotskih kapi i masti, jednokratna intravitrealna primjena antibiotika te sustavna primjena antibiotika u cilju spriječavanja nastanka dubinske očne upale. Nakon primarne rekonstrukcije pričekati 10-14 dana te rješavati komplikacije otvorene očne ozljede (mrena, krvarenje u staklovini) (Jukić, 2014).

### 6.1.3. Oštećenja prednjeg segmenta

Zahvaćaju spojnicu, bjeloočnicu, rožnicu, šarenicu i leću.

Mogu biti mehaničke prirode (tupa, lacerirajuća ili penetrirajuća ozljeda sa ili bez stranog tijela). Na površini oka su česte ozljede izazvane različitim kemijskim agensima i zračenjem.

- Ozljede spojnice

Tupa trauma spojnice – spojnica je uključena u brojne tupe ozljede oka i orbite. Najčešći klinički znak je kemoza spojnice (manja trauma). Moguće je postojanje skleralne rupture, orbitalne frakture i intrabulbarnog stranog tijela kod veće traume. Subkonjunktivalno krvarenje se spontano resorbira nakon 14 dana. Pri tome se ne smiju zaboraviti komplikacije tupe ozljede. Zrak smješten u konjunktivalnojstromi uzrokuje krepitacije te upućuje na frakturu laminaepapiraceae etmoidnog sinusa ili dna orbite.



Strana tijela spojnice-pojedinačna ili multipla tijela su posljedica brojnih incidenata:

- rad strojevima i alatima
- eksplozije
- automobilske nesreće
- različite igre

Površna tijela izazivaju podražaj i najvećim se dijelom lako uklanjaju iz oka. Ne smije se zaboraviti mogućnost postojanja intrabulbarnog stranog tijela. Uz primjenu lokalne anestezije, konjunktivalna strana tijela se mogu isprati fiziološkom otopinom ili ukloniti vatiranim štapićem, odnosno instrumentom. Podražaj oka se smanjuje kapima, mastima ili umjetnim suzama.

Laceracije spojnice-poderotine spojnice nastaju zbog istih razloga kao i kod stranih tijela. Biomikroskopski se lako vidi površni defekt spojnice s vidljivom sklerom ili Tenonovom kapsulom. U lokalnoj anesteziji treba dobro pregledati skleru zbog mogućeg intrabulbarnog stranog tijela ili rupture. Male konjunktivalnelaceracije do 10 mm dužine ne zahtijevaju kirurško liječenje. One veće treba zašiti resorptivnim koncem.

- Ozljede rožnice

Tupa trauma oka bez njegove ruptуре može izazvati velika intraokularna oštećenja, ali mali i prolazni učinak na rožnicu. Najčešće se radi o tranzitornom edemu koji spontano prolazi. Pri jačim kontuzijama rožnice dolazi do ruptуре Descemetove membrane i masivnog stromalnog edema. Nastaje pad vidne oštine koji se obično popravija kroz 3 mjeseca, ako je endotel bio zdrav. Liječenje uključuje primjenu zavoja, mekane kontaktne leće i lokalnih KS. Ruptura rožnice je rijetka posljedica tupe traume na zdravim očima. Obično se javlja kod različitih bolesti rožnice (stromalno starenje, Terrienovadegeneracija...)

Strana tijela rožnice-kornealna strana tijela se smještaju na rožnici pod istim okolnostima kao i konjunktivalna. Klinički znaci su crvenilo, fotofobija, bol i замуćenje vida. Oko stranog tijela se vidi prsten sideroze, ako je metalnog karaktera. Infiltrat u stromi rožnice nastaje ako je strano tijelo prisutno u oku više od 24 h. Upalna reakcija

u prednjoj komori, a posebno hypopyon može biti znak endoftalmitisa ili perforacije oka. Rožnična se strana tijela uklanjaju u lokalnoj anesteziji pod biomikroskopom pomoću igle za strana tijela ili obične injekcijske igle. Vrlo je važna detaljna anamneza! RTG snimka orbite i oka te eventualno CT. Dublje smještena tijela se vade u operacijskoj dvorani pod kontrolom mikroskopa. Posebna pozornost je usmjerena na moguću perforaciju rožnice. Nakon ekstrakcije stranog tijela treba ordinirati antibiotske kapi i mast, te zavoj oka prema potrebi.

Erozije rožnice- erozija je površna abrazija kornealnog epitela kojumože uzrokovati strano tijelo ili bilo koja trauma prstom, noktom, kistom, granom, kontaktnom lećom i sl. Postoji mogućnost sekundarne infekcije. Pacijenti se žale na bol, suzenje, fotofobiju. Klinički je prisutna konjunktivalna i cilijarna injekcija te blefarospazam. Kad se takva rožnica oboji fluoresceinom, vidi se defekt epitela rožnice. Liječenje: lokalna primjena antibiotičkih kapi i masti širokog spektra, cikloplegija i zavoji.

UV-zračenje i električne ozljede rožnice- UV-zrake oštećuju epitel rožnice u formi površne, točkaste keratopatije. Velike visine, varenje, boravak u solariju. Bolesnik obično 6-12 sati nakon izloženosti zračenju osjeti bol, peckanje, kao da je strano tijelo u oku i fotofobiju. Fluorescein će pokazati brojne, točkaste defekte epitela. Lokalno se primjenjuju cikloplegici i antibiotici. Kroz nekoliko dana površni keratitis nestaje. UV-zrake (dugotrajna izloženost) mogu inducirati razvoj pterigija (ribari, poljodjelci).

Kemijske ozljede rožnice- oštećenja su prisutna na spojnici, rožnici, šarenici, cilijarnom tijelu i leći. Može nastati trajno unilateralno ili bilateralno oštećenje ili gubitak vida. Najčešći uzrok kemijskih ozljeda oka su kiseline i lužine. Solna, sumporna (najčešća) i dušična kiselina-koagulacija proteina u epitelu i stromi rožnice, kasnije nastaje vaskularizacija i ožiljci na površini rožnice. Na spojnici tarsusa i bulbusa nastaju jaki ožiljci. U kasnijem tijeku bolesti prednji segment oka je podražen. Može se pojaviti i katarakta. Lužnate tvari-amonijak, natrij i kalij hidroksid, magnezijev i kalcijev hidroksid. Kalcijev hidroksid je najčešći (građevinarstvo). Lužine karakterizira veća žestina, dublje prodiranje i duže djelovanje od kiselina. Oštećenja čitavog prednjeg segmenta su znatno teža. Izazivaju koagulaciju proteina u rožnici te kasnije vaskularizaciju i stvaranje ožiljaka na čitavom prednjem segmentu. Kemijske

ozljede se stvrstavaju u 4 stupnja. Ozljede 3. i 4. stupnja mogu dovesti do trajnog gubitka vida. Terapija: Detaljno ispiranje oka najmanje 30 minuta bilo kojom netoksičnom otopinom (voda, fiziološka otopina) jer se tako smanjuje zadržavanje i prodiranje kemijske tvari u tkivo. Antibiotici i antiinflamatorne kapi i masti, terapijske kontaktne leće, umjetne suze. Nakon epitelizacije se mogu ordinirati kortikosteroide lokalno. Keratoplastika (lamelarna, perforacijska).

- **Ozljede šarenice**

Mogu biti tupe ili probojne. Tupe traume nastaju nakon udarca nekog predmeta ili projektila po oku. Blaga posljedica toga su tranzitorni iritis te pigmentni depoziti na endotelu rožnice, trabekulumu i leći. U težim slučajevima nastaje ruptura sfinktera šarenice što rezultira traumatskom midrijazom te kidanjem šarenice na njezinu korijenu (dijaliza). Umjerena kontuzija šarenice se smiruje na lokalnu terapiju, dok se velika oštećenja mogu tretirati kirurški ili YAG laserom. Penetrirajuće ozljede nastaju istovremeno s ozljedama rožnice nakon proboja oštrog predmeta ili stranog tijela kroz tkivo. Posljedica toga je pražnjenje prednje komore, često zamućenje leće, inkarceracija šarenice u ranu i često prolaps šarenice. Ovakvo stanje zahtijeva kirurški tretman-obrađivanje kornealne rane, repozicija šarenice i uspostavljanje prednje komore.

- **Traumatska katarakta**

Glavna je komplikacija tupe traume oka. Može nastati odmah ili kao kasna posljedica ozljede. Tupi udarac po oku često stvara subluksaciju ili dislokaciju leće u staklovinu. Traumatske katarakte imaju različit klinički tijek. Neke ostaju stacionarne i ne zahtijevaju kirurško liječenje. Druge napreduju i potrebno ih je operirati. Važni faktori za procjenu liječenja su vidna oštrina, IOT, upala i stanje u stražnjem očnom segmentu. U slučajevima s oštećenom kapsulom leće, leća vrlo brzo bubri i zamućuje se te je potrebna operacija. Subluksacija leće nastaje zbog pucanja zonularnih niti pa može nastati miopija, astigmatizam, iridodoneza i fakodoneza. Katkad se stvara hernija staklastog tijela u prednjoj komori. Moguć je i pupilarni blok

s povišenim IOT. U tim je slučajevima potrebna operacija. Luksirane leće u staklasto tijelo treba operirati jer stvaraju sekundarni glaukom i uveitis. Napravi se vitrektomija.

#### 6.1.4. Oštećenja stražnjeg segmenta

Zahvaćaju staklovinu, skleru, žilnicu i mrežnicu posteriorno od pars plana cilijarnog tijela. Svaka trauma stražnjeg oka može ugroziti vid i opstanak očne jabučice. Vrlo je čest uzrok smanjene vidne oštine u ozlijeđenih bolesnika.

Podjela:

- tupa trauma s očuvanim integritetom oka
- penetrirajuća trauma samo s ulaznom ranom
- perforirajuća trauma s ulaznom i izlaznom ranom
- intrabulbarna strana tijela

- Tupe traume

Tupa je trauma ona kod koje nema prekida vanjske ovojnice oka, tj. nema rupturu oka. Tupa trauma može izazvati oštećenja prednjeg i stražnjeg segmenta. Hyphema je krvarenje u prednju očnu komoricu. Recesija komornog kuta, subluksacija ili luksacija leće, krvarenje u staklovinu, rupturu i ablacije retine, komocija retine, makularna rupica, ruptura žilnice, avulzija vidnog živca, ruptura sklere... Često prednji segment bude uredan, a na retini postoje teške lezije. Potreban je detaljan pregled.

Vitrearno krvarenje -rezultat je oštećenja krvnih žila cilijarnog tijela, korioideje i retine. Može nastati kod skleralne rupturu i rupturu retine. Ako se stražnji segment ne može vizualizirati, potrebno je napraviti UZV oka. UZV oka može prikazati ablaciju retine, ablaciju žilnice ili ablaciju stražnjeg vitreusa. Liječenje ovisi o nalazu.

Commotioretinae - oštećenje vanjskih retinalnih slojeva udarnim valovima koji prolaze kroz oko od mjesta udarca. Nekoliko sati nakon udarca se javlja edem retine koji se uglavnom vidi na stražnjem polu. Retina je bjelkasta zbog ekstracelularnog edema, otoka glije i oštećenja fotoreceptora. Makula se vidi kao crvenkasta točka

poput višnje. Komociju retine nazivamo i Berlinovim edemom. Vidna se oštrina može smanjiti na 0,1. Prognoza je dobra jer se stanje popravlja za 3-4 tjedna. U nekim slučajevima vidna oštrina može ostati smanjena.

Ruptura korioidije - djelovanje tupe sile komprimira oko u A-P smjeru i razvlači ga u horizontalnom smjeru. Pigmentni epitel i koriokapilaris, kao i slabo elastična Bruchova membrana lako pucaju. Često se vidi subretinalno krvarenje. Koroidalne rupturi su pojedinačne ili multiple, češće na periferiji nego na stražnjem polu. One koje zahvaćaju makularno područje uzrokuju trajni gubitak vida. Ne postoji prikladno liječenje.

Traumatska makularna rupica - makula je vrlo nježna i tanka. Tupa ozljeda oka može uzrokovati kompletnu makularnu rupturu. Ruptura se može primijetiti odmah nakon udarca ili kasnije nakon što se povuče Berlinov edem ili subretinalno krvarenje.

Skleralna ruptura - jaki udarac po očnoj jabučici može izazvati rupturu sklere. To znači da je nastala ruptura oka. Dvije najčešće lokacije rupturi bulbusa su na limbusu rožnice i paralelno ili ispod hvatišta mišića. Vrlo često konjunktiva ostane netaknuta. Važni dijagnostički znaci su kemoza i krvarenje spojnice, duboka prednja sobica, jako vitrealno krvarenje i bitno smanjena pokretljivost oka. Liječenje je kirurško.

- Penetrirajuće ili ubodne ozljede

Nastaju kad oštar predmet podere ili razreže zid očne jabučice. Prognoza ovisi o veličini i lokaciji ozljede, te o količini krvarenja. Pažljivo se moraju istražiti laceracije koje s rožnice prelaze limbus te rane ispod mišića. Kod sumnje na posteriornu rupturu potrebna je peritomija spojnice od 360° te brižljiva eksploracija čitavog oka.

Primarna obrada rane:

- mikrokirurško zatvaranje rane s repozicijom ili ekscizijom uklještene šarenice
- vitreus treba izrezati i formirati prednju komoricu

Rana na rožnici se šiva pojedinačnim šavovima 10-0 nylonom. Rana na skleri se zatvara neresorptivnim 7-0 ili 8-0 koncima. Kasne komplikacije su rezultat celularne proliferacije i formiranja vezivnih membrana:

- trakcijska ablacija retine
- formiranje cikličkih membrana
- ftizabulbusa

Uklanjanjem vitreusa se bitno smanjuje mogućnost formiranja trakcijskih membrana. Nakon primarne obrade rane, preporučuje se vitrektomija nakon 7-14 dana zbog manje opasnosti od krvarenja i spontane separacije staklovine od mrežnice. Hitna vitrektomija je potrebna u slučajevima razvoja endoftalmitisa i kod nekih intrabulbarnih tijela.

- Perforirajuće ozljede

Postoji ulazna i izlazna rana kroz bulbus. Dvostruka probojna ozljeda očne jabučice ili vulnusperforansduplex može izazvati oštar objekt ili projektil. Između ulazne i izlazne rane se stvara fibrozna proliferacija. 7 dana nakon traume rane zarastaju vezivnim tkivom. Male ozljede prolaze bez posljedica. Veće treba obraditi. Nakon primarne obrade ulazne rane, potrebno je učiniti vitrektomiju. Radi se odložena vitrektomija. Uklanja se krv i proliferacija iz staklovine, te se odvaja stražnja hijaloidna membrana.

- Intrabulbarna strana tijela

Perforacijska ozljeda s prisutnim stranim tijelom intrabulbarno je najkompliciranija ozljeda oka. Iscrpna anamneza i RTG snimka orbite u 2 smjera s pokretima očne jabučice, CT oka i UZV, MRI je kontraindicirana jer magnet može pomaknuti strano tijelo i uzrokovati dodatno oštećenje oka! Intrabulbarna strana tijela mogu biti magnetna i amagnetna. Magnetno se strano tijelo može ekstrahirati ručnim elektromagnetom ili vitrektomijom. Ekstrakcija magnetom se može napraviti samo u slučaju kad strano tijelo nije inkapsulirano u vitreusu ili zabodeno u retini, odnosno nekon drugom dijelu oka. Povlači se magnetom kroz pars planu cilijarnog tijela. U svim drugim slučajevima potrebno je napraviti vitrektomiju. Amagnetno strano tijelo se ekstrahira isključivo vitrektomijom. Ako postoji katarakta, vitrealno krvarenje i vrlo veliko strano tijelo, treba učiniti vitrektomiju i ekstrakciju forcepsom. Inertna strana tijela (staklo, porculan, plastika, kamen) oko dobro podnosi. Metalna

strana tijela (Fe, Cu, Al, Zn) su mnogo reaktivnija i mogu izazvati upalnu reakciju te ih je potrebno izvaditi što prije (Šikić, 2003).

## **6.2. Ozljede orbite**

- Ozljede mekog tkiva - potreban je iscrpan oftalmološki pregled radi mogućeg oštećenja vidne funkcije. Uzrok tome može biti direktno oštećenje vidnog živca kod frakture malog krila sfenoida ili sekundarno kao posljedica kompresije vaskularne opskrbe. Oštećenja motoričkih živaca mogu uzrokovati ptozu i ispad bulbomotirike.
- Ozljede kostiju orbite – frakture krova orbite mogu biti povezane s oštećenjem sinusa i rinorejom. Ozljede u području orbitnogapeksa kao posljedicu mogu imati oštećenje vidnog živca kao i strukture gornje orbitnefisure. Medijalni ravni očni mišić može biti uklješten u frakturnu pukotinu i izazvati nastanak dvoslika. Kod takve komplikacije potrebna je odmah kirurška eksploracija i rekonstrukcija. Ozljede dna orbite mogu biti direktne, s frakturom orbitnog ruba, ili indirektno, bez frakture orbitnog luka. Indirektno se često i nazivaju „blow-out“ frakture kod kojih zbog prijenosa sile putem mekog tkiva dolazi do pucanja dna orbita u području infraorbitnog kanala. Takve ozljede najčešće nastaju kao posljedica udara teniske loptice ili šake (Stiglmayer, 2012).

## **6.3. Ozljede očnih adneksa (vjeđa)**

- Tupe ozljede – posljedica tupe ozljede najčešće je razvoj krvnog podljeva. Ako je hematoma veći, nalazimo i ptozu zbog težine vjeđe. Kod loma nosne kosti ulazi zrak u vjeđno potkožje i razvija se emfizem. Liječi se ubrzanjem resorpcije krvi/zraka.
- Ozljede s narušenjem strukture –kod razderotina vjeđa važno je je li ozlijeđen rub, odnosno kolika je dubina i opseg razderotine. Zbog anatomske značajke ključno je pri zbrinjavanju međusobno spojiti odgovarajuće slojeve, kao i sam rub vjeđe, jer u protivnom razvojem ožiljka nastaju promjene položaja i funkcije. To je posebno važno u unutarnjem kutu vjeđa kada su u pravilu udružene i ozljede odvodnih suznih kanala.

- Opekline – razlikujemo intenzitet oštećenja tkiva:
  - površni ili I. stupanj s crvenilom i oteklinom manjeg opsega – liječi se hladnim oblozima, aplikacijom antibiotske masti i davanjem anelgetika.
  - s djelomičnim oštećenjem kože II. stupnja, s crvenilom, edemom uz razvoj mjehurića i ranjavih površina te uz izražene ožiljne promjene u cijeljenju ako se pravilno ne liječi čišćenjem cijele površine, uključujući trepavice, uz lokalnu zaštitu antibiotskim kapima i mastima i prekrivanjem koje sprječava nabiranje tkiva.
  - oštećenje pune debljine – III. stupanj, podrazumijeva ostatke mrtvog tkiva koje je potrebno u potpunosti odstraniti i ranjivu površinu prekriti reznjem ili presatkom zdrave kože (Stiglmayer, 2012).

#### **6.4. Traumatska optička neuropatija**

Traumatska ozljeda vidnog živca obično se javlja povezano s traumom glave različitog inteziteta sile odnosno tijekom kranio-cervikalne ozljede. Poznato je da tupi ozljeda glave može dovesti do slabljenja vida ili gubitka vida uslijed oštećenja vidnog živca i onda kada se stupanj i opseg ozljede glave čine beznačajnim. Promjene u vidnom živcu nakon traume glave istraživački obično klasificiraju u intraokularnom, intraorbitnom, intakanalikularnom i intrakranijskom dijelu kao primarne i sekundarne lezije.

U kliničkoj slici potrebno je pažljivo evaluirati pupilarni odgovor na izravno osvjetljenje, po mogućnosti u svim kvadratima kod unilateralnog i kod asimetričnog zahvaćanja. Vidno polje pokazuje pretežito centralni skotom i ispade snopa živčanih vlakana kod unilateralne afekcije, dok kod bilateralne afekcije obično postoji suženje vidnog polja s depresijom odozgo. Nadalje se mogu naći hemianopski defekti: bitemporalni i homonimni (Cerovski, 2012).



## 7. Etiološka podjela

### 7.1. Mehaničke ozljede

Mogu biti kontuzijske i penetrantne koje se dijele na perforativne i neperforativne.

Najčešća ozljeda je erozija rožnice, oštećenje rožničkog epitela. Stanje je obilježeno boli, blefarospazmom, fotofobijom i pojačanim suženjem. Potrebno je oko isprati antibiotskim kapima te staviti antibiotsku mast u donji forniks spojnice te zatvoriti oko zavojem.

Strano tijelo u oku- je također česta pojava tada se sa spojnice strano tijelo odstrani pomoću vlažnog smotuljka vate, ako je na spojnici gornje vjeđe, rub se mora najprije izvrnuti na van (ektropionirati). Sa rožnice strano tijelo uklanja liječnik nakon lokalne anestezije, stavlja se antibiotska mast i zavija.

### 7.2. Fizičke ozljede

Najčešće su tremičke prirode a mogu biti i radijacijske.

Opekline (kombustije) izazvane su djelovanjem plinova, tekućina ili krutih termičkih tvari. U takvo oko prvo se ukapa strelna fiziološka tekućina, zatim se stavlja antibiotska mast i zove se oftalmolog.

Pri izlaganju ultraljubičastom zračenju tzv. autogeno zavarivanje (na snjegu i moru) mogu se oštetiti rožnica i spojnica. Ozljede su jako bolne, oko suzi i nastaje blefarospazam. Liječi se antibiotskim kapima i mastima, eventualno midrijatik i često analgetik, te zaštita tamnim sunčanim naočalama sa filterima.

### 7.3. Kemijske ozljede

Ovdje pripadaju ozljede kiselinama (dušična, sumporna, octena) koje dovode do koagulacijske nekroze i lužinama (vapno, amonijak, natrijeva lužina) koje dovode do kolikvacijske nekroze pa je prognoza ozdravljenja slabija. Sve kemijske ozljede ubrajaju se u teške tjelesne povrede. Pri postavljanju dijagnoze vrlo je važno uzeti preciznu anamnezu o agresivnom činitelju koje je djelovalo na oko. Može se dogoditi da ne dobijemo valjane anamnestičke podatke stoga treba učiniti slijedeće: -oko se odmah ispiri sa natrijevim kloridom 0.9% ili (re)destiliranom vodom; -vlažnom vatom

uklonimo grube čestice sa spojnice oka ( ne sa rožnice); -isprati antibiotskim kapima i staviti antibiotsku mast;ne zatvoriti oko zavojem,pozvati oftalmologa.

#### 7.4. Eksplozivne ozljede (blast sindrom)

Eksplozivne ozljede su ozljede nastale udarom zračnog vala (mine,granate,bombe) imaju svojstva kontuzijskih ozljeda uz krvarenje u prednju očnu sobicu (hyphaema), luksaciju leće, krvarenja u staklovini i mrežnici, odignuće mrežnice itd. Takvim pacijentima osigurava se analgetik, oko se zatvara ovisno o veličini ozljede te upućuje oftalmologu (Čupak, Gabrić, Cerovski, 2004).

## 8. Komplikacije očne traume

- endoftalmitis
- glaukom
- ablacija retine

### 8.1. Endoftalmitis

Teška infekcija oka koja zahvaća prednji i stražnji segment, poglavito prednju komoricu, staklovinu i retinu. Endogeni endoftalmitis je rjeđi. Nastaje rasapom bakterija, virusa ili gljivica hematogenim putem iz nekog žarišta u tijelu. Puno je češći egzogeni endoftalmitis (traumatski). Javlja se u 2-7% penetrirajućih ozljeda oka. Incidencija je još veća ako postoji strano tijelo u bulbusu. Bolest napreduje vrlo brzo.

Klinička slika:

- jaka konjunktivalna i cilijarna injekcija
- fibrin i gnoj (hypopyon) u prednjoj sobici
- gusti bjelkasto-žućkasti eksudati u staklovini
- flebitis retinalnih krvnih žila

Prevenција:

- ekstrakcija stranog tijela
- obrada rane
- profilaksa AB lokalno i subkonjunktivalno

U 25% traumatskih endoftalmitisa uzročnik je *Bacillus cereus*. Svaki endoftalmitis ugrožava vid i opstanak očne jabučice. Potrebna je što hitnija terapija.

Liječenje:

- AB lokalno, subkonjunktivalno i intravitrealno
- vankomicin, klindamicin ili cilijana terapija kad je poznat uzročnik

-ako u roku od 12 sati ne dođe do poboljšanja, potrebna je vitrektomija (Delić, 2013).

## 8.2. Glaukom

Glaukom je skupina bolestivodnog živca koja dovodi do gubitka i oštećenja stanicamrežničkihganglija, glavnog uzroka neuropatije. Povišeni intraokularni tlak (tlak iznad 22 mmHg) važan je faktor rizika za razvoj glaukoma. Neke osobe oštećenja živaca razvijaju pri vrlo niskom očnom tlaku, dok druge povišeni očni tlak imaju godinama, a da pritom ne dolazi do oštećenja. Neliječenje glaukoma može dovesti do trajnog oštećenja optičkog živca što će rezultirati gubitkom vidnog polja i na posljetku sljepoćom.

Glaukom se može ugrubo podijeliti u dvije kategorije: kronični i akutni glaukom.

- Akutni glaukom nastupa naglo i često je popraćen brojnim bolnim nuspojavama, brzo se može dijagnosticirati, a oštećenje i gubitak vida također može nastupiti vrlo naglo.
- Kronični glaukom napreduje sporo, tako da oboljela osoba primjetisimptome tek kad je bolest znatno uznapredovala.

Glaukomi se dijele u tri osnovne velike skupine:

- primarni glaukomi - je glaukom kod kojeg postoji povećanje očnog tlaka koje se ne može dovesti ni u kakvu vezu s nekom očnom ili općom bolesti. Prema izgledu kuta prednje očne sobice(prostor u oku između rožnice i šarenice) primarni glaukom se dijeli na:
  - primarni glaukom širokog (otvorenog) kuta i
  - primarni glaukom uskog (zatvorenog) kuta.
- sekundarni glaukomi - je povišenje očnog tlaka koje nastaje u tijeku neke druge očne bolesti ili je posljedica te bolesti (npr. upale, ozljede, oštećenja i pomaci leće u oku, krvožilne bolesti oka, šećerna bolest, tumori oka).
- prirođeni (kongenitalni) glaukom - nastaje jer u kutu prednje očne sobice postoji tkivo koje normalno nestaje prije rođenja. Očna vodica ne može otjecati i nastaje povišenje očnog tlaka

## Liječenje glaukoma

Liječenje glaukoma provodi se lijekovima, laserom i kirurškim zahvatom. Svrha liječenja lijekovima je normalizacija povišenog očnog tlaka, održavanje očnog tlaka nižim od 20 mmHg, te doživotno uzimanje lijekova jer bolest nezaustavljivo vodi ka sljepoći.

Kod glaukoma otvorenog kuta liječenje se počinje prepisivanjem kapi za oči. Ukoliko liječenje kapima ne pokaže rezultate liječnik može preporučiti liječenje laserom odnosno trabekuloplastiku.

Kod urođenog glaukoma je gotovo uvijek potreban kirurški zahvat. Ponekad se mogu koristiti lijekovi ali ne mogu pomoći na dulji vremenski period.

Glaukom se ne može izliječiti, no tlak unutar oka može biti kontroliran lijekovima, kirurškim zahvatom te u kombinaciji te dvije metode. Kod odraslih, vid ili dio vidnog polja izgubljen kao posljedica glaukoma se ne može vratiti ali se liječenjem može spriječiti daljnje oštećenje očnog živca i spasiti ostatak vida (Delić, 2013).

### 8.3. Ablacija retine

Odignuće mrežnice ili ablacija mrežnice je poremećaj oka kod kojega se mrežnica odlijepi od temeljnog sloja potpornog tkiva. Početno odvajanje mrežnice može biti lokalizirano, ali bez brzog tretmana može se odignuti cijela mrežnica, te uzrokovati gubitak vida, sve do sljepoće. To je medicinska hitnoća.

Mrežnica je tanak sloj tkiva na stražnjoj strani stjenke očne jabučice, osjetljiv na svjetlo. Optički sustav oka fokusira svjetlo na mrežnicu slično kao što je svjetlost fokusirana na filmu kamere. Mrežnica pretvara fokusiranu sliku u živčane impulse i preko optičkog živca ih šalje u mozak. Ponekad odvajanje stražnje staklovine, trauma oka ili glave mogu uzrokovati mali razdor mrežnice. Taj razdor omogućava tekućoj staklovini da kroz njega iscure pod mrežnicu i odvoji je poput mjehura od njene podloge.

## Dijagnoza bolesti

Dijagnozu postavlja specijalist oftalmolog. Nakon razgovora s liječnikom u kojem se nastoje utvrditi eventualni rizični čimbenici za nastanak ablacije ( prethodna trauma oka, operacije na oku, upale oka, šećerna bolest, tumori ) slijedi pregled u kojem će liječnik provjeriti vid, vidno polje, moguće znakove ozljede oka.

Najvažniji dio pregleda jest oftalmoskopija. To je bezbolna metoda kojom se pomoću oftalmoskopa pregledava očna pozadina u potrazi za znakovima ablacije mrežnice. U slučajevima kada je zbog zamućenja rožnice, mrežnice ili krvarenja u oku nemoguće dobro pregledati mrežnicu, potrebno će biti napraviti ultrazvučni pregled.

Ovi pregledi su najčešće dovoljni za postavljanje dijagnoze bolesti. Rentgensko snimanje, kompjuterizirana tomografija ili magnetska rezonanca nisu potrebni za dijagnosticiranje bolesti.

## Liječenje

Ablacija mrežnice obično je lokalizirana na jedan dio mrežnice, ali ako se ne liječi, može zahvatiti cijelu mrežnicu i ozbiljno ugroziti vid.

Liječenje je kirurško. Princip liječenja je zatvoriti nastalu pukotinu u mrežnici i spriječiti ablaciju ili zaustaviti daljnje odvajanje mrežnice. To se najčešće postiže upotrebom lasera (fotokoagulacija) i smrzavanjem (krioterapija), upotrebom silikonskog lijepila i pneumatske retinopeksije. Na zahvaćenom području zatvara se nastala pukotina i stvara se ožiljak koji sljepiljuje odvojene dijelove mrežnice (Muškardin, 2013).

## 9. Epidemiologija

### REZULTATI

U petogodišnjem razdoblju od 2008. do 2012. godine broj liječenih bolesnika u Klinici za očne traume u Zagrebu bio je 155-ero. Od toga je bilo 135-ero muškaraca i 20-ero žena u dobi od 1-90 godina, a srednja dob bila je 38,8. Od 155-ero pacijenata, 152-oje su imali unilateralnu ozljedu, a 3-oje bilateralnu ozljedu, što znači da je ukupni zbroj ozljeda iznosio 158.

Kod uzroka očnih ozljeda najviše prevladavaju ozljede nastale korištenjem čekića i to 35-ero (23,87%), 25-ero (16%) strojevi i oštri predmeti, zatim oslobađanje materijala pod pritiskom 21 (13,54%) i tupe povrede 19-ero (12,25%) (Tablica 2.).

Rezultati su pokazali da je najčešća ozljeda rožnice čak 78-eto (49,36%), zatim bjeloočnica 44-ero (27,84%), te bjeloočnica i rožnica skupa 36-ero (22,78%) (Tablica 3.).

Komplikacije očne traume pojavljuju se u 38,58% slučajeva. Najčešće komplikacije su ablacija retine 33-oje (22,88%), endoftalmitis 17-ero (10,75%), te glaukom 6-ero (3,79%) i evisceracija 5-ero (3,16%) (Tablica 4.).

Intraokularno strano tijelo nađeno je u 64-ero (40,50%) pacijenata. U 78,1% slučajeva se nalazi u stražnjem segmentu, dok u prednjem nalazimo samo 21,9%.

Vidna oština nakon ozljede smanjila se ispod 6/30 u 60,75% slučajeva dok je ostala viša od 6/30 (37,97%). Podatak o odlaznoj vidnoj oštini ostao je nepoznat u 2 slučaja (1,28%) (Tablica 5.).

Vitrektomija je bila indicirana i obavljena u 47,09% slučajeva.

Od svih pacijenata liječenih u KBC Zagreb, 61 (39,35%) su iz Zagreba, a čak 94-ero (60,64%) dolazi iz drugih krajeva Hrvatske.

Tablica 2. Uzroci očnih ozljeda

Zakucavanje s čekićem	37 (23.8%)
Razbijanje stakla	9 (5,80%)
Osobađanje materijala pod pritiskom	21 (13,54%)
Piljevina	10 (6,45%)
Košnja trave	7 (4,54%)
Strojevi	25 (16,12%)
Tupa povreda	19 (12,25%)
Oštri predmeti, nož, škare, igla	25 (16,1%)
Nepoznato	2 (1,29%)

Tablica 3. Zone ozljede oka

Rožnica/cornea	78 (49,36%)
Bjeloočnica/sclera	44 (27,84%)
Skupa rožnica i bjeloočnica)/both (corneaandsclera	36 (22,78%)



Tablica 4. Komplikacije očne traume

Endoftalmitis/endophthalmitis	17 (10,75%)
Ablacija retine/retinaldetachment	33 (20,88%)
Glaukom/glaucoma	6 (3,79%)

Tablica 5. Vidna oštrina

Jednako ili lošije od/equalandworsethan 6/30	90 (60,75%)
Više od/betterthan 6/30	60 (37,97%)
Nepoznato/ unknown	2

## 10. Zaključak

Oko je vrlo osjetljiv, važan i nezamjenjiv organ, zbog čega sve ozljede moraju biti prepoznate i pravilno obrađene. Ozljede oka mogu prouzročiti razni strani predmeti, kemikalije ili udarci u oko. Simptomi uključuju bol, crvenilo, krvarenje, porezotine, osjetljivost na svjetlo, naticanje ili modricu oko oka. Najvažnije je ne paničariti i ne dirati oko golim prstima te potražiti liječničku pomoć. Ozbiljna ozljeda oka nije uvijek i očita. Odgoda medicinske pomoći može uzrokovati pogoršanje ozljede ili rezultirati trajnim oštećenjem vida ili čak sljepoćom.

Zaključci proizašli iz rezultata, a vezani su za uzroke, komplikacije i zone ozljeda, pridonose nam boljem rješenju nesuglasja unutar struke. Važni su za samu prevenciju očnih ozljeda, te ističu potrebu za prilagođavanje klasificiranja i prijave očnih ozljeda, što se mora uskladiti s razvojnim svijetom, novim nacionalnim protokolima o očnoj traumi, koja je kod nas još i danas nepotpuno definirana.

## 11. Literatura:

1. Cerovski B. (2012). Bolesti vidnog živca; Traumatska optička neuropatija, Oftalmologija, Zagreb: Medicinska naklada 2012; 181
  2. Čupak K., Gabrić N., Cerovski B. (2004). Oftalmologija, Nakladni zavod Globus
  3. Delić D. (2013). Ozljede oka, Zagreb:  
<http://www.medicina.hr/clanci/glaukom.htm>
  4. Jukić T. (2012). Ozljeda oka, Oftalmologija, Zagreb: Medicinska naklada; 211
  5. Krmpotić-Nematić J. (1990). Anatomija čovjeka, Zagreb: Medicinska naklada; 530-545.
  6. Muškardin D. (2013). Ablacija retine, Moj doktor, Zagreb:  
<http://www.mojdoktor.hr/article.php?id=3139&naziv=ablacija-retine-odignuce-mreznice>
  7. PoplošenOrlovac D. (2012). Ozljede oka na radnom mjestu, Zagreb: Hrvatski zavod za zaštitu zdravlja i sigurnost na radu; 327-339
  8. Stiglmayer N., Juri J. (2012). Orbita; Trauma orbite, Oftalmologija, Zagreb: Medicinska naklada 2012; 63,64
  9. Stiglmayer N. (2012). Vjeđe; Ozljede vjeđa, Oftalmologija, Zagreb: Medicinska naklada 2012; 77
  10. Šikić J. (2003). Oftalmologija, Udžbenik za studente medicine, Zagreb;
  11. Wikipedija, Slobodna enciklopedija  
[http://hr.wikipedia.org/wiki/Ljudsko\\_oko](http://hr.wikipedia.org/wiki/Ljudsko_oko)
- Slika 1. Uvećan shematski presjek kroz očnu jabučicu. Prema: Keros, Pečina, Ivančić – Košuta (1990). Osjetila; Temelji anatomije čovjeka, Zagreb: Medicinska biblioteka; 148
  - Tablica 1. BETT ( Birmingham Eye Trauma Terminology) klasifikacija očnih ozljeda. Prema: Jukić T. (2012). Ozljede oka; Oftalmologija, Zagreb: Medicinska naklada 2012; 211

## 11. Životopis

Rođen sam 11.3.1990. godine u Rijeci. Nakon završene osnovne škole (OŠ Zrinskih i Frankopana) u Otočcu, upisao sam opću gimnaziju također u Otočcu, te nakon završene druge godine prebacujem se u IX gimnaziju u Zagrebu zbog košarke, te postajem član juniorske ekipe Cedevite. Maturirao sam s odličnim uspjehom. Studij medicine upisujem 2008. godine na Medicinskom fakultetu u Zagrebu. Upisom fakulteta pridružujem se sportskoj udruzi (SportMef). Od 2011. godine član sam Sveučilišne košarkaške reprezentacije, a od 2012. voditelj košarkaške sekcije na Medicinskom fakultetu. 2014. godine dobivam Dekanovu nagradu za projekt 162 stube (tradicionalna utrka Medicinskog fakulteta za promociju zdravog života i prevenciju kardiovaskularnih bolesti).

Izvršno se služim engleskim jezikom i poznajem osnove rada na računalu.