

Prijelomi klavikule u djece

Matković, Nikša

Master's thesis / Diplomski rad

2014

Degree Grantor / Ustanova koja je dodijelila akademski / stručni stupanj: **University of Zagreb, School of Medicine / Sveučilište u Zagrebu, Medicinski fakultet**

Permanent link / Trajna poveznica: <https://um.nsk.hr/um:nbn:hr:105:339576>

Rights / Prava: [In copyright](#)/[Zaštićeno autorskim pravom.](#)

Download date / Datum preuzimanja: **2024-07-06**



Repository / Repozitorij:

[Dr Med - University of Zagreb School of Medicine Digital Repository](#)



**SVEUČILIŠTE U ZAGREBU
MEDICINSKI FAKULTET**

Nikša Matković

Prijelomi klavikule u djece

DIPLOMSKI RAD



Zagreb, 2014.

Ovaj diplomski rad izrađen je u Kliničkom bolničkom centru Rebro na zavodu za dječju kirurgiju pod vodstvom docenta Anka Antabaka i predan je na ocjenu u akademskoj godini 2013./2014.

SADRŽAJ

1.	SAŽETAK	
2.	SUMMARY	
3.	UVOD.....	1
4.	FRAKTURE SREDNJE TREĆINE.....	3
4.1.	Mehanizam ozljede.....	4
4.2.	Znakovi i simptomi.....	4
4.3.	Radiografska evaluacija.....	5
4.4.	Liječenje.....	5
4.4.1.	Neoperativno liječenje.....	6
4.4.2.	Operacijska tehnika kirurškog liječenja.....	7
4.5.	Komplikacije.....	8
5.	FRAKTURE LATERALNE TREĆINE.....	10
5.1.	Mehanizam ozljede.....	11
5.2.	Simptomi i znaci.....	11
5.3.	Radiografska evaluacija.....	11
5.4.	Liječenje.....	12
5.5.	Komplikacije.....	13
5.6.	Akromioklavikularna separacija.....	13
5.7.	Komplikacije akromioklavikularne separacije	13
6.	FRAKTURE MEDIJALNE TREĆINE.....	13
6.1.	Mehanizam ozljede.....	14
6.2.	Simptomi i znaci.....	14

6.3.	Radiografska evaluacija.....	14
6.4.	Liječenje.....	15
6.5.	Sternoklavikularna dislokacija.....	15
7.	BOLESNICI I METODE.....	17
8.	REZULTATI.....	18
8.1.	Spol i dob.....	18
8.2.	Rendgenski nalaz.....	19
8.3.	Lokacija i uzrok.....	20
8.4.	Pridružene ozljede.....	23
8.5.	Rendgensko snimanje.....	25
8.6.	Trajanje imobilizacije i poštede od sporta.....	25
9.	RASPRAVA.....	27
10.	ZAKLJUČAK.....	29
11.	LITERATURA.....	30

SAŽETAK

Prijelomi klavikule u djece

Nikša Matković

Klavikula je jedina duga cjevasta kost u tijelu položena horizontalno i predstavlja pričvršnicu ramenog obruča za sternum. Kao takva, podložna je silama kompresije prenesenima s ruke i ramena i sili direktnog udara, te je jedna od kostiju koje se u djece najčešće lome. Dijagnostički postupci koje koristimo su fizikalni pregled i rendgensko snimanje. Prijelom medijalne trećine je teško vidljiv na uobičajenom rendgenogramu, pa su potrebne posebne projekcije, ponekad čak i kompjuterizirana tomografija. Dječji organizam je osjetljiviji na zračenje od odraslog, te se količina zračenja mora svesti na potrebni minimum. Dječja klavikula, u usporedbi s odraslom, ima puno veću sposobnost cijeljenja, te se u većini slučajeva može liječiti konzervativno. Najčešći su prijelomi srednje trećine. Prijelomi lateralne i medijalne trećine su zapravo odvajanja kompakte od periosta, iz kojeg se može regenerirati cijela prelomljena trećina. Prijelomi se konzervativno liječe postavljanjem imobilizacije osmicom ili Desault-ovim zavojem. Uvijek se operativno liječe prijelomi s pridruženom ozljedom brahijalne arterije ili vene, brahijalnog pleksusa ili apeksa pleure, prijelomi s rotacijom ulomka za 90°, sa pseudodislokacijom akromioklavikularnog zgloba. Nakon otvorene repozicije, ulomci se fiksiraju Kirschnerovom žicom ili pločicom i vijcima. Iz baze podataka Kliničkog bolničkog centra Rebro napravljena je statistika prijeloma klavikule u 128-ero djece, s usredotočenošću na aktivnost koju su djeca obavljala tijekom zadobivanja prijeloma i mjestu na kojem se ta ozljeda dogodila. Djeca su najviše ozljeđivana kod kuće, zatim na ulici ili cesti, pa na rekreacijskom mjestu, a najmanje u školi ili vrtiću. Ambulantno je liječeno 106 (82.8%) djece i prosječno su rendgenski snimani 1,5 puta kroz period od prosječno 2,3 tjedna. Operativno liječeni pacijenti su pored intraoperativne dijaskopije prosječno snimani konvencionalnom radiografijom 3,2 puta.

Ključne riječi: prijelom, klavikula, dijete, uzrok, mjesto

SUMMARY

Clavicular fractures in children

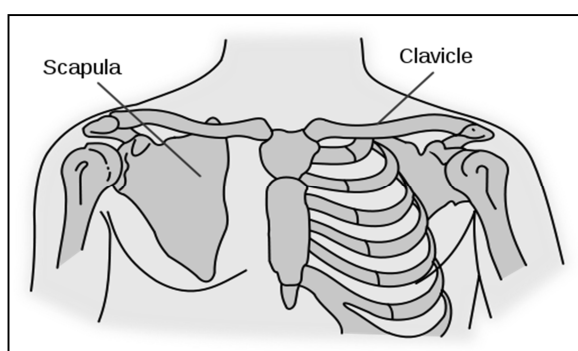
Nikša Matković

Clavicle is the only long hollow bone positioned horizontally and represents the attachment of the shoulder girdle to the sternum. As so, it is submissive to the compression forces transmitted from the hand and shoulder and to direct hit forces, and is one of the most frequent fractured bones in children. Diagnostic procedures used for those fractures are physical examination and x-ray. Medial third fracture is hardly visible on the usual x-ray, therefore additional projections are needed, sometimes even computed tomography. A child's organism is more susceptible to radiation than the grown up's, and the radiation quantity must be brought to a minimum. Children's clavicle, compared to the adult's, has a lot bigger healing potential, and can be treated conservatively in most cases. The most frequent are the mid-third fractures. Lateral and medial third fractures are actually separation of compact bone from the periost, from which the whole fractured third can be regenerated. Conservative treatment includes the figure of eight and Desault bandage. Operative treatment is preserved for the fractures with associated injury of brachial artery or vein, brachial plexus or pleural apex, fragment rotation by 90°, with acromioclavicular pseudodislocation. Open reposition is fixated with Kirschner wire or a plate. Clavicle fractures statistics for 128 children are made from Klinički bolnički centar Rebro database, with focus on the activity children were practicing when the injury occurred and on the site at which the injury happened. The most frequent site of injury was at home, then the road and street, then the recreational place, and the least at school or in kindergarten. Of all children 106 (82.8%) had ambulant treatment and were filmed by x-ray 1,5 times in average, during an average period of 2,3 weeks. The children who received operative treatment beside intraoperative diascopy were filmed by x-ray 3,2 times in average.

Key words: fracture, clavicle, child, cause, location

3. UVOD

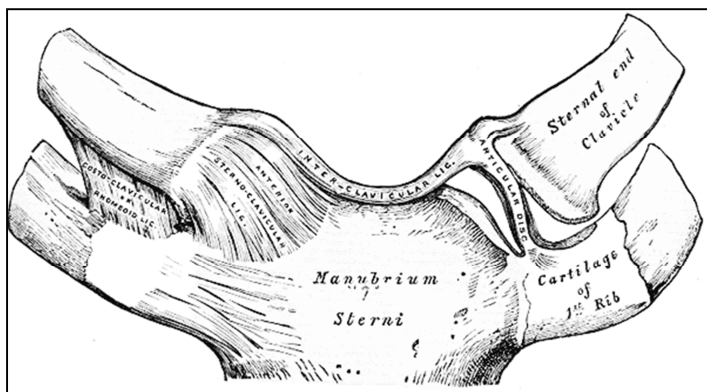
Klavikula pripada skupini dugih cjevastih kostiju i jedina je u tijelu položena horizontalno (Slika 1.). Proteže se od manubrija sternuma do akromiona skapule, služi kao jedina koštana pričvrsnica ramenog pojasa za trup i drži rame udaljeno od sternuma (1). U medijalne dvije trećine kost je konveksna, a u lateralnoj konkavna. S lateralne trećine polaze trapezius i deltoidni mišić, sternokleidomastoideus iznad medijalne trećine, a ispod njega veliki pektoralni mišić. Subklavijski mišić polazi s donjeg klavikularnog žlijeba. Klavikula cijelom svojom dužinom prolazi potkožno, te prilikom frakture postoji mogućnost penetracije kože.



Slika 1. Anatomski smještaj klavikule

Klavikula je prva fetalna kost po osifikaciji (2). Glavni centar osificira još prije rođenja. Nakon formacije, na oba kraja nastaju hrskavična područja rasta, te osifikacija potječe iz dva zasebna centra koji se na poslijetku spoje. Zbog toga, ozljedom lateralne ili medijalne klavikule, može doći do prestanka rasta kosti. To, međutim, ne uzrokuje nikakve funkcionalne manjkove. Sekundarni osifikacijski centar se stvara između 15-te i 18-te godine života. Medijalni dio nastaje membranoznom osifikacijom. Pretežiti dio rasta u duljinu se zbiva u medijalnoj hrskavičnoj ploči rasta, ta se epifiza stapa s tijelom klavikule do 25-e godine i tada prestaje rast klavikule u dužinu. Postoji i lateralna klavikularna epifiza koja je vrlo tanka i stoga teško vidljiva na radiogramu (3).

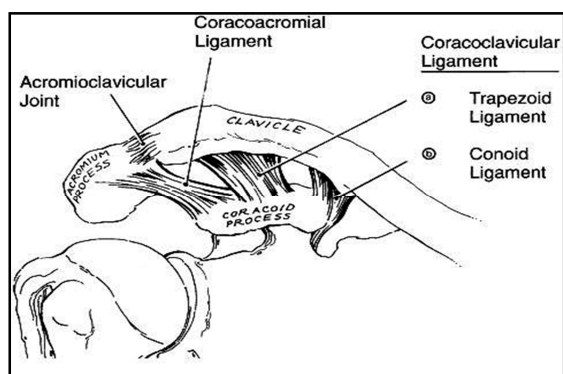
Klavikula je sa sternumom uzglobljena preko fibrokartilaginogznog diska, koji zglobnu šupljinu čini bilobularnom (4). Zglob okružuju debeli snopovi fibroznog tkiva, koje obavija medijalni kraj i veže klavikulu za sternum i prvo rebro (5). Epifiza je čvrsto vezana za sternum sternoklavikularnim i interklavikularnim ligamentima, a periost medijalne metafize kostoklavikularnim ligamentima za prvo rebro (6) (Slika 2.).



Slika 2. Sternoklavikularni zglob

Akromioklavikularni zglob je sinovijalni zglob (Slika 3.). Gledano sprijeda, tijela mogu biti uzglobljena gotovo vertikalno, tj. medijalno nadolje. Između obično postoji fibrokartilaginozni disk, koji može bit cijel ili parcijalan. Zglob je omotan tankom kapsulom koju pojačavaju gornji i donji akromioklavikularni ligamenti i slabiji prednji i stražnji akromioklavikularni ligamenti.

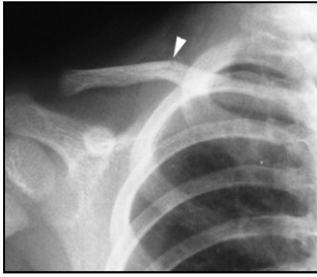
Korakoklavikularni ligament je vrlo čvrst, polazi s donje lateralne površine klavikule i veže se na bazu korakoidnog nastavka skapule. Sastoji se od konoidnog i trapezoidnog ligamenta. Konoidni je oblika stožca sa vrhom pričvršćenim na posteromedijalnu stranu baze korakoidnog nastavka, a bazom na konoidni tuberkul na posteroinferiornjoj površini lateralne trećine klavikule. Trapezoidni ligament polazi lateralnije i više anteriorno sa korakoidnog nastavka i leži ispod tetive malog pektoralnog mišića. Korakoklavikularni kompleks ligamenata služi kao glavni suspenzorni ligament gornjeg ekstremiteta (7).



Slika 3. Akromioklavikularni zglob

Frakture klavikule u djece su među najučestalijim, ali i najmanje opasnim frakturama. Mnoge su klinički neprimjetne i stoga se zamijete tek nekoliko tjedana kasnije, nakon formiranja kalusa. Razlikujemo frakture lateralne (5%), srednje (>90%) i medijalne (3%) trećine. Budući da drži rame udaljeno od sternuma, klavikula je stalno izložena silama koje je mogu savinuti ili slomiti. U odraslih

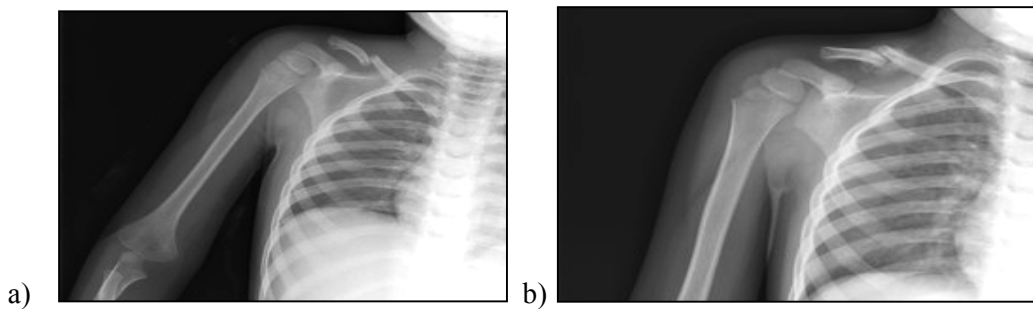
je klavikula kruta pa se lomi, a u djece je elastičnija pa se može značajno savinuti prije nego pukne. To rezultira plastičnim savijanjem u luk ili frakturom tipa zelene grančice (Slika 4.).



Slika 4. Fratura srednje trećine klavikule po tipu zele grančice, dječak star pet godina.

Sile savijanja uzrokuju hemicirkumferencijalnu frakturu korteksa, sa kidanjem istostranog periosta, dok suprotnostrani ostaju netaknuti. Do 6 godina starosti znatno su učestalije frakture tipa zelene grančice, dok se nakon te dobi češće pojavljuju i potpune frakture s kompletnom dislokacijom. U rijetkim slučajevima fraktura može biti multifragmentarna, ali ni to ne predstavlja indicaciju za unutarnju fiksaciju. Ukoliko fragment penetrira kožu, kirurško uklanjanje je potrebno. Stres-frakture se rijetko viđaju.

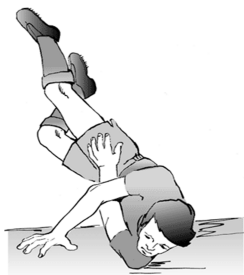4. FRAKTURE SREDNJE TREĆINE



Slika 5 a,b. Fraktura srednje trećine klavikule uz tipičan pomak ulomaka u sedmogodišnjeg dječaka. (a) rendgeogram na dan ozljede, i (b) nakon dva tjedna liječenja imobilizacijom, vidljivo zamućenje periostalnim kalusom na mjestu frakture.

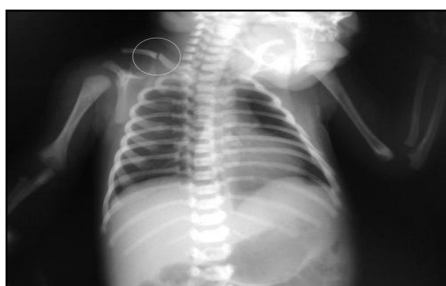Frakture srednje trećine (Slika 5.) daleko su najučestalije i čine više od 90 % svih ozljeda klavikule u djece. Pri greenstick frakturi (50%) angulacija je najčešće prema naprijed, a kod potpune frakture nastaje dislokacija tako da sternokleidomastoideus vuče proksimalni ulomak prema gore i natrag, a veliki pektoralni mišić vuče distalni ulomak dole i naprijed. Ulomci mogu oštetiti podležeci neurovaskularni splet ili pleuru.

4.1. Mehanizam ozljede



Slika 6. Pad na rame

Srednji dio se može ozlijediti direktnim (Slika 6.) i indirektnim mehanizmom. Direktna ozljeda je rezultat udarca ili penetrirajuće traume. Indirektna obično nastaje pri padu na ispruženu ruku ili rame, kad se longitudinalna sila prenese s ramenog pojasa na klavikulu i sternum (1). Ozljeda također može nastati pri porodu (Slika 7.). Učestalije su kod poroda zadkom nego glavom i kod teške novorođenčadi te distocije (8), a incidencija se procjenjuje na 2 do 7 na 1000 živorođenih (9). Češće se nalaze na desnoj strani. Ozljeda nastaje kad se novorođenče potisne kroz uski porođajni kanal i tim se komprimiraju oba ramena prema središnjoj liniji (10). U 5% dolazi i do pareze brahijalnog pleksusa (9). Porođajne frakture klavikule moramo razlikovati od ozljede brahijalnog pleksusa, separacije proksimalne epifize humerusa, frakture humerusa i dislokacije ramena. Za razlikovanje porođajne frakture od ozljede pleksusa moramo slijediti tok klavikule da bi ustanovili kontinuitet, vidjeti da li je rame u položaju najmanje bolnosti i u kojem opsegu je moguć pasivni pokret.



Slika 7. Porođajna fraktura klavikule

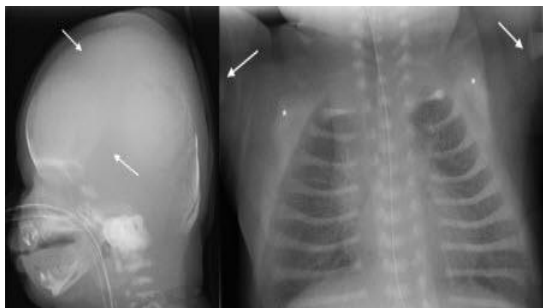
4.2. Znakovi i simptomi

Većina djece sa frakturom klavikule ima bol, deformitet i otok. Ekhimoze mogu biti prisutne, krepitacije na mjestu frakture također. Angulacija i preklapanje mogu biti očiti, ali djeca sa frakturom zelene grančice ne moraju imati vidljivu deformaciju. Mjesto frakture može postati osjetljivo, a otok se ne mora vidjeti sve do formacije kalusa (tjedan do dva nakon ozljede). Pri pomaku ulomaka

medijalni je obično povučen sternokleidomastoidnim mišićem i podignut, a lateralni je povučen prema dole težinom ramena. Treba pomno provesti neurovaskularni pregled zbog blizine žila i živaca.

4.3. Radiografska evaluacija

Većinu fraktura lako se identificira na rendgenogramu. Evaluacija zahtijeva antero-posteriorni radiogram, koji je fokusiran na medijalnu trećinu i snimljen sa pola jačine snopa potrebne za standardnu snimku ramena. Snimkom trebaju biti obuhvaćeni i sternoklavikularni i akromioklavikularni zglobovi, ostatak ramenog obruča, te gornja plućna polja. Zakretanje zrake za 20° do 60° kranijalno omogućava smanjenje interferencije struktura toraksa. Frakture tipa zelene grančice mogu se dijagnosticirati usporedbom radiograma ozlijeđenog ramena sa neozlijeđenom stranom u istim projekcijama. Plastično savijanje (11) i greenstick frakture s minimalnim pomakom mogu u početku biti dijagnosticirane na osnovu kliničkog nalaza, a tek kasnije, formiranjem subperiostalne kosti ozlijeđenog dijela, potvrđene rendgenom. Također se možemo koristiti ultrazvukom, da bismo potvrdili sumnju na greenstick frakturu s minimalnim pomakom, koja ne može biti otkrivena fizikalnim pregledom. Dvije razvojne abnormalnosti moramo razlikovati od frakture klavikule, a to su prirodna pseudoartroza klavikule i kleidokranijalna disostoza. Prirodna pseudoartroza klavikule je bezbolno stanje koje se pojavljuje na centralnoj trećini desne klavikule. Iznad se može vidjeti grba, a ispod grbe klavikula može biti mobilna. Kleidokranijalna disostoza (Slika 8.) je nasljedna bolest spljoštenih kostiju (npr. zdjelica, lubanja), pri kojoj dijete može imati bezbolnu djelomičnu ili potpunu odsutnost distalnog dijela klavikule. Djeca su značajno osjetljivija na radijaciju od odraslih, imaju dulji očekivani životni vijek i time veću šansu za ekspresiju radijacijske štete. Zbog toga je osobito kod djece važno izbjeći sva snimanja koja nisu prijeko potrebna.



Slika 8. Prikaz lubanje i toraksa djeteta s kleidokranijalnom displazijom. Klavikule su gotovo u potpunosti odsutne.

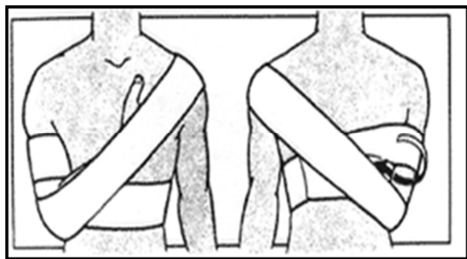
4.4. Liječenje

Klavikula u dječjoj dobi ima tako veliki biološki potencijal cijeljenja i pregradnje zaostalih deformacija, da gotovo svi prijelomi cijele bez osobitih problema. Svrha je liječenja omogućiti


stabilnost klavikule uz tek minimalno pomicanje ulomaka kosti, a to se gotovo u pravilu može postići neoperativnim liječenjem.

4.4.1. Neoperativno liječenje

Odabir načina liječenja prvenstveno ovisi o životnoj dobi. Kod novorođenčeta pažljivo postupanje s njim, da bi se umanjila bol, može biti dostatno. Ako su pokreti bolni, može se primijeniti imobilizacija ramena osmicom ili Velpau-ovim zavojem, no kod novorođenčeta se može ruka fiksirati za trup i flasterima, a i to je potrebno samo ako ono plače ili ima pseudoparalizu brahijalnog pleksusa. Osmica može ometati neurocirkulatorni snop u aksili stoga se osjet i cirkulacija ruke moraju kontrolirati. Djeci do 12-e godine sa frakturom zelene grančice ili frakturom bez pomaka možemo staviti mitelu (Slika 9.). Kod frakture s pomakom bolje je primijeniti imobilizaciju osmicom (Slika 10.).



Slika 9. Imobilizacija ruke mitelom

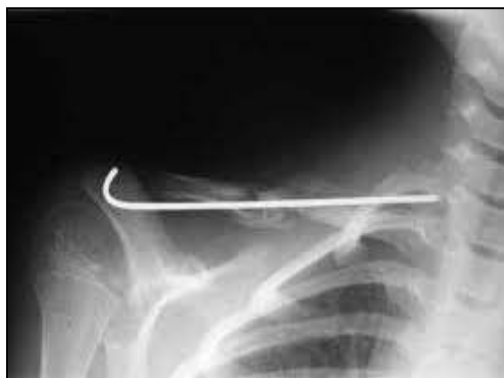

Slika 10. Imobilizacija ramena osmicom

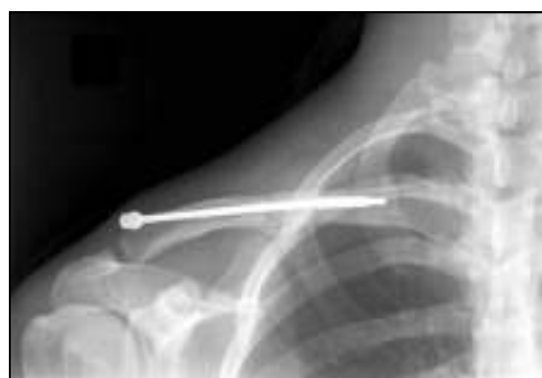Tada dijete nije potrebno izlagati dodatnom zračenju jer imobilizaciju i onako stavljamo za to da ublaži bol. Trajanje imobilizacije varira ovisno o dobi: 1 tjedan u novorođenčeta, 2 tjedna u mlađeg djeteta, 3 do 4 tjedna u starijeg djeteta. Bol opada kad se fraktura počne koštano konsolidirati. Konsolidaciju možemo evaluirati fizikalnim pregledom palpabilnog, sve više bezbolnog kalusa i sve više normalizirane funkcije ramena. Kalus će nestati kroz 4 do 6 mjeseci. Pošteta od sporta bi trebala trajati sve dok opsezi pokreta obaju ramena ne budu simetrični. Ako pacijent nema simptoma i kalus se reorganizirao, daljnji kontrolni pregledi nisu potrebni. Kod postavljanja osmice, moramo biti sigurni da je radijalna arterija palpabilna i da ne postoje znakovi venske opstrukcije. Djeca imobilizirana osmicom mogu dobiti iritaciju kože, utrnulost, peckanje u prstima ili kompresiju aksilarne arterije. Ove pojave se mogu ukloniti tako da stave dlanove na bokove ili glavu. Djeca mogu također leći i rotirati prema van ruke u abduciranom položaju dok simptomi ne prestanu (1). Ako ovim manevrima ne uspijemo, osmica se mora više olabaviti. Apsolutne indikacije za otvorenu repoziciju i kiruršku fiksaciju su gotovo kompletno ograničene na sljedeće situacije: Pridružena ozljeda brahijalne arterije ili vene, brahijalnog pleksusa ili apeksa pleure, rotacija ulomka za 90°, tako da dođe okomito na površinu kože i čini rizik za perforaciju, pseudodislokacija akromioklavikularnog zgloba.

4.4.2. Operacijska tehnika kirurškog liječenja

Otvorena repozicija i fiksacija se izvodi pod općom anestezijom, dok pacijent leži ili je u polusjedećem položaju. Ipsilateralno rame je lagano podignuto podupiračem. Incizija se radi paralelno s klavikulom, ali kranijalnije od nje, kako bismo spriječili prirastanje ožiljka za kost. Skidanje periosta mora biti minimalno. U mlađe djece se intramedularno fiksira s K-žicom (Slika 11.) tako da se retrogradno probuši kroz frakturno mjesto lateralnog ulomka sve dok žica ne probije kožu. Žica se zatim povuče lateralno da se pomakne iz frakturnog područja. Zatim se klavikula reponira te se žicom buši medijalni fragment. Žica mora biti savinuta ili imati navoje da bi se spriječila migracija. Može se ukloniti nakon konsolidacije frakture, obično za 3 do 4 tjedna.

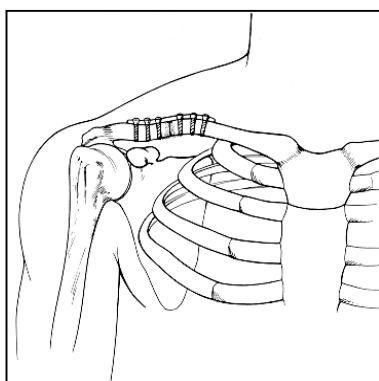


Slika 11. Prijelom liječen K- žicom



Slika 12. Prijelom srednje trećine liječen intramedularnim vijkom

Neki kirurzi preferiraju korištenje intramedularnih vijaka jer je manja mogućnost savijanja i pomicanja osteosintetskog materijala (Slika 12.). Fiksacija pločicom (Slika 13.) je prikladna za djecu starije dobi, odnosno kada je potrebna rigidna osteosinteza (neposredno prije kraja rasta i osifikacije epifiznih ploča).

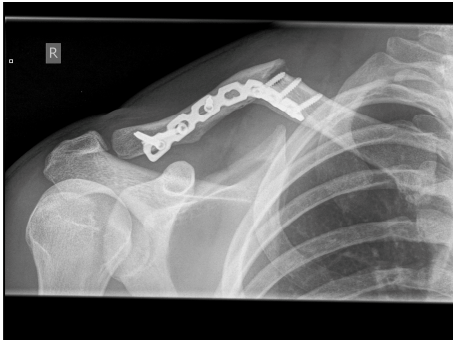


Slika 13. Prijelom srednje trećine liječen pločicom s vijcima

Najčešće se koriste u trećinu kruga zavinuta pločica ili mala kompresijska pločica. Bolje ju je postaviti frontalno jer je promjer klavikule veći od naprijed prema straga nego kranio-kaudalni promjer, pa se postiže bolja fiksacija vijaka. Tako postavljena pločica previše je vidljiva kod mršavih pacijenata, pa se u njih može staviti na kranijalnu plohu. Ova tehnika zahtijeva bušenje kosti borerom usmjerenim prema neurovaskularnom snopu (riskantno). Kada se popravljaju nesrastanje, potrebno je koristiti svježi autogeni koštani graft. Ruka se imobilizira mitelom, a dijete poštedi aktivnosti dok fraktura ne konsolidira.

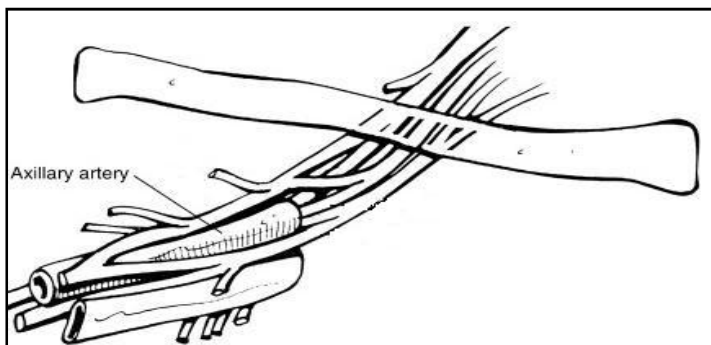
4.5. Komplikacije frakture klavikule

Komplikacije frakture srednje trećine klavikule su rijetke. Nesrastanje ulomaka (pseudoartroza) može biti posljedica refrakture, teške traume, neadekvatne imobilizacije, kirurške fiksacije ili otvorene frakture s ljuštenjem periosta i infekcijom (12) (Slika 16.).



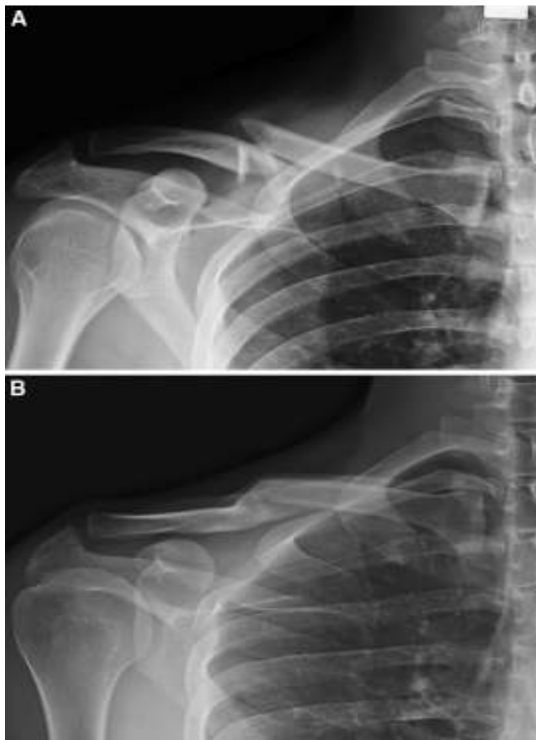
Slika 14. Pomak ulomaka nakon otvorene fiksacije

Simptomatsko nesrastanje treba liječiti otvorenom repozicijom i unutarnjom fiksacijom pločicom ili intramedularnim čavlom i autogenim koštanim graftom. Neurovaskularne komplikacije mogu nastati ako je snop komprimiran ispod klavikule za vrijeme traume (1), jer se velike žile i brahijalni plexus nalaze direktno iza i ispod srednje trećine klavikule (Slika 15.).



Slika 15. Tok neurovaskularnog spleta iza i ispod klavikule

Ako su ulomci dislocirani i komprimiraju podležeci neurovaskularni snop i ako se zatvorenom retrakcijom klavikule i imobilizacijom ne uspije riješiti kompresija, indicirana je eksploracija snopa sa fiksacijom klavikule. Ako fragmenti nisu ozbiljno pomaknuti i disfunkcija živaca je samo parcijalna, postupak može biti ekspektativan. Najučestaliji deformiteti nakon frakture klavikule su angulacija i preklapanje sa skraćanjem. Skraćenje nije povezano s problemima u funkciji i stoga ne zahtijeva liječenje. Angulacija i preklapanje mogu uzrokovati nastanak izbočine na mjestu frakture. Većina loše sraslih klavikula u djece do 8 do 10 godina starosti se remodelira rastom (Slika 16.), ali kod adolescenata, posebno adolescentica, značajan deformitet nije prihvatljiv jer je potencijal remodeliranja smanjen.

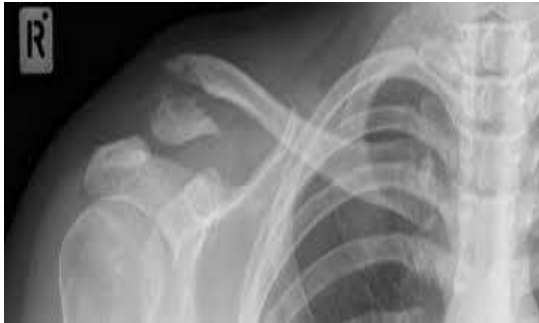

Slika 16.

A) Rendgenogram snimljen na dan loma,
B) Snimka godinu dana nakon prijeloma

Za smanjenje izbočine, u rijetkim slučajevima, može biti potrebna korektivna osteotomija, no to znači da će grba biti zamijenjena operacijskim ožiljkom koji je također kozmetički defekt. Fiksacija kosti pomaže cijeljenju mekih tkiva ako je fraktura nestabilna. Ako postoji velika angulacija ili preklapanje koje ugrožava kožu, mora se učiniti repozicija i imobilizacija, ili otvorena fiksacija ako prethodni postupak ne uspije. Najčešće se radi o prijelomima kada je skraćenje ulomaka dva centimetra i više, tako da se neki autori kod takvih prijeloma u starije djece odmah odlučuju na operativno liječenje. Osobito u sportski aktivne djece. U rijetkim slučajevima politraume, klavikula se mora stabilizirati kako bi se poboljšala respiratorna funkcija i mogućnost hoda sa štakama.

5. FRAKTURE LATERALNE TREĆINE

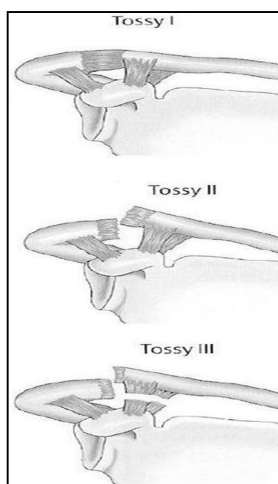


Slika 17. Fraktura lateralne trećine klavikule

Anatomske karakteristike lateralnog dijela klavikule kod djece i odraslih se razlikuju. Ozljeda koja kod odraslih uzrokuje akromioklavikularnu separaciju u djeteta će mnogo vjerojatnije uzrokovati separaciju distalne klavikularne epifize (13-17) (Slika 17.). Distalna klavikularna epifiza je stabilizirana za akromion akromioklavikularnim ligamentima, dok korakoklavikularni kompleks u djeteta veže periost mnogo više nego kost. Trauma će u djece uzrokovati odvajanje periosta dok će korakoklavikularni ligamenti ostati netaknuti. Ogoljela distalna metafiza će se odvojiti kranijalno dok će epifiza i periost ostati u ležištu. Nova kost, daklem, nastaje na području periosta i epifize, a dislocirana metafiza će se vremenom resorbirati (13, 18). Frakture distalne klavikule cijele obilnim formiranjem kalusa. Kad se klavikula odigne od periosta, preostali periostalni tubus brzo formira novu kost (7 do 10 dana) koja se spaja s proksimalnim dijelom klavikule, tako duplicirajući klavikulu (3 do 4 tjedna). Već za 10 do 14 dana na rendgenogramu se može vidjeti oblak nove kosti, a za 21 dan se fragmenti obično već ujedine. Za 12 tjedana fraktura je zacijelila. Preostali distalni originalni dio se postupno resorbira u mlađih od 13 do 18 godina (u roku 12 mjeseci). Kod odraslih je veća vjerojatnost da će korakoklavikularni i akromioklavikularni ligamenti puknuti prije nego se periost odvoji. Tvrdi otok u području frakture koji raste u volumenu a opada u bolnosti kroz 10 do 14 dana, označava formiranje kalusa i znak je cijeljenja. Mekani rastući otok kod kojeg se bol povećava, simbolizira ozljedu ligamentarnih struktura. Dijagnoza ozljede ligamenata bi trebala biti postavljena u roku od bar 2 tjedna, jer se tada još može izvršiti rekonstrukcija. Međutim, i kod odraslih postoji mogućnost frakture lateralne trećine, te postoji podjela na 3 stupnja, od kojih se drugi A i B liječe operativno. U tipu 1 nema pomaka jer frakturu drže očuvani ligamenti. U tipu 2 pomak prema kranijalno je prisutan, a mogu i ligamenti biti puknuti, a u tipu 3 je fraktura intraartikularna.

5.1. Mehanizam ozljede

Ozljede lateralne trećine klavikule u djece obično su rezultat direktnog udarca u lateralni dio ramena. Frakture lateralne klavikule mogu biti epifizne ili metafizne. Na rentgenogramu se epifizne frakture mogu zamijeniti s akromioklavikularnom separacijom jer je klavikula također dislocirana iznad akromiona. Prave akromioklavikularne dislokacije su rijetke u djece (15). Nastaju udarcem prema dole na lateralni aspekt ramena. Klasificiraju se podjelom po Tossy-ju (Slika 18.) u tri stupnja. I stupanj je istegnuće i kontuzija akromioklavikularnih ligamenata, bez klinički ili rendgenski vidljivih deformacija. II stupanj simboliziraj bol, otok, deformitet, na rendgenu se vidi pomak klavikule do polovine promjera akromioklavikularnog zgloba i parcijalno su prekinuti korakoklavikularni ligamenti. III stupanj znači kompletno prekinute korakoklavikularne ligamente uz pomak veći od polovine promjera akromioklavikularnog zgloba. Prva dva stupnja se liječe poštedom od sporta, a treći otvorenom rekonstrukcijom ligamenata. Na ozljedu lateralne klavikule se mora posumnjati kada dijete padne na vrh ramena i tuži se na bol u lateralnom dijelu klavikule.



Slika 18. Klasifikacija akromioklavikularne dislokacije

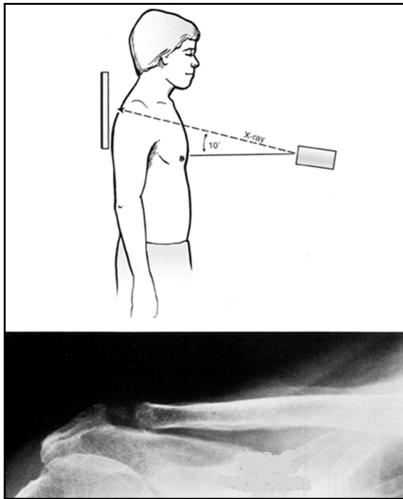
5.2. Simptomi i znaci

Pomak klavikule se može palpirati supkutano. U usporedbi sa suprotnom stranom klavikula može prominirati ili se rame činiti niže. Puknućem klavikule trapezius gubi svoje uporište i rame pada. Aktivni i pasivni pokreti u ramenu posebno fleksija prema naprijed i abdukcija su bolni. Može se pojaviti lokalni otok, a kasnije i ekhimoze.

5.3. Radiografska evaluacija

Akromioklavikularni zglob se najbolje evaluira na stojećim antero-posteriornim snimkama ramena, uključujući i drugu stranu zbog usporedbe. Distalna epifizealna fraktura se vidi kao

nadsvođenje akromiona od strane klavikule. Razlika naspram zdravog ramena se najbolje vidi primjenom stres testa prilikom kojeg pacijent u obje ruke drži teret od 3,5 do 4,5 kg, te se tako napravi rendgenska snimka. Ako fraktura nema pomaka, kasnije snimke će pokazati subperiostalnu formaciju nove kosti. Malen metafizni ulomak koji je pričvršćen za distalnu klavikularnu epifizu nam pomaže da postavimo dijagnozu Salter II tipa frakture. Salter I je radiografski identičan pravoj akromioklavikularnoj dislokaciji prije nego nastane sekundarna osifikacija lateralne epifize. Neki radiolozi radije rade snimke sa cefaličnim pomakom zrake nego test opterećenja. Pomakom zrake za 10° cefalično (Zanca projekcija), dobije se čistiji prikaz akromioklavikularnog zgloba jer se eliminiraju preklapajuće strukture (Slika 19.). Ukoliko nema odmaka klavikule od korakoida, ali je klavikula elevirana naspram suprotnoj, može se raditi o frakturi baze korakoida. Ukoliko nema osjetljivosti iznad klavikule, fraktura baze korakoida liječi se konzervativno.



Slika 19. Prikaz akromioklavikularnog zgloba s pomakom zrake za 10° cefalično

5.4. Liječenje

Liječenje fraktura lateralne klavikule je simptomatsko. Pokušavalo se kompresijom klavikule prema odvojenom periostu, međutim to je rezultiralo erozivnim lezijama kože iznad klavikule (19). Mitela se može primjeniti dok fraktura konsolidira, kroz 2 do 3 tjedna, kako bi umanjila bol. Kompletno remodeliranje traje nekoliko mjeseci. Rehabilitacija je rijetko potrebna i komplikacije su rijetke. Opisano je kirurško vraćanje ogoljele metafize u periostalnu cijev (14), međutim ono nije potrebno (15). U starije djece su opisane otvorena repozicija s popravkom periostalnog rukava i zatvorena repozicija s perkutanom fiksacijom.

5.5. Komplikacije

Komplikacije ove frakture su rijetke. Ako je proksimalni fragment jako visoko, može komprimirati kožu i uzrokovati leziju. Obilni kalus može uzrokovat nastanak kvрге, ali će se vremenom remodelirati. Distalna dupla klavikula je rijetko kirurški značajna (16).

5.6. Akromioklavikularna separacija

Prava akromioklavikularna separacija je primarno ozljeda odraslog kostura, pa bi se i trebala tretirati po smjernicama za odrasle. Kod starije djece se ozljeda ovog tipa može pojaviti, no većina akromioklavikularnih separacija u djece su pseudodislokacije pri kojima je klavikula dislocirana kroz dorzalni longitudinalni procjep u periosealnoj cijevi, te ligamenti ostaju pričvršćeni za periost. U prošlosti je zastupano operativno liječenje visokog stupnja separacije, ali nije dokazano da je operativno liječenje dugoročno učinkovitije od konzervativnog (20, 21). Svi stupnjevi se mogu liječiti mitelom dok bol ne počme popuštati, uz vježbe kretanja i snage dok se funkcija u potpunosti ne vrati. Kirurški bi trebalo liječiti mršave pacijente, pacijente koji obavljaju teški posao ili čiji posao zahtijeva 90 stupnjeva abdukcije i fleksije, spoštaše koji se koriste rukama za bacanje (22) i djecu stariju od 13 godina. Kod starije djece liječenje može zahtijevati perkutano uvođenje žica ili otvorenu repoziciju uz popravak ligamenata i fiksaciju klavikule za korakoid.

5.7. Komplikacije akromioklavikularne separacije

Separacije s jakim pomakom mogu prekinuti tetive i uzrokovati krvarenje. To može zahtijevati otvorenu repoziciju s unutarnjom fiksacijom i popravkom mekog tkiva. Kasna komplikacija može biti degenerativna promjena akromioklavikularnog zgloba koja ograničava funkciju i uzrokuje bol. Ako dođe do boli i lošeg kozmetskog izgleda, može se poduzeti zahvat ekscizije distalne klavikule s rekonstrukcijom korakoklavikularnih ligamenata, koji drže klaviklu deprimiranom.

6. FRAKTURE MEDIJALNE TREĆINE

Medijalna trećina klavikule je čvrsto vezana ligamentima za sternum (4). Kod ozljede koja bi kod odraslog uzrokovala sternoklavikularnu dislokaciju, u djece će obično nastati epifizealna separacija medijalne klavikule (23).

6.1. Mehanizam ozljede

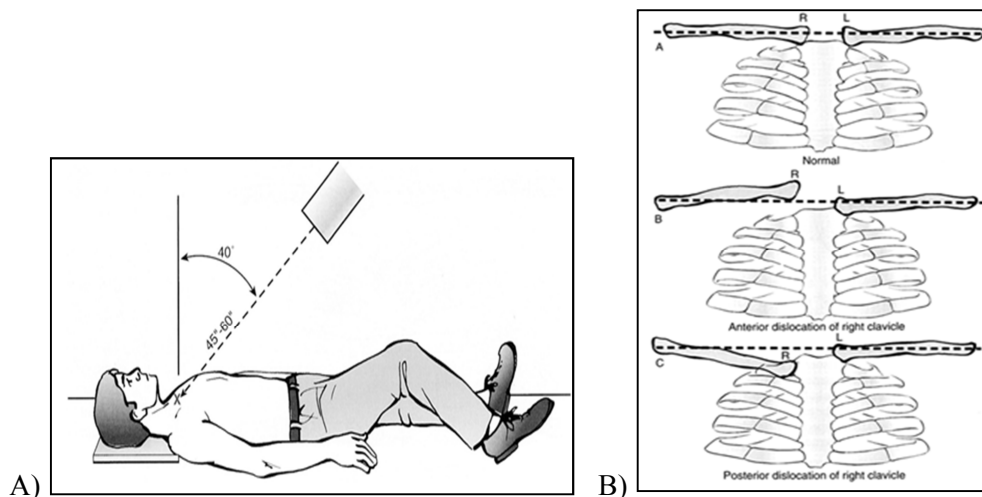
Ozljede medijalne klavikule su rijetke u djece (manje od 3% svih fraktura klavikule). Frakture na ovoj lokaciji su rezultat direktnog udarca u medijalni aspekt klavikule ili udarca u rameni obruč ili pada na ispruženu ruku tijekom kojeg sila pritišće klavikulu na kosti toraksa.

6.2. Simptomi i znaci

Mjesto frakture je osjetljivo i bolno. Ako je distalni ulomak dislociran prema naprijed, on će prominirati ispod kože, a ukoliko je potisnut prema natrag, disanje može postati plitko i lateralni ulomak čini stepenicu. Hematom može prekriti mjesto frakture i tako klinički nalikovati dislokaciji prema naprijed. Stoga je, pri najmanjoj sumnji na opstrukciju medijastinalnih struktura, potrebno napraviti aksijalnu kompjuteriziranu tomografiju i klavikulu reponirati manevrom trakecije po Rockwood-u (7).

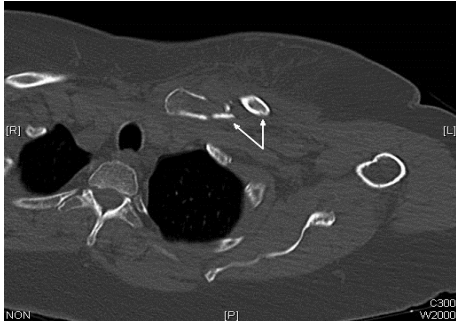6.3. Radiografska evaluacija

Medijalna klavikula može frakturirati na mjestu epifize ili metafize (4). Radiografska evaluacija je otežana preklapajućim rebrima i kralješcima. Malo je vjerojatno da će se dijagnoza postaviti rutinskim slikama sternuma, te su potrebne posebne projekcije. Za 40° kranijalno zakrenut radiogram po Rockwood-u s centriranjem na manubrij i politomografija mogu pomoći (Slika 20.).



Slika 20. A) Način snimanja po Rockwood-u, B) Shema različitih pomaka

Snimka se može napraviti i u projekciji po Hobb-u, kod koje zraka ide posteriorno-anteriorno, dok pacijent stoji pognut iznad rendgenskog filma koji je u horizontalnoj ravnini. Aksijalna kompjuterizirana tomografija daje najbolji uvid u frakturu medijalne klavikule (Slika 21.).



Slika 21. Prikaz frakture medijalne trećine kompjuteriziranom tomografijom

Sekundarni osifikacijski centar na medijalnom kraju klavikule se ne pojavljuje do 12-e godine i može ostati neujedinjen sve do 25 godina starosti, pa moramo i to uzeti u obzir. Fizikalni pregled je najisplativija metoda, a skupu slikovnu dijagnostiku treba ostaviti za slučaje koji klinički nisu očiti. Važna diferencijalna dijagnoza je prava sternoklavikularna dislokacija koja je vrlo rijetka u djece, međutim, medijalna epifiza je tako malena i kasno osificira, da je rentgenogram ovih dviju lezija gotovo identičan. Dijagnoza epifizne separacije mora se postaviti klinički, popraćena radiogramima koji pokazuju subperiostalno stvaranje kosti.

6.4. Liječenje

Nekomplicirane frakture liječe se mitelom ili osmicom dok fraktura ne konsolidira i bol popusti (obično tjedan dana). Fraktura s pomakom ulomka anteriorno može ostaviti vidljivu deformaciju koja se reorganizira u roku nekoliko mjeseci. U rijetkim slučajevima sa velikim posteriornim pomakom medijastinalne strukture ili velike žile iza klavikule mogu biti kompromitirane (4, 23). U tom slučaju je indiciran operativni zahvat dekompresije struktura. Implantate treba pažljivo pozicionirati jer pomak materijala može uzrokovati ozbiljne komplikacije (4). Razlika u duljini klavikula nakon cijeljena nije problematična.

6.5. Sternoklavikularna dislokacija

Mehanizam nastanka i prezentacija su slični onima kod separacije medijalne epifize. Liječenje je također slično. Akutna dislokacija liječi se imobilizacijom osmicom. Nakon što se imobilizacija ukloni zglob može biti sklon sublukaciji ili ponovnoj dislokaciji zbog ligamentarne nestabilnosti i interpozicije kapsule. Iz tih razloga imobilizacija se može ostaviti 4 do 6 tjedana koliko je potrebno ligamentima da zacijele. Posteriorska dislokacija je opasnija od anteriorne jer velike krvne žile prolaze direktno iza sternoklavikularnog zgloba, pa je potreban pažljiv neurovaskularni pregled. Zbog pritiska na traheju disanje može biti otežano. Ti simptomi se mogu brzo otkloniti repozicijom i imobilizacijom. Kod odsustva simptoma repozicija je opcionalna. U djeteta koje raste može se očekivati remodeliranje bez kroničnih posljedica. Osim standardnih procedura repozicije, zglob se može namjestiti manevrom trakcije preko sternoklavikularnog zgloba, koji je opisao Rockwood (7). Koristeći sterilnu hvataljku za

kirurške prekrivače da bi se uhvatila dislocirana kost, povlači se anteriorno, pazeći da se neurovaskularne strukture ne zahvate. Izvodi se pod lokalnom ili općom anestezijom. Za medijastinalne komplikacije potreban je otvoreni postupak. Incizija se radi iznad medijalnih 10cm klavikule da bi se izbjegao prednji kapsularni ligament. Zglobne površine se dovedu u položaj i pričvrste mekotkivnim elementima jer unutarnja fiksacija može dovesti do ozbiljnih komplikacija. Osmicom se potom imobilizira na 4 do 6 tjedana. Rezidualna subluksacija je prihvatljiva ukoliko je pomak prema naprijed, ali prema natrag nije prihvatljiva. Nediagnosticirane i neliječene dislokacije se liječe samo ako pacijent ima poteškoća. U tom slučaju kirurške opcije su rekonstrukcija fascijom latom ili tetivom subklavijskog mišića (24 – 26) ili resekcija medijalnog kraja klavikule McLaughlin (27), Pridie (28), Bateman (29), Milch (25)). Djeca imaju veliki remodelacijski potencijal i stoga operaciju ne treba planirati osim ako su simptomi stalni ili progresivni.

7. BOLESNICI I METODE

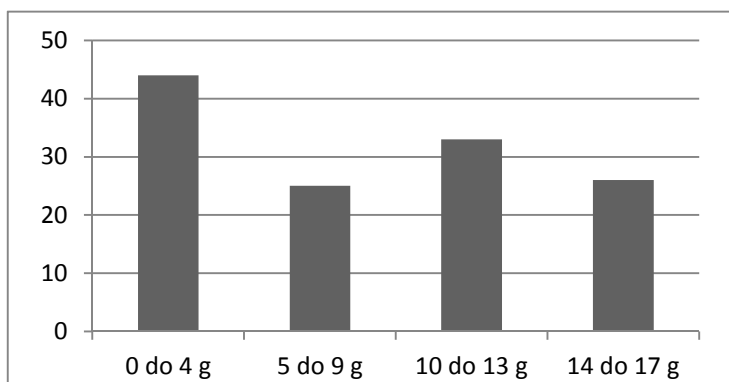
U ovu retrospektivnu studiju uključeno je 142 djece starosti do 18 godina života, liječenih od 31.12.2010. do 01.10.2013 na Kliničkom bolničkom centru Rebro, radi prijeloma ključne kosti. Podatci su prikupljeni iz arhivirane medicinske dokumentacije, povijesti bolesti i protokola ambulantnog i bolničkog liječenja. U računalu je priređena tablična datoteka, i za svakog ispitanika bilježeni su ovi podaci: Starost pri prijelomu, spol, strana prijeloma, trećina prelomljene klavikule, pomak ad latus, skraćenje, angulacija, akromioklavikularna dijastaza, impakcija ulomaka, uzrok ozljede, mjesto ozljede, pridružene ozljede, broj rendgenskih snimanja, broj intraoperativnih dijaskopija, jesu li liječeni ambulantno ili bolnički, broj tjedana trajanja imobilizacije, broj tjedana trajanja sportske neaktivnosti nakon skidanja imobilizacije, kod kirurški liječenih je li osteosinteza vršena pločicom ili žicom. Strana prijeloma, trećina prelomljene klavikule, pomak ad latus, skraćenje, angulacija, akromioklavikularna dijastaza i impakcija ulomaka očitani su iz nalaza rendgenskih snimki načinjenih tijekom prvog pregleda u Hitnoj službi. Kada je načinjena nova snimka u roku nekoliko dana a nova snimka je imala više podataka, taj je zapis uzet kao izvor. Kod refrakture, rendgenski nalaz nije uzet u analizu, budući da je pomak redovito bio manji nego pri početnoj snimci. U ovom radu angulacija isključuje postojanje skraćjenja i/ili ad latus pomaka, ali ne isključuje postojanje dijastaze akromioklavikularnog zgloba i/ili impakcije ulomaka. Podrazumijeva se da su ulomci, ukoliko su pomaknuti ad latus i/ili se mimoilaze, već sami po sebi u angulaciji, a samo angulacija znači da ulomci nisu ad latus pomaknuti. Samo impakcija ulomaka podrazumijeva da nema pomaka, već su ulomci samo nabijeni jedan u drugi. Kod djece s pridruženim ozljedama kao broj rendgenskih snimki uzet je samo broj snimki ključne kosti. Intraoperativna dijaskopija nije pribrojena broju rendgenskih snimki kod bolnički liječenih pacijenata, kao ni snimke klavikule kompjuteriziranom tomografijom. Uzrok i mjesto ozljede kodirani su pomoću MKB10 klasifikacije, a dobiveni kodovi su grupirani kako bi se dobile skupine dovoljno velike za analizu uzroka prijeloma, mjesta na kojem se dogodio prijelom, uzroka padova. Kao uzrok prijeloma navedeni su padovi, sudari u prometu i izravni udarci drugog čovjeka. Pridružene ozljede su također šifrirane po MKB10 klasifikaciji i grupirane u površinske ozljede, otvorene rane i frakture. Kao teže ozljede su opisane one koje su bolnički liječene, a kao lakše one koje su ambulantno liječene. Šifra W05.4 korištena je ovdje za dječja kolica a ne za invalidska kako stoji u klasifikaciji, a na neke šifre pridodana je kratica (t) koja označava tobogan. Od 142 djece, njih 14 radi nepotpune medicinske dokumentacije isključeno je iz statistike. Za statističku analizu korištene su funkcije i grafikoni iz računalnog programa za tabličnu pohranu i obradu podataka Excel-a 2007.

8. REZULTATI

8.1. Spol i dob

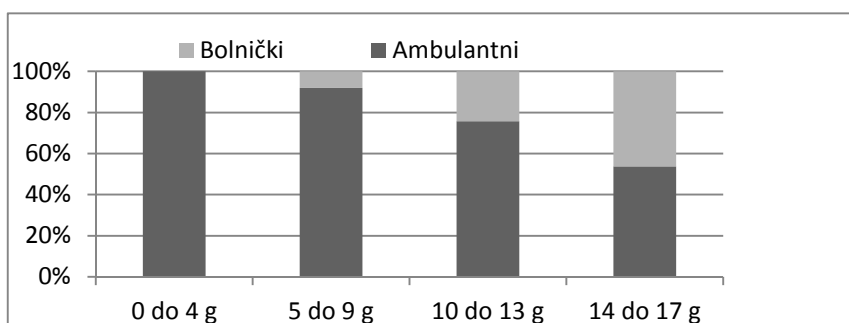
Od ukupno 128 djece, bilo je 80 dječaka (62.5%) i 48 djevojčica (37.5%). Ukupna prosječna starost bila je 8.3 godina, dječaka 9.7 godina, a djevojčica 5.9 godina. Razdioba pojavnosti prijeloma u četiri skupine životne dobi vidljiva je u grafikonu 1. Bolnički je liječeno 22 (17,2 %) djece (15 dječaka i 7 djevojčica) i 106 (82,8 %) djece ambulantno. Pojavnost ambulantnog i bolničkog liječenja prijeloma ključne kosti u skupini naše djece, u četiri dobne skupine prikazana je u grafikonu 2.

Grafikon 1: Pojavnost prijeloma ključne kosti u djece s obzirom na četiri dobne skupine



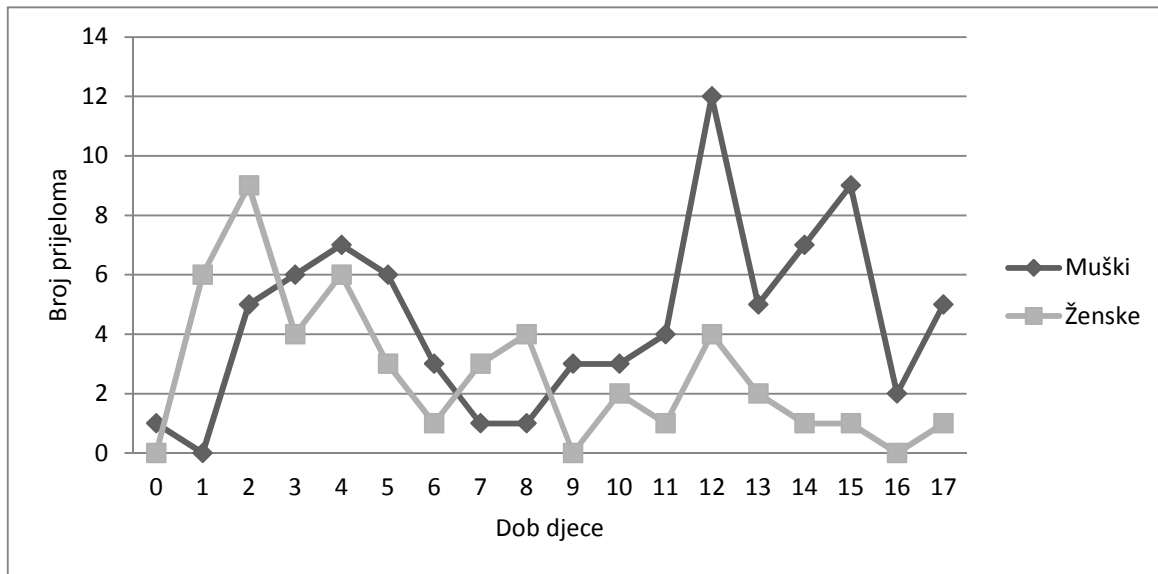
Prosječna starost ambulantno liječenih bila je 7.3 godina, a bolnički liječenih 13.4 godina.

Grafikon 2: Postotak ambulantno i bolnički liječenih s obzirom na starosne skupine



Precizan prikaz pojavnosti spola i dobi kada su djeca zadobila prijelom prikazan je na grafikonu 3.

Grafikon 3: Pojavnost prijeloma ključne kosti u djece s obzirom na dob pri prijelomu i spol (0 godina ima dijete koje još nije navršilo jednu godinu)

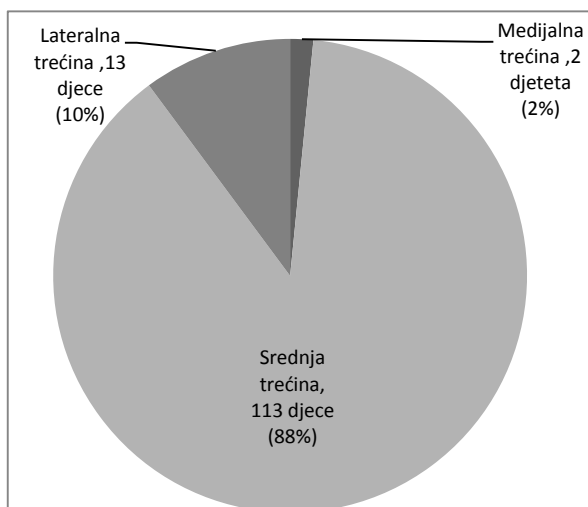


Od ukupnog broja analizirane djece njih 71 (55%), imala su prijelom desne, a 57 (45%), lijeve ključne kosti. Dječaci su podjednako često lomili lijevu i desnu, a djevojčice duplo češće lijevu ključnu kost.

8.2. Rendgenski nalaz

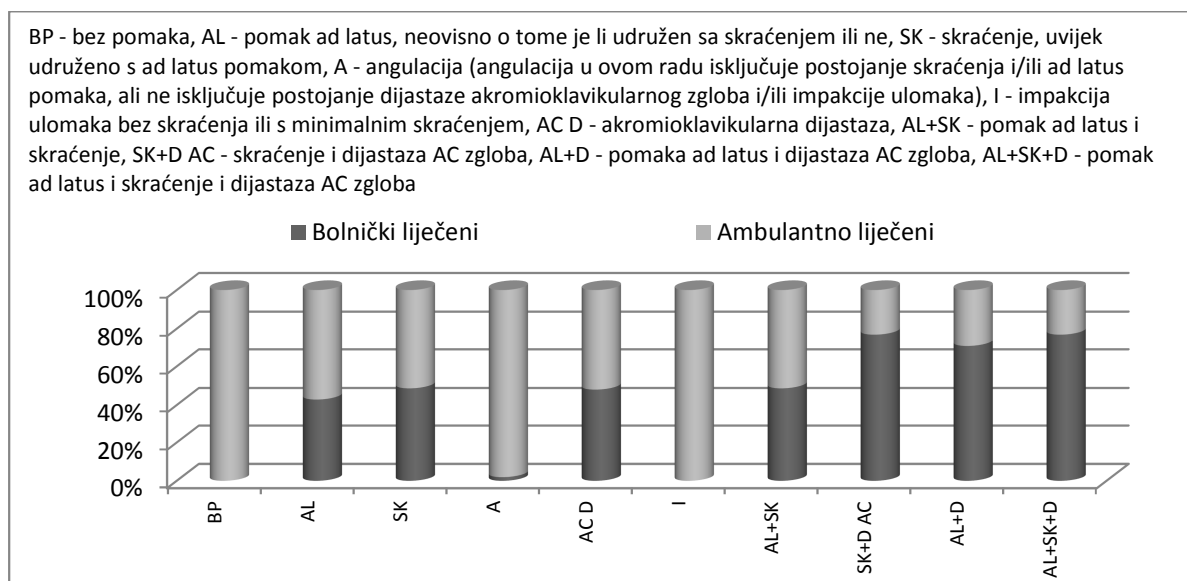
Topografski ključna kost se dijeli u tri trećine, a razdioba pojavnosti prijeloma u našoj skupini djece prema tim trećinama prikazane su u grafikonu 4.

Grafikon 4: Udio pojedinih mjesta prijeloma



Vrsta liječenja ovisno o položaju ulomaka prelomljene klavikule je prikazana na Grafikonu 5.

Grafikon 5: Vrsta liječena ovisno o položaju ulomaka prelomljene klavikule

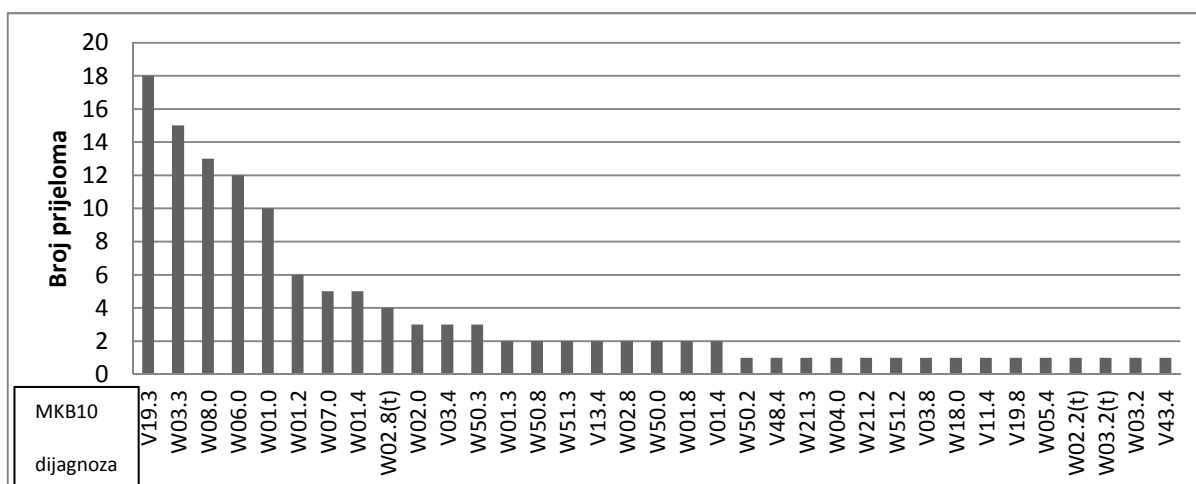


Bolnički liječeni s akromioklavikularnom dijastazom su imali pridruženo skraćanje i/ili pomak ad laterus. Prvo su navedene oznake određene neovisno o tome jesu li udružene jedna s drugom ili ne, pa su kao udružene posebno izvedene: AL+SK, SK+D AC, AL+D, AL+SK+D. Multifragmentarnih prijeloma je bilo 10 (7.8%), od kojih je 8 liječeno bolnički.

8.3. Lokacija i uzrok

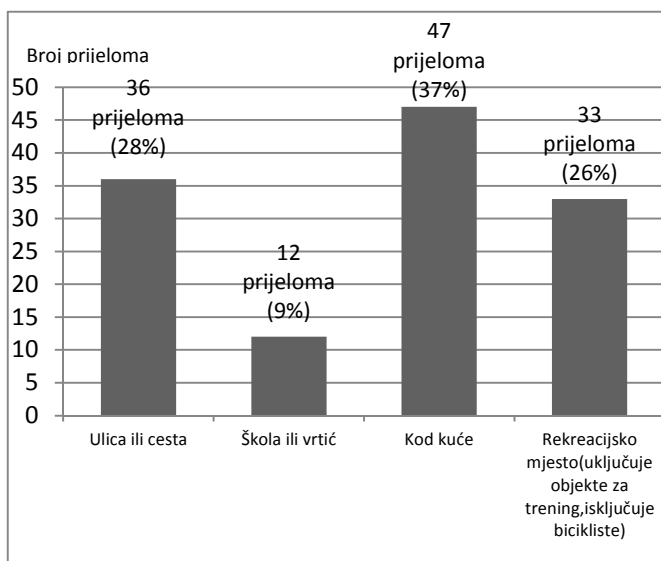
Prema MKB10, 35 različitih šifri čine lokacije na kojima su nastali prijelomi i uzroci koji su uzrokovali prijelome ključne kosti u skupini naše djece. Njihova pojavnost prikazana je grafikonu 6.

Grafikon 6: Udio pojedinih uzroka i lokacije prijeloma ključne kosti u 128 djece



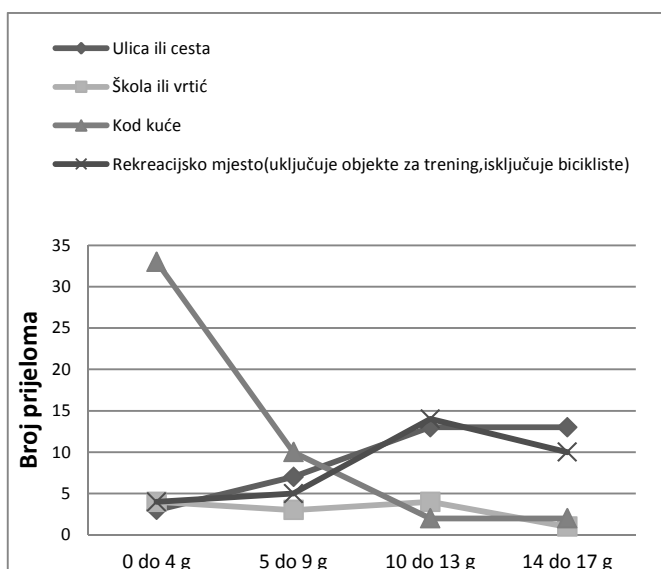
Dodatak (t) na kraticu označuje tobogan, budući da je to često mjesto s kojeg padaju djeca do 5 godina starosti, a u MKB10 ne postoji posebna oznaka. Pod W03.3 i .2 svrstane su nogometne ozljede. Od ukupno 23 kontaktne sportske ozljede (18.0% svih ozljeda), na nogometu se ozlijedilo 15-ero naših ispitanika (65%) neovisno o tome jesu li bili igrač ili golman i je li ozljeda zadobivena padom ili izravnim udarcem, na borilačkim sportovima (hrvanje, judo) petero naše djece (21%), na hokeju dvoje (8.7%), a na košarci jedno (4.3%). Prema mjestu na kojem su zadobivene, ozljede možemo grupirati u 4 skupine: Ulica ili cesta, škola ili vrtić, kod kuće i na rekreacijskom mjestu koje isključuje biciklizam (Grafikon 7).

Grafikon 7: Raspored ozljeda prema mjestu na kojem su zadobivene



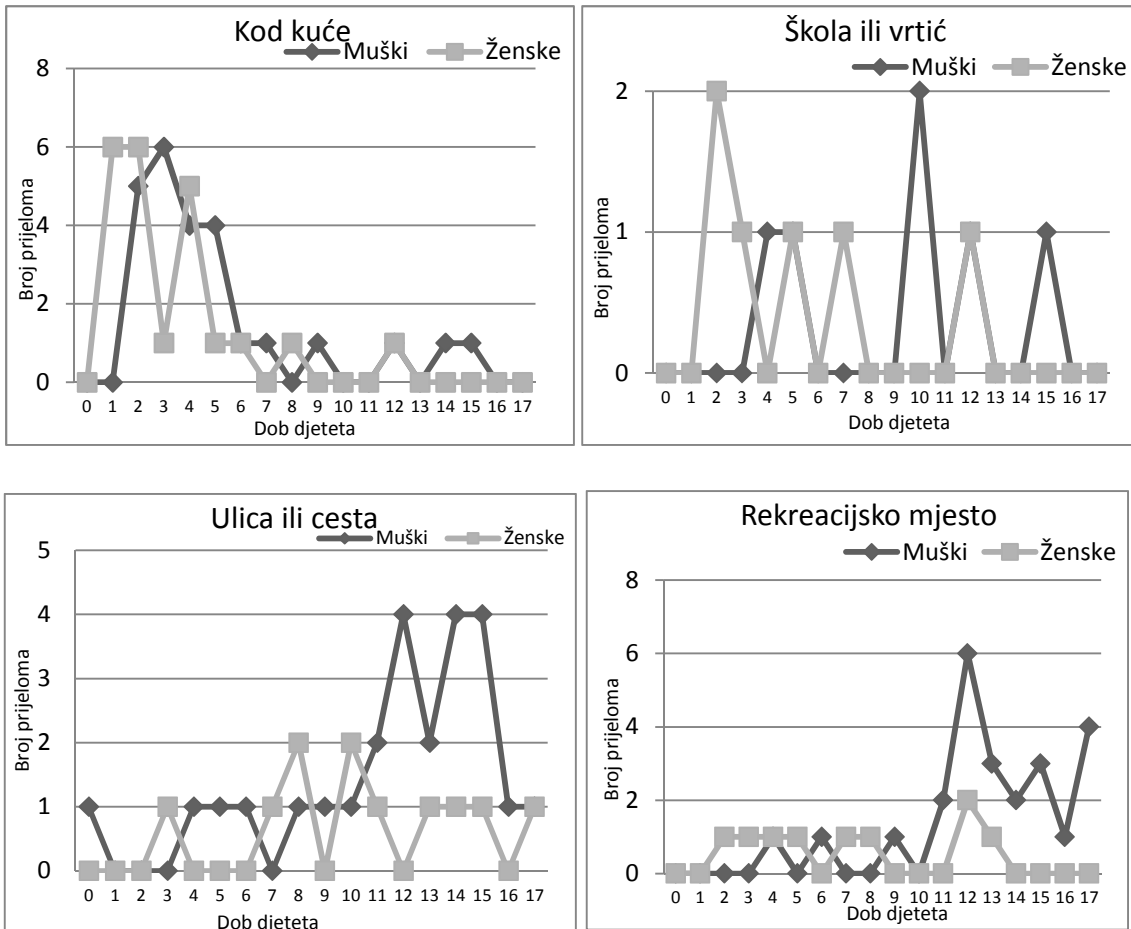
Te lokacije možemo podijeliti prema starosnim skupinama (Grafikon 8).

Grafikon 8: Raspored mjesta na kojima su ozljede zadobivene u odnosu prema starosnim skupinama



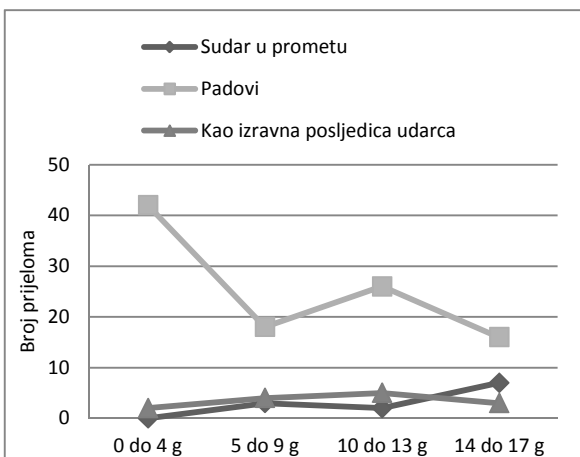
Lokacije loma kroz godine starosti podijeljene su prema spolovima (Grafikon 9).

Grafikon 9: Lokacije prijeloma ključne kosti u djece s obzirom na spol



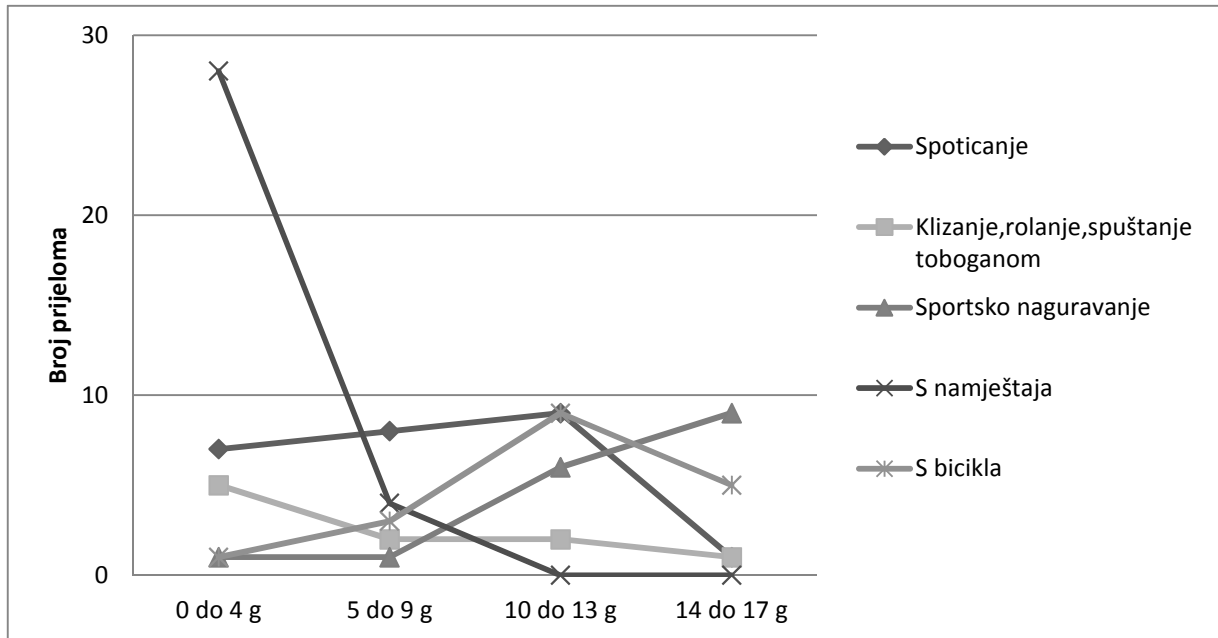
Prema uzroku prijeloma podatke možemo organizirati u tri skupine: Kao posljedica padova, prometne nezgode i kao izravna posljedica udara (Grafikon 10).

Grafikon 10: Uzroci prijeloma ključne kosti u djece u odnosu sa starosnim skupinama



Budući da je količina padova višestruko veća od ostalih uzroka, detaljnije ćemo ih raščlaniti na šest skupina (Grafikon 11).

Grafikon 11: Uzroci padova s obzirom na dobne skupine djece

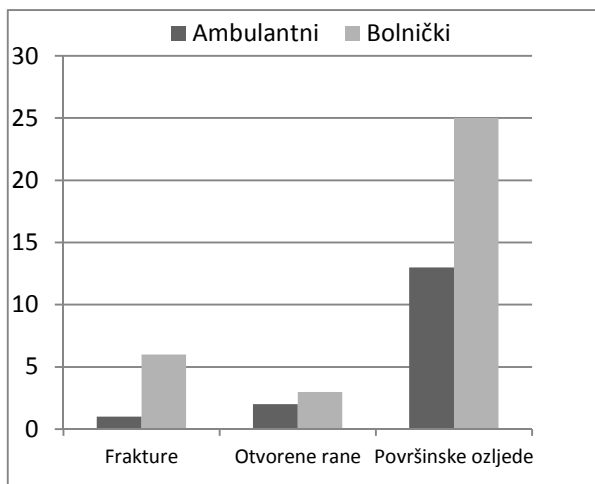


8.4. Pridružene ozljede

Od ambulantno liječenih 10% imalo je pridružene ozljede, a kod bolnički liječenih njih 50%.

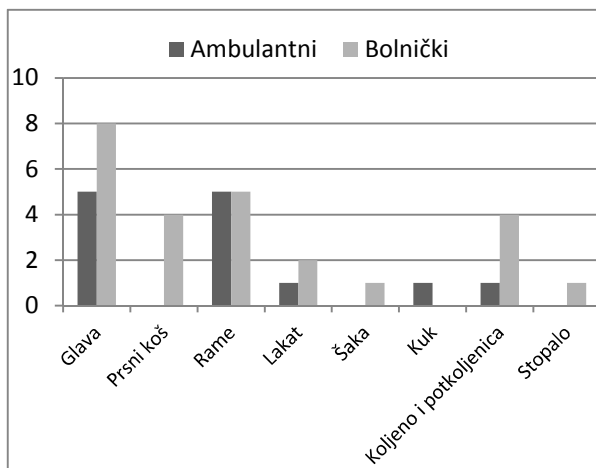
Brojnost pridruženih ozljeda koje su imala djeca s prijelomima ključne kosti, i njihova pojavnost u skupini bolnički (22) i ambulantno liječene (106) djece prikazane su u Grafikonu 12.

Grafikon 12: Pridružene ozljede u skupinama bolnički i ambulantno liječene djece.



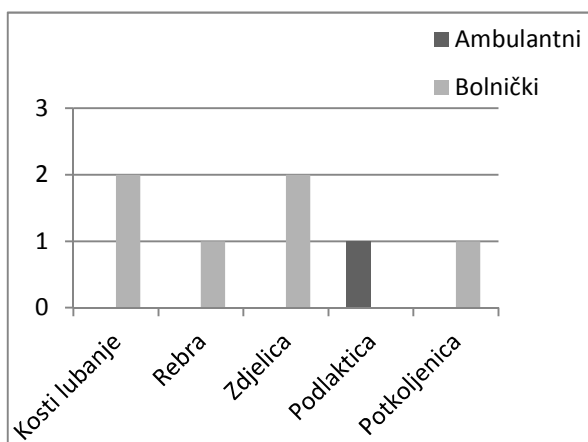
Od površinskih ozljeda (ekskorijacije, abrazije kože i krvni podljevi), najčešće su bili lokalizirani na glavi (34.2%), ramenima (26.3%) i koljenima i potkoljenicama (13.1%)(Grafikon 13).

Grafikon 13: Podjela površinskih pridruženih ozljeda



Rana (vulnus lacerococontusivum) je najviše bilo na glavi (80%), a ostatak se nalazio na podlaktici. Od sedmero djece s pridruženim prijelomom, samo jedan liječen je ambulantno i to radi prijeloma palčane kosti u distalnom dijelu. Jedna je djevojčica liječena operativno, ali ne zbog ključne kosti, nego zbog prijeloma potkoljenice. Preostalih petero djece imali su pridružene prijelome (Grafikon 14). Od dvaju prijeloma lubanjskih kostiju, oba su zadobivena naletom automobila na djevojčicu, pri kojima je jedna još zadobila potres mozga i subarahnoidalno krvarenje, a druga prijelom zdjelice. Također pri naletu automobila, jedan je dječak zadobio frakturu trtične kosti, ozljedu brahijalnog pleksusa i otvorene rane glave i podlaktice. Peti prijelom je bio prijelom rebra, kod dječaka koji je pao s bicikla dok se spuštao niz brdo i pritom zadobio još otvorenu ranu glave i mnoštvo površinskih ozljeda. Potres mozga zadobio je još jedan dječak koji je bio suvozač u prevrnutom automobilu.

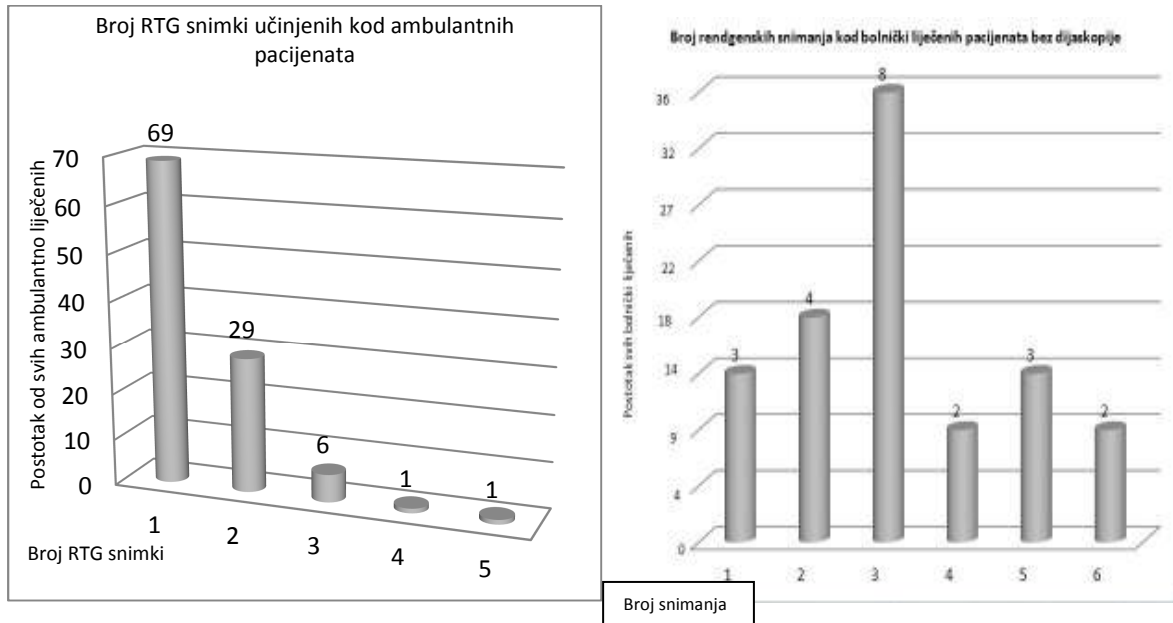
Grafikon 14: Pridruženi prijelomi u djece s prijelomom ključne kosti



8.5. Rendgensko snimanje

Broj rendgenskih snimki ključne kosti prikazan je u dvije skupine kao snimke ambulantno i bolnički liječenih (Grafikon 15).

Grafikon 15: Broj rendgenskih snimki ključne kosti po pacijentu



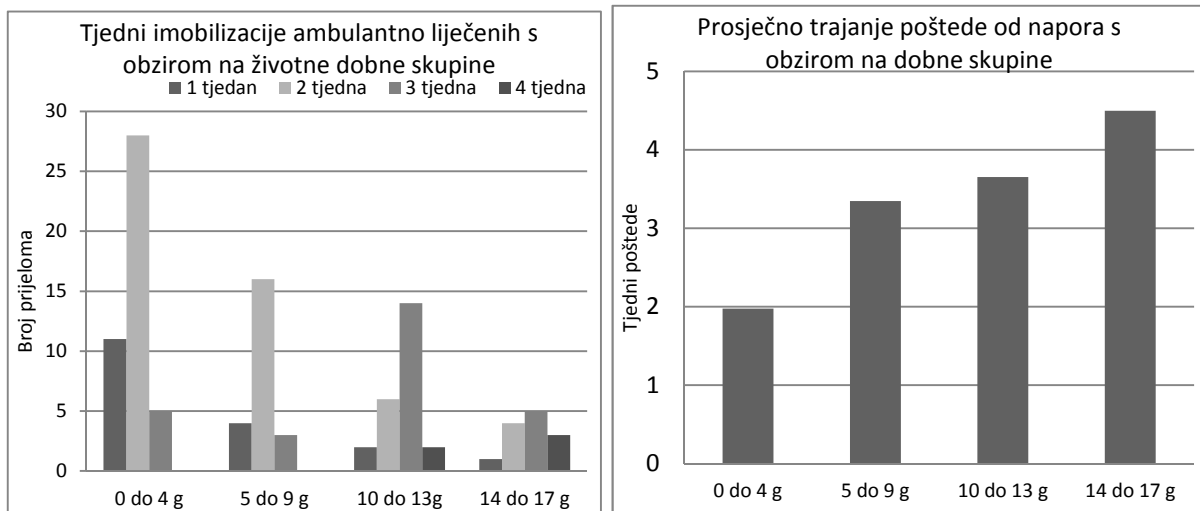
Po jedan ambulantan pacijent je sniman 4 (16 godina) i 5 puta (12 godina), a zadobivene su ozljede bile na nogometu i hrvanju. Pacijent sa 4 snimke imao je skraćenje 1.5 cm i nosio je imobilizaciju 6 tjedana, a pacijent sa 5 snimki je imao jednako skraćenje i uz to još ponovnu frakturu.

Kod bolnički liječenih se broj snimki penje i do 6. Od 22 bolnički liječena pacijenta, 20-ero njih je kirurški liječeno, jedan je bolnički liječen zbog prijeloma potkoljenice, a jednom je postavljena samo imobilizacija osmicom. Dva posljednje navedena su imali po jedno rendgensko snimanje, kod pacijenata sa 4 snimanja radilo se o djeci starosti 15 i 17 godina sa pomakom ad latus, skraćenjem i stariji je imao multifragmentarni prijelom. Kod pacijenata sa 5 slikanja dvojica su imala dugo vremena Kiršnerovu žicu, a za jednoga je podatak o 5 snimanja dobiven od oca, pa se može smatrati manje pouzdanim. Pacijenti sa 6 snimanja su imali frakture zadobivene pri naletu automobila i Kirschnerova žica je izvađena nakon 9 odnosno 12 tjedana. U ambulantno liječene djece prosječan broj rendgenograma je 1,5 i to kroz vremenski period od prosječno 2,3 tjedna. Operativno liječena djeca su prosječno 3,2 puta snimana konvencionalnim rendgenom, no tu moramo pribrojiti još po jednu intraoperativnu dijaskopiju za svako dijete, dvije za jednu djevojčicu koja je imala prijelom osteosintetskog materijala i za dvoje djece po jednu kompjuteriziranu tomografiju.

8.6. Trajanje imobilizacije i poštede od sporta

Trajanje imobilizacije i poštede je analizirano za ambulantan pacijente (Grafikon 16).

Grafikon 16: Trajanje imobilizacije i počtede od sporta za ambulantne pacijente s obzirom na dob



U skupini do četiri godine, prosječno trajanje imobilizacije je 1,9 tjedana, u skupini pet do devet godina 2,0 tjedana, u skupini deset do trinaest, 3 tjedna (uključujući dvoje sa pet i sedam tjedana imobilizacije koji odstupaju), te u najstarijoj skupini 3 tjedna (uključujući jedno dijete sa 6 tjedana koje odstupaju).

Troje pacijenata odskoče od trajanja imobilizacije sa 5, 6, odnosno 7 tjedana. Sve tri ozljede su sportske i skraćenje je veće od 1 centimetar, od kojih je pacijent sa 7 tjedana imobilizacije imao ponovnu frakturu. Starosti su 11, 12, odnosno 16 godina. Sveukupno najčešće trajanje počtede od napora je 3 do 4 tjedna.

Svi kirurški liječeni pacijenti su liječeni Kirschnerovom žicom. Vrijeme vađenja žice se kreće od 3 do 25 tjedana.

9. RASPRAVA

U analiziranoj skupini naše djece, dječaci su duplo više zastupljeni od djevojčica, kako po ukupnom broju, tako i po broju bolnički liječenih. Bolnički liječena djeca su u prosjeku dvostruko starija od ambulantno liječene. Najveća učestalost se pojavljuje bimodalno, što odgovara istraživanjima za frekvenciju fraktura svih kostiju u djece (30), ali se prvi vrhunac javlja u ranijoj dobi. Do 12-e godine je pojavnost lomova ključne kosti podjednaka u dječaka i djevojčica, a kod starijih od 12, značajno dominiraju dječaci (Grafikon 3).

Iako neki liječnici tvrde da operativno treba liječiti samo ako postoji prijetnja integritetu kože, otvoreni prijelom ili ozljeda neurovaskularnog snopa (31), operativno su liječena djeca starijih dobnih skupina sa skraćanjem i skraćanjem i dijastazom AC zgloba.

Padovi dominiraju u učestalosti uzroka, nevezano za to je li pad na rame, rame i glavu ili ispruženu ruku, što je slično i za lomove svih kostiju u djece (32). Djeca prve dvije dobne skupine najčešće padaju i to s pokušaja, naprava za igru u parku, u vrtićima i u razini zbog spoticanja. Osim padova s pokušaja, kod kuće se lomovi događaju i tako da djetetu brat ili sestra sjednu na ruku, prilikom pravljenja stoja na rukama, vožnje rola oko kuće, sanjkanja, ili da ih roditelji prilikom nošenja ispuste. Budući da su podatci dobiveni od roditelja, velika je mogućnost da su nasilni i namjerni prijelomi spomenuti kao padovi djeteta.

Sportske ozljede klavikule su jako učestale, posebno u kontaktnim sportovima. Najmlađe dijete ozlijeđeno na nogometu ima tek 6 godina, međutim, kontaktne sportske ozljede klavikule su karakterističnije za djecu stariju od 12 godina. Pod ozljede pri sportskom kontaktu su svrstane one zadobivene na treningu ili u školi pri igranju nogometa, hrvanju, košarci i hokeju. Kao uzroci loma, u svim navedenim kontaktnim sportovima značajno dominiraju padovi, osim u hokeju i košarci, gdje su izravni udarci uzroci loma. Na nogometu je zadobiveno uvjerljivo najviše kontaktnih sportskih ozljeda, neovisno o tome je li pacijent bio igrač ili golman i je li ozljeda zadobivena padom ili izravnim udarcem. Borilački sportovi (hrvanje, judo), hokej, košarka slijede redom po učestalosti. Ukupna aritmetička sredina godina svih pacijenata je 13.1, nogometaša 12.9, hrvачa i džudista 13.8. Biciklističke ozljede, bilo da je biciklist pao, sudario se s drugim biciklom, motornim vozilom na četiri kotača ili da mu je automobil oduzeo prednost, čine 18.7% svih ozljeda (24 slučaja). Biciklisti koji su ozlijeđeni uglavnom su starija djeca između 11 i 17 godina, a djeca na koje je naletio biciklist su starosti od 7 do 10 godina. U biciklističkim ozljedama omjer muške i ženske djece je 3:1, od toga pola ženske djece je stradalo zbog naleta bicikla kao pješak ili biciklist. Nadalje, 25% svih ozljeda u kojima je sudjelovao bicikl dogodilo se u prometu, bilo da je biciklist naletio na drugog biciklista ili da je pacijent bio pješak ili je auto naletio na bicikl ili mu oduzeo prednost, a ostalih 75% ozljeda s bicikla uzrokovano je padom preko neke prepreke na putu (kamen, stablo i slično), nekontroliranim spuštanjem niz nizbrdicu, naglim kočenjem ili padom pri skretanju. Usporedbom sa člancima koji

opisuju učestalost loma klavikule u drugim zemljama, možemo zaključiti da je dobiveni raspored učestalosti odraz prakticiranja sportova specifičnih za zagrebačko područje (30,33). Najteže su ozljede bile posljedica prometnih nesreća u kojima je sudjelovalo motorno vozilo na 4 kotača. Ukupno je bilo devet slučajeva (7% svih), od kojih je osam liječeno operativno, a svaki je u prosjeku imao tri pridružene ozljede. Dvoje je prijelom zadobilo kao suvozač u prometnoj, a poznato je kako suvozači duplo češće lome klavikulu od vozača (34).

Prema mjestu na kojem su prijelomi zadobiveni, možemo sve šifre grupirati u četiri skupine. Dominiraju ozljede zadobivene kod kuće, zatim na ulici ili cesti (u koje su uvršteni i padovi s bicikla izvan prometa), pa ozljede na rekreacijskom mjestu, koje uključuje objekte za trening, a isključuje bicikliste, a najmanju skupinu čine ozljede u školi ili vrtiću. Najmlađi ključnu kost ozljeđuju najčešće kod kuće sa udjelom od 75%, a ostale lokacije su zastupljene podjednako. U skupini od 5 do 9 godina starosti raste broj ozljeda na ulici, ali ozljede kod kuće još uvijek dominiraju, a iduće po redu su ozljede na rekreacijskom mjestu. U skupini od 10 do 13 godina podjednako su zastupljene ozljede na ulici ili cesti i ozljede na rekreacijskom mjestu, a iduće po redu su one zadobivene u školi. U najstarijoj skupini najučestalije se frakture događaju na ulici ili cesti, u koju su uključene i biciklističke nezgode van prometa, zatim na rekreacijskom mjestu, a najmanje u školi i kod kuće. Ovakva raspodjela odražava mjesta na kojem se djeca određenih dobnih skupina najčešće nalaze i vrše većinu svojih aktivnosti. U najmlađoj skupini imamo podjednak broj muške i ženske djece koja pridonose visokoj prevalenciji kućnog ozljeđivanja, a kako odmičemo prema najstarijoj skupini sve je više muške djece ozljeđene na ulici ili u prometu ili na treninzima i drugim rekreacijskim mjestima, koji u konačnici sačinjavaju većinu takvih nezgoda. Pridružene su ozljede bile 5 puta učestalije u bolnički liječenih pacijenata.

Ambulantno liječena djeca su maksimalno pošteđivani zračenja (najučestalije su jednom ili dvaput snimani). U bolnički liječene djece količina primljenog zračenja se višestruko povećava ne samo zbog više kontrolnih rendgenskih snimki već i zbog intraoperativne dijaskopije, koja je potrebna za postavljanje Kirschnerove žice, a dvoje djece je snimano i kompjuteriziranom tomografijom nakon što ih je automobil pregazio. Možemo reći da kirurški liječena djeca imaju najčešće 2 ili 3 snimanja rendgenom i jednu intraoperativnu dijaskopiju ukoliko prijelom uredno cijeli. Zračenje uzrokuje usporeno cijeljenje i smanjuje rast ključne kosti (35), ali tek pri velikim dozama zračenja, a samo skraćuje nije povezano sa smanjenjem funkcije ramena (31), međutim, zračenje daje veću mogućnost razvoja maligniteta u budućnosti. Upotreba ultrazvuka u dijagnostici prijeloma klavikule nije zaživjela iako postoje studije koje dokazuju da je specifičnost ultrazvuka 93%, a senzitivnost 78%, sa većinom pogrešaka napravljenih na rubovima kostiju (36).

Što je dijete starije to je potrebna dulja imobilizacija i dulje vrijeme pošteđene od sporta.

10. ZAKLJUČAK

Omjer pojavnosti prijeloma ključne kosti je 2:1 u korist dječaka. Ambulantno liječenje je provedeno kod 82.8 % djece. Bolničko liječenje i operacijski zahvat rezerviran je za djecu starije životne dobi (prosječna dob operativno liječenih je 13 i pol godina), s pridruženim ozljedama (55 % operiranih je imalo pridružene ozljede), a 36.4% bolnički liječenih je stradalo u nezgodama koje uključuju motorno vozilo (ne uključuju padove s bicikla). Od bolnički liječenih dječaci čine 68.2%, što odgovara većoj zastupljenosti prijeloma klavikule dječaka u starijoj životnoj dobi. U učestalosti uzroka značajno dominiraju padovi (83.6%). Sportske ozljede klavikule su jako učestale (18%), a na nogometu je zadobiveno uvjerljivo najviše kontaktnih sportskih ozljeda (65%). Biciklističke ozljede čine 18% svih sportskih ozljeda. Prema mjestu na kojem su prijelomi zadobiveni dominiraju ozljede zadobivene kod kuće, zatim na ulici ili cesti, pa ozljede na rekreacijskom mjestu, a najmanju skupinu čine ozljede u školi ili vrtiću. Ambulantno liječena djeca su maksimalno pošteđivana zračenja, prosječno su snimani 1,5 puta. Omjer prema operativno liječenima se ne može precizno napraviti budući da su oni zračeni i intraoperativnom dijaskopijom, a neka djeca i kompjuteriziranom tomografijom. Kirurški liječena djeca imaju najčešće 2 ili 3 snimanja rendgenom i jednu intraoperativnu dijaskopiju ukoliko prijelom uredno cijeli.

11. LITERATURA

1. Post M. Current concepts in the treatment of fractures of the clavicle. *Clinic Orthop* 1989;245:89-101.
2. Denham RH Jr, Dingley AF. Epiphyseal separation of the medial end of the clavicle. *J Bone Joint Surg* 1967;49:1179-83.
3. Ogden JA. Chest and pectoral girdle. In: Ogden JA, ed. *Skeletal injury in the child*. 2nd ed. Philadelphia: WB Saunders, 1990:313-44.
4. Lemire L, Rosman M. Sternoclavicular epiphyseal separation with adjacent clavicular fracture. *J Pediatr Orthop* 1984;4:118-120.
5. Lunseth PA, Chapman KW, Frankel VH. Surgical treatment of chronic dislocation of the sternoclavicular joint. *J Bone Joint Surg* 1975;57:193-6.
6. Zaslav KR, Ray S, Neer CS. Conservative management of a displaced medial clavicular physeal injury in an adolescent athlete. *Am J Sports Med* 1989;17:833-6.
7. Rockwood CA Jr. Part II: subluxations and dislocations about the shoulder. In: Rockwood CA, Green DP, eds. *Fractures in adults*. Vol 1. Philadelphia: JB Lippincott, 1984:722-985.
8. Gilbert WM, Tchabo JG. Fractured clavicle in newborns. *Int Surg* 1988;73:123-5.
9. Oppenheim WL, Davis A, Growdon WA, et al. Clavicle fractures in the newborn. *Clinic Orthop* 1990;250:176-80.
10. Dameron TB Jr, Rockwood CA Jr. Part II: fractures of the shaft of the clavicle. In: Rockwood CA, Wilkins KE, King RE, eds. *Fractures in children*. Vol 3. Philadelphia: JB Lippincott, 1984:608-23.
11. Bowen A. Plastic bowing of the clavicle in children. *J Bone Joint Surg* 1983;65:403-405.
12. Wilkins RM, Johnston RM. Ununited fractures of the clavicle. *J Bone Joint Surg* 1983;65:773-8.
13. Ogden JA. Distal clavicular physeal injury. *Clin Orthop* 1984;188:68-73.
14. Falstie-Jensen S, Mikkelsen P. Pseudodislocation of the acromioclavicular joint. *J Bone Joint Surg* 1982;64:368-69.
15. Black GB, McPherson JAM, Reed MH. Traumatic pseudodislocation of the acromioclavicular joint in children: a fifteen year review. *Am J Sports Med* 1991;19:644-6.
16. Rang M. *Children's fractures*. 2nd ed. Philadelphia: JB Lippincott, 1983.
17. Rockwood CA Jr. Fracture of the outer clavicle in children and adults, abstracted. *J Bone Joint Surg* 1982;64:642.
18. Wilkes JA, Hoffer MM. Clavicle fractures in head-injured children. *J Orthop Trauma* 1987;1:55-8.
19. Allman FL. Fractures and ligamentous injuries of the clavicle and its articulation. *J Bone Joint Surg* 1967;49:774-84.
20. Bjerneld H, Hovelius L, Thorling J. Acromio-clavicular separations treated conservatively. *Acta Orthop Scand* 1983;54:743-5.
21. Galpin RD, Hawkins RJ, Grainger RW. A comparative analysis of operative versus nonoperative treatment of grade III acromioclavicular separations. *Clin Orthop* 1985;193:150-5.

22. Larsen E, Bjerg-Nielsen A, Christensen P. Conservative or surgical treatment of acromioclavicular dislocation. *J Bone Joint Surg* 1986;68:552-5.
23. Brooks AL, Henning GD. Injury to the proximal clavicular epiphysis, abstracted. *J Bone Joint Surg* 1972;54:1347-8.
24. Bankart ASB. An operation for recurrent dislocation (subluxation) of the sternoclavicular joint. *Br J Surg* 1938;26:320-3.
25. Milch H. The rhomboid ligament in surgery of the sternoclavicular joint. *J Int Coll Surg* 1952;17:41-51.
26. Burrows HJ. Tenodesis of subclavius in the treatment of recurrent dislocation of the sterno-clavicular joint. *J Bone Joint Surg* 1951;33:240-3.
27. McLaughlin H. *Trauma*. Philadelphia: WB Saunders, 1959:291-2.
28. Pridie K. Dislocation of acromio-clavicular and sternoclavicular joints, abstracted. *J Bone Joint Surg* 1959;41:429.
29. Bateman JE. *The shoulder and neck*. Philadelphia: WB Saunders, 1972.
30. Rennie L, Court-Brown CM, YQ Mok J, Beattie FT. The epidemiology of fractures in children. *Injury*;2007;38,913—22.
31. Rasmussen JV, L Jensen S, B Petersen J, Falstie-Jensen T, Lausten G, Olsen BS. A retrospective study of the association between shortening of the clavicle after fracture and the clinical outcome in 136 patients. *Injury* April 2011;42,4:414-17.
32. Scheidt PC, Harel Y, Trumble AC, Jones DH, Overpeck MD, Bijur PE. The Epidemiology of Nonfatal Injuries among US Children and Youth. *Am J Public Health* July 1995;85,7:932-8.
33. Llovera IA, Ward MF, Falitz S, Miele D, Sama A, Trimarco T, Lukin M, Yaghoubain S, Sison C. Sports injuries, a common pediatric problem. *Ann Emerg Med* October 2004;44,4:S39.
34. Conroy C, Schwartz A, Hoyt DB. Upper extremity fracture patterns following motor vehicle crashes differ for drivers and passengers. *Injury* March 2007;38,3:350–7.
35. Merchant TE, Nguyen L, Nguyen D. Differential Attenuation of Clavicle Growth After Asymmetric Mantle Radiotherapy. *Int J Radiat Oncol Biol Phys* 2004;59,2:556–61.
36. Weinberg ER, Tunik MG, Tsung JW. Accuracy of clinician-performed point-of-care ultrasound for the diagnosis of fractures in children and young adults. *Injury* 2010;41:862-8.

ŽIVOTOPIS

Zovem se Nikša Matković. Rođen sam 1989. godine u Dubrovniku gdje sam završio osnovnu školu (OŠ Mokošica, 1996.-2004.), a potom i gimnaziju (Opća gimnazija Dubrovnik, 2004.-2008.). Po završetku srenje škole, započeo sam svoj studij na Medicinskom fakultetu Sveučilišta u Zagrebu (2008.). Govorim engleski, njemački i talijanski jezik.