

# Traumatska protrahirana hematurija i pseudoaneurizma segmentalne arterije bubrega u 16-godišnjeg dječaka, liječena endovaskularnom embolizacijom

---

**Antabak, Anto; Papeš, Dino; Bulić, Krešimir; Sjekavica, Ivo; Jurca, Ivana; Perkov, Dražen**

*Source / Izvornik:* **Liječnički vjesnik, 2021, 3-4, 108 - 112**

**Journal article, Published version**

**Rad u časopisu, Objavljena verzija rada (izdavačev PDF)**

<https://doi.org/10.26800/LV-143-3-4-6>

*Permanent link / Trajna poveznica:* <https://um.nsk.hr/um:nbn:hr:105:584277>

*Rights / Prava:* [Attribution-NonCommercial-NoDerivatives 4.0 International/Imenovanje-Nekomercijalno-Bez prerada 4.0 međunarodna](#)

*Download date / Datum preuzimanja:* **2024-12-27**



*Repository / Repozitorij:*

[Dr Med - University of Zagreb School of Medicine Digital Repository](#)





Kliničko zapažanje | Clinical observation

# Traumatska protrahirana hematurija i pseudoaneurizma segmentalne arterije bubrega u 16-godišnjeg dječaka, liječena endovaskularnom embolizacijom

## Traumatic prolonged hematuria and pseudoaneurysm of the renal segmental arterial branch in a 16-year-old boy treated by endovascular embolisation

Anko Antabak<sup>1</sup> , Dino Papeš<sup>1</sup>, Krešimir Bulić<sup>1</sup>, Ivo Sjekavica<sup>2</sup>, Ivana Jurca<sup>2</sup>, Dražen Perkov<sup>2</sup>, Tomislav Luetić<sup>1</sup>

<sup>1</sup>Klinika za kirurgiju, Medicinski fakultet Sveučilišta u Zagrebu, Klinički bolnički centar Zagreb

<sup>2</sup>Klinički zavod za dijagnostičku i intervencijsku radiologiju, Medicinski fakultet Sveučilišta u Zagrebu

### Deskriptori

HEMATURIJA – etiologija;  
TUPE OZLJEDE – komplikacije; BUBREG – ozljede;  
PSEUDOANEURIZMA – etiologija, liječenje;  
BUBREŽNA ARTERIJA – ozljede;  
TERAPIJSKA EMBOLIZACIJA – metode; DJECA

### Descriptors

HEMATURIA – etiology;  
WOUNDS, NONPENETRATING – complications;  
KIDNEY – injuries;  
ANEURYSM, FALSE – etiology, therapy;  
RENAL ARTERY – injuries;  
EMBOLIZATION, THERAPEUTIC – methods; CHILD

**SAŽETAK.** Većina ozljeda bubrega u djece liječi se neoperativno, no protrahirana krvarenja i ozljede većih krvnih žila često zahtijevaju aktivno zaustavljanje krvarenja. Traumatske pseudoaneurizme segmentalne arterije nastaju u oko 2,5% ozljeda bubrega. Manifestiraju se protrahiranim, intermitentnim ili sekundarnim hematurijama, ali mogu biti i asimptomatske. Liječenje većinom započinje praćenjem, a oko trećine djece zahtijeva aktivni kirurški ili endovaskularni postupak. Dvije su osnovne tehnike endovaskularne embolizacije zavojnicama: „sandwich“ i „coil packing“, a moguća je okluzija uz pomoć stenta. Traumatska protrahirana hematurija, pseudoaneurizma segmentalne arterije bubrega i postupak liječenja rijetko su opisani, osobito u djece. U ovom radu prikazujemo dječaka s tupom ozljedom bubrega, protrahiranim krvarenjem i traumatskom pseudoaneurizmom segmentalne arterije bubrega, liječenog endovaskularnom embolizacijom u lokalnoj anesteziji i sedaciji pristupom kroz desnu femoralnu arteriju. Mikrokaterom 2,7 Fr selektivno je kateterizirana dominantna kranijalna bubrežna arterija i prikazana pseudoaneurizma sa zonom krvarenja interlobarnog ogranaka segmentalne arterije. Zavojnicom 2 × 4 mm (*Interloc 18, Boston scient*) emboliziran je interlobarni ogranak segmentalne arterije s pseudoaneurizmom, bez znakova krvarenja ili značajnijeg ispada vaskularizacije parenhima bubrega na kontrolnim serijama. Endovaskularna metoda ima brojne prednosti nad klasičnom kirurgijom, no i nedostatke poput izlaganja relativno visokim dozama zračenja i kontrasta. Zadnjih godina, uporabom robota u urologiji, opisana je primjena minimalno invazivne robotske tehnike operacijskog liječenja pseudoaneurizme renalne arterije. Smanjenje broja nefrektomija i porast udjela neoperativnog liječenja i endovaskularnih zahvata danas predstavljaju trend u pristupu traumatskim ozljedama burega. KBC Zagreb ima sve specijalnosti i subspecijalnosti potrebite za kirurške i endovaskularne zahvate u djece, čime predstavlja nacionalni centar za zbrinjavanje sveobuhvatne traume bubrega u djece.

**SUMMARY.** Most renal injuries in pediatric patients are treated conservatively, but prolonged hematuria and major blood vessel injuries often require active bleeding control. Traumatic pseudoaneurysms of segmental branches of the renal artery occur in 2.5% of renal injuries. They usually manifest as prolonged or intermittent secondary hematuria, but may be asymptomatic as well. Watchful waiting is the initial treatment, and around one third of patients eventually require active surgical or endovascular treatment. The two main endovascular coil embolisation methods are the “sandwich” and the “coil packing” technique, but occlusion using a stent is also possible. Traumatic prolonged hematuria caused by pseudoaneurysm of the renal segmental arterial branch, and the methods of treatment are rarely reported, especially in children. This report presents a boy in whom a blunt kidney injury lead to the formation of a pseudoaneurysm of the renal segmental arterial branch, causing prolonged hematuria. The patient was treated by endovascular embolisation through the right femoral artery, in local anesthesia and conscious sedation. A 2.7 Fr microcatheter was used to selectively enter the dominant cranial renal artery and show the pseudoaneurysm of a segmental interlobar arterial branch. A 2x4 mm coil was used to occlude the segmental interlobar arterial branch and pseudoaneurysm, with no post-procedural bleeding or significant renal segmental ischemia. Endovascular treatment offers advantages over open surgery, but has certain drawbacks as well, such as high radiation and contrast exposure. In the last few years, a minimally invasive robotic surgical procedure has been described for the treatment of intra-renal pseudoaneurysm. The current worldwide trend in pediatric renal injuries treatment is the reduction in the number of nephrectomies, and a shift to non-operative and minimally invasive treatment, including endovascular procedures. University Hospital Centre Zagreb has all the specialities and capacities required for surgical and endovascular procedures in children, making it the national referral centre for pediatric renal injuries treatment.

### ✉ Adresa za dopisivanje:

Prof. dr. sc. Anko Antabak, dr. med.,  
<https://orcid.org/0000-0002-6139-7799>  
Klinika za kirurgiju,  
Medicinski fakultet Sveučilišta u Zagrebu,  
KBC Zagreb, Kišpatičeva 12, 10000 Zagreb;  
e-pošta: aantabak@kbc-zagreb.hr

Primljeno 5. listopada 2020.,  
prihvaćeno 7. srpnja 2021.

Ozljede bubrega su rijetke, a s obzirom na dob češće su u djece nego u odraslih.<sup>1</sup> Uz teške oblike (IV. i V. stupanj, tablica 1.) često vidimo protrahiranu hematuriju, pridružene ozljede (slezena i jetra), hemodinamsku nestabilnost i vaskularne komplikacije (arteriovenska fistula, pseudoaneurizma).<sup>2</sup> Većina ozljeda bubrega u djece liječi se neoperativno, no protrahirana krvarenja i ozljede većih krvnih žila često zahtijevaju aktivno zaustavljanje krvarenja.<sup>3</sup> Traumatske pseudoaneurizme segmentalne arterije rijetke su komplikacije, a nastaju u oko 2,5% ozljeda bubrega.<sup>4</sup> Na inicijalnom kompjutersko-tomografskom (CT) snimanju često se ne vide pseudoaneurizme segmentalne arterije iako se već manifestiraju protrahiranim, intermitentnim ili sekundarnim hematurijama. Pseudoaneurizme ponekad mogu dugo ostati asimptomatske (dolazi do spontane okluzije trombom).<sup>5-7</sup> Liječenje pseudoaneurizme ovisi o statusu i lokalizaciji, a bez obzira na vrijeme od traume do dijagnoze većinom započinje konzervativnim liječenjem i praćenjem. U otprilike trećine pacijenata potrebno je aktivno kirurško ili endovaskularno liječenje.<sup>8</sup> Dvije su osnovne tehnike endovaskularne embolizacije zavojnicama: „sandwich“ i „coil packing“ tehnika (slika 1.), a moguća je okluzija uz pomoć stenta. Traumatska protrahirana hematurija, pseudoaneurizma segmentalne arterije bubrega i postupak liječenja rijetko su opisani, osobito u djece.<sup>9-12</sup>

U ovom radu prikazujemo dječaka s tupom ozljedom bubrega, traumatskim protrahiranim te sekundarnim krvarenjem i traumatskom pseudoaneurizmom segmentalne arterije bubrega, liječenog endovaskularnom embolizacijom.

### Prikaz pacijenta

Šesnaestogodišnji dječak je zadobio udarac šakom u desnu lumbalnu regiju, a dan kasnije se javio u hitnu službu te je primljen na bolničko liječenje u drugoj ustanovi radi bolova i pojave krvi u mokraći. Kod prijema su nalazi crvene krvne slike bili uredni, u urinu je bila prisutna makrohaturija, a pacijent je bio hemodinamski stabilan. Na inicijalnom i kontrolnom CT-u urotrakta (deset dana po prijemu) vidljiv je desni bubreg uredne veličine uz umjereno naznačen kanalni sustav intrarenalno. Anteriorno-posteriorni promjer pijelona bio je 14 mm. Imbibicija parenhima kontrastom bila je slabija u odnosu na lijevi bubreg, a na nekoliko mjesta u parenhimu uočavale su se hipodenzne mrljaste zone slabije imbibicije. Bubrežna arterija i ogranci bili su bez jasnih znakova traumatskih lezija. Nije bila vidljiva laceracija parenhima, subkapsularni hematomi, niti zamučenje perirealnog masnog tkiva.

Ultrazvuk (UZV) abdomena, dan po prijemu (dva dana nakon ozljede) pokazao je u parenhimu srednje trećine desnog bubrega hiperehogeniju zonu dimenzi-

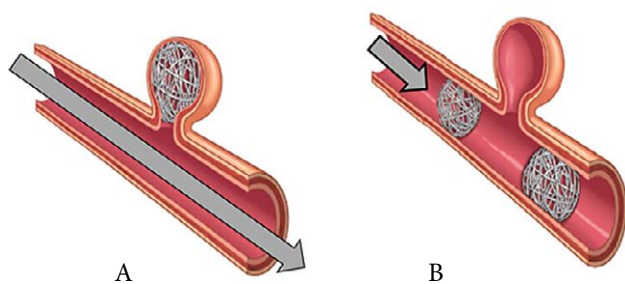
ja 21 x 32 mm i subkapsularnu hipoehogenu zonu promjera 3–4 mm. UZV abdomena je tri dana po prijemu pokazao progresiju kontuzijskog žarišta (48 x 28 mm), a peti dan po prijemu koagulum u kanalnom sustavu. Osmi dan po prijemu na UZV-u je bila vidljiva dilatacija kanalnog sustava, diskretno uvećanje bubrega i pojava koaguluma u mokraćnom mjehuru. Od desetog dana je postupno došlo do regresije veličine kontuzijskog žarišta uz pojavu brojnih hiperehogenih areala difuzno u desnom bubregu, od kojih su najveći u srednjoj trećini parenhima, dimenzija 24 – 37 mm. U lumenu mokraćnog mjehura kontinuirano su vidljivi koaguli pa je tijekom osamnaest dana bolničke skrbi provedena kontinuirana lavaža mokraćnog mjehura fiziološkom otopinom. Iz urinokulture je izoliran *Pseudomonas aeruginosa* te je ordiniran po antibiogramu ciprofloksacin 2 x 400 mg kroz 7 dana, a potom *Ninur* 2 x 50 mg. Nije bilo potrebe za transfuzijom koncentrata eritrocita. Urin se postupno razbistrio i makrohaturija je prestala te je nakon vađenja kate-tera osamnaesti dan otpušten kući. Po otpustu je došlo do razvoja tamponade mokraćnog mjehura (akutna retencija urina i distenzija) te je rehospitaliziran dan po otpustu, a ispiranjem mjehura je evakuirana veća količina koaguluma. Radi protrahirane hematurije, sumnje na renalnu vensku trombozu i infarkt parenhima donjeg pola bubrega pacijent je upućen u našu ustanovu.

*Color doppler* je pokazao uredno prohodnu renalnu venu i primjerene brzine arterijskog protoka intrarenalno uz uredan izgled spektra od 0,51 do 0,54 uz pokoji spektar povišene dijastole RI oko 0,48 (slika 2.). Urinokultura je pokazala perzistiranje mokraćne infekcije *Pseudomonasom* (sada osjetljivim samo na amikacin) te je ordinirana ciljana antibiotska terapija. CT abdomena i zdjelice nativno i multifazično postkontrastno je pokazao u parenhimu desnog bubrega (prijelaz kranijalne u srednju trećinu) formiranu pseudoaneurizmu promjera oko 5 mm (interlobarni ogranak prednje segmentalne arterije). Desni bubreg je veći od lijevog, proširenih kanalnih sustava ispunjenih hemoragiziranim sadržajem uz posttraumatske zone slabije perfuzije (slika 3.). Desni bubreg vaskulariziraju dvije arterije, dominantna kranijalna i kaudalna akcesorna. U ekskrecijskoj fazi snimanja nema prikaza kontrasta u kanalnom sustavu desnog bubrega. Statička scintigrafija bubrega (Tc-99m DMSA) je pokazala izrazito inhomogenu raspodjelu nakupljanja radiofarmaka i značajno bljeđi desni bubreg. U gornjem polu anterolateralno neoštro ograničeno područje oslabljenog nakupljanja radiofarmaka upućuje na kortikalni defekt. Separatna funkcija lijevog bubrega procijenjena je na 66%, a desnog na 34%. Indicirana je i u lokalnoj anesteziji i sedaciji učinjena transarterijska embolizacija desnog bubrega kroz desnu femoralnu arteriju.

TABLICA 1. KLASIFIKACIJA OZLJEDA BUBREGA (PREMA: MOORE E, COGBILL HH, MALANGONI M, JURKOVICH GJ, CHAMPION HR. SCALING SYSTEM FOR ORGAN SPECIFIC INJURIES. [HTTP://WWW.AAST.ORG/LIBRARY/TRAUMATOOLS/INJURYSCORINGSCALES. ASPX#HTMLBODY](http://www.aast.org/library/traumatools/injuryscoringscales.aspx#htmlbody))

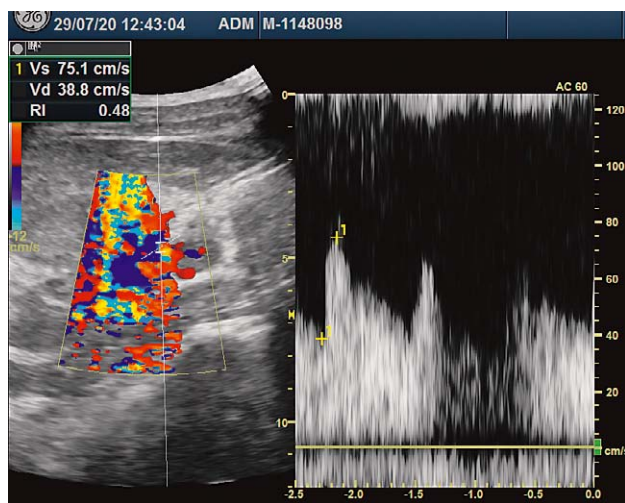
TABLE 1. KIDNEY INJURY SCALE (SOURCE: MOORE E, COGBILL HH, MALANGONI M, JURKOVICH GJ, CHAMPION HR. SCALING SYSTEM FOR ORGAN SPECIFIC INJURIES. [HTTP://WWW.AAST.ORG/LIBRARY/TRAUMATOOLS/INJURYSCORINGSCALES. ASPX#HTMLBODY](http://www.aast.org/library/traumatools/injuryscoringscales.aspx#htmlbody))

Stupanj/Grade	Vrsta/Type	Opis/Description
I	Kontuzija/Contusion Hematom/Hematoma	Hematurija/Microscopic or gross hematuria Subkapsularni, bez laceracije parenhima /Subcapsular, nonexpanding without parenchymal laceration
II	Hematom/Hematoma	Perirenalni, ograničen na retroperitonij /Nonexpanding perirenal hematoma confined to renalretroperitoneum
III	Laceracija/Laceration	Manja od 1 cm korteksa bez ekstravazacije urina /<1.0 cm parenchymal depth without urinary extravasation
IV	Laceracija/Laceration Vaskularna ozljeda /Vascular injury	Laceracija parenhima kroz korteks, medulu i kanalni sustav /Parenchymal laceration extending through renal cortex, medulla, and collecting system Ozljeda glavne ili segmentalne renalne arterije ili vene s ograničenim krvarenjem /Main renal artery or vein injury with contained hemorrhage
V	Laceracija/Laceration Vaskularna ozljeda /Vascular injury	Potpuno smrskan bubrežg/Completely shattered kidney Avulzija bubrežnog hilusa s potpunom devaskularizacijom, ili tromboza renalne vene /Avulsion of renal hilum which devascularizes kidney



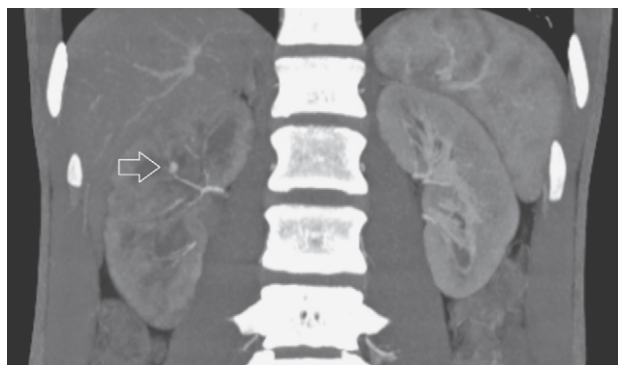SLIKA 1. TEHNIKE ENDOVASKULARNE EMBOLIZACIJE ZAVOJNICAMA: A/ COIL PACKING TEHNIKA, B/ SANDWICH TEHNIKA.

FIGURE 1. TECHNIQUES OF ENDOVASCULAR COIL EMBOLISATION: A/ COIL PACKING, B/ SANDWICH.



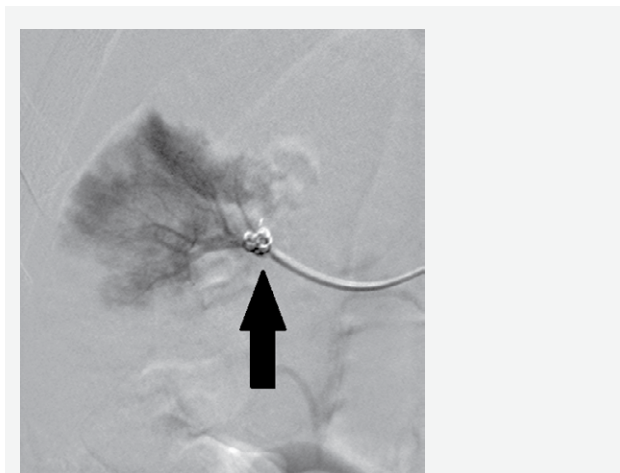
SLIKA 2. DOPPLER BUBREGA  
FIGURE 2. RENAL DOPPLER FINDINGS

Mikrokaterom 2,7 Fr selektivno je kateterizirana dominantna kranijalna bubrežna arterija i prikazana pseudoaneurizma sa zonom krvarenja interlobarnog ogranka segmentalne arterije. Zavojnicom 2 × 4 mm (*Interloc 18, Boston scient*) emboliziran je interlobarni ogranak segmentalne arterije s pseudoaneurizmom, bez znakova krvarenja ili značajnijeg ispada vaskularizacije parenhima bubrega na kontrolnim serijama (slika 4.). U večernjim satima nakon zahvata sadržaj urinske vrećice više nije bila svježa krv, već urin boje „ispranog mesa“. Nastavljena je hidracija i ispiranje mokraćnog mjehura. Kontrolni serijski UZV *color doppler* pregledi desnog bubrega pokazali su povlače-



SLIKA 3. MSCT ABDOMENA, DVADESET PRVI DAN PO OZLJEDI. DESNI BUBREG JE VEĆI, PROŠIRENOG KANALNOG SUSTAVA ISPUNJEN HEMORAGIZIRANIM SADRŽAJEM, SLABIJE PERFUNDIRAN, PSEUDOANEURIZMA PROMJERA OKO 5 MM.  
FIGURE 3. ABDOMINAL CT SCAN (21 DAYS AFTER THE INJURY). THE RIGHT KIDNEY IS LARGER, THE COLLECTING SYSTEM IS DILATED AND FILLED WITH BLOODY CONTENT. THE RENAL PERFUSION IS REDUCED AND PSEUDOANEURYSM 5 MM IN DIAMETER CAN BE SEEN.





SLIKA 4. SUPRASELEKTIVNA DIGITALNA SUBTRAKCIJSKA ANGIOGRAFIJA INTERLOBARNOG OGRANKA SEGMENTALNE ARTERIJE, A NAKON EMBOLIZACIJE PSEUDOANEURIZME ZAVOJNICOM DIMENZIJE 2 X 4 MM.

FIGURE 4. SUPRASELECTIVE DIGITAL SUBTRACTION ANGIOGRAPHY OF THE INTERLOBAR SEGMENTAL BRANCH OF THE RENAL ARTERY FOLLOWING EMBOLISATION OF THE PSEUDOANEURYSM WITH 2 X 4 MM COIL.

nje dilatacije kanalnog sustava i koaguluma u pijelonu i mokraćnom mjehuru, bolju kortikomedularnu diferencijaciju uz i dalje prisutne manje zone hiperehognosti parenhima. Kontrolna crvena krvna slika i laboratorijski pokazatelji bubrežne funkcije bili su uredni, kontrolna urinokultura nakon vađenja urinarnog katetera sterilna, te je pacijent otpušten kući. Tri mjeseca nakon otpusta dječak je bez tegoba.

### Rasprava

Zadnjih se desetljeća promijenio mehanizam nastanka, pojavnost, ali i pristup liječenju ozljeda bubrega u djece.<sup>13</sup> Mehanizam nastanka pseudoaneurizme arterija bubrega većinom je jatrogen (dijagnostičkim i terapijskim zahvatima na bubregu), dok su traumatske pseudoaneurizme dosta rijetke.<sup>14</sup> Mogu ih pratiti hematurija, bolovi u trbuhu, mučnina, povraćanje ili hemodinamski šok. U odnosu na prave aneurizme, pseudoaneurizme pokazuju veću učestalost sekundarnih promjena (uglavnom infekcija), a zbog slabosti stijenke znatno češće rupturiraju i izazivaju sekundarno krvarenje. Hematurija, bilo mikroskopski ili makroskopski vidljiva, prisutna je u oko 95% djece s ozljedom bubrega.<sup>15</sup> CT angiografija je metoda izbora za prikaz i procjenu morfološkog oštećenja i lokalizacije oštećenja krvnih žila.<sup>16</sup> Općeprihvaćen je stav kako se ozljede bubrega I.–III. stupnja kod hemodinamski stabilne djece liječe neoperativno uz praćenje kolor-doplerom.<sup>17–19</sup> Neoperativno liječenje je moguće i za neke ozljede IV. i V. stupnja.<sup>10–22</sup> Kako se radi o rijetkim ozljedama u pedijatrijskoj populaciji, važno je svakom

djetetu s traumatskom hematurijom i ozljedom bubrega pristupiti individualno. Kirurški pristup ili interventna radiologija rezervirani su za hemodinamski nestabilnu djecu, penetrantne ozljede trbuha, masivne ekstravazacije urina, veća područja avitalnog tkiva bubrega (>20 %) i ozljede arterija.<sup>2,20,23</sup> U hemodinamski stabilne djece s protrahiranom, intermitentnom ili sekundarnom hematurijom endovaskularne metode imaju značajne prednosti pred klasičnim kirurškim liječenjem.<sup>21,24</sup> Odluka ovisi i o dostupnosti i uvježbanosti tima za endovaskularnu intervencijsku radiologiju. Prema podatcima iz literature do 2018. godine operativno se liječilo oko trećine djece s IV. i dvije trećine s V. stupnjem ozljede bubrega.<sup>1</sup> Kada se radi o traumatskoj pseudoaneurizmi segmentalne arterije, zadnjih godina sve su brojnija izvješća o endovaskularnom liječenju.<sup>23,25,26</sup> Endovaskularne embolizacijske metode podrazumijevaju aplikaciju embolizacijskih sredstava uskim kateterom u lumen opskrbe krvne žile ili u samu pseudoaneurizmu/aneurizmu s ciljem izazivanja tromboze i okluzije.<sup>27</sup> Koriste se različiti embolizacijski materijali, a najčešće se primjenjuju zavojnice (*coils*). Standardne zavojnice su bile načinjene od čelika ili platine veličine 0,034 – 0,038 inča. Suvremene mikrozavojnice su načinjene od platine u veličini 0,018 inča. Dvije su osnovne tehnike embolizacije zavojnicama („*sandwich*“ i „*coil packing*“ tehnika). *Sandwich* tehnika se primjenjuje kod aneurizama širokog vrata, gdje bi u slučaju primjene *coil packing* tehnike moglo doći do migracije (otplavlivanja) zavojnica i neuspjeha embolizacije. Nedostatak je te tehnike što se osim pseudoaneurizme okludira i arterija na kojoj je pseudoaneurizma nastala, što dovodi do prekida cirkulacije. Ukoliko ne postoji dovoljan kolateralni krvotok, takav ispad će dovesti do ishemije.<sup>28</sup> Kod *coil packing* tehnike nema prekida cirkulacije kroz arteriju na kojoj je pseudoaneurizma nastala, ali postoji veći rizik rupture stijenke pseudoaneurizme. Komplikacije same embolizacije mogu biti arterijska tromboza i infarkt, odnosno formiranje apscesa, kao i migracija embolizacijskog materijala koja može dovesti do embolizacije susjednih, neželjenih, arterijskih ogranaka.<sup>29</sup> Opisa endovaskularnog liječenja traumatske pseudoaneurizme segmentalne renalne arterije u djece je malo. Pojavljuju se gotovo isključivo kao prikazi slučajeva, a kod odraslih bolesnika postoje i manje serije bolesnika.<sup>30</sup> Endovaskularna metoda ima brojne prednosti pred klasičnom kirurgijom, no i nedostatke, poput izlaganja pacijenta relativno visokim dozama zračenja i kontrasta. Zadnjih godina, uporabom robota u urologiji, opisana je primjena minimalno invazivne robotske tehnike operacijskog liječenja pseudoaneurizme renalne arterije.<sup>31</sup> Svjetski je trend u zbrinjavanju traume bubrega u djece smanjenje broja nefrektomija i povećanje udjela neoperativnog liječenja i endovaskularnih zahvata.<sup>32,33</sup> KBC Zagreb ima sve

specijalnosti i subspecijalnosti potrebne za kirurške i endovaskularne zahvate u djece, čime predstavlja nacionalni centar za zbrinjavanje sveobuhvatne traume bubrega u djece.

## LITERATURA

1. Fernández-Ibieta M. Renal Trauma in Pediatrics: A Current Review. *Urology* 2018;113:171–8.
2. Ishida Y, Tyroch AH, Emami N, McLean FS. Characteristics and Management of Blunt Renal Injury in Children. *J Emerg Trauma Shock* 2017;10:140–5.
3. Khawaja AA, Aslam M, Ahmad S. Blunt renal trauma in children: Our experience with conservative management at children hospital & ICH Multan. *Pak J Med Health Sci* 2020;14:166–8.
4. Guyot R, Arnoux V, Descotes JL i sur. Prise en charge des pseudo-aneurismes rénaux intraparenchymateux post-traumatiques : à propos d'une série de 325 patients traumatisés rénaux [Management of intraparenchymal pseudoaneurysm after blunt renal trauma: Results from a series of 325 patients]. *Prog Urol* 2017;27:190–9.
5. Benamran D, De Clippele B, Hammer F, Tombal B. Intraparenchymal Renal Artery Pseudoaneurysm and AV Fistula on a Solitary Kidney Occurring 38 Years after Blunt Trauma. *Case Rep Urol* 2017;3017501.
6. Lee DG, Lee SJ. Delayed hemorrhage from a pseudoaneurysm after blunt renal trauma. *Int J Urol* 2006;12:909–11.
7. Melo RAV, Pires MJM, Silva LMS, Segóvia AB. Giant renal artery pseudoaneurysm 18 months after blunt trauma. *J Vasc Bras* 2013;12:159–62.
8. Lee RS, Porter JR. Traumatic renal artery pseudoaneurysm: diagnosis and management techniques. *J Trauma* 2003;55:972–8.
9. Hao Xu. A Comparative Study of Conservation, Endovascular Embolization Therapy, and Surgery for Blunt Renal Trauma. *Med Sci Monit* 2020; 26:e922802-1–e922802-8.
10. Kartal I, Durmaz HA, Çimen SG, Ersoy H. Transcatheter embolization in pediatric blunt renal trauma: Case report and review of the literature. *Ulus Travma Acil Cerrahi Derg* 2020; 26:475–81.
11. Halachmi S, Chait B, Hodapp J i sur. Renal pseudoaneurysm after blunt renal trauma in a pediatric patient: management by angiographic embolization. *Urology* 2003;61:224.
12. Margenthaler JA, Weber TR, Keller MS. Blunt Renal Trauma in Children: Experience with Conservative Management at a Pediatric Trauma Center. *J Trauma Inj Inf Crit Care* 2002; 52:928–32.
13. Ost MC. Evolving mechanisms of injury and management of pediatric blunt renal trauma – 20 years of experience. *Urology* 2016;90:159–63.
14. Yang HK, Koh ES, Shin SJ, Chung S. Incidental renal artery pseudoaneurysm after percutaneous native renal biopsy. *BMJ Case Rep* 2013.
15. Grimsby GM, Voezke B, Hotaling J, Sorensen MD, Koyle M, Jacobs MA. Demographics of pediatric renal trauma. *J Urol* 2014;192:1498–502.
16. Lin WC, Lin CH. The role of interventional radiology for pediatric blunt renal trauma. *Ital J Pediatr* 2015;41:76.
17. Canon S, Recicar J, Head B, Linam L, Swearingen C, Maxson T. The utility of initial and follow-up ultrasound reevaluation for blunt renal trauma in children and adolescents. *J Pediatr Urol* 2014;10:815–8.
18. He B, Lin T, Wei G, He D, Li X. Management of blunt renal trauma: an experience in 84 children. *Int Urol Nephrol* 2011; 43:937–42.
19. Okpani CB, Eke N. Changing Management Concepts of Renal Trauma. *IOSR-JDMS* 2020;19:29–38.
20. Okur MH, Arslan S, Aydogdu B, et al. Management of high-grade renal injury in children. *Eur J Trauma Emerg Surg* 2017;43:99–104.
21. Hagedorn JC, Fox N, Ellison JS i sur. Pediatric blunt renal trauma practice management guidelines: Collaboration between the Eastern Association for the Surgery of Trauma and the Pediatric Trauma Society. *J Trauma Acute Care Surg* 2019; 86:916–25.
22. Ceylan H, Gunsar C, Etensel B, Sencan A, Karaca I, Mir E. Blunt renal injuries in Turkish children: a review of 205 cases. *Pediatr Surg Int* 2003;19:710–4.
23. Lee JN, Lim JK, Woo MJ i sur. Predictive factors for conservative treatment failure in grade IV pediatric blunt renal trauma. *J Pediatr Urol* 2016;12:93.e1–93.e7.
24. Güzel M, Arslan S, Turan C, Doğanay S. Management of renal injury in children. *Ann Ital Chir* 2015;86:246–51.
25. Armstrong LB, Mooney DP. Pediatric renal injury: which injury grades warrant close follow-up. *Pediatr Surg Int* 2018;34: 1183–7.
26. LeeVan E, Zmora O, Cazzulino F, Burke RV, Zagory J, Upperman JS. Management of pediatric blunt renal trauma: A systematic review. *J Trauma Acute Care Surg* 2016;80:519–28.
27. Ierardi AM, Piacentino F, Pesapane F i sur. Basic embolization techniques: tips and tricks. *Acta Biomed* 2020;91:71–80.
28. Eldem G, Erdoğan E, Peynircioğlu B, Arat A, Balkancı F. Endovascular treatment of true renal artery aneurysms: a single center experience. *Diagn Interv Radiol* 2019;25:62–70.
29. Karkos SP, D'Souza GJ, Thomson A, Chomal SS. Renal artery aneurysm: endovascular treatment by coil embolisation with preservation of renal blood flow. *Eur J Vasc Endovasc Surg* 2000;19:214–6.
30. Dinkel HP, Danuser H, Triller J. Blunt renal trauma: minimally invasive management with microcatheter embolization – experience in nine patients. *Radiology* 2002;223:723–30.
31. Bulsara Shahzad S, Prasad G, Manjubharath A i sur. Minimally invasive management of renal artery pseudoaneurysm following robotic nephron-sparing surgery: Report of two cases and review of literature. *Indian J Vasc Endovasc Surg* 2018;5:44–9.
32. Bjurlin AM, Renson A, Fantus RJ. Impact of Trauma Center Designation and Interfacility Transfer on Renal Trauma Outcomes: Evidence for Universal Management. *Eur Urol Focus* 2019;5:1135–42.
33. Mahran A, Fernstrum A, Swindle M. Impact of trauma center designation in pediatric renal trauma: National Trauma Data Bank analysis. *J Pediatr Urol* 2020;16:658.e1–658.e9.