

Gordon Holmesov sindrom prvi put dijagnosticiran u Hrvatskoj

Brinar, Vesna; Zibar Tomšić, Karin; Ozretić, David; Stepčić, Franko

Source / Izvornik: **Liječnički vjesnik, 2021, 3-4, 103 - 107**

Journal article, Published version

Rad u časopisu, Objavljena verzija rada (izdavačev PDF)

<https://doi.org/10.26800/LV-143-3-4-5>

Permanent link / Trajna poveznica: <https://urn.nsk.hr/urn:nbn:hr:105:223710>

Rights / Prava: [Attribution-NonCommercial-NoDerivatives 4.0 International/Imenovanje-Nekomercijalno-Bez prerada 4.0 međunarodna](#)

Download date / Datum preuzimanja: **2024-07-18**



Repository / Repozitorij:

[Dr Med - University of Zagreb School of Medicine Digital Repository](#)



Kliničko zapažanje | Clinical observation



Gordon Holmesov sindrom prvi put dijagnosticiran u Hrvatskoj

Gordon Holmes syndrome – first time diagnosed in Croatia

Vesna Brinar^{1,2} , Karin Zibar Tomšić³, David Ozretić⁴, Franko Stepčić⁵

¹ Poliklinika za neurologiju i internu Medicinu „Cortex“ Zagreb

² Medicinski fakultet sveučilišta u Zagrebu

³ Zavod za endokrinologiju, Klinika za unutrašnje bolesti, Medicinski fakultet Sveučilišta u Zagrebu, KBC Zagreb

⁴ Klinički zavod za dijagnostičku i intervencijsku radiologiju, Medicinski fakultet Sveučilišta u Zagrebu, KBC Zagreb

⁵ Neurology Clinic, 10231 Old Ocean City Blvd, Suite 101, Berlin, MD 21811, USA

Deskriptori

CEREBELARNA ATAKSIJA – genetika, komplikacije;
HIPOGONADIZAM – genetika, komplikacije;
AMENOREJA – etiologija;
GONADOTROPIN OSLOBAĐAJUĆI HORMON
– genetika, nedostatak;
MUTACIJA; UBIKVITIN-PROTEIN LIGAZE – genetika;
UBIKVITINACIJA; SPOZNAJNI POREĆAJ – komplikacije;
MOZAK – dijagnostički slikovni prikaz, patologija;
MAGNETSKA REZONANCIJA; SINDROM

Deskriptors

CEREBELLAR ATAXIA – complications, genetics;
HYPOGONADISM – complications, genetics;
AMENORRHEA – etiology;
GONADOTROPIN-RELEASING HORMONE
– deficiency, genetics;
MUTATION; UBIQUITIN-PROTEIN LIGASES – genetics;
UBIQUITINATION; COGNITIVE DYSFUNCTION
– complications;
BRAIN – diagnostic imaging, pathology;
MAGNETIC RESONANCE IMAGING; SYNDROME

SAŽETAK. Prikazuje se 38-godišnja bolesnica koja se klinički prezentirala ataksijom, kognitivnom disfunkcijom i sekundarnom amenorejom, s izraženim hiperintenzivnim promjenama na magnetskoj rezonanciji mozga (MR). Klinički simptomi počeli su u dobi od 20 godina razvojem sekundarne amenoreje, nestabilnosti u hodu i kognitivnom disfunkcijom. Iako je ovakav skup povezanih simptoma ataksije, primarne/sekundarne amenoreje uslijed hipogonadotropnog hipogonadizma i kognitivne disfunkcije poznat kao Gordon Holmesov sindrom (GHS), takav do sada nije opisan u Hrvatskoj. Zbog navedenog, dotadašnja klinička dijagnostika u različitim neurološkim institucijama koja je bila u početku usmjerena primarno na ataksiju, kognitivni poremećaj te nalaz hiperintenzivnih promjena na MR-u mozga, zanemarujući sekundarnu amenoreju, bila je neuspješna. Analizom velike grupe autosomno-recesivnih cerebelarnih ataksija naša grupa uočila je podudarnost skupa kliničkih simptoma: cerebelarne ataksije, kognitivne disfunkcije i hipogonadotropnog hipogonadizma, uz karakterističan MR nalaz specifičnih subkortikalnih hiperintenzivnih promjena bijele tvari, talamusa i moždanog debla i cerebelarne atrofije, koji čine sindrom uzrokovan mutacijom gena ATM RNF216, Gordon Holmesov sindrom. Sekvencijska genomska analiza učinjena u Variantyx laboratoriju u SAD-u pokazala je u naše bolesnice složenu heterozigotnu mutaciju RNF216 što je potvrdilo dijagnozu GHS-a, prvi put dijagnosticiranog u Hrvatskoj.

SUMMARY. We present a 38-year-old woman with clinical presentation of ataxia, cognitive impairment, and secondary amenorrhea with remarkable brain hyperintensities on brain magnetic resonance imaging (MRI). Clinical symptoms began at the age of 20 years with the development of secondary amenorrhea, instability, and cognitive dysfunction. Although this set of medical symptoms of ataxia, primary/secondary amenorrhea due to hypogonadotropic hypogonadism, and cognitive impairment are known as Gordon Holmes syndrome, such has not been described in Croatia so far. Because of this, the patient was unsuccessfully diagnostically investigated in various neurological institutions on different neurodegenerative diseases, primarily based on ataxia, cognitive impairment, and remarkable brain hyperintensities on brain MRI. We started to analyze a large group of possible genetically triggered autosomal-recessive degenerative ataxias, and noticed compatibility of clinical symptoms: cerebellar ataxia, cognitive impairment, and hypogonadotropic hypogonadism, along with brain MRI changes characterized with significant subcortical white matter, thalamic, and brain stem confluent patchy areas of hyperintensity and cerebellar atrophy, that constitute a syndrome caused by ATM RNF216 gene mutation, Gordon Holmes syndrome (GHS). Genetic analysis in Variantyx laboratory in the USA performing whole-exome sequencing showed compound heterozygous for RNF 216 mutation, which confirmed the diagnosis of GHS, for the first time diagnosed in Croatia.

Gordon Holmes je 1908. godine prvi put opisao i publicirao rijetku autosomno-recesivnu neurodegenerativnu bolest koja nastupa u odrasloj dobi, nazvanu Gordon Holmesov sindrom (GHS). Tipična klinička prezentacija ovog sindroma karakterizirana je ataksijom, kojoj ponekad prethodi dizartrija, hipogonadotropnim hipogonadizmom uz usporenje puberteta i slabiju razvijenost sekundarnih spolnih osobina te u početku blagim kognitivnim poremećajem s postupnim razvojem demencije.¹ GHS najčešće započinje u odrasloj dobi, no može se manifestirati od djetinjstva, pa sve do četrdesete godine života.^{2–8} Gotovo stotinu

godina nakon prvog opisa GHS-a napredak u genetskom testiranju omogućio je genetsku karakteristiku ovog fenotipa uzrokovanog mutacijom gena RNF216.^{9,10} RNF (engl. *Really Interesting New Gene finger*) su proteini koji se nalaze u stotinama proteina s vrlo važnom ulogom u transmisiji ubikvitina prema

✉ Adresa za dopisivanje:

Prof. prim. dr. sc. Vesna Brinar, <https://orcid.org/0000-0003-1446-2989>
Poliklinika za neurologiju i internu medicinu „Cortex“ Zagreb,
Medicinski fakultet Sveučilišta u Zagrebu; e-pošta: vesna.brinar@gmail.com
Primljeno 22. srpnja 2020., prihvaćeno 19. studenoga 2020.

drugim tvarima kao i prema samim RNF proteinima. RNF216 gen dešifrira E3 ubikvitin-protein ligazu koja je uključena u autofagocitozu i celularnu homeostazu.^{9–13} Brojna istraživanja bolesnika s GHS-om potvrdila su mutaciju gena RNF216.^{11–13} Daljnja istraživanja identificirala su digeničku homozigotnu mutaciju u genu RNF216 i OTUD4 koji dešifriraju proteine odgovorne za regulaciju ubikvitinacije, ukazujući da se radi o poremećaju koji je odgovoran za homeostatske stanične procese i koji može uzrokovati patološke poremećaje malog mozga, hipokampalne, hipotalamičke regije mozga te hipofizno-reproduktivne funkcije, kao i oštećenja bijele tvari mozga.^{9–13} Osim mutacije RNF216 i OTUD4 povezane s ubikvitinacijom, nešto recentnije nađena je i mutacija gena STUB1.¹⁴

Pokazalo se da izolirana ili kombinirana mutacija gena RNF216 uzrokuje tipičnu kliničku simptomatiku GHS-a, s mogućnošću razvoja i drugih neuroloških ili neneuroloških poremećaja poput poremećaja pokreta ili koroidalne distrofije (Bouchard Neuhauseova bolest, Huntington-like GHS), ali i drugih mogućih kombinacija simptoma.^{15–18}

Prikaz bolesnika

Bolesnica je rođena 1982. godine, od 16. godine života razvijala je povremene migrenske atake s popratnom senzornom austom. U dvadesetim godinama života razvila je sekundarnu amenoreju. Migrenske glavobolje tada postaju rjeđe, usprkos hormonskoj nadomjesnoj terapiji. U to vrijeme primjećuje razvoj kognitivnog poremećaja koji se pogoršavao i onemogućio joj daljnje fakultetsko obrazovanje. Nakon nekoliko godina bezuspješnog nastojanja da završi započeto obrazovanje započela je radnu aktivnost asistenta u nastavi za djecu s teškoćama u razvoju. U dobi od 34 godine počinje razvijati nejasniji govor te nestabilnost u hodu. Nakon godinu dana dolazi do daljnje postupne progresije tegoba te bolesnica započinje neurološku obradu u raznim neurološkim institucijama u Hrvatskoj, koja nije dovela do dijagnoze poremećaja. U tadašnjim dijagnostičkim istraživanjima uzrok sekundarne amenoreje nije ispitan, niti je uključen u dijagnostičko razmatranje.

Prilikom naše evaluacije utvrdili smo sljedeće značajke:

Anamneza i somatski status

- Menarhe s 15 godina, od 20. godine života sekundarna amenoreja, urednih vitalnih funkcija i somatskog statusa, prisutne uredno razvijene sekundarne spolne osobine, uredna kontrola sfinktera.

Neurološki pregled

- Oštrina vida obostrano uredna VOU 20/20. Periferno vidno polje ispitano orijentacijski (prstom), također uredno.
- Ishiara test 10/10 prikaza, obostrano uredno.

- Oftalmološki okularna koherentna tomografija, uredan nalaz.
- Bulbomotorika urednog nalaza s potpunim kretanjama bulbosa desno, lijevo te u vertikalnim kretanjama.
- Nistagmus i dvoslike nisu registrirani.
- Bez poremećaja inervacije ostalih mozgovnih živaca.
- Motorička snaga na udovima uredna 5/5, tonus mišićne snage uredna, održavanje udova u antigravitacijskom položaju uredno.
- Mišićni refleksi obostrano simetrični 2+. Trbušni i plantarni refleksi prisutni, simetrični.
- Testovi koordinacije prst – nos, peta – koljeno, diskretno disimetrični obostrano, izrazitije na lijevim udovima, uz naznačen intencijski tremor.
- Senzorne funkcije površinskog, dubokog i integrativnog osjeta uredne.
- Registrirana je blaža disartrijska.
- U pokusu prema Rombergu nesigurnost – titubacija, u hodu i u tandem Rombergu izražena nestabilnost.

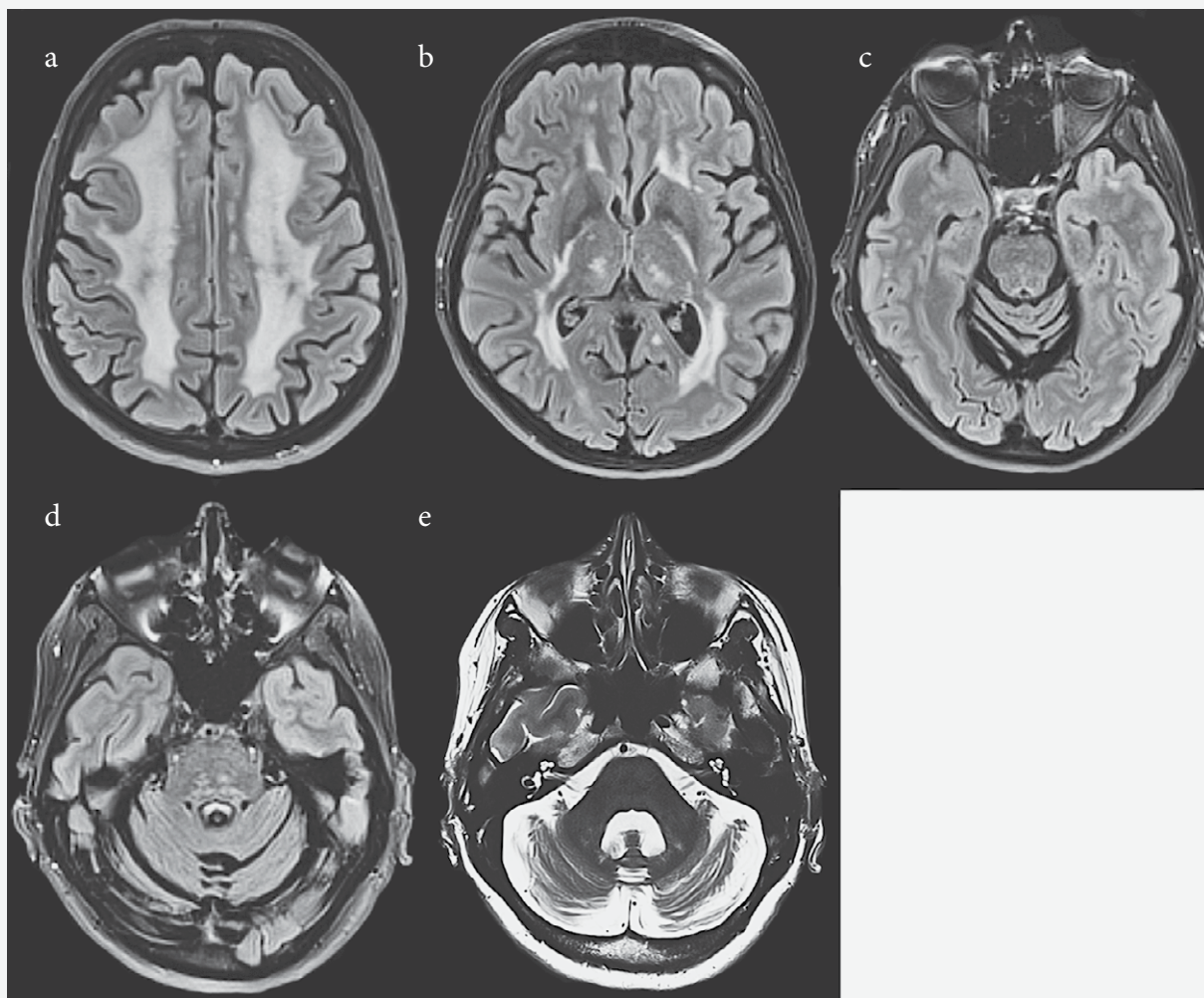
Kognitivno testiranje MoCA test

Vizuospacijalne i egzekutivne funkcije

- | | | | |
|---|-----|-----|-----|
| 1. Naizmjenično povlačenje između brojka i slova | } | 3/5 | |
| 2. Vizualno-konstruktivne sposobnosti (crtanje kocke) | | | |
| 3. Vizualno-konstruktivne sposobnosti (crtanje sata) | | | |
| 4. Imenovanje | | 3/3 | |
| 5. Pojmovi koje treba upamtiti – bez bodovanja | | | |
| 6. Pažnja | | | |
| a) Ponavljanje serije brojeva unaprijed i unatrag | 2/2 | } | 4/6 |
| b) Budnost | 1/1 | | |
| c) Serija oduzimanja broja 7 | 1/3 | | |
| 7. Govor | | | |
| Ponavljjanje rečenice | 1/2 | } | 1/3 |
| Tečnost govora | 0/1 | | |
| 9. Apstraktnost | 1/2 | | |
| 10. Odgođeno sjećanje | 2/5 | | |
| 11. Orijehtacija | 5/6 | | |

Rezultat testa: 19/30 (normalno >25/30)

Nalaz MR mozga: konfluirajući hiperintenziteti bijele tvari čeonog i tjemnog režnja bez zahvaćanja U-vlakana. Periventrikularna bijela tvar pokazuje hiperintenzivna oštećenja s ekstenzijom u posteriorni dio kapsule interne s mrljastim hiperintenzitetima u talamusu, te supkortikalnoj tvari temporalnih režnje-



SLIKA 1. MR MOZGA: AKSIJALNE FLAIR (A-D) I T₂ (E) SNIMKE. KONFLUIRAJUĆI HIPERDENZITET FRONTALNOG I PARIJETALNOG REŽNJA, S POŠTEDOM U-VLAKNA (A). PERIVENTRIKULARNA BIJELA TVAR TAKOĐER JE ZAHVAĆENA HIPERINTENZIVNIM OŠTEĆENJEM S PROŠIRENJEJEM NA STRAŽNJI KRAK KAPSULE INTERNE (B), MRLJASTI HIPREINTENZITETI TALAMUSA (B), SUBKORTIKALNA BIJELA TVAR TEMPORALNIH REŽNJEVA (C), TEGMENTUMA PONS (D) I BIJELE TVARI MALOG MOZGA (E). CEREBELARNA ATROFIJA (E).

FIGURE 1. BRAIN MRI: AXIAL FLAIR (A-D) AND T₂ (E) SLICES. CONFLUENT HYPERINTENSITY IS SEEN IN WHITE MATTER OF FRONTAL AND PARIETAL LOBES, WITH SPARING OF U-FIBERS (A). PERIVENTRICULAR WHITE MATTER IS ALSO AFFECTED WITH EXTENSION TO POSTERIOR LIMB OF INTERNAL CAPSULE (B), PATCHY HYPERINTENSITIES ARE SEEN IN TALAMI (B), SUBCORTICAL WHITE MATTER OF TEMPORAL LOBES (C), TEGMENTUM OF PONS (D), AND CEREBELLAR WHITE MATTER (E). CEREBELLAR ATROPHY (E).

va, tegmentuma ponsa i malog mozga. Prisutna je cerebelarna atrofija (slika 1.).

Endokrinološkom obradom utvrđen je hipogonadotropni hipogonadizam – niska koncentracija estradiola uz nisku koncentraciju gonadotropina (estradiol < 37 pmol/l, FSH 0,5 IU/L, LH 0 IU/L) koji je uzrok sekundarnoj amenoreji. Očuvana je funkcija ostalih stanica prednjeg režnja hipofize.

Rasprava

Klinički i diferencijalno-dijagnostički pristup bolesniku s izoliranom ataksijom ili ataksijom u kombi-

naciji s drugim neurološkim i neneurološkim simptomima ozbiljan je dijagnostički izazov. Bolesnica koju prikazujemo prezentirala se trunkalnom i apendikularnom ataksijom, dizatrijom i kognitivnom disfunkcijom koje mogu uzrokovati različiti neuropatološki poremećaji, zbog čega je inicijalno obrađivana u više neuroloških institucija. U tom diferencijalno-dijagnostičkom razmatranju nije uključena činjenica da je u dobi od 20 godina razvila sekundarnu amenoreju niti je u tom smislu provedena dijagnostička obrada. Štoviše, ukinuta je nadomjesna hormonska terapija bez objašnjenja.

Kako je sestrična bolesnice bolovala od multiple skleroze (MS), a ataksija je bila jedan od izraženih kliničkih simptoma, radna dijagnoza u početcima obrade bila je MS, te je učinjena obrada likvora i MR mozga. Likvorski nalaz bio je uredan, a nalaz MR-a svakako nije bio tipičan za MS.

Ekstenzivne hiperintenzivne promjene u MR-u uz anamnezu migrenskih glavobolja sa senzornom aurom implicirale su drugu diferencijalno-dijagnostičku mogućnost – CADASIL (cerebralna autosomno dominantna arteriopatija sa subkortikalnim infarktima i leukoencefalopatijom).

CADASIL je hereditarna bolest koja se javlja u odrasloj dobi, a karakterizirana je izraženom genetskom penetracijom s razvojem malih duboko smještenih infarkta uzrokovanih okluzijom malih arterija mozga, koja se prezentira izraženom i progresivnom akumulacijom hiperintenzivnih promjena u mozgu. Klinički se manifestira motoričkim simptomima i kognitivnim poremećajem. CADASIL je izravno povezan s mutacijom gena NOTCH 3 na kromosomu 19.^{19,20} Obiteljska anamneza kao i genetska analiza u bolesnice bili su negativni i dijagnoza CADASIL-a je isključena.

Sljedeća diferencijalno-dijagnostička mogućnost temeljena dominantno na neuroradiološkom nalazu bio je MELAS (sindrom mitohondrijske encefalopatije, laktacidoze i epizode poput moždanog udara). MELAS sindrom je najčešći maternalno nasljedni mitohondrijski poremećaj koji nastaje mutacijom gena MR-TL1 koji dešifrira mitohondrijski tRNA uzrokujući oštećenje mitohondrijskog stvaranja energije. Posljedica je disfunkcija u više organa kao i stvaranje difuznih hiperintenziteta u mozgu. Klinički se manifestira poremećajima sličnim moždanom udaru, demencijom, laktacidozom te ponavljajućim glavoboljama. Laktat i piruvat u serumu, kao i mišićna biopsija (engl. *Ralled red fibers* – RRF) bili su negativni,^{21,22} te je i ova dijagnostička mogućnost odbačena.

Daljnja dijagnostička obrada nastavljena je u našoj grupi te je razmatrana mogućnost adultnog oblika Krabbeove bolesti (globoidna leukodistrofija). Krabbeova bolest karakterizirana je globoidnim nakupinama oko cerebralnih krvnih žila te u bijeloj tvari mozga.²³ U adultnom obliku klinički se manifestira sporo napredujućom ataksijom, poremećajem govora, kognitivnom disfunkcijom, ali i optičkom neuropatijom i motoričkom slabosti karaktera parapareze. U MR-u se nalaze izražene hiperintenzivne promjene bijele tvari mozga. Krabbeova bolest je nasljedna autosomno-recesivna demijelinizacijska bolest uzrokovana deficitom lizozomskog enzima galaktocerebrozidaze.^{23,24} Premda su klinički simptomi i nalaz MR-a ukazivali na mogućnost adultnog oblika Krabbeove leukodistrofije dijagnoza je isključena, budući da je verificirana uredna aktivnost galaktocerebrozidaze.

Budući da je uz ataksiju i kognitivnu disfunkciju te specifičan MR nalaz s opsežnim supratentorijskim i mrljastim infratentorijskim hiperintenzivnim promjenama uz cerebelarnu atrofiju postojala i nejasna sekundarna amenoreja, zbog čega do tada nije dijagnostički obrađivana, učinjena je i endokrinološka obrada. Učinjenim pretragama utvrđen je hipogonadotropni hipogonadizam. Analizirajući veliku grupu mogućih autonomno-recesivnih cerebelarnih ataksija karakteriziranih popratnom kognitivnom disfunkcijom i amenorejom uz karakteristične hiperintenzivne promjene u MR nalazu, uočili smo podudarnost s kliničkim i MR nalazima u grupi autosomno-recesivnih ataksija koje odgovaraju sindromu uzokovanom mutacijom gena RNF216 – Gordon Holmesovom sindromu.^{25–27}

MR nalaz karakterističan za Gordon Holmesov sindrom opisan je s konfluirajućim subkortikalnim talamičkim i pontinim mrljastim hiperdenzitetima te atrofičnim promjenama malog mozga, kakav je bio i MR nalaz naše bolesnice. Dosadašnja istraživanja hipogonadotropnog hipogonadizma pokazala su uzročnu povezanost s oštećenjem na hipotalamičko-hipofiznoj razini reproduktivne osovine, bez drugih oštećenja stanica prednjeg režnja hipofize. U istraživanjima se pokazalo da pulsna, repetitivna stimulacija primjenom agonista GnRH ne dovodi do povećanja FSH i LH, što upućuje na primarni hipofizni poremećaj.^{4,5,6}

Klinička dijagnoza Gordon Holmesovog sindroma potvrđena je sekvencijskom genomskom metodom kojom je u bolesnice utvrđena složena hereterozigotna varijanta RNF216 gena (c.1816G>C; c.1482C>A) koja uzrokuje Gordon Holmesov sindrom (Variantyx laboratorij SAD).

Zaključak

U prezentirane bolesnice klinički simptomi cerebelarne ataksije, kognitivnog poremećaja te hipogonadotropnog hipogonadizma s posljedičnom sekundarnom amenorejom uputili su na Gordon Holmesov sindrom, koji je i potvrđen genetskom analizom. Radi se o vrlo rijetkom obliku autosomno-recesivne cerebelarne ataksije uzrokovanom mutacijom izazvanom inaktivacijom gena RNF216 koji sâm ili u kombinaciji s drugim genetskim mutacijama uzrokuje poremećaj ubikvitinacije s posljedičnim razvojem neurodegeneracije i reproduktivne disfunkcije. Ovaj prikaz slučaja upućuje na značaj egzomskog sekvencioniranja koji uz pažljivu kliničku analizu omogućuje detekciju genetske promjene koja uzrokuje rijetku karakterističnu bolest.

LITERATURA

1. Holmes G. A form of familial degeneration of the cerebellum. *Brain* 1908;30:466–89.
2. Volpé R, Metzler WS, Johnston MW. Familial hypogonadotropic eunuchoidism with cerebellar ataxia. *J Clin Endocrinol Metab* 1963;23:107–15.

3. Lowenthal A, Bekaert J, Van Dessel F, van Hauwaert J. Familial cerebellar ataxia with hypogonadism. *J Neurol* 1979;222:75–80.
4. Berciano J, Amado JA, Freijanes J, Rebollo M, Vaquero A. Familial cerebellar ataxia and hypogonadotropic hypogonadism: evidence for hypothalamic LHRH deficiency. *J Neurol Neurosurg Psychiatry* 1982;45:747–51.
5. Fok AC, Wong MC, Cheah JS. Syndrome of cerebellar ataxia and hypogonadotropic hypogonadism: evidence for pituitary gonadotrophin deficiency. *J Neurol Neurosurg Psychiatry* 1989;52:407–9.
6. Abs R, Van Vleymen E, Parizel PM *i sur.* Congenital cerebellar hypoplasia and hypogonadotropic hypogonadism. *J Neurol Sci* 1990;98:259–65.
7. De Michele G, Filla A, Striano S, Rimoldi M, Campanella G. Heterogeneous findings in four cases of cerebellar ataxia associated with hypogonadism (Holmes' type ataxia). *Clin Neurol Neurosurg* 1993;95:23–8.
8. Seminara SB, Acierno JS, Abdulwahid NA, Crowley WF, Margolin DH. Hypogonadotropic hypogonadism and cerebellar ataxia: detailed phenotypic characterization of a large, extended kindred. *J Clin Endocr Metab* 2002;87:1607–12.
9. Pickart CM. Mechanisms underlying ubiquitination. *Ann Rev Bioc* 2001;70:503–33.
10. Margolin DH, Kousi M, Chan YM *i sur.* Ataxia, dementia, and hypogonadotropism caused by disordered ubiquitination. *N Engl J Med* 2013;368:1992–2003.
11. Xu C, Feng K, Zhao X *i sur.* Regulation of autophagy by E3 ubiquitin ligase RNFL216 through BECN1ubiquitination. *Autophagy* 2014;10:2239–50.
12. Alqwaify M, Bohlega S. Ataxia and hypogonadotropic hypogonadism with intrafamilial variability caused by RNF216 mutation. *Neurol Int* 2016;8(2):6444.
13. Seenivasan R, Hermanns T, Blyszcz T, Lammers M, Praefcke G, Hofmann K. Mechanism and chain specificity of RNF216/TRIAD3, the ubiquitin ligase mutated in Gordon Holmes syndrome. *Hum Mol Gen* 2019;28(17):2862–73.
14. Shi CH, Schisler JC, Rubel CE *i sur.* Ataxia and hypogonadism caused by the loss of ubiquitin ligase activity of the U box protein CHIP. *Hum Mol Genet* 2014;23:1013–24.
15. Boucher BJ, Gibberd FB. Familial ataxia, hypogonadism and retinal degeneration. *Acta Neurol Scand* 1969; 45:507–10.
16. Neuhauser G, Opitz JM. Autosomal recessive syndrome of cerebellar ataxia and hypogonadotropic hypogonadism. *Clin Genet* 1975;7:426–34.
17. Ling H, Unnwongse K, Bhidayasiri R. Complex movement disorders in a sporadic Boucher–Neuhauser syndrome: phenotypic manifestations beyond the triad. *Mov Disord* 2009; 24:2304–6.
18. Santens P, Van Damme T, Steyaert W *i sur.* RNF216 mutations as a novel cause of autosomal recessive Huntington-like disorder. *Neurology* 2015;84:1760–6.
19. Joutel A, Tournier-Lasserre E. Molecular basis and pathogenic mechanisms of CADASIL: a model of small vessel diseases of the brain. *J Soc Biol* 2002;196:109–15.
20. Buffon F, Porcher R, Hernandez K *i sur.* Cognitive profile in CADASIL. *J Neurol Neurosurg Psychiatry* 2006;77:155–80.
21. Lorenzoni PJ, Werneck LC, Kay CS, Silvado CE, Scola RH. When should MELAS (Mitochondrial myopathy, Encephalopathy, Lactic Acidosis, and Stroke-like episodes) be the diagnosis? *Arq Neuropsiquiatr* 2015;73(11):959–67.
22. Murakami H, Ono K. MELAS. *Brain Nerve* 2017;69(2):111–7.
23. Cousyn L, Law-Ye B, Oytigorskaya N *i sur.* Brain MRI features and scoring in leukodystrophy in adult onset Krabbe disease. *Neurology* 2019;13;93(7):647–52.
24. Tomás J, Durães J, Lacerda L, Macário MC. Adolescent-onset Krabbe disease with an initial diagnosis of multiple sclerosis and a novel mutation. *Brit Med J Case Rep* 2015;22:2015.
25. Beaudin M, Klein CJ, Rouleau GA, Dupre N. Systematic review of autosomal recessive ataxias and proposal for a classification. *Cerebell Atax* 2017;4:3.
26. Beaudin M, Soong M, Pedroso J *i sur.* The Classification of Autosomal Recessive Cerebellar Ataxias: a Consensus Statement from the Society for Research on the Cerebellum and Ataxias Task Force. *Cerebellum* 2019;18:1098–125.
27. Manto M, Gandini J, Feil K, Strupp M. Cerebellar ataxias: an update. *Cur Opin Neurol* 2020 Feb;33(1):150–60.

