

Ishodi novorođenčadi s prenatalno dijagnosticiranim tumorima srca

Ćorić, Ana

Master's thesis / Diplomski rad

2020

Degree Grantor / Ustanova koja je dodijelila akademski / stručni stupanj: **University of Zagreb, School of Medicine / Sveučilište u Zagrebu, Medicinski fakultet**

Permanent link / Trajna poveznica: <https://um.nsk.hr/um:nbn:hr:105:990945>

Rights / Prava: [In copyright](#) / [Zaštićeno autorskim pravom.](#)

Download date / Datum preuzimanja: **2023-09-25**



Repository / Repozitorij:

[Dr Med - University of Zagreb School of Medicine Digital Repository](#)



SVEUČILIŠTE U ZAGREBU
MEDICINSKI FAKULTET

ANA ĆORIĆ

**Ishodi novorođenčadi s prenatalno
dijagnosticiranim tumorima srca**

Diplomski rad



Zagreb, 2020.

Ovaj diplomski rad izrađen je na Klinici za pedijatriju, u Zavodu za neonatologiju i neonatalnu intenzivnu medicinu, Kliničkog bolničkog centra Zagreb, pod vodstvom prof. dr. sc. Ruže Grizelj, dr. med i predan je na ocjenu u akademskoj godini 2019./2020.

Kratice:

RS - rabdomiom srca

TSC – tuberozna skleroza (eng. tuberous sclerosis complex)

GD - gestacijska dob

LV - lijevi ventrirkul

DV - desni ventrirukl

IVS - interventrikularni septum

MR - magnetska rezonancija

CT - kompjuterizirana tomografija

WPW sindrom - Wolf- Parkinson - White sindrom

SEN - subependimalni noduli

SEGA - subependimalni gigantocelularni astroцитom

mTOR - *mammalian Target of Rapamycin*

VES - ventrikularne ekstrasistole

SVES - supraventrikularne ekstrasistole

LVOT - izlazni trakt lijevog ventrikula

SADRŽAJ

SAŽETAK

SUMMARY

1. UVOD	1
1.1. Epidemiologija.....	1
1.2. Prenatalna dijagnostika	1
1.3. Klinička slika	2
1.4. Tuberozna skleroza	2
1.5. mTOR inhibitori	3
1.6. Dijagnostički kriteriji za tuberoznu sklerozu	3
2. ISPITANICI I METODE	5
3. REZULTATI	6
4. RASPRAVA	11
5. ZAKLJUČAK	15
6. ZAHVALE	16
7. LITERATURA	17
8. ŽIVOTPIS	20

SAŽETAK

Ishodi novorođečadi s prenatalno dijagnosticiranim tumorima srca

Ana Ćorić

Rabdomiomi srca (RS), iako rijetki, najčešći su fetalni tumori srca. Smatraju se jednom od najranijih manifestacija tuberozne skleroze (TSC). TSC se otkriva u 75-80% bolesnika s multiplim i u oko 30% bolesnika sa solitarnim RS.

Provedeno je retrospektivno istraživanje ishoda novorođenčadi kojima je u periodu od 2009. do 2019. godine u referalnom tercijarnom centru prenatalno otkriven tumor(i) srca. Identificirali smo 14 bolesnika. Prosječni period praćenja bio je 4 godine (raspon: 4 mjeseci-9 god.). Dva fetusa su bili blizanci (diamnijski-dikorionski), oboje s RS i pozitivnom obiteljskom anamnezom za TSC. U drugom dikorionskom paru blizanaca, jedan nije bio zahvaćen RS. Prosječna gestacijska dob (GD) bila je 29 tjedana (raspon: 21-35 tj.). Jedanaest fetusa imalo je multiple, a tri solitarne tumore. RS su se nalazili podjednako u desnom i lijevom ventrikulu s blagom dominacijom lijevog ventrikula. Atriji su bili zahvaćeni u dva slučaja. Veličina tumora varirala je od par mm do veličine 20x20 mm. Dva fetusa razvila su hemodinamski značajnu opstrukciju izlaznog trakta lijevog ventrikula (LVOT), a u četvero su uočene aritmije (SVES, VES, WPW sindrom i AV blok). Nije zabilježen niti jedan fetalni hidrops niti fetalna smrt. U 11 bolesnika (79%) TSC je potvrđena klinički ili genskom analizom. Nakon rođenja, u većine bolesnika RS nisu mijenjali veličinu (14%, n=2), ili je s vremenom nastupila njihova spontana regresija (57%, n=8). U 71% bolesnika veličina tumora bila je < 20 mm. U četvero djece (29%) RS su potpuno nestali. U niti jednom slučaju, nije uočen rast ili porast broja tumora. U petero djece (36%) nakon poroda dijagnosticirani su poremećaji provođenja koji su dobro reagirali na antiaritmičku terapiju. Dvoje djece je imalo hemodinamski značajnu LVOT opstrukciju. Cerebralne manifestacije bolesti (tuberi i/ili noduli) uočene su analizom magnetske rezonancije (MR) u 9 bolesnika (3 prenatalno). Subependimalni gigantocelularni astroцитom (SEGA) dijagnosticiran je u 3 slučaja, u dvoje je započeta terapija mTOR inhibitorima, dok je u trećeg bolesnika zbog rasta SEGA i opstruktivnog hidrocefalusa postavljena ventrikulo-peritonealna drenaža. Šestero bolesnika (55%) s dijagnozom TSC, boluje od epilepsije i zaostaje u psihomotornom razvoju. Iako su iz kardiovaskularne perspektive RS benigni tumori s tendencijom spontane regresije, njihova značajna povezanost s TSC zahtijeva postavljanje rane prenatalne dijagnoze i obiteljsko savjetovanje. Recentna istraživanja predlažu rano započinjanje terapijom mTOR inhibitorima koji su se pokazali obećavajućima u prevenciji simptoma TSC.

Ključne riječi: rabdomiomi srca, tuberozna skleroza, mTOR inhibitori

SUMMARY

Outcomes of infants with prenatally diagnosed heart tumors

Ana Ćorić

Although rare, cardiac rhabdomyomas (CRs) are the most common fetal cardiac tumors. They may be the earliest manifestation of tuberous sclerosis complex (TSC). TSC is diagnosed in 75-80% cases of multiple fetal CRs and in 30% of single cases. We retrospectively reviewed the clinical outcome of fetal CR cases.

All cases of prenatally diagnosed rhabdomyoma in a single tertiary centre from 2009 to 2019 were ascertained from medical records.

We identified 14 fetuses with prenatally diagnosed CRs. Mean period of follow-up was 4 years (range 4m-9y). Two fetuses were twins (BC/BA), both affected by CR with family history of TSC, and one fetus of the dichorionic pair was not affected by rhabdomyoma. The mean GA at diagnosis was 29 weeks (range 21-35). There were eleven fetuses with multiple, and three with a solitary tumor. The right and left ventricle were equally affected with a slight predominance of the left ventricle. The cardiac atrium was affected in two cases. The size ranged from small tumors of several mm in diameter up to dimensions of 20x20 mm. Two of fetuses were affected by hemodynamically relevant cardiac obstruction (LVOT), and in four arrhythmias (SVES, VES, WPW syndrome, and AV block) were observed. No hydrops fetalis or fetal perinatal demise were observed. In 11 (79%) TSC was confirmed clinically or by mutational analysis. After birth, most rhabdomyomas demonstrated a stable (14%, n=2) or spontaneous regressive growth pattern (57%, n=8). Seventy one percent of tumors were < 20 mm. In four children (29%) tumors entirely disappeared. No progression of tumor size or number was observed. After birth in five (36%) children the conduction abnormalities were confirmed by ECG and responded well to the anti-arrhythmic medication and two children were affected by LVOT obstruction. Cerebral manifestations (tubers and/or nodules) were detected by brain MRI in 9 patients (3 prenatally). Subependymal giant cell astrocytoma was diagnosed in 3 cases, 2 received treatment with mTOR inhibitor, and one child underwent VP shunt due to enlarging SEGA causing obstructive hydrocephalus. Six (55%) of the children with TSC suffered from epilepsy and psychomotoric development delay.

Although CRs are benign from the cardiovascular standpoint, and have a natural history of spontaneous regression, their close association with TSC prompt for early prenatal diagnosis and family counselling regarding the dismal long-term prognosis. Recent literature suggests that early therapy with mTOR inhibitors may prevent the development of TS manifestations.

Key words: cardiac rhabdomyomas, tuberous sclerosis, mTOR inhibitors

1. UVOD

Primarni tumori srca su benigne ili maligne neoplazme koje nastaju primarno iz endokarda, miokarda ili perikarda srca. Većinu primarnih tumora srca u djece čine benigni tumori (90%), dok su maligni zastupljeni sa svega 10% (1).

U fetalnom razdoblju i djetinjstvu najčešći benigni tumor srca je rabdomiom (RS) (60%-85%), a potom slijede teratom (25%), fibrom (12%) i hemangiom (5%) (1,2).

Rabdomiomi se često nalaze u djece koja boluju od tuberozne skleroze (TSC) i smatraju se ranom manifestacijom bolesti. Većinom se detektiraju prenatalno, od 20. do 30. tjedna trudnoće. Temeljem rezultata dosadašnjih istraživanja drži se da prisustvo multiplih rabdomioma gotovo sigurno potvrđuje dijagnozu TSC (3,4). Obično su multipli (90%), veličinom od nekoliko milimetara do nekoliko centimetara, smješteni u slobodnom zidu lijevog (LV) i desnog ventrikula (DV) te interventrikularnog septuma (IVS), ponekad i atriya i posjeduju svojstvo spontane regresije tijekom prvih godina života. Iako benigni, u manjeg broja oboljelih svojom veličinom i/ili lokalizacijom mogu uzrokovati opstrukciju protoka krvi, a ukoliko zahvate srčani provodni sustav i smetnje srčanog ritma (1).

1.1. Epidemiologija

Primarni tumori srca vrlo su rijetki u djece. Prema rezultatima kliničkih istraživanja i serija obdukcijских izvještaja, incidencija se kreće od 0,08% do 0,4% (1,5,6). Tijekom zadnjih dvadesetak godina bilježi se porast incidencije što je posljedica tehnološkog napretka u području neinvazivnih dijagnostičkih metoda kao i dobre kliničke prakse (5,6). Prema istraživanju Beghetti i sur., u razdoblju od 1980. do 1995. godine incidencija tumora srca u djece udvostručavala se svakih 5 godina (od 0,06% do 0,32%) (6).

1.2. Prenatalna dijagnoza

Dijagnoza tumora srca najčešće se postavlja u 20. tjednu trudnoće kada se tijekom redovitog prenatalnog ultrazvučnog probira (tzv. *anomaly scan*) uoče intrakardijalni hiperintenziteti. Prenatalna detekcija multiplih srčanih tumora često je prvi znak TSC i nalazi se u gotovo svih bolesnika s TSC (7). RS, za razliku od ostalih srčanih tumora, karakterizira ultrazvučni nalaz multiplih, ehogenih nodularnih masa unutar ventrikularnog miokarda, koje ponekad protrudiraju u šupljinu ventrikula. U slučaju da su solitarni i na atipičnoj lokalizaciji (npr. u

pretklijetkama) teže ih je razlikovati od drugih vrsta tumora srca. RS mogu biti uzrokom fetalne artimije, fetalnog hidropsa, opstrukcije protoka krvi ili mogu stvarati pritisak na okolne vaskularne strukture (5,8). Tijekom zadnjeg trimestra trudnoće mogu povećati svoj obujam, a u rijetkim slučajevima biti i uzrokom fetalne smrti. U većine bolesnika spontano regrediraju tijekom prve godine života i zbog toga je njihova incidencija u djece nakon 2. godine života značajno manja i tada ih nalazimo u oko 20-25% bolesnika. Trodimenzionalna ehokardiografija ima važnu ulogu u otkrivanju i procjeni karakteristika tumora, precizna je i u određivanju veličine tumora i načina na koji tumor kompromitira susjedne strukture (2). Magnetska rezonancija (MR) i kompjuterizirana tomografija (CT) mogu poslužiti kao adjuvantne dijagnostičke metode (5).

1.3. Klinička slika

Iako benigni i skloni spontanoj regresiji nakon poroda te činjenici da u većine bolesnika ne izazivaju tegobe, u stanovitog broja bolesnika RS izazivaju ozbiljne hemodinamske komplikacije neposredno po porodu ili tijekom prve godine života; od poremećaja srčanog ritma, uključujući tahikardiju, bradikardiju, prolongirani PR interval, nespecifične promjene ST segmenta, Wolff-Parkinson-White sindrom (WPW) do opstrukcije protoka krvi kroz srce s posljedičnim rizikom od zatajenja srca i iznenadne srčane smrti (9).

14. Tuberozna skleroza

Rabdomiomi se smatraju ranom manifestacijom TSC (8). Tuberozna skleroza je bolest uzrokovana mutacijom tumorskih supresorskih gena *TSC1* za protein tuberin ili gena *TSC2* za protein hamartin. Nasljeđuje se autosomno dominantno s varijabilnom ekspresijom i nepotpunom penetracijom, no najčešće nastaje zbog *de novo* mutacije (10). Oko jedne trećine bolesnika ima pozitivnu obiteljsku anamnezu.

Bolest karakterizira visoki stupanj fenotipske varijabilnosti. Klinička slika značajno varira od bolesnika do bolesnika, pa čak i među članovima iste obitelji (8). Ekspresija i progresija bolesti jedinstvena je za svakog bolesnika pa se tegobe kreću u spektru od neprepoznatih slučajeva pa sve do teških i za život opasnih komplikacija. Simptomi bolesti vezani su uz pojavu benignih tumora (hamartoma) koji se mogu naći u gotovo svakom organu i organskom sustavu. U gotovo svih bolesnika nalazimo depigmentacijske makule po koži trupa i ekstremiteta koje mogu biti prisutne pri rođenju ili nastati u ranom dojenačkom razdoblju. Kasnije se javljaju angiofibromi lica (adenoma sebaceum). Među rjeđim kožnim promjenama

ubrajaju su šagrenske pjege (*poput tigrove kože*) i subungvalni fibromi. Središnji živčani sustav nerijetko je zahvaćen te se bolest može očitovati epilepsijom (70-80% bolesnika), razvojnim i umnim zaostajanjem, autizmom, kognitivnim i bihevioralnim poremećajima. Na mozgu su uočljive promjene poput kortikalnih tubera (80% bolesnika), subependimalnih nodula (SEN), heterotopije korteksa, kortikalne displazije ili subependimalnih gigantocelularnih astrocitoma (SEGA) koji progresivnim rastom mogu uzrokovati hidrocefalus. Hamartomi se mogu naći i u drugim organima kao npr. bubrezima (angiomiolipomi), jetri, debelom crijevu, plućima i retini.

1.5. mTOR inhibitori

Gubitak funkcije *TSC* gena aktivira signalni put mTOR (ciljno mjesto rapamicina u sisavaca; engl. *mammalian Target Of Rapamycin*), što rezultira oslobađanjem čimbenika rasta i proliferacijom stanica. Sirolimus i everolimus inhibiraju hiperaktivirani mTOR put, a time i proliferaciju stanica. Na taj način utječu na smanjivanje rasta i regresiju tumora (SEGA, RS, bubrežni angiomiolipomi), smanjuju učestalost epileptičkih napadaja te ostvaruju povoljan učinak na mentalno zdravlje bolesnika. Ovi lijekovi posjeduju potencijalnu multisistemsku ulogu u bolesnika s TSC te je moguće da će se u budućnosti koristiti preventivno s ciljem sprječavanja negativnih neurorazvojnih posljedica povezanih s bolešću.

1.6. Dijagnostički kriteriji za tuberoznu sklerozu

Od 2012. god. mutacija *TSC1* ili *TSC2* gena neovisni je dijagnostički kriterij za TSC bez obzira na kliničke nalaze (Tablica 1). To će u nekih, osobito mlađih bolesnika, olakšati i ubrzati postavljanje dijagnoze i omogućiti raniji početak nadzora i liječenja što može rezultirati potencijalno boljim dugoročnim ishodom.

Tablica 1. **Dijagnostički kriteriji**

Genetički kriterij	
Nalaz mutacije <i>TSC1</i> ili <i>TSC2</i> gena*	
Klinički kriteriji	
Definitivna dijagnoza: 2 glavna kriterija ili 1 glavni + ≥ 2 sporedna kriterija	
Vjerojatna dijagnoza: 1 glavni kriterij ili ≥ 2 sporedna kriterija	
Glavni kriteriji	Sporedni kriteriji
Hipopigmentacijske makule (broj ≥ 3 , promjer ≥ 5 mm)	Promjene kože poput konfeta
Angiofibromi (≥ 3) ili fibrozni plak	Udubljenja zubne cakline (> 3)
Subungvalni fibromi (≥ 2)	Intraoralni fibromi (≥ 2)
Šagrenska kožna promjena	Pjege na mrežnici
Multipli renalni hamartomi	Mutiple bubrežne ciste
Kortikalna displazija (tuberi i radijalne linije migracije bijele tvari)	Hamartomi
Subependimalni noduli (SEN)	
Subependimalni gigantocelularni astrocitom (SEGA)	
Srčani rabdomiomi (RS)	
Limfangiolejomimotoza	
Angiomiolipomi (≥ 2)	

*10%-25% bolesnika nema mutaciju utvrđenu konvencionalnim genetskim testiranjem, te normalan rezultat ne isključuje postojanje tuberozne skleroze

Izvor: Northrup H, Krueger DA; International Tuberous Sclerosis Complex Consensus Group. Tuberous sclerosis complex diagnostic criteria update: recommendations of the 2012 International Tuberous Sclerosis Consensus Conference. *Pediatr Neurol.* 2013;49:243–254.

2. ISPITANICI I METODE

Provedeno je retrospektivno istraživanje u Zavodu za neonatologiju i neonatalnu intenzivnu medicinu i Zavodu za kardiologiju Kliničkog bolničkog centra Zagreb, referentnim centrima za neonatologiju i neonatalnu intenzivnu medicinu i pedijatrijsku kardiologiju Ministarstva zdravstva Republike Hrvatske. Pregledom medicinske dokumentacije prikupili smo podatke o prenatalnoj i postnatalnoj dijagnostici tumora srca (gestacijska dob pri postavljanju dijagnoze tumora srca, broj i veličina tumora, lokalizacija tumora, nalaz EKG-a i ultrazvuka srca, hemodinamski status, potreba za kardijalnom ili kardiokirurškom terapijom). Obradili smo demografske i perinatalne podatke ispitanika (datum rođenja, spol, podaci o porodu, Apgar zbroj u 1. i 5. minuti, rodna masa, dob majke, redoslijed trudnoće, postojanje blizanačke trudnoće), te dodatno i podatke o postojanju TSC u obitelji, genskoj potvrđi dijagnoze, dodatnim dijagnostičkim pretragama na bolest (MR-a mozga), pridruženim kliničkim znakovima bolesti, neurološkom statusu i terapiji te duljini praćenja. Istraživanje je provedeno za razdoblje od siječnja 2009. do prosinca 2019. godine.

Retrospektivna analiza podataka provedena je u skladu s politikom privatnosti naše ustanove.

3. REZULTATI

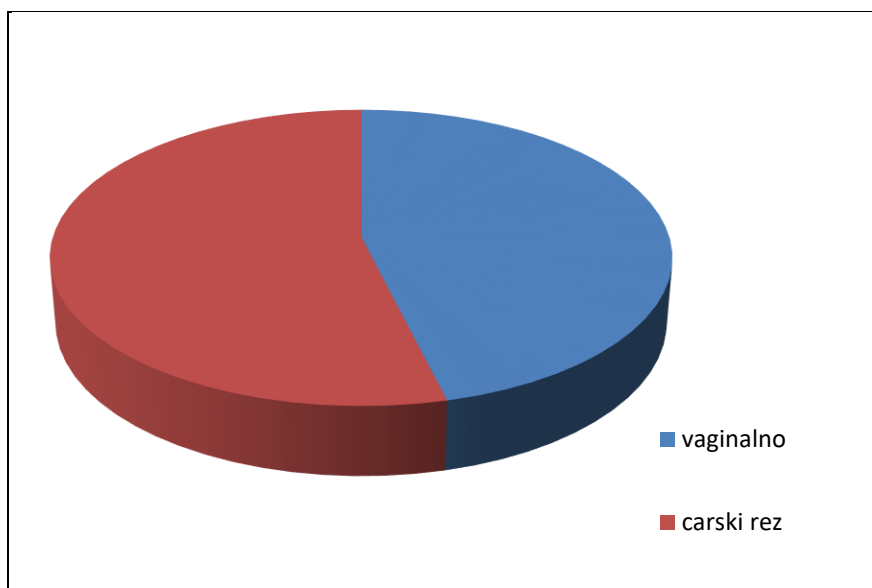
Podaci o bolesnicima:

U jedanaestogodišnjem razdoblju od 2009. do 2019. godine, prenatalna dijagnoza tumora srca postavljena je u 14 bolesnika. U promatranoj skupini 7 (50%) bolesnika je bilo ženskog, te 7 (50%) bolesnika muškog spola. Od četiri fetusa rođena iz blizanačkih trudnoća (dva para diamnijskih-dikorionskih blizanaca) u troje su dijagnosticirani tumori srca.

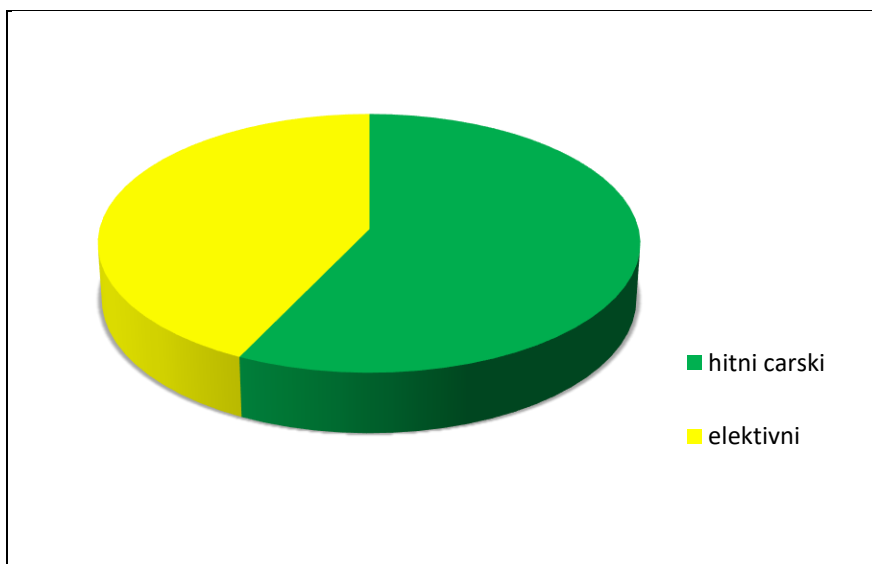
Prosječna gestacijska dob bila je $38,2 \pm 1,6$ tj. ($n=13$; raspon 35,7-40,3 tj.), a rodna masa 3088 ± 677 g ($n=12$, raspon 2190-4330 g). Apgar u petoj minuti života je iznosio 10 u sve novorođenčadi. Prosječna dob majki kod poroda bila je 30,2 godina ($n=12$; raspon: 23-38 god.) i u 38% slučajeva je bila riječ o prvoj trudnoći. Pozitivnu obiteljsku anamnezu za TSC imalo je troje bolesnika među kojima je i jedan par blizanaca. U jednog bolesnika majka, brat i majčina sestra boluju od TSC, dok je u blizanaca TSC-om bio zahvaćen otac i njegova sestra, majka i baka. Anamnestički podaci nedostaju za pet bolesnika.

Porod

Vaginalnim putem rođeno je petero djece (Slika 1), dok je troje rođeno hitnim, a četvero elektivnim carskim rezom (Slika 2). Hitni carski rez bio je potreban u jednom slučaju zbog fetalne bradikardije, a u ostala dva (blizanci) zbog kefalopelvine disproporcije i otjecanja plodove vode. Za dva bolesnika nedostaju podaci o načinu dovršenja trudnoće.



Slika 1. Način dovršetka poroda



Slika 2. Zastupljenost hitnog carskog reza

Karakteristike tumora, poremećaji srčanog ritma i smetnje hemodinamike - prije poroda

Prosječna gestacijska dob prilikom postavljanja dijagnoze iznosila je 29 tjedana (n=13; raspon: 21-34,5). Tumori su bili multipli u 11 bolesnika (79%), a u samo tri bolesnika nađen je solitarni tumor. Uglavnom su zahvaćali ventrikule, s blagom dominacijom LV-a. Sljedeći po učestalosti bio je IVS, a samo su se u dva bolesnika nalazili u atrijima.

Veličina tumora je varirala, od najmanjih koji su mjerili nekoliko milimetara u promjeru do najvećeg s promjerom od 20 mm.

Poremećaj srčanog ritma zabilježen je u tri fetusa (n=11, 27%). U jednoga je bradikardija i potpuni AV blok dijagnosticiran u 23. tjednu gestacije. Riječ je o fetusu sa solitarnim tumorom u području crux cordisa koji je mjerio 10x19 mm. Nakon prenatalne terapije kortikosteroidima, na kontrolnom pregledu u 31. tjednu gestacije potvrđen je AV blok II. stupnja 2:1 s bradikardijom od 62/min. U drugom slučaju, u fetusa s multiplim tumorima u području LV-a i IVS-a od kojih je najveći u području kuspisa mitralne valvule mjerio 20 mm u promjeru, tijekom 22. tjedna trudnoće zamijećena je pojava učestalih ventrikulskih ekstrasistola (VES) zbog čega je započeta terapija sotalolom. U 30. tjednu trudnoće ekstrasistola se više nije registriralo, no u daljnjem tijeku uslijedio je rast tumora s opstrukcijom protoka u području izlaznog trakta LV-a (gradijent 35 mm Hg u 32. tjednu). Treći slučaj promjena srčanog ritma zabilježen je u fetusa s multiplim tumorima srca koji su

zahvaćali podjednako lijevi i desni ventrikul te IVS, a najveći je mjerio 13x13 mm u području stražnje stijenke LV-a. U njega su se izmjenjivale pojave supraventrikulskih ekstrasistola (SVES) s paroksizmalnim supraventrikularnim tahikardijama i bradikardije do 80/minuti te se pratila progresija subaortalne opstrukcije tijekom trudnoće.

Hemodinamske smetnje zabilježene su dodatno u dva fetusa kao blaga trikuspidalna insuficijencija i turbulentan protok u području infundibuluma plućne arterije.

Niti u jednom slučaju nije zabilježen fetalni hidrops ili intrauterina smrt.

Karakteristike tumora, poremećaji srčanog ritma i smetnje hemodinamike - nakon poroda

Nakon poroda 9 (64%) bolesnika imalo je poremećaje srčanog ritma i/ili smetnje hemodinamike. Četvero ih je imalo blage promjene (smetnje repolarizacije, minimalna mitralna insuficijencija, nepotpuni blok desne grane i turbulencija protoka s mikrovoltažom u lijevim odvodima i hiperdevijacijom osi u desno). Sva tri bolesnika koji su prenatalno imali značajne smetnje imala su to i nakon poroda: u bolesnika prenatalno liječenog kortikosteroidima bilježene su smetnje provođenja (preekscitacija, AV blok 2:1/3:1, učestale SVES i VES, sinus tahikardija), u bolesnika prenatalno liječenog sotalolom sinus tahikardija (170/min), sindrom preekscitacije, promjene u EKG-u (el.os hiperdeprivirana udesno, teške smetnje depolarizacije) te subaortna opstrukcija s gradijentom 40 mm Hg, dok je u trećeg bolesnika uz značajne smetnje provođenja (preekscitacija, SVES, bigeminija i trigeminija), tumor u području IVS-a doveo do opstrukcije oko 80% subaortalnog protoka s gradijentom oko 40 mm Hg zbog čega je započeta terapija propranololom i sirolimusom.

Dodatno se u dva bolesnika, koji prenatalno nisu imali smetnje provođenja, nakon poroda bilježila patološka hipertrofija DV-a s AV blokom I. stupnja, te ozbiljne smetnje repolarizacije u desnim prekordijalnim odvodima u drugoga.

Regresija tumora

Nakon poroda u većine je bolesnika (n=8, 57%) nastupila postupna regresija tumora, uključujući i one sa subaortalnom opstrukcijom u kojih više nije bilo znakova hemodinamske ugroze. U četvero (29%) bolesnika nastupio je potpuni nestanak u vremenu od 7,1 mjeseci do 4,4 godine nakon poroda. Dvoje bolesnika ima stacionaran nalaz (Tablica 2).

Tablica 2. **Karakteristike rabdomioma srca**

	PRIJE PORODA		POSLIJE PORODA	
	BROJ	POSTOTAK (%)	BROJ	POSTOTAK (%)
BOLESNICI	14		14	
BROJ TUMORA				
MULTIPLI	11	79	11	79
SOLITARNI	3	21	3	21
VELIČINA TUMORA				
<20mm			10	71
>20mm			4	29
DINAMIKA VELIČINE				
REGERSIJA	0	0	8	57
STACIONARANO	13	93	2	14
PROGRESIJA	1	7	0	0
NESTANAK	0	0	4	29
KOMPLIKACIJE				
ARITMIJE	5	45	9	64
FETALNI HIDROPS	0	0	0	0
SMRT	0	0	0	0

Dijagnoza tuberozne skleroze

U 11 bolesnika (79%) dijagnoza TSC postavljena je na temelju kliničkih kriterija ili genskom analizom.

Cerebralne manifestacije tuberozne skleroze

Promjene u mozgu, karakteristične za TSC (tuberi/subependimalni noduli) potvrđeni su MR-om u 9 bolesnika (u troje prenatalno). U sedam bolesnika nađeni su subkortikalni tuberi, a u osmero uz lateralne moždane komore SEN-i veličine od 2 do 4 mm, u 50% slučajeva obostrano.

Subependimalni gigantocelularni astrocitom (SEGA) dijagnosticiran je u troje bolesnika, a dvoje je liječeno mTOR inhibitorima (sirolimus, everolimus). U jednog je bolesnika SEGA promjera 4 cm doveo do opstrukcije protoka likvora i hidrocefalusa što je bila indikacija za ugradnju ventrikuloperitonejske drenaže.

Među bolesnicima kojima je dijagnosticirana TSC (n=11), šestero (55%) ih boluje od epilepsije i u svih se bilježi psihomotorno i razvojno zaostajanje.

Kožne promjene

Kožne promjene ima sedmero (n=11, 64%) bolesnika. Najzastupljenije su hipopigmentacije ili depigmentacija u području trupa. Samo jedan bolesnik ima *šagrensku kožnu promjenu*.

Ostale karakteristike tuberozne skleroze

U dvoje bolesnika su postnatalno utvrđeni brojni subkortikalni hiperehogeni odjeci bubrega veličine do 6 mm te bubrežne ciste. U nalazu je uz mnogobrojne hiperehogene odjeke dijagnosticirano i unilateralno proširenje kanalanog sustava, hidronefroza II. stupnja. U dvoje bolesnika dijagnosticirani su i hamartomi očne pozadine.

4. RASPRAVA

Ovo retrospektivno istraživanje provedeno je u tercijarnoj zdravstvenoj ustanovi KBC Zagreb, Klinici za pedijatriju i Zavodu za neonatologiju i neonatalnu intenzivnu medicinu. Uključivalo je 14 ispitanika s prenatalno dijagnosticiranim tumorima srca te praćenje ishoda liječenja u razdoblju od 2009. do 2019. godine. Zbog malog uzorka ispitanika nije moguće donositi i iznositi generalizirane zaključke, a zbog restrospektivne naravi istraživanja nisu svi podaci bili dostupni.

Tumori srca, čija incidencija varira od 0.08-0.4% (1,5,6), u Republici Hrvatskoj su rijetko istraživana tema kao i rijetko postavljana dijagnoza.

Fetalna dijagnostika rijetkih bolesti poput tumora srca nezamjenjiv je dio medicine koji je ograničen čimbenikom organizacije same zdravstvene zaštite trudnice i još nerođenog djeteta. Od iznimne je važnosti rijetku bolest što ranije prepoznati kako bi se omogućilo prenatalno savjetovanje, pravovremena intervencija za vrijeme trudnoće te organizirao porod u rodilištu koje je u mogućnosti pružiti potrebnu skrb djetetu nakon poroda.

U promatranoj skupini našeg istraživanja nije bilo smrtnog ishoda, kako prenatalno, tako niti nakon poroda (Tablica 2). Treba istaknuti kako u našoj skupini prenatalno nije dijagnosticiran ni fetalni hidrops. Takva zapažanja u skladu su s iskustvima inozemnih centara. Istraživanje provedeno 2019. god. u Berlinu, na uzorku od 45 ispitanika, ne bilježi niti jedan perinatalni smrtni ishod kao ni fetalni hidrops (8). Jedan smrtni slučaj novorođenčeta kojem je prenatalno dijagnosticiran RS navodi talijansko istraživanje iz 2014. godine provedeno na uzorku od 30 djece (11), kao i istraživanje iz 2011.godine koje je u pregledu obuhvatilo i druge tumore srca. Smrtnost zbog RS-a je značajno manja u usporebi s drugim vrstama srčanih tumora (12). Chao i sur. na uzorku od 11 bolesnika opisuju smrtni ishod u troje ispitanika, od kojih je jedan zabilježen intrauterino, te ističu fetalni hidrops, veličinu tumora i pojavu aritmija kao negativne prognostičke čimbenike za fetalni ishod (13). U retrospektivnom istraživanju provedenom u Mayo klinici koje je obuhvatilo ispitanike s pozitivnom anamnezom za TSC, zabilježena je iznenadna dojenačka smrt u dojenčeta u dobi od 2,5 mjeseci u kojeg su obdukcijom potvrđeni multipli RS-i. Iako je smrtnost zbog RS-a niska, potrebno je na vrijeme postaviti dijagnozu kako bi se izbjegle moguće komplikacije (14). U našem uzorku, 79% bolesnika imalo je multiple RS. Samo su tri (21%) bolesnika

imala solitarne RS. Niti jedan bolesnik sa solitarnim tumorom nije imao kardijalnih simptoma, i samo je u jednog dijagnosticirana TSC. To se podudara s činjenicom da su upravo multipli tumori srca karakteristika TSC (13). U 57% bolesnika nastupila je značajna regresija tumora nakon poroda, a u 29% bolesnika došlo je do potpunog nestanka tumora unutar prve 4,5 godine života.

Primijetili smo i porast broja prenatalno dijagnosticiranih slučajeva tijekom vremena; 2009. god. otkriven je samo jedan, dok ih je 2018. godine zabilježeno pet. To možemo objasniti napretkom u razvoju tehnologije, sve boljom zdravstvenom zaštitom trudnica, ali i dijagnostičkim iskustvom samih ispitivača.

Zamjetno je veći broj bolesnika imalo smetnje srčanog provođenja nakon poroda (n=8; 57%), dok ih je prenatalno imalo svega troje (21%). Kao terapija izbora u liječenju aritmija izdvajaju se flekainid i sotalol, a digoksin za liječenje supraventrikularnih tahikardija (15). U liječenju AV-bloka prije odabira lijeka potrebno je utvrditi etiologiju. Kao terapija izbora navode se beta agonisti i fluorirani steroidi ili intravenski imunoglobulini (16). U našoj kohorti aritmije su prenatalno liječene u dvoje bolesnika; bolesnik s kompletnim AV blokom je liječen kortikosteroidima, dok je terapija sotalolom ordinirana u bolesnika s učestalim VES.

Nakon poroda 57% bolesnika (n=8) imalo je aritmiju, njih 50% (n=4) smetnje repolarizacije i depolarizacije, a druga najčešća aritmija bila je sindrom preekscitacije, poznatija kao WPW sindrom (38%). U istraživanju Alltman-a i sur. također je nađena veća učestalost aritmija nakon poroda (41%) u odnosu na prenatalno razdoblje (7%). Najčešće su supraventrikularna i ventrikularna tahikardija te WPW sindrom (8). Ova razlika u učestalosti aritmija može se objasniti dijagnostičkim mogućnostima.

Mogućnost 24-satnog monitoriranja srčanog ritma nakon poroda podiže vjerojatnost otkrivanja aritmija za razliku od prenatalnog monitoriranja koje je najčešće vrlo kratko, ograničeno samim trajanjem prenatalnog pregleda fetusa. Dodatno, postavljanje prenatalne dijagnoze tumora srca indikacija je za iscrpnu obradu i praćenje nakon poroda što također povećava vjerojatnost detekcije poremećaja srčanog ritma.

Dvoje bolesnika s hemodinamski značajnom opstrukcijom izlaznog trakta LV-a nisu bili kandidati za kardiokirurško liječenje. U prvog bolesnika prenatalno započeta terapija sotalolom nastavljena je nakon poroda, a nakon godine dana i sedam mjeseci nastupila je

spontana regresija tumora i posljedična normalizacija protoka krvi kroz aortu. U slučaju drugog bolesnika, u kojeg je terapija sirolimusom započeta u neposrednom periodu nakon poroda, najveći tumor (13x13 mm) potpuno je regradirao i više nije uočljiv, dok se onaj koji je bio uzrokom opstrukcije protoka značajno smanjio (5x5 mm) što je dovelo do nestanka subaortne stenoze. Prema današnjim smjernicama, kardiokirurško liječenje tj. ekscizija tumora poduzima se u slučaju značajne opstrukcije protoka ili pojave medikamentozno rezistentne aritmije (12,17). Mogućnost kirurškog liječenja ovisi o veličini kao i o lokalizaciji tumora (18).

U zadnje vrijeme mTOR inhibitori postaju sve češći terapijski izbor u liječenju bolesnika s hemodinamski značajnim RS. Prvo izvješće o primjeni mTOR inhibitora u liječenju opstruktivnih RS-a objavljeno je 2012.godine. U prikazu slučaja autori opisuju novorođenče s pozitivnom obiteljskom anamnezom za TSC i multiplim RS, od kojih je jedan u području trikuspidalne valvule (10x9 mm) uzrokovao opstrukciju protoka krvi iz desnog srca. Nakon dva i pol mjeseca liječenja everolimusom nastupila je regresija većine tumora i nestanak tumora koji je uzrokovao opstrukciju s posljedičnom hemodinamskom stabilizacijom bolesnika (19). Autori su primjenu mTOR inhibitora temeljili na prikazu slučaja iz 2011. godine u kojem je zabilježena regresija i nestanak asimptomatskih multiplih RS u sedmogodišnjeg dječaka koji je liječen everolimusom zbog SEGA (20). I u prikazu Breathnach i sur. zabilježena je regresija RS i uspostava normalne hemodinamike nakon primjene sirolimusa u novorođenčeta kojemu je RS uzrokovao opstrukciju izgonskog trakta lijeve klijetke (21). U naše bolesnice je primjena sirolimusa pokazala jednako dobre rezultate kakvi se opisuju u literaturi. Uz značajnu regresiju RS nastupila je i regresija LVOT opstrukcije i dijete je otpušteno iz bolnice uz nastavak terapije i redovito praćenje.

U novije vrijeme terapija mTOR inhibitorima koristi se i prenatalno (22,23). U New England Journal of Medicine 2018. godine objavljen je prikaz slučaja prenatalno liječenih RS mTOR inhibitorima. Nakon što su u 21. tjednu gestacije dijagnosticirani multipli fetalni rabdomiomi srca, tijekom daljnje trudnoće pratio se njihov rast s nastankom bilateralne opstrukcije protoka u srcu, SVT i prijetjećeg fetalnog hidropsa. Peroralnom primjenom sirolimusa uslijedila je njihova regresija. Genetskim testiranjem djeteta potvrđena je TSC. Terapija je nastavljena nakon poroda, a daljnjim praćenjem nisu uočene promjene mozga karakteristične za TSC, kao ni pojava epilepsije ili mentalno zaostajanje (22).

Prema meta-analizi Verhaaren i sur. na stupanj opstrukcije protoka krvi kroz srce utječe veličina tumora, njihov broj i lokalizacija (24). U literaturi se navodi da je opstrukcija uglavnom povezana s RS-ima većima od 20 mm (8). U naša dva bolesnika s hemodinamski značajnom opstrukcijom protoka, samo je jedan RS bio veći od 20 mm. Rabdomiomi srca su jedan od prvih znakova TSC (6,8,25,26,27). U našoj kohorti 11 (79%) ispitanika boluje od TSC, od kojih šestoro (55%) ima epilepsiju i značajno psihomotorno i razvojno zaostajanje.

Za ralik od ultrazvuka, MR je visoko specifična i osjetljiva pretraga u dijagnostici promjena središnjeg živčanog sustava koje se nerijetko nalaze u bolesnika s TSC (8,26). Cerebralne manifestacije TSC uključuju dvije hamartomatozne lezije: subependimnalne nodule (SEN) koji se nalaze u više od 80% bolesnika i subependimnalne gigantocelularne astrocitome (SEGA) u oko 5-25% bolesnika. SEGA su sporo rastući tumori koji su najčešće smješteni uzduž stijenke bočnih komora, u blizini Monroova foramena zbog čega mogu uzrokovati opstruktivni hidrocefalus. Primjena mTOR inhibitora može smanjiti veličinu tumora i spriječiti nastanak komplikacija, te se oni danas sve češće koriste u liječenju (28). U našoj skupini SEGA je dijagnosticiran u troje (27%) bolesnika (u dvoje prenatalnim MR-om) dok je SEN dijagnosticiran u osmero (73%) ispitanika.

Terapija mTOR inhibitorima koristi se u regresiji SEGA. Franz. i sur. u dvostrukom slijepom, randomiziranom istraživanju, na uzorku od 117 pacijenata, opisuju 50%-tno smanjenje volumena SEGA u skupini bolesnika liječenih everolimusom, u odnosu na 0% smanjenje u kontrolnoj, placebo tretiranoj skupini (28). Na uzorku od 28 bolesnika Krueger i sur. navode 30%-tno smanjenje volumena SEGA u 75% bolesnika liječenih everolimusom tijekom 6 mjeseci. Također ističu i smanjenje broja epileptičkih napada na dnevnoj razini kao i redukciju broja napada u bolesnika s farmakološki rezistentnom epilepsijom (29). Terapija mTOR inhibitorima danas se smatra terapijom izbora u liječenju rezistentne epilepsije novorođenčadi i mlade djece s TSC i SEGA (30)

5. ZAKLJUČAK

Tumori srca su rijetka bolest. U pedijatrijskoj populaciji najčešći su RS koji su često prvi znak TSC. Od iznimne je važnosti bolest prepoznati prije poroda kako bi se omogućilo prenatalno savjetovanje, pravovremeno liječenje za vrijeme trudnoće te organizirao porod u rodilištu visokospecijaliziranog centra u kojem je moguće pružiti multidisciplinarnu skrb djetetu nakon poroda. Danas se smatra da rani početak nadzora i liječenja može rezultirati potencijalno boljim dugoročnim ishodom ovih bolesnika.

Iako su RS benigni tumori i najčešće pokazuju tendenciju spontane regresije, oni mogu biti uzrokom fatalnih aritmija i/ili svojim rastom dovesti do ozbiljnih hemodinamskih komplikacija prije ili nakon poroda. Konzervativno liječenje RS mTOR inhibitorima pokazalo se uspješnim u bolesnika u kojih je operacija iz bilo kojeg razloga rizična ili nemoguća, a s porastom broja prenatalno dijagnosticiranih bolesnika, sve boljim mogućnostima praćenja fetalne hemodinamike i dosadašnjim iskustvima, sve češće se uspješno primjenjuje i prije poroda. Prenatalno liječenje u fokusu je interesa mnogih današnjih istraživanja, osobito dugoročnog neurorazvojnog ishoda bolesnika u kojih je terapija započela prije poroda.

6. ZAHVALA

Veliko hvala mojoj mentorici prof.dr.sc. Ruži Grizelj, što me je naučila kako se piše diplomski rad te na vodstvu kroz njega. Hvala joj na strpljenju, trudu, ukazanom povjerenju.

Uz to veliko hvala najbližim prijateljima, a najviše Ivanu, Miji, Juliji i Tinu!

A najveće hvala mojoj obitelji, bez kojih ne znam je li bi uopće ovo pisala.

7. LITERATURA

1. Uzun O, Wilson DG, Vujanic GM, Parsons JM, De Giovanni JV. Cardiac tumours in children. *Orphanet J Rare Dis.* 2007;2:11. Published 2007 Mar 1. doi:10.1186/1750-1172-2-11
2. Carrilho MC, Tonni G, Araujo Júnior E. Fetal cardiac tumors: prenatal diagnosis and outcomes. *Rev Bras Cir Cardiovasc.* 2015;30(1):6-7
3. Harding CO, Pagon RA. Incidence of tuberous sclerosis in patients with cardiac rhabdomyoma. *Am J Med Genet.* 1990;37:443–446.
4. Groves AM, Fagg NL, Cook AC, Allan LD. Cardiac tumours in intrauterine life. *Arch Dis Child.* 1992;67:1189–1892.
5. Isaacs, H. Fetal and Neonatal Cardiac Tumors . *Pediatr Cardiol.* 2004; 25: 252–273.
6. Beghetti M, Gow RM, Haney I, Mawson J, Williams WG, Freedom RM. Pediatric primary benign cardiac tumors: A 15-year review. *Am Heart J.* 1997;134(6):1107–14
7. Datta AN, Hahn CD, Sahin M. Clinical presentation and diagnosis of tuberous sclerosis complex in infancy. *J Child Neurol.* 2008;23:268–273
8. Altmann J, Kiver V, Henrich W, Weichert A. Clinical outcome of prenatally suspected cardiac rhabdomyomas of the fetus. *J Perinat Med.* 2019;48(1):74–81
9. Wacker-Gussmann A, Strasburger JF, Cuneo B F, Wiggins DL, Gotteiner NL, Wakai RT. Fetal arrhythmias associated with cardiac rhabdomyomas. 2014; 11(4), 677–683.
10. Barišić N, Bolesti živčanog sustava i mišića, U: Mardešić D, ur. *Pedijatrija*, izd. Zagreb:Školska knjiga; 2016.
11. Sciacca P, Giacchi V, Mattia C, Greco F, Smilari P, Betta P, et al. Rhabdomyomas and Tuberous sclerosis complex: Our experience in 33 cases. *BMC Cardiovasc Disord.* 2014;14:1–11.
12. Miyake CY, Del Nido PJ, Alexander ME, Cecchin F, Berul CI, Triedman JK, et al. Cardiac tumors and associated arrhythmias in pediatric patients, with observations on surgical therapy for ventricular tachycardia. *J Am Coll Cardiol [Internet].* 2011;58(18):1903–9. Available from: <http://dx.doi.org/10.1016/j.jacc.2011.08.005>
13. Chao AS, Chao A, Wang TH, Chang YC, Chang YL, Hsieh CC, et al. Outcome of antenatally diagnosed cardiac rhabdomyoma: Case series and a meta-analysis. *Ultrasound Obstet Gynecol.* 2008;31(3):289–95.

14. Nir A, Tajik AJ, Freeman WK, Seward JB, Offord KP, Edwards WD, et al. Tuberous sclerosis and cardiac rhabdomyoma. *Am J Cardiol*. 1995;76(5):419–21.
15. Hill GD, Kovach JR, Saudek DE, Singh AK, Wehrheim K, Frommelt MA. Transplacental treatment of fetal tachycardia: A systematic review and meta-analysis. *Prenat Diagn*. 2017;37(11):1076–83.
16. Yuan SM. Fetal arrhythmias: Surveillance and management. *Hell J Cardiol* [Internet]. 2019;60(2):72–81. Available from: <https://doi.org/10.1016/j.hjc.2018.12.003>
17. Pucci A, Botta G, Sina N, Tibaldi M, Valori A, Grosso E, et al. Life-threatening tumors of the heart in fetal and postnatal age. *J Pediatr* [Internet]. 2013;162(5):964-969.e1. Available from: <http://dx.doi.org/10.1016/j.jpeds.2012.10.055>
18. Heart Tumor: Diagnosis & Treatment: Boston Children's Hospital
<http://www.childrenshospital.org/conditions-and-treatments/conditions/c/cardiac-tumor/diagnosis-and-treatment> [23.6.2020.]
19. Demir HA, Ekici F, Erdem AY, Emir S, Tunç B. Everolimus: A challenging drug in the treatment of multifocal inoperable cardiac rhabdomyoma. *Pediatrics*. 2012;130(1):243–7.
20. Tiberio D, Franz DN, Phillips JR. Regression of a cardiac rhabdomyoma in a patient receiving everolimus. *Pediatrics*. 2011;127(5).
21. Breathnach C, Pears J, Franklin O, Webb D, McMahon CJ. Rapid regression of left ventricular outflow tract rhabdomyoma after sirolimus therapy. *Pediatrics*. 2014;134(4):e1199–202.
22. Barnes BT, Procaccini D, Crino J, Blakemore K, Sekar P, Sagaser KG, et al. Maternal sirolimus therapy for fetal cardiac rhabdomyomas. *N Engl J Med*. 2018;378(19):1844–5.
23. Park H, Chang CS, Choi SJ, Oh S young, Roh CR. Sirolimus therapy for fetal cardiac rhabdomyoma in a pregnant woman with tuberous sclerosis. *Obstet Gynecol Sci*. 2019;62(4):280–4.
24. Verhaaren HA, Vanakker O, De Wolf D, Suys B, François K, Matthys D. Left ventricular outflow obstruction in rhabdomyoma of infancy: Meta-analysis of the literature. *J Pediatr*. 2003;143(2):258–63.
25. Boxer RA, Seidman S, Singh S, LaCorte MA, Pek H, Goldman MA, et al. Congenital Intracardiac Rhabdomyoma: Prenatal Detection By Echocardiography, Perinatal Management, and Surgical Treatment. *Am J Perinatol*. 1986;3(4):303–5.

26. Jurkiewicz E, Bekiesińska-Figatowska M, Romaniuk-Doroszevska A, Dangel J. Brain MRI in fetuses with cardiac tumours. *Neuroradiol J*. 2007;20(5):494–9.
27. Kohut J, Krzystolik-Ładzińska J, Szydłowski L, Smoleńska-Petelenz J, Giec-Fuglewicz G, Pająk J. The diagnosis, clinical course and follow-up of children with cardiac tumours - A single-centre experience. *Kardiol Pol*. 2010;68(3):304–9.
28. Franz DN, Belousova E, Sparagana S, Bebin EM, Frost M, Kuperman R, et al. Efficacy and safety of everolimus for subependymal giant cell astrocytomas associated with tuberous sclerosis complex (EXIST-1): A multicentre, randomised, placebo-controlled phase 3 trial. *Lancet* [Internet]. 2013;381(9861):125–32.
29. Krueger DA, Care MM, Holland K, Agricola K, Tudor C, Mangeshkar P, et al. Everolimus for subependymal giant-cell astrocytomas in tuberous sclerosis. *N Engl J Med*. 2010;363(19):1801–11.
30. Kotulska K, Chmielewski D, Borkowska J, Jurkiewicz E, Kuczyński D, Kmiec T, et al. Long-term effect of everolimus on epilepsy and growth in children under 3 years of age treated for subependymal giant cell astrocytoma associated with tuberous sclerosis complex. *Eur J Paediatr Neurol*. 2013;17(5):479–85.

8. ŽIVOTOPIS

Rođena sam 18.7.1995. u Zagrebu. Gimnazijsko obrazovanje završila sam u V. gimnaziji u Zagrebu. Prvo polugodište trećeg razreda bila sam na učeničkoj razmjeni u Waterfordu, u Irskoj. Medicinski fakultet u Zagrebu upisala sam 2014. godine. Tokom studiranja dobitnica sam Rektorove nagrade za edukatora u projektu 'Pogled u sebe'. Demonstrator sam na katedri za anatomiju i patofiziologiju. U Meksiku 2018. godine odradila sam ljetnu praksu na odjelu kardiologije u bolnici Christus Muguerza Chihuahua i 2019. godine ljetnu praksu u American University of Beirut Medical center, na odjelu infektologije.