

Laboratorijska dijagnostika autoimunih bolesti kože

Domiter, Andrea

Master's thesis / Diplomski rad

2014

Degree Grantor / Ustanova koja je dodijelila akademski / stručni stupanj: **University of Zagreb, School of Medicine / Sveučilište u Zagrebu, Medicinski fakultet**

Permanent link / Trajna poveznica: <https://um.nsk.hr/um:nbn:hr:105:483244>

Rights / Prava: [In copyright](#)/[Zaštićeno autorskim pravom.](#)

Download date / Datum preuzimanja: **2024-07-29**



Repository / Repozitorij:

[Dr Med - University of Zagreb School of Medicine Digital Repository](#)



**SVEUČILIŠTE U ZAGREBU
MEDICINSKI FAKULTET**

Andrea Stupnišek

**Laboratorijska dijagnostika
autoimunih bolesti kože**

DIPLOMSKI RAD



Zagreb, 2014.

Ovaj diplomski rad izrađen je u Klinici za dermatovenerologiju Kliničkog bolničkog centra Zagreb Medicinskog fakulteta Sveučilišta u Zagrebu pod vodstvom prof. dr. sc. Branke Marinović i predan je na ocjenu u akademskoj godini 2013/2014.

POPIS I OBJAŠNENJE KRATICA KORIŠTENIH U RADU

ACA: anticentromerno antitijelo
ANA: antinuklearno antitijelo
BP: bulozni pemfigoid
C1, C2, C3, C4: komponente komplemeta
CA-125: karcinomski antigen 125
CD: od engl. *Celiac disease*; celijakija
CP: cikatricijalni pemfigoid; pemfigoid sluznica
CRP: C reaktivni protein; parametar upalne reakcije
CT: od engl. *computed tomography*; kompjutorizirana tomografija
DH: dermatitis herpetiformis
DIF: difuzna imunofluorescencija
DNK: deoksiribonukleinska kiselina
dsDNA: od engl. *double stranded DNA*; dvostruko zavijena DNA
EBA: *Epidermolysis bullosa acquisita*; Stečena bulozna epidermoliza
EIA: od engl. *enzyme immunoassay*; enzimoimunotest
ELISA: od engl. *enzyme linked immunosorbent assay*
EMG: elektromiografija
ENA: ekstraktibilni nuklearni antigen
eTG: epidermalna tkivna transglutaminaza
HLA: od engl. *human leukocyte antigen*
ICAM-1: od engl. *intercellular adhesion molecule 1*
IF: imunofluorescencija
IIF: indirektna imunofluorescencija
Ig: imunoglobulin
IL: interleukin
EM: elektronska mikroskopija
LABD: Linearna IgA bulozna dermatitoza
LBT: od engl. *lupus band test*
LE: *lupus erythematosus*
MHC: od engl. *major histocompatibility complex*
MR: magnetna rezonanca

NaCl: Natrij Klorid

NC1 i NC2: od engl. *non-collagenous domain 1 i 2*

NSAR: nestroidni antireumatici

PCR: od engl. *polimerase chain reaction*

PSA: prostata specifičan antigen

RAST: radioalergosorbentni test

RIA: radioimunotest

RIST: radioimunosorbentni test

RNA: od engl. *ribonucleic acid*; ribonukleinska kiselina

SE: sedimentacija eritrocita

ssDNA: *single stranded DNA*; jednostruko zavijena DNA

SSSI: od engl. *salt-split skin immunofluorescence*

TGF- β : *transforming growth factor beta*

TIMP-3: od engl. *tissue inhibitor of matrix metalloproteinases*

TNF: od engl. *tumor necrosis factor*

tRNA: transportna RNA

tTG: tkivna transglutaminaza

UV: od engl. *ultraviolet*; ultraljubičasto zračenje

UZV: ultrazvuk

SADRŽAJ

1. SAŽETAK.....	VI
2. SUMMARY	VII
3. UVOD	- 1 -
4. DIJAGNOSTIKA AUTOIMUNIH BOLESTI KOŽE	- 2 -
4.1. BIOPSIJA.....	- 3 -
4.2. SEROLOGIJA /METODE ZA DOKAZIVANJE HUMORALNE IMUNOSTI	- 4 -
4.2.1. IMUNOFLUORESCENCIJA.....	- 4 -
4.2.2. ENZIMSKI IMUNOTEST, RADIOIMUNOTEST, WESTERN BLOT	- 5 -
4.2.3. ELEKTROFOREZA I AGLUTINACIJA	- 6 -
4.3. METODE ZA DOKAZIVANJE STANIČNE IMUNOSTI.....	- 7 -
4.4. PRETRAGE KOMPLEMENTA I HLA TIPIZACIJA	- 7 -
5. AUTOIMUNE BOLESTI KOŽE	- 8 -
5.1. AUTOIMUNE BOLESTI VEZIVNOG TKIVA	- 8 -
5.1.1. ERITEMSKI LUPUS.....	- 8 -
5.1.2. SKLERODERMIJA	- 15 -
5.1.3. DERMATOMIOZITS (DM)	- 20 -
5.2. AUTOIMUNE BULOZNE DERMATOZE	- 22 -
5.2.1. SKUPINA PEMFIGUSA/INTRAEPIDERMALNE BULOZNE DERMATOZE	- 23 -
5.2.2. SKUPINA PEMFIGOIDA/ SUBEPIDERMALNE BULOZNE DERMATOZE	- 28 -
5.2.3. EPIDERMOLYSIS BULLOSA ACQUISITA (EBA).....	- 32 -
5.2.4. DERMATITIS HERPETIFORMIS.....	- 36 -
6. ZAHVALA.....	- 39 -
7. LITERATURA.....	- 40 -
8. ŽIVOTOPIS.....	- 43 -

1. SAŽETAK

Laboratorijska dijagnostika autoimunih bolesti kože

Andrea Stupnišek

Ovim diplomskim radom nastojat ću što jasnije prikazati najčešće autoimune bolesti kože i najznačajnije metode laboratorijske dijagnostike koje se koriste u postavljanju dijagnoze tih bolesti. Broj dostupnih dijagnostičkih metoda je širok, a dijagnostički postupak obuhvaća širok spektar postupaka od najjednostavnijih pa sve do onih složenijih i vremenski i financijski zahtjevnijih. Dijagnostički algoritam uvijek započinje osnovnim postupcima kao što su anamneza i klinički pregled na koje se potom nadovezuju opća laboratorijska dijagnostika i složeniji dijagnostički postupci čiji odabir ovisi o tome na što sumnjamo i što želimo dokazati ili isključiti.

Počet ću sa opisom dostupnih dijagnostičkih mogućnosti usmjerenih na dokazivanje antitijela i ostalih bitnih parametara koji sudjeluju u etiopatogenetskom procesu nastanka autoimunih bolesti, a u nastavku rada opisat ću najveće skupine autoimunih bolesti kože, točnije autoimune bulozne dermatoze i autoimune bolesti vezivnog tkiva. U sklopu opisa pojedine bolesti iz ovih skupina bolesti navest ću koji se točno dijagnostički postupak primjenjuje s ciljem postavljanja točne dijagnoze te ću kod svake bolesti ili skupine bolesti opisati nalaze pojedine dijagnostičke metode. Bolesti iz ove skupine često klinički nalikuju jednu na drugu te je iz tog razloga laboratorijska dijagnostika izuzetno važna te pomaže u razrješavanju često komplicirane diferencijalno dijagnostičke problematike.

Ključne riječi: laboratorijska dijagnostika, bulozne autoimune dermatoze, autoimune bolesti vezivnog tkiva

2. SUMMARY

Laboratory diagnosis of autoimmune diseases of the skin

Andrea Stupnišek

In this thesis I will describe the most common autoimmune disease of the skin and the most important methods of laboratory diagnosis which are used in the diagnostic procedure of these diseases. The number of available diagnostic methods is wide, and the diagnostic procedure includes a wide range of procedures from the simplest up to those that are more complex in terms of time-demanding and financially aspects. Diagnostic algorithm always begins with basic procedures such as medical history and clinical examination. This, simple diagnostic procedures are further complemented by the general laboratory and more complex diagnostic procedures choice of which depends on what we suspect and we want to prove or exclude.

I'll start with a description of the available diagnostic methods aim of which is to establish antibodies and other important parameters involved in the etiopathogenetic process of autoimmune diseases. Below I will describe the largest group of autoimmune skin diseases, specifically, group of autoimmune bullous dermatoses and a group of autoimmune connective tissue diseases. As part of the description of a particular disease in these groups of diseases I will describe the exact diagnostic procedure applied with the aim of setting up an accurate diagnosis. Diseases in this group often clinically resemble one on another, and for this reason the laboratory diagnosis is extremely important because it helps to solve the differential diagnosis problem which is often present in this diseases.

Keywords: laboratory diagnosis, autoimmune bullous dermatosis, autoimmune connective tissue disease

3. UVOD

Autoimune bolesti nastaju kao posljedica pretjerane reakcije imunološkog sustava na vlastite antigene (autoantigene) tj. nastaju kao posljedica zatajenja osnovne funkcije imunološkog sustava, a to je razlikovanje vlastitog od tuđeg (Batinić, Malenica, 2012). Etiopatogenetski su povezane s humoralnim i stanično posredovanim imunim reakcijama na jedan ili više autoantigena, a glavna značajka ovih bolesti je proizvodnja antitijela. Kao posljedica tog procesa nastaje oštećenje tkiva i disfunkcija zahvaćenih organa. Ukoliko je imunološka hiperaktivnost usmjerena na jedan specifičan antigen karakterističan za jedan određeni organ ili tkivo nastaju lokalizirane autoimune bolesti ograničene naprimjer na kožu i sluznice, a ukoliko je autoimuna reakcija usmjerena na više različitih antigena prisutnih u različitim organskim sustavima nastaju sistemne autoimune bolesti kao naprimjer sistemni eritemski lupus u kojem su uz kožu zahvaćeni i brojni unutarnji organi kao što su srce, pluća, bubrezi i drugi.

Prevalencija svih autoimunih bolesti varira od 5/100 000 do 500/100 000 godišnje (Cooper, Stroehla, 2003). Kao što se vidi iz podataka, broj novooboljelih slučajeva od autoimunih bolesti na godišnjoj razini varira od jako rijetkih s godišnjom pojavnošću od svega nekoliko novooboljelih pa sve do onih koje se pojavljuju sa skoro stotruko većom prevalencijom. Koliko učestalo će se pojedina bolest pojavljivati ovisi o brojnim čimbenicima te se stoga autoimune bolesti ubrajaju u multifaktorski uzrokovane bolesti za čiji razvoj je potrebno istovremeno djelovanje brojnih štetnih čimbenika. Multifaktorska etiologija uključuje genetsku predispoziciju pojedinca za razvoj autoimune bolesti, dobne i spolne karakteristike pojedinca i cijeli niz okolišnih okidača kao što su naprimjer infekcije, lijekovi, pušenje i stres (Damjanov i sur., 2008).

O važnosti autoimunih bolesti govori podatak da su autoimune bolesti među vodećim uzrocima smrti kod mladih i sredovječnih žena u Sjedinjenim Američkim Državama, što izuzetno privlači pozornost zbog činjenice da upravo mlađi ljudi obolijevaju, i to pretežito žene sa udjelom od 85% (Cooper, Stroehla, 2003). Ukoliko se ne prepoznaju na vrijeme ili se ne liječe na vrijeme autoimune bolesti se mogu razviti u po život ugrožavajuća stanja te je stoga pravodobna dijagnostika od izuzetne važnosti.

Dijagnostički algoritam uključuje anamnezu i klinički pregled na koje se potom nadovezuju metode opće i specifične laboratorijske dijagnostike koje se temelje na analizi sastava tjelesnih tekućina (krvi i seruma) i na analizi stanica i tkiva (kože i ostalih tkiva). Opća laboratorijska dijagnostika uključuje mjerenje parametara upalne reakcije: sedimentacije eritrocita (SE), C reaktivnog proteina (CRP), proupalnih citokina (IL-1, IL-6, TNF) i ostalih parametra kao što su naprimjer hematološki (kompletna krvna slika, broj stanica periferne krvi, diferencijalna krvna slika). Ti nalazi usmjeravaju daljnju dijagnostiku prema specifičnijim dijagnostičkim metodama kao što su biopsija i serologija. Specifična laboratorijska dijagnostika usmjerena je na dokazivanje humoralnog i staničnog autoimunog odgovora, određivanje komponenti komplekta te tipizaciju antigena (gena) tkivne histokompatibilnosti (MHC/HLA; od engl. *major histocompatibility complex, human leukocyte antigen*). Uključuje metode pretraživanja (*screening*) koje služe za otkrivanje antitijela u serumu i potvrdne (konfirmacijske) metode kojima se utvrđuje specifičan autoantigen (Batinić, Malenica, 2012).

Metode pretraživanja (*screening*) u imunodijagnostici su imunofluorescencija (IF), radioimunotest (RIA), enzimoimunotest (EIA), elektroforeza i aglutinacija, a potvrdne metode su specifičan enzimoimunotest za određeni autoantigen kao što je naprimjer ELISA (od engl. *Enzyme-Linked Immunosorbent Assay*) i elektroforetska metoda razdvajanja kao što je naprimjer Western blot/Imunoblot (Batinić, Malenica, 2012).

O najznačajnijim autoimunim bolestima kože i dijagnostičkim metodama koje se primjenjuju kod istih pisati ću u nastavku rada.

4. DIJAGNOSTIKA AUTOIMUNIH BOLESTI KOŽE

U ovom diplomskom radu opisat ću najprimjenjivnije metode laboratorijske dijagnostike, a u nastavku ću prikazati najčešće i najveće skupine autoimunih bolesti kože, a to su autoimune bolesti vezivnog tkiva i autoimune bulozne dermatoze. U sklopu opisa bolesti iz ovih skupina opisat ću točan dijagnostički algoritam koji se primjenjuje sa ciljem postavljanja točne dijagnoze i razgraničavanja jednog kliničkog entiteta od drugog.

Dijagnostiku svake bolesti pa tako i autoimunih bolesti kože započinjemo anamnezom i kliničkim pregledom koje potom nadopunjujemo specifičnijim dijagnostičkim metodama kao što su biopsija i serologija ukoliko je to potrebno.

Klinička slika je važan dio dijagnostičkog procesa te ću kliničku prezentaciju i najvažnije znakove i simptome autoimunih bolesti kože opisati u sklopu pojedine skupine bolesti, a u nastavku ću opisati specifične dijagnostičke metode: biopsiju, serologiju i HLA tipizaciju.

4.1. BIOPSIJA

Biopsija ima veliko značenje pri postavljanju dijagnoze autoimunih bolesti kože. Kao uzorak se uzima komadić kože koji se potom pregledava pod svjetlosnim mikroskopom.

Na uzorku možemo naći nekoliko osnovnih patoloških promjena kože kao što su akantoliza, hiperkeratoza, parakeratoza, mikroapsces i spongioza, a svaka od tih promjena, zasebno ili u kombinaciji s drugim promjenama, karakteristična je za pojedinu autoimunu bolest. Akantoliza je pojam koji opisuje razdvajanje keratinocita zbog gubitka međustaničnih sveza (dezmosoma) i klinički se očituje stvaranjem mjehura kao naprimjer u pemfigusu vulgarisu. Hiperkeratoza je pojam kojim se opisuje zadebljanje rožnatog sloja u kojem se nalaze keratinociti bez jezgara, a pojavljuje se naprimjer u eritemskom lupusu. Parakeratoza označava zadebljanje rožnatog sloja sa jezgrama u keratinocitima pri čemu je zrnati sloj stanjen ili odsutan, a također može biti prisutna u eritemskom lupusu. Mikroapsces označava nakupljanje upalnih stanica u epidermisu i u vršcima dermalnih papila, a nalazimo ga naprimjer u buloznom sistemnom eritemskom lupusu, dermatitis herpetiformis Durhing-u i linearnoj IgA buloznoj dermatizi. Spongioza je pojam kojim opisujemo edem epidermisa izazvan različitim upalnim agensima, npr. eozinofilima u eozinofilnoj spongiozi koju nalazimo u pemfigus herpetiformis-u (Damjanov i sur., 2008).

Patohistološki nalaz daje uvid u primarno mjesto oštećenja u autoimunim buloznim dermatozama ili u mjesto patološkog nakupljanja imunokompleksa i nakupljanja vezivnih sastojaka kože u autoimunim bolestima vezivnog tkiva te upućuje na daljnje pretrage kojima ćemo u autoimunim buloznim dermatozama nastojati otkriti što je do oštećenja dovelo i koji je točno antigen zahvaćen, dok ćemo

u autoimunim bolestima vezivnog tkiva daljnjim pretragama nastojati otkriti što je dovelo do prekomjerne sinteze vezivnih sastojaka kože.

4.2. SEROLOGIJA /METODE ZA DOKAZIVANJE HUMORALNE IMUNOSTI

Serologija je metoda za dokazivanje humoralne autoimunoreakcije i glavna je komponenta rutinske laboratorijske imunodijagnostike autoimunih bolesti. Temelji se na detekciji serumskih antitijela, njihovih ciljnih autoantigena te na detekciji cirkulirajućih imunokompleksa (Batinić, Malenica, 2012), a u tu svrhu se primjenjuju brojne metode kao što su imunofluorescencija, enzimoimunotest, radioimunotest, Western blot, elektroforeza i druge metode.

4.2.1. IMUNOFLUORESCENCIJA

Imunofluorescencija (IF) je metoda kojom dokazujemo prisutnost antitijela pri čemu se koriste antitijela obilježena nekom fluorescentnom tvari. Fluorescentne tvari koje se najčešće rabe su fluorescein (zelenkasta fluorescencija) te rodamin i fikoeritin (narančasta fluorescencija). Reakcijom tako obilježenih antitijela s određenim antigenom i obasjavanjem tih kompleksa svjetlošću prikladne valne duljine (obično ultraljubičastom) možemo pod imunofluorescentnim mikroskopom, po karakterističnoj boji svjetlucanja, prepoznati mjesta na kojima se nalaze antigeni na koja se vežu antitijela. Metoda imunofluorescencije može biti direktna i indirektna. U direktnoj imunofluorescenciji (DIF) obilježena antitijela izravno reagiraju sa stanicama ili tkivima na kojima se nalaze specifični antigeni, dok se indirektna imunofluorescencija (IIF) primjenjuje za dokazivanje antitijela u serumu.

Prednost metode je da se njome može odrediti titar antitijela, koji odgovara težini kliničke slike i parametar je procjene tijeka bolesti i uspješnosti terapije. Preparati za indirektnu imunofluorescenciju izrađuju se u dvije faze. U prvoj fazi, s antigenima reagiraju neobilježena antitijela iz bolesnikovog seruma, a u drugoj fazi se dodaju fluorescentno obilježena antiglobulinska antitijela koja se vežu na neobilježena antitijela, dodana u prvoj fazi. Ta metoda se rabi i za dokazivanje antitijela npr. antinuklearnih antitijela (ANA) u sistemnom eritemskom lupusu.

4.2.2. ENZIMSKI IMUNOTEST, RADIOIMUNOTEST, WESTERN BLOT

Enzimski imunotest (EIA; od engl. *enzyme immuno assay*) je slična metoda kao IF od koje se razlikuje po tome što se EIA temelji se na obilježavanju protutijela enzimima, a ne fluorescentnim tvarima. Kao enzim najčešće se koristi peroksidaza, a prisutnost protutijela obilježenih enzimima dokazuje se dodavanjem supstrata za taj enzim. Enzimi djeluju na taj supstrat tako da on promijeni boju. Supstrat za peroksidazu je diaminobenzidin te kada ga dodamo tkivnom preparatu obilježenom peroksidazom pojaviti će se smeđa boja na onim mjestima na kojima se nalaze enzimom obilježene molekule protutijela. Prednost enzimskih metoda je što ne zahtjeva upotrebu imunofluorescentnog mikroskopa i u tome što se preparati mogu čuvati mnogo dulje od onih u kojima su protutijela obilježena nekom fluorescentnom tvari, jer fluorescentna boja nakon 24 h slabi.

Osim EIA primjenjuje se i **radioimunotest** (RIA; od engl. *radioimmunoassay*) koji se ubraja među najosjetljivije imunološke metode jer se s pomoću njega mogu izmjeriti pikogramske količine bilo koje tvari protiv koje se mogu proizvesti protutijela. RIA se zasniva se na kompeticiji antigena obilježenog radioaktivnim izotopom i neobilježenog antigena za vezna mjesta na antitijelima. Postoje različite inačice RIA testa: **RIST** (*radioimunosorbentni test*) i **RAST** (*radioalergosorbentni test*). Oba se testa primjenjuju za određivanje IgE. RIST se koristi za određivanje ukupne količine IgE u serumu, a RAST za određivanje količine IgE specifičnih za određeni antigen (Andreis i sur., 2010).

Osim za određivanje IgE, RIA i EIA se rabe i za određivanje koncentracija mnogih drugih molekula npr. antitijela protiv DNK (*deoksiribonukleinska kiselina*) i brojnih drugih antigena kao što su specifični nuklearni ili citoplazmatski antigeni pri čemu se koriste dvije metode: ELISA (od engl. *Enzyme-Linked Immunosorbent Assay*) i RIST (od engl. *Radio Immuno Sorbent Test*) (Salamunić, 2010).

ELISA je najčešće upotrebljavana enzimska metoda koja omogućuje dokazivanje specifičnog autoantigena. Na podlogu se najprije adsorbiraju antitijela koja prepoznaju neki epitop istraživanog autoantigena, a zatim se doda uzorak koji sadržava taj autoantigen. Nakon ispiranja dodaju se antitijela obilježena enzimom, specifična za neki drugi epitop autoantigena pri čemu se autoantigen nađe u sendviču između dva protutijela, a njegovu prisutnost pokazuje promjena boje

dodanog supstrata specifičnog za enzim kojim je antitijelo obilježeno (Andreis i sur., 2010).

Metode koje se temelje na obilježavanju enzimima mogu se upotrijebiti i za identifikaciju antigena u nekoj mješavini, kao i za određivanje količine antigena u mješavini, a to se postiže metodom **Western blot/Imunoblot** (blot-mrlja). Sastojci mješavine antigena se prvo razdvoje elektroforezom, potom se razdvojene komponente prenesu na nitroceluloznu opnu na koju smo dodali neobilježena monoklonska ili poliklonska antitijela protiv tih antigena. Na kraju dodamo i antiglobulinska antitijela obilježena peroksidazom te supstrat za peroksidazu pri čemu se antigenske komponente na koje su se vezala antitijela prikazuju poput mrlja, a veličina mrlje je razmjerna količini antigena (Andreis i sur., 2010).

4.2.3. ELEKTROFOREZA I AGLUTINACIJA

Elektroforeza je metoda pomoću koje kojom određujemo ukupne proteine u plazmi primjenom istosmjerne električne struje. U dijagnostici autoimunih bolesti kože elektroforeza se koristi za izdvajanje imunoglobulina iz seruma, a aglutinacija za određivanje titra antitijela u serumu.

Elektroforeza se izvodi na podlozi na koju se nanese serum te se pusti električna struja. Zbog razlike u naboju, pojedine frakcije seruma kreću se u električnome polju u različitome smjeru i različitim brzinama. Kada tijek struje prestane, razdvojene komponente se mogu obojiti, što omogućuje određivanje koncentracije pojedinih serumskih frakcija nekom od fotometrijskih metoda. Kao rezultat elektroforeze dobivamo elektroforetsku krivulju koja se normalno sastoji od pet vršaka: albuminskog α_1 -globulinskog, α_2 -globulinskog, β -globulinskog i γ -globulinskog, a antitijela su sadržana u elektroforetskoj frakciji γ -globulina (imunoglobulina).

Aglutinacija je metoda u kojoj se kao antigeni koriste stanice ili velike čestice (eritrociti, bakterije, lateks). Antitijela se vežu na površinu tih čestica, i ukoliko dođe do vezanja antitijela na jednu ili više čestica doći će do njihova sljepljivanja i nagomilavanja u velike, čak i golim okom vidljive, nakupine koje zovemo aglutinati. Antitijela koja sudjeluju u aglutinaciji nazivaju se aglutinini, a antigeni koji sudjeluju u aglutinaciji aglutinogeni. Postupak se izvodi u epruveti pri čemu stalne količine antigena inkubiramo sa sve većim razrjeđenjima seruma od 1:80 pa sve do 1:5120.

Posljednja epruveta u kojoj se još jasno vide aglutinati određuje titar aglutinina u promatranome serumu pa ako je aglutinacija vidljiva u epruveti sa serumom razrijeđenim u omjeru od 1:256, a u idućoj epruveti sa razrjeđenjem od 1:512 aglutinacije više nema, kažemo da je titar tog seruma 256 (Andreis i sur., 2010).

4.3. METODE ZA DOKAZIVANJE STANIČNE IMUNOSTI

Određivanje izvršnih molekula stanične autoimunoreakcije (citokina i limfocita T) rjeđe se rabi u rutinskoj laboratorijskoj imunodijagnostici autoimunih bolesti iz razloga skupoće, tehničke zahtjevnosti i manje specifičnosti (Batinić, Malenica, 2010), a ako se koriste onda u obzir dolaze metode razdvajanja imunskih stanica i metode dokazivanja prisutnosti pojedinih staničnih biljega (imunofenotipizacija) pomoću protočnog citometra (razvrstavača stanica). Protočna citometrija se također može koristiti i za istovremenu višestruku detekciju specifičnih antinuklearnih antitijela (ANA).

4.4. PRETRAGE KOMPLEMENTA I HLA TIPIZACIJA

Manjak ili nereaktivnost određenih komponenti komplementa kao naprimjer C1, C2, C3 i C4 povezuje se s čestim infekcijama, bolestima imunog sistema, odlaganjem imunokompleksa te autoimunim bolestima. Komponente komplementa određuju se u serumu prvenstveno u autoimunim bolestima vezivnog tkiva kao naprimjer u sistemnom eritemskom lupusu, a HLA se određuje kada sumnjamo na genetsku podlogu bolesti ili kada se neka bolest često pojavljuje u istoj obitelji.

HLA je najpolimorfiji genetski sustav u čovjeka, a laboratorijsko određivanje HLA-polimorfizma naziva se tipizacija tkiva. Veliki broj autoimunih bolesti vezan je za pojedine halotipove HLA gena pa se serološka i molekularna tipizacija HLA sustava izvodi kao dodatni dijagnostički parametar u slučajevima nejasne kliničke dijagnoze, a omogućuje određivanje rizične populacije što može biti od praktične koristi u prevenciji bolesti, no ipak zbog financijskih i vremenskih razloga ne izvodi se rutinski.

HLA tipizacija se izvodi na dvije razine: genskoj i antigenskoj. Geni HLA određuju se metodama molekularne biologije pomoću metode PCR (od engl. *polimerase chain reaction*), a HLA antigeni se određuju serološki što daje uvid u polimorfizam na razini membranskih proteina.

5. AUTOIMUNE BOLESTI KOŽE

Autoimune bolesti kože uključuju autoimune bulozne dermatoze, autoimune bolesti vezivnog tkiva, eritematoskvamozne i pustulozne dermatoze, poremećaje pigmentacije i diskromije (vitiligo) i kroničnu urtikariju te atopijski dermatitis kao autoimune bolesti. U autoimune bulozne dermatoze ubrajaju se *pemfigus*, *bulozni pemfigoid*, *dermatitis herpetiformis* te *stečena bulozna epidermoliza*, a u autoimune bolesti vezivnog tkiva ubrajaju se *eritemski lupus* (kožni i sistemni oblik), *sklerodermija* (sistemna i lokalizirana), *dermatomiozitis i miješana bolest vezivnog tkiva*. Eritematoskvamozne i pustulozne dermatoze su *psorijaza i lichen planus*.

U nastavku ću opisati najveće i najčešće autoimune bolesti kože, a to su autoimune bulozne dermatoze i autoimune bolesti vezivnog tkiva.

5.1. AUTOIMUNE BOLESTI VEZIVNOG TKIVA

Glavna karakteristika ovih stanja je upala vezivnog tkiva koja rezultira atrofijom, sklerozom i abnormalnostima brojnih organa (Hunter i sur., 2002). Autoimune bolesti vezivnog tkiva dijelimo na lokalizirane kožne oblike kao što su diskoidni eritemski lupus i morfea; srednje oblike kao što su subakutni eritemski lupus, juvenilni dermatomiozitis i CREST sindrom te multisistemne oblike bolesti kao što su sistemni eritemski lupus, sistemna skleroza i dermatomiozitis u odraslih (tablica 1).

Tablica 1. Klasifikacija autoimunih bolesti vezivnog tkiva. Prema: Hunter i sur. (2002), str 121.

LOKALIZIRANA BOLEST	PRIJELAZNI OBLICI	MULTISISTEMNI OBLICI
Diskoidni eritemski lupus	Subakutni eritemski lupus	Sistemni eritemski lupus
Morfea	Juvenilni dermatomiozitis	Dermatomiozitis u odraslih
	CREST sindrom	Sistemna skleroza

5.1.1. ERITEMSKI LUPUS

Eritemski lupus je bolest koja može zahvatiti različite organe, a najčešće zahvaća kožu, zglobove i krvne žile. 20% svih oblika eritemskog lupusa započinje promjenama na koži, a 50-70% svih bolesnika sa LE-om (*lupus erythematosus*) će prije ili kasnije tijekom bolesti razviti kožne simptome (Hertl, 2011).

Uz crvenilo lica u obliku leptira, crvenkasti osip se može pojaviti i po čitavom tijelu, a mogući su i bolovi u zglobovima i povišena tjelesna temperatura. Osim kože i zglobova, mogu biti zahvaćeni i drugi organi kao što su naprimjer bubrezi, pluća, srce i živčani sustav. Intenzitet bolesti varira od blagih oblika ograničenih na kožu i zglobove koji mogu potrajati desetljećima pa sve do vrlo teških oblika koji zahvaćaju srce, bubrege i druge organe, a mogu završiti fatalno u nekoliko mjeseci.

U etiologiji i patogenezi LE-a sudjeluju genetski faktori, okolišni faktori te faktori upalne disfunkcije. U genetske faktore ubrajaju se: polimorfizam HLA gena, polimorfizam gena za citokine i citokinske receptore i nasljedni manjak pojedinih komponenti komplementa. Okolišni faktori koji mogu potaknuti razvoj bolesti su razni virusi, UV (*ultravioletno*) zračenje, pušenje cigareta, estrogeni i određeni lijekovi. Osim toga, važnu ulogu ima i disfunkcija upalnog imunog odgovora koja uključuje prekomjernu proizvodnju citokina, povećanu ekspresiju adhezijskih molekula na ciljnim stanicama kao što je naprimjer ICAM-1 i poremećenu funkciju mataloproteinaze matriksa koja održava ravnotežu sinteze i razgradnje kolagena (Hertl, 2011).

Karakteristično je stvaranje antitijela prema različitim tkivima i organima, a najkarakterističnija su antitijela prema sastojcima stanične jezgre (ANA; *antinuklerana antitijela i anti-ENA; ekstraktibilni nuklearni antigen*).

Laboratorijskim pretragama krvi otkrivaju se navedena antitijela, a na temelju nalaza pretraga eritemski lupus dijelimo na podtipove. 1981. Gilliam i Santheimer su predložili klasifikaciju LE-a temeljenu na simptomima, tijeku bolesti i prognozi. Prema toj klasifikaciji LE se dijeli na LE specifične kožne bolesti i LE nespecifične kožne bolesti. LE specifične kožne bolesti uključuju tri klinički, genetski i imunološki slična poremećaja: akutni kutani eritemski lupus, subakutni kutani eritemski lupus i kronični kutani eritemski lupusu (Hertl, 2011). Kod svih tih bolesti, u većoj ili manjoj mjeri, moguć je prijelaz u sistemni eritemski lupus.

5.1.1.1. KRONIČNI KUTANI ERITEMSKI LUPUS

Kronični kutani eritemski lupus je najčešći oblik lupusa. Traje desetljećima s povremenim spontanim remisijama. Najčešći oblik kroničnog kutanog eritemskog lupusa je kronični diskoidni eritemski lupus ili *lupus erythematosus discoides*. Kronični diskoidni eritemski lupus je kronična bolest kože obilježena pojavom oštro

ograničenih, hiperkeratotičnih, eritematoznih, diskoidnih žarišta na fotoeksponiranim područjima kože. Žarišta s vremenom atrofiraju te nastaju neestetični ožiljci. Promjene zahvaćaju lice, uške, vrat i ruke ali se mogu pojaviti i na stopalima, dlanovima, vlasištu i ingvinalnim naborima te s vremenom može doći do destrukcije nosa, uški ili obraza, a žarišta na vlasištu mogu rezultirati trajnom ožiljnom alopecijom. Može se pojaviti u lokaliziranom i generaliziranom obliku. Lokalizirani oblik se pojavljuje iznad V linije vrata (dekolte), a generalizirani ispod V linije vrata. Lokalizirani oblik nije praćen sistemskim promjenama. Osim kože, u 25% bolesnika, mogu biti zahvaćene i sluznice pa taj oblik lupusa nazivamo mukozni eritemski lupus koji najčešće zahvaća oralnu i bukalnu sluznicu, ali se promjene mogu naći i na nosnoj, konjunktivalnoj i anogenitalnoj sluznici.

5.1.1.2. SUBAKUTNI KUTANI ERITEMSKI LUPUS

Subakutni kutani eritemski lupus je oblik eritemskog lupusa karakteriziran neožiljnim, neinduriranim, eritematoznim, papuloskvamoznim ili prstenastim promjenama kože koje se pojavljuju simetrično na fotoeksponiranim dijelovima kože (ramena, gornji dio leđa, V linija vrata/dekolte, stražnji dio vrata, gornji dio prsa, ekstenzorne strane ruku), dok je lice rijetko zahvaćeno. Lezije se šire i centralno blijede, a nakon povlačenja promjena zaostaju hipopigmentacije. U subakutnom kutanom eritemskom lupusu, za razliku od diskoidnog eritemskog lupusa, sistemne manifestacije su gotovo uvijek prisutne ali su blaže nego kod sistemnog eritemskog lupusa.

Karakteristika subakutnog eritemskog lupusa je smrt keratinocita potaknuta UV (*ultravioletnim*) zračenjem, a osim UV zraka apoptozu mogu inducirati i citotoksični lijekovi i citotoksični autoreaktivni limfociti T. Zbog apoptoze keratinocita nastaje gubitak tolerancije na antigene kože tj. zbog apoptoze antigeni kože postaju lako dostupni upalnim stanicama koje potom pokreću autoimunu reakciju. Tijekom apoptoze dolazi do izlaganja Ro antigena, DNA i ribonukleoproteina na površini membrane stanica koje se raspadaju te nastaju ENA (*ekstraktibilni nuklearni antigen*) antitijela na te antigene: anti-Ro/SSA i anti-La/SSB protutijela.

5.1.1.3. SISTEMNI ERITEMSKI LUPUS

Sistemni eritemski lupus je multisistemna autoimuna bolest obilježena stvaranjem antitijela prema komponentama stanične jezgre, a rezultat su promjene na koži i brojnim unutarnjim organima. Žene oboljevaju deset puta češće nego muškarci, a bolest najčešće započinje u tridesetim godinama. U bolesnika sa sistemnim eritemskim lupusom nalazimo čitav spektar antitijela, u prvom redu protiv komponenata jezgre (DNA, Sm, histoni) i citoplazme.

Klinički se najčešće vidi leptirasti eritem na korijenu nosa te simetrično na obrazima (slika 1), a osim promjena na licu, promjene se mogu vidjeti i na svim fotoekspoziranim područjima (vrat, prsa, gornji udovi, dorzum šaka i prsti), a ponekad i po čitavom tijelu. Pojavljuju se promjene u obliku oštro ograničenih eritematoznih makula. S vremenom se na perzistirajućem eritemu pojavljuje pitirijaziformno ljuštenje, a u kasnijim fazama i atrofija. Tipičan su nalaz i eritematozne makule ili difuzni eritem dlanova i tabana te linerani periungvalni infiltrati. Kao rani simptom ekstrakutanih manifestacija, u gotovo svih bolesnika, pojavljuju se artralgije dok se na mialgije tuži 50 % bolesnika, a u oko 50 % bolesnika zahvaćeni su i bubrezi. U ranoj fazi zahvaćanja bubrega nema kliničkih simptoma te se dijagnoza može postaviti jedino biopsijom i imunofluorescencijom kože, dok se tek u kasnijim fazama pojave proteinurija, eritociturija, cilindurija, povišenje ureje i kreatinina u serumu, poremećaji elektrolita i hipertenzija. U 40% bolesnika sistemni eritemski lupus se manifestira i promjenama na kardiovaskularnom i respiratornom sustavu u obliku perikarditisa, akutnog miokarditisa, aritmija, verukoznog Liban-Sacksovog endokarditisa, eksudativnog pleuritisa i intersticijske pneumonije, a osim toga u 20% bolesnika mogu se javiti i promjene na očima u obliku uveitisa, konjuktivitisa i keratitisa, a u 30 % i psihički i neurološki poremećaji.



Slika 1. Crtež tipičnog "leptirastog" osipa, karakterističnog za lupus (<http://bs.wikipedia.org/wiki/Lupus>)

5.1.1.4. DIJAGNOSTIKA ERITEMSKOG LUPUSA

Dijagnoza se postavlja na temelju anamneze, kliničke slike, biopsije, općih laboratorijskih nalaza, DIF-a promijenjene i nepromijenjene kože, seroloških pretraga na cijeli spektar antitijela i funkcijskih testova ostalih organskih sustava (tablica 2).

Tablica 2. Dijagnostika sistemnog eritemskog lupusa. Prema: Hunter i sur. (2002), str 122.

TEST	NALAZ
BIOPSIJA KOŽE	Degeneracija bazalnih stanica, stanjenje epidermisa, upala oko kožnih adneksa
IMUNOFLUORESCENCIJA	Granularni depoziti IgG, IgM, IgA i/ili C3 duž bazalne membrane
KKS	Anemija, povišena SE, trombocitopenija, leukocitopenija, limfopenija
SEROLOGIJA	Antinuklearna antitijela, Anti ds-DNA antitijela, lažno pozitivan VDRL test na sifilis, niski komplement, Antikardiolipinska antitijela
URIN	Proteinurija, hematurija
FUNCijski TESTOVI OSTALIH ORGANA	Prema anamnezi, uvijek se rade testovi bubrežne i jetrene funkcije

Anamnestički možemo doznati za artralgije i povišenje tjelesne temperature, a **klinički** pregledavamo kožu (lokalizaciju promjena, veličinu, oblik), sluznice, vlasište (alopecija) i ispitujemo eventualnu zahvaćenost unutarnjih organa. Klinički kriteriji za postavljanje dijagnoze eritemskog lupusa definirani su od strane ACR

(American College of Reumatology) (Hertl, 2011) i uključuju 11 simptoma i znakova: 1. Leptirasti eritem lica; 2. diskoidne lezije (ožiljci), difuzna ili alopecija areata, Reynaudov fenomen; 3. Fotosenzitivnost; 4. Ulceracije (usta, rinofarinks); 5. Artritis dvaju ili više zglobova, jutarnja ukočenost zglobova; 6. Serozitis (pleuritis, perikarditis), atipične pneumonije i karditis, Liebman-Sacksov endokarditis; 7. Bubrežna bolest (proteinurija više od 0,5g/dn ili cilindurija); 8. Neurološki poremećaji (psihoza ili konvulzije); 9. Hematološki poremećaji (anemija, leukopenija, trombocitopenija), tromboze, spontani pobačaji; 10. Imunološki poremećaji (anti ds-DNA, anti-Sm AT9) i 11. ANA (povišen titar određen metodom IIF-e). Dijagnozu potvrđuju najmanje 4 prisutna znaka, a 63% bolesnika sa subakutnim kutanim eritemskim lupusom je pozitivno na četiri ili više dijagnostičkih kriterija karakterističnih za eritemski lupus (Hertl, 2011). Kod subakutnog eritemskog lupusa najčešće se javljaju muskuloskeletalne tegobe kao što su artritis i artralgijske, a rijetko se mogu javiti i simptomi od strane bubrega i CNS-a.

Za upotpunjavanje kliničkog nalaza potrebna je **histološka** analiza kožnih promjena, a histološki nalazi različitih oblika eritemskog lupusa nalikuju jedan drugome. U histološkom preparatu kroničnog kutanog eritemskog lupusa nalazimo vakuolarnu degeneraciju bazalnog sloja epidermisa, atrofiju i hiperkeratozu epidermisa, moguću parakeratozu epidermisa, zadebljanje bazalne membrane zbog taloženja imunokompleksa i komplementa te mononuklearni upalni infiltrat limfocita na epidermo-dermalnom spoju i oko krvnih žila i kožnih adneksa. Kapilare su proširene, a nalazimo i perivaskularni ekstravazat eritrocita i hijalinizaciju (fibrinoidna degeneracija) vezivnog tkiva u predjelu epidermo-dermalne granice. U subakutnom kutanom eritemskom lupusu, u odnosu na diskoidni eritemski lupus, nalazimo manje hiperkeratoze, više atrofije epidermisa, dok su ostale promjene iste ili slične.

DIF-om promijenjene kože vide se na epidermo-dermalnoj granici fino granulirani ili linearni depoziti IgG, IgM i C3 frakcije komplementa. Ovaj nalaz je poznat pod nazivom ***lupus band test (LBT)***. LBT je pozitivan u 90 % bolesnika sa diskoidnim eritemskim lupusom ako je uzorak kože, uzet za analizu, stariji od 4-6 tjedana i ako ispitivana koža nije bila tretirana kortikosteroidima. LBT je češće pozitivan ako se uzorak uzme s gornjih dijelova tijela koji su više izloženi suncu nego

ako je uzorak uzet s trupa. Važno je istaknuti da 40% bolesnika sa subakutnim kutanim eritemskim lupusom ima negativan LBT nalaz pa negativan nalaz ne isključuje dijagnozu, a isto tako i LBT nelezijijske kože zaštićene od sunca uzete naprimjer sa unutarnjeg dijela nadlaktice može biti pozitivan u 26% bolesnikan (Hertl, 2011).

Najvažnija u dijagnostici je **serologija** kojom dokazujemo cijeli spektar antitijela na temelju kojih potvrđujemo dijagnozu eritemskog lupusa. ELISA testom detektiramo povišen titar ANA (*antinuklearna antitijela*) i ENA (*ekstraktibilni nuklearni antigen*) antitijela u serumu na šest najvažnijih antigena jezgre: SS-A (antiRo), SS-B (antiLa), nRNP (U1-nRNP), Sm, Scl 70 (DNA-topoizomeraza) i Jo-1. U kroničnom kutanom eritemskom lupusu ti testovi su uglavnom blago povišeni, a značajno su povišeni jedino u slučaju progresije u sistemnu bolest. Tako anti-Ro/SS-A antitijela i antikardiolipinska protutijela u diskoidnom eritemskom lupusu nalazimo jedino u slučaju progresije u sistemni oblik. U 60-90% bolesnika sa subakutnim kutanom eritemskim lupusom ELISA testom nalazimo pozitivna ANA, a karakteristična ENA protutijela anti-Ro (SS-A) pozitivna su u 70% bolesnika. Anti-La (SS-B) protutijela rjeđe su prisutna i to uglavnom onda kada su Anti-Ro/SSA odsutna. Protutijela protiv dvostruke DNA (Anti dsDNA) prisutna su u samo 30-49% bolesnika i to u niskom titru (Hertl, 2011).

Za postavljanje dijagnoze od velike važnosti su i **opći laboratorijski nalazi** koji mogu ukazati na postojanje npr. antikardiolipinskih antitijela i prije nego ih dokažemo serološkim metodama. To će biti slučaj u nalazu anemije, leukopenije, limfopenije i trombocitopenije u rezultatima kompletne krvne slike kao naprimjer u subakutnom kutanom eritemskom lupusu u kojem osim toga nalazimo i povišenu sedimentaciju eritrocita, povišenu ureju i kreatinin u serumu, hipergamaglobulinemiju, proteinuriju i hematuriju (upućuje na nefritis i sistemnu bolest), a komplement u krvi je snižen zbog genetskog manjka ili zbog pretjerane potrošnje u procesu uklanjanja imunokompleksa.

Ako sumnjamo na sistemnu manifestaciju bolesti, osim laboratorijske dijagnostike, u postavljanju dijagnoze mogu pomoći i Rtg pregled, oftalmološki pregled, neurološki i kardiološki pregled.

5.1.2. SKLERODERMIJA

Sklerodermija je skupina kroničnih bolesti nepoznate etiologije kod kojih nakon početnih upalnih promjena dermis postaje zadebljan i otvrdnut. Naziv skleroderma potječe od grčke riječi *scleros* (otvrdnuće) i *derma* (koža) i znači otvrdnuće kože. Sklerodermija može biti ograničena na kožu (*scleroderma circumscripta/morphea*) ili uz kožu mogu biti zahvaćeni i unutrašnji organi (*scleroderma systemica*). U oba oblika postoje određene kliničke sličnosti, te identičan histološki nalaz, ali se ipak razlikuju po tijeku, prognozi i ishodu.

5.1.2.1. SCLERODERMIA CIRCUMSCRIPTA / MORPHEA

Lokalizirana skleroderma ili *morphea* je kronična bolest karakterizirana pojavom ograničenih otvrdnuća kože. Karakterizirana je upalnom sklerozom i fibrozom kože, potkožnog tkiva, fascija i pridruženih mišića, no za razliku od sistemne skleroze, nema Raynaudovog fenomena, akroskleroze i zahvaćanja unutrašnjih organa.

U nas je ta bolest dosta česta. Žene oboljevaju 2-3 puta češće nego muškarci, a pojavljuje se najčešće između 20-e i 40-e godine, a u 15 % slučajeva radi se o djeci mlađoj od 10 godina (Hertl, 2011).

Uzrok je nepoznat. U nekim slučajevima se trauma smatra okidačem, a dovodila se i u svezu sa ugrizom krpelja i infekcijom spirohetom *borelia burgdoferi* (*Lyme disease*). Danas se smatra da *borelia* ne uzrokuje cirkumskriptnu sklerodermiju već da nakon ugriza mogu nastati žarišne sklerotične promjene i *acrodermatitis chronica atrophicans* koji nalikuju na morfeju. Smatra se da bi primarno mjesto oštećenja u lokaliziranoj sklerodermiji mogao biti vaskularni endotel, a u 9/9 pacijenata nađena je apoptoza endotelnih stanica u dermisu. Uzrok bi moglo biti antiendotelno protutijelo, koje se veže na endotelne stanice i aktivira komplement sa posljedičnim oštećenjem stijenke krvnih žila. Pomoću imunohistokemijskih metoda dokazana je i povišena razina IL-4 i IL-6 koji potiču sintezu kolagena u fibroblastima, a u kulturi fibroblasta izoliranih iz uzorka upaljene kože nađeno je više vlakana kolagena tipa I nego u normalnoj koži kao i povišena sinteza glikozaminoglikana i fibronektina. Osim toga, u krvi su pronađene povišene razine cirkulirajućeg TGF- β koji potiče fibroblaste na sintezu kolagena, a osim povećane sinteze kolagena

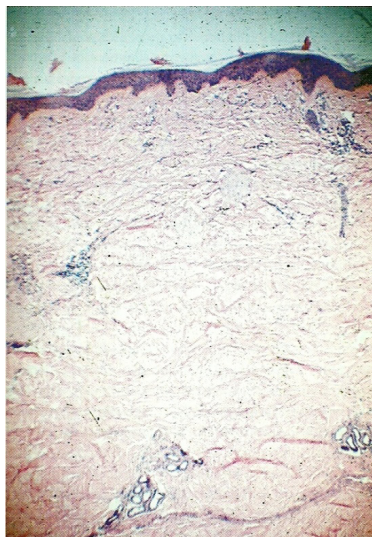poremećen je vjerojatno i inhibicijski mehanizam u tkivu koji sprječava prekomjerno stvaranje kolagena, a za njega je odgovorna TIMP-3 (od engl. *tissue inhibitor of matrix metalloproteinases*) (Hertl, 2011). Osim antiendotelnih antitijela, utvrđena su i anti-histonska i anti ssDNA (od engl. *single stranded*) antitijela.

Klinički, bolest počinje pojavom lividnoeritematoznih, multilplih, ovalnih do okruglih plakova veličine kovanog novaca do veličine dječjeg dlana. S vremenom promjene centralno otvrdnu i blijede, a zaostaje lividnoeritematozan rub koji perzistira 6 tjedana (upalni stadij). Žarišta potom postaju bjelkasta do smeđkasta, epidermis se stanjuje i nalikuje na cigaretni papir, a u dubini se mogu vidjeti sklerotične promjene (sklerotični stadij) (Lipozenčić i sur., 2008). U cirkumskriptnoj sklerodermiji općih simptoma nema, a bolesnici se uglavnom žale na neestetična, atrofična žarišta, no ipak u manjem postotku morfeja može prijeći i u sistemsku sklerodermiju.

Lokaliziranu sklerodermiju dijelimo na **5 podtipova** obzirom na opseg zahvaćanja kože, oblik i dubinu skleroze. Ti klinički oblici su *morphea en plaque* (pločasti oblik na trupu koji zahvaća 1-2 anatomska područja); *morphea disseminata/generalisata* (zahvaća 3 ili više anatomska područja, a sklerotična žarišta mogu zahvatiti i čitav trup); *morphea en band* (linearni oblik sa unilateralnim trakastim promjenama po udovima u mlađih bolesnika, a mogu biti zahvaćene i dublje strukture (kosti i mišići)) i *morphea „en coup de sabre“* (linearni oblik, frontalno ili frontotemporalno, nalik na ožiljak nakon udarca, zahvaća dublje strukture te mogu nastati epilepsija i vidni i slušni poremećaji); *morphea bullousa* (subepidermalni mjehuri nastaju kao posljedica odvajanja sklerotičnog dermisa od epidermisa) i *morphea profunda* (skleroza vezivnog tkiva u septima subkutanog masnog tkiva). Ti oblici se često pojavljuju u raznim kombinacijama u istog bolesnika.

Ostali mogući oblici su *morphea guttata* (brojne male makule po trupu); *atrophoderma Pasini–Pierini* (lezije su atrofične, a ne sklerotične pa nema karakterističnog otvrdnuća); *morphea nodularis* (nalikuje na keloid); *morphea fascialis* (dolazi do skleroze mišićne fascije, najčešće na podlaktici) i *morphea pansclerotica* (u djece, zahvaća cijelo tijelo, uzrokuje kontrakture zglobova i završava uglavnom fatalno zbog malnutricije i kroničnih infekcija).

Dijagnoza se postavlja na temelju kliničke slike, a potvrđuje se pomoću histološke analize. **Histopatološki** ne postoje značajne razlike između različitih oblika lokalizirane sklerodermije, a razlikuju se jedino po dubini zahvaćanja tkiva i težini kliničke slike. U histološkom preparatu vidi se uredan ili blago atrofičan epidermis. U donjem dijelu dermisa i potkožnom tkivu, u početnom upalnom stadiju, vidi se gusti upalni infiltrat od limfocita, plazma stanica, histiocita, ponekad i mastocita oko krvnih žila, a kolageni snopovi su zadebljani i razdvojeni edemom. U sklerotičnom, acelularnom obliku bolesti nema upalnog infiltrata, već dominiraju gusto zbijeni zadebljani kolageni snopovi poredani paralelno sa površinom epidermisa. Iščezavaju lojnice i dlačni folikuli, znojnice su smještene visoko u dermisu, a stjenke krvnih žila su zadebljane što rezultira suženjem lumena. Subkutis je također prožet vezivnim tkivom, kao i fascie i mišići ispod promjena koje također mogu pokazivati znakove skleroze i fibroze, a elastična vlakna su očuvana.



Slika 2. Bioptički uzorak koji prikazuje normalan epidermis, sklerozu papilarnog dermisa, zadebljana vlakna kolagena i upalni infiltrat oko adneksa. Prema: Hertl (2011), str 139.

5.1.2.2. SCLERODERMIA SYSTEMICA

Sistemna sklerodermija je progresivna, generalizirana kronična bolest vezivnog tkiva koja se očituje upalnim, vaskularnim i fibroznim promjenama kože i unutrašnjih organa. Koža postaje indurirana i tvrda, a slične promjene u obliku fibroze nalaze se i na unutarnjim organima. Žene oboljevaju tri puta češće.

Etiologija je nepoznata, a spominje se nekoliko teorija; genetska, vaskularna, imunološka teorija te teorija o poremećenom metabolizmu kolagena (hiperaktivna sinteza kolagena) (Lipozenčić i sur., 2008). In situ hibridizacijom na kulturi fibroblasta zahvaćenog tkiva dokazano je da fibroblasti u sklerodermi izražavaju povećane količine adhezijskih molekula kao što je ICAM-1 (od engl. *Intercellular Adhesion Molecule 1*) (Hertl, 2011), dok faktori koji dovode do aktivacije fibroblasta nisu u potpunosti jasni. Spominje se TGF- β kao najpotentniji stimulator sinteze kolagena i inhibitor metaloproteinaze matrixa koja u fiziološkim uvjetima dovodi do razgradnje kolagena te se stoga TGF- β smatra glavnim čimbenikom fibroze u patogenezi skleroderrije, a skoro sve stanice uključene u patofiziološki proces skleroderrije kao što su endotelne stanice, fibroblasti, trombociti i različite imune stanice luče TGF- β , dok fibroblasti u sklerodermiji na svojoj površini izražavaju povećanu razinu TGF- β receptora. Rezultat je povećana sinteza kolagena, no za razliku od fiziološkog cijeljenja rane u kojem se jednaka količina kolagena sintetizira i razgradi u sklerodermiji je ta ravnoteža pomaknuta u korist sinteze. Novo sintetizirani ekstracelularni matriks od kolagena tipa I taloži se oko kožnih adneksa na granici dermisa prema subkutisu, a kolageni snopovi se pružaju paralelno sa površinom kože i različite su debljine (Hertl, 2011).

Klinički se očituje početnim nespecifičnim prodromalnim stadijem (malaksalost, povišena temperatura, glavobolja), a prvi pravi znak bolesti je pojava Raynaudovog fenomena. Raynaudov fenomen je pojava periodičkih, vaskularnih spazama provociranih hladnoćom i/ili stresom s posljedičnom digitalnom ishemijom. Zahvaćena područja postaju blijeda i izuzetno bolna, a napredovanjem bolesti zahvaćena koža postaje izrazito tvrda, napeta, bjelkasta i ne može se više odizati u nabore (*stadium sclerosum*). Vrlo veliki problem ovim bolesnicima predstavljaju bolne ulceracije na prstima koje teško zacjeljuju s posljedičnom pojavom ožiljaka i fleksijskih kontraktura prstiju. Pojava sklerotičnih žarišta u vlasištu rezultira alopecijom, a zbog gubitka mimike i normalnih kožnih nabora lice poprima izgled maske, a usnice postaju tanke i napete te u uznapredovalim stadijima dolazi do smanjenja usnog otvora (*mikrostomia*).

S obzirom na proširenost kožnih promjena razlikujemo dva oblika sistemne skleroderrije; *acrosclerosis* (ograničenu kutanu sistemnu sklerodermiju) i *sclerodermia diffusa* (difuznu kutanu sistemnu sklerodermiju).

U **ograničenom obliku bolesti** Raynaudov fenomen perzistira dugi niz godina, a kožne su promjene ograničene na lice i na distalne dijelove udova sa induracijom prstiju (*sklerodaktilija*). Uz kožne promjene, obično se vide i nakupine kalcifikata, teleangiektazije, a mogu biti prisutni i ezofagealni poremećaji, dok ostali unutarnji organi obično nisu zahvaćeni. Ovaj oblik ograničene sistemne sklerodermije poznat je kao *CREST sindrom* i klinički je karakteriziran kalcinozom, Raynaudovim fenomenom, ezofagealnim poremećajima, sklerodaktilijom i teleangiektazijama.

Za **difuznu sklerodermiju** karakteristično je da Raynaudov fenomen samo kratko prethodi ostalim manifestacijama bolesti (manje od godinu dana) ili se pojavljuje istodobno sa kožnim promjenama. Uz kožne promjene koje su raspoređene po licu, udovima i trupu, dolazi i do rane zahvaćenosti unutarnjih organa i sluznica. Sluznične promjene karakterizirane su atrofijom i sklerozom mukoze te sklerozom duktusa žlijezda slinovnica što rezultira suhoćom usta. Najčešće promjene na unutrašnjim organima zahvaćaju probavni sustav. Jednjak postaje kao gumena cijev, aperistaltičan i stenoziran s posljedičnom disfagijom. Osim jednjaka promjene se javljaju i na želucu i crijevima s poremećajem motiliteta, opstipacijom, ileusom, malapsorpcijom i dijareom. Osim promjena na probavnom sustavu moguće su i promjene na plućima i srcu, a karakteriziraju ih jaka plućna fibroza praćena dispnejom, cijanozom i respiratornom insuficijencijom, a kardijalne promjene se javljaju u obliku skleroze miokarda, aritmija i poremećaja provođenja. Osim toga česte su i promjene na bubrezima u obliku nefroskleroze i oštećenja bubrežnih krvnih žila što rezultira bubrežnim zatajenjem te 40% smrti od sistemne skleroze nastaje upravo zbog zatajenja bubrega.

Dijagnoza se postavlja na temelju anamneze, kliničke slike, histološke obrade i laboratorijskih nalaza. Klinički nalazimo sklerodaktiliju u 95 % bolesnika i Raynaudov fenomen u oko 90% (Hertl, 2011), a kao i u brojnim drugim kroničnim bolestima dijagnoza se postavi najčešće tek nakon što se klinička slika u potpunosti razvije. Zbog podmuklog početka i nekarakterističnih promjena na početku bolesti otežana je diferencijalna dijagnoza i razgraničavanje od ostalih difuznih upalnih bolesti vezivnog tkiva kao što su reumatoidni artritis, sistemni eritemski lupus, polimiozitis i poremećaja karakteriziranih abnormalnim taloženjem ekstracelularnog

matriksa kao što je amiloidoza. Stoga je potrebo je provesti serološke pretrage i biopsiju kože.

Histološki u početnoj fazi nalazimo edem i degeneraciju kolagenih vlakana te perivaskularni limfocitni infiltrat u dermisu, dok u kasnijim sklerotičnim stadijima nalazimo umnažanje kolagenih vlakana i fibrozu (sklerozu), gubitak kožnih adneksa i zadebljanje stijenke krvnih žila. Histološki se mogu pregledavati i drugi zahvaćeni organi ako je to potrebno kao naprimjer bubrezi, a u svim organima nalazimo isti nalaz: suženje krvnih žila i fibrozu (Damjanov, 2008).

U nalazu **opće laboratorijske dijagnostike** prisutna je ubrzana sedimentacija eritrocita, povišen CRP, anemija, disproteinemija s hipoalbuminemijom, a imunoelektroforetski nalazimo povišeni IgG.

Identifikacija antitijela nužna je za postavljanje točne dijagnoze, određivanje prognoze, praćenje tijeka i ishoda bolesti. ANA su pozitivna u većine bolesnika, a osim njih nalazimo i anticentromerno antitijelo (ACA) tipično za CREST i promjene ograničene na kožu, a 85 % bolesnika ima jedno od 7 antitijela (anti Scl-70, anti U1 RNP, anti RNA polimeraza I i III, ACA, anti PM-Scl, anti Ku i anti Jo1) od kojih je svako povezano sa karakterističnom kliničkom manifestacijom. Scl-70 antitijelo na DNA topoizomerazu I, povezano sa povećanim rizikom za razvoj tumora, i antitijela na RNA polimerazu I i III pojavljuju se uglavnom u difuznoj kutanoj sistemnoj sklerodermiji. U1 RNP antitijelo na U1 ribonukleoprotein se pojavljuje u sindromima preklapanja sa sistemnim eritemskim lupusom, a Ku antitijelo na komponente jezgrice i Jo1 antitijela na tRNA u drugim sindromima preklapanja naprimjer sa polimiozitisom (Hertl, 2011).

Osim serološke dijagnostike u dijagnostici se primjenjuje i Rtg dijagnostika pluća i gastrointestinalnog trakta, spirometrija, EKG i ezofagoskopija.

5.1.3. DERMATOMIOZITS (DM)

DM je jedna od idiopatskih upalnih miopatija; IIM (od engl. *idiopathic inflammatory myopathies*) (Hertl, 2011), koja uglavnom zahvaća kožu, mišiće i krvne žile. Rjeđa je od sistemske sklerodermije i sistemnog lupusa, a dvostruko češće se pojavljuje u žena. Nedavno istraživanje Mayo klinike pokazalo je da incidencija DM iznosi 9.63 na milijun stanovnika, točnije 13.98 u žena i 4.68 u muškaraca što potvrđuje činjenicu da je DM češći u žena (Hertl, 2011).

Smatra se da nastaje kao posljedica raznih čimbenika kao što su maligniteti, lijekovi ili infekcije koji potaknu imuni odgovor u genetski predisponiranih pojedinaca. Dolazi do aktivacije humoralnog imunog odgovora i aktivacije komplementa pri čemu dolazi do taloženja antitijela i komplementa u stjenku kapilara što uzrokuju kapilarnu nekrozu i ishemiju.

Dermatomiozitis se dijeli na juvenilni, adultni i dermatomiozitis bez miopatije. Dermatomiozitis dječje dobi se pojavljuje prije 10-e godine života, a dermatomiozitis u odraslih između 40-e i 60-e godine.

Bolest obično počinje crvenilom i otokom lica, posebno gornjih vjeđa što se očituje kao periorbitalni edem što rijetko vidimo u sklerodermiji i eritemskom lupusu. Crvenilo se može pojaviti na prsima, nadlakticama, šakama i drugdje, a s vremenom se na koži pojavljuju jače ili slabije pigmentacije, proširenje kapilara i stanjenje kože. U potkožnom tkivu može se taložiti kalcij koji uzrokuje stvaranje tvrdih čvorića koji se lako pipaju. Ta komplikacija poznata kao kalcinoza rijetko se nalazi u odraslih, a česta je u mlađih bolesnika. Karakterističan nalaz su Gottronove papule iznad izbočina kosti na šakama točnije iznad metakarpofalangealnih zglobova i proksimalnih ili distalnih interfalangelanih zglobova šake. Slične promjene se mogu naći i iznad laktova, koljena i skapula, a prati ih jaki svrbež što ih razlikuje od sličnih promjena u sistemnom eritemskom lupusu ili subakutnom kutanom eritemskom lupusu (Hertl,2011). Istodobno s promjenama na koži, a ponekad i bez njih, javlja se osjećaj napetosti i boli u mišićima, smanjena mišićna snaga koja se može manifestirati smetnjama gutanja, otežanim ustajanjem i slabim stiskom šake kod rukovanja. Od ostalih promjena na unutarnjim organima, česta je upala srčanog mišića, upala bubrega, oštećenje pluća, i bolovi u zglobovima.

Dijagnoza se postavlja na temelju pregleda bolesnika, a potvrđuje laboratorijskim nalazom povišenih vrijednosti mišićnih enzima koji se oslobađaju iz oštećenih mišića, posebnim snimanjem zahvaćenih mišića (EMG; *elektromiografija*) te još nekim laboratorijskim pretragama. Kod odraslih pacijenata potrebno je isključiti postojanje malignog tumora jer oko 30% bolesnika ima neki oblik malignoma u podlozi. Sa ciljem isključivanja malignoma provodi se mamografija, UZV zdjelice, PAPA test i CA-125 u serumu u žena, a PSA se određuje u serumu muškaraca. Osim toga izvode se i CT prsa, abdomena i zdjelice.

Klinički, dijagnoza se postavlja na temelju kliničkih dijagnostičkih kriterija po Bohanu i Peteru iz 1975. godine pri čemu se četiri od pet kriterija odnosi na miopatiju. Kriteriji su: progresivna proksimalna mišićna slabost, povišeni mišićni enzimi u serumu (kreatinin kinaza, aldolaza, laktat dehidrogenaza, alaninaminotransferaza i aspartataminotransferaza), abnormalan nalaz elektromiograma, abnormalna mišićna biopsija i prisutnost kožne bolesti (Hertl, 2011).

Histološki nalazimo upalu i nakupine mucina u dermisu, a kod nejasnih nalaza u mišićima izvodi se EMG, mišićna biopsija, UZV ili MR, no prije svega je potrebno isključiti druge uzroke mišićne slabosti kao što su toksini, infekcije, metabolički i neurološki poremećaji.

Serološki u 2/3 bolesnika ANA su pozitivna ali nemaju prognostičku vrijednost. U serumu nalazimo brojna MSAs (od engl. *myositis specific autoantibodies*) kao što su Jo-1, Mi-2, PL-12, Ej, Oj, KS, Mj, PMS 1, SRP, YRS i Zo. Anti Jo-1 ima prediktivnu vrijednost u smislu zahvaćanja pluća, ali se rjetko pojavljuje u dermatomiozitisu. Anti Mi-2 antitijela su specifična za dermatomiozitis ali se nalaze u svega 25% bolesnika te stoga i nemaju veliku dijagnostičku vrijednost. Se antigen (155 kd) i anti 155 kd antitijelo povezuju se s juvenilnim oblikom bolesti i kronicitetom. Rijetko se u serumu nalaze i anti Ro/SS-A antitijela. Većina ovih seroloških testova ne primjenjuje se u rutinskoj dijagnostici već su još uvijek ograničena na primjenu u istraživanje ove bolesti (Hertl, 2011).

5.2. AUTOIMUNE BULOZNE DERMATOZE

Autoimune bulozne dermatoze su bolesti kože i/ili sluznica koje obuhvaćaju više različitih kliničkih entiteta karakteriziranih pojavom mjehura na koži i sluznicama. Glavni kriterij za svrstavanje neke dermatoze u skupinu buloznih dermatoza je postojanje mjehura kao primarne fluorescencije. Mjehur je nakupina tekućine unutar ili ispod epidermisa nastao zbog akantolize uzrokovane djelovanjem cirkulirajućih antitijela na dezmosome epidermisa ili hemidezmosome zone bazalne membrane, a osim tekućine može sadržavati i krv. Mjehur može nastati kao posljedica genskih utjecaja kao na primjer u nasljednoj buloznoj epidermolizi, ili kao posljedica oštećenja uzrokovanih autoimunim zbivanjima u kojima su protutijela usmjerena

prema antigenima epidermisa, epidermo-dermalnog spoja ili visokog dijela papilarnog dermisa (Marinović, 2007).

Suvremena klasifikacija autoimunih buloznih dermatozata temelji se na mjestu nastanka separacije (mjehura) pa unutar ove skupine bolesti razlikujemo dvije glavne podgrupe: intraepidermalne i subepidermalne bulozne dermatoze od kojih svaka sadržava više kliničkih entiteta. U intraepidermalne bulozne dermatoze se ubrajaju razni oblici pemfigus-a, a u subepidermalne bulozne dermatoze se ubrajaju bulozni pemfigoid, pemfigoid sluznica, dermatitis herpetiformis, linearna IgA bulozna dermatozata, stečena bulozna epidermoliza i bulozni eritemski lupus.

Prema podacima iz literature, incidencija vulgarnog pemfigusa, kao najčešće bolesti iz skupine intraepidermalnih buloznih dermatozata iznosi od 1 do 5 novih slučajeva godišnje na 1000000 stanovnika, a incidencija buloznog pemfigoida, najčešće bolesti iz skupine subepidermalnih buloznih dermatozata iznosi od 5 do 7 (prema švicarskoj skupini autora i do 30) novih bolesnika na 1000000 stanovnika godišnje. Dovode se u svezu sa određenim HLA haplotipovima, stresom, konzumacijom određenih lijekova (osobito onih sa tolnom skupinom), ingestijom određene hrane (naprimjer češnjaka), a incidencija varira ovisno o geografskom položaju (Marinović, 2007).

5.2.1. SKUPINA PEMFIGUSA/INTRAEPIDERMALNE BULOZNE DERMATOZE

Pojam *pemphigus* (*pemphix*-mjehur) obuhvaća skupinu autoimunih bolesti kože karakteriziranih nastankom intraepidermalnih mjehura na koži i/ili sluznicama.

Skupina pemfigusa obuhvaća više kliničkih entiteta, a razlikujemo ih po smještaju intraepidermalnih mjehura i po karakterističnom profilu antitijela. Grubo ih možemo podijeliti u dva glavna tipa: *pemphigus vulgaris* i *pemphigus foliaceus* (Hertl, 2011). Podvrste pemfigus vulgaris-a su *pemphigus vegetans* i *pemphigus herpetiformis*, a podvrste pemfigus foliaceus-a su *pemphigus brasiliensis* (endemski oblik pemfigusa foliaceusa) i *pemphigus erythematousus* (Senear-Usher sindrom). Posebni oblici pemfigusa su *pemphigus paraneoplasticus*, pemfigus induciran lijekovima (najčešće D-penicilaminom), *IgA pemphigus* te neonatalni pemfigus.

5.2.1.1. PEMPHIGUS VULGARIS

Pemphigus vulgaris je najčešća bolest u skupini pemfigusa. Obuhvaća $\frac{3}{4}$ svih oblika pemfigusa. Obično se pojavljuje između četvrtog i šestog desetljeća života i smatra se teškom i potencijalno po život ugrožavajućom bolesti.

Mjehuri nastaju kao posljedica djelovanja cirkulirajućih antitijela razreda IgG usmjerenih na adhezijske molekule epidermisa (dezmosome) točnije na *desmoglein 1 i 3*. Destrukcija dezmosoma dovodi do gubitka međustaničnih veza u epidermisu i epitelu sluznica te nastaju intraepidermalni i sluznički mjehuri, a kasnije i erozije. Dezoglein 3 je prisutan u nekeratiniziranom stratificiranom epitelu sluznica i u bazalnom i suprabazalnom sloju epidermisa dok je dezoglein 1 slabo prisutan u sluzničkom epitelu ali je obilan u epidermisu kože točnije u površinskom subkornealnom dijelu i manje u suprabazalnom sloju. Stoga, u bolesnika u kojih su zahvaćene samo sluznice nalazimo samo antitijela na dezoglein 3, a u oblicima ograničenim na kožu kao naprimjer u pemfigus foliaceus-u nalazimo samo antitijela na dezoglein 1 koja uzrokuju stvaranje površinskih subkornealnih mjehura na koži. U bolesnika sa sluzničkim i kožnim lezijama nalazimo protutijela na dezoglein 3 i na dezoglein 1.

Mjehuri se pojavljuju iznenada bilo gdje na neoštećenoj koži i/ili sluznicama, a u 50 % bolesnika bolest započinje na sluznici usne šupljine. Osim promjena na koži i sluznici usne šupljine, promjene se mogu naći i na drugim sluznicama kao naprimjer na laringealnoj sluznici, trahealnoj sluznici, bronhalnoj sluznici, sluznici jednjaka, želuca, konjunktive, uretre, vulve, cerviksa i analnoj sluznici. Subjektivno bolesnici mogu osjećati bol u larinksu, orofaringealnu disfagiju, promuklost, pečenje, nazalnu opstrukciju te se mogu pojaviti i krvave kraste na nosnoj sluznici (Hertl, 2011).

Podvrsta pemfigusa vulgarisa je ***pemphigus vegetans*** koji se očituje karakterističnim bujanjem (*vegetatio*) na dnu erozija na intertriginoznim područjima kao što su aksile i prepone. Često zahvaća i sluznice. Postoje dva tipa bolesti; agresivniji *pemphigus vegetans* tip Neumann i blaži oblik *pemphigus vegetans* tip Hallopeau.

Pemphigus herpetiformis je oblik vulgarnog pemfigusa karakteriziran pojavom herpetiformnih mjehurića koji klinički nalikuju na *herpes simplex* i izrazito svrbe. Promjene na sluznici usne šupljine su rijetkost, što ga razlikuje od pemfigus vulgaris-a.

5.2.1.2. PEMPHIGUS FOLIACEUS SA PODVRSTAMA

Pemfigus foliaceus je oblik pemfigusa karakteriziran jedva izraženom pojavom bula uz dominantnu pojavu opsežnih vlažnih ljuskavih naslaga na seboroičnim područjima kao što su vlasište, lice, leđa i sternum. Mjehuri su površno (subkornealno) smješteni, blago elevirani, lako pucaju te kao posljedica nastaju erozije koje su kasnije prekrivene žućkastim ljuskama i krustama te imaju karakterističan neugodan miris tzv. mišji miris. Glavni antigen je dezoglein 1 koji se nalazi samo u gornjim slojevima epidermisa.

Pemphigus erythematosis/pemphigus seborrhoides, *Senear-Usherov sindrom* je rjeđa varijanta pemfigusa foliaceusa udružena s postojanjem eritemskog lupusa, a neki autori smatraju da je ovaj oblik pemfigusa izazvan svijetlom ili lijekovima (d-penicilamin). Pojavljuje se na seborojičkim mjestima (vlasište, lice, leđa) i suncu izloženoj koži u obliku eritema i erozija prekrivenih žućkastim ljuskama, a promjene na licu mogu nalikovati na one kod kožnog oblika sistemnog eritemskog lupusa. Sluznice nisu zahvaćene, a ciljni antigen je dezoglein 1 kao i kod pemfigusa foliaceusa.

Pemphigus brasiliensis „divlja vatra“ je endemski oblik pemfigus foliaceus-a u zemljama Južne Amerike, osobito Brazilu, Argentini i Paragvaju. Zahvaćeni su lice, vlasište, gornji dio leđa i presternalno područje. Pojavljuju se mjehuri pokriveni tankim pokrovom koji ubrzo pucaju te na mjestu erozija nastaju kraste. Promjene se mogu proširiti i na druge dijelove tijela, peku i bole, a sluznice su pošteđene.

5.2.1.3. PEMPHIGUS PARANEOPLASTICUS, PEMFIGUS INDUCIRAN LJEKOVIMA, IgA PEMPHIGUS, NEONATALNI PEMFIGUS

Pemphigus paraneoplasticus je najrjeđi oblik pemfigusa povezan sa neoplazmama i to najčešće s hematološkim neoplazmama kao što su non-Hodgkinov limfom i kronična limfocitna leukemija, a rjeđe se može javiti i sa dobroćudnim neoplazmama kao što su timom i benigna hiperplazija limfnih čvorova smještenih

retroperitonelano (*Castelmanova bolest*). Promjene se uglavnom pojavljuju na sluznicama u obliku bolnih erozija, ali su moguće i pleomorfne promjene na koži. Često promjene na koži i sluznicama mogu prethoditi kliničkoj manifestaciji tumora. Klinički se očituje opsežnim bolnim erozijama pokrivenih fibrinom na usnicama, sluznici usne šupljine, konjuktivama, anogenitalnoj regiji kao i na noktima ruku i nogu.

Lijekovima uzrokovan pemfigus najčešće nastaje nakon uzimanja lijekova koji u sebi sadrže tiolnu skupinu poput D-penicilamina, kaptoprila, propranolola, indometacina i drugih. Klinička slika u većini slučajeva odgovara onoj kod pemfigus foliaceus-a bez zahvaćanja sluznica, a rijetko nalikuje na pemfigus vulgaris sa zahvaćanjem oralne sluznice. Antitijela su češće usmjerena na dezoglein 1, a rjeđe na dezoglein 3.

IgA pemphigus / međustanična IgA vezikulobulozna dermatoza je autoimuna bolest karakterizirana pustulama na koži koje imaju tendenciju splasnuti pa nastaju prstenaste eflorescencije s odignutim rubom. Rijetko zahvaća sluznice.

Neonatalni pemfigus nastaje u novorođenčadi majki koje boluju od pemfigus vulgaris-a. Na koži novorođenčeta nastaju mjehuri kao rezultat transplacentarnog prijenosa majčinih IgG protutijela koja slobodno prolaze placentu i dovode do suprabazalne akantolize u koži novorođenčeta. Mjehuri pucaju te nastaju erozije pokrivene krustama koje perzistiraju nekoliko tjedana nakon rođenja tj. onoliko dugo koliko traje poluvrijeme raspada majčinih antitijela.

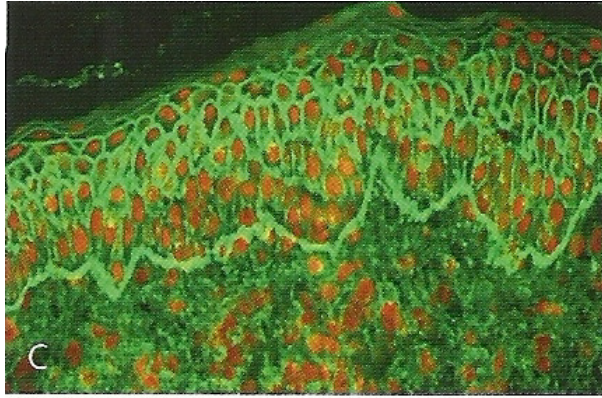
5.2.1.4. DIJAGNOZA

Dijagnostika bolesti iz skupine pemfigusa temelji se na anamnezi, kliničkoj slici, histološkoj i citološkoj dijagnostici, nalazu DIF-a i IIF-a.

Pri **kliničkom** pregledu kod pemfigus vulgaris-a uvijek se može izazvati fenomen Nikolskog. Nikolski I se dokazuje povlačenjem prstom (trljanjem) po klinički nepromijenjenoj koži pri čemu dolazi do odljuštenja epidermisa, a Nikolski II se dokazuje pritiskom na središte mjehura pri čemu dolazi do rubnog širenja mjehura. Nakon kliničkog pregleda slijedi citološka dijagnostika točnije obrisak dna mjehura (Tzankov test), koji se potom mikroskopski pregledava (Lipozenčić i sur., 2008)

Histološki, bolesti iz skupine pemfigusa karakterizira akantoliza tj. razdvajanje epidermalnih stanica zbog gubitka međustaničnih sveza (dezmosoma) te kao posljedica nastaju intraepidermalni i/ili sluznički mjehuri. Mikroskopskim pregledom mogu se vidjeti akantolitičke stanice (zaokružene stanice, bez međustaničnih sveza), pojedinačno ili u nakupinama, a za patohistološku analizu uzima se svježi nedavno nastali mjehurić sa okolnom kožom. Kod pemfigus vulgaris-a u bioptičkom materijalu nalazimo suprabazalno smješten mjehur kojem dno čini bazalni sloj keratinocita, a krov trnasti (nazubljeni) sloj epidermisa. Ponekad se može naći upalni infiltrat od eozinofila što se naziva eozinofilna spongioza, što je slučaj kod pemfigus herpetiformis-a. Kod pemfigus foliaceus-a i pemfigus eritematozus-a histološki nalazimo akantolizu, ali ne suprabazalno kao kod pemfigus vulgaris-a, već visoko u epidermisu tj. u zrnatom sloju (subkornealno). Karakteristična patohistološka promjena za paraneoplastični pemfigus je dermatitis s vakuolizacijom bazalnih stanica epidermisa, nekroza keratinocita i blaga akantoliza, a kod IgA pemfigus-a nalazimo subkornealne i intraepidermalne neutrofilne infiltrate, bez klasične akantolize.

Nakon biopsije slijedi **difuzna imunofluorescencija** koja se izvodi na smrznutom uzorku perilezijske naizgled nepromijenjene kože, izrezane na kriostatske rezove i obilježene raznim klasama imunoglobulina te komponentama komplemента obilježenim fluorescin-izocijanatom (FITC). Nalazimo depozite IgG kod svih oblika pemfigusa, dok kod IgA pemfigusa nalazimo IgA depozite. Kod pemfigus foliaceus-a depozite IgG nalazimo međustanično superficijalno, a kod pemfigus vulgaris-a suprabazalno. U pemfigus vulgaris-u nalaz difuzne imunofluorescencije je pozitivan u 100% slučajeva i važan je parametar u postavljanju dijagnoze.



Slika 4. IgG i IgA depoziti intracelularno u epidermisu i na epidermo-dermalnom spoju. Prema: Hert (2011), str 48.

Slijedi **indirektna imunofluorescencija** sa serumom bolesnika koji se inkubira na tkivu jednjaka majmuna ili nepromijenjenoj ljudskoj koži. Kod pemfigus hermetiformis-a i pemfigus vulgaris-a prisutna su cirkulirajuća protutijela IgG klase na dezoglein 1 i 3. Titar protutijela korelira sa kliničkom stadijem bolesti i služi za praćenje uspjeha terapije. Nalaz je pozitivan u 90 % bolesnika sa pemfigus vulgaris-om dok je u pemfigus foliaceus-u nalaz pozitivan u manjem postotku bolesnika. Kod pemfigus eritematosus-a u 80% bolesnika u serumu su dodatno pozitivna i ANA (*antinuklearna antitijela*), dok tih antitijela u pemfigus foliaceus-u nema, a u IgA pemfigusu za razliku od ostalih oblika pemfigusa nalazimo cirkulirajuća IgA antitijela.

Dodatno se može učiniti **ELISA** test za diferencijalnu dijagnostiku pemfigus vulgaris-a i pemfigus foliaceus-a, točnije za dokazivanje dezogleina 3 i 1. Kod pemfigus foliaceus-a ELISA testom nalazimo pozitivan dezoglein 1, a kod pemfigus vulgaris-a dezoglein 3 i 1.

5.2.2. SKUPINA PEMFIGOIDA/ SUBEPIDERMALNE BULOZNE DERMATOZE

Bolesti iz skupine pemfigoida su kronične bolesti obilježene stvaranjem subepidermalnih mjehura te produkcijom antitijela na različite strukturne komponente bazalne membrane. Klinički nalikuju na pemfigus, ali za razliku od njega u histološkom nalazu ne nalazimo akantolizu. U ovu skupinu bolesti ubrajaju se bulozni pemfigoid, pemfigoid sluznica, linearna IgA dermatitoza, dermatitis herpetiformis Duhring i stečena bulozna epidermoliza.

5.2.2.1. BULOZNI PEMFIGOID

Bulozni pemfigoid (BP) je kronična i relativno česta bulozna subepidermalna dermatoza obilježena pojavom napetih mjehura na eritematozno upalno promijenjenoj ili klinički nepromijenjenoj koži. Karakterizirana je cirkulirajućim antitijelima kojima su ciljni antigeni razne komponente bazalne membrane. Bulozni pemfigoid je tipičan primjer za lokaliziranu autoimunu bolest ograničenu na kožu i sluznice i uglavnom ima dobru prognozu. Uglavnom se pojavljuje u osoba starijih od 60 godina, s incidencijom 6.1–40 na 1000000 osoba godišnje, a za razliku od ostalih autoimunih bolesti ovdje su muškarci češće zahvaćeni od žena.

Nastaje zbog upalnog oštećenja na epidermo-dermalnoj granici što rezultira izlaganjem autoantigena autoreaktivnim limfocitima T. Osim toga bulozni pemfigoid se povezuje i s traumama, opeklinama, radioterapijom, UV zračenjem i nekim lijekovima ako što su npr. diuretici, NSAR, D-penicilamini, antibiotici, jod i kaptopril.

Ciljni antigeni u buloznom pemfigoidu su BP180 i BP230. BP 180/230 su komponente hemidezmosoma zadužene za održavanje epidermo-dermalne adhezije, tj. za vezanje keratinocita za podležecu bazalnu membranu na stratificiranim epitelima kao što su kožni i sluznični te za vezanje bazalne membrane za dermis. BP180 je transmembranska molekula koja povezuje bazalne keratinocite sa laminom densom bazalne membrane, a BP230 je citoplazmatska komponenta hemidezmosoma iz porodice plakina koja služi za održavanje citoarhitekture stanice. BP230 i plektini povezuju unutarstanične filamente keratina sa bazalnom membranom, a integrini i BP180 služe kao ekstracelularni receptori za laminin332 u lamini densi. Laminin 332 je pomoću ukotvljenih vlakana građenih od kolagena tipa VII povezan sa dermisom. Antitijela usmjerena prema ovim komponentama dovode do disfunkcije tih molekula te nastaju subepidermalne pukotine neposredno ispod bazalnog sloja keratinocita (Hertl, 2011).

Klinički se prezentira prodromalnim, nespecifičnim stadijem koji se očituje egzematoznim, papularnim i urtikarijskim lezijama praćenim svrbežom. Lezije mogu perzistirati više tjedana ili mjeseci i mogu ostati jedini znak bolesti. Nakon prodromalnog stadija slijedi bulozni stadij koji se očituje pojavom velikih i napetih bula i vezikula na klinički nepromijenjenoj ili eritematozno promijenjenoj koži. Mjehuri perzistiraju više dana nakon čega se pretvaraju u erozije pokrivena krustama. Lezije

su simetrično raspoređene na fleksornim stranama udova i abdomena te u intertriginoznim područjima. Za razliku od pemfigusa, u buloznom pemfigoidu, sluznice su znatno rjeđe zahvaćene pa je tako oralna sluznica zahvaćena u svega 10-30 % slučajeva, a sluznice nosa, oka, farinksa i ezofagusa te anogenitalne regije su jako rijetko zahvaćene.

Dijagnoza se postavlja na temelju anamneze, kliničke slike i laboratorijskih nalaza. Klinički dijagnostički kriteriji za bulozni pemfigoid uključuju odsutnost atrofije kože i zahvaćanja mukoze, odsutnost zahvaćanja glave i vrata i odnose se na pojavljivanje u osoba starijih od 60 godina (Hertl, 2011).

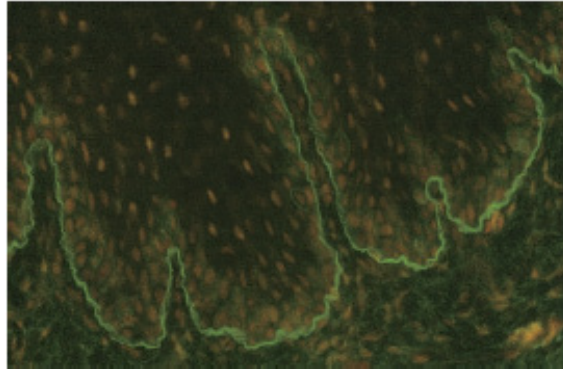
Kliničkim pregledom možemo naći pozitivan Nikolski II test u kojem pritiskom na mjehur i povlačenjem kože uz rub mjehura dolazi do odljuščivanja sloja epidermisa.

Histološkim pregledom ranih buloznih promjena nalazimo subepidermalne bule sa dermalnim upalnim infiltratom koji se uglavnom sastoji od neutrofila i eozinofila tj. nalazimo subepidermalni rascjep i eozinofilnu spongiozu. Histološke značajke nisu specifične i ne pomažu u razgraničavanju od ostalih subepidermalnih autoimunih buloznih dermatosa te je nužna daljnja dijagnostika. Točna dijagnoza se temelji na definiranju ciljnih antigena pomoću imunofluorescencije.

Direktnom imunofluorescencijom perilezijske kože vide se linearni depoziti IgG, rjeđe i drugih razreda Ig, duž epidermo-dermalne granice, a za razgraničavanje buloznog pemfigoida i stečene bulozne epidermolize koristi se salt-split test (SSSI; od engl. *Salt Split Skin Immunofluorescence*). Direktni SSSI je inačica direktne imunofluorescencije. Izvodi se na normalnoj ljudskoj koži prethodno inkubiranoj u jedno molarnoj otopini NaCl-a na 4 stupnja Celzusa kroz 3 dana pri čemu nastaje rascjep. Dodajemo anti IgG antitijela obilježena fluorescentnom bojom. Ako se obilježeno anti IgG antitijelo veže na dno rascjepa tj. na dermalnu stranu radi se o stečenoj buloznoj epidermolizi, a ako se veže na krov rascjepa tj. na epidermalnu stranu radi se o buloznom pemfigoidu.

Indirektnom imunofluorescencijom dokazujemo cirkulirajuća IgG antitijela u 60-80% bolesnika. IgG antitijelo se tipično veže na epidermalnu stranu bazalne membrane. ELISA testom može se dokazati koji je antigen zahvaćen BP180 ili BP230 pri čemu se koriste rekombinantni antigeni BP180 i 230. BP180 je specifičniji

za bulozni pemfigoid, a imunoblotom i imunoprecipitacijom na keratinocitima u 60-100% bolesnika možemo dokazati antitijela na BP180/230.



Slika 5. IIF sa serumom bolesnika sa pemfigoidom pokazuje bazalni smještaj imunofluorescencije. Prema: Hunter i sur. (2002), str. 112.

5.2.2.2. PEMFIGOID SLUZNICA

Pemfigoid sluznica je karakteriziran predominantnim zahvaćanjem sluznica i kroničnim tijekom. Po učestalosti pojavljivanja, na drugom je mjestu među subepidermalnim buloznim dermatozama. Dva je puta češći u žena nego u muškaraca i obično se pojavljuje nakon 60-e godine života. Za razliku od buloznog pemfigoida kožne lezije su rijetke i pojavljuju se uglavnom na glavi, vlasištu i gornjem dijelu tijela. Predominantno zahvaća sluznicu usne šupljine i oka, a rjeđe i druge sluznice. Klinički lezije su iste kao i kod buloznog pemfigoida, ali se kod ovog tipa stvaraju ožiljci te kao posljedica lezija na sluznici oka nastaju palpebralne sinehije, kseroza i leukom (ožiljak) rožnice što može dovesti do gubitka vida.

Dijagnoza se postavlja se na temelju anamneze, kliničke slike, histološkog nalaza i nalaza imunofluorescencije, a nalazimo IgG ili IgA antitijela na BP 180/230, LABD antigen, laminin 5, laminin 6 i kolagen tipa VII ukotvljenih vlakana.

Histološku sliku karakterizira subepidermalni mjehur sa gustim upalnim infiltratom u dermisu i submukozi sastavljen uglavnom od eozinofila i neutrofila. U kasnijim fazama nastaje fibroza i klinički vidljiv ožiljak. U nalazu difuzne imunofluorescencije prisutni su depoziti IgG ili IgA linearno duž epidermo-dermalne granice, a u nalazu indirektno imunofluorescencije u oko 50% bolesnika prisutna su cirkulirajuća antitijela usmjerena prema antigenima bazalne membrane.

5.2.2.3. LINEARNA IgA BULOZNA DERMATOZA (LABD)

Linearna IgA bulozna dermatosa je polimorfna bulozna dermatosa histološki karakterizirana subepidermalnim mjehurom i depozitima IgA linearno duž epidermo-dermalne granice.

Razlikujemo linearnu IgA dermatozu dječje dobi, koja se opisuje i kao kronična bulozna dermatosa dječje dobi i linearnu IgA dermatozu u odraslih. Oblik koji se pojavljuje u djece najčešća je autoimuna bulozna dermatosa dječje dobi u Srednjoj Europi i Sjevernoj Americi.

Opisano je više ciljnih antigena, a glavni je BP180. Ciljni antigeni su i integrini $\alpha 6\beta 2$, laminin i kolagen tip VII kao i BP230. Bolest se može očitovati različitim kliničkim slikama, a predilekcijska mjesta za pojavu mjehura su lice (perioralna regija i uške), kapilicij i anogenitalna regija, ali mogu biti zahvaćeni i trup i udovi. Na nepromijenjenoj ili eritematozno promijenjenoj koži pojavljuju se grupirani napeti mjehuri ispunjeni bistrom ili hemoragičnom tekućinom, a sluznica usne šupljine zahvaćena je u oko 80% bolesnika. U nekih bolesnika može biti zahvaćena i sluznica oka.

U **histološkoj slici** nalazimo subepidermalni mjehur, a ponekad i intrapapilarne mikroapscese. U nalazu difuzne imunofluorescencije vide se linearni depoziti IgA sa C3 komponentom komplementa duž epidermo-dermalne granice. U nalazu indirektna imunofluorescencije u oko 60% bolesnika prisutna su cirkulirajuća IgA protutijela.

5.2.3. EPIDERMOLYSIS BULLOSA ACQUISITA (EBA)

Epidermolysis bullosa acquisita je stečena forma bulozne epidermolize, kroničnog tijeka, subepidermalnog smještaja mjehura, uzrokovana antitijelima IgG i/ili IgA klase usmjerenim na kolagen tipa VII ukotvljenih vlakana (od engl. *anchoring fibrils*) koja povezuju bazalnu membranu sa dermisom. Promjene se pojavljuju na koži i sluznicama, a cijele ožiljcima i milijama.

EBA je rijetka bolest sa učestalošću 0.17-0.26 na 1 000 000 osoba u Zapadnoj Europi. Dob nastupa varira od ranog djetinjstva pa sve do kasne odrasle dobi, a najčešće se pojavljuje u četvrtom i petom desetljeću.

Uzrok nije potpuno jasan. Smatra se da je autoimune prirode zbog prisutnosti IgG antitijela usmjerenih na kolagen tipa VII. Kolagen tip VII sastoji se od tri identična α lanca zavijenih u trostruki heliks. Na jednom kraju svakog alfa lanca nalazi se NC1 molekula (od engl. *non-collagenous 1 domain*), a na drugom NC2. Preko NC2, dva lanca se povezuju u dimere koji se potom spajaju i tvore ukotvljena vlakna. Antitijela se stvaraju na kolagen tipa VII i to na NC1 domenu pri čemu vezanje antitijela interferira sa vezanjem NC1 na laminin 5 u bazalnoj membrani i na fibronektin u papilarnom dermisu pa nastaje epidermo-dermalni rascjep.

Postoji velika raznolikost u kliničkoj prezentaciji bolesti tj. postoji barem 5 različitih kliničkih entiteta: klasični (neupalni, nalik na distrofičnu buloznu epidermolizu), BP-nalik (upalni, nalik na bulozni pemfigoid), CP-nalik (nalik na cikatricijalni pemfigoid sluznica), Brunsting-Perry pemfigoid nalik, i LABD (linearna IgA dermatitoza) nalik.

Klasična EBA se prezentira kao mehanobulozna neupalna bolest akralne distribucije karakterizirana fragilnošću na dijelovima kože izloženim pritisku kao što su ruke, laktovi, koljena, sakrum i stopala. Mjehuri i erozije su minimalno upaljeni, cijele ožiljcima i formiranjem milija, a u težim slučajevima može doći i do fibroze ruku i prstiju te podsjećaju na nasljednu distrofičnu buloznu epidermolizu u kojoj je uzrok nasljedni manjak kolagena tipa VII.

BP-nalik EBA se prezentira kao bulozni pemfigoid. Očituje se kao upalna vezikulobulozna erupcija koja zahvaća trup, ekstremitete i pregibe kože i praćena je svrbežom. Distribucija lezija nije povezana sa dijelovima kože izloženim pritisku i traumi i za razliku od klasične EBA ožiljci i milije mogu biti minimalni ili odsutni kao i u buloznom pemfigoidu. Antigen se nalazi s dermalne strane bazalne membrane, za razliku od buloznog pemfigoida gdje se antigen nalazi s epidermalne strane bazalne membrane (Hunter et al., 2002).

CP-nalik EBA je oblik EBA koja nalikuje na cikatricijalni bulozni pemfigoid sluznica, a karakterizira je predominantno zahvaćanje sluznica. Smatra se mješavinom upalnog i neupalnog tipa. Erozije se mogu naći u ustima, gornjem ezofagusu, konjunktivama, anusu i vagini. Mogu i ne moraju biti udruženi sa sličnim lezijama na koži. Bolesnici sa CP nalik EBA ne pokazuju značajnu fragilnost kože, niti predilekciju za dijelove kože izložene traumi ili za ekstenzorna područja.

Brunsting–Perry pemfigoid je kronična rekurirajuća subepidermalna vezikulobulozna dermatoza koja cijeli ožiljcima. Ppovljuje se na glavi, vratu i trupu, a za razliku od cikatricijalnog pemfigoida sluznica minimalno ili nimalo ne zahvaća mukožu.

LABD-nalik EBA se manifestira kao subepidermalna bulozna abrupcija, sa neutrofilnim upalnim infiltratom i linearnim IgA depozitom duž bazalne membrane. Osim kože zahvaća i sluznice. Antitijela su IgG, IgA ili oboje, a u 80% slučajeva pozitivna su IgG protutijela na kolagen tipa VII (Hertl, 2011).

EBA se često pojavljuje zajedno sa sistemnim eritemskim lupusom u obliku **buloznog sistemnog eritemskog lupusa**. Razlika između EBA i buloznog sistemnog eritemskog lupusa je u tome što se bulozni sistemni eritemski lupus pojavljuje u mlađih žena u drugom i trećem desetljeću, a očituje se široko rasprostranjenim neožiljnim vezikulobuloznim erupcijama sa predilekcijom za kožu izloženu suncu, dok se EBA naprotiv pojavljuje u četvrtom i petom desetljeću. EBA traje godinama dok bulozni sistemni eritemski lupus remitira i može nestati za manje od godinu dana. Histološki također postoje razlike. U buloznom sistemnom eritemskom lupusu nalazimo neutrofilne papilarne mikroapscese i vaskulitis, što se rijetko vidi u EBA.

Dijagnoza se postavlja na temelju anamneze, kliničke slike i laboratorijskih nalaza.

Klinički kriteriji za dijagnozu EBA su spontano ili traumatski nastao mjehur nalik na distrofičnu buloznu epidermolizu, početak u odrasloj dobi, negativna obiteljska anamneza na buloznu epidermolizu i isključene sve ostale bulozne bolesti.

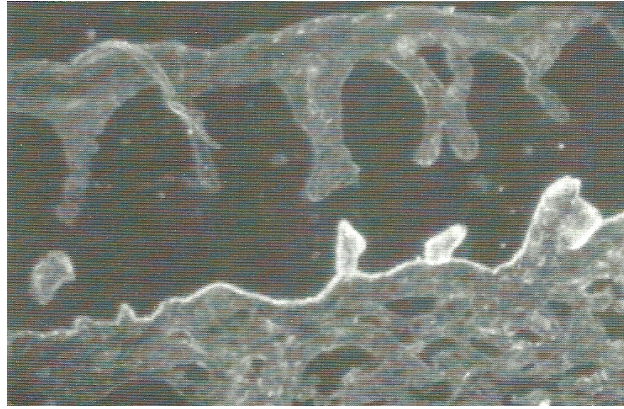
Histološka dijagnoza se postavlja na temelju nalaza papilarnog edema u ranim lezijama, a u starijim se nalazi subepidermalni rascjep. Klasični oblik je praćen minimalnim upalnim infiltratom u dermisu za razliku od BP-nalik EBA kod kojeg se vidi polimorfni upalni infiltrat od mononuklearnih upalnih stanica i granulocita, od kojih prevladavaju neutrofili, a često se vide i eozinofili.

Na nalazu **direktne imunofluorescencije** učinjene na perilezijskoj koži vide se granularni IgG, IgA ili IgM depoziti duž dermalne strane epidermo-dermalnog spoja, a IgG depoziti ispod lamine denze su nužan kriterij za dijagnozu. U LABD-nalik nalazimo IgA depozite bez IgG.

Metodom **indirektne imunofluorescencije** detektiraju se antitijela u krvi usmjerena na epidermo-dermalni spoj. U toj dijagnostičkoj metodi antitijela iz bolesnikovog seruma se inkubiraju se s tkivom majmunskog jednjaka ili na normalnoj ljudskoj koži. Pozitivan test pokazuje linearan uzorak unutar bazalne membrane, što nalikuje na bulozni pemfigoid. Zbog toga se dodatno primjenjuju: salt-split skin imunofluorescencija, transmisijska elektronska mikroskopija, imunoelktromikroskopija, Western blot analiza i ELISA test.

Transmisijskom elektronskom mikroskopijom vidi se pad broja ukotvljenih vlakana koja se protežu od lamine dense do papilarnog dermisa. Imunoelktromikroskopija (IEM) je zlatni standard u postavljanju dijagnoze. Cilj je točno lokalizirati imunodepozit (direktna IEM) ili precizno lokalizirati strukturu unutar normalne kože na koju su se antitijela vezala (indirektna IEM). Depoziti u sublamina densa području dokazuju EBA, a ako su depoziti smješteni više na mjestu hemidezmosoma bazalnih keratinocita ili visoko u području lamine lucide, to govori u prilog buloznog pemfigoida.

Direktna salt-split imunofluorescencija izvodi se na normalnoj koži pacijenta koja se razdvojila na mjestu epidermo-dermalnog spoja nakon inkubacije kože u jedno molarnoj otopini NaCl-a na 4 stupnja Celzusa kroz 24 sata. Koriste se anti IgG antitijela obilježena fluorescentnom bojom. Ako obilježeno antitijelo detektira IgG na dnu rascjepa radi se o EBA, a ako se prikažu na krovu rascjepa onda se radi o buloznom pemfigoidu. Indirektna salt-split imunofluorescencija služi za detekciju protutijela u serumu bolesnika, a izvodi se na normalnoj koži pripremljenoj i rascijepljenoj kao prije u NaCl-u. Dodaje se serum bolesnika i ako se depoziti stvore na krovu to upućuje na bulozni pemfigoid, a ako se stvore na dnu upućuje na EBA.



Slika 6. Direktna SSSI metoda perilezijske kože pokazuje IgG depozite na dnu rascjepa, dok je epidermis neobojan. Prema: Hertl (2011), str. 123.

Western blot analiza, koristi proteine bazalne membrane, amnija ili stanične kulture. Proteini se denaturiraju sa SDS-om i prenose na membranu na kojoj se imobiliziraju i inkubiraju sa EBA serumom i kontrolnim serumom. EBA antitijela vežu se na proteine od 290 ili 145 kDa. Ti proteini su alfa lanac kolagena tipa VII ili njegov amino-kraj NC1, te su stoga to glavni antigeni u EBA i buloznom sistemnom eritemskom lupusu.

ELISA testom prikazujemo kožne IgG depozite pomoću sekundarnih antitijelom protiv IgG konjugiranih s peroksidazom. Nakon dodavanja supstrata za peroksidazu područje, gdje se sekundarno antitijelo vezalo, oboji se u smeđe, a u slučaju EBA obojat će se područje ispod lamine dense. Prednosti ELISA testa su brzina, osjetljivost, i to što zahtjeva malo seruma (10-20 μ L).

5.2.4. DERMATITIS HERPETIFORMIS

Dermatitis herpetiformis Duhring (DH) je kronična, subepidermalna, recidivirajuća, klinički polimorfna autoimuna bolest kože praćena svrbežom i stvaranjem mjehura. Mjehuri izbijaju u grupama nalik na herpes simplex pa je od tuda entitet dobio ime.

Karakterizira ga i povezanost sa celijakijom (gluten seznavnom enteropatijom, CD; od engl. *celiac disease*). Marks i sur. (1966) prvi su opisali promjene na tankome crijevu u 9 od 12 pacijenata sa DH (Hertl, 2011). HLA studije su dokazale povezanost obje bolesti sa HLA DQ2 halotipovima u 90% slučajeva, dok su u ostalih 10 % slučajeva povezane sa HLA DQ8 halotipovima. Stoga su DC i HD povezane i sa

brojnim drugim autoimunim poremećajima kao što je autoimuni tiroiditis, dijabetes tipa I, sistemni eritemski lupus, Sjögrenova bolest, vitiligo i celijakija. Također ova skupina bolesnika nosi povećan rizik i za razvoj gastrointestinalnih limfoma.

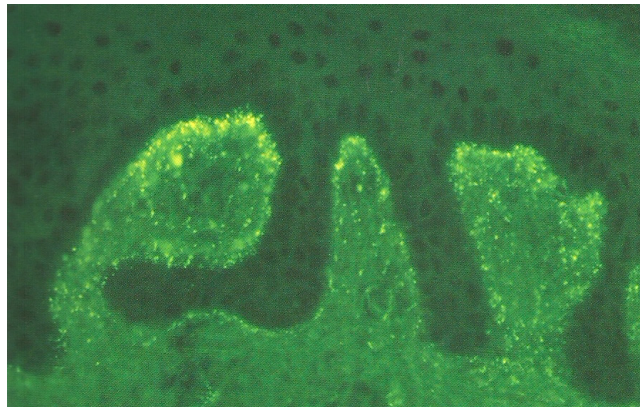
Granularni depoziti IgA i C3 nalaze se u površinskom dermisu, ispod bazalne membrane te potiču upalu koja dovodi do razdvajanja dermisa i epidermisa.

DH se **klinički** manifestira u odrasloj dobi, a može se pojaviti i u djetinjstvu. Prosječna dob pojavljivanja je 40 godina. Muškarci su više zahvaćeni u omjeru 1.5:1. Prezentira se intenzivnim eritematoznim papulama i vezikulama na koži koje intenzivno svrbe. Lezije se simetrično smještene na ekstenzornim stranama udova, sa predilekcijom za laktove, koljena, sakrum, gluteuse, lopatice i nadlaktice. Promjene na gluteusima se opisuju kao "glutealni leptir". Često se zbog svrbeža mogu naći samo erozije i kraste koje cijele bez ožiljaka. Zahvaćanje sluznice usne šupljine je rijetko. Danas se smatra da svi bolesnici sa DH imaju i celijakiju u raznim formama. Celijačne promjene mogu varirati od mononuklearnog infiltrata u lamini proprij i minimalne atrofije resica do potpunog zaravnjivanja sluznice tankog crijeva te su stoga za dijagnozu CD potrebne višestruke biopsije. U skladu sa varijabilnim mikroskopskim nalazom i spektar kliničke manifestacije celijakije može varirati od oligosimptomatskih i tihih oblika bolesti pa sve do teške malapsorpcije. 10% bolesnika ima gastrointestinalne tegobe, 25% ima simptome malapsorpcije, a 60-70% ima biopsijom dokazanu atrofiju crijevnih resica i limfocitne infiltrate u lamini proprij bez jasno izraženih kliničkih simptoma.

Chorzelski i sur. (1983) su dokazali da serumi bolesnika sa DH i CD sadrže antitijela na endomizij (specijalizirano vezivno tkivo) točnije antiendomizijska IgA antitijela koja probir na celijakiju čine sto posto točnim, a Dietrich et al.(1997) su identificirali tkivnu transglutaminazu (tTG) kao autoantigen za antiendomizijska protutijela. Prisutnost IgA antiendomizijskih protutijela i tTG u bolesnika sa DH reflektira njihovu bolest crijeva.

Osim toga, u DH je kao autoantigen identificirana eTG (epidermalna transglutaminaza) pri čemu se cirkulirajući kompleksi IgA i eTG se zarobe u koži (Hertl, 2011) te izazivaju oštećenje.

Dijagnoza se postavlja na temelju anamneze, kliničke slike, nalaza direktne imunofluorescencije, indirektna imunofluorescencije i ELISA testa. Bioptički materijal se uzima od mladih netaknutih papula, papulovezikula ili vezikula zajedno sa okolnom naizgled zdravom kožom. Ne uzima se koža starih lezija jer tamo IgA često ne nalazimo jer su već razgrađeni. Na početku bolesti mogu se naći edem i vakuolarna degeneracija keratinocita te neutrofilna infiltracija. Kasnije se nađu i eozinofili i fibrin koji sa neutrofilima na epidermo-dermalnom spoju tvore mikroapsces. Osim toga vidi se i subepidermalni rascjep na razini lamine lucide bazalne membrane. Nalaz direktne imunofluorescencije pokazuje granularne depozite IgA u vršcima dermalnih papila, a ponekad se osim IgA mogu naći i granularni depoziti IgG, IgM i C3. Depozite je važno razlikovati zbog diferencijalne dijagnoze prema linearnoj IgA dermatozu u kojoj nalazimo linearne depozite. Indirektna imunofluorescencija je zakazala u dokazivanju antitijela prilikom reakcije seruma DH bolesnika sa normalnom kožom, ali se ELISA testom mogu dokazati antitijela usmjerena prema tkivnoj transglutaminazi, čiji titar korelira s titrom antitijela usmjerenih prema endomiziju i sa zahvaćenosti crijevnih resica u tankom crijevu.



Slika 7. Direktna imunofluorescencija perilezijske kože prikazuje granularne depozite IgA na epidermo-dermalnoj granici. Prema: Hertl (2011) str. 102.

6. ZAHVALA

Zahvaljujem se svojoj mentorici prof. dr. sc. Branki Marinović na savjetima, strpljenju i velikoj pomoći tijekom izrade ovog diplomskog rada. Posebno se zahvaljujem svojoj obitelji na velikom strpljenju, razumijevanju i podršci tijekom studiranja.

7. LITERATURA

1. Andreis I, Višnjić D (2010), *DODATAK 3. Imunološke laboratorijske metode*. U: Andreis I, Batinić D, Čulo F, Grčević D, Lukinović-Škudar V, Marušić M, Taradi M, Višnjić D. *Imunologija sedmo, obnovljeno i dopunjeno izdanje*, Zagreb, Medicinska naklada, str. 411-430.
2. Batinić D, Malenica B, *Racionalni pristup laboratorijskoj dijagnostici imunoloških poremećaja*, *Paediatr Croat.* 2012; 56 (Supl 1): 53-61.
3. Cooper GS, Stroehla BC, *The epidemiology of autoimmune diseases*; *Autoimmun Rev.*, 2003;2(3):119-25.
4. Di Zenzo G, Laffitte E, Zambruno G, Borradori L (2011), *Autoimmune Bullous Skin Disorders; Bullous Pemphigoid: Clinical features, Diagnostic markers and Immunopathogenic mechanisms*. U: Hertl M. *Autoimmune Diseases of the skin, Pathogenesis, Diagnosis, Management*, Third, Revised and Enlarged edition, SpringerWienNewYork, str. 65-84.
5. Hanzelmann N, Krieg T (2011), *Scleroderma; progressive Systemic Scleroderm*. U: Hertl M. *Autoimmune Diseases of the skin, Pathogenesis, Diagnosis, Management*, Third, Revised and Enlarged edition, SpringerWienNewYork, str. 173-182.
6. Hertl M, Eming R (2011), *Autoimmune Bullous Skin Disorders; Pemphigus*. U: Hertl M. *Autoimmune Diseases of the skin, Pathogenesis, Diagnosis, Management*, Third, Revised and Enlarged edition, SpringerWienNewYork, str. 33-52
7. Hunter J, Savin J, Dahl M (2002), *Bullous diseases*, *Clinical dermatology*, third edition, Blackwell publishing, str. 107-118.
8. Hunter J, Savin J, Dahl M (2002), *Connective tissue disorders*, *Clinical dermatology*, third edition, Blackwell publishing, str. 119-131.
9. http://zprojekti.mzos.hr/public/c2prikaz_det.asp?cid=1&psid=16&offset=20&ID=236
10. <http://www.zzjzpgz.hr/nzl/29/tkivo.htm>

11. <http://bs.wikipedia.org/wiki/Lupus>
12. Jonjić N, Zamolo-Končar G, Kos M (2008), *Poremećaji imunskog sustava*. U: Damjanov I, Jukić S, Nola M. Patologija drugo izdanje, Zagreb, Medicinska naklada, str. 87-92.
13. Kellet CV, Orteu CH, Dutz JP (2011), *Scleroderma; Localized Scleroderma*. U: Hertl M. Autoimmune Diseases of the skin, Pathogenesis, Diagnosis, Management, Third, Revised and Enlarged edition, SpringerWienNewYork, str. 137-150.
14. Kim G, Chen M, Hallel-Halevy D, Woodley DT (2011), *Autoimmune Bullous Skin Disorders; Epidermolysis Bullosa Acquisita*. U: Hertl M. Autoimmune Diseases of the skin, Pathogenesis, Diagnosis, Management, Third, Revised and Enlarged edition, SpringerWienNewYork, str. 113-130.
15. Križanac Š, Damjanov I (2008), *Bolesti kože*. U: Damjanov I, Jukić S, Nola M. Patologija drugo izdanje, Zagreb, Medicinska naklada, str. 648-649, 659-662.
16. Lipozenčić J (2008), *Dermatološka dijagnostika*. U: Lipozenčić J i suradnici. Dermatovenerologija 3. Izmijenjeno i dopunjeno izdanje, Zagreb, Medicinska naklada, str. 19-23.
17. Marinović B, 2007, Autoimune bulozne dermatoze, MEDICUS, Vol.16 No.1_Dermatologija.
18. Marinović B (2008), *Vezikulozne, bulozne i pustulozne dermatoze; Skupina pemfigusa (intraepidermalne bulozne dermatoze), Skupina pemfigoida, Dermatitis herpetiformis, Epidermolysis bullosa acquisita*. U: Lipozenčić J. i suradnici. Dermatovenerologija 3. Izmijenjeno i dopunjeno izdanje, Zagreb, Medicinska naklada, str. 244-260.
19. Pellowski DM, Kihslinger JE, Sontheimer RD (2011), *Lupus Erythematosus; Subacute Cutaneous and Systemic Lupus Erythematosus*. U: Hertl M. Autoimmune Diseases of the skin, Pathogenesis, Diagnosis, Management, Third, Revised and Enlarged edition, SpringerWienNewYork, str. 215-233.

20. Rose C, Zillikens D (2011), *Autoimmune Bullous Skin Disorders; Dermatitis Herpetiformis Duhring*. U: Hertl M. Autoimmune Diseases of the skin, Pathogenesis, Diagnosis, Management, Third, Revised and Enlarged edition, SpringerWienNewYork, str. 97-106.
21. Salamunić I, 2010, Laboratorijska dijagnostika autoimunih bolesti – nove tehnologije, stare nedoumice. *Biochemia Medica*;20(1):45-56.
21. Sticherling M (2011), *Lupus Erythematosus; Chronic Cutaneous Lupus Erythematosus*. U: Hertl M. Autoimmune Diseases of the skin, Pathogenesis, Diagnosis, Management, Third, Revised and Enlarged edition, SpringerWienNewYork, str. 193-207.
22. Štulhofer-Buzina D (2008), *Bolesti vezivnog tkiva; Sclerodermia, Lupus erythematosus, Dermatomyositis/Polymyositis*. U: Lipozenčić J. i suradnici. *Dermatovenerologija 3*. Izmijenjeno i dopunjeno izdanje, Zagreb, Medicinska naklada str. 275-291.
23. Vleugels RA, Callen JP (2011), *Dermatomyositis*. U: Hertl M. Autoimmune Diseases of the skin, Pathogenesis, Diagnosis, Management, Third, Revised and Enlarged edition, SpringerWienNewYork, str. 243-254.

8. ŽIVOTOPIS

Osobni podatci

Ime i prezime: Andrea Stupnišek

Datum i mjesto rođenja: 6. prosinca 1985., Zagreb

Boravište: Zagreb

E-mail: andrea.domiter@hotmail.com

Bračno stanje: udana

Obrazovanje

2004. - ... Medicinski fakultet, Zagreb

2000. - 2004. Opća gimnazija Tituša Brezovačkog, Zagreb

1992. – 2000. Osnovna škola Jabukovac, Zagreb

Vještine

Rad na računalu: aktivno i svakodnevno korištenje MS Office paketa

Strani jezici: engleski, talijanski

Hobi i interesi

Fotografija, ples, uređenje interijera