

Usporedba preoperativne ultrazvučne, intraoperativne i patohistološke podudarnosti dijagnoze polipa žučnjaka

Brkić, Lucija

Master's thesis / Diplomski rad

2020

Degree Grantor / Ustanova koja je dodijelila akademski / stručni stupanj: **University of Zagreb, School of Medicine / Sveučilište u Zagrebu, Medicinski fakultet**

Permanent link / Trajna poveznica: <https://um.nsk.hr/um:nbn:hr:105:637681>

Rights / Prava: [In copyright](#)/[Zaštićeno autorskim pravom.](#)

Download date / Datum preuzimanja: **2024-07-28**



Repository / Repozitorij:

[Dr Med - University of Zagreb School of Medicine Digital Repository](#)



**SVEUČILIŠTE U ZAGREBU
MEDICINSKI FAKULTET**

Lucija Brkić

**Usporedba preoperativne ultrazvučne,
intraoperativne i patohistološke podudarnosti
dijagnoze polipa žučnjaka**

Diplomski rad



Zagreb, 2020.

Ovaj diplomski rad izrađen je u Zavodu za onkološku kirurgiju Klinike za kirurgiju Kliničkog bolničkog centra Zagreb pod vodstvom doc. prim. dr. sc. Gorana Augustina i predan je na ocjenu u akademskoj godini 2019./2020.

Popis i objašnjenje kratica korištenih u radu

a. arterija	ITM indeks tjelesne mase
AJCC American Joint Committee on Cancer	KB Klinička bolnica
CA 19-9 Ugljikohidratni antigen 19-9	KBC Klinički bolnički centar
CEA Karcinoembriogeni antigen	kg kilogram
cm centimetar	m metar
CT Kompjuterizirana tomografija	M Muški spol
EAES Europsko društvo endoskopske kirurgije i intervencijskih tehnika	mm milimetar
EFISDS Internacionalno društvo digestivne kirurgije – Europska Federacija	MKB Međunarodna klasifikacija bolesti
ESGAR Europsko društvo gastrointestinalne i abdominalne radiologije	MLC mini-laparoskopija
ESGE Europsko društvo gastrointestinalne endoskopije	MR Magnetna rezonancija
ESMO Europsko društvo za medicinsku onkologiju	n. nervus
EUS Endoskopski ultrazvuk	RH Republika Hrvatska
god godina	SAD Sjedinjene Američke Države
IGBC Incidentalni karcinom žučnog mjehura	SILC single-incision laparoskopija
	TNM Tumor, Node, Metastasis
	UZV Ultrazvuk
	Ž Ženski spol

Sadržaj

SAŽETAK

SUMMARY

1. UVOD.....	1
1.1. Anatomija, histologija i fiziologija žučnog mjehura	1
1.2. Polipi žučnog mjehura	2
Vrste polipa	2
Rizični čimbenici.....	2
Klinička slika.....	3
Dijagnostika.....	3
Liječenje.....	4
1.3. Adenomioza i karcinom žučnog mjehura	6
Adenomioza	6
Karcinom žučnog mjehura.....	6
Incidentalni karcinom žučnog mjehura.....	9
1.4. Kolecistektomija	10
Indikacije za kolecistektomiju.....	10
Klasična kolecistektomija.....	11
Laparoskopska kolecistektomija	11
Drugi pristupi i kolecistektomija u sklopu drugih intraabdominalnih operacija	12
Intraoperativni i postoperativni pregled žučnog mjehura	12
2. HIPOTEZA.....	14
3. CILJEVI RADA	15
4. ISPITANICI I METODE.....	16
5. REZULTATI.....	18
6. RASPRAVA.....	21
7. ZAKLJUČCI.....	24
8. ZAHVALE.....	25
9. LITERATURA.....	26

SAŽETAK

Usporedba preoperativne ultrazvučne, intraoperativne i patohistološke podudarnosti dijagnoze polipa žučnjaka

Lucija Brkić

Uvod. Kolecistektomija je jedna od najčešće izvođenih operacija abdominalne kirurgije. Najčešće indikacije su bilijarna diskinezija, simptomatska kolelitijaza te akutni i kronični kolecistitis. U slučaju da se ultrazvučnim pregledom abdomena otkrije polip žučnjaka, ovisno o njegovoj veličini preporuča se redovito praćenje ili kolecistektomija, zbog moguće maligne alteracije. Hipoteza istraživanja je da je većina polipa otkrivenih ultrazvučnim pregledom u stvarnosti manji kolelit ili gusta žuč.

Cilj. Cilj istraživanja je usporediti podudarnost ultrazvučnog, intraoperativnog i patohistološkog nalaza polipa žučnjaka i utvrditi učestalost polipa žučnjaka u promatranom uzorku.

Ispitanici i metode. Retrospektivnom analizom svih kolecistektomija u tercijarnoj ustanovi u periodu od pet godina uspoređene su ultrazvučne, intraoperativne i patohistološke dijagnoze polipa žučnog mjehura. Matične liste, nalazi ultrazvuka, operacijske liste i patohistološki nalazi pregledani su i prikupljeni traženi podaci.

Rezultati. Primarni uzorak činilo je 3651 bolesnika. Primjenom kriterija isključenja utvrđen je konačni uzorak od 3445 bolesnika. Ultrazvučnim pregledom polip je zabilježen u 206 (5.97%) slučajeva, makroskopskim intraoperativnim pregledom operateri su zabilježili 46 (1.33%) polipa, dok je 7 (0.20%) polipa potvrđeno patohistološkim pregledom.

Zaključak. Ultrazvučni, intraoperativni i postoperativni nalaz polipa žučnog mjehura vrlo su malo podudarni te je učestalost polipa žučnog mjehura u promatranom uzorku niska.

Ključne riječi. Žučni mjehur, Bolesti žučnog mjehura, Kolecistektomija, Neoplazme žučnog mjehura

SUMMARY

Comparison of preoperative ultrasound, intraoperative, and histopathological compatibility of gallbladder polyp diagnosis

Lucija Brkić

Introduction. Cholecystectomy is one of the most commonly performed abdominal surgery operations. The most common indications are biliary dyskinesia, symptomatic cholelithiasis, and acute or chronic cholecystitis. If ultrasound examination of the abdomen reveals a gallbladder polyp, regular monitoring or cholecystectomy is recommended, depending on its size and possibility of malignant alteration. The research hypothesis is that the majority of polyps detected by ultrasound examination are in fact smaller calculi or thick bile.

Aim. The aim of the study is to compare whether ultrasonographic, intraoperative and pathohistological findings of gallbladder polyps correlate with each other and determine the frequency of gallbladder polyps in the observed sample.

Subjects and methods. A retrospective analysis of all cholecystectomies in a tertiary institution over a five-year period compared ultrasonographic, intraoperative, and pathohistological diagnoses of gallbladder polyps. Registers, ultrasound findings, surgery lists and histopathological findings were reviewed and the required data were collected.

Results. The primary sample consisted of 3651 patients. A final sample of 3445 patients was determined after applying the exclusion criteria. Ultrasound examination revealed polyps in 206 (5.97%) cases, macroscopic intraoperative examination revealed 46 (1.33%) polyps, and 7 (0.20%) polyps were confirmed by histopathological examination.

Conclusion. Ultrasonographical, intraoperative and postoperative pathohistological diagnosis of gallbladder polyps widely differ and the frequency of gallbladder polyps in the observed sample is low.

Key words. Gallbladder, Gallbladder diseases, Cholecystectomy, Gallbladder neoplasm

1. UVOD

1.1. Anatomija, histologija i fiziologija žučnog mjehura

Bilijarni sustav sačinjavaju žučni mjehur (*vesica fellea*), žučni vod (*ductus cysticus*), lijevi i desni jetreni vod (*ductus hepaticus dexter et sinister*) te zajednički vod (*ductus choledocus*). Poznata je visoka varijabilnost u anatomiji žučnog sustava. Žučni mjehur nalazi se u istoimenoj impresiji jetre, priležeći posteriorno uz jetrene segmente IVb i V. Najčešće je dugačak sedam do deset cm, te se dijeli na fundus (Hartmannovu vreću), tijelo i vrat, na koji se nastavlja *ductus cysticus*. Arterijsku opskrbu osigurava *a.cystica*, grana desne *a. hepatica-e*, dok se venska drenaža vrata vrši sitnim cističnim venama izravno u portalnu venu, a fundusa i tijela u jetrene sinusoide. Važnost venske drenaže vidljiva je u slučajevima metastaziranja tumora u jetru. Simpatička i senzorna inervacija dolazi celijačnim trunkusom, dok parasimpatičku donosi *n. vagus*. Embriološki, cijeli bilijarni sustav potječe od endodermalnog listića (1,2). Uz varijabilnost, iako rijetke, opisane su i mnoge kongenitalne anomalije, poput ageneze, duplikature, frigijske kape i druge (3–5).

Histološki, žučni mjehur razlikuje se od ostatka probavnog trakta: nema sloj submukoze. Epitel žučnog mjehura čine jednostavne cilindrične stanice. Jezgre stanica su smještene bazalno, a citoplazma je zbog visokog udjela sulfomucina blijedog izgleda. Epitel sadrži mikrovile, koji služe apsorpciji vode i koncentriranju žuči. Ispod epitela nalazi se lamina propria građena od rahlog vezivnog tkiva i prožeta živcima te krvnim i limfnim žilama. Zatim slijedi sloj muskularis propria, kojeg čine nepravilno raspoređene glatkomišićne stanice. Subseroza je građena od vezivnog tkiva. Na području kontakta s jetrom nalazi se adventicija, dok je ostatak prekriven serozom (6).

Osnovna je uloga žučnjaka spremanje i koncentriranje žuči koju stvaraju jetrene stanice. Pod utjecajem hormona kolecistokinina, koji otpuštaju stanice proksimalnog duodenuma, žučni se mjehur kontrahira, otpuštajući žuč u cistični vod. Cistični se vod zatim spaja sa jetrenim vodom čineći zajednički vod koji relaksacijom hepatopankreatičnog (Oddijeva) sfinktera otpušta žuč u distalni dio dvanaesnika.

Osnovna je uloga žuči emulgacija masti, koja olakšava njihovu razgradnju tijekom probavnog procesa. Također, centralnu funkciju ima u enterohepatičnoj cirkulaciji.

1.2. Polipi žučnog mjehura

Vrste polipa

Polipe dijelimo na kolesterolske, inflamatorne i adenomatozne. Obzirom na minimalne makroskopske razlike, točan tip polipa utvrđuje patolog svojim pregledom ektomiranog žučnjaka. Mogu rasti papilarno čineći razgranatu izraslinu, ili tubularno.

Kolesterolski su **polipi** morfološka varijanta kolesteroloze, često se nazivaju pseudopolipima te čine oko 60% svih polipa žučnjaka (7). Žučni mjehur sa kolesterolskim polipima nije rijedak. Najčešće su multipli i pedunkulirani. Zbog visoke koncentracije kolesterola i žučnih soli dolazi do precipitacije kolesterola na sluznicu. Najčešće se nalazi u mlađih ljudi, osoba s prekomjernom tjelesnom masom i dijabetičara. Mikroskopski će se vidjeti protruzije u lumen, normalan epitel žučnjaka i lamina propria koja sadrži mnoštvo makrofaga ispunjenih lipidima. Smatra se da je maligni potencijal kolesterolskih polipa zanemariv.

Patofiziološki pokretač nastanka **inflamatornog polipa** žučnog mjehura je upala. Inflamatorni polip će se stoga razviti u bolesnika koji su imali kolecistitis (ili više njih) u anamnezi ili opetovane bilijarne kolike. Inflamatorni polip pod mikroskopskim povećanjem izgledat će kao projekcija mukoze u lumen, koja sadrži epitelne stanice, a stroma polipa bit će fibrozna te ispunjena makrofazima, kroničnim upalnim stanicama i granulacijskim tkivom.

Adenomatozni polip žučnjaka definiran je hiperplazijom jednostavnih kolumnarnih stanica epitela koje protrudiraju u lumen žučnjaka. Zbog poznatog slijeda adenom-karcinom u probavnom sustavu, upravo u ove vrste postoji rizik maligne alteracije. Rizik se povećava ako je polip solitaran, sesilan, ako je osoba starija od 50 godina, boluje od primarnog sklerozirajućeg kolangitisa ili je indijskog porijekla. Ne postoji konsenzus je li rizik od karcinoma povećan ako bolesnik uz polip ima i kolelitijazu (8).

Rizični čimbenici

Rizični čimbenici za nastanak polipa su kronični kolecistitis, učestali napadi bilijarnih kolika, infekcija hepatitis B virusom, primarni sklerozirajući kolangitis, dislipidemije,

prekomjerna tjelesna masa i neke genetski uvjetovane bolesti (familijarna polipoza, Peutz-Jegersov sindrom i Gardnerov sindrom) (9–14).

Klinička slika

Polipi dimenzija manjih od pet mm najčešće nisu simptomatski, dok oni veći od pet mm ili smješteni na utoku cističnog voda mogu otežati ili potpuno onemogućiti protok žuči, uzrokujući bol u gornjem desnom kvadrantu i mučninu, ponajviše nakon obroka, a u slučaju potpunog prekida otjecanja žuči (odvajanjem od stijenke polip se slobodno kreće kao kolelit) opstruktivnu hiperbilirubinemiju, akutni kolecistitis i bilijarni pankreatitis (15).

Dijagnostika

Kako rijetko uzrokuje simptome, polip žučnog mjehura najčešće je slučajan nalaz tijekom transabdominalnog ultrazvuka abdomena (16). Ultrazvuk se najčešće izvodi iz drugih razloga koji mogu, ali i ne moraju biti povezani s bilijarnim sustavom (npr. bilijarna kolika, sistematski pregled, obrada dispepsije itd.). Tipični znakovi polipa su umjerena ehogenost, nepostojanje akustične sjene i neodvojivost od stijenke pri pomicanju bolesnika tijekom pregleda, za razliku od žučnih kamenaca. Kamenac će se, osim ako nije impaktiran na stijenku ili unutar guste žuči, pomicati u žučnjaku u skladu s pacijentovim promjenama položaja, što se može pratiti ultrazvukom. Prednosti ultrazvuka su izostanak zračenja, pregled u realnom vremenu, niska cijena, dostupnost i ponovljivost. Ograničenja ultrazvuka su niska rezolucija, subjektivnost pri očitavanju i varijabilnost kvalitete uređaja.

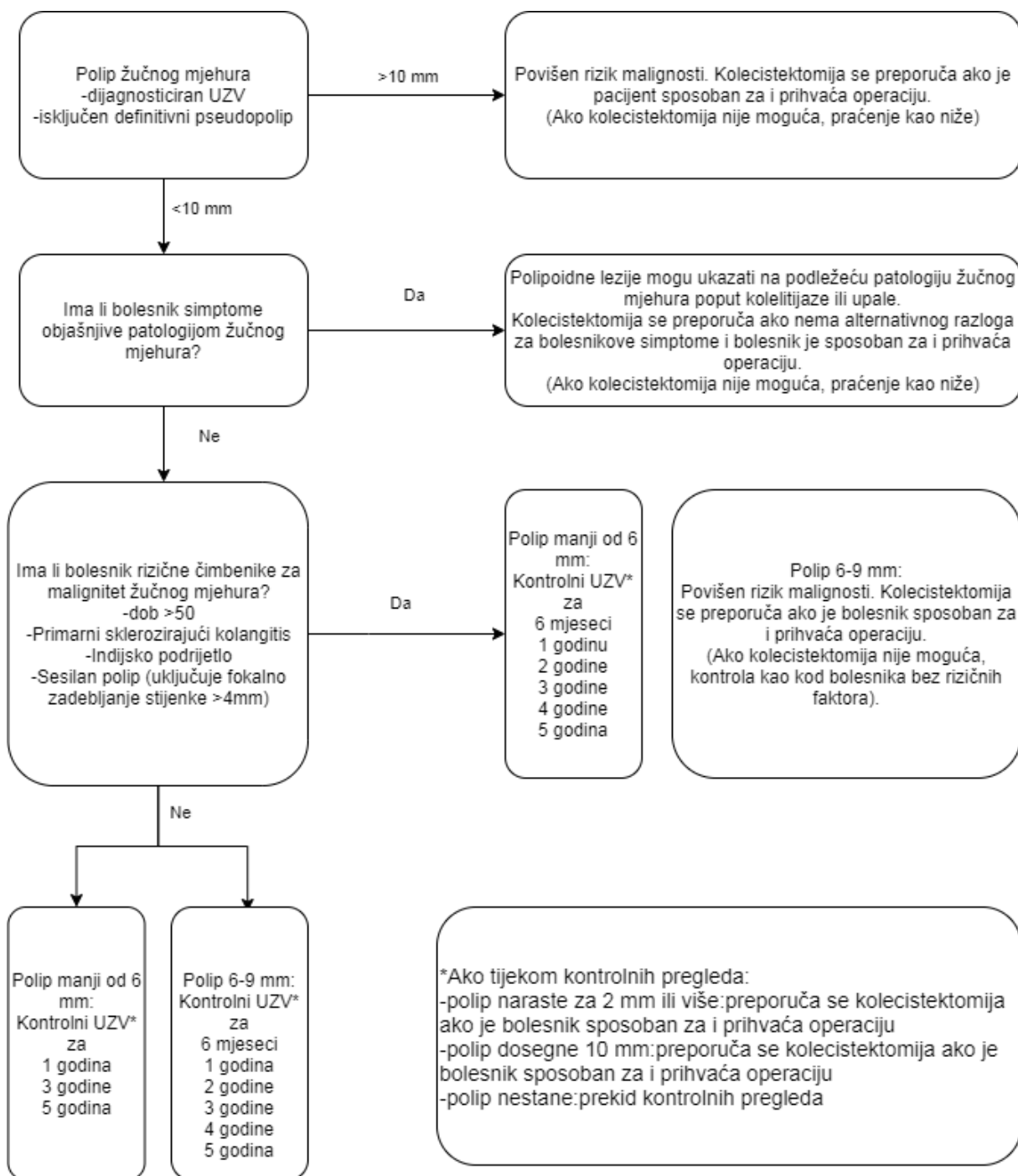
Ostale mogućnosti slikovne dijagnostike su endoskopski ultrazvuk (EUS), nativna kompjuterizirana tomografija (CT), CT s kontrastnim sredstvom te magnetna rezonanca (MR) (17). Endoskopski je ultrazvuk vrlo dobra metoda slikovnog prikaza bilijarnog trakta, ali zbog invazivnosti te ozbiljnih komplikacija (perforacija, krvarenje) nije dio standardne dijagnostike (18). Iako je CT metoda koja prikazuje polipe veličine već od 2 mm, zbog štetnog učinka zračenja nije u široj uporabi za dijagnostiku polipa (19). Njegova je vrijednost visoka u dijagnostici tumora žučnjaka, gdje služi *stagingu* bolesti (20). MR, iako ima visoku točnost u diferencijaciji malignih od benignih promjena žučnjaka, nije u široj primjeni ponajviše zbog manjka uređaja i osoblja te dugog vremena pretrage (21). Obzirom na malu dostupnost, radioaktivno zračenje i potrebu dodatne izobrazbe (specijalizacije iz gastroenterologije ili radiologije) pri

korištenju ostalih metoda, UZV unatoč svojim nedostacima ostaje zlatni standard u dijagnostici polipa žučnjaka (22).

Liječenje

Kako je izmjena stanica pogodna za nastanak mutacija, iz polipa može nastati displazija, a kasnije i karcinom (23–25). Opći je konsenzus da polipi veći od 10 milimetara imaju veći maligni potencijal, iako se neki autori zalažu za snižavanje ovog praga.

Mnogi autori pokušali su utvrditi prognostičke faktore i maligni potencijal polipa i predložiti algoritme postupanja (26–39). Trenutne smjernice liječenja polipa žučnog mjehura (Slika 1.) kreirane su suradnjom nekoliko krovnih organizacija: Europsko društvo gastrointestinalne i abdominalne radiologije (ESGAR), Europsko društvo endoskopske kirurgije i intervencijskih tehnika (EAES), Internacionalno društvo digestivne kirurgije – Europska Federacija (EFISDS) i Europskog društva gastrointestinalne endoskopije (ESGE) (40). Slijedeći algoritam u Slici 1, glavna odrednica daljnjeg postupka nakon dijagnosticiranja polipa su njegova veličina i postojanje simptoma – ako je polip veći od deset mm ili je uvećan za dva mm od prethodnog kontrolnog UZV po algoritmu, preporuča se kolecistektomija. Također, u slučaju postojanja simptoma ili povećanja dimenzije iznad deset mm, kolecistektomija je metoda izbora. Asimptomatski polipi, koji ne rastu, u pravilu ne zahtijevaju liječenje, već ultrazvučno praćenje u intervalima (Slika 1). Ako je nesumnjivo riječ o kolesterolskom polipu (pseudopolipu), koji ne uzrokuje simptome i nema dinamiku rasta, nije potrebna kolecistektomija (Slika 1).



Slika 1. Smjernice liječenja polipa žučnog mjehura (prema Wiles R i sur. 2017)

1.3. Adenomioza i karcinom žučnog mjehura

Adenomioza

Adenomioza žučnog mjehura definirana je kao hiperplazija i hipertrofija epitelnih i muskularnih stanica žučnjaka. Žučnjak sa adenomiozom makroskopski će imati zadebljanu stijenku, a na patohistološkom će pregledu imati hiperplaziju mukoze i muskularis proprie sa hiperplastičnim ili cistično dilatiranim žlijezdama koje čine intramuralne divertikule nazvane Rokitansky-Aschoff-ovim sinusima. Može biti lokalizirana, segmentalna i difuzna. Lokalizirani oblik ultrazvučno se može zamijeniti s karcinomom. Nekoliko je teorija o nastanku adenomioze: povišeni tlak u žučnjaku, embrionalno zaostajanje u razvitku žučnjaka i kronična iritacija kolelitima (41). Još se raspravlja je li adenomioza rizičan čimbenik za nastanak karcinoma, jer su opisani slučajevi direktnog nastanka karcinoma iz adenomioze (42). Ultrazvuk je dijagnostička metoda izbora. Osobine adenomioze na UZV su: maleni, anehoični cistični prostori (Rokitansky-Aschoffljevi sinusi), fokalno, segmentalno ili difuzno zadebljanje stijenke (43). Moguće je vizualizirati i „rep kometa“ (glavna ultrazvučna razlika između benignih i malignih bolesti žučnjaka) (44).

Karcinom žučnog mjehura

Karcinom žučnog mjehura je najčešći malignitet bilijarnog trakta, ali čini tek 1% svih tumora s više od 200 000 novooboljelih godišnje na svjetskoj razini (45). U Europi i SAD-u incidencija je vrlo niska (1.1 novih slučajeva na 100 000 stanovnika u godini u SAD), za razliku od nekih azijskih zemalja (sjeverne regije Indije s 21.5 slučajeva na 100 000 žena u godini, Japan, Pakistan) i Južne Amerike (Čile, gdje je prvi uzrok smrtnosti od karcinoma u žena, s incidencijom 9.7 na 100 000 stanovnika u godini) te nekih etničkih skupina (46–50). Republika Hrvatska, uz Grčku, jedina u Europi ima porast incidencije (51,52). U 2017. u Republici Hrvatskoj utvrđena su 152 nova slučaja karcinoma žučnog mjehura (M 49, Ž 103) (53). Incidencija je iznosila 3.7 na 100 000 stanovnika. U odnosu na 2016. godinu, zabilježen je blagi porast (u 2016. incidencija je iznosila 3.6 na 100 000 stanovnika) (54). Poznati rizični faktori za karcinom žučnog mjehura su ženski spol, dugotrajna kolelitijaza (više od 20 godina), kolelit veći od tri centimetra, porculanski žučni mjehur (segmentalna kalcifikacija pokazala se opasnijom od difuzne), bakterijska infekcija (*Salmonella spp.*), polipi i adenomioza, povišen indeks tjelesne mase (ITM), lijekovi poput izoniazida i hormonske kontracepcije te anomalije spoja ductusa cysticususa s choledochusom

(47,52,55–57). Histološki tip najčešće (98%) je adenokarcinom. Adenomadenokarcinom slijed, koji je potvrđen u primjerice kolorektalnom karcinomu, za žučni mjehur još uvijek nije dovoljno istražen. Neki autori zalažu se za metaplazija-displazija slijed (58,59). Ostali histološki tipovi malignoma uključuju sarkom, limfom, neuroendokrine tumore i metastaze drugih sijela (ponajviše karcinom bubrega, karcinom dojke i melanom) (7,60–62). Po tipu rasta može biti polipoidan, difuzno – infiltrativan i kombiniran. Širi se limfogeno, peritonealno, hematogeno, endobilijarno i *per continuitatem* u priležecu jetru. Većina tumora otkrije se u višim stadijima, kada je već došlo do infiltracije priležće jetre i / ili susjednih organa. Tumorski markeri u dijagnostici karcinoma nisu dovoljno istraženi. Poznati tumorski markeri gastrointestinalnog sustava, CEA i CA19-9, pokazali su se nepouzdanima zbog niske osjetljivosti i specifičnosti (63).

Jedini potencijalno kurativni zahvat je kirurška intervencija, čiji se opseg određuje preoperativnom obradom i intraoperativnom evaluacijom. Kemo- i radioterapija smatraju se palijativnim mjerama (64–66). Za *staging* se koristi TNM klasifikacija nakon patohistološke analize i slikovne dijagnostike (Tablica 1.), dok je klinička podjela stadija prikazana u Tablici 2. (67,68).

Tablica 1. TNM staging karcinoma žučnog mjehura (prema American Joint Committee on Cancer (AJCC), osmo izdanje (2018.))

Šifra	Značenje
TX	Primarni tumor ne može se odrediti
T0	Nema tumora
Tis	Carcinoma in situ
T1	Tumor invadira laminu propriu ili muskularni sloj T1a: tumor invadira laminu propriu T1b: tumor invadira muskularni sloj
T2	Tumor invadira perimuskularno vezivno tkivo na peritonealnoj strani, bez uključenosti seroze (visceralnog peritoneja) ili tumor invadira perimuskularno vezivno tkivo na hepatičnoj strani, bez ekstenzije u jetru T2a: tumor invadira perimuskularno vezivno tkivo na peritonealnoj strani, bez uključenosti seroze (visceralnog peritoneja) T2b: tumor invadira perimuskularno vezivno tkivo na hepatičnoj strani, bez ekstenzije u jetru
T3	Tumor perforirao serozu (visceralni peritoneum) ili direktno invadira jetru ili drugi priležeći organ ili strukturu, kao što su: želudac, duodenum, kolon, gušterača, omentum ili ekstrahepatični žučni vodovi
T4	Tumor invadira glavnu portalnu venu ili hepatičnu arteriju, ili invadira dva ili više ekstrahepatična organa ili strukture
NX	Regionalni limfni čvorovi* ne mogu se odrediti
N0	Bez metastaza u regionalne limfne čvorove
N1	Metastaza u 1-3 regionalna limfna čvora
N2	Metastaza u 4 ili više regionalnih limfnih čvorova
MX	Metastaze nije moguće odrediti
M0	Nema metastaza
M1	Udaljene metastaze

*Regionalni limfni čvorovi uključuju limfne čvorove zajedničkog žučnog voda, hepatične arterije, portalne vene i cističnog duktusa

Tablica 2. Klinička podjela stadija karcinoma žučnog mjehura

STADIJ	T	N	M
0	Tis	N0	M0
1	T1	N0	M0
2A	T2a	N0	M0
2B	T2b	N0	M0
3A	T3	N0	M0
3B	T1-3	N1	M0
4A	T4	N0-1	M0
4B	Bilo koji T	N2 ili bilo koji N	M1

Petogodišnje preživljenje za sve stadije tumora iznosi samo 19% (Tablica 3.) (69). Niže preživljenje povezano je s ascitesom, slabom diferencijacijom tumora, R1 resekcijom i metastaziranjem u limfne čvorove (70).

Tablica 3. Petogodišnje preživljenje (prema Howlander i sur. 2019)

Stadij	5-godišnje preživljenje (%)
Lokalizirani	62
Regionalno prošireni	27
Udaljene metastaze	2
Kumulativno svi stadiji	19

Incidentalni karcinom žučnog mjehura

Karcinom koji nije otkriven preoperativno, slikovnom dijagnostikom, ili intraoperativnim pregledom, a potvrđen je na patohistološkom pregledu, definira se kao incidentalni karcinom žučnog mjehura (IGBC). Porastom broja laparoskopskih kolecistektomija sukladno se povećavao i broj IGBC. Smjernice Europskog društva za medicinsku onkologiju (ESMO) su sljedeće: nakon inicijalne operacije gdje je postoperativno utvrđen karcinom, potreban je staging (MR ili CT), detaljna patohistološka analiza koja uključuje T-stadij, margine cističnog voda, uključenost limfnih čvorova, gradus, perineuralnu te limfovaskularnu invaziju. Svaki T-stadij iznad T1a i/ili prisutnost ijednog navedenog faktora zahtijeva reoperaciju koja minimalno

uključuje: segmentektomiju IVb/V, limfadenektomiju, a u slučaju da nije korišten endobag ili je došlo do prolijevanja žuči, i resekciju insercije laparoskopskog porta (71). Neki se autori zalažu za manje invazivan pristup u ranim stadijima karcinoma te preispituju vrijednost ekscizije porta u reoperacijama (72–77). Incidentalni karcinom žučnog mjehura ima niže preživljenje od karcinoma žučnog mjehura, zbog veće vjerojatnosti rasapa, rizika koje nosi reoperacija i drugih, stoga su adekvatna preoperacijska dijagnostika i uočavanje rizičnih faktora u pacijenata značajni (78–83).

1.4. Kolecistektomija

Kirurško uklanjanje žučnog mjehura, odnosno kolecistektomija, jedna je od najčešćih operacija u abdominalnoj kirurgiji. Najčešće su indikacije za operaciju simptomatska kolelitijaza, bilijarna diskinezija te akutni i kronični kolecistitis. Bolesnici mogu biti hitni (najčešće zbog akutnog kolecistitisa) i elektivni. Najčešći pristupi su klasični i laparoskopski. Prvu uspješnu kolecistektomiju učinio je 1882. u Berlinu Karl Langenbuch (84). Kolecistektomija se smatra relativno sigurnom operacijom s niskim mortalitetom i morbiditetom, čak i za inače rizične skupine poput starije populacije i trudnica (85–87).

Indikacije za kolecistektomiju

Indikacije za kolecistektomiju mogu se podijeliti u više skupina. U ovom su radu podijeljene na bilijarne uzroke, profilaktičke zahvate i druge. Određeni nebilijarni zahvati (npr. gastrektomija, barijatrijska kirurgija), te bolesti i stanja nepovezana s bilijarnim sustavom (anemije, totalna parenteralna prehrana, transplantacije), mogu dovesti do patoloških stanja žučnjaka, stoga se profilaktička kolecistektomija preporuča takvim bolesnicima (46,88–95).

Indikacije su prikazane u Tablici 4.

Tablica 4. Indikacije za kolecistektomiju

Bilijarni uzroci	Profilaktički postupci
Akutni i kronični kolecistitis	Pedijatrijska kolelitijaza (npr. sferocitoza)
Simptomatska kolelitijaza	Srpasta anemija, hemolitičke anemije
Bilijarna diskinezija	Barijatrijska kirurgija
Asimptomatska kolelitijaza (kamenac veći od 2.5 cm)	Predtransplantacijska kolecistektomija
Porculanski žučni mjehur	Rizične skupine (npr. Navajo Indijanci)
Karcinom žučnog mjehura	Totalna parenteralna prehrana
Kolangiokarcinom	
Polip (simptomatski ili >10 mm)	Drugo
Fistula	Trauma (perforacija, hemobilija, aerobilija)
Empijem	U sklopu operacija jetre
Mukocela	
Kolangitis	
Anatomske anomalije	
Bilijarni pankreatitis	
Kronična infekcija <i>S. typhi</i>	

Klasična kolecistektomija

Klasičan pristup desnim subkostalnim rezom po Kocheru preferira se u slučaju teške upale, sumnje na karcinom, prijašnjih operacija, anatomskih varijacija i nemogućnosti prikazivanja struktura Calotova trokuta laparoskopskim putem (*critical view of safety*). Prednosti su bolja vidljivost i mogućnost proširenja operacijskog polja, dok su glavni nedostaci veća postoperativna bol i potreba za analgezijom, duži period oporavka, veće nastajanje priraslica i veći ožiljak. U Republici Hrvatskoj 2018. godine učinjeno je 1714 klasičnih kolecistektomija (96).

Laparoskopska kolecistektomija

Prvu laparoskopsku kolecistektomiju učinio je 1985. Erich Mühe (97). Danas se laparoskopska kolecistektomija smatra zlatnim standardom u liječenju benigne

patologije žučnjaka. Prednosti laparoskopskog pristupa su brži oporavak i vraćanje dnevnim aktivnostima, niža stopa infekcija i manja bolnost. Najveći nedostatak laparoskopskog pristupa je viša incidencija ozljeda cističnog voda. Kontraindikacije za laparoskopsku kolecistektomiju su jednake kao i za svaku laparoskopsku operaciju: teško septičko stanje i sumnja na generalizirani peritonitis, koagulopatije, preoperativna sumnja na karcinom žučnog mjehura, uznapredovala ciroza ili zatajenje jetre i nemogućnost podnošenja pneumoperitoneuma. U slučaju da već započetu operaciju nije moguće izvršiti laparoskopskim putem, radi se konverzija u otvoreni pristup. Najčešći razlozi su sumnja na karcinom, nemogućnost postizanja adekvatnog manevarskog prostora ili otežana vizualizacija (98). Standardnom se laparoskopskom kolecistektomijom smatra ona s četiri porta. Prva laparoskopska kolecistektomija u Republici Hrvatskoj uspješno je izvedena 1992. u KB Sveti duh (99). U Republici Hrvatskoj 2018. godine učinjeno je 8250 laparoskopskih kolecistektomija (83% svih kolecistektomija) (96).

Drugi pristupi i kolecistektomija u sklopu drugih intraabdominalnih operacija

Drugi laparoskopski pristupi su mini-laparoskopija (MLC), *single-incision* laparoskopija (SILC) i laparoskopija kroz prirodne otvore (100,101). Međutim, svi ovi pristupi još su relativno novi, a studije koje uspoređuju pristupe zasada nisu našle statistički bolje rezultate i prednost nad standardnom laparoskopskom kolecistektomijom (102–105). Jedan od pristupa koji je još u povojima je i robotska kirurgija. U slučaju palijativnih zahvata ili kontraindikacija za operativni zahvat radi se perkutana drenaža (kolecistostomija) (106,107).

Kolecistektomija se također može učiniti u sklopu drugih zahvata, poput pankreatikoduodenektomije (operacije po *Whippleu*), eksplorativne laparotomije, ili uslijed traume (*damage control surgery*). Pristup u takvim zahvatima najčešće je medijanom laparotomijom.

Intraoperativni i postoperativni pregled žučnog mjehura

Nakon ektomije žučnjaka, a prije zatvaranja i završetka operacije, standardan je postupak da kirurg u operacijskoj dvorani otvara žučnjak i traži promjene na sluznici i stijenci. Makroskopskim pregledom prije zatvaranja operativnih rezova bolesnika, izbjegava se reoperacija - u slučaju promjene žučnjaka sa sumnjom na karcinom, intraoperativni uzorak se šalje na hitni patohistološki pregled na smrznutim rezovima

preparata. U slučaju karcinoma, operacija se nastavlja i širi na uklanjanje tumora. Prisutnost kamenaca i/ili promjena zabilježava se u operacijskoj listi. Ako nije učinjen intraoperacijski patohistološki pregled, ovisno o zakonima države i praksi ustanove, žučni se mjehur zatim može, ali i ne mora patohistološki pregledati. Rasprava o vrijednosti i isplativosti rutinskog patohistološkog pregleda nakon kolecistektomije traje niz godina. Zagovornici selektivnog pristupa patohistološkom pregledu ističu nisku isplativost (*cost-effectiveness*) rutinskog patohistološkog pregleda, dok protivnici selektivnog patohistološkog pregleda ističu lošu prognozu karcinoma žučnjaka (48,108–117).

2. HIPOTEZA

Hipoteza ovog diplomskog rada jest da je podudarnost preoperativnog ultrazvučnog, intraoperativnog makroskopskog i patohistološkog nalaza polipa žučnog mjehura niska.

Pretpostavljeno ultrazvučno lažno povišenje incidencije polipa žučnog mjehura najvjerojatnije uzrokuju manji koleliti, koji su okruženi gustom žuči. Također, moguće je da se polip zamijeni za kolelit te da će neki ultrazvučno dijagnosticirani koleliti na intraoperativnom pregledu biti polipi. Najčešći su polipi veličine do jednog centimetra, stoga je razlika u UZV uređajima i osobi koja očitava nalaz značajan faktor. Kako polipi uglavnom ne uzrokuju simptome, najčešće se otkriju zbog druge bilijarne ili abdominalne patologije (kolelitijaza, bilijarna diskinezija), koja bude razlog za ultrazvučni pregled. Zbog rizika od maligne promjene, bolesniku koji dolazi u kiruršku ambulantu s dijagnozom polipa će vjerojatno vrlo brzo biti preporučena kolecistektomija.

3. CILJEVI RADA

Ciljevi rada su:

- 1) Utvrditi podudarnost između preoperativne ultrazvučne, intraoperativne makroskopske i patohistološke dijagnoze polipa žučnjaka,
- 2) Utvrditi osjetljivost i specifičnost ultrazvuka i intraoperativnog pregleda kao dijagnostičkih metoda patologije žučnog mjehura,
- 3) Utvrditi učestalost polipa žučnog mjehura u istraživanom uzorku.

4. ISPITANICI I METODE

Hipotezu će se potvrditi ili odbaciti retrospektivnom analizom kolecistektomiranih bolesnika. Pregledom bolničkih nalaza utvrdit će se koliko je bolesnika imalo zabilježen polip žučnjaka na preoperativnom UZV abdomena, koliko ih je zabilježeno intraoperativnim makroskopskim pregledom kirurga operatera, a koliko ih je doista i potvrđeno patohistološkim pregledom specijalista patologije.

Obzirom na nisku učestalost u općoj populaciji, potrebno je odabrati ustanovu s velikim brojem kolecistektomija, a koja ima kapacitete i znanja potrebna za proširenje kolecistektomije u slučaju sumnje na karcinom. Kako bi se zadovoljili navedeni uvjeti, uzorak čine bolesnici tercijarne zdravstvene ustanove u Republici Hrvatskoj – Kliničkog bolničkog centra Zagreb, koji su operirani na Klinici za kirurgiju u periodu od 1. siječnja 2014. do 1. siječnja 2019. godine. U primarni uzorak uključeni su svi bolesnici koji su podvrgnuti kolecistektomiji. Kriteriji isključenja bili su: kolecistektomija u sklopu drugih operacija (npr. transplantacije, pankreatikoduodenektomija), traumatske ozljede žučnjaka, kolecistektomija zbog drugih indikacija (npr. utvrđena asimptomatska kolelitijaza u sklopu prijetransplantacijske obrade), kolecistektomije gdje je postojala preoperativna sumnja na karcinom žučnjaka i karcinomi drugog sijela u bilijarnom sustavu.

Nakon formiranja konačnog uzorka, pregledom bolničkih nalaza svakog bolesnika prikupljeni su sljedeći podaci koji su uneseni u tablicu:

1. Razlog dolaska - po MKB-10 klasifikaciji bolesti
2. Opći podaci – dob, spol, ITM, pušački status, prethodne operacije abdomena, bilijarne kolike u anamnezi
3. Vrsta prijema i status –hitni/elektivni, febrilitet, bol u RUQ, razina leukocita
4. Kolecistektomija preporučena na prvom pregledu – da/ne
5. Nalaz UZV – zadebljanje sluznice, adenomioza, kamenci, kalcifikati, sumnja na tumor
6. Ultrazvučni nalaz polipa žučnog mjehura – da/ne
7. Operacija – hitnost, pristup, dodatni postupci ili reoperacije, komplikacije, izgled žučnjaka, sumnja na tumor
8. Zabilježen polip u intraoperacijskom makroskopskom pregledu kirurga– da/ne

9. Patohistološki nalaz polipa– da/ne

10. Konačni patohistološki nalaz – po MKB-10 klasifikaciji bolesti

Svi su podaci za ovo istraživanje preuzeti iz Bolničkog informacijskog sustava KBC Zagreb, uz odobrenje nadležnog Etičkog povjerenstva. Opći podaci i razlog dolaska prikupljeni su iz matičnih lista bolesnika. Kako su neki bolesnici imali više nalaza UZV ili su opisivani nalazi iz vanjske ustanove, za ovo istraživanje kao valjan podatak uzet je posljednji UZV nalaz prije kolecistektomije. Svim bolesnicima koji su primljeni zbog polipa žučnjaka dijagnosticiranom izvan KBC Zagreb učinjen je dodatni UZV unutar ustanove. Makroskopski pregled kirurga zabilježen je u operacijskim listama. U ustanovi u kojoj je provedeno istraživanje svaki se ektomirani žučni mjehur patohistološki pregledava. Patohistološka dijagnoza sadržana je u nalazu patologa te je tražen pojam polipa i konačna patohistološka dijagnoza po MKB-10 šifarniku.

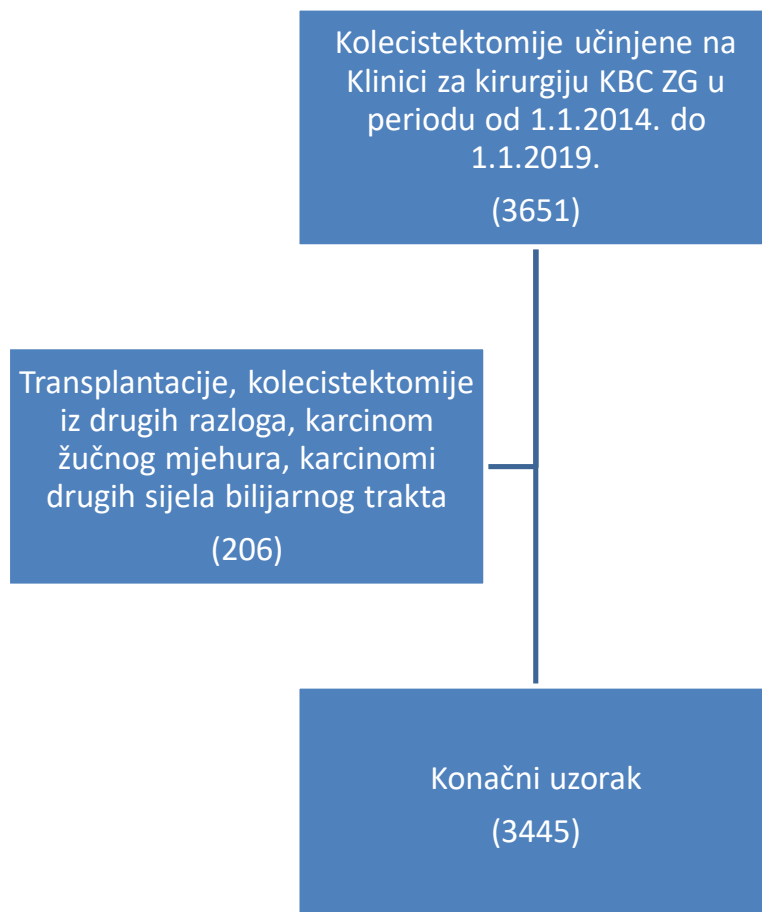
Konačno, izračunat će se osjetljivost i specifičnost ultrazvuka i intraoperativnog pregleda kao metoda dijagnostike polipa žučnog mjehura koristeći standardne formule:

$$\text{osjetljivost} = \frac{\text{broj stvarno pozitivnih}}{\text{broj stvarno pozitivnih} + \text{broj lažno negativnih}}$$

$$\text{specifičnost} = \frac{\text{broj stvarno negativnih}}{\text{broj stvarno negativnih} + \text{broj lažno pozitivnih}}$$

5. REZULTATI

Primarni uzorak činilo je 3651 bolesnika. Primjenom kriterija isključenja utvrđen je konačni uzorak od 3445 bolesnika (Dijagram 1).



Dijagram 1. Dijagram toka formiranja uzorka

Svi su žučni mjehuri u konačnom uzorku intraoperativno i patohistološki pregledani.

U konačnom uzorku od 3445 bolesnika:

206 (5.97% konačnog uzorka) bolesnika imalo je opisan polip žučnog mjehura na ultrazvučnom pregledu,

46 (1.33% konačnog uzorka) slučajeva polipa su svojim makroskopskim pregledom zabilježili operateri.

7 (0.20% konačnog uzorka) polipa je potvrđeno patohistološkim nalazom.

Neke karakteristike sedam slučajeva polipa žučnog mjehura prikazane su u tablici 5.

Tablica 5. Karakteristike bolesnika s polipom žučnog mjehura

Podatak	Rezultat
Dob	55.06±9.92 (god, raspon 38-69)
ITM*	30.74±6.8 (kgm ⁻² , raspon 21.3-41.05)
Spol	Ž 3 (43%) / M 4 (57%)
Prethodne operacije	NE 4 (57%) / DA 3 (43%)
Pušenje	NE 5 (71%) / DA 2 (29%)
Bilijarne kolike	NE 2 (29%) / DA 5 (71%)
Polip prikazan na UZV	NE 2 (29%) / DA 5 (71%)
Kolecistektomija preporučena na prvom pregledu	NE 5 (71%) / DA 2 (29%)
Konkomitantna kolelitijaza uz polip	NE 5 (71%) / DA 2 (29%)

*Podaci za 2 bolesnika nisu dostupni u bolničkoj arhivi, stoga je izračun temeljen na podacima 5 bolesnika

Niti jedna ultrazvučna sumnja na polip nije bila karcinom. U dva bolesnika UZV-om nije zamijećen polip već je opisana kolelitijaza (oba „kolelita“ opisana su kao manja od 1 cm). Ni u jednog bolesnika nije zabilježeno zadebljanje ili kalcifikacije sluznice. Nijednom bolesniku preoperativno nije učinjena neka druga dijagnostička metoda, osim ultrazvuka.

Svi bolesnici primljeni su elektivno te su u trenutku prijema bili afebrilni, nisu imali bol u gornjem desnom kvadrantu i imali su uredan broj leukocita. Sve operacije i preglede žučnjaka izveli su opći i abdominalni kirurzi. Sve su operacije izvršene laparoskopskim putem. Intraoperativno, nijedan žučnjak nije izgledao inflamirano niti je postavljena sumnja na tumor. U jednom slučaju evidentirane su adhezije od prošle abdominalne operacije (*gastric banding*), ali ni u jednom nije bilo komplikacija tijekom operacije. Svi patohistološki potvrđeni polipi zabilježeni su u makroskopskom pregledu kirurga. Nije bilo postoperativnih komplikacija ili reoperacija te je postoperativni tijek bio uredan.

Svaki je žučnjak u uzorku patohistološki pregledao specijalist patologije. Niti jedan bolesnik nije imao više od jednog polipa. U jednom slučaju, gdje je intraoperativnim pregledom zabilježen polip, patohistološki je utvrđena adenomioza. Nijedan patohistološki nalaz nije precizirao vrstu polipa.

Standardnim formulama za izračun osjetljivosti i specifičnosti dijagnostičkog postupka dobiveni su podaci za ultrazvuk i intraoperativni pregled:

a) UZV

$$\text{osjetljivost} = \frac{5}{5 + 2} = 0.714$$

$$\text{specifičnost} = \frac{3239}{3239 + 199} = 0.942$$

Osjetljivost UZV kao dijagnostičkog postupka za polip žučnog mjehura je 71.4%, dok je specifičnost 94.2%.

b) Intraoperativni pregled

$$\text{osjetljivost} = \frac{7}{7 + 0} = 1$$

$$\text{specifičnost} = \frac{3399}{3399 + 39} = 0.988$$

Osjetljivost intraoperativnog pregleda kao dijagnostičkog postupka za polip žučnog mjehura je 100%, dok je specifičnost 98.8%.

6. RASPRAVA

Cilj ovog istraživanja bio je usporediti podudarnost preoperativnog ultrazvučnog, intraoperativnog makroskopskog i patohistološkog nalaza polipa žučnog mjehura, izračunati osjetljivost i specifičnost ultrazvučnog i intraoperativnog pregleda žučnjaka, te utvrditi stvarni broj polipa žučnog mjehura.

Obzirom na veoma malen broj bolesnika s polipom, nije moguće usporediti demografske osobine bolesnika s poznatim podacima u literaturi. Dob (raspon 38-69 godina) jedina korelira s ostalim istraživanjima, dok ITM, spolna raspodjela i postojanje bilijarnih kolika ne (12,29,32,34–37). Jedan od većih nedostataka ovog istraživanja je izostanak podataka koliko dugo su bolesnici znali za polip te veličine polipa - utvrđeno je da dijelu bolesnika (njih 71%) kolecistektomija nije preporučena na prvom pregledu, stoga se može zaključiti da su ti polipi bili manji od deset mm, ali je nepoznato koliko su dugo u kontroli i koja je bila dinamika rasta tijekom praćenja.

Ultrazvuk kao slikovna metoda najčešći je modalitet dijagnosticiranja patologije žučnog mjehura (43,118). Poznato je da UZV ima višu pozitivnu prediktivnu vrijednost za pseudopolipe nego za prave polipe (119). Obzirom na dimenzije polipa, vjerojatno su neki od zabilježenih posljedica niske kvalitete reproduciranog prikaza na ekranu. Teškoće u razlikovanju kamenaca od polipa stvara gusta žuč u kojoj kamenac nije mobilan, ili malena dimenzija kamena koji je priljubljen za stijenku. Također, ultrazvuk ne može diferencirati lokaliziranu adenomiozu, kolesterolski polip, inflamatorni i adenomatozni polip. Neki su bolesnici primljeni i operirani kao hitan slučaj, stoga treba uračunati nižu kvalitetu uređaja i teškoće očitavanja tijekom akutne upale ili bilijarne kolike. Poteškoće pri pregledu mogu uzrokovati i vrijeme zadnjeg obroka - ako bolesnik nije natašte, žučni mjehur bit će kontrahiran te će artefakti duodenalnog sadržaja dodatno otežati vizualizaciju. Moguća je zamjena pregiba sluznice kontrahiranog žučnjaka s polipom. Pretilost, iako nema dokazan utjecaj na kvalitetu vizualizacije, zahtijeva više pozornosti pri izvođenju (120). Ultrazvučne preglede izvršilo je više liječnika, a razlike u specijalnosti i razini edukacije (UZV može izvršiti specijalist ili specijalizant) svakako su čimbenik (121). Sve ove poteškoće prepoznate su kao glavni nedostaci ultrazvuka kao dijagnostičke metode (122–125).

Svega 6% bolesnika u konačnom uzorku imalo je UZV-om opisan polip. Kada uzmemo u obzir veoma lošu prognozu karcinoma žučnog mjehura, jasno je da je proaktivan pristup jedini način za pozitivan ishod. Osjetljivost UZV kao dijagnostičke metode u ovom je istraživanju 71%, dok je specifičnost 94%. Primjena uniformnog, strukturiranog pregleda poboljšala bi osjetljivost i specifičnost (126). Iako se neki autori zalažu za bodovni sustav na temelju ultrazvučnog nalaza, navedeni rezultati pokazuju da takav pristup u ovoj populaciji ne bi bio moguć zbog nedovoljne osjetljivosti (18,127).

Intraoperativnim pregledom polip je utvrđen u 46 slučajeva. Iskustva drugih autora pokazala su da intraoperativni pregled ima visoku vrijednost (128–131). Mikroskopska upala i moguće ozljede sluznice pri otvaranju žučnjaka su najvjerojatniji uzrok diskrepance između broja intraoperativno i patohistološki utvrđenih polipa. Makroskopskim pregledom ne može se sa sigurnošću utvrditi o kojem je tipu polipa riječ, stoga je većina intraoperativno zabilježenih polipa vjerojatno bila kolesterolska. S druge strane, kirurg može pretpostaviti kolesterolozu ako je cijeli žučnjak prožet, ali obzirom na relativnu učestalost kolesteroloze i gotovo nikakav maligni potencijal, vjerojatno je i da neki kolesterolski polipi nisu zabilježeni u operacijskim listama. Akutna i kronična upala uzrokovat će edem, eritem, zadebljanje i posljedičnu deformaciju sluznice, koja otežava razlikovanje polipa od inflamiranog tkiva. Mogućnost je da u nekim od slučajeva sluznica nije bila adekvatno isprana pa je zaostala koagulirana krv, nastala tijekom upale ili same operacije, ili manji kamenac impaktiran na stijenk, tako imitirajući polip. Moguće je i odvajanje nekih pedunkuliranih polipa od sluznice tijekom ispiranja ili rukovanja. Više autora zalaže se za strukturiranje intraoperativnih pregleda žučnjaka, što se pokazalo sigurnim i uspješnim (130). Osjetljivost makroskopskog pregleda u ovom istraživanju iznosi 100%, dok je specifičnost 98%.

Patohistološkim pregledom žučni se mjehur razrezuje na tanke prereze, boja i zatim pregledava pod mikroskopom. Stoga je on najtočnija metoda i na ovaj način može se utvrditi razlika između adenomioze, kolesterolskog, inflamatornog i pravog polipa. Najveći nedostatak je činjenica da se u patohistološkim nalazima nije jasno diferenciralo o kojem je tipu polipa riječ. Također, ni u jednom slučaju nije navedena veličina polipa. U slučaju kolesteroloze, koja prožima cijeli žučni mjehur, moguće je da polipi nisu opisivani. Niti jedan od 3445 pregledanih patohistoloških nalaza kao

konačnu dijagnozu nije naveo kolesterolozu. Obzirom da je to malo vjerojatno na uzorku ove veličine, vjerojatno je da su neki od žučnjaka s kolesterolskim polipima zabilježenim na intraoperativnom pregledu imali i neki stadij upale, stoga je kao konačna dijagnoza postavljen „kolecistitis“. Još jedan neočekivani problem pri izradi ovog rada koji bi mogao objasniti ovu pojavu – u Međunarodnoj klasifikaciji bolesti, verzija 10, ne postoji šifra za polip žučnog mjehura. Ovaj podatak mogao bi objasniti zadržku kirurga i patologa pri postavljanju dijagnoze polipa – nemoguće ga je „uvesti“ u sustav naplate usluga. Obzirom da kolesterolski polipi čine 60% polipa, njihovo izostavljanje u patohistološkom nalazu objasnilo bi diskrepancu u broju intraoperativnih i patohistoloških polipa.

Mala podudarnost istraženih dijagnostičkih metoda ilustrira nekoliko problema u liječenju ove bolesti, ali i sustava. Terapijski problem nastaje u činjenici da je većina polipa manja od jedan cm pa je prema smjernicama potrebno bolesniku objasniti da je riječ o benignom stanju za koje je indicirano praćenje. Međutim, mnogi autori zagovaraju sniženje praga za kolecistektomiju zbog slučajeva karcinoma nastalih iz manjih polipa (132,133). Redovito ultrazvučno praćenje bolesniku može predstavljati vremenski i financijski teret (izostanak s radnog mjesta, pitanje bolovanja, mjesto stanovanja) pa je i suradljivost (*compliance*) takvog bolesnika upitna. Također, unatoč činjenici da je najvjerojatnije riječ o benignoj tvorbi niskog rizika, bolesnik može imati strah od maligne alteracije i hipervigilanciju, stoga postoji mogućnost više prijave bilijarnih simptoma uzrokovane željom za operativnim zahvatom. Također, redovitim praćenjem nepostojećih polipa nepotrebno se opterećuje zdravstveni sustav, a kolecistektomija koja se pokaže nepotrebnom svakako ima i medicinsku štetu po načelu *primum non nocere*.

7. ZAKLJUČCI

Podudarnost preoperativne ultrazvučne, intraoperativne i patohistološke dijagnoze polipa žučnjaka u ovom je istraživanju niska. Učestalost polipa žučnog mjehura je niska. Ograničenja u dijagnostici ove benigne patologije i diferencijaciji između drugih stanja najveći su faktor pogreške. Obzirom na nisku učestalost, potrebna su dodatna istraživanja na velikom uzorku kako bi se mogle usporediti demografske osobine bolesnika i pouzdano utvrditi osjetljivost i specifičnost dijagnostičkih metoda u patologiji žučnog mjehura.

8. ZAHVALE

Veliko hvala mentoru i svom osoblju Klinike za kirurgiju KBC Zagreb na pomoći i podršci tijekom prikupljanja podataka potrebnih za ovaj diplomski rad. Hvala mojim prijateljima. Hvala Nikolini.

9. LITERATURA

1. Blumgart LH, Schwartz LH, DeMatteo RP. Chapter 2 - Surgical and radiologic anatomy of the liver, biliary tract, and pancreas [Internet]. Sixth Edit. Vols. 1–2, Blumgart's Surgery of the Liver, Biliary Tract and Pancreas: Sixth Edition. Elsevier Inc.; 2017. 32-59.e1 p. Available from: <https://doi.org/10.1016/B978-0-323-34062-5.00002-9>
2. Keplinger KM, Bloomston M. Anatomy and embryology of the biliary tract. Surg Clin North Am [Internet]. 2014;94(2):203–17. Available from: <http://dx.doi.org/10.1016/j.suc.2014.01.001>
3. Kokilavani J, Indiran V. Phrygian cap. Abdom Radiol. 2018;43(5):1264–5.
4. Salazar MC, Brownson KE, Nadzam GS, Duffy A, Roberts KE. Gallbladder agenesis: A case report. Yale J Biol Med. 2018;91(3):237–41.
5. Pera SJ, Huh N, Orcutt ST. Duplicate gallbladder: A case report of a patient with cholecystitis after cholecystectomy. Int J Surg Case Rep [Internet]. 2019;65:156–60. Available from: <https://doi.org/10.1016/j.ijscr.2019.10.075>
6. Cuschieri SA. Disorders of the biliary tract [Internet]. Tenth Edit. Essential Surgical Practice: Higher Surgical Training in General Surgery, Fifth Edition. Elsevier Inc.; 2015. 671–756 p. Available from: <http://dx.doi.org/10.1016/B978-1-4557-4692-7.00062-4>
7. Zemour J, Marty M, Lapuyade B, Collet D, Chiche L. Gallbladder tumor and pseudotumor: Diagnosis and management. J Visc Surg [Internet]. 2014;151(4):289–300. Available from: <http://dx.doi.org/10.1016/j.jviscsurg.2014.05.003>
8. Andrén-Sandberg Å. Diagnosis and management of gallbladder polyps. N Am J Med Sci. 2012;4(5):203–11.
9. Torabi Sagvand B, Edwards K, Shen B. Frequency, Risk Factors, and Outcome of Gallbladder Polyps in Patients With Primary Sclerosing Cholangitis: A Case-Control Study. Hepatol Commun. 2018;2(12):1440–5.

10. Yamin Z, Xuesong B, Zhen Z, Yue H, Liwei L, Fei L. Correlation of dyslipidemias and gallbladder polyps—A large retrospective study among Chinese population. *Asian J Surg* [Internet]. 2020;43(1):181–5. Available from: <https://doi.org/10.1016/j.asjsur.2019.01.013>
11. Kim HS, Cho SK, Kim CS, Park JS. Big data and analysis of risk factors for gallbladder disease in the young generation of Korea. *PLoS One*. 2019;14(2):1–13.
12. Yamin Z, Xuesong B, Guibin Y, Liwei L, Fei L. Risk factors of gallbladder polyps formation in East Asian population: A meta-analysis and systematic review. *Asian J Surg* [Internet]. 2020;43(1):52–9. Available from: <https://doi.org/10.1016/j.asjsur.2019.03.015>
13. Xu Q, Tao LY, Wu Q, Gao F, Zhang FL, Yuan L, et al. Prevalences of and risk factors for biliary stones and gallbladder polyps in a large Chinese population. *Hpb*. 2012;14(6):373–81.
14. Lee JK, Hahn SJ, Kang HW, Jung JG, Choi HS, Lee JH, et al. Visceral obesity is associated with gallbladder polyps. *Gut Liver*. 2016;10(1):133–9.
15. Gallahan WC, Conway JD. Diagnosis and management of gallbladder polyps. *Gastroenterol Clin North Am* [Internet]. 2010;39(2):359–67. Available from: <http://dx.doi.org/10.1016/j.gtc.2010.02.001>
16. McCain RS, Diamond A, Jones C, Coleman HG. Current practices and future prospects for the management of gallbladder polyps: A topical review. *World J Gastroenterol*. 2018;24(26):2844–53.
17. Yam BL, Siegelman ES. MR imaging of the biliary system. *Radiol Clin North Am* [Internet]. 2014;52(4):725–55. Available from: <http://dx.doi.org/10.1016/j.rcl.2014.02.011>
18. Sadamoto Y, Oda S, Tanaka M, Harada N, Kubo H, Eguchi T, et al. A useful approach to the differential diagnosis of small polypoid lesions of the gallbladder, utilizing an endoscopic ultrasound scoring system. *Endoscopy*. 2002;34(12):959–65.

19. Itoi T, Watanabe H, Wakai T, Umezawa H. Small polypoid lesions of the gallbladder. *Ryoikibetsu Shokogun Shirizu*. 1996;133(9):287–9.
20. Miller G, Schwartz LH, D'Angelica M. The Use of Imaging in the Diagnosis and Staging of Hepatobiliary Malignancies. *Surg Oncol Clin N Am*. 2007;16(2):343–68.
21. Kitazume Y, Taura S, Nakaminato S, Noguchi O, Masaki Y, Kasahara I, et al. Diffusion-Weighted Magnetic Resonance Imaging to Differentiate Malignant from Benign Gallbladder Disorders. *Eur J Radiol* [Internet]. 2016; Available from: <http://dx.doi.org/10.1016/j.ejrad.2016.02.003>
22. Chatterjee A, Vendrami CL, Nikolaidis P, Mittal PK, Bandy AJ, Menias CO, et al. Uncommon intraluminal tumors of the gallbladder and biliary tract: Spectrum of imaging appearances. *Radiographics*. 2019;39(2):388–412.
23. Taskin OC, Bellolio E, Dursun N, Seven IE, Roa JC, Araya JC, et al. Non-neoplastic Polyps of the Gallbladder: A Clinicopathologic Analysis of 447 Cases. *Am J Surg Pathol*. 2020;44(4):467–76.
24. Yang J II, Lee JK, Ahn DG, Park JK, Lee KH, Lee KT, et al. Predictive Model for Neoplastic Potential of Gallbladder Polyp. *J Clin Gastroenterol*. 2018;52(3):273–6.
25. Pilgrim CHC, Groeschl RT, Christians KK, Gamblin TC. Modern perspectives on factors predisposing to the development of gallbladder cancer. *Hpb*. 2013;15(11):839–44.
26. Şahiner İT, Dolapçı M. When should gallbladder polyps be treated surgically? *Adv Clin Exp Med*. 2018;27(12):1697–700.
27. Patel K, Dajani K, Vickramarajah S, Huguet E. Five year experience of gallbladder polyp surveillance and cost effective analysis against new European consensus guidelines. *Hpb* [Internet]. 2019;21(5):636–42. Available from: <https://doi.org/10.1016/j.hpb.2018.10.008>
28. Ljubičić N, Zovak M, Doko M, Vrkljan M, Videc L. Management of gallbladder polyps: An optimal strategy proposed. *Acta Clin Croat*. 2001;40(1):57–60.

29. Guo J, Wu G, Zhou Z. Polypoid lesions of the gallbladder: Report of 160 cases with special reference to diagnosis and treatment in China. *Int J Clin Exp Pathol.* 2015;8(9):11569–78.
30. Xu A, Zhang Y, Hu H, Zhao G, Cai J, Huang A. Gallbladder Polypoid-Lesions: What Are They and How Should They be Treated? A Single-Center Experience Based on 1446 Cholecystectomy Patients. *J Gastrointest Surg.* 2017;21(11):1804–12.
31. Bhatt NR, Gillis A, Smoothey CO, Awan FN, Ridgway PF. Evidence based management of polyps of the gall bladder: A systematic review of the risk factors of malignancy. *Surgeon [Internet].* 2016;14(5):278–86. Available from: <http://dx.doi.org/10.1016/j.surge.2015.12.001>
32. Lee H, Kim K, Park I, Cho H, Gwak G, Yang K, et al. Preoperative predictive factors for gallbladder cholesterol polyp diagnosed after laparoscopic cholecystectomy for polypoid lesions of gallbladder. *Ann Hepato-Biliary-Pancreatic Surg.* 2016;20(4):180.
33. Dilek ON, Karasu S, Dilek FH. Diagnosis and Treatment of Gallbladder Polyps: Current Perspectives. *Euroasian J Hepato-Gastroenterology.* 2019;9(1):40–8.
34. Lee SR, Kim HO, Shin JH. Reasonable cholecystectomy of gallbladder polyp – 10 years of experience. *Asian J Surg [Internet].* 2019;42(1):332–7. Available from: <https://doi.org/10.1016/j.asjsur.2018.03.005>
35. Tang MH. Gallbladder Polyps Rarely Grow Beyond 10mm - Close Surveillance is Unnecessary for Polyps Smaller than 10mm. *Biomed J Sci Tech Res.* 2018;9(5):7396–400.
36. Cairns V, Neal CP, Dennison AR, Garcea G. Risk and cost-effectiveness of surveillance followed by cholecystectomy for gallbladder polyps. *Arch Surg.* 2012;147(12):1078–83.
37. Chou SC, Chen SC, Shyr YM, Wang SE. Polypoid lesions of the gallbladder: analysis of 1204 patients with long-term follow-up. *Surg Endosc.* 2017;31(7):2776–82.

38. Elmasry M, Lindop D, Dunne DFJ, Malik H, Poston GJ, Fenwick SW. The risk of malignancy in ultrasound detected gallbladder polyps: A systematic review. *Int J Surg* [Internet]. 2016;33:28–35. Available from: <http://dx.doi.org/10.1016/j.ijssu.2016.07.061>
39. Wu T, Sun Z, Jiang Y, Yu J, Chang C, Dong X, et al. Strategy for discriminating cholesterol and premalignancy in polypoid lesions of the gallbladder: a single-centre, retrospective cohort study. *ANZ J Surg*. 2019;89(4):388–92.
40. Wiles R, Thoeni RF, Barbu ST, Vashist YK, Rafaelsen SR, Dewhurst C, et al. Management and follow-up of gallbladder polyps: Joint guidelines between the European Society of Gastrointestinal and Abdominal Radiology (ESGAR), European Association for Endoscopic Surgery and other Interventional Techniques (EAES), International Societ. *Eur Radiol*. 2017;27(9):3856–66.
41. Pang L, Zhang Y, Wang Y, Kong J. Pathogenesis of gallbladder adenomyomatosis and its relationship with early-stage gallbladder carcinoma: an overview. *Brazilian J Med Biol Res = Rev Bras Pesqui medicas e Biol*. 2018;51(6):e7411.
42. Sun Y, Yang Z, Lan X, Tan H. Neoplastic polyps in gallbladder: a retrospective study to determine risk factors and treatment strategy for gallbladder polyps. *HepatoBiliary Surg Nutr*. 2019;8(3):219–27.
43. Khalili K, Wilson SR. Chapter 06 - The Biliary Tree and Gallbladder [Internet]. Fifth Edit. *Diagnostic Ultrasound, 2-Volume Set*. Elsevier Inc.; 2018. 165–209 p. Available from: <http://dx.doi.org/10.1016/B978-0-323-40171-5.00006-7>
44. Oh SH, Han HY, Kim HJ. Comet tail artifact on ultrasonography: Is it a reliable finding of benign gallbladder diseases? *Ultrasonography*. 2019;38(3):221–30.
45. Fitzmaurice C, Abate D, Abbasi N, Abbastabar H, Abd-Allah F, Abdel-Rahman O, et al. Global, regional, and national cancer incidence, mortality, years of life lost, years lived with disability, and disability-Adjusted life-years for 29 cancer groups, 1990 to 2017: A systematic analysis for the global burden of disease study. *JAMA Oncol*. 2019;5(12):1749–68.
46. Rudolph R, Cohen JJ. Cancer of the gallbladder in an 11-yr-old navajo girl. *J*

- Pediatr Surg. 1972;7(1):66–7.
47. Hundal R, Shaffer EA. Gallbladder cancer: Epidemiology and outcome. *Clin Epidemiol.* 2014;6(1):99–109.
 48. Aloia TA, Járufe N, Javle M, Maithel SK, Roa JC, Adsay V, et al. Gallbladder Cancer: Expert consensus statement. *Hpb.* 2015;17(8):681–90.
 49. Goldin RD, Roa JC. Gallbladder cancer: A morphological and molecular update. *Histopathology.* 2009;55(2):218–29.
 50. Olivares LV. Cancer of the gallbladder - Chilean statistics. *Ecancermedicalsecience.* 2016;10:1–8.
 51. Mlinarić-Vrbica S, Vrbica Ž. Correlation between cholelithiasis and gallbladder carcinoma in surgical and autopsy specimens. *Coll Antropol.* 2009;33(2):533–7.
 52. Torre LA, Siegel RL, Islami F, Bray F, Jemal A. Worldwide Burden of and Trends in Mortality From Gallbladder and Other Biliary Tract Cancers. *Clin Gastroenterol Hepatol.* 2018;16(3):427–37.
 53. Hrvatski zavod za javno zdravstvo. Registar za rak Republike Hrvatske. Incidencija raka u Hrvatskoj 2017. 2020.
 54. Šekerija M, Bubanović L, Novak P, Čukelj P, Lončar J, Štruc K, et al. Registar za rak Republike Hrvatske. 2019;(41). Available from: <https://www.hzjz.hr/sluzba-epidemiologija-prevencija-nezaraznih-bolesti/odjel-za-maligne-bolesti/>
 55. Stinton LM, Shaffer EA. Epidemiology of gallbladder disease: Cholelithiasis and cancer. *Gut Liver.* 2012;6(2):172–87.
 56. Wernberg JA, Lucarelli DD. Gallbladder cancer. *Surg Clin North Am* [Internet]. 2014;94(2):343–60. Available from: <http://dx.doi.org/10.1016/j.suc.2014.01.009>
 57. Goetze TO. Gallbladder carcinoma: Prognostic factors and therapeutic options. *World J Gastroenterol.* 2015;21(43):12211–7.
 58. Kocaöz S, Turan G. Preneoplastic and neoplastic gallbladder lesions detected

- after cholecystectomy. *Prz Gastroenterol.* 2019;14(3):193–7.
59. Kanthan R, Senger JL, Ahmed S, Kanthan SC. Gallbladder cancer in the 21st century. *J Oncol.* 2015;2015.
 60. Fujii M, Saito H, Shiode J. Rare case of a gallbladder neuroendocrine carcinoma. *Clin J Gastroenterol [Internet].* 2019;12(1):38–45. Available from: <http://dx.doi.org/10.1007/s12328-018-0883-z>
 61. Yang G, Qin H, Raza A, Saukel GW, Solomon N, Michelotti M, et al. Pyloric gland adenoma of gallbladder-reports of two cases and a brief review of literature. *J Gastrointest Oncol.* 2016;7(Suppl 1):S81–7.
 62. Magalhães JS, Matos L, Santos T, Nora M. Elective cholecystectomy as a rare presentation of metastatic breast cancer. *J Surg Case Reports.* 2018;2018(11):1–3.
 63. Sharma A, Sharma KL, Gupta A, Yadav A, Kumar A. Gallbladder cancer epidemiology, pathogenesis and molecular genetics: Recent update. *World J Gastroenterol.* 2017;23(22):3978–98.
 64. Rawla P, Sunkara T, Thandra KC, Barsouk A. Epidemiology of gallbladder cancer. *Clin Exp Hepatol.* 2019;5(2):93–102.
 65. Shukla SK, Singh G, Shahi KS, Bhuvan, Pant P. Staging, Treatment, and Future Approaches of Gallbladder Carcinoma. *J Gastrointest Cancer.* 2018;49(1):9–15.
 66. Hickman L, Contreras C. Gallbladder Cancer: Diagnosis, Surgical Management, and Adjuvant Therapies. *Surg Clin North Am [Internet].* 2019;99(2):337–55. Available from: <https://doi.org/10.1016/j.suc.2018.12.008>
 67. Schmoll H-J. *AJCC Cancer Staging Manual*, 8th edition. *Ann Oncol.* 2018;14(2):345.
 68. Chun YS, Pawlik TM, Vauthey JN. 8th Edition of the *AJCC Cancer Staging Manual: Pancreas and Hepatobiliary Cancers.* *Ann Surg Oncol.* 2018;25(4):845–7.

69. Howlader N, Noone AM, Krapcho M, Miller D, Brest A, Yu M, et al. SEER Cancer Statistics Review, 1975-2016. National Cancer Institute. 2019.
70. Chen C, Geng Z, Shen H, Song H, Zhao Y, Zhang G, et al. Long-term outcomes and prognostic factors in advanced gallbladder cancer: Focus on the advanced T stage. *PLoS One*. 2016;11(11):1–14.
71. Valle JW, Borbath I, Khan SA, Huguet F, Gruenberger T, Arnold D, et al. Biliary cancer: ESMO clinical practice guidelines for diagnosis, treatment and follow-up. *Ann Oncol* [Internet]. 2016;27(August 2008):v28–37. Available from: <http://dx.doi.org/10.1093/annonc/mdw324>
72. Gumbs AA, Milone L, Geha R, Delacroix J, Chabot JA. Laparoscopic radical cholecystectomy. *J Laparoendosc Adv Surg Tech*. 2009;19(4):519–20.
73. Kim HS, Park JW, Kim H, Han Y, Kwon W, Kim SW, et al. Optimal surgical treatment in patients with T1b gallbladder cancer: An international multicenter study. *J Hepatobiliary Pancreat Sci*. 2018;25(12):533–43.
74. Ethun CG, Postlewait LM, Le N, Pawlik TM, Poultsides G, Tran T, et al. Routine port-site excision in incidentally discovered gallbladder cancer is not associated with improved survival: A multi-institution analysis from the US Extrahepatic Biliary Malignancy Consortium. *J Surg Oncol*. 2017;115(7):805–11.
75. de Aretxabala X, Oppliger F, Solano N, Rencoret G, Vivanco M, Carvajal D, et al. Laparoscopic management of incidental gallbladder cancer. *Surg Endosc* [Internet]. 2018;32(10):4251–5. Available from: <http://dx.doi.org/10.1007/s00464-018-6173-5>
76. Tian YH, Ji X, Liu B, Yang GY, Meng XF, Xia HT, et al. Surgical treatment of incidental gallbladder cancer discovered during or following laparoscopic cholecystectomy. *World J Surg*. 2015;39(3):746–52.
77. Utsumi M, Aoki H, Kunitomo T, Mushiake Y, Yasuhara I, Arata T, et al. Evaluation of surgical treatment for incidental gallbladder carcinoma diagnosed during or after laparoscopic cholecystectomy: Single center results. *BMC Res Notes*. 2017;10(1):1–5.

78. Addeo P, Centonze L, Locicero A, Faitot F, Jedidi H, Felli E, et al. Incidental Gallbladder Carcinoma Discovered after Laparoscopic Cholecystectomy: Identifying Patients Who will Benefit from Reoperation. *J Gastrointest Surg*. 2018;22(4):606–14.
79. Pitt SC, Jin LX, Hall BL, Strasberg SM, Pitt HA. Incidental Gallbladder Cancer at Cholecystectomy. *Ann Surg* [Internet]. 2014 Jul;260(1):128–33. Available from: <http://journals.lww.com/00000658-201407000-00021>
80. Koshenkov VP, Koru-Sengul T, Franceschi D, Dipasco PJ, Rodgers SE. Predictors of incidental gallbladder cancer in patients undergoing cholecystectomy for benign gallbladder disease. *J Surg Oncol*. 2013;107(2):118–23.
81. Muszynska C, Lundgren L, Lindell G, Andersson R, Nilsson J, Sandström P, et al. Predictors of incidental gallbladder cancer in patients undergoing cholecystectomy for benign gallbladder disease: Results from a population-based gallstone surgery registry. *Surg (United States)*. 2017;162(2):256–63.
82. Goussous N, Maqsood H, Patel K, Ferdosi H, Muhammad N, Sill AM, et al. Clues to predict incidental gallbladder cancer. *Hepatobiliary Pancreat Dis Int* [Internet]. 2018;17(2):149–54. Available from: <https://doi.org/10.1016/j.hbpd.2018.02.001>
83. Singh BP, Khan WF, Rathore YS, Pol MM. Incidental Carcinoma Gallbladder: Incidence, Risk Factors, and Factors Affecting Survival—5-Year Experience from a Tertiary Care Institute. *J Gastrointest Cancer*. 2019;(5025).
84. Jarnagin W. *Blumgart's Surgery of the Liver, Biliary Tract, and Pancreas*. Blumgart's Surgery of the Liver, Biliary Tract, and Pancreas. 2012.
85. Sandblom G, Videhult P, Crona Guterstam Y, Svenner A, Sadr-Azodi O. Mortality after a cholecystectomy: A population-based study. *Hpb*. 2015;17(3):239–43.
86. Nielsen LBJ, Harboe KM, Bardram L. Cholecystectomy for the elderly: No hesitation for otherwise healthy patients. *Surg Endosc*. 2014;28(1):171–7.

87. Novello M, Gori D, Di Saverio S, Bianchin M, Maestri L, Mandarino FV, et al. How Safe is Performing Cholecystectomy in the Oldest Old? A 15-year Retrospective Study from a Single Institution. *World J Surg*. 2018;42(1):73–81.
88. Cabarro P, Portier G, Chalret Du Rieu M. Prophylactic cholecystectomy during abdominal surgery. *J Visc Surg* [Internet]. 2013;150(4):229–35. Available from: <http://dx.doi.org/10.1016/j.jviscsurg.2013.06.003>
89. Thompson JS, Mercer DF, Vargas LM, Grant WJ, Rochling FA, Langan AN. Prophylactic cholecystectomy in short bowel syndrome: Is it being utilized? *Am J Surg* [Internet]. 2018;216(1):73–7. Available from: <https://doi.org/10.1016/j.amjsurg.2018.04.002>
90. Tustumi F, Bernardo WM, Santo MA, Cecconello I. Cholecystectomy in Patients Submitted to Bariatric Procedure: A Systematic Review and Meta-analysis. *Obes Surg*. 2018;28(10):3312–20.
91. Tan Z, Xie P, Qian H, Yao X. Clinical analysis of prophylactic cholecystectomy during gastrectomy for gastric cancer patients: A retrospective study of 1753 patients. *BMC Surg*. 2019;19(1):1–7.
92. Muroi M, Loi V, Lionnet F, Girot R, Houry S. Prophylactic laparoscopic cholecystectomy in adult sickle cell disease patients with cholelithiasis: A prospective cohort study. *Int J Surg* [Internet]. 2015;22:62–6. Available from: <http://dx.doi.org/10.1016/j.ijisu.2015.07.708>
93. Kimura J, Kunisaki C, Takagawa R, Makino H, Ueda M, Ota M, et al. Is Routine Prophylactic Cholecystectomy Necessary During Gastrectomy for Gastric Cancer? *World J Surg*. 2017;41(4):1047–53.
94. Bernini M, Bencini L, Sacchetti R, Marchet A, Cristadoro L, Pacelli F, et al. The Cholegas Study: Safety of prophylactic cholecystectomy during gastrectomy for cancer: Preliminary results of a multicentric randomized clinical trial. *Gastric Cancer*. 2013;16(3):370–6.
95. Sinnamon AJ, Neuwirth MG, Vining CC, Sharoky CE, Yang YX, Kelz RR, et al. Prophylactic Cholecystectomy at Time of Surgery for Small Bowel Neuroendocrine Tumor Does Not Increase Postoperative Morbidity. *Ann Surg*

- Oncol. 2018;25(1):239–45.
96. Hrvatski zavod za javno zdravstvo. Hrvatski Zdravstveno-Statistički Ljetopis Za 2018 . Godinu Croatian Health Statistics Yearbook 2018. 2018;417.
 97. Reynolds W. The first laparoscopic cholecystectomy. *JLS*. 2001;5(1):89–94.
 98. Sugrue M, Coccolini F, Bucholc M, Johnston A, Manatakis D, Ioannidis O, et al. Intra-operative gallbladder scoring predicts conversion of laparoscopic to open cholecystectomy: A WSES prospective collaborative study. *World J Emerg Surg*. 2019;14(1):10–7.
 99. Rajkoviê Z, Kopjar M, Ęuri I. Minimalno invazivna kirurgija ∑ zlatni standard milenija. 2004;40–1.
 100. Dammaro C, Tranchart H, Gaillard M, Debelmas A, Ferretti S, Lainas P, et al. Routine mini-laparoscopic cholecystectomy: Outcome in 200 patients. *J Visc Surg* [Internet]. 2017;154(2):73–7. Available from: <http://dx.doi.org/10.1016/j.jviscsurg.2016.08.001>
 101. Tavassoli A, Noorshafiee S. Laparoscopic cholecystectomy with two mini cosmetic incisions. *Updates Surg* [Internet]. 2018;70(1):73–6. Available from: <https://doi.org/10.1007/s13304-017-0504-2>
 102. Evers L, Bouvy N, Branje D, Peeters A. Single-incision laparoscopic cholecystectomy versus conventional four-port laparoscopic cholecystectomy: a systematic review and meta-analysis. *Surg Endosc*. 2017;31(9):3437–48.
 103. Ito E, Takai A, Imai Y, Otani H, Onishi Y, Yamamoto Y, et al. Quality of life after single-incision laparoscopic cholecystectomy: A randomized, clinical trial. *Surg (United States)*. 2019;165(2):353–9.
 104. Schwaitzberg SD, Roberts K, Romanelli JR, Desilets DJ, Earle D, Horgan S, et al. The NOVEL trial: natural orifice versus laparoscopic cholecystectomy—a prospective, randomized evaluation. *Surg Endosc* [Internet]. 2018;32(5):2505–16. Available from: <http://dx.doi.org/10.1007/s00464-017-5955-5>
 105. Tan X, Wang G, Tang Y, Bai J, Tao K, Ye L. Minilaparoscopic versus single incision cholecystectomy for the treatment of cholecystolithiasis: A meta-

- analysis and systematic review. *BMC Surg.* 2017;17(1):1–9.
106. Colonna AL, Griffiths TM, Robison DC, Enniss TM, Young JB, McCrum ML, et al. Cholecystostomy: Are we using it correctly? *Am J Surg.* 2019;217(6):1010–5.
 107. Loozen CS, Van Santvoort HC, Van Duijvendijk P, Besselink MG, Gouma DJ, Nieuwenhuijzen GA, et al. Laparoscopic cholecystectomy versus percutaneous catheter drainage for acute cholecystitis in high risk patients (CHOCOLATE): Multicentre randomised clinical trial. *BMJ.* 2018;363.
 108. Corten BJGA, Leclercq WKG, Roumen RMH, van Zwam PH, Dejong CH, Slooter GD. Histological examination of the gallbladder following routine cholecystectomy? A selective analysis is justified. *Eur J Surg Oncol [Internet].* 2020;46(4):572–6. Available from: <https://doi.org/10.1016/j.ejso.2019.11.497>
 109. Olthof PB, Metman MJH, de Krijger RR, Scheepers JJ, Roos D, Dekker JWT. Routine Pathology and Postoperative Follow-Up are Not Cost-Effective in Cholecystectomy for Benign Gallbladder Disease. *World J Surg [Internet].* 2018;42(10):3165–70. Available from: <https://doi.org/10.1007/s00268-018-4619-5>
 110. Limaiem F, Sassi A, Talbi G, Bouraoui S, Mzabi S. Routine histopathological study of cholecystectomy specimens. Useful? A retrospective study of 1960 cases. *Acta Gastroenterol Belg.* 2017;80(3):365–70.
 111. Benkhadoura M, Elshaikhy A, Eldruki S, Elfaedy O. Routine histopathological examination of gallbladder specimens after cholecystectomy: Is it time to change the current practice? *Turkish J Surg.* 2018;15–8.
 112. Bazoua G, Hamza N, Lazim T. Do we need histology for a normal-looking gallbladder? *J Hepatobiliary Pancreat Surg.* 2007;14(6):564–8.
 113. Emmett CD, Barrett P, Gilliam AD, Mitchell AI. Routine versus selective histological examination after cholecystectomy to exclude incidental gallbladder carcinoma. *Ann R Coll Surg Engl.* 2015;97(7):526–9.
 114. Darmas B, Mahmud S, Abbas A, Baker AL. Is there any justification for the

- routine histological examination of straightforward cholecystectomy specimens? *Ann R Coll Surg Engl.* 2007;89(3):238–41.
115. Wrenn SM, Callas PW, Abu-Jaish W. Histopathological examination of specimen following cholecystectomy: Are we accepting resect and discard? *Surg Endosc.* 2017;31(2):586–93.
 116. Mittal R, Jesudason MR, Nayak S. Selective histopathology in cholecystectomy for gallstone disease. *Indian J Gastroenterol.* 2010;29(1):26–30.
 117. Lundgren L, Muszynska C, Ros A, Persson G, Gimm O, Valter L, et al. Are Incidental Gallbladder Cancers Missed with a Selective Approach of Gallbladder Histology at Cholecystectomy? *World J Surg.* 2018;42(4):1092–9.
 118. Yarmenitis SD. Ultrasound of the gallbladder and the biliary tree. *Eur Radiol.* 2002;12(2):270–82.
 119. Ahmed M, Diggory R. The correlation between ultrasonography and histopathology in the management of gall bladder polyps. *Acta Chir Belg.* 2013;113(3):208–12.
 120. Oria HE. Pitfalls in the diagnosis of gallbladder disease in clinically severe obesity. *Obes Surg.* 1998;8(4):444–51.
 121. Okaniwa S. Role of conventional ultrasonography in the diagnosis of gallbladder polypoid lesions. *J Med Ultrason [Internet].* 2019;(0123456789). Available from: <https://doi.org/10.1007/s10396-019-00989-5>
 122. Lodhi A, Waite K, Alam I. The accuracy of ultrasonography for diagnosis of gallbladder polyps. *Radiography [Internet].* 2019;(xxxx). Available from: <https://doi.org/10.1016/j.radi.2019.10.010>
 123. Maciejewski P, Strzelczyk J. Is gall-bladder polyp equivalent to cancer? An analysis of material from 1196 cholecystectomies - A comparison of the ultrasound and histopathological results. *Pol Prz Chir Polish J Surg.* 2014;86(5):218–22.
 124. Wennmacker SZ, Lamberts MP, Di Martino M, Drenth JP, Gurusamy KS, van Laarhoven CJ. Transabdominal ultrasound and endoscopic ultrasound for

- diagnosis of gallbladder polyps. *Cochrane Database Syst Rev*. 2018;2018(8).
125. Martin E, Gill R, Debru E. Diagnostic accuracy of transabdominal ultrasonography for gallbladder polyps: Systematic review. *Can J Surg*. 2018;61(3):200–7.
 126. Wu CH, Luo Y, Fei X, Chou YH, Chiou HJ, Wang HK, et al. Algorithmic approaches to the diagnosis of gallbladder intraluminal lesions on ultrasonography. *J Chinese Med Assoc [Internet]*. 2018;81(4):297–304. Available from: <https://doi.org/10.1016/j.jcma.2018.01.002>
 127. Liu XS, Chen T, Gu LH, Guo YF, Li CY, Li FH, et al. Ultrasound-based scoring system for differential diagnosis of polypoid lesions of the gallbladder. *J Gastroenterol Hepatol*. 2018;33(6):1295–9.
 128. Van Vliet JLP, Van Gulik TM, Verbeek PCM. Is it necessary to send gallbladder specimens for routine histopathological examination after cholecystectomy? The use of macroscopic examination. *Dig Surg*. 2014;30(4–6):472–5.
 129. Corten BJGA, Alexander S, van Zwam PH, Leclercq WKG, Roumen RMH, Slooter GD. Outcome of Surgical Inspection of the Gallbladder in Relation to Final Pathology. *J Gastrointest Surg*. 2019;23(6):1130–4.
 130. Romero-González RJ, Garza-Flores A, Martínez-Pérez Maldonado L, Díaz-Elizondo JA, Muñiz-Eguía JJ, Barbosa-Quintana A. Gallbladder selection for histopathological analysis based on a simple method: A prospective comparative study. *Ann R Coll Surg Engl*. 2012;94(3):159–64.
 131. Jamal K, Ratansingham K, Siddique M, Nehra D. Routine histological analysis of a macroscopically normal gallbladder - A review of the literature. *Int J Surg [Internet]*. 2014;12(9):958–62. Available from: <http://dx.doi.org/10.1016/j.ijssu.2014.07.010>
 132. Lu D, Radin R, Yung E, Tchelepi H. Malignant Transformation of a 5-mm Gallbladder Polyp over 2 Years: A Case Report and Review of Current Literature. *Ultrasound Q*. 2015;31(1):66–8.
 133. Wennmacker SZ, van Dijk AH, Raessens JHJ, van Laarhoven CJHM, Drenth

JPH, de Reuver PR, et al. Polyp size of 1 cm is insufficient to discriminate neoplastic and non-neoplastic gallbladder polyps. *Surg Endosc* [Internet]. 2019;33(5):1564–71. Available from: <http://dx.doi.org/10.1007/s00464-018-6444-1>