

Primjena stabilnoga želučanoga pentadekapeptida BPC 157 u štakora s podvezom gornje mezenterične arterije ili s podvezom gornje mezenterične vene ili s istovremenim podvezom gornje mezenterične ...

Knežević, Mario

Doctoral thesis / Disertacija

2021

Degree Grantor / Ustanova koja je dodijelila akademski / stručni stupanj: **University of Zagreb, School of Medicine / Sveučilište u Zagrebu, Medicinski fakultet**

Permanent link / Trajna poveznica: <https://urn.nsk.hr/urn:nbn:hr:105:302283>

Rights / Prava: [In copyright](#)/[Zaštićeno autorskim pravom.](#)

Download date / Datum preuzimanja: **2024-07-24**



Repository / Repozitorij:

[Dr Med - University of Zagreb School of Medicine Digital Repository](#)



SVEUČILIŠTE U ZAGREBU
MEDICINSKI FAKULTET

Mario Knežević

**Primjena stabilnoga želučanoga
pentadekapeptida BPC 157 u štakora s
podvezom gornje mezenterične arterije ili s
podvezom gornje mezenterične vene ili s
istovremenim podvezom gornje mezenterične
arterije i gornje mezenterične vene**

DISERTACIJA



Zagreb, 2021.

**SVEUČILIŠTE U ZAGREBU
MEDICINSKI FAKULTET**

Mario Knežević

**Primjena stabilnoga želučanoga
pentadekapeptida BPC 157 u štakora s
podvezom gornje mezenterične arterije ili s
podvezom gornje mezenterične vene ili s
istovremenim podvezom gornje mezenterične
arterije i gornje mezenterične vene**

DISERTACIJA

Zagreb, 2021.

Disertacija je izrađena u Zavodu za farmakologiju i Zavodu za patologiju Medicinskog fakulteta Sveučilišta u Zagrebu

Mentor: Dr. sc. Leonardo Patrlj, znanstveni savjetnik

Komentor: Izv. prof. dr. sc. Ante Tvrdeić

Ovu disertaciju posvećujem svojoj obitelji, supruzi Tamari i sinu Leonu. Zbog vas sav ovaj trud dobija smisao. Hvala vam na iznimnoj ljubavi, razumjevanju i podršci.

Zahvaljujem se dr. sc. Leonardu Patrlju, izv. prof. dr. sc. Anti Tvrdeiću i prof. dr. sc. Predragu Sikiriću na podršci, nesebičnom trudu, strpljivosti i svesrdnoj pomoći, bez njih ovaj znanstveni rad ne bi ugledao svjetlo dana.

Posebna zahvala doc.dr. sc. Aniti Škrtić zbog patohistološke obrade preparata.

Zahvalnost dugujem i osoblju Zavoda za farmakologiju Medicinskog fakulteta Sveučilišta u Zagrebu zbog pomoći u radu s laboratorijskim životinjama.

Svim mojim kolegama s Klinike za kirurgiju KB Dubrava, veliko hvala na razumjevanju i podršci kod provođenja ovog istraživanja.

Mojim roditeljima Anki i Marinku, sestri Ivani i stricu Petru veliko hvala na bezuvjetnoj podršci, vjeri i ljubavi koju su mi pružili u svim mojim životnim stremljenjima i nadanjima.

Popis oznaka i kratica

BPC 157- Body protective compound 157, pentadekapeptid

AMS- gornja mezenerična arterija

VMS- gornja mezenterična vena

L- NAME- nitro-L-arginine methylester

i.p.- intraperitonealno

µg- mikrogram

ng – nanogram

HPLC- high pressure/performance liquid chromatography (tekućinska kromatografija visoke djelotvornosti)

EGRF/gene- early growth response factor/gene (rani čimbenik rasta, gen ranog rasta)

LD- letalna doza

PDGF- platet derived growth factor (čimbenik rasta podrijetlom iz trombocita)

NGF- neuralni čimbenik rasta

AMP- adenzinmonofosfat

ADP- adenzindifosfat

ATP- adenzintrifosfat

AST- aspartate-aminotransferaza

ALT- alanin-aminotransferaza

CRF- kortikotropin otpuštajući factor

NSAIL- nesteroidni protuupalni lijekovi

COX 1/2- ciklooksigenaza 1/2

NO- dušični oksid

MDA- malondialdehid

LDH- laktatdehidrogenaza

MSCT- višeslojna kompjuterizirana tomografija

MRI- magnetic resonance imaging/magnetska rezonancija

°C- stupnjeva po Celzijusevoj skali, mjera za temperature

dB- decibel, jedinica kojom se izražava logaritam omjera istovrsnih veličina, najčešće u akustici i telekomunikacijama

tt- tjelesna težina

kg- kilogram

sc- subkutano
NN- Narodne novine
NOS- sintetaza dušik- monoksida
SV- srednja vrijednost
SD- standardna devijacija
SSS- gornji sagitalni sinus
LV- lijeva klijetka
HE- hematoksilin/eozin
EKG- elektrokardiogram
AA- abdominalni dio aorte
HA- jetrena arterija
APDAS- gornja prednja pankreatikoduodenalna arterija
APDSI- donja prednja pankreatikoduodenalna arterija
RBBB- blok desne grane
VEGFR- vaskularni endotelni čimbenik rasta
mRNA- glasnička ribonukleinska kiselina
IL-6- inteleukin broj 6
IFN γ - gama interferon
TNF- α - tumorski nekrotizirajući faktor alfa
HSP- heat shock protein
HO- hemoksigenaza
NQO-nikotinamid adenin dinukleotid fosfat kvinon dehidrogenaza
GST- glutation s transferaza
EGR- epidermalni faktor rasta
Akt- protein kinaza
MAPK- mitogen aktivirana protein kinaza
SV- srednja vrijednost
SD- standardna devijacija

Sadržaj:

| | |
|--|----|
| 1.0. Uvod | 1 |
| 1.1. Pentadekapeptid BPC 157 | 1 |
| 1.1.1. Porijeklo i sastav, izolacija, sinteza | 1 |
| 1.1.2. Farmakokinetika | 2 |
| 1.1.3 Farmakodinamika | 2 |
| 1.1.4. Štetni učinci i klinička ispitivanja | 3 |
| 1.1.5. Učinak na probavni sustav..... | 3 |
| 1.1.6. BPC 157 u modelima lezija jednjaka | 4 |
| 1.1.7. BPC 157 u modelima lezija želuca | 4 |
| 1.1.8. BPC 157 u modelima lezija duodenuma..... | 5 |
| 1.1.9. BPC 157 u modelima lezija crijeva | 6 |
| 1.1.10. BPC 157 u modelima lezija jetre..... | 6 |
| 1.1.11. BPC 157 u modelima lezija gušterače | 7 |
| 1.2. Odnos pentadekapeptida BPC 157, Selyeovog koncepta stresa i Robertova koncepta citoprotekcije..... | 7 |
| 1.2.1. Odnos Robertove citoprotekcije i pentadekapeptida BPC 157 | 10 |
| 1.2.2. Odnos BPC 157 i citoprotekcije endotela | 11 |
| 1.3. Odnos BPC 157 i NO sustava | 12 |
| 1.4. BPC 157 i citoprotekcija živčanog sustava | 13 |
| 1.5. BPC 157- molekularni mehanizmi djelovanja | 13 |
| 1.6. Mezenterijalna ishemija | 15 |
| 1.6.1. Uvod | 15 |
| 1.6.2. Patogeneza | 15 |
| 1.6.3. Prognostički čimbenici | 16 |
| 1.6.4. Klinička slika | 17 |
| 1.6.5. Dijagnostika | 17 |
| 1.6.6. Liječenje | 18 |
| 1.7. O istraživanju | 20 |
| 2.0. Hipoteza | 22 |
| 3.0. Ciljevi istraživanja | 23 |

| | |
|--|-----|
| 3.1. Opći cilj istraživanja | 23 |
| 3.2. Specifični ciljevi istraživanja..... | 23 |
| 4.0. Materijali i metode..... | 24 |
| 4.1. Životinje | 24 |
| 4.2. Lijekovi..... | 24 |
| 4.3. Eksperimentalni protokol | 25 |
| 4.3.1. Kirurški zahvat | 25 |
| 4.3.2. Primjena lijekova..... | 27 |
| 4.3.3. Procjena broja životinja i postupci..... | 29 |
| 4.3.4. Eksplantacija tkiva, patohistologija | 31 |
| 4.3.5. Statistička analiza | 33 |
| 5.0. Rezultati..... | 34 |
| 5.1. Podvez gornje mezenterične vene (VMS) | 34 |
| 5.1.1. Podvez gornje mezenterične vene, L- arginin i.p. µg/ng | 56 |
| 5.1.2. Podvez gornje mezenterične vene, L- Name i.p. µg/ng | 59 |
| 5.1.3. Podvez gornje mezenterične vene, L-arginin i L-NAME i.p., µg/ng.. | 62 |
| 5.1.4. Podvez gornje mezenterične vene, L-arginin i pentadekapeptid BPC 157 i.p., µg/ng..... | 65 |
| 5.1.5. Podvez gornje mezenterične vene, L-Name i pentadekapeptid BPC 157 i.p., µg/ng..... | 68 |
| 5.2 Podvez gornje mezenterične arterije (AMS) | 84 |
| 5.2.1 Podvez gornje mezenterične arterije, L- arginin i.p. µg/ng..... | 105 |
| 5.2.2. Podvez gornje mezenterične arterije, L- NAME i.p. µg/ng | 108 |
| 5.2.3. Podvez gornje mezenterične arterije, L-arginin i L-NAME i.p., µg/ng | 112 |
| 5.2.4. Podvez gornje mezenterične arterije, L-arginin i pentadekapeptid BPC 157 i.p., µg/ng | 115 |
| 5.2.5. Podvez gornje mezenterične arterije, L-Name i pentadekapeptid BPC 157 i.p., µg/ng..... | 118 |
| 5.3 Podvez gornje mezenterične arterije (AMS) i vene (VMS)..... | 134 |
| 5.3.1. Podvez gornje mezenterične arterije i vene, L- arginin i.p. µg/ng .. | 154 |
| 5.3.2. Podvez gornje mezenterične arterije i vene, L- NAME i.p. µg/ng... | 157 |

| | |
|--|-----|
| 5.3.3. Podvez gornje mezenterične arterije i vene, L-arginin i L-NAME i.p., µg/ng | 162 |
| 5.3.4. Podvez gornje mezenterične arterije i vene, L-arginin i pentadekapeptid BPC 157 i.p., µg/ng | 166 |
| 5.3.5. Podvez gornje mezenterične arterije i vene, L-NAME i pentadekapeptid BPC 157 i.p., µg/ng | 171 |
| 6.0. Rasprava | 187 |
| 6.1. Podvez gornje mezenterične vene (VMS) | 187 |
| 6.2. Podvez gornje mezenterične arterije (AMS) | 194 |
| 6.3. Podvez gornje mezenterične arterije (AMS) i gornje mezenterične vene (VMS) | 200 |
| 6.4. Međudjelovanje pentadekapeptida BPC 157 i NO sustava na modelu podveza gornje mezenterične arterije, gornje mezenterične vene ili obje krvne žile | 204 |
| 7.0. Zaključak | 211 |
| 8.0. Sažetak..... | 214 |
| 9.0. Abstract | 216 |
| 10.0. Popis literature..... | 217 |
| 11.0 Kratka biografija..... | 237 |

1.0. Uvod

1.1. Pentadekapeptid BPC 157

1.1.1. Porijeklo i sastav, izolacija, sinteza

Pentadekapeptid BPC 157 je sintetska inačica aktivnog fragmenta endogenog želučanog peptida, inicijalno izoliranog iz želučanog soka koji je u pretkliničkim istraživanjima pokazao antiulkusni učinak. Osim u želucu, prisutan je u crijevima te u mozgu (1–3).

Za razliku od drugih peptida, stabilan je u želučanom soku te za apsorpciju nije potreban nosač (4–6). Riječ je o peptidu koji je sastavljen od 15 aminokiselina (Gly–Glu–Pro–Pro–Pro–Gly–Lys–Pro–Ala–Asp–Asp–Ala–Gly–Leu–Val), ima molekularnu formulu C₆₂H₉₈N₁₆O₂₂, te relativnu molekularnu masu 1419 Da. Topiv je u vodi kod pH 7.0, jednako kao i u fiziološkoj otopini, peptid sa 99% (HPLC) čistoćom (1-des-Gly peptid kao nečistoća). U literaturi sinonimi BPC 157 su: body protection compound 15, BPC–15, BPC 15, BPC–157, PL, 36, PL–10 te Bepecin.

BPC 157 je sintetiziran u tvrtci Diagen (Ljubljana, Slovenija). Koristi se u nizu istraživanja u širokom rasponu doza (µg/kg, ng/kg ili pg/kg) te kroz različite načine primjene (lokalno u obliku kupki, intraperitonealno, intragastrično, per os, u formi kreme te u kapima za oči).

Sinteza pentadekapeptida BPC 157 se provodi stupnjevitom kondenzacijom pomoću aminokiselina zaštićenih fluoren–9–ilmetoksikarbonilom (Fmoc). Kondenzacija započinje prvom aminokiselinom (valin), vezanom uz polimerni nosač (benzildrilami- norezin). Vezivajući reagens je diisopropilkarodimid. U svakoj etapi kondenzacije se jedna protektivna Fmoc grupa zamijeni piperidinom, dok se jedna aminokiselina nadoveže i tako redom za svaku iduću aminokiselinu, sve do završetka sinteze. Razdvajanje se obavlja uz pomoću trifluorometansulfonske i trifluorooctene kiseline u omjeru 2:17:52 te se nakon toga sirova mješavina pročisti u HPLC stupcu (high performance liquid chromatography) 5 mm i.d., duljine 150 mm, silica gel RP–18, s gradijentom

elucije u sustavu otapanja: 0,1 trifluorooctena u vodi/acetonitrilu. Na taj se način dobije peptid 99 %-tne čistoće, dok pritom jedinu nečistoću čini 1-des-glipeptidaza (7–9).

1.1.2. Farmakokinetika

Farmakokinetička svojstva pentadekapeptida BPC 157 proučavana su u okviru pokusa u kojem je 13 grupa štakora (3 mužjaka i 3 ženke u svakoj grupi) peroralno primilo BPC 157 obilježen radioaktivnim tricijem (^3H — BPC157), u dozi 10 mg/kg. Nakon žrtvovanja životinja u određenim vremenskim intervalima prikupljana je njihova krv kako bi se odredila razina radioaktivnosti u krvi i plazmi. Pokazalo se kako se ^3H — BPC157 brzo apsorbirao iz probavnog trakta. Poluvrijeme eliminacije ($t_{1/2}$) mu je iznosilo otprilike 68 sati. U periodu od pola sata do 16 sati nakon administracije razina radioaktivnosti u plazmi je ostala nepromjenjena (10 $\mu\text{g/ml}$). BPC 157 se uglavnom izlučivao mokraćom (30 %) te nešto manjim dijelom stolicom (12 %). Preostala doza predstavlja eliminirani dio, vjerojatno kao $^3\text{H}_2\text{O}$ u izdahnutom zraku, i to nakon prethodne biotransformacije i izmjene izotopa tricijem obilježenog pentadekapeptida BPC 157 i tjelesne vode. Vežano za raspodjelu po tkivima, jedan sat nakon aplikacije, povišene su koncentracije ^3H — BPC157 pronađene u stijenkama tankog crijeva i želuca, dva do tri puta veće od onih izmjerenih u plazmi. Diskretno nakupljanje zabilježeno je u gušterači i plućima. Ostali promatrana tkiva imala su razinu radijacije ekvivalentnu onoj u plazmi (6).

1.1.3 Farmakodinamika

Istraživan je afinitet pentadekapeptida BPC 157 za određene G protein spregnute receptore (11): histaminske, serotoninske (5-HT₁, 5-HT₂), adenoziinske, dopaminske, muskarinske (M₁, M₂, M₃) te adrenergičke (alfa i beta). Vidljivo je kako BPC 157 ne ulazi u interakciju s navedenim receptorima. Što se tiče ostalih receptora za koje se veže većina lijekova (ionotropni receptori, tirozin kinaza receptori, enzimi, prijenosnici, naponski ionski kanali, transdukcijski proteini, DNA, RNA, ribosomi, mitohondriji) nema podataka da BPC 157 izravno djeluje na neki

od njih, s izuzetkom EGR1 gena (kodira EGR1 transkripcijski faktor u sisavaca) kojega stimulira u „in vitro” uvjetima. Navedeno definitivno nije neuobičajeno, jer danas u kliničkoj upotrebi ima dvadesetak lijekova kojima ne znamo molekularni mehanizam djelovanja, a najpoznatiji među njima su paracetamol i inhalacijski opći anestetici (12). Pentadekapeptid BPC 157 nije inducirao aktivnost mikrosomalnih enzima jetre miša, citokroma P-448 i P-450 (13).

1.1.4. Štetni učinci i klinička ispitivanja

Pregledom literature vezano za sigurnosni profilpentadekapeptida BPC 157 vidljivo je da se LD1 učinak (smrt u 1 % tretirane populacije životinja ili stanica) nije mogao postići u testiranim dozama (6). Za napomenuti je kako je pentadekapeptid BPC 157 ispitivan u kliničkim istraživanjima faze II (PL-10, PLD-116, PL-36, Pliva Hrvatska d. o. o., Zagreb, Republika Hrvatska), između ostalog i za liječenje ulceroznog kolitisa (4, 14). Prema do sada dostupnim podacima, u kliničkim pokusima nije zabilježeno toksično djelovanje (14).

1.1.5. Učinak na probavni sustav

Pentadekapeptid BPC 157 pokazao je pozitivan učinak u nizu pretkliničkih istraživanja i to na cijeljenje tkiva na modelu upalnih bolesti jednjaka (15–17), gastrokutanih (18), kolokutanih (19) i cervikalnih ezofagokutanih fistula (20) te na cijeljenje crijevne anastomoze u štakora (21). Pozitivan učinak se očitovao u činjenici kako je samo mjesto anastomoze moglo podnijeti veće tlačno opterećenje, a i poboljšavao je samo cijeljenje anastomoze. Pentadekapeptid BPC 157 pokazao je citoprotektivni učinak na oštećenja sluznice želuca uzrokovanih alkoholom i nesteroidnim protuupalnim lijekovima (22-24).

Pokazao je antagonistički učinak na djelovanje etanola kao i nastanak akutnih i kroničnih lezija jetre i želuca te lezija jetre nastalih pod utjecajem nesteroidnih protuupalnih lijekova (25-27).

Pozitivan učinak pentadekapeptida BPC 157 na cjeljenje rane, a samim time i na cjeljenje fistula može se očitovati u sličnoj selektivnoj sličnosti za stimulaciju granulacijskog tkiva u spužvastog granuloma i za cijeljenje ekscizijske rane u

normoglikemičnih db/db dijabetičnih miševa, u odnosu na homodimer varijantu trombocitnog čimbenika rasta (varijanta PDGF-BB). U odnosu na PDGF-BB pentadekapeptid BPC 157 je poticao bržu ekspresiju egr-1 i njegovog represornog faktora NGF1-A vežućeg proteina-2 (nab2) u nediferenciranim Caco-2 stanicama uz aktivnije poticanje rane organizacije kolagena. EGR-1 inducira proizvodnju citokina i faktora rasta te ranu tvorbu izvanstaničnog kolagena što bi također moglo objašnjavati pozitivan učinak pentadekapeptida BPC 157 na cjeljenje rane (28- 32).

1.1.6. BPC 157 u modelima lezija jednjaka

Disfunkcija pilorusa kod štakora dovodi do nastanka ezofagitisa uz smanjeni tlak donjeg jednjačnog sfinktera. Pentadekapeptid BPC 157 pokazao je pozitivan učinak na disfunkciju kako pilorusa tako i donjeg jednjačnog sfinktera na način da antagonizira navedena oštećenja. Također, pentadekapeptid BPC 157 ima različiti učinak na navedene sfinktere ovisno o tome radi li se o bolesnoj ili zdravoj životinji. Kod zdravih životinja uvjetuje povećanje tlaka na razini donjeg jednjačnog sfinktera što uvjetuje slabljenje istog na razini pilorusa. Kod bolesnih životinja povećava tlak na razini oba sfinktera čime utječe na kontrolu biomehanizma povratne sprege sfinktera omogućavajući antirefluksni mehanizam (16,17). Pentadekapeptid BPC 157 uvjetovao je izostanak nastanka ezofagitisa kod štakora nakon kreiranja ezofagojejunalne anastomoze (15) kada su za ulcerogeni efekt zaslužni tripsin, alkalni refluks te dekonjugirane žučne soli (33).

1.1.7. BPC 157 u modelima lezija želuca

Najvažniji učinak pentadekapeptida BPC 157 na želudac (3, 8, 27, 34-51) je agonističko djelovanje na cjeljenje ulkusa koji ranije bez primjene pentadekapeptida BPC 157 nisu adekvatno cijelili (1, 52-54). Učinak pentadekapeptida BPC 157 na cijeljenje želučanih ulkusa pokazan je na modelima gastrokutanih fistula (18). U tom modelu pentadekapeptid BPC 157 je poništio učinak sistemske primjene 6-alfa- metilprednizolona te je poboljšavao cijeljenje kako kutane tako i želučane lezije te zatvaranje fistule (18).

Sličan učinak je pokazan na modelu opekline ozljede kod štakora uz razvoj stres ukusa. Primjena pentadekapeptida BPC 157 dovela je do cjeljenja kako opekline ozljede tako i stres ulkusa uz antagoniziranje sistemske primjene kortikosteroida (49,50).

BPC 157 je u nizu kliničkih istraživanja pokazao pozitivan učinak na cjeljenje želučanih lezija i to i akutnih i kroničnih različite geneze čime se pokazala citoprotekcija i adaptivna citoprotekcija u različitim vremenskim intervalima (27, 34, 41, 47, 48). Pentadekapeptid BPC 157 je u kliničkim istraživanjima pokazao antagonistički učinak na lezije sluznice želuca uzrokovane alkoholom, podvezivanjem pilorusa (3), lezije uzrokovane rezerpinom i haloperidolom (43–46), čime je pokazan i učinak na poremećaj dopaminergičkog sustava, lezije uzrokovane nesteroidnim antireumaticima čime je pokazan i učinak na sustav prostaglandina (22, 38), lezije uzrokovane kapsaicinom (27) te zatajenjem somatosenzornih neurona kao i lezije uzrokovane aloksanom (55). Kroz lezije sluznice želuca nastale djelovanje alkohola pokazan je učinak pentadekapeptida BPC 157 na oštećenje endotela (34) čime je pokazan učinak i na angiogenezu (1, 29, 56, 57). Obzirom na ranije spomenuto, učinak pentadekapeptida BPC 157 na lezije želučane sluznice očituje se kao generalizirani i lokalni. Generalizirani se ostvaruje u interakciji s drugim sustavima (34, 36, 51). Lokalni učinak se očituje kroz stvaranje granulacija u procesu cjeljenja kao i kroz angiogenezu (58), više u odnosu na standardne agense. Vidljiv je učinak citoprotekcije i adaptivne citoprotekcije (42), kao i obnavljanje energetske potencijala same želučane sluznice kroz učinak na sustav AMP- ADP- ATP (58).

1.1.8. BPC 157 u modelima lezija duodenuma

Učinak pentadekapeptida BPC 157 na lezije duodenuma, njihov nastanak i cjeljenje najbolje se može prikazati na modelu oštećenja sluznice duodenuma primjenom cisteamina (59). Niz studija pokazale su učinak pentadekapeptida BPC 157 upravo na ovom modelu (34, 37, 60, 61) koji se očitovao u antagoniziranju lezija uzrokovanih cisteaminom te 96 %-im alkoholom dok su se bromokriptin, amantadin, famotidin, cimetidin i somatostatin pokazali neučinkovitim. Također antagonistički učinak na nastanak duodenalnih lezija na modelu cisteaminskog

oštećenja pokazan je i u slučajevima kada je štakorima učinjena sijaladenektomija ali ne i gastrektomija (61).

U modelima duodenokutanih fistula (59), primjena pentadekapeptida BPC 157 poboljšavala je cijeljenje kako duodenalne tako i kutane lezije i to kroz svoj lokalni, ali i generalizirani učinak.

1.1.9. BPC 157 u modelima lezija crijeva

Pentadekapeptid BPC 157 ispitivan je kod bolesnika s upalnim bolestima crijeva (1, 4, 6, 52, 54) te se pokazalo kako uzrokuje protekciju sluznice (62, 63), ali i smanjenje samih medijatora akutne, subakutne i kronične upale (1) pojačavajući imunološku reakciju organizma (64).

Ispitan je i učinak pentadekapeptida BPC 157 u cijeljenju anastomoza tankog crijeva kao i debelog crijeva (21, 22, 63, 65).

Pentadekapeptid BPC 157 pokazao se učinkovitim u smanjenju razvoja komplikacija upalnih bolesti crijeva (19, 21, 65) te je smanjivao efekt sindroma tankog crijeva nastalog nakon resekcija tankog crijeva.

Također je ubrzavao cijeljenje kolokutanih fistula, kako lezija sluznice kolona, tako i kožnih lezija (19). U modelu oštećenja sluznice primjenom diklofenaka, pentadekapeptid BPC 157 smanjivao je oštećenja sluznice antagonizirajući učinak diklofenaka (22).

Na modelu cesteaminom uzrokovanog ulceroznog kolitisa, BPC 157 je smanjivao efekt oštećenja sluznice kao i pojavu recidivirajućih lezija u odnosu na ranitidin, omeprazol, atropin, metilprednizolon i sulfsalazin (30).

1.1.10. BPC 157 u modelima lezija jetre

Brojni su primjeri učinka pentadekapeptida BPC 157 kako na morfološka oštećenja tako i funkcionalne promjene jetre. Za napomenuti je istraživanje predoziranja štakora inzulinom gdje je primjena BPC 157 dovela do smanjenja morfoloških oštećenja jetre te smanjenja vrijednosti AST, ALT te vrijednosti amilaza u serumu (50).

U istraživanjima koja su uključivala primjenu etanola, pentadekapeptid 157

dovodio je do smanjenja razvoja želučanih i jetrenih oštećenja te portalne hipertenzije (24,27, 66).

U modelima koji su uključivali štetni učinak paracetamola, pentadekapeptid BPC 157 je dovodio do smanjenog oštećenja mozga i jetre te smanjene serumske razine transaminaza kao i razine amonijaka u serumu uz izostanak konvulzija (25).

U modelima koji su uključivali primjenu diklofenaka, pentadekapeptid BPC 157 antagonizirao je učinak istog i to kroz smanjivanje oštećenja želuca i jetre uz nižu razinu bilirubina, AST, ALT, smanjenje težine same jetre, skraćenu sedaciju te manje izražene simptome hepatičke encefalopatije, manji edem mozga te smanjeno oštećenje neurona korteksa mozga i cerebelarnih jezgara. Efekt smanjenja negativnog učinka nesteroidnih protuupalnih lijekova na cijeljenje lezija i hepatotoksičnost posredovana je pentadekapeptidom BPC 157 kroz stimulaciju EGR1 gena (22).

1.1.11. BPC 157 u modelima lezija gušterače

Pentadekapeptid BPC 157 ispitivan je na modelima akutnog pankreatitisa uzrokovanom podvezivanjem glavnog žučnog voda (35) ili primjenom kalcijeva klorida (67).

Pentadekapeptid je pokazao antagonistički učinak i to kao profilaktičko ali i terapijsko sredstvo, na razvoj pankreatitisa bilo bilijarne geneze bilo izazvanog primjenom kalcijeva klorida (67).

1.2. Odnos pentadekapeptida BPC 157, Selyeovog koncepta stresa i Robertova koncepta citoprotekcije

Prema preglednom radu „Stable Gastric Pentadecapeptide BPC 157, Robert's Stomach Cytoprotection/Adaptive Cytoprotection/Organoprotection, and Selye's Stress Coping Response: Progress, Achievements, and the Future” (68) Robertova citoprotekcija želuca i organoprotekcija, kao i Selyev koncept odgovora na suočavanje sa stresom kreirane su s ciljem objašnjavanja ponovne uspostave homeostaze. Koncept Robertove citoprotekcije, izvorno osmišljen kao

koncept zaštite integriteta sluznice želuca (69), proširen je na zaštitu integriteta epitela i van samog želuca te je želučana citoprotekcija transformirana u organoprotekciju.

Puno ranije Seleye je konceptualizirao opći sindrom prilagodbe na primjeru nadbubrežne žlijezde (hipertrofija nadbubrežne žlijezde, involucija timolimfatičkog tkiva te razvoj stres ulkusa želuca) kako bi se postigla homeostaza, dok poremećaji ovog koncepta mogu označavati genezu stresom induciranih bolesti.

Seleye-ovu konceptu prilagodbe prethodilo je Hartmanovo otkriće kortina, a što je u narednim godinama dovelo i do otkrića kortikosteroida od strane grupa Kendala i Reichsteina. To otkriće uvjetovalo je nastanak Seleye-ovog principa adrenotropnog odgovora i prilagodbe na stres, dok su načela tireotropnog i histaminergičkog odgovora s vremenom zanemarena (68).

Također prema preglednom radu „Stable Gastric Pentadecapeptide BPC 157, Robert's Stomach Cytoprotection/Adaptive Cytoprotection/Organoprotection, and Selye's Stress Coping Response: Progress, Achievements, and the Future” (68), gore spomenuti koncepti adaptacije i citoprotekcije odnosno organoprotekcije homeostazu ostvaruju kroz zaštitu organa od ozljede te oporavak organa nakon ozljede. Zaštita organa pokušala se postići primjenom različitih agenasa (u većini slučajeva su to prostaglandini i kortikosteroidi) no stvarni efekt citoprotekcije, organoprotekcije te adaptacije na stres se nije uspio postići.

Koncept citoprotekcije kroz primjenu prostaglandina ostvariv je jedino i samo kad se isti daju prije same ozljede .

Sličan učinak je opažen u primjeni peptidnih faktora rasta (68).

Primjena angiogenih faktora rasta za lezije nastale u gastrointestinalnom traktu kao i za ekstragastrintestinalne lezije (koža, tetive, mišići, kost) bila je komplicirana potrebom za nosačima koji bi angiogene faktore rasta učinile dostupnim na mjestu lezije (68).

Nedostatak Seleye-ove koncepcije uočava se u nedostatku prvog integrativnog čimbenika u kaskadi, iako je primjena Seleye-eve koncepcije itekako vidljiva u liječenju reumatoidnog artritisa kortikosteroidima (68).

Vidljiv je očigledan jaz između teorije (ponovna uspostava homeostaze, integrativni pozitivni učinak) i praktične primjene (limitirani pozitivni učinici uz neizostavne štetne učinke). Primjer za navedeno su predviđanja kako se

intergrativnost teorije i primjene očitovala u primjeni kortikotropin otpuštajućeg faktora (CRF) kao medijatora koji bi uvjetovao prilagodbu organizma na stres.

Naime, CRF ima blagi ulcerogeni učinak ako se daje centralno. Nadalje, čak i ako primjena CRF-a ima antiulcerogeni učinak, egzogena primjena CRF-a može imati niz nuspojava od kojih možemo spomenuti dijareju, sindrom iritabilnog crijeva, anksigeno ponašanje, sekretogeni učinak na sluznicu debelog crijeva, povećanu permeabilnost crijeva koja može dovesti do translokacije bakterija, izraženu visceralnu bol te kolorektalna distenzija. Dakle, evidentno je kako CRF nema osobine Seleye-evog prvog intergrativnog čimbenika u kaskadi jer ima niz negativnih efekata (68).

Za napomenuti je također primjenu prednizolona koji uzrokuje karakteristične crijevne lezije, dok primjena kortikosteroida inducira želučane lezije. Navedeni koncept poslužio je za dokaz citoprotekcije na nivou crijeva prostaglandinima (69). Dakle, obzirom na sve navedeno, evidentno je kako se izvorni koncept Seleye-a pokazao neuspješnim te je bilo podrebno modificirati ga skromnijim, manje općenitim te preciznim idejama (68).

Uzimajući u obzir sve navedeno uspostavljena je poveznica između Seleye-eve i Robertove teorije. Robertov koncept prostaglandinske citoprotekcije želuca zapravo usmjerava Seleye-evu teoriju stresa i odgovora na isti prema želucu te gastrointestinalnom sustavu općenito. Robertova zaštita stanica želuca (citoprotekcija) pojavljuje se kao Seleyev odgovor na oštećenje. U Robertovom konceptu slabi iritans štiti od jakog iritansa (adaptivna citoprotekcija) što odgovara Seleye-evom konceptu adaptacije prema kojem mali stres štiti od velikog stresa. Robertov koncept citoprotekcije želuca možemo aproksimirati na ostale organe čime zapravo upotpunjujemo Seleye-evu teoriju uspostave homeostaze (68).

Robertova primjena nespecifičnih nekrotizirajućih sredstva (alkohol, hipertonična otopina, kuhana voda, intragastrična primjena) te nesteroidni protuupalni lijekovi i prednizolon u sistemske primjeni odgovarali su Seleye-evim agensima koji su uzrokovali oštećenje organa (68,69).

Obzirom na sve navedeno, pozitivni učinci pentadekapeptida BPC 157 mogu se prikazati kao učinci inicijalnog medijatora Robertove citoprotekcije, adaptivne citoprotekcije te organoprotekcije te se mogu uklopiti u navedenu teoriju (69).

1.2.1. Odnos Robertove citoprotekcije i pentadekapeptida BPC 157

Za razliku od standardnih agenasa kojima se pokušao objasniti Robert-ov koncept citoprotekcije (prostaglandini, somatostatin, sulfhidrila) stabilni želučani pentadekapeptid BPC 157 u potpunosti zadovoljava kriterije da bude medijator u ovom konceptu (42,53).

Robertov koncept citoprotekcije baziran je na citoprotekciji epitela želuca kao odgovor na utjecaj određene lokalno primjenjene nokse, a koji je kasnije proširen za zaštitu stanica drugih tkiva i organa te se koncept citoprotekcije iz jednog lokalnog miljea uopćio u konceptu organoprotekcije. Jedan od značajnih elemenata u konceptu citoprotekcije je da faktor odgovoran za citoprotekciju mora bito stalno prisutan u području utjecaja nokse. Obzirom da npr. prostaglandini moraju biti dodani nakon same ozljede kako bi ostvarili svoj protektivni potencijal, oni ne zadovoljavaju navedeni postulat (68,69).

Pentadekapeptid BPC 157 prisutan je u želučanom soku te svoj profilaktički i terapijski učinak ostvaruje bez obzira na način primjene (intraperitonealno, intravenozno, intragastrički kao lokalna kupka, kao klizma, kao krema ili pak razrijeđen u vodi za piće) a učinak nije ograničen samo na gastrointestinalni sustav, već i na ostale organske sustave čime on preuzima ulogu istinskog pleotropnog medijatora Robertova koncepta neovisno o primjenjenoj dozi (68).

Robert-ovi standardni štetni agensi su alkohol i nesteroidni protuupalni lijekovi koji se koriste kao prototip u početnoj demonstraciji citoprotekcijskih lezija u želucu, te imaju pleotropno štetno djelovanje (69). Alkohol i nesteroidni protuupalni lijekovi redovito izazivaju i različite lezije u ostalim organima. Obzirom na navedeno, za očekivati bi bilo da citoprotektivni agensi neutraliziraju ili ublažavaju navedene lezije. Pentadekapeptid BPC 157 ima navedene učinke te neutralizira ne samo učinke alkohola i NSAIL na želučanu sluznicu, već i na ostale organe neutralizirajući kako akutnu tako i kroničnu toksičnost alkohola. Što se tiče štetnog učinka NSAIL vidljivo je na osnovu niza pokusa kako pentadekapeptid BPC 157 antagonizira učinak COX-1 i COX-2 blokatora te uvjetuje smanjenje krvarenja nakon amputacije kao i aspirinom induciranu trombocitopeniju i krvarenje (22,26, 70, 71). Dakle, vidljiv je koncept citoprotekcije koji se uopćava u organoprotekciju

(68).

Također prema radu „Stable Gastric Pentadecapeptide BPC 157, Robert's Stomach Cytoprotection/Adaptive Cytoprotection/Organoprotection, and Selye's Stress Coping Response: Progress, Achievements, and the Future”, širi se koncept želučane citoprotekcije posredovane pentadekapeptidom BPC 157 na cjeljenje kroničnih rana postavlja se pitanje proširivanja želučane citoprotekcije na koncept cijeljenja rana (68).

Prema gore spomenutom radu, pentadekapeptid BPC 157 uvjetuje cijeljenje kroničnih kožnih lezija, mišića, tetiva, ligamenata i kosti (10,1,57). Činjenica je kako pentadekapeptid BPC 157 uvjetuje cijeljenje različitih tkova i organa nakon izlaganja noksi, a što se potvrđuje pokusima cijeljenja fistula u štakora i to ezofagokutanih, gastrokutanih, duodenokutanih, kolokutanih, vezikovaginalnih, te rektovaginalnih fistula te anastomoza i to ezofagogastričnih, ezofagojejunalnih, ileoilealnih, jejunoilealnih, te kolokoličnih anastomoza (14,18,19,20,21 68).

Učinak na cijeljenje različitih tkiva i organa definitivno je uvjetovan utjecajem pentadekapeptida BPC 157 na proces angiogeneze (57). Naravno, prirodno je tada usporediti pentadekapeptid BPC 157 s različitim angiogenim faktorima rasta pri čemu je učinak pentadekapeptida BPC 157 superioran u odnosu na gore navedene faktore rasta obzirom na njihovo neujednačeno djelovanje na nivou cijelog gastrointestinalnog sustava ali i na činjenicu kako za svoje djelovanje trebaju nosač za razliku od pentadekapeptida BPC 157 (72,68).

1.2.2. Odnos BPC 157 i citoprotekcije endotela

Prema preglednom radu „Stable Gastric Pentadecapeptide BPC 157, Robert's Stomach Cytoprotection/Adaptive Cytoprotection/Organoprotection, and Selye's Stress Coping Response: Progress, Achievements, and the Future” (68), ozljeda želučanog endotela prethodi oštećenju epitela želuca te kako se citoprotekcija na nivou endotela može aproksimirati na razinu epitela želuca. Iako je protekcija endotela izvorno pisana na novou endotela želuca, činjenica je kako se ona može uopćiti prema zaštiti endotela drugih krvnih žila. Dakle, pomoću pentadekapeptida BPC 157 objašnjava se koncept citoprotekcije i to generalizacijom samog učinka na endotel drugih krvnih žila (42,53).

Primjer za navedene tvrdnje možemo vidjeti u pokusima gdje je kreirana anastomoza abdominalne aorte čime može doći do razvoja arterijske tromboze, zatim okluzija donje šuplje vene i time mogući razvoj venske tromboze, te u štakora s amputacijom repa ili ekstremiteta te primjenom antikoagulantnih agenasa čime može doći do produljenog krvarenja i trombocitopenije (70,71,73,74). Tako je primjena pentadekapeptida BPC 157 u štakora s anastomozom abdominalne aorte dovela do prevencije razvoja tromboze, kod štakora s okluzijom donje šuplje vene do sličnih učinaka u pogledu modifikacije Vichowljeva trijasa i također izostankom razvoja tromboze, u štakora s amputacijom repa ili ekstremiteta te primjenom antikoagulantnih lijekova do manjeg krvarenja te razvoja trombocitopenije, antagonizirajući učinak navedenih supstanci (70,71,73,74). Također je pokazano kako pentadekapeptid BPC 157 ima učinak i na nivou svih faza cijeljenja rane (29,68).

1.3. Odnos BPC 157 i NO sustava

Značajna je interakcija pentadekapeptida BPC 157 i NO sustava. U nizu istraživanja je pokazano kako pentadekapeptid BPC 157 može antagonizirati blokadu NOS induciranu s L- NAME te stimulaciju uzrokovanu L- argininom kao i imobilizaciju NOS sustava uzrokovanu kombiniranom primjenom L- NAME te L- arginina. Kao primjer možemo izdvojiti antagonizirajući učinak pentadekapeptida BPC 157 na hiper/hipotenziju uzrokovanu primjenom L- NAME ili L- arginina, dok izolirana primjena pentadekapeptida BPC 157 nema učinka na krvni tlak. Prema ranije navedenim podacima, pentadekapeptid BPC 157 antagonizira nastanak tromboze, ima učinak na vrijeme krvarenja i razvoj trombocitopenije stimulirajući EGR-1 te na B2 gene. Interakcija između BPC 157 i NO sustava utječe na cijeljenje fistula, anastomoze, razvoj tromboze, toksične učinke primjene citostatika. Djeluje na cijeljenje ozljeda, uvjetuje normalizaciju razine NO u tkivima te protektivno na razvoj oksidativnog stresa (66,68,75).

Značajan je učinak pentadekapeptida BPC 157 na okluziju krvnih žila, a kao primjer možemo izdvojiti model ishemijsko- reperfuzijskog kolitisa te podvez gonje pankreatikoduodenalne vene i posljedični razvoj kongestije duodenuma

(68,76,77). Također primjena pentadekapeptida BPC 157 uvjetuje manju razinu oštećenja u okviru razvoja oksidativnog stresa slobodnim radikalima normalizirajući razine NO i MDA u tkivima (68).

Bitno je napomenuti i učinak primjene pentadekapeptida BPC 157 u pokusu ligacije donje šuplje vene pri čemu se modificira Virchow- ev trijas čime se antagoniziraju učinci ligacije (74). Pokus koji je uključivao perforaciju cekuma, ukazao nam je kako primjena pentadekapeptida BPC 157 dovodi do smanjenja krvarenja, propagacije krvnih žila prema defektu te samim time ubrzanja cijeljenja te normalizaciju vrijednosti NO te MDA (68,78).

1.4. BPC 157 i citoprotekcija živčanog sustava

Pentadekapeptid BPC 157 ima neuroprotektivne učinke.

U pokusima u kojima su štakori bili tretirani kapsaicinom imao je protektivan učinak na somatosenzorne neurone (27). Nakon transekcije ishijadičnog živca, dan lokalno, intragastrično ili intraperitonealno, dovodio je do njegove regeneracije. Kod kompresije leđne moždine kod štakora s paralizom repa, aksonalnom i neuralnom nekrozom te demijelinizacijom, pentadekapeptid BPC 157 dovodio je do oporavka funkcije repa kako kratkoročno tako i u dugoročnom intervalu (79). U pokusima koji su uključivali davanje nesteroidnih protuupalnih lijekova, predoziranje inzulinom ili davanje kuprizona, pentadekapeptid BPC 157 usporavao je nastanak encefalopatije (22,25).

Također je u potpunosti eliminirao nastanak konvulzija uzrokovanih paracetamolom ili inzulinom (25,51).

1.5. BPC 157- molekularni mehanizmi djelovanja

Molekularni mehanizam djelovanja pentadekapeptida BPC 157 možemo pokušati objasniti na primjeru tumorske kaheksije (80).

Pentadekapeptid BPC 157 dovodio je do mišićne proliferacije odnosno miogeneze te uvjetovao promjene u signalnim putevima i to FoxO3a, p-AKT, p-mTOR i

P-GSK-3 β (80). Pentadekapeptid BPC 157 dovodio je do oporavka mišićne funkcije i to nakon direktne traume te indirektnih štetnih učinaka (vaskularna okluzija, neuromuskularna blokada, predoziranje natrijem ili magnezijem, oštećenje dopaminergičkog sustava, blokadi ili preosjetljivosti dopaminskih receptora).

Također, pentadekapeptid BPC 157 dovodio je do oporavka funkcije glatkih mišića nakon direktne ili indirektno ozljede (68).

U radu „Stable Gastric Pentadecapeptide BPC 157, Robert's Stomach Cytoprotection/Adaptive Cytoprotection/Organoprotection, and Selye's Stress Coping Response: Progress, Achievements, and the Future” (68) smatra se kako se u djelovanju pentadekapeptida BPC 157 na tumorsku kaheksiju može uvidjeti mehanizam njegova djelovanja.

1.6. Mezenterijalna ishemija

1.6.1. Uvod

Mezenterijalna ishemija je relativno rijetko kliničko stanje te je uzrok svega 0,1 % hospitalizacija, no karakterizira je visoka stopa mortaliteta koja iznosi 24-94 %.

Najčešće se javlja kod starije populacije (populacija između 63 i 70 godina, medijan 67 godina) (81).

Mezenterijalna ishemija kao klinički entitet uključuje inadekvatnu opskrbu crijeva krvlju koja sukladno tomu dovodi do razvoja upalnog odgovora te naposljetku i nekroze stijenke crijeva.

Obzirom na karakter pojavnosti može se podijeliti na akutnu (AMI) i kroničnu (KMI). AMI se može javiti kao rezultat arterijske embolije, tromboze arterija, venske tromboze te kao rezultat niza neokluzivnih patofizioloških zbivanja kao što su hipoperfuzija zbog niskog minutnog volumena ili vazokonstrikcija mezenterijalnih arterija.

KMI nastaje kao posljedica difuznih aterosklerotskih promjena u području mezenterijalnog bazena dovodeći do stenozе i okluzije. Drugi, rjeđi uzroci KMI jesu fibromuskularna displazija, različiti oblici vaskulitisa te Takayasu-ov arteritis. Oštećenja crijeva kao posljedica inadekvatne opskrbe krvlju variraju od diskretnih ishemijskih lezija ukoliko je u pitanju bila reverzibilna ishemija, do teških transmuralnih oštećenja i nekroze stijenke crijeva ukoliko ishemija perzistira (81).

1.6.2. Patogeneza

U 50 % slučajeva AMI je uzrokovana embolijskim incidentom. Najčešće embolusom biva zahvaćena gornja mezenterična arterija (AMS) i to zbog svojeg malog izlazišnog kuta kojeg zatvara na polazištu iz aorte kao i zbog velikog krvnog protoka kroz navedenu krvnu žilu. Obično se embolijski incident javi na 6-8 cm od ishodišta AMS, nešto distalnije od ishodišta srednje količne arterije (81).

Tromboza mezenterijskih arterija obično nastaje na njihovu ishodištu, a nastaje uglavnom kao komplikacija aterosklerotske bolesti. Može nastati i kao posljedica

arterijske aneurizme te disekcije, traume, rupture aneurizme te fibromuskularne displazije ili vaskulitisa (81).

Neokluzivna mezenterijalna ishemija (NOMI) nastaje kao posljedica hipoperfuzija zbog niskog minutnog volumena (infarkt miokarda, srčano zatajenje ili hipovolemijski šok) te posljedično tome dolazi do vazokonstrukcije mezenterijalnih krvnih žila. Također NOMI može nastati kao posljedica kompresije krvnih žila tumorskim procesom te strangulacijom i volvulusom crijeva (81).

Oštećenje stijenke crijeva ovisi o trajanju ishemijskog zbijanja, a može nastati izravno kao posljedica stanja ishemije kao i reperfuzije. Nakon 3-4 h trajanja ishemije dolazi do početka razvoja nekroze crijevnih resica te kroz 6 h do razvoja muralnih, transmuralnih ili mukoznih infarkcija te u konačnici i zona nekroze. U početnoj fazi razvoja mezenterijalne ishemije dolazi do kongestije stijenke crijeva koja postaje edematozna te u konačnici prožeta zonama hemoragije. Ukoliko mezenterijalna ishemija i dalje perzistira, ona dovodi do nekroze stijenke crijeva, inatraabdominalnog krvarenja, znakova peritonitisa te naposljetku i do razvoja septičnog stanja (81).

1.6.3. Prognostički čimbenici

Kao prognostičke čimbenike kod mezenterijalne ishemije možemo izdvojiti vrijeme proteklo od nastanka do postavljanja dijagnoze odnosno početka reveskularizacije, lokalizaciju i etiološke čimbenike koji su doveli do AMI te dob bolesnika i komorbiditete.

Ukoliko se primjene terapijski postupci neposredno nakon nastanka mezenterijalne ishemije stopa mortaliteta se kreće od 0-10 %, primjenom istih s odgodom od 6-12 h mortalitet raste na 50-60 %, a ukoliko se terapijski intervenira nakon 24 h, stopa mortaliteta iznosi 80-100 %. Nastanak periferne u odnosu na centralnu AMI ima nešto bolju prognozu za bolesnika obzirom na bolju mogućnost razvoja kolaterala kod periferne manifestacije AMI. Također prognoza NOMI je lošija u odnosu na okluzivnu formu iz razloga nekarakteristične kliničke prezentacije te kasnog vremena postavljanja dijagnoze (81).

1.6.4. Klinička slika

Klinička slika mezenterijalne ishemije je nespecifična te je to razlog eventualnog kasnog postavljanja dijagnoze (intraoperacijski). Bolesnik se prezentira s difuzno bolnim trbuhom, iako treba napomenuti da je intenzitet bolova koje bolesnik referira u disproportiji s kliničkim pregledom. Bol je refrakтерна na primjenu opioidnih analgetika te može biti praćena mučninom, povraćanjem i proljevom. Ukoliko je AMI nastala kao posljedica embolijskog incidenta, karakterizirana je naglom pojavom bolova u području trbuha te potpunim izostankom razvoja kolateralne cirkulacije. Ako je AMI posljedica razvoja arterijske tromboze, klinička slika je manje upečatljiva te je dijelom uspostavljena kolateralna cirkulacija. Neliječena uznapredovala AMI dovodi do nekroze crijevne stijenke, te razvoja difuznog peritonitisa te u konačnici septičnog stanja i smrti bolesnika.

KMI je karakterizirana nespecifičnim bolovima u području trbuha, koji se obično javljaju postprandijalno, u području epigastrija ili periumbilikalno, a praćeni su mučninom i gubitkom tjelesne težine (81).

1.6.5. Dijagnostika

Laboratorijski nalazi su nespecifični. Uočljiva je leukocitoza kod bolesnika kao i skretanje ulijevo ukoliko perzistira AMI. Mogu biti povišene razine amilaza u serumu te vrijednosti LDH. Relativno često se uočavaju znakovi metaboličke acidoze. Većina bolesnika u Hitnoj službi podvrgnuta je i MSCT pregledu u svrhu isključenja ostalih stanja koje imaju sličnu kliničku prezentaciju kao i AMI. Osjetljivost MSCT pretrage je 71-96 %, dok je specifičnost 92-94 % kod postavljanja dijagnoze AMI. MSCT nalaz kod AMI ukazuje na pneumatozu crijeva, edem stijenke crijeva i mezenterija uz zone infarkcije mezenterija i solidnih organa. Metoda izbora kod postavljanja dijagnoze AMI je MSCT angiografija. Kod bolesnika s trombotskom AMI na MSCT angiografiji izostaje u potpunosti prikaz AMS te njenih ogranaka dok kod embolijskog oblika AMI vidljiv je samo proksimalni dio AMS uz tzv. cut off point gdje je mjesto nastanka embolije. MSCT nalaz je nespecifičan kod NOMI te ukazuje na difuznu stenozu mezenterijalnih

krvnih žila. Kod KMI laboratorijski nalazi ukazuju na anemiju, leukopeniju, hipoalbuminemiju te elektrolitski disbalans (81).

Metoda izbora za postavljanje dijagnoze je kontrastom pojačan MRI uz mjerenje vrijednost protoka što je svakako moguće jer je u pitanju kroničan entitet u odnosu na AMI gdje je potrebno što prije postaviti dijagnozu te otpočeti mjere liječenja.

Nerijetko se dogodi kako se dijagnoza AMI postavlja tek intraoperativno upravo zbog nespecifične kliničke slike (81).

1.6.6. Liječenje

Obzirom na visoke stope mortaliteta izuzetno je bitno otpočeti mjere liječenja što je moguće prije. Svakako je bitno hemodinamski stabilizirati bolesnika, osigurati adekvatnu saturaciju O₂ te korigirati nastali elektrolitski disbalans. Također je potrebno što ranije primijeniti antibiotski terapiju obzirom na incipijentnu sepsu. Potrebno je postaviti nazogastričnu (NG) sondu u svrhu dekompresije te korigirati metaboličku acidozu. Bolesniku treba osigurati adekvatnu analgeziju.

Infuzija papaverina (30-60 mg/h) daje se neposredno nakon angiografije, kroz angiografski kateter, kako bi se ublažila lokalna vazokonstrukcija (81).

Ukoliko se radi o embolijskom obliku AMI može se primijeniti tromboliza (tenekteplaza, reteplaza, alteplaza) unutar 8 h od pojave simptoma (81). Moguća komplikacija primjene trombolitičke terapije je krvarenje unutrašnjeg gastrointestinalnog sustava, a trombolitička terapija je apsolutno kontraindicirana u slučaju nekroze crijeva i sepse. Indicirana je primjena niskomolekularnog heparina i njegova kasnija konverzija prema oralnim antikoagulancijama čija se primjena savjetuje barem kroz narednih 6 mjeseci (81).

U liječenju mezenterijalne ishemije izuzetno je bitan i kirurški modalitet liječenja.

U slučaju AMI obično se sastoji od eksplorativne laparotomije te procjene vijabilnosti crijeva. Ukoliko se radi o nekrozi dijela crijeva te je moguće učiniti resekciju istog, svakako je indicirano to učiniti. Kreirati anastomozu ili ne, obzirom na stanje bolesnika, još je uvijek kontroverzno.

Također se uobičajava učiniti i tzv. second look operacija kako bi se naknadno provjerilo stanje crijeva. Ukoliko se radi o embolijskom obliku AMI moguće je učiniti embolektomiju Fogarty-evim kateterom.

Ako je u pitanju trombotski oblik AMI moguće je učiniti by-pass tromboziranog odsječka krvne žile.

Liječenje KMI je bazirano na kirurškom pristupu a koji se sastoji od otvorene (OR) ili endovaskularne revaskularizacije (ER). ER ima niži postoperativni mortalitet i morbiditet te kraći boravak u bolnici u odnosu na OR. Prikladniji je oblik liječenja kod visokorizičnih bolesnika obzirom da se radi o minimalno invazivnom pristupu. Bitno je naglasiti kako OR ima nižu stopu restenoza te je još uvijek predominantni oblik liječenja KMI.

OR uključuje transaortnu endarterektomiju AMS, anterogradni ili retrogradni bypass s aortom (supracelijačno ili infrarenalno) primjenom venskog grafta ili prostetičkog materijala (81).

1.7. O istraživanju

U ovom istraživanju ćemo testirati učinak pentadekapeptida BPC 157 u uvjetima mezenterijalne ishemije uzrokovane trajnim podvezivanjem gornje mezenterične arterije i/ili vene kod štakora. Sama aktivacija kolaterala putem NO sustava u uvjetima ishemije je fenomen koji do sada nije istražen u uvjetima mezenterijalne ishemije kod štakora, odnosno, kod trajnog podvezivanja gornje mezenterične arterije i/ili vene. Pregledom literature nismo našli publiciranih radova koji bi se bavili spomenutim mehanizmom prilagodbe na mezenterijalnu ishemiju i vensku kongestiju. Fenomen aktivacije kolaterala mogao bi biti različito izražen kad je podvezana samo jedna (gornje mezenterične arterija ili vena) ili obje vaskularne strukture (i mezenterična arterija i vena). Zbog toga bi mogla uslijediti i razlika u intenzitetu oštećenja intestinalne mukoze, što također do sada nije istraženo. Obzirom da je otvaranje već postojećih arterijskih i venskih kolaterala posredovano aktivacijom NO sustava (82) i da BPC157 ima antagonistički učinak (75) na L-arginin (prekursor NO) i L-NAME (subtip neselektivan inhibitor NO sintaze), dio životinja ćemo tretirati sa navedenim supstancama. Interakcija BPC157 sa NO sustavom u uvjetima mezenterijalne ishemije ili mezenterijalnog venskog zastoja ili dvostruke opstrukcije obje vaskularne strukture istovremeno, također do sada nije bila istraživana.

Iako su do sada razvijeni mnogi eksperimentalni modeli mezenterijalne ishemije, životinje koje se najviše koriste u tu svrhu su štakori. Razlog leži u činjenici kako je kolateralna mezenterijalna cirkulacija kod štakora u velikoj mjeri slična ljudskoj te je moguće ekstrapolirati rezultate animalnih modela (83). Uvidom u dosadašnja istraživanja, modeli mezenterijalne ishemije kod štakora sastoje se u podvezivanju gornje mezenterične arterije na njenom samom ishodištu iz aorte ili u podvezivanju same aorte neposredno iznad polazišta desne renalne arterije (84,85). Dosadašnja istraživanja nisu dovela do standardizacije trajanja ishemijskih uvjeta a koji bi bili dostatni za nastanak lezija u području tankog crijeva, cekuma te uzlaznog kolona. Zbog toga postoji velika heterogenost u vremenu trajanja ishemije potrebne da dođe do nastanka lezija na ciljnim organima kod modela mezenterijalne ishemije kod štakora. Schoenberg i

suradnici su došli do zaključka kako trajanje ishemijskih uvjeta od 1 h dovodi do ireverzibilnog oštećenja intestinalne mukoze (86). U većini studija vrijeme trajanja ishemijskih uvjeta je između 1 i 2 h. (85,86,87,88). No istraživanja Santosa i suradnika te Da Costa Rocha i suradnika pokazala su kako trajanje ishemijskih uvjeta od 30 minuta dovodi do značajnih (stadij 3 i 4 oštećenja intestinalne mukoze prema Chiu i suradnicima) oštećenja intestinalne mukoze (85,87,88,89). Prema Chiu i suradnicima oštećenje intestinalne mukoze dijeli se u 5 stupnjeva: 0. mukoza bez oštećenja, 1. očuvanje crijevne resice, bez lize stanice, bez upale, Grunhagenom subepitelijalni prostor u formiranju, 2. vidljiva liza stanice, izraženije formiranje Grunhagenovih subepitelijalnih prostora, početak destrukcije crijevnih resica, 3. destrukcija crijevnih resica, dilatirane kapilare, stanična upala, 4. gotovo potpuna destrukcija crijevnih resica, prisutnost upalnih stanica i nekrotičnog materijala, krvarenja i glandularne ulceracije, 5. destrukcija mukoze, bez vidljivih glandularnih struktura, prisutan amorfn materijal u području submukoze (88). U ovom istraživanju odlučili smo se na trajanje ishemije od 30 minuta sukladno gore navedenim istraživanjima te smo podvezivali gornju mezenteričnu arteriju i/ili venu želeći izazvati ozbiljnija oštećenja intestinalne mukoze kao i uzeti u obzir glavnu patoloških stanja koji dovode do poremećaja u opskrbi krvlju tankog crijeva, cekuma i uzlaznog kolona smatrajući kako ćemo na taj način model približiti kliničkoj praksi. U prilog tome navodimo saznanja iz rada Iwanami i suradnika u kojem se vidi kako podvezivanje gornje mezenterične arterije dovodi do epitelne elevacije te oštećenja crijevnih resica dok kod podvezivanja gornje mezenterične arterije i vene dolazi do dezintegracije lamine proprije te oštećenja kripte te puno opsežnije mukozne lezije (90).

Također, opsežnije se mukozne lezije javljaju kod podvezivanja gornje mezenterične vene u odnosu na podvezivanja gornjemezenterične arterije što je vidljivo iz rada Yano i suradnika (91). Krvarenje na površini crijeva je naglašenije kod podvezivanja gornjemezenterične vene nego kod podvezivanja gornje mezenterične arterije (92). Mukozna lezija uzrokovana podvezivanjem gornje mezenterične vene nastupa puno ranije (već protekom 5 minuta od okluzije) u odnosu na lezije nastale arterijskom okluzijom (93).

2.0. Hipoteza

Na modelu kirurškog podvezivanja gornje mezenterične arterije, vene ili obje krvne žile u štakora, primjena pentadekapeptida BPC 157 će povećati broj već postojećih arterijskih i venskih kolaterala kao i brzinu i opseg punjenja gornje mezenterične arterije, te će smanjiti ishemijske lezije i vensku kongestiju tankog crijeva, cekuma i uzlaznog kolona. Ti učinci pentadekapeptida BPC 157 bit će posredovani NO sustavom.

3.0. Ciljevi istraživanja

3.1. Opći cilj istraživanja

Terapijski učinak primjene pentadekapeptida BPC 157 na modelu ishemijske lezije tankog crijeva, cekuma i uzlaznog kolona nastale zbog kirurškog podvezivanja gornje mezenterične arterije, vene ili obje krvne žile

3.2. Specifični ciljevi istraživanja

- 1) pokazati da BPC 157 primijenjen lokalno na crijevo povećava brzinu punjenja i opseg punjenja duž gornjih mezenteričnih krvnih žila angiografskom metodom
- 2) na nativnim snimkama crijeva pomoću mikrokamere pokazati da BPC 157 primijenjen lokalno na crijevo povećava broj otvorenih od već postojećih arterijskih kolaterala
- 3) na nativnim snimkama crijeva pomoću mikrokamere pokazati da BPC 157 primijenjen lokalno na crijevo smanjuje vensku kongestiju, te povećava broj otvorenih od već postojećih venskih kolaterala kao mjeru za smanjenje kongestije vena
- 4) pokazati da BPC 157 primijenjen lokalno na crijevo ima protektivan učinak na ishemijsko oštećenje stjenke crijeva tankog crijeva, cekuma i uzlaznog kolona, nastalo kao rezultat kirurškog podvezivanja gornje mezenterične arterije, vene ili obje krvne žile
- 5) pokazati na koji način L-NAME (inhibitor NO sustava) i L-arginin (prekursor NO sustava) utječu na učinke BPC 157 u navedenim modelima

4.0. Materijali i metode

4.1. Životinje

Istraživanje će se provoditi na 147 ženki Wistar soja štakora, starosti 2 mjeseca, tjelesne mase 200-250 g. Životinje su iz vlastitog uzgoja u nastambi za laboratorijske životinje Zavoda za farmakologiju, Medicinski fakultet u Zagrebu koja je registrirani i odobreni objekt od strane Ministarstva poljoprivrede, Uprave za veterinarstvo (HR-POK-007). Voda (iz vodovoda) i standardna peletirana hrana (4RF21, Mucedola, Italija) dostupna im je ad libitum, dan-noć ciklus traje 12/12 sati (07/19 sati), a životinje su smještene po 3-4 u jedan kavez (Eurostandard IIIH) s metalnim poklopcem i drvenom sječkom kao podlogom (Scobis Zero, Mucedola, Italija) u prostorijama s temperaturom od 22 ° C i vlažnosti zraka 40-50%. U eksperimentalnim prostorima smještene su u gotovo istim uvjetima (broj životinja po kavezu, ciklus dan/noć, hrana i voda su isti, temperatura prostorije ≈ 22 ° C, vlaga zraka 40-70% i razina buke 60 dB).

U istraživanju ćemo slijediti Direktivu 2010/63/EU, Zakon o zaštiti životinja RH (NN br. 135/2006, 37/2013 i 55/2013), FELASA smjernice, te odluke, preporuke i postupnike lokalnog Etičkog povjerenstva Medicinskog fakulteta u Zagrebu.

4.2. Lijekovi

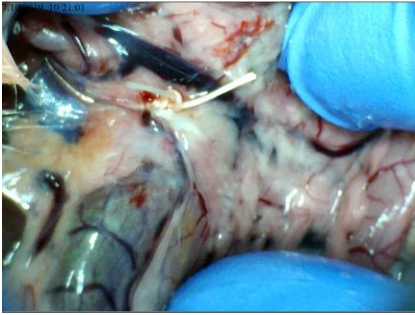
Eksperimentalne skupine tretirati će se pentadekapeptidom BPC 157 (u µg i ng) intraperitonealno (i.p). Koristiti ćemo pentadekapeptid BPC 157 (m.t. 1419 Da; čistoća 99%) koji ćemo otopiti u destiliranoj vodi i primjeniti jednokratno, lokalno na površinu crijeva (intraperitonealna kupka, i.p. u tablici gore) u volumenu od 1 mL/200 g t.t. štakora. Dio životinja će se tretirati sa L-argininom (100 mg/kg, i.p.), L-NAME-om (5 mg/kg, i.p.) na isti način i u istom volumenu kao i BPC 157 (kako je prikazano u tablici prethodno). Sve navedene doze pentadekapeptida BPC 157 te L-arginina i L-NAME su u skladu sa dosadašnjim istraživanjima. Dvije doze pentadekapeptida BPC 157 (10 µg/kg i 10 ng/kg) odabrane su na temelju već publiciranih radova (31,94), kao doze koje su najčešće djelotvorne.

Za opću anesteziju koristit će se tiopental (Thiopental 30 mg/kg i.p., Rotexmedica, Njemačka) te diazepam (Normabel 5-10mg/kg i.p., Belupo, Ludbreg, Hrvatska) sukladno dosadašnjim istraživanjima, za analgeziju ketoprofen (3 mg/kg, subkutano /sc/), a za eutanaziju diazepam u dozi od 30 mg/kg, intraperitonealno.

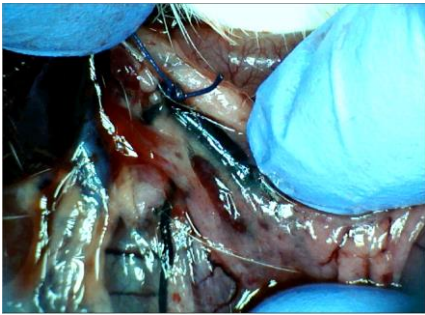
4.3. Eksperimentalni protokol

4.3.1. Kirurški zahvat

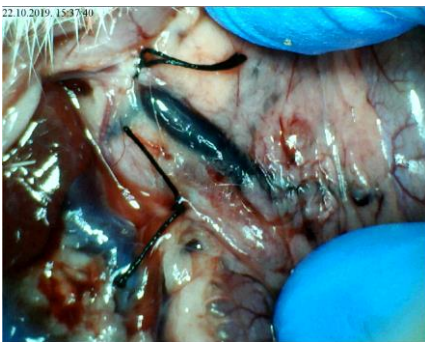Po uspostavi stanja kirurške anestezije (provjera gubitkom refleksa uspravljanja), štakor je postavljen na drvenu ploču i fiksirane su mu šape te se kirurškom zahvatu laparotomije pristupa tek po negativnoj reakciji u testu uzmicanja šape na bolni pritisak. Kroz medijanu laparatomiju, pristupit će se na abdominalnu aortu, a zatim i na ishodište gornje mezenterične arterije. Na isti način će se pristupiti na gornju mezenteričnu venu, a koja će se ligirati neposredno prije utoka lijenalne vene tj. prije nego s istom formira portalnu venu. Slijedi ligiranje slobodnom ligaturom (Ethibond Excel konac 3-0, Ethicon inc. Johnson & Johnson company, vezanom 4 puta) gornje mezenterične arterije ili vene ili i jedne i druge strukture ovisno o kojoj se skupini životinja radi nakon što je učinjena pažljiva preparacija atraumatskim kirurškim instrumentima.



Slika 1. Podvez gornje mezenterične arterije



Slika 2. Podvez gornje mezenterične vene



Slika 3. Podvez gornje mezenterične arterije i vene

4.3.2. Primjena lijekova

Primijenjena je kupka pentadekapeptida (BPC 157 10 µg/kg ili 10 ng/kg u volumenu od 1 ml po štakoru), NOS blokatora L-NAME (5 mg/kg u volumenu od 1 ml po štakoru) i supstrata NOS-a L-arginina (100 mg/kg u volumenu od 1 ml po štakoru). Lijekovi su primjenjivani samostalno ili u kombinacijama. Kao kontrola služila je fiziološka otopina primijenjena u istom volumenu, na isti način i u istom vremenu kao gore spomenuti lijekovi.

Tablica 1. Skupine životinja

| Oznaka skupine | Broj životinja | Vrsta skupine | Tretman | Način primjene |
|-------------------|----------------|-------------------|--------------------------------|----------------|
| 1 | 7 | Ligatura AMS+VMS | 0,9 % NaCl, 5 ml/kg | IP |
| 2 | 7 | Ligatura AMS+VMS | BPC, 10 µg/kg | IP |
| 3 | 7 | Ligatura AMS+VMS, | BPC, 10 ng/kg | IP |
| 4 | 7 | Ligatura AMS | 0,9 % NaCl, 5 ml/kg | IP |
| 5 | 7 | Ligatura AMS | BPC, 10 µg/kg | IP |
| 6 | 7 | Ligatura AMS | BPC, 10 ng/kg | IP |
| 7 | 7 | Ligatura VMS | 0,9 % NaCl, 5 ml/kg | IP |
| 8 | 7 | Ligatura VMS | BPC 10 µg/kg | IP |
| 9 | 7 | Ligatura VMS | BPC 10 ng/kg | IP |
| 10A | 7 | Ligatura AMS+VMS | L-ARG, 100 mg/kg | IP |
| 10B | 7 | Ligatura AMS+VMS | L- NAME 5 mg/kg | IP |
| 10C | 7 | Ligatura AMS+VMS | L-ARG+BPC, 100 mg/kg+10 µg/kg | IP |
| 10D | 7 | Ligatura AMS+VMS | L-NAME+BPC, 5 mg/kg+ 10 µg/kg | IP |
| 11A | 7 | Ligatura AMS | L-ARG, 100 mg/kg | IP |
| 11B | 7 | Ligatura AMS | L-NAME, 5 mg/kg | IP |
| 11C | 7 | Ligatura AMS | L-ARG+BPC, 100 mg/kg+10 µg/kg | IP |
| 11D | 7 | Ligatura AMS | L-NAME+BPC, 5mg/kg+10 µg/kg | IP |
| 12A | 7 | Ligatura VMS | L-ARG, 100 mg/kg | IP |
| 12B | 7 | Ligatura VMS | L-NAME, 5 mg/kg | IP |
| 12C | 7 | Ligatura VMS | L-ARG+BPC, 100 mg/kg+ 10 µg/kg | IP |
| 12D | 7 | Ligatura VMS | L-NAME+BPC, 5 mg/kg+ 10 µg/kg | IP |
| Ukupno Životinja: | 147 | | | |

4.3.3. Procjena broja životinja i postupci

Obzirom na anticipiranu razliku u srednjim vrijednostima među eksperimentalnim skupinama od 25% i očekivani koeficijent varijacije od 10-15%, za željenu snagu testa 0,90 i P vrijednost $<0,05$ biti će nam potrebno 7 životinja po skupini, što čini ukupno 147 životinja (95). Pregledom mrežne baze alternativnih metoda u pokusima na laboratorijskim životinjama (<http://ecvam-dbalm.jrc.ec.europa.eu/beta/>), nismo našli podatke o in vitro modelu koji bi bio odgovarajuća zamjena za in vivo model predložen u ovom istraživanju. Također, nije nam poznata druga životinjska vrsta, niže na filogenetskoj ljestvici od štakora (beskralježnjaci), koja bi bila jednako vrijedan model za ovakvu vrstu istraživanja. Navedeni eksperiment je nepovratni eksperiment obzirom na kategoriju težine: provodi se u cijelosti u općoj anesteziji nakon koje se životinja neće vratiti svijesti. Promjene nastale podvezivanjem arterije, vene ili obje strukture snimaju mikrokamerom s udaljenosti od 5 cm (Veho Discovery VMS-004 Deluxe USB, s vlastitim izvorom svjetla, uvećava 40 x, brzina 30 sličica u minuti. Snimanje se vrši u periodu od 30 minuta, a promatraju se slijedeće promjene nakon što smo iz video snimke sliku transformirali u digitalnu fotografiju: pojava krvarenja na površini crijeva, venska kongestija te arterijsko punjenje kao i ramifikacija arterija. Analiza istraživanih parametara provodit će se od strane eksperimentatora (upoznat s tretmanom i redoslijedom životinja) i slijepog promatrača kojemu će se predočiti životinje označene samo pripadajućim brojem, bez da će im biti poznato kojoj eksperimentalnoj skupini pripada navedena životinja. Rezultati će biti srednje vrijednosti očitavanja eksperimentatora i slijepog promatrača uz određivanje indeksa pouzdanosti očitavanja između eksperimentatora i slijepog promatrača, u postotku (rezultat eksperimentator/rezultat slijepi promatrač x 100). Navedeni parametri će se analizirati u 5, 15 i 30 minuta nakon trajne ligature gore navedenih vaskularnih struktura ovisno o skupini. Analiza parametara biti će učinjena prema vlastitoj deskriptivnoj progresivnoj ljestvici obzirom da adekvatne publicirane ljestvice, a koje bi zadovoljile potrebe ovog istraživanja nisu pronađene. Tako smo krvarenje na površini crijeva skorirali naslijedeći način: 0 - bez krvarenja, 1 -

jedva naznačeno krvarenje (promjer hematoma na površini crijeva < 1 mm), 2 - blago krvarenje (promjer hematoma na površini crijeva > 1 mm- 2 mm), 3 - srednje jako krvarenje (promjer hematoma na površini crijeva > 2 mm - 4 mm), 4 - intenzivno krvarenje (promjer hematoma na površini crijeva > 4 mm), 5 - vrlo intenzivno krvarenje (slijevajuće krvarenje), a venska kongestija 0 - venska kongestija nije prisutna, 1 - jedva naznačena venska kongestija (debljina vene do 0,5 mm), 2 - blaga venska kongestija (debljina vene > 0,5 mm - 1 mm), 3 - srednje izražena kongestija (debljina vene > 1 mm - 2 mm), 4 - intenzivna venska kongestija (debljina vene > 2 mm - 2,5 mm), 5 - masivna venska kongestija (debljina vene > 2,5 mm). Arterijsko punjenje će biti također praćeno i skorirano 0 - arterijsko punjenje nije uočljivo, 1 - jedva naznačeno arterijsko punjenje (debljina arterija do 0,5 mm), 2 - blago izraženo arterijsko punjenje (debljina arterije > 0,5 mm - 0,75 mm) 3 - srednje izraženo arterijsko punjenje (debljina arterije > 0,75 mm - 2 mm), 4 - intenzivno arterijsko punjenje (debljina arterije > 2 mm- 2,5 mm), 5 - masivno arterijsko punjenje (debljina arterije > 2,5 mm) kao i ramifikacija arterija 0 -bez uočljive ramifikacije, 1 - jedva naznačena arterijska ramifikacija (vidljiva 2 ogranka), 2 - blago izražena arterijska ramifikacija (vidljiva 3 ogranka), 3 - srednje izražena arterijska ramifikacija (vidljiva 4 ogranka), 4 - intenzivna arterijska ramifikacija (vidljivo 5 ogranaka), 5 - masivna arterijska ramifikacija (vidljivo 6 ili više ogranaka). U analizi digitalnih fotografija koristiti ćemo program Image J, koji je razvijen u Nacionalnom institutu za zdravstvo i Laboratoriju za optičku i računsku tehniku. Korištena je njegova prva verzija, ImageJ 1.x, razvijena u javnoj domeni, Po proteku 30 min istim životinjama će se učiniti digitalna subtrakcijska angiografija (Shimatzu DSA C Vision, PLUS #0161H26402; tv.broj cijevi: VARIAN, G1092 #22024-4W; smješten u Klinici za tumore) i to injiciranjem kontrasta (Omnipaque 350 (iohexol)) brzinom od 0.3 ml/sec u donju šuplju venu kako bi se prikazalo otvaranje vaskularnih kolaterala te definirali alternativni putevi opskrbe crijeva (tanko crijevo, cekum i uzlazni kolon) krvlju. Analizirati će se brzina punjenja kontrastom kao i duljina prikazanog odsječka gornje mezenterične arterije.

Također, kod štakora će se mjeriti vrijednosti tlakova u gornjem sagitalnom sinusu, portalnoj veni, donjoj šupljoj veni i abdominalnom dijelu aorte i to na način da će se duboko anestetiziranom štakoru po proteku 30 minuta od podveza umetnuti kanila (BD Neoflon™) spojena na mjerač tlaka (78534C MONITOR / TERMINAL; Hewlett Packard, SAD) umetnut u gornji sagitalni sinus, portalnu venu, donju šuplju venu i trbušnu aortu na razini bifurkacije. Štakorima će biti mjerena i srčana aktivnost 30 min od podveza, za sva tri glavna odvoda, postavljanjem elektroda od nehrđajućeg čelika na sva četiri ekstremiteta, a zapis će se pratiti pomoću EKG monitora s programatorom 2090 (Medtronic, SAD) povezanim s digitalnim osciloskopom Waverunner LT342 (LeCroy, USA). Neposredno prije isteka eksperimentalnog perioda biti će uzeti uzorci krvi kako bi se odredile serumske vrijednosti transaminaza (AST, ALT). Po isteku eksperimentalnog perioda životinje će se žrtvovati, prema utvrđenim standardima sukladno odredbama Etičkog kodeksa o laboratorijskim životinjama, Zakona o zaštiti životinja (NN 135/ 06) kao i Pravilnika o zaštiti životinja koje se koriste u znanstvene svrhe (NN 55/ 13). U tu svrhu intraperitonealno će se aplicirati trostruko veća doza diazepama. Tek nakon utvrđivanja znakova smrti (prestanak disanja i rada srca), učiniti će se eksplantacija tankog crijeva, cekuma i ascedentnog kolona za patohistološku obradu, a biti će određena i razina malondialdehida (MDA) u tkivima. Također će se uzeti ugrušci iz područja gornjeg sagitalnog sinusa, portalne vene, donje šuplje vene, lijenalne vene, gornje mezenterične vene, gornje mezenterične arterije te abdominalnog dijela aorte nakon čega će se izmjeriti težina istih. Uzorci tankog crijeva, cekuma te uzlaznog kolona će se pohraniti u puferiranu otopinu formalina (pH 7.4) gdje bi ostali naredna 24 h. Prije samog žrtvovanja odrediti će se duljina segmenta crijeva pogođenog ishemijom i venskom kongestijom.

4.3.4. Eksplantacija tkiva, patohistologija

Uzorci za patohistološku obradu će se narezivati na kliznom mikrotomu te bojati hematoksilinom i eozinom. Od svakog uzorka nasumično će se odabrati tri

segmenta, te će se snimiti video kamerom (Sony TK1270) i staviti u ISSA bazu podataka. Navedene snimke koristit će se za morfometrijske analize ishemijskih oštećenja.

Klasifikacija oštećenja sluznice tankog crijeva biti će učinjena prema klasifikaciji Chiu i sur. (oštećenje epitela i lamine proprije) (88), a klasifikacija oštećenja sluznice debelog crijeva prema klasifikaciji Lugea i sur. (intenzitet i zona veličine oštećenja kripte sluznice debelog crijeva) (96). Koristit će se morfometrijski program ISSA (Vamstec, Zagreb, Hrvatska). Sve uzorke će analizirati slijepi promatrači, koji neće biti upoznati sa podrijetlom materijala.

4.3.5. Statistička analiza

Za statističku obradu parametrijskih podataka skupina koristiti ćemo ANOVA za jednu varijablu i post hoc Tukey-Kramer test, a za neparametrijske podatke Kruskal Wallis test i post hoc Dunn test. U svim će se tekstovima primijeniti razina statističke značajnosti $P < 0,05$. Za statističku obradu podataka koristiti ćemo program GraphPad, inačica 5.1.

5.0. Rezultati

5.1. Podvez gornje mezenterične vene (VMS)

Ozljede nastale podvezivanjem gornje mezenterične vene i dalje su predmet značajnih kontroverzi.

Dok je neupitan učinak podveza u smislu nastanka oštećenja u drenažnom području gornje mezenterične vene, puno manje se piše o općim posljedicama navedene ligacije.

Podvez gornje mezenterične vene izaziva ozljedu crijeva već unutar 5 minuta, a ozljede su uvjetovane kako problemima venskog odtoka tako i u konačnici i arterijske opskrbe (93).

Potrebno je naglasiti kako nije istraživana brza aktivacija kolateralne cirkulacije koja dovodi do premoštenja mjesta podveza i ponovne uspostave venske cirkulacije.

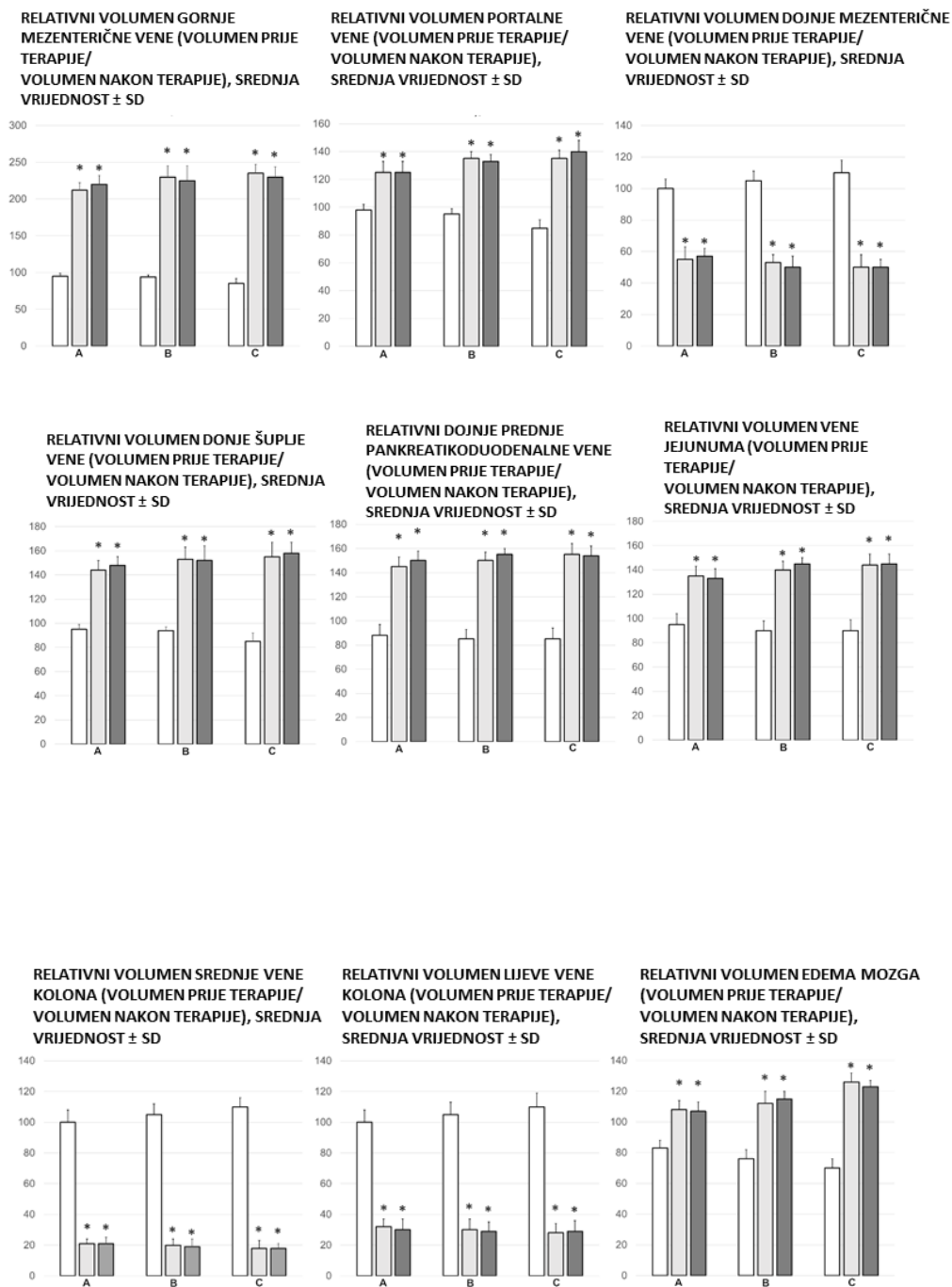
Venska mezenterična cirkulacija kod štakora korelira s mezenteričnom venskom cirkulacijom kod čovjeka kod kojega se donja mezenterična vena (VMI) ulijeva u gornju mezenteričnu venu (97,98). Konkretno, mjesto podveza u našem istraživanju je neposredno prije formiranja portalne vene, odnosno, prije utoka lijenalne vene. Uz adekvatnu terapiju, u varijanti podveza gornje mezenterične vene na ovoj poziciji, došlo bi do aktivacije kolateralne cirkulacije putem donje prednje pankreatikoduodenalne vene i gornje pankreatikoduodenalne vene te zatim do pilorične vene kao osnovnog zaobilaznog kolateralnog puta čime bi se osigurao venski odtok. Taj se put mora brzo aktivirati kako bi se uspostavila komunikacija između gornje mezenterične vene i portalne vene čime bi došlo do oporavka krvotoka. Kao dodatni udaljeniji, zaobilazni put koji treba istodobno aktivirati, možemo izdvojiti kolateralni put koji ide preko srednje količne vene, lijeve količne vene te prema gornjim rektalnim venama a zatim u donju šuplju venu. Aktivacija koleteralne venske cirkulacije omogućuje očuvanje integriteta sluznice i smanjenja stupnja oštećenja unatoč okluziji gornje mezenterične vene. To se

postiže primjenom pentadekapeptida BPC 157. Dobiveni učinci se dodatno verificiraju primjenom NO-agensa, blokatora NOS-a, L-NAME, kao i supstrata NOS-a, L-arginina (75).

Kod štakora s podvezom gornje mezenterične vene uočili smo pojavu portalne i kavalne hipertenzije, aortalne hipotenzije te hemoragične lezije u gastrointestinalnom traktu, posebice duodenumu. Javlja se također i sistemska arterijska i venska tromboza kao i poremećaji na nivou periferne cirkulacije. Vidljiva je i srčana disfunkcija, kongestija pluća, bubrega i jetre kao i povišeni tlak u gornjem sagitalnom sinusu što dovodi do edema mozga. Također se javljaju poremećaji na nivou periferne cirkulacije tj. na razini malih krvnih žila (venska a zatim posljedično i arterijska periferna cirkulacija).

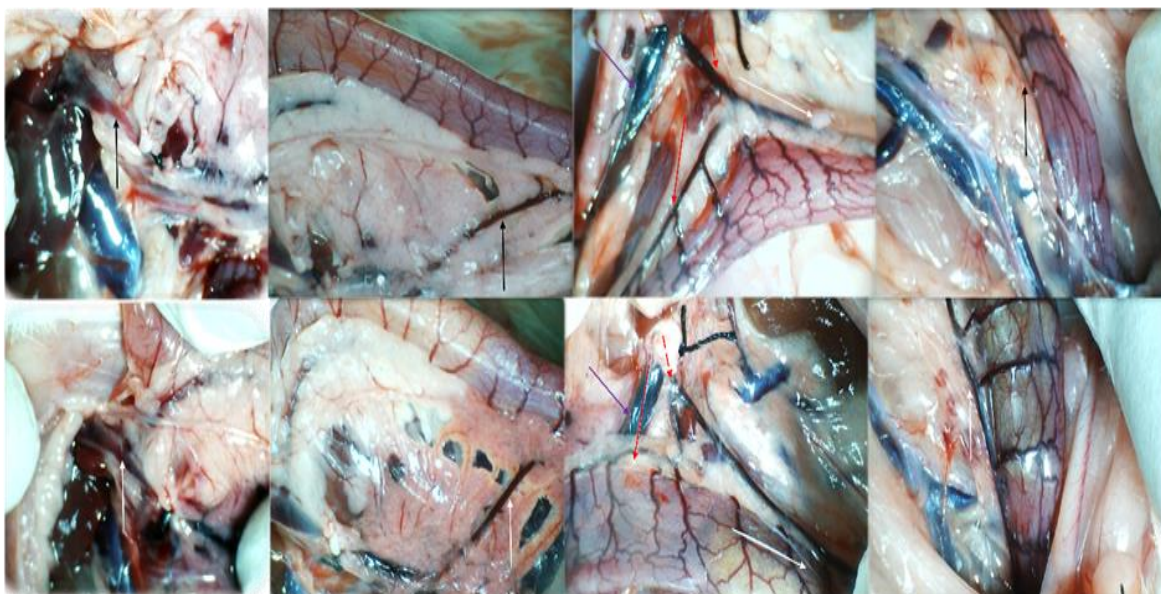Prezentacija krvnih žila

Kod štakora s ligacijom gornje mezenterične vene dolazi do trenutnog razvoja promjena na nivou krvnih žila u smislu otežane venske drenaže što je vidljivo povećanjem volumena krvi u VMS za 180 % u odnosu na inicijalnu prezentaciju. Administracija BPC 157 (neovisno radi li se o μg ili ng dozi) očituje se kao neposredan, dosljedan i prominentan učinak na nivou periferne cirkulacije i to u smislu uspostave kolateralne venske mreže i to putem donje i gornje prednje pankreatikoduodenalne vene, prema piloričnoj veni i konačno prema portalnoj veni te putem donje mezenterične vene, srednje i lijeve količne vene prema gornjim rektalnim venama te donjoj šupljij veni, što se i očituje u izraženijoj prezentaciji navedenih žila. Isti terapijski učinak vidljiv je kroz slabije izraženu kongestiju i samim time i prezentaciju portalne vene, gornje mezenterične vene te jejunalnih vena u periodu od 5, 15 te 30 minuta nakon podveza gornje mezenterične vene. Neposredno nakon primjene pentadekapeptida BPC 157, vidljiva kongestija gornje mezenterične vene te portalne vene rapidno se smanjuje u normalnu prezentaciju navedenih krvnih žila.



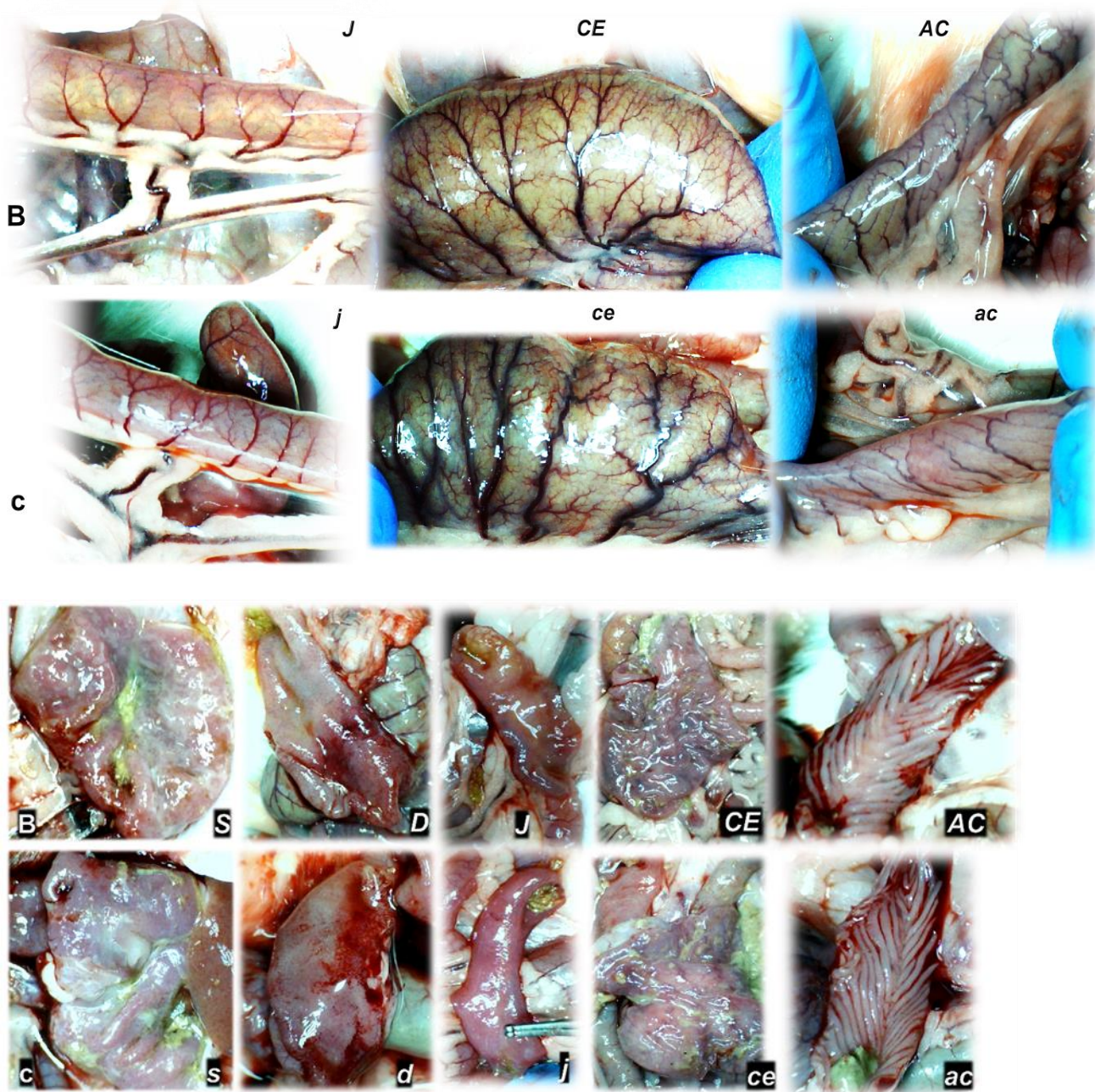
Slika 4. Relativni volumen vena (gornja i donja mezenterična vena, portalna vena, donja šuplja vena, donja prednja pankreatikoduodenalna vena, jejunalna vena,

srednja i lijeva količna vena) i relativni volumen mozga, volumen prije terapije / volumen nakon terapije, kod štakora s podvezanom gornjom mezenteričnom venom na kraju razdoblja od 30 minuta od podveza (BPC 157 10 µg / kg (svijetlo sivi stupci), 10 ng / kg (tamno sivi stupci); fiziološka otopina 5 ml / kg (bijeli stupci)), intraperitonealna kupka. SV ± SD, * P < 0,05.



Slika 5. Prezentacija kolateralnih putova kod štakora s podvezom gornje mezenterične vene, kod štakora koji su primali terapiju pentadekapeptid BPC 157 (gore) ili fiziološku otopinu (nisko). Lijevo. Portalna vena nakon dotoka pilorične vene (crna strelica (BPC 157-štakori gore) i bijela strelica (kontrolna skupina, dolje)). Srednja slika lijevo. Prezentacija donje prednje pankreatikoduodenalne vene (crna strelica, štakori tretirani pentadekapeptidom BPC 157, gore, bijela strelica, kontrolna skupina dolje), prikaz duodenuma i prikaz duodenalnih arkadnih žila kao ponovno uspostavljene komunikacije s gornjom anteriornom pankreatikoduodenalnom venom (a time i gornje mezenterične vene i portalne vene) komunikacija kod štakora tretiranih pentadekapeptidom BPC 157 (gore) ili kolaps periferne cirkulacije (kontrolna skupina, dolje). Srednja slika desno. Prikaz srednje količne vene (puna strelica), donje mezenterične vene (isprekidana strelica), lijeve vene kolike i arkadnih žila (bijela puna strelica) i gornje mezenterične

vene kod štakora tretiranih pentadekapeptidom BPC 157 (gore) i štakora kontrolne skupine (dolje), kao alternativni put prema donjoj šupljij veni. Desno. Prikaz rektalnih vena kod štakora tretiranih pentadekapeptidom BPC 157 (gore, crna strelica) i tortuotične vene u kontrolnoj skupini (dolje, bijela strelica).



Slika 6. Makroskopska prezentacija krvnih žila seroze kod štakora s podvezom gornje mezenterične vene, kod štakora koji su primili terapiju

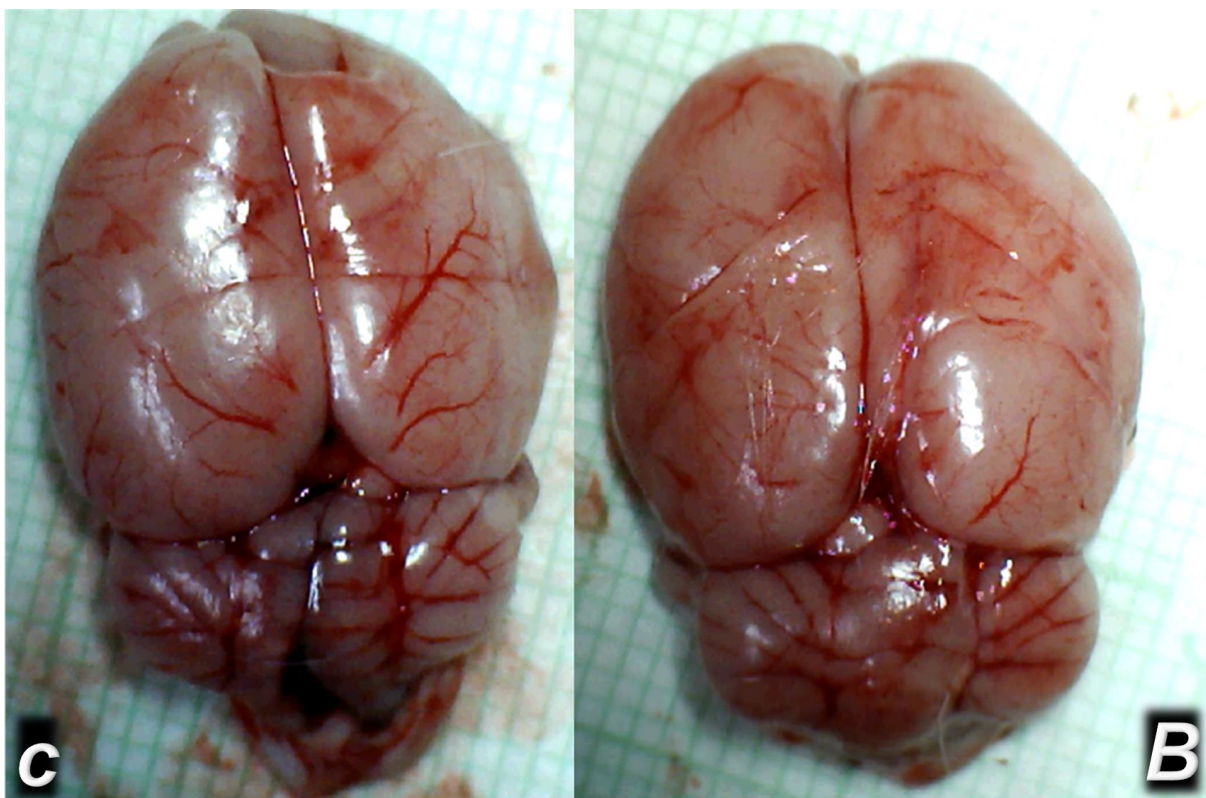
pentadekapeptidom BPC 157 (B, gore) ili fiziološku otopinu (c, dolje). Prezentacija u jejunumu (J (BPC 157), j (kontrola)), cecumu (CE (BPC 157), ce (kontrola)) i uzlaznom crijevu (AC (BPC 157), ac (kontrola)). Izražena ramifikacija bez kongestije kod štakora tretiranih pentadekapeptidom BPC 157, za razliku od kontrolne skupine kod koje je vidljiva kongestija i slaba ramifikacija.

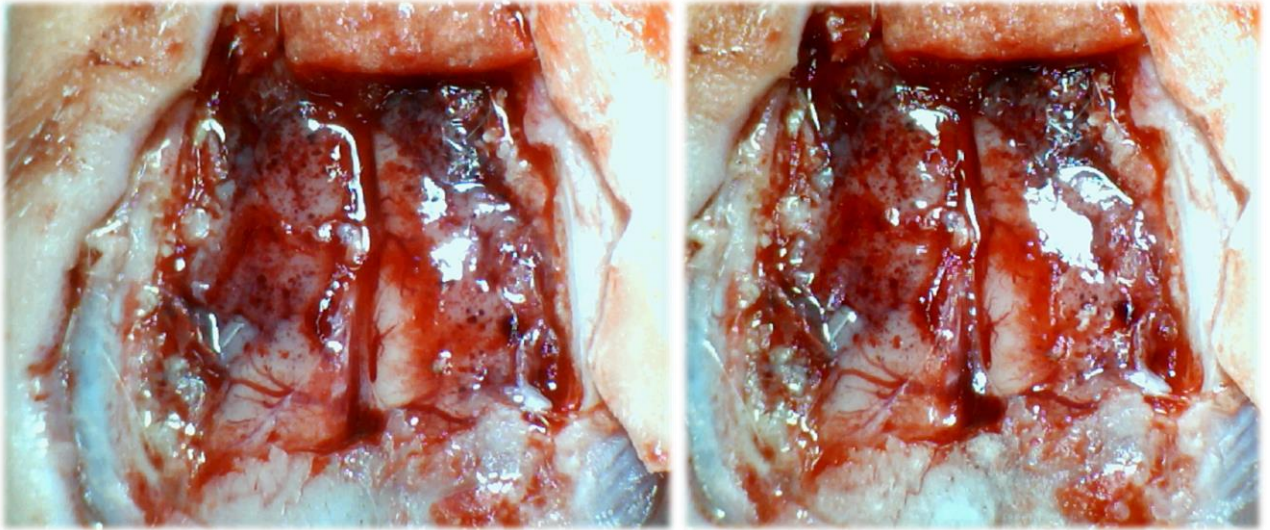
Prezentacija lezija u gastrointestinalnom traktu štakora s podvezom gornje mezenterične vene, 30 minuta, kontrolna skupina (dolje, c, mala slova) i štakori tretirani terapijom pentadekapeptidom BPC 157 (gore, B, velika slova). Želudac (S, s), dvanaesnik (D, d), jejunum (J, j), cekum (CE, ce), uzlazni kolon (AC, ac).

Edem mozga

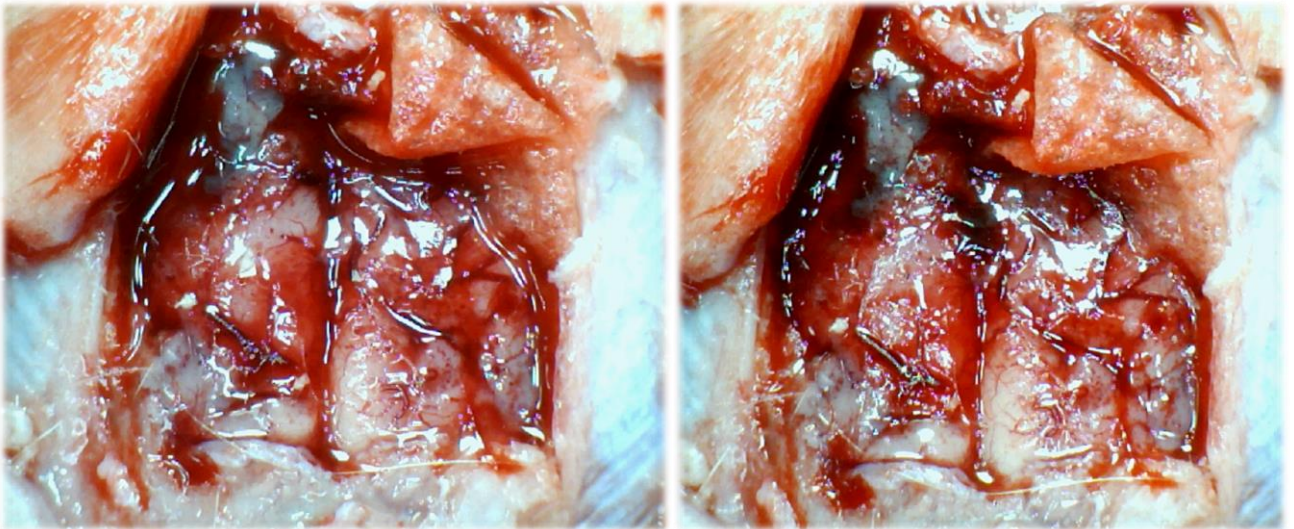
Kod štakora s ligacijom gornje mezenterične vene, uslijed kolapsa periferne cirkulacije, dolazi do razvoja edema mozga (do 120 % povećanje volumena mozga u odnosu na volumen prije podveza). Kao dosljedan i prominentan učinak, terapija pentadekapeptidom BPC 157 brzo ublažava edem mozga prema normalnim vrijednostima prije podveza gornje mezenterične vene, neovisno radi li se o μg ili ng dozi. Taj je učinak paralelan s učinkom na prikaz perifernih krvnih žila. Obzirom na venski put koji se aktivira i ide preko pankreatikoduodenalnih vena do vene porte ili kao alternativni put prema donjoj šupljoj veni (tj. donja mezenterična vena i lijeva količna vena te gornje rektalne vene), dolazi do reverzije prezentacije kongestiranih krvnih žila. Zajedno s primjenom pentadekapeptida BPC 157, ilustrativan je preokret prezentacije krvnih žila iz kongestiranih u nekongestirane s uspostavljenim protokom krvi (blizu normalne prezentacije) (tj. portalna vena, gornja mezenterična vena, donja šuplja vena, donja prednja pankreatikoduodenalna vena, jejunalne vene). Isto tako, slaba prezentacija kolateralne cirkulacije zamjenjena je uspostavljenim protokom u navedenim žilama (donja mezenterična vena, srednja i lijeva količna vena). To ukazuje na reorganizaciju krvotoka kako bi se nadoknadio i zaobišao defekt nastao podvezom gornje

mezenterične vene, a što je vidljivo nakon 5 minuta, 15 minuta i 30 minuta od ligacije. Prvi put, gornja mezenterična vena - donja prednja pankreatikoduodenalna vena - gornja prednja pankreatikoduodenalna vena - pilorična vena - portalna vena, ilustrira izravno ponovno uspostavljenu vezu gornje mezenterične vene i portalne vene te ponovno uspostavljeni protok krvi. Treba napomenuti da se dodatni put ostvaruje prema donjoj šupljij veni kroz donju mezenteričnu venu, srednju i lijevu količnu venu prema gornjim rektalnim venama što ilustrira razlika u prezentaciji vena rektuma koje su tortuotične u kontrolnim skupinama, dok takva prezentacija izostaje kod štakora tretiranih pentadekapeptidom BPC 157.





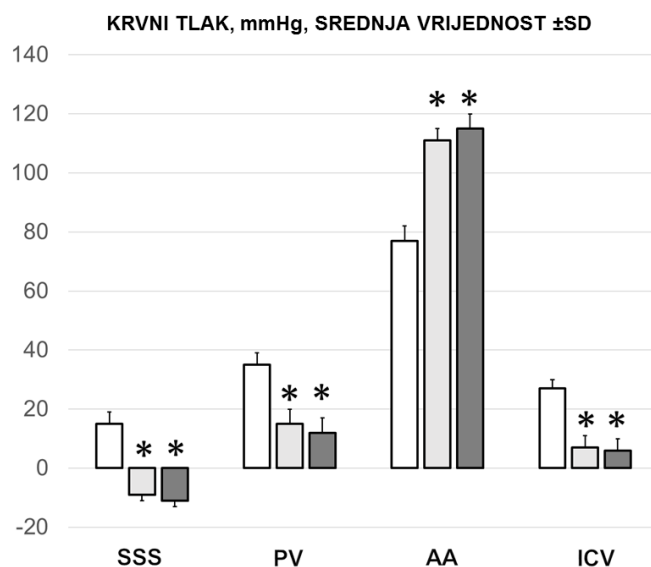
Slika 7. Makroskopska prezentacija edema mozga kod štakora s podvezanom gornjom mezenteričnom venom, prije primjene lijeka (lijevo) i nakon primjene pentadekapeptida BPC 157 (desno- smanjena oteklina nakon 15 minuta)



Slike 8. Makroskopska prezentacija edema mozga kod štakora s podvezanom gornjom mezenteričnom venom, prije primjene lijeka (lijevo) i nakon primjene fiziološke otopine (desno- progresija edema nakon 15 minuta)

Mjerenje tlaka u portalnoj, donjoj mezenteričnoj te donjoj šupljoj veni, u abdominalnoj aorti te gornjem sagitalnom sinusu

Zajedno s izraženom portalnom i kavalnom hipertenzijom te aortalnom hipotenzijom, kod štakora kojima je ligirana gornja mezenterična vena došlo je do reverzije tlaka u gornjem sagitalnom sinusu iz negativnog u pozitivni. Neposredno nakon primjene pentadekapeptida BPC 157 (neovisno radi li se o μg ili ng dozi) dolazi do smanjenja ili čak normalizacije tlakova u portalnoj te donjoj šupljoj veni uz povišenje aortalnog tlaka. Također se javlja normalizacija tlaka u gornjem sagitalnom sinusu iz pozitivnog u normalni negativni tlak.

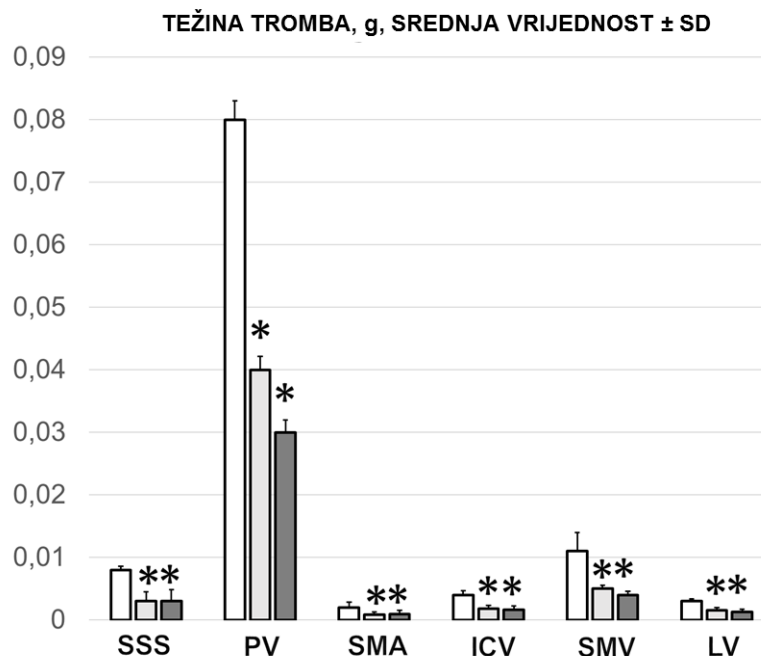


Slika 9. Vrijednosti krvnog tlaka u pojedinim krvnim žilama (SSS- gornji sagitalni sinus, PV- portalna vena, AA- abdominalni dio aorte, ICV- donja šuplja vena)

Tromboza

Neposredno nakon ligiranja gornje mezenterične vene dolazi do tromboze inicijalno na periferiji koja zatim progredira prema portalnoj veni, donjoj šupljoj veni te gornjoj mezenterično arteriji, a zatim i centralno zahvaćajući i gornji

sagitalni sinus. Primjena pentadekapeptida BPC 157 1 minutu nakon ligacije uvjetuje smanjenje pojave tromboze navedenih krvnih žila.



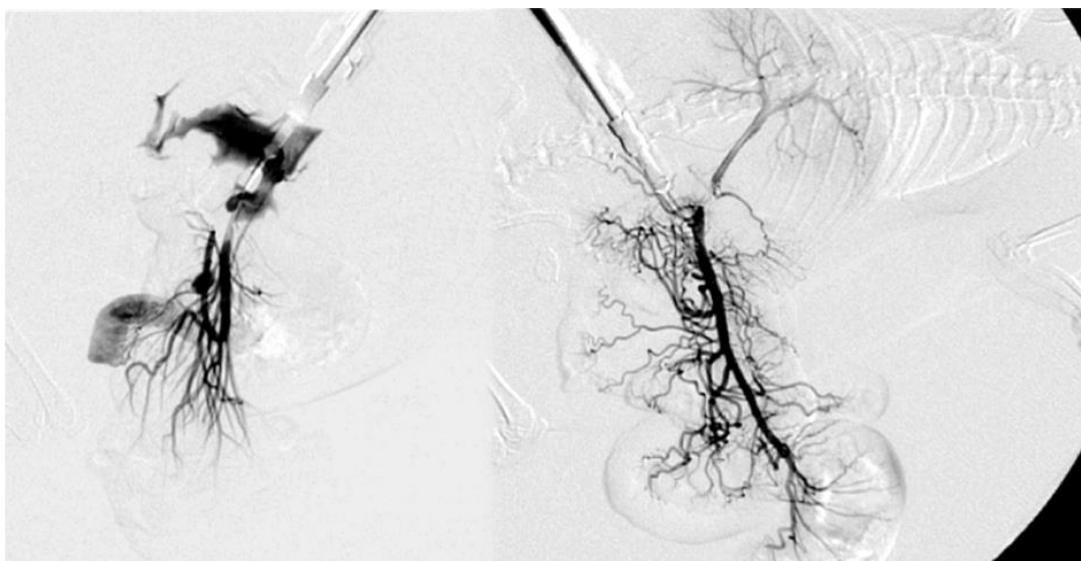
Slika 10. Težina tromba u pojedinim krvnim žilama (SSS- gornji sagitalni sinus, PV- portalna vena, SMA- gornja mezenterična arterija, ICV- donja šuplja vena, SMS- gornja mezenterična vena, LV.- lijenalna vena)

Venografija

Kod životinja kontrolne skupine izostaje prikaz gornje mezenterične vene kao i kolateralne cirkulacije nakon injiciranja kontrastnog sredstva (1 ml kroz period od 30 sekundi, u donju šuplju venu).

Kod životinja tretiranih s pentadekapeptidom BPC 157 dolazi do poništavanja učinaka podveza gornje mezenterične vene ($P < 0.05$ u odnosu na kontrolnu skupinu). U skladu sa smanjenjem i poništavanjem hipertenzije u portalnoj veni, gornjoj mezenteričnoj i donjoj šupljoj veni, te inverziji tlaka u gornjem sagitalnom sinusu iz pozitivnog ponovno u negativni, venografija gornje mezenterične vene kod svih štakora BPC 157 otkrila je prikaz aktiviranih kolaterala i zaobilaženje mjesta podveza. Venografija je jasno pokazala gornju mezenteričnu venu -

donju prednju pankreatikoduodenalnu venu - gornju prednju pankreatikoduodenalnu venu - piloričnu venu - portalnu venu u periodu 6 sekundi od injiciranja kontrasta u donju šuplju venu, što ukazuje na ponovnu uspostavu veze između gornje mezenterične vene i portalne vene kao i ponovo uspostavljeni protok krvi. Vidljive su portalna i jetrena vena, kao i sve pritoci gornje mezenterične vene. Kod štakora tretiranih pentadekapeptidom BPC 157, venografija ukazuje na normalan protok na razini jetrenih vena, bez kongestije.

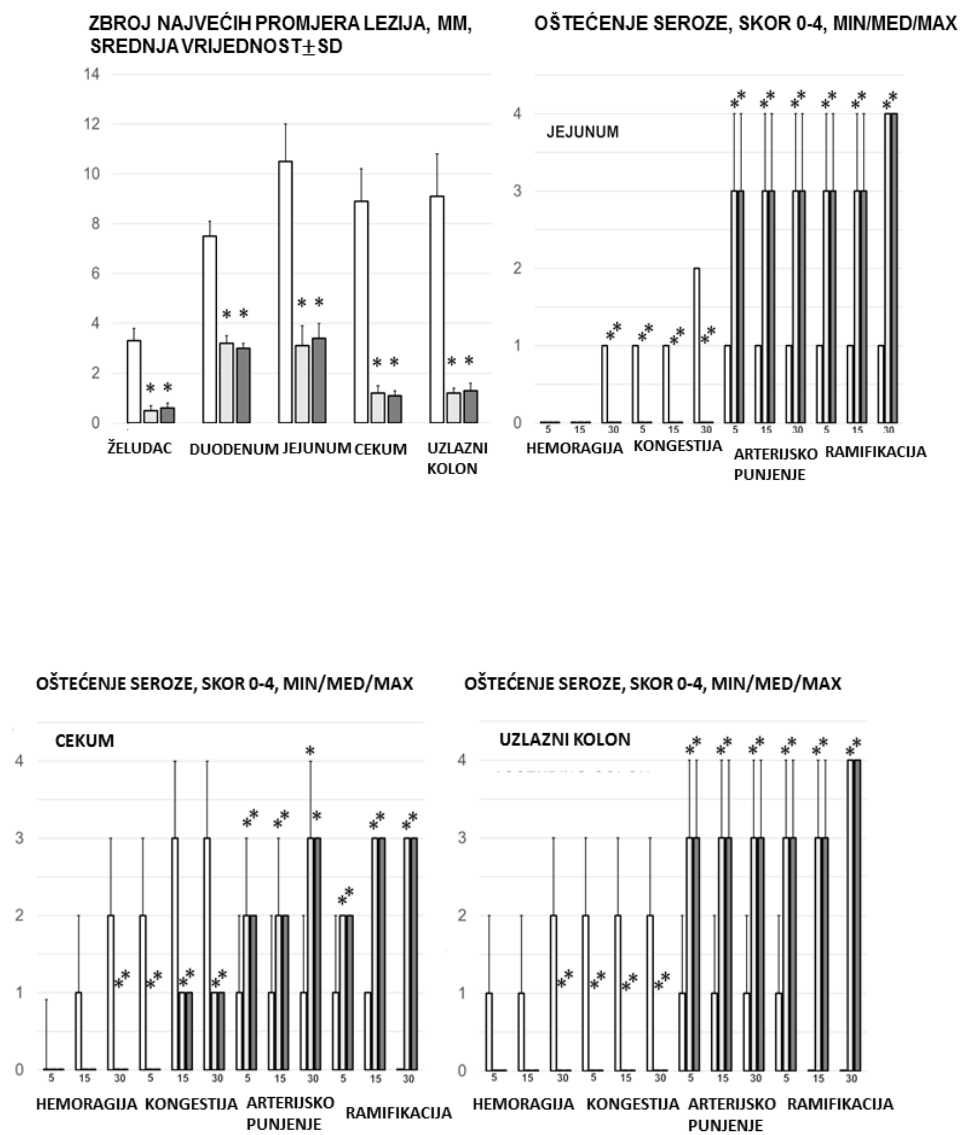


Slika 11. Venografija- kontrola (lijevo), tretman pentadekapeptidom BPC 157 (desno). Kod štakora kontrolne skupine vidljiv je izostanak prikaza aktiviranih kolaterala, a neposredno nakon injiciranja kontrasta gornja mezenterična vena puca. U životinja tretiranih pentadekapeptidom BPC 157 vidljiva je mreža kolateralne cirkulacije čime se zaobilazi mjesto podveza

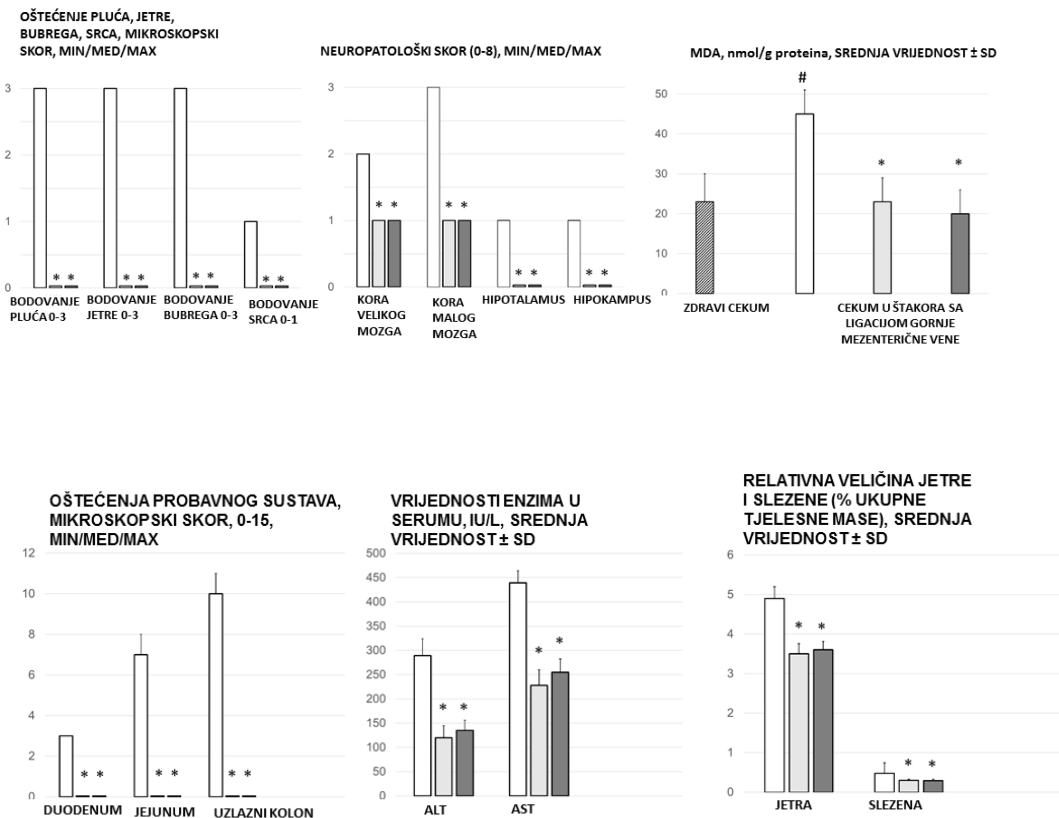
Prezentacija lezija duodenuma, jejunuma, cekuma, želuca i uzlaznog kolona, težina jetre i slezene

Štakori s podvezanom gornjom mezenteričnom venom redovito su pokazivali lezije u gastrointestinalnom traktu. Vidljive su krvareće mukozne i serozne lezije te kod životinja i kontrolne skupine uz hemoragiju i kongestiju, slabije je arterijsko punjenje te ramifikacija. Kod životinja tretiranih pentadekapeptidom BPC 157 značajno su manje izražene lezije sluznice, uz slabije krvarenje na

površini seroze kao i slabije izraženu kongestiju. Očuvano je arterijsko punjenje te ramifikacija koja je vidljiva kao mreža kolaterala između susjednih većih arterijskih ogranaka. U navedenoj skupini životinja također je slabije izraženo povećanje težine jetre i slezene u odnosu na kontrolnu skupinu životinja.



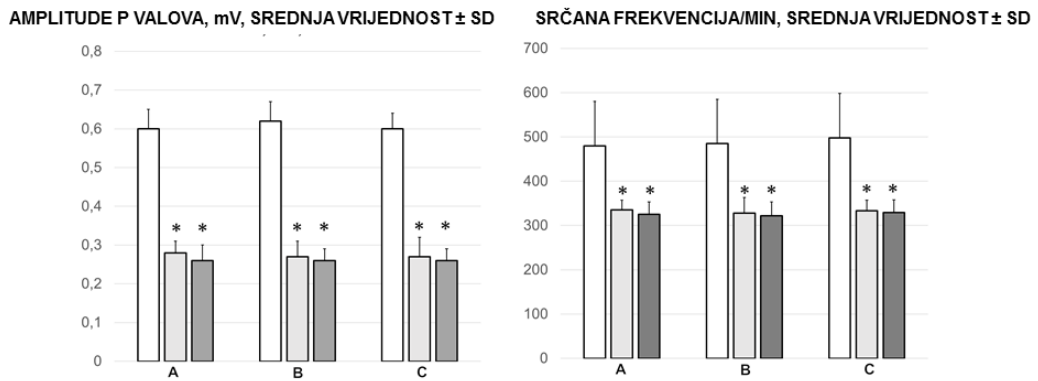
Slika 12. Skor krvarenja, kongestije, arterijskog punjenja te ramifikacije jejunuma, cekuma i uzlaznog kolona



Slika 13. Lezije ograna (mikroskopski skor), neuropatološki skor, vrijednosti MDA, vrijednosti enzima u serumu, relativna težina jetre (% ukupne tjelesne težine), relativna težina slezene (% ukupne tjelesne težine)

EKG

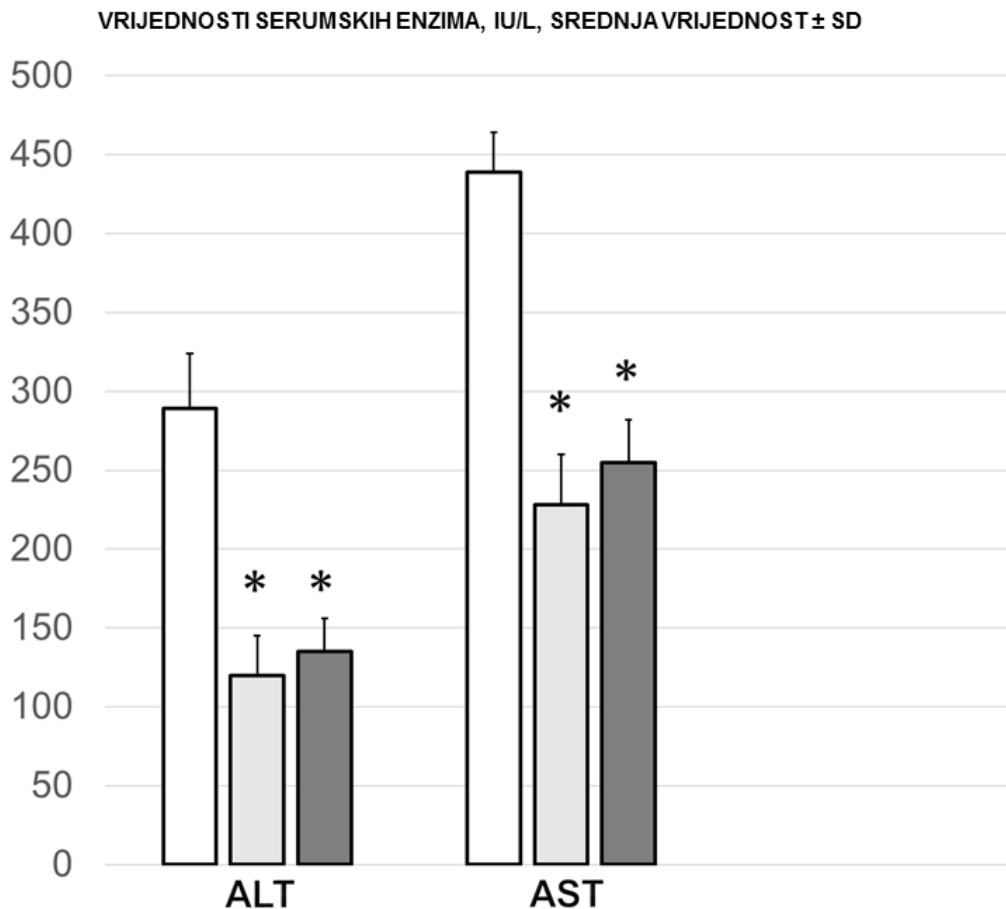
Elektrokardiografija učinjena kod kontrolne skupine životinja pokazala je značajnu tahikardiju uz pojavu „šiljastih“ P valova, produljene PQ i QTc intervale. Vidljiva je postojana ST elevacija ($0,5 \pm 0,1$, SV \pm SD) Navedeni učinak se poništavao u skupini životinja tretiranih pentadekapeptidom BPC 157.



Slika 14. Amplitude P valova, srčana frekvencija

Biokemijski nalazi

U kontrolnoj skupini životinja serumske vrijednosti ALT i AST bile su značajno povišene u odnosu na skupinu životinja tretiranih s pentadekapeptidom BPC 157.



Slika 15. Srednje vrijednosti serumskih enzima (ALT, AST)

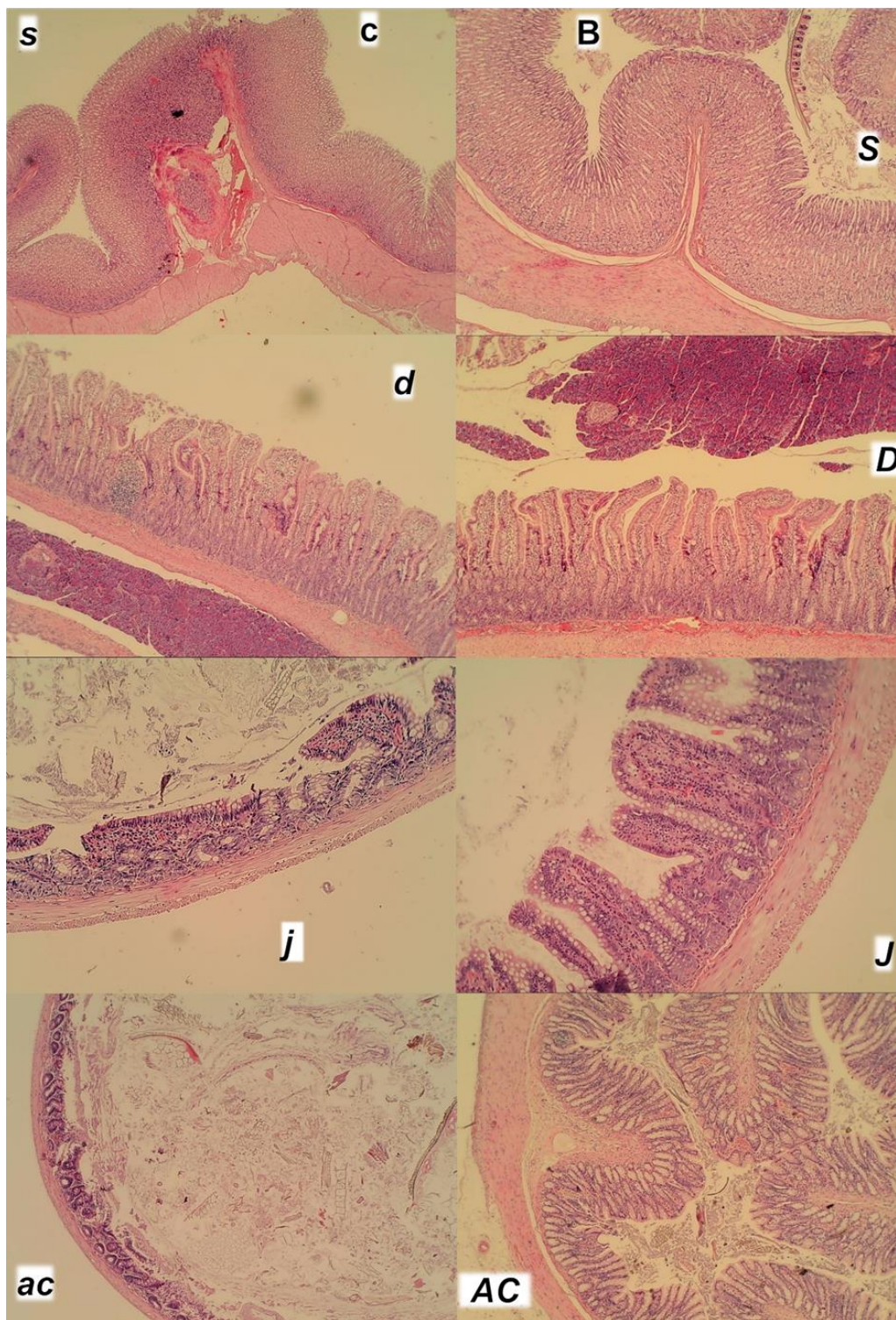
Patohistološka dijagnostika

Patohistološki nalaz kod kontrolne skupine životinja kao i kod skupine životinja koja je tretirana pentadekapeptidom BPC 157 korelira s ostalim, gore navedenim nalazima, kako periferno tako i centralno. Edem mozga, prezentacija krvnih žila kako u kontrolnoj skupini tako i u skupini koja je tretirana pentadekapeptidom BPC 157, povišen tlak u gornjem sagitalnom sinusu, portalnoj veni, donjoj šupljij i gornjoj mezenteričnoj veni te aorti, tromboza, nalaz venografije, mukozne i serozne lezije duodenuma, tankog crijeva, cekuma, želuca i ascendentnog kolona, promjene u težini jetre i slezene, promjene u EKG-u, te promjene u vrijednostima transaminaza zajedno s

patohistološkom dijagnostikom čine sindrom podveza gornje mezenterične vene kod štakora.

Lezije želuca, duodenuma, tankog crijeva i uzlaznog kolona

U kontrolnoj skupini životinja vidljiva je transmuralna kongestija u području želuca, duodenuma, tankog crijeva te uzlaznog kolona izraženija od proksimalnih prema distalnim djelovima. Također je vidljivo izravnjavanje duodenalnih resica uz blagu hiperplaziju kripti. Vidljiva je redukcija resica tankog crijeva te dilatacija uzlaznog kolona uz redukciju kripti (stupanj 4-11) u odnosu na životinje koje su tretirane pentadekapeptidom BPC 157 kod kojih navedene promjene nisu pronađene.



Slika 16. Karakteristična mikroskopska prezentacija zahvaćenog gastrointestinalnog trakta, želuca (s, S), dvanaesnika (d, D), jejunuma (j, J) i uzlaznog kolona (ac, AC). Lijevo. Kontrolna skupina štakora (mala slova) (c). Desno. Štakori tretirani pentadekapeptidom BPC 157 (velika slova) (B). Želudac

(HE, x20). Hiperemija u kontrolnim skupinama, za razliku od štakora tretiranih pentadekapeptidom BPC 157 . Duodenum (HE, x40). Tupe resice s diskretnim smanjenjem resica i hiperplazijom kriпти u kontrolnim skupinama, za razliku od štakora tretiranih pentadekapeptidom BPC 157. Jejunum (HE, x40). Hiperemija i smanjenje resica u kontrolnim skupinama, za razliku od štakora tretiranih pentadekapeptidom BPC 157. Uzlazno debelo crijevo (HE, x40). Dilatacija lumena, smanjenje kriпти, hiperemija lamine proprije u kontrolnim skupinama, za razliku od štakora tretiranih pentadekapeptidom BPC 157.

Lezije pluća, jetre, bubrega i srca

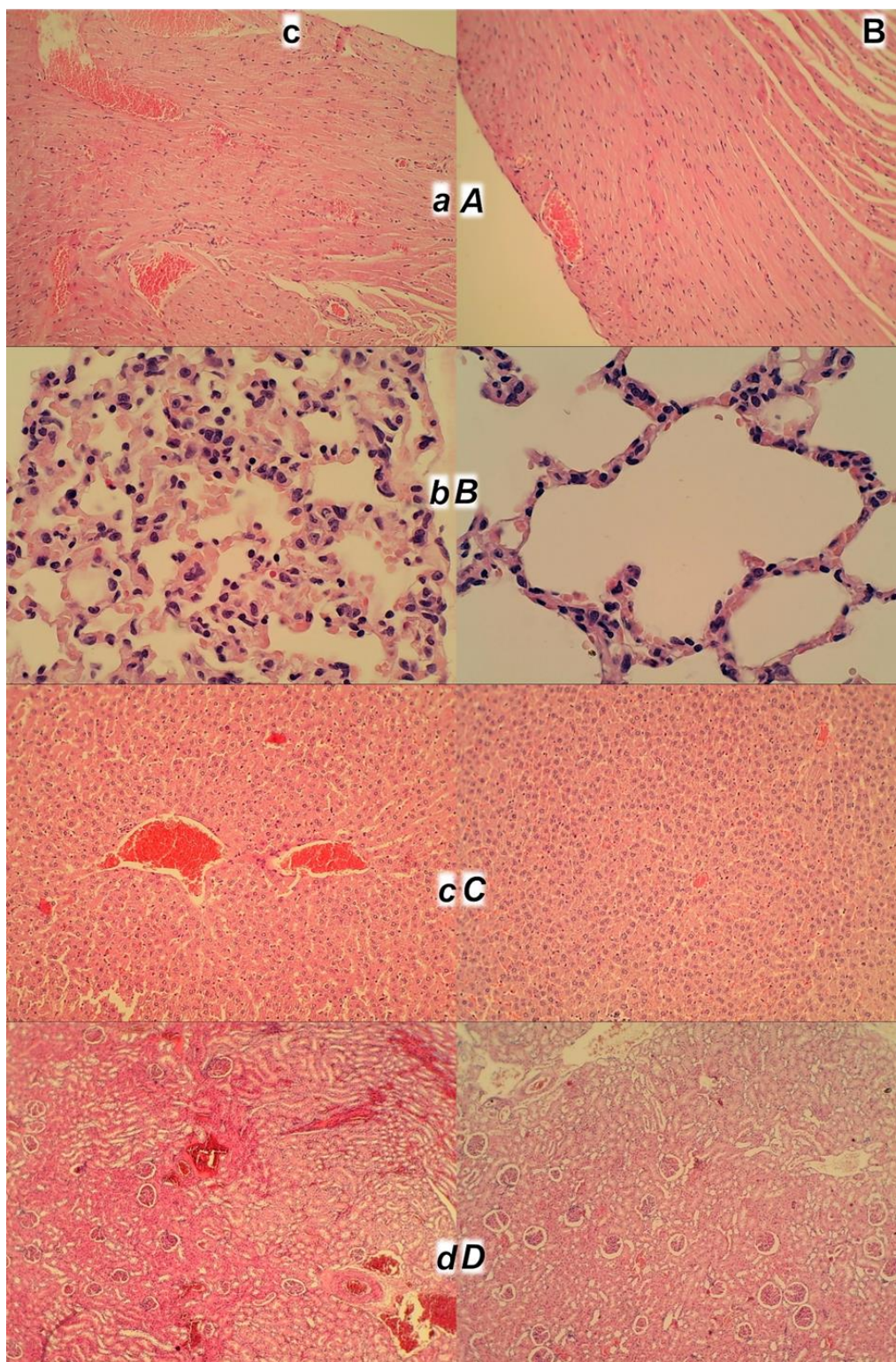
U kontrolnim skupinama životinja vidljiva je kongestija uz intraalveolarnu hemoragiju s perivaskularnom marginacijom neutrofila (2 stupanj).

Kod jetre u kontrolnoj skupini vidljiva je kongestija, hiperemija u centralnim venama s dilatacijom sinusoida uz piknički izgled jezgara hepatocita (1-2 stupanj).

Kod bubrega evidentna je kortikalna i medularna hiperemija (3 stupanj).

Prisutna je kongestija kardijalnog tkiva (zahvaća miokard, prisutna uz veće koronarne ogranke). Navedene promjene nisu vidljive kod životinja tretiranih pentadekapeptidom BPC 157.

Kod životinja tretiranih pentadekapeptidom BPC 157 slabije je izražena sinusoidalna kongestija kao i dilatacija i povećanje crvene pulpe uz redukciju bijele pulpe.



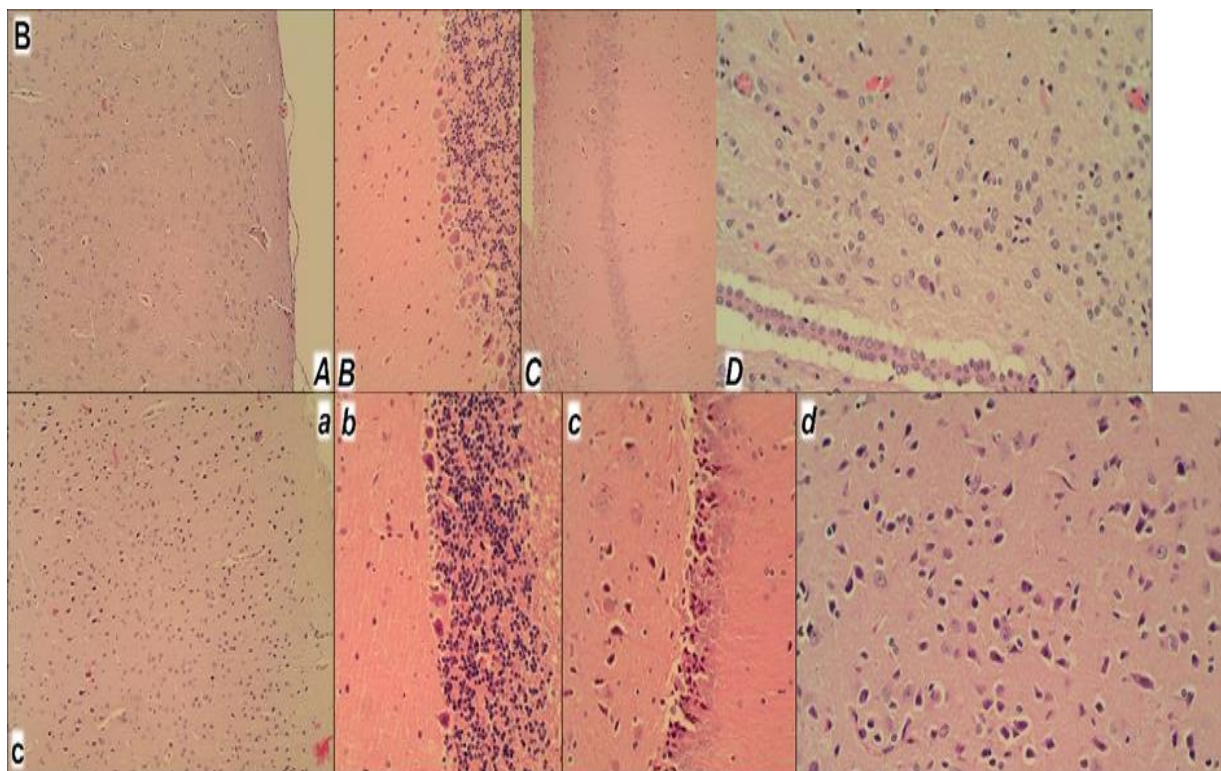
Slika 17. Karakteristična mikroskopska prezentacija zahvaćenih organa, od vrha do dna, srca, pluća, jetre i bubrega. Lijevo. Kontrolne skupine (mala slova, c). Desno. Štakori tretirani pentadekapeptidom BPC 157 (velika slova, B). Srce (a,

A) (HE, x200). Izražena kongestija miokarda i velikih koronarnih grana u kontrolnoj skupini, za razliku od štakora tretiranih pentadekapeptidom BPC 157. Pluća (b, B) (HE, x200). Hiperemija i intraalveolarno krvarenje s marginacijom upalnih stanica u krvnim žilama u kontrolnoj skupini, za razliku od štakora tretiranih pentadekapeptidom BPC 157. Jetra (c, C) (HE, x100). Hiperemija u središnjim venama i dilatacija sinusoida u kontrolnoj skupini, za razliku od štakora tretiranih pentadekapeptidom BPC 157. Bubrež (d, D) (HE, x100). Teška kortikalna i medularna hiperemija u kontrolnoj skupini, za razliku od štakore tretiranih pentadekapeptidom BPC 157.

Oštećenje mozga

Za razliku od skupine životinja koje su bile tretirane pentadekapeptidom BPC 157 i koje su pokazale normalnu strukturu korteksa, u kontrolnoj skupini životinja vidljive su značajne lezije u sve četiri ispitivane regije (korteksu, hipokampusu, hipotalamusu i talamusu). Izražena je kariopiknoza što je vidljivo na osnovu većeg područja s većim brojem kariopikničkih stanica u sve 4 ispitivane regije.

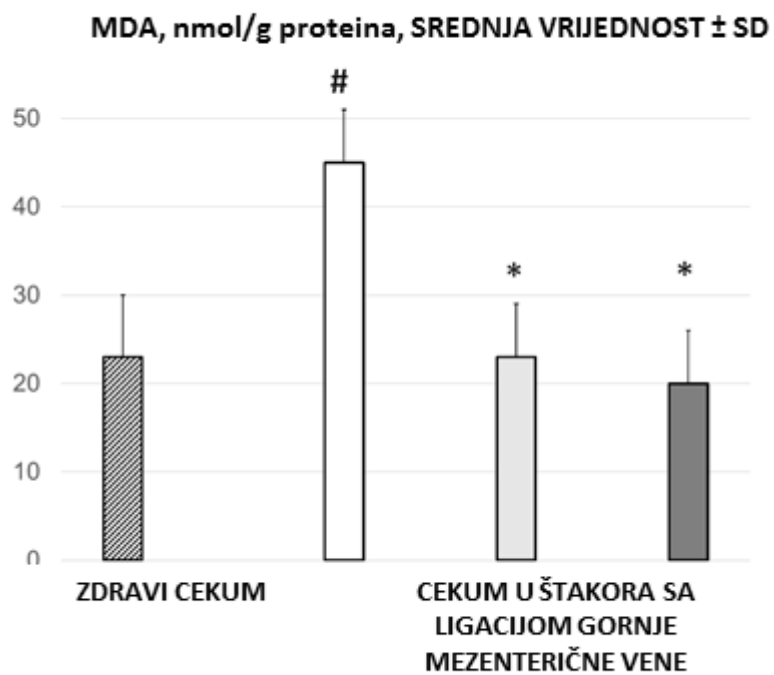
Neuropatološke promjene moždane kore očituju se u nastanku edema i kongestije. Osobito se ističu kariopiknoza i degeneracija Purkinjeovih stanica cerebelarnog korteksa te kariopiknoza piramidarnih stanica hipokampusa.



Slika 18. Karakteristična mikroskopska prezentacija zahvaćenog mozga. Dolje. Kontrolna skupina štakori (mala slova, c). Gore. Štakori tretirani pentadekapeptidom BPC 157 (velika slova, B). Kortex (a, A; HE, x100). Edem i hipoksija u kontrolnim skupinama, za razliku od štakora tretiranih pentadekapeptidom BPC 157. Mali mozak (b, B; HE, x200). Hipoksija Purkinjeovih stanica u kontrolnoj skupini, za razliku od štakora tretiranih pentadekapeptidom BPC 157. Hipokampus (c, C; HE). Hipoksija i crveni neuroni (x200), za razliku od štakora tretiranih pentadekapeptidom BPC 157 (x100). Hipotalamus (d, D; HE, x400). Hipoksija i crveni neuroni u kontrolnoj skupini, za razliku od štakora tretiranih pentadekapeptidom BPC 157

Oksidativni stres

U kontrolnoj skupini životinja, dobijene su povišene vrijednosti malondialdehida (MDA) u odnosu na skupinu životinja tretiranih pentadekapeptidom BPC 157.



Slika 19. Srednje vrijednosti MDA

5.1.1. Podvez gornje mezenterične vene, L- arginin i.p. µg/ng

U skupini životinja tretiranih L-argininom i.p., krvarenje i kongestija na razini tankog crijeva bila je slabije izražena u odnosu na kontrolnu skupinu, uz naglašeniju ramifikaciju te arterijsko punjenje u promatranim periodima.

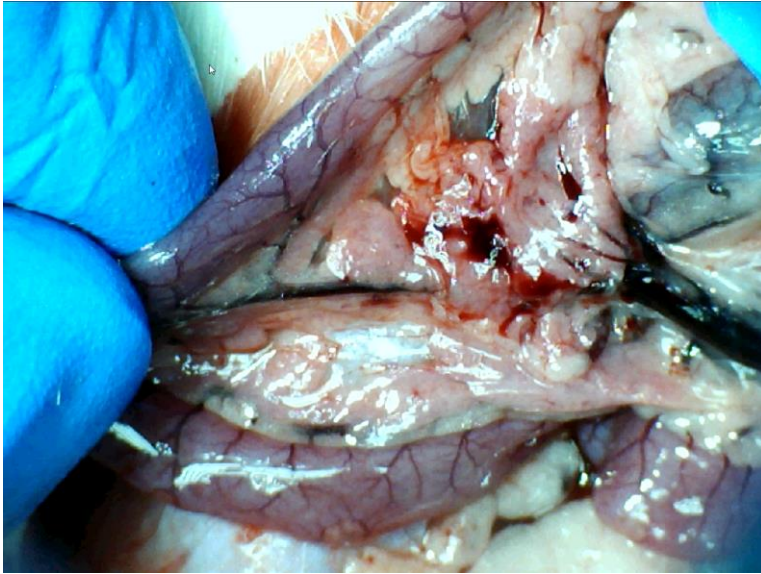
Na razini cekuma, krvarenje i kongestija je bilo slabije u odnosu na kontrolu, dok je ramifikacija i arterijsko punjenje bilo bolje u odnosu na kontrolnu skupinu.

Kod uzlaznog kolona krvarenje je bilo slabije u odnosu na kontrolnu skupinu, kongestija gotovo jednako jedva izražena, uz bolju ramifikaciju i arterijsko punjenje.

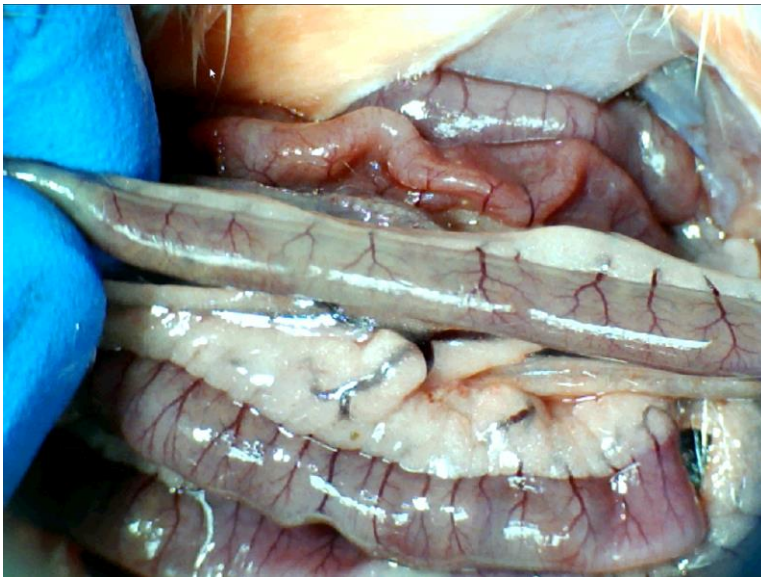
U odnosu na skupinu životinja tretiranih pentadekapeptidom BPC 157, vrijednosti navedenih parametara su nešto lošije u mikrogramskoj i nanogramskoj dozi i.p. primjene.

Lezije sluznice su bile slabije izražene u odnosu na kontrolnu skupinu, no nešto izraženije ako se promatraju životinje tretirane pentadekapeptidom BPC 157.

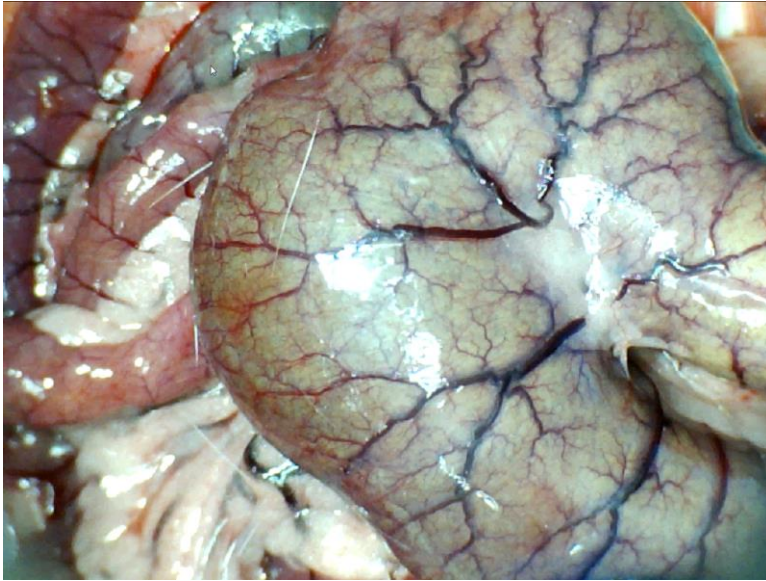
Venografija nije ukazivala na premoštenje mjesta podveza koleteralnom venskom mrežom te je izostajao prikaz gornje mezenterične vene. Naposljetku valja naglasiti kako je i patohistološki verificirana manja razina lezija u odnosu na kontrolnu skupinu.



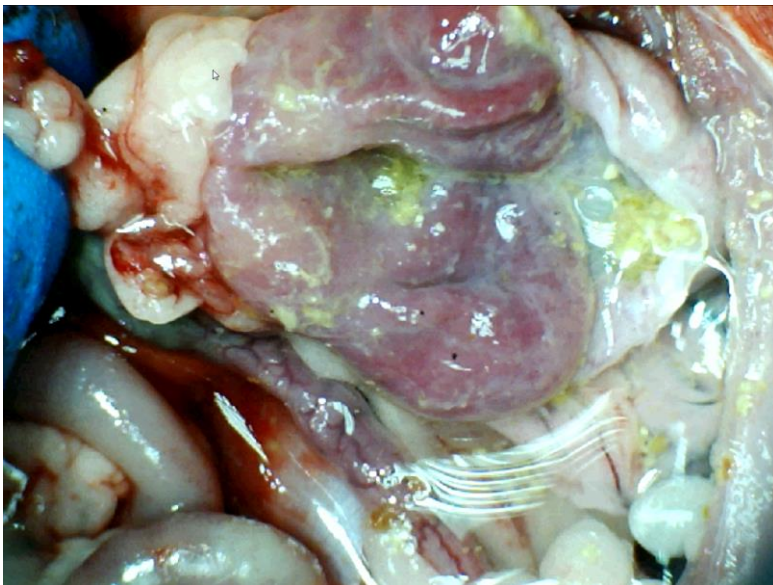
Slika 20. Podvez VMS, L- arginin i.p., prikaz donje pankreatikoduodenalne vene, zona tranzicije u području duodenuma, krvarenja u području mezenterija



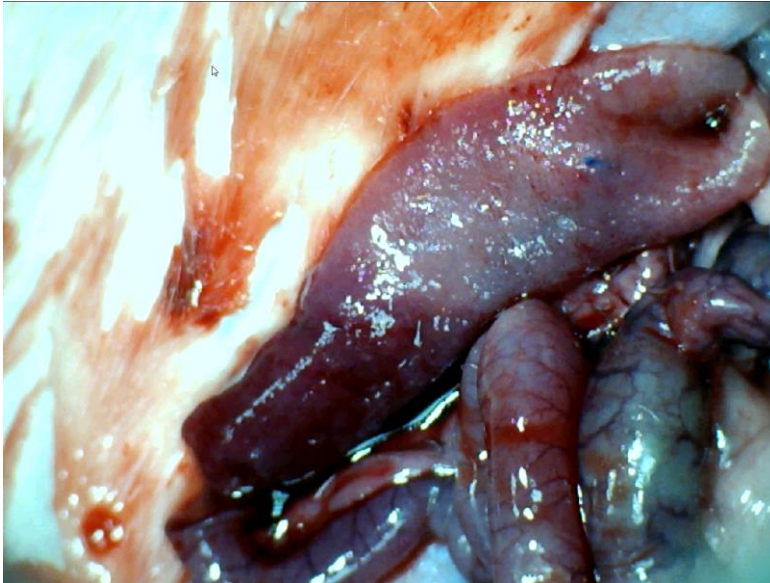
Slika 21 . Podvez VMS, L- arginin i.p., prikaz jejunuma, vidljiva izraženija ramifikacija u odnosu na kontrolnu skupinu, kongestija slabije izražena, zona krvarenja se ne vidi



Slika 22. Podvez VMS, L- arginin i.p., prikaz cekuma, u odnosu na kontrolnu skupinu, krvarenje i kongestija su slabije izraženi uz naglašeniju ramifikaciju



Slika 23. Podvez VMS, L- arginin i.p., prikaz sluznice želuca, vidljive zone kongestije, ali bez zona aktivnog krvarenja



Slika 24. Podvez VMS, L- arginin i.p., prikaz sluznice duodenuma, vidljiva zona tranzicije, naglašena kongestija sluznice uz hemoragijske zone

5.1.2. Podvez gornje mezenterične vene, L- Name i.p. $\mu\text{g}/\text{ng}$

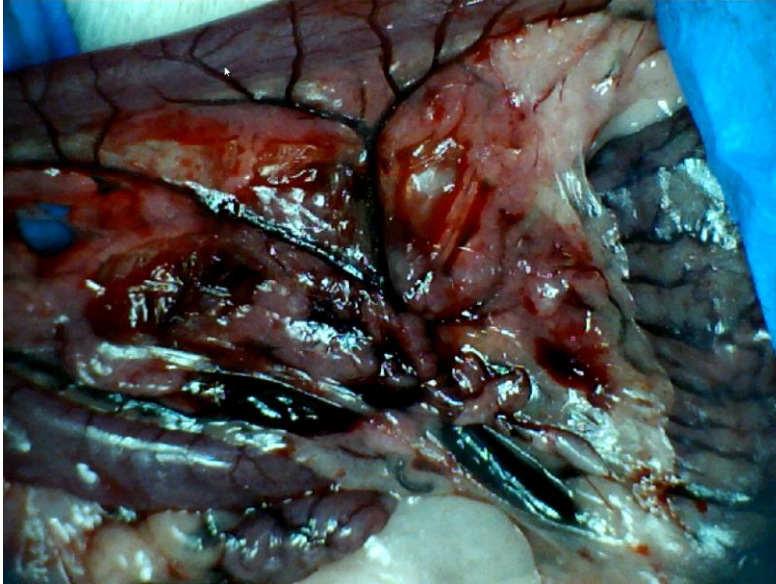
U skupini životinja tretiranih L-name i.p., krvarenje je bilo usporedivo s kontrolom dok je kongestija na razini tankog crijeva bilo izraženije u odnosu na kontrolnu skupinu, uz slabiju ramifikaciju te arterijsko punjenje u promatranim periodima.

Na razini cekuma, krvarenje je bilo usporedivo s kontrolnom skupinom dok je kongestija bila izraženija u odnosu na kontrolnu skupinu. Ramifikacija nije bila prisutna kao i u kontrolnoj skupini dok je arterijsko punjenje bilo lošije u odnosu na kontrolnu skupinu.

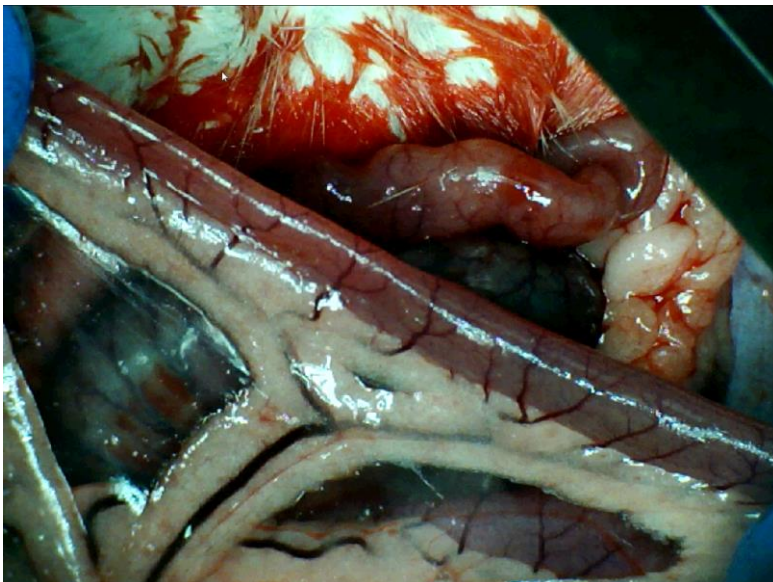
Kod uzlaznog kolona krvarenje je bilo slabije u odnosu na kontrolnu skupinu, kongestija izraženija, uz istovjetnu ramifikaciju i slabije arterijsko punjenje.

Lezije sluznice su bile značajno izraženije u odnosu na kontrolnu skupinu.

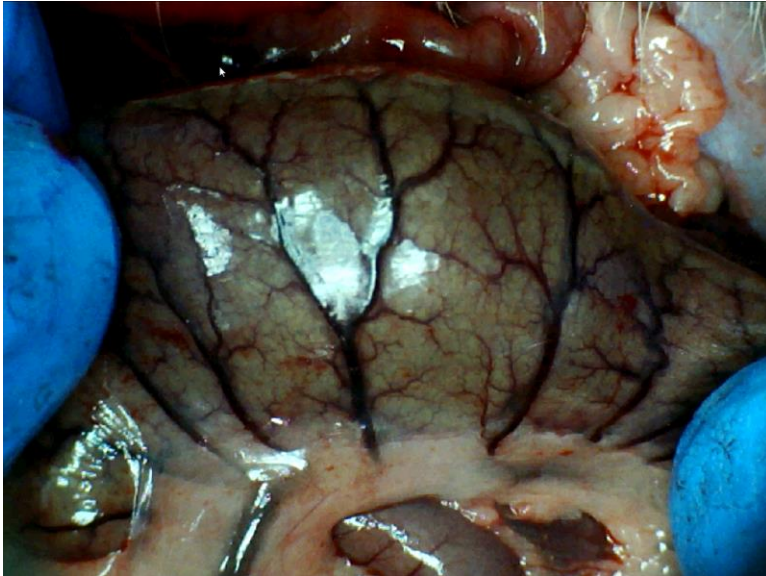
Venografija nije ukazivala na premoštenje mjesta podveza koleteralnom venskom mrežom te je neposredno nakon injiciranja kontrasta dolazilo do pucanja krvne žile uz izostanak prikaza gornje mezenterične vene. Naposljetku valja naglasiti kako je i patohistološki verificirana značajnija razina lezija u odnosu na kontrolnu skupinu.



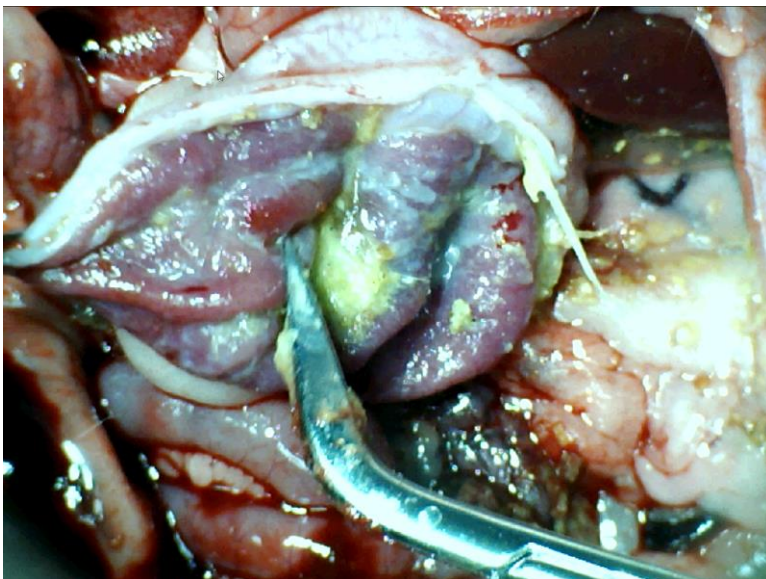
Slika 25. Podvez VMS, L- Name i.p., prikaz donje pankreatikoduodenalne vene, izražena kongestija i krvarenje u području mezenterija



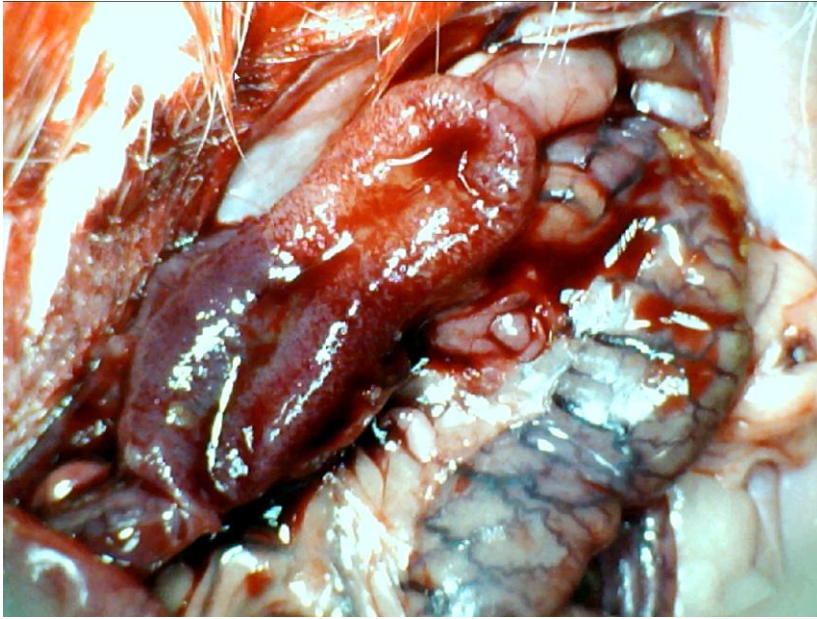
Slika 26. Podvez VMS, L- Name i.p., prikaz jejunuma, evidentna je kongestija vene uz slabije arterijsko punjenje i ramifikaciju



Slika 27. Podvez VMS, L- Name i.p., prikaz cekuma, naglašena kongestija uz zone krvarenja



Slika 28. Podvez VMS, L- Name i.p., prikaz sluznice želuca, vidljive zone kongestije i krvarenja



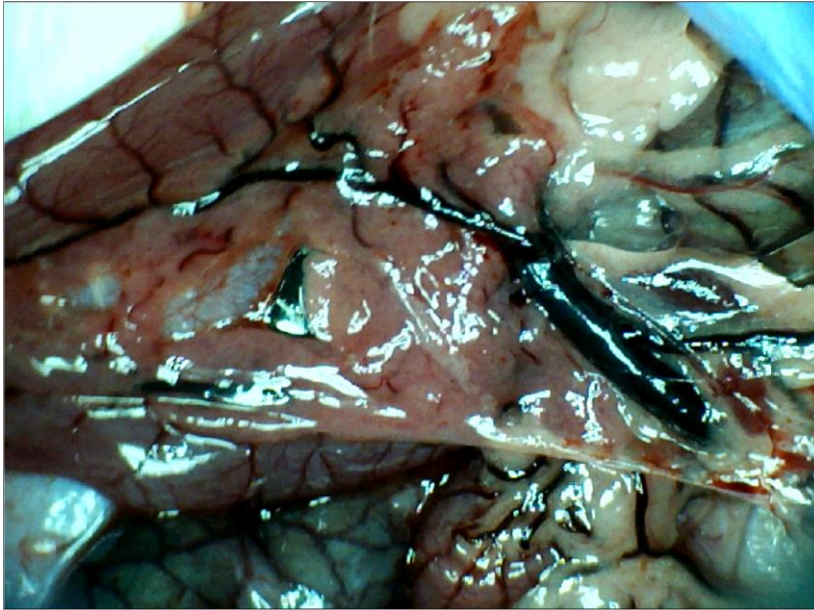
Slika 29. Podvez VMS, L- Name i.p., prikaz sluznice duodenuma, evidentna je kongestija, uz izražene krvarenje sluznice, vidljiva zona tranzicije

5.1.3. Podvez gornje mezenterične vene, L-arginin i L-NAME i.p., µg/ng

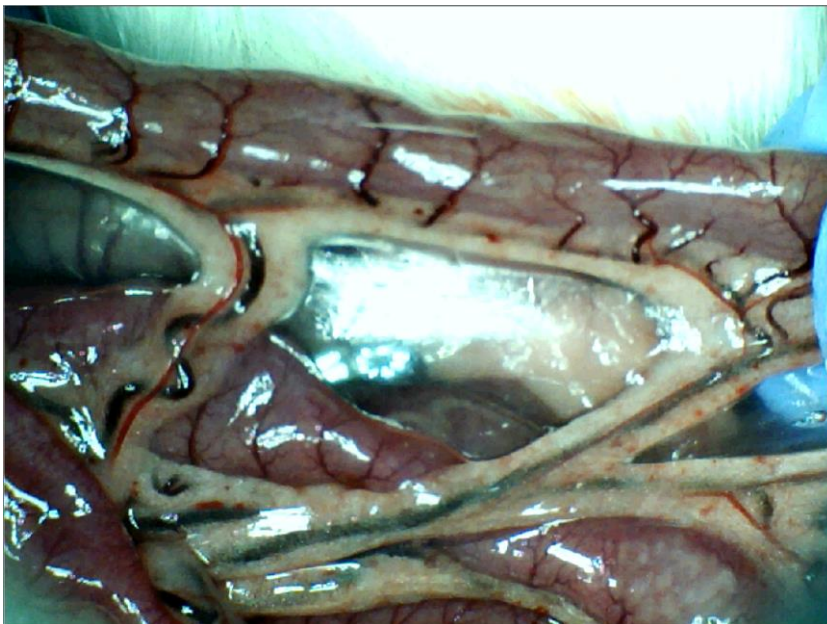
U skupini životinja tretiranih istovremeno L-argininom i L-NAME i.p., došlo je do razvoja sličnih promjena kao i kod životinja iz kontrolne skupine. Na površini tankog crijeva nije bilo značajnijeg krvarenja uz nešto naglašeniju kongestiju u odnosu na kontrolnu skupinu. Arterijsko punjenje i ramifikacija istovjetna je onima u kontrolnoj skupini. Na površini cekuma krvarenje je bilo slabije izraženo u odnosu na kontrolnu skupinu uz slabiju kongestiju te jednako slabo arterijsko punjenje i ramifikacija.

Na nivou uzlaznog kolona krvarenja nije bilo, uz jednaki stupanj kongestije te slabu ramifikaciju i arterijsko punjenje. Lezije sluznice su bile slične onima u kontrolnoj skupini.

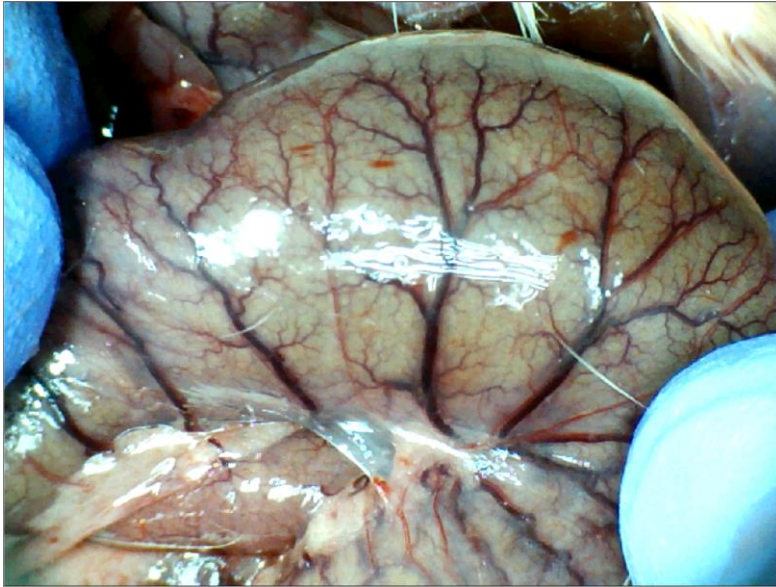
Venografija nije ukazivala na premoštenje mjesta podveza koleteralnom venskom mrežom uz istonak prikaza gornje mezenterične vene. Patohistološki je verificirana razina lezija slična onima u kontrolnoj skupini.



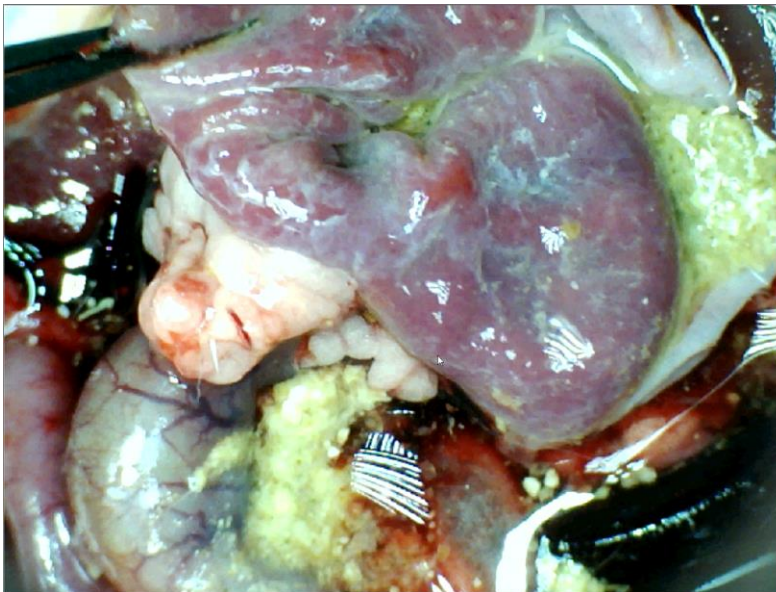
Slika 30. Podvez VMS, L-arginin i L-NAME i.p., prikaz donje pankreatikoduodenalne vene, izražene kongestija, uz zone točkastog krvarenja u području mezenterija



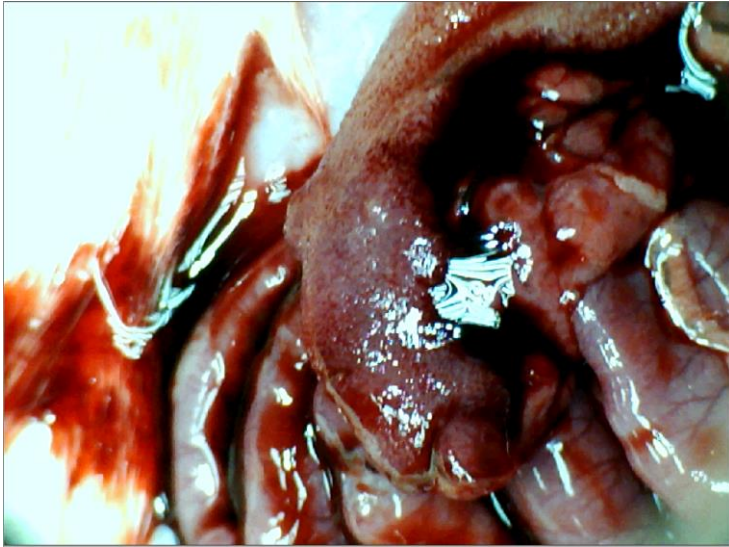
Slika 31. Podvez VMS, L-arginin i L-NAME i.p., prikaz jejunuma uz vidljivu kongestiju, slabije izraženu ramifikaciju, arterijsku punjenje održano na nivou aa. jejunales



Slika 32. Podvez VMS, L-arginin i L-NAME i.p., prikaz cekuma, kongestija vidljiva, dijelom očuvana ramifikacija, uz manje zone krvarenja



Slika 33. Podvez VMS, L-arginin i L-NAME i.p., prikaz sluznice želuca, izražena kongestija sluznice, ali bez zona krvarenja

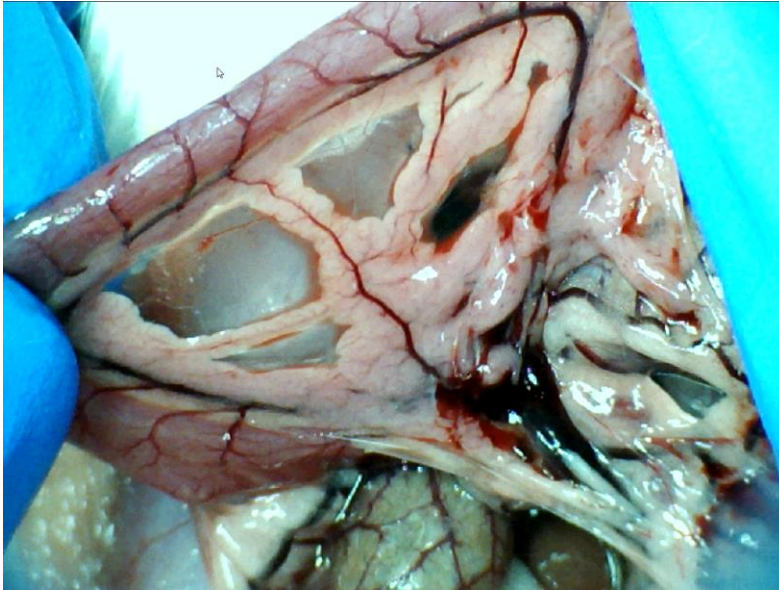


Slika 34. Podvez VMS, L-arginin i L-NAME i.p., prikaz sluznice duodenuma, izražena kongestija uz krvarenja na površini sluznice

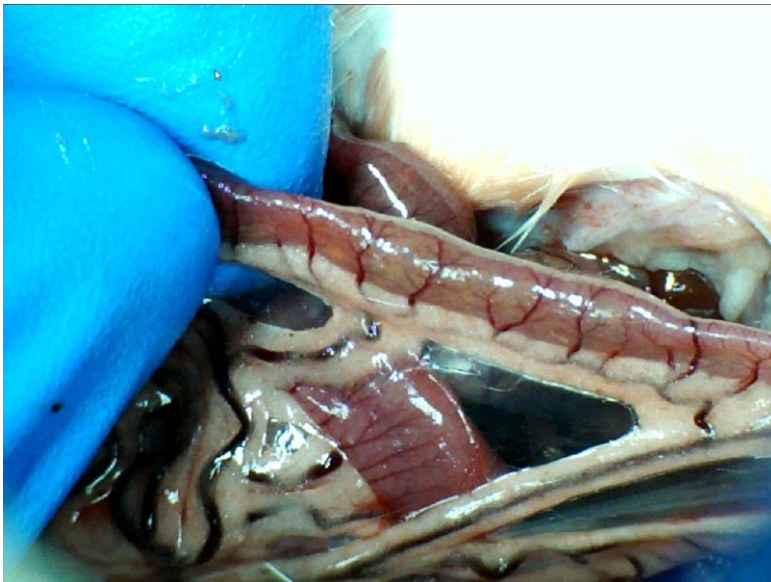
5.1.4. Podvez gornje mezenterične vene, L-arginin i pentadekapeptid BPC 157 i.p., $\mu\text{g}/\text{ng}$

U skupini životinja tretiranih istovremeno L-argininom i pentadekapeptidom BPC 157 i.p., rezultati su bili značajno bolji u odnosu na životinje iz kontrolne skupine. Na površini tankog crijeva nije bilo značajnijeg krvarenja uz minimalno izraženu kongestiju u odnosu na kontrolnu skupinu. Arterijsko punjenje i ramifikacija bile su naglašenije u odnosu na kontrolnu skupinu. Na površini cekuma nije bilo krvarenja uz jednaku razinu kongestije te bolju ramifikaciju i arterijsko punjenje. Na nivou uzlaznog kolona krvarenja nije bilo, kongestija je bila slabije izražena u odnosu na kontrolnu skupinu. Ramifikacija te arterijsko punjenje je bilo bolje u odnosu na kontrolnu skupinu. Lezije sluznice su bile slabije izražene nego u kontrolnoj skupini.

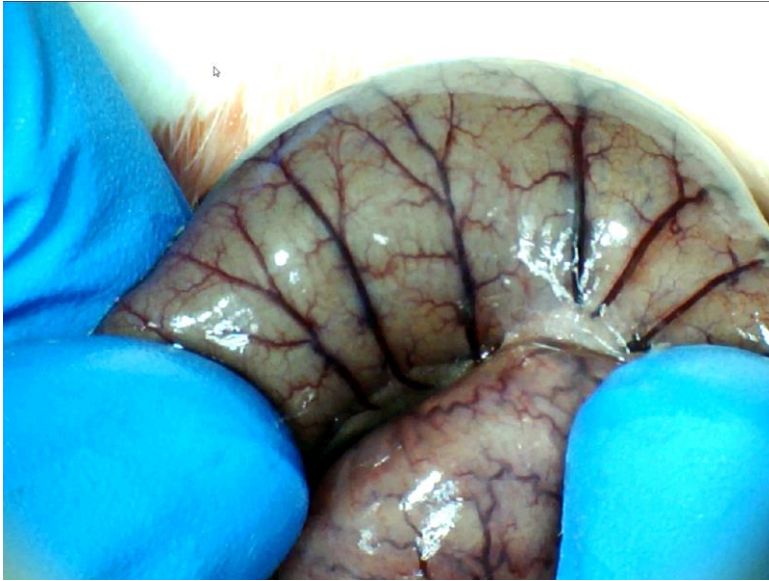
Venografija je ukazivala na premoštenje mjesta podveza razvojem koleteralne venske mreže te se gornja mezenterična vena prikazivala u punoj duljini i to 6 sekundi nakon injiciranja kontrasta u donju šuplju venu. Patohistološki je verificirana manja razina lezija u odnosu na kontrolnu skupinu.



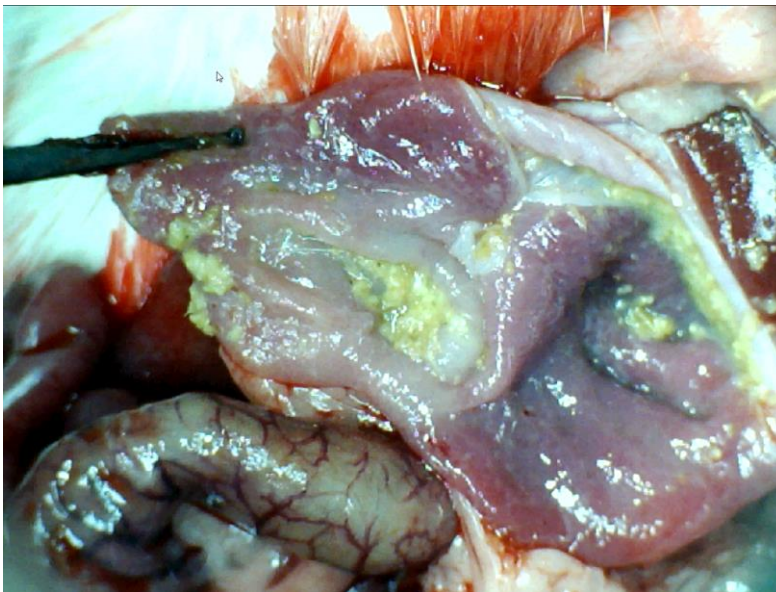
Slika 35. Podvez VMS, L-arginin i pentadekapeptid BPC 157 i.p., prikaz donje pankreatikoduodenalne vene, vidljiva kongestija iste, ali slabije izražena u odnosu na kontrolu, zona tranzicije slabije vidljiva u odnosu na kontrolu, vidljivo krvarenje u području mezenterija



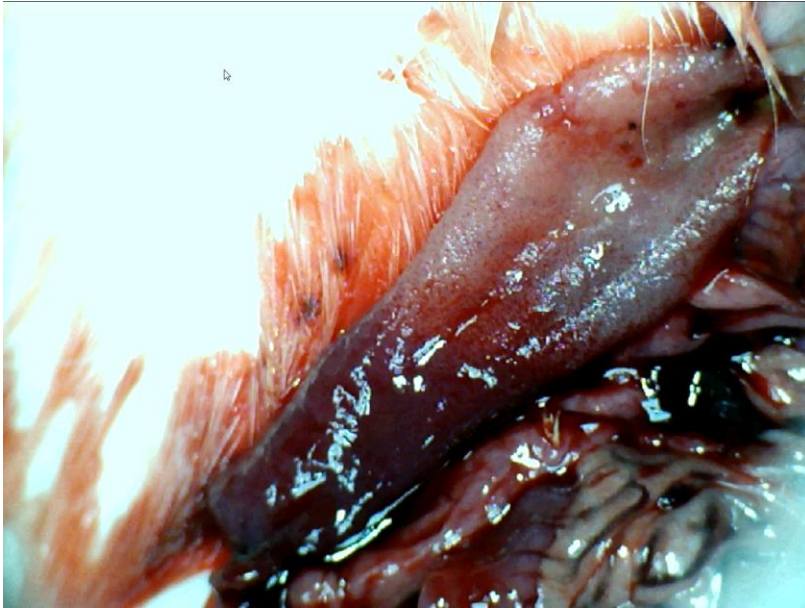
Slika 36. Podvez VMS, L-arginin i pentadekapeptid BPC 157 i.p., prikaz jejunuma, kongestija ograničena na mezenterija jejunuma, očuvana ramifikacija i arterijsko punjenje



Slika 37. Podvez VMS, L-arginin i pentadekapeptid BPC 157 i.p., prikaz cekuma, slabije izražena kongestija u odnosu na kontrolnu skupinu, ramifikacija djelomično očuvana kao i arterijsko punjenje



Slika 38. Podvez VMS, L-arginin i pentadekapeptid BPC 157 i.p., prikaz sluznice želuca, slabije izražena kogestija u odnosu na kontrolnu skupinu, bez vidljivog krvarenja



Slika 39. Podvez VMS, L-arginin i pentadekapeptid BPC 157 i.p., prikaz sluznice duodenuma, izražena kongestija sluznice, ali bez zona aktivnog krvarenja

5.1.5. Podvez gornje mezenterične vene, L-Name i pentadekapeptid BPC 157 i.p., $\mu\text{g}/\text{ng}$

U skupini životinja tretiranih istovremeno L-NAME-om i pentadekapeptidom BPC 157 krvarenja na površini tankog crijeva nije bilo, razina kongestije je bila manja uz bolje arterijsko punjenje te ramifikaciju u usporedbi s kontrolnom skupinom.

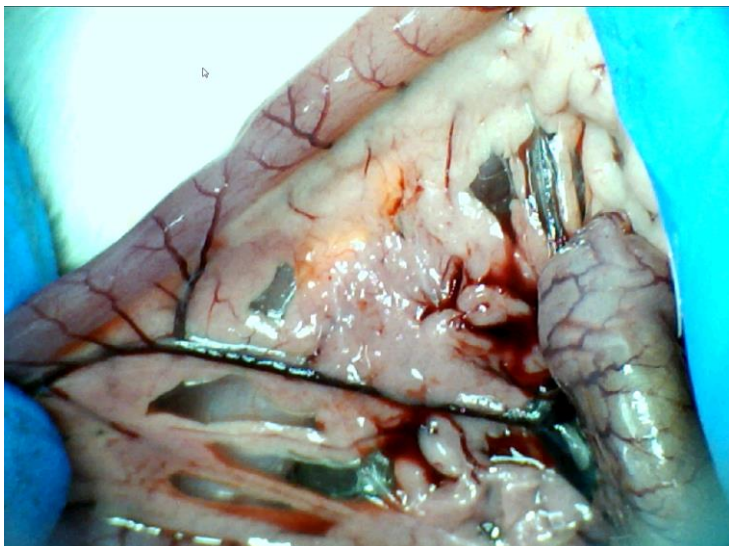
Krvarenje je bilo oskudnije na razini cekuma uz slabije naglašenu kongestiju u odnosu prema kontrolnoj skupini. Ramifikacija i arterijsko punjenje su bili nešto izraženiji.

Na razini uzlaznog kolona krvarenja nije bilo, kongestija je bila slabije izražena uz bolju ramifikaciju i arterijsko punjenje obzirom na kontrolnu skupinu. U odnosu na skupinu životinja koja je tretirana samo s L-Name i.p., vrijednosti skorova su značajno bolje u korist ove skupine.

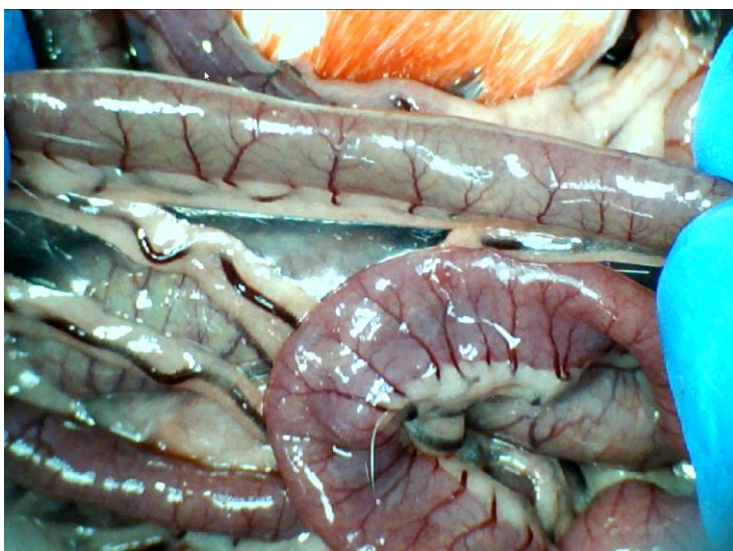Lezije sluznice su bile slabije izražene kod ove skupine u odnosu na kontrolu.

Venografija je ukazivala na premoštenje mjesta podveza razvojem koleteralne venske mreže, te se gornja mezenterična vena prikazivala u punoj

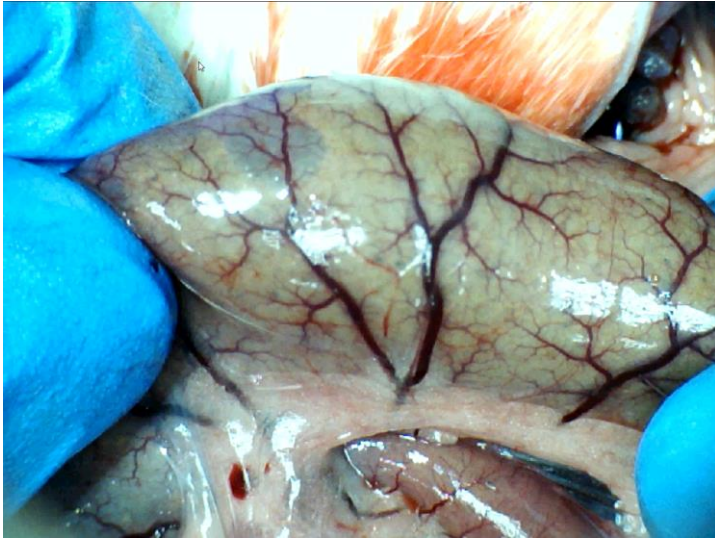duljini i to 6 sekundi nakon injiciranja kontrasta u donju šuplju venu. Patohistološki je verificirana manja razina lezija u odnosu na kontrolnu skupinu.



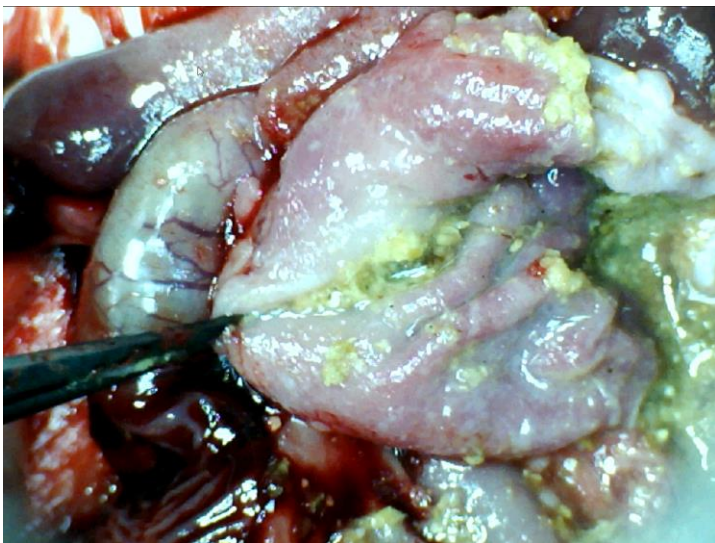Slika 40. Podvez VMS, L-Name i pentadekapeptid BPC 157 i.p., vidljiva kongestija, zona tranzicije u području duodenuma te krvarenje u području mezenterija



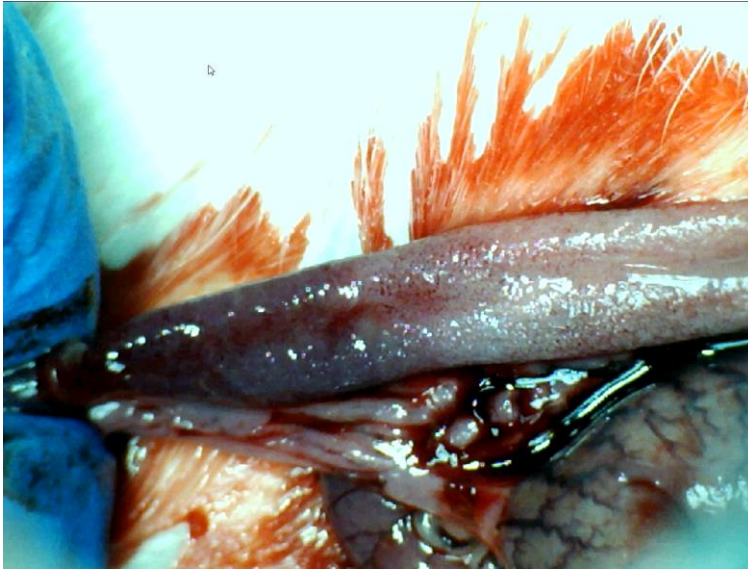
Slika 41. Podvez VMS, L-Name i pentadekapeptid BPC 157 i.p., prikaz jejunuma, evidentna je kongestija, posebno izražena na nivou mezenterija, djelomično očuvana ramifikacija



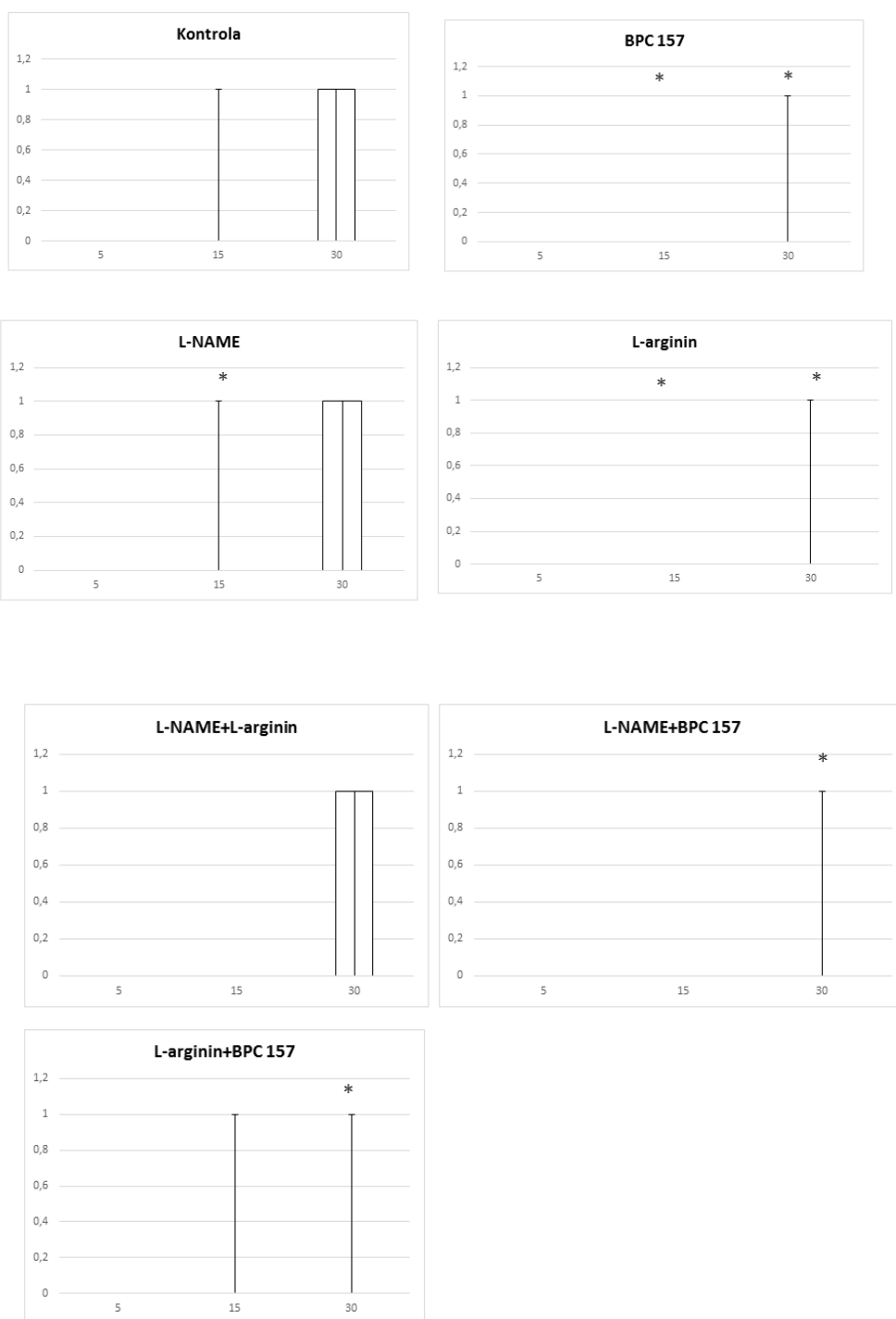
Slika 42. Podvez VMS, L-Name i pentadekapeptid BPC 157 i.p., prikaz cekuma, vidljiva kongestija uz slabiju ramifikaciju i arterijsko punjenje. Također vidljiva zona krvarenja u mezenteriju




Slika 43. Podvez VMS, L-Name i pentadekapeptid BPC 157 i.p., prikaz sluznice želuca, rubno naglašena kongestija, uz sitnije zone krvarenja



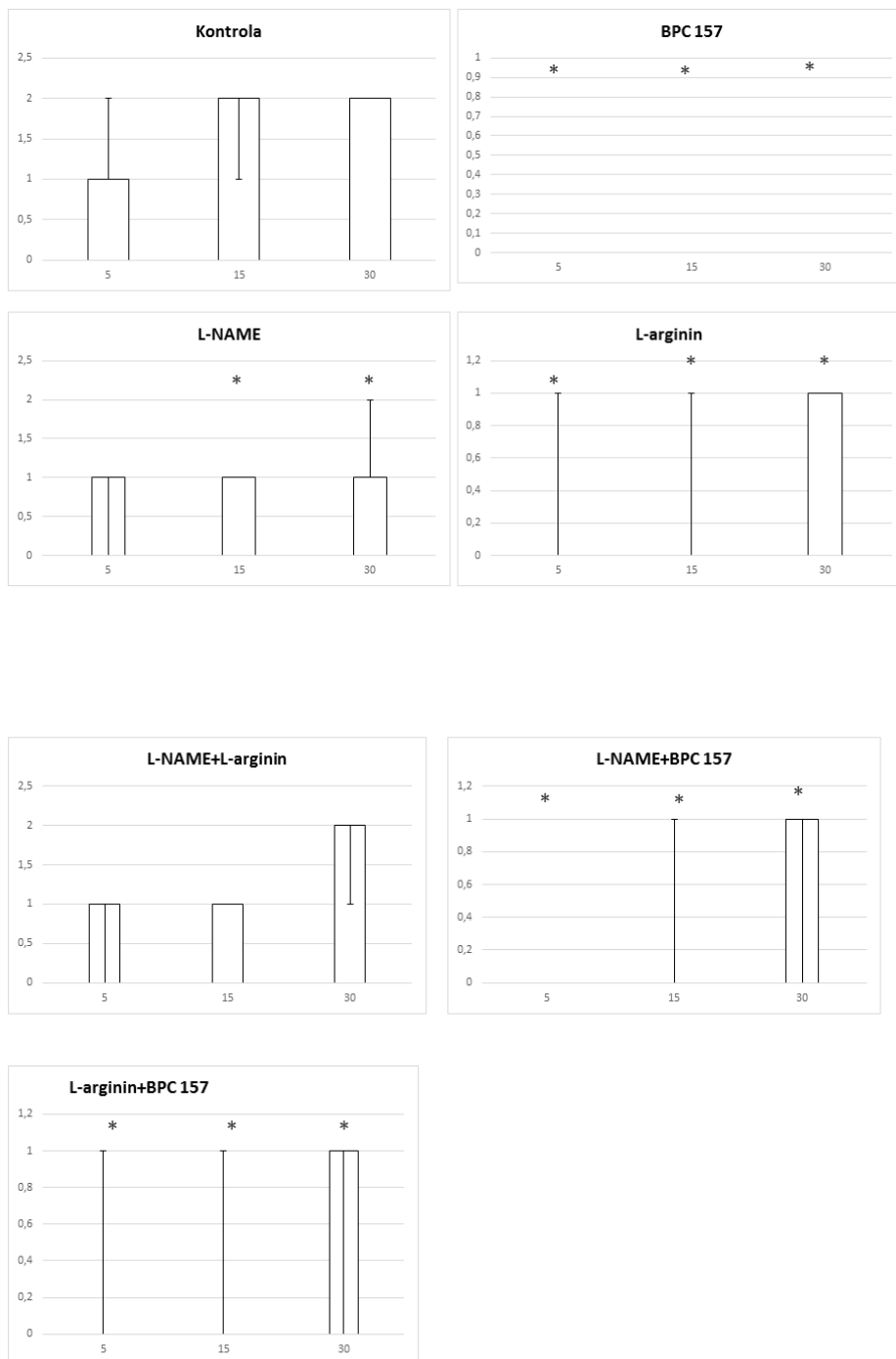
Slika 44. Podvez VMS, L-Name i pentadekapeptid BPC 157 i.p., prikaz sluznice duodenuma, vidljiva kongestija, ali bez zona aktivnog krvarenja



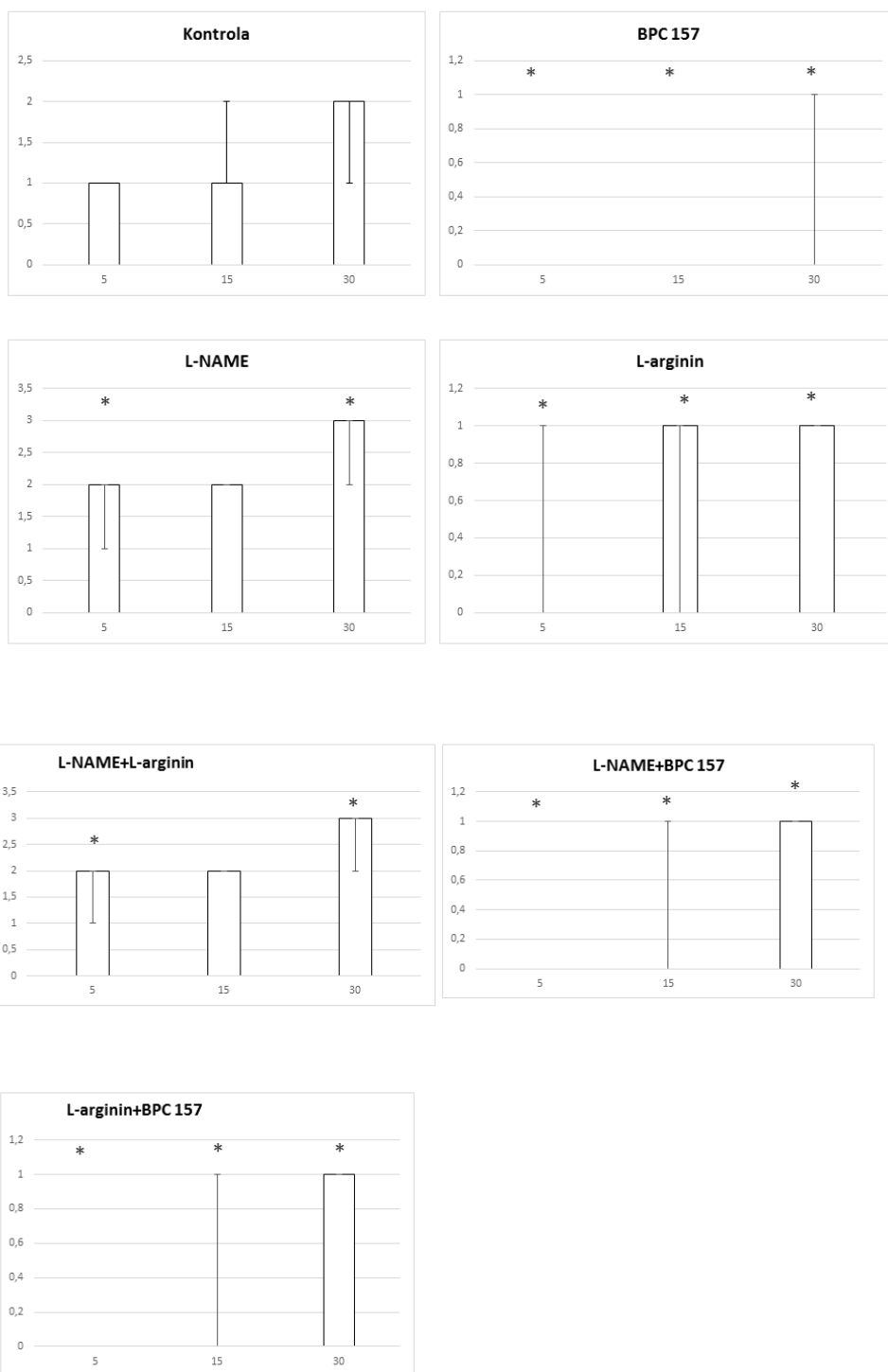
Slika 45. Distribucija krvarenja, podvez VMS, tanko crijevo, skor 0-4, min/med/max, 0,9 % NaCl, 5 ml/kg, BPC 157,10 µg/ng/kg, L- arginin 100 mg/kg, L- NAME, 5 mg/kg



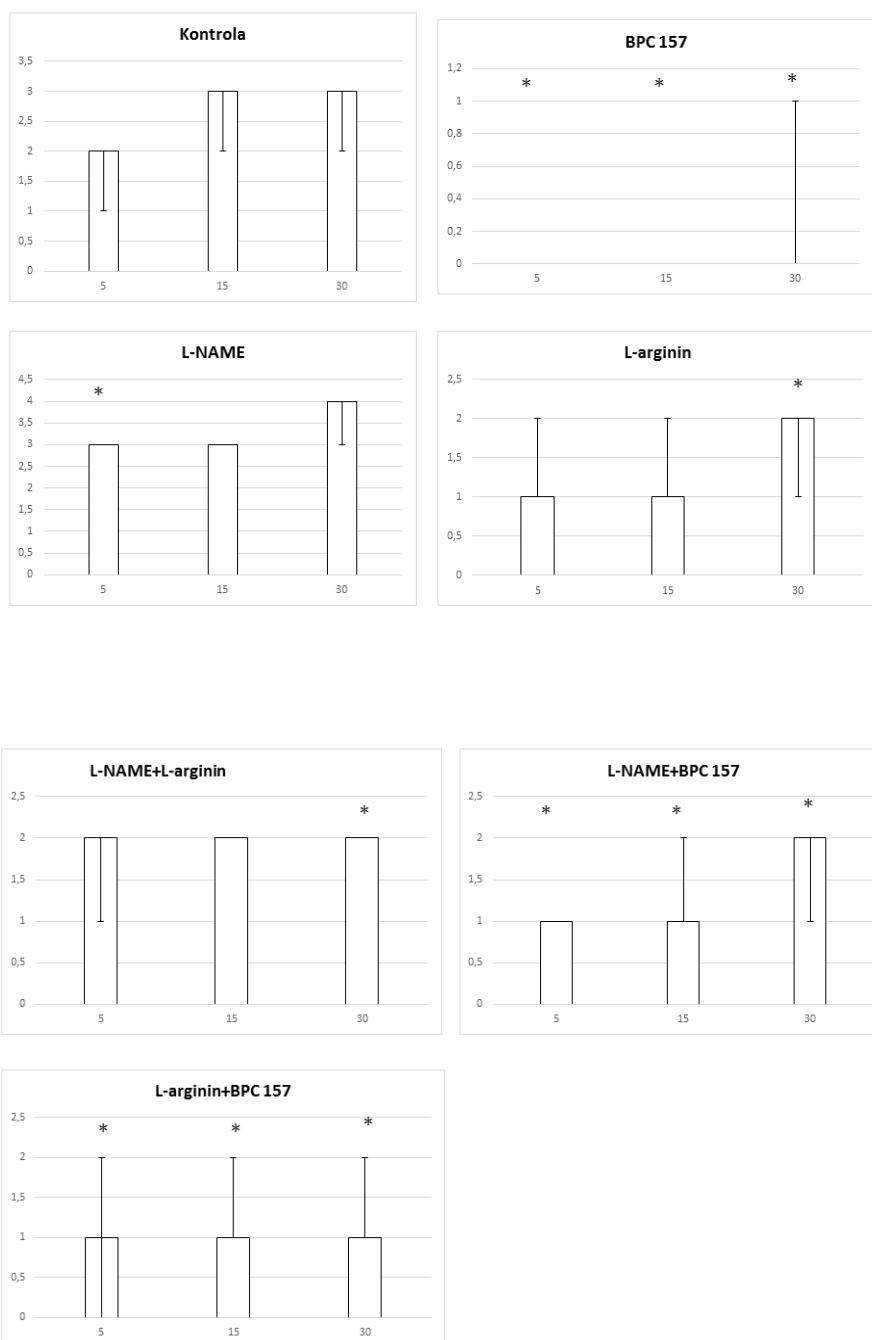
Slika 46. Distribucija krvarenja, podvez VMS, cekum, skor 0-4, min/med/max, 0,9 % NaCl, 5 ml/kg, BPC 157, 10 µg/ng/kg, L-arginin 100 mg/kg, L-NAME, 5 mg/kg



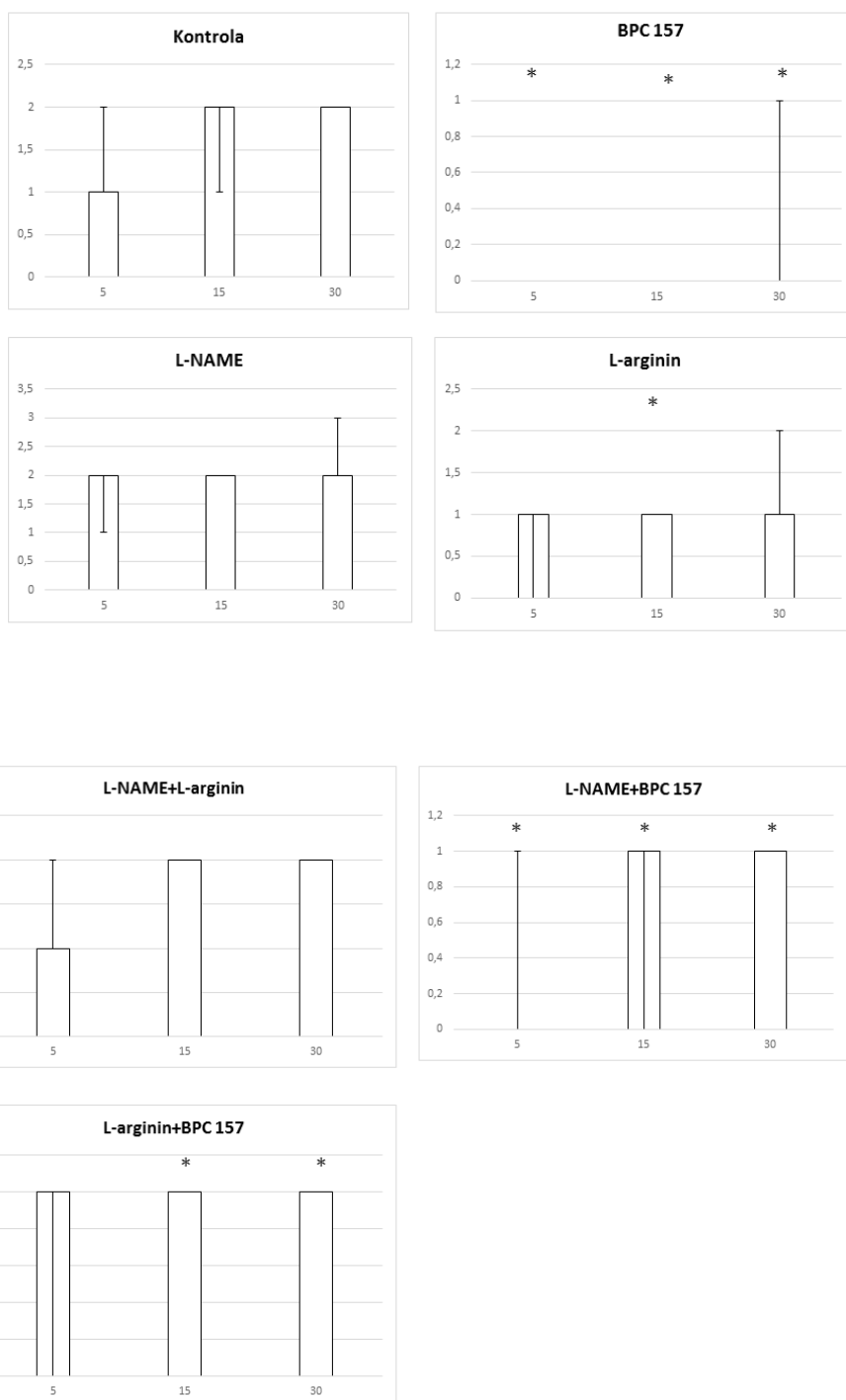
Slika 47. Distribucija krvarenja, podvez VMS, uzlazni kolon, skor 0-4, min/med/max, 0,9 % NaCl, 5 ml/kg, BPC 157, 10 µg/ng/kg, L-arginin 100 mg/kg, L-NAME, 5 mg/kg



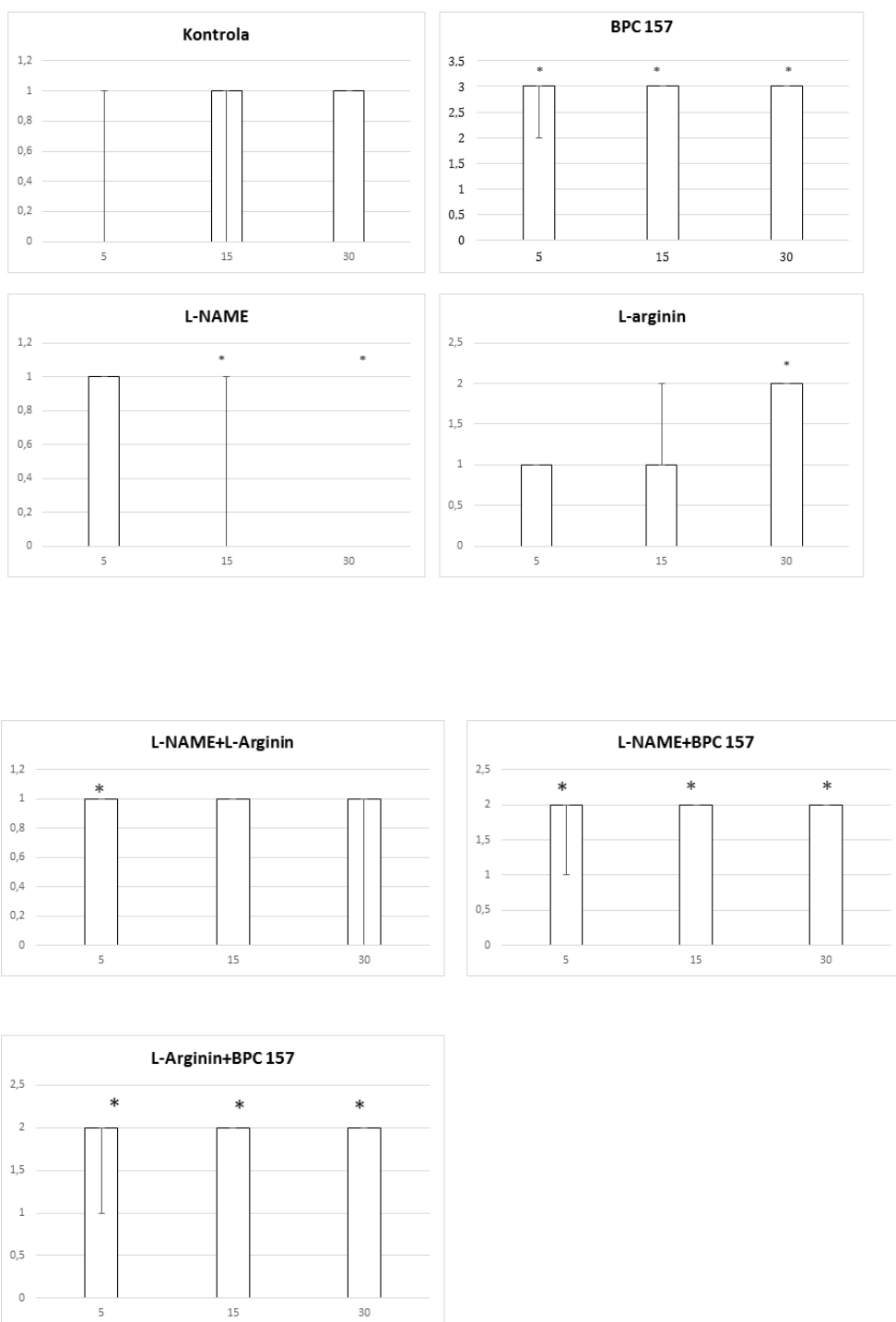
Slika 48. Distribucija kongestije, podvez VMS, tanko crijevo, skor 0-4, min/med/max, 0,9 % NaCl, 5 ml/kg, BPC 157, 10 µg/kg, L-arginin 100 mg/kg, L-NAME, 5 mg/kg



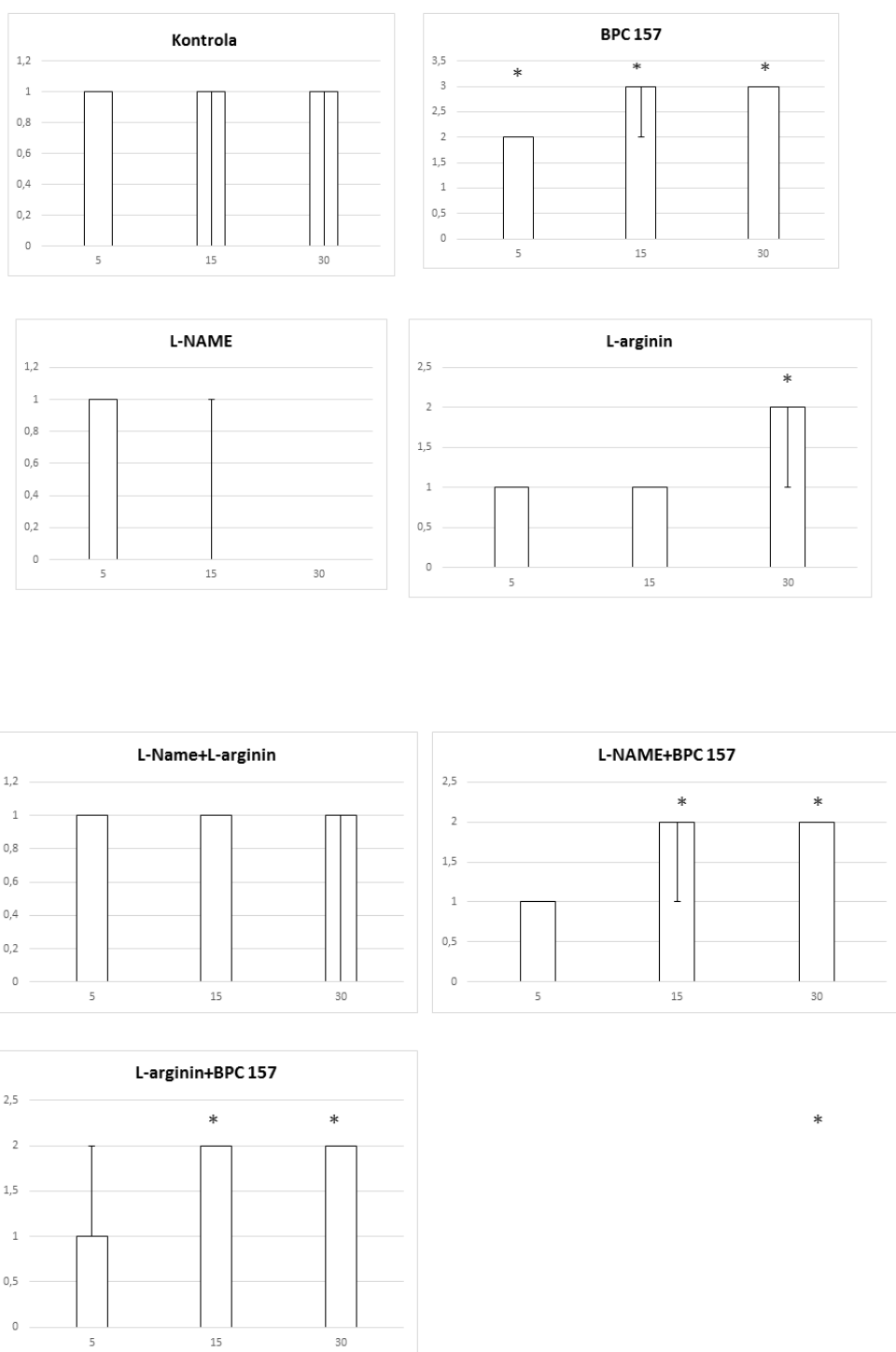
Slika 49. Distribucija kongestije, podvez VMS, cekum, skor 0-4, min/med/max, 0,9 % NaCl, 5 ml/kg, BPC 157, 10 µg/ng/kg, L-arginin 100 mg/kg, L-NAME, 5 mg/kg



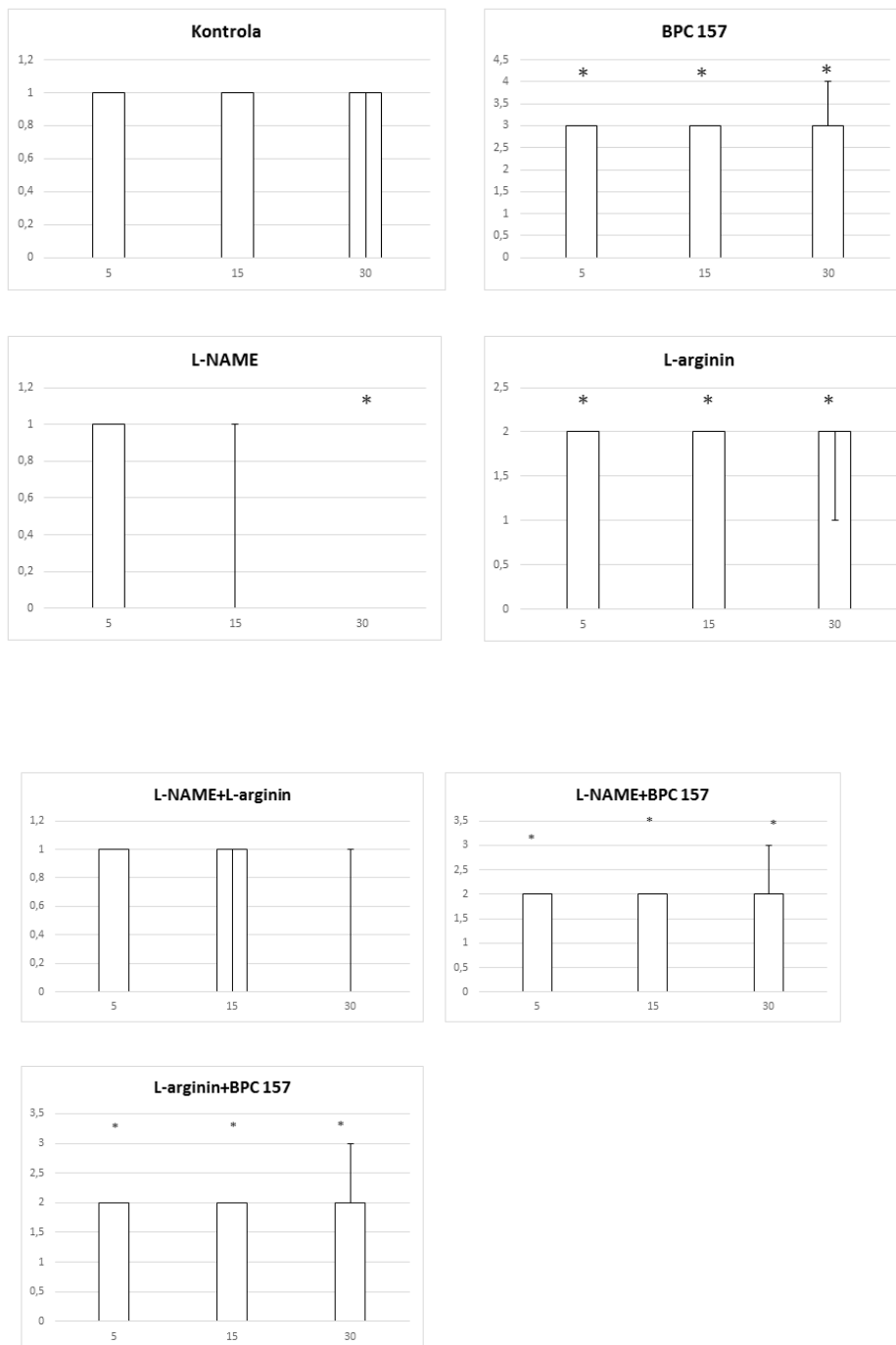
Slika 50. Distribucija kongestije, podvez VMS, uzlazni kolon, skor 0-4, min/med/max, 0,9 % NaCl, 5 ml/kg, BPC 157, 10 µg/kg, L-arginin 100 mg/kg, L-NAME, 5 mg/kg



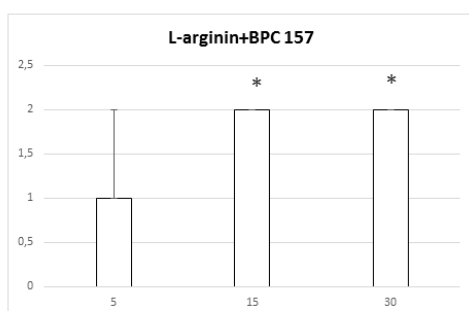
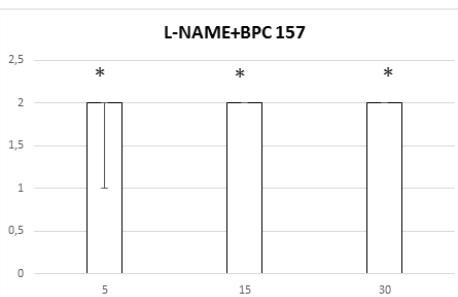
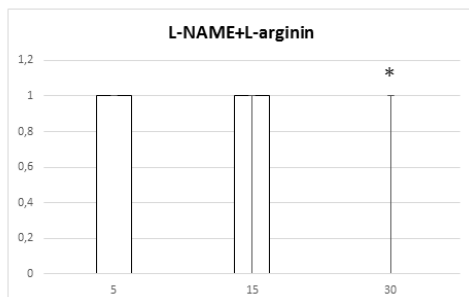
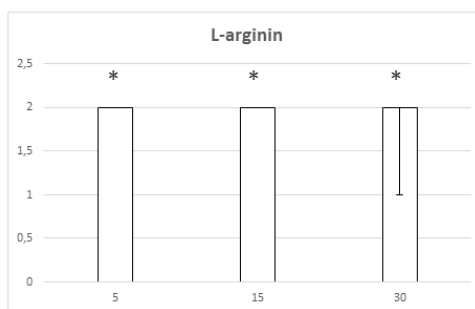
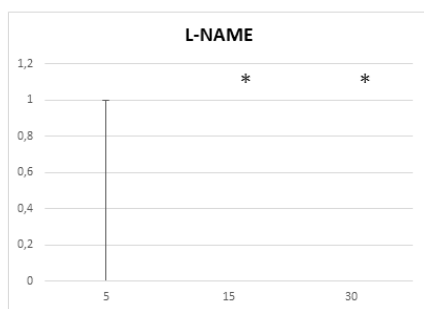
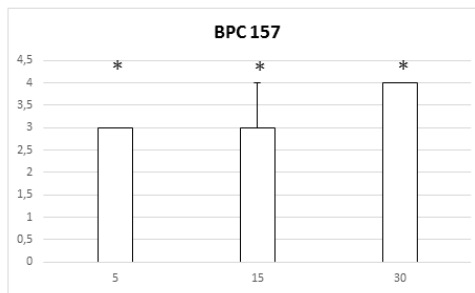
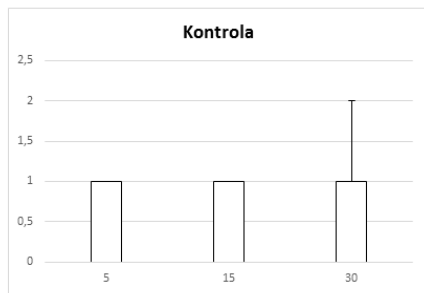
Slika 51. Distribucija arterijskog punjenja, podvez VMS, tanko crijevo, skor 0-4, min/med/max, 0,9 % NaCl, 5 ml/kg, BPC 157, 10 µg/kg, L-arginin 100 mg/kg, L-NAME, 5 mg/kg



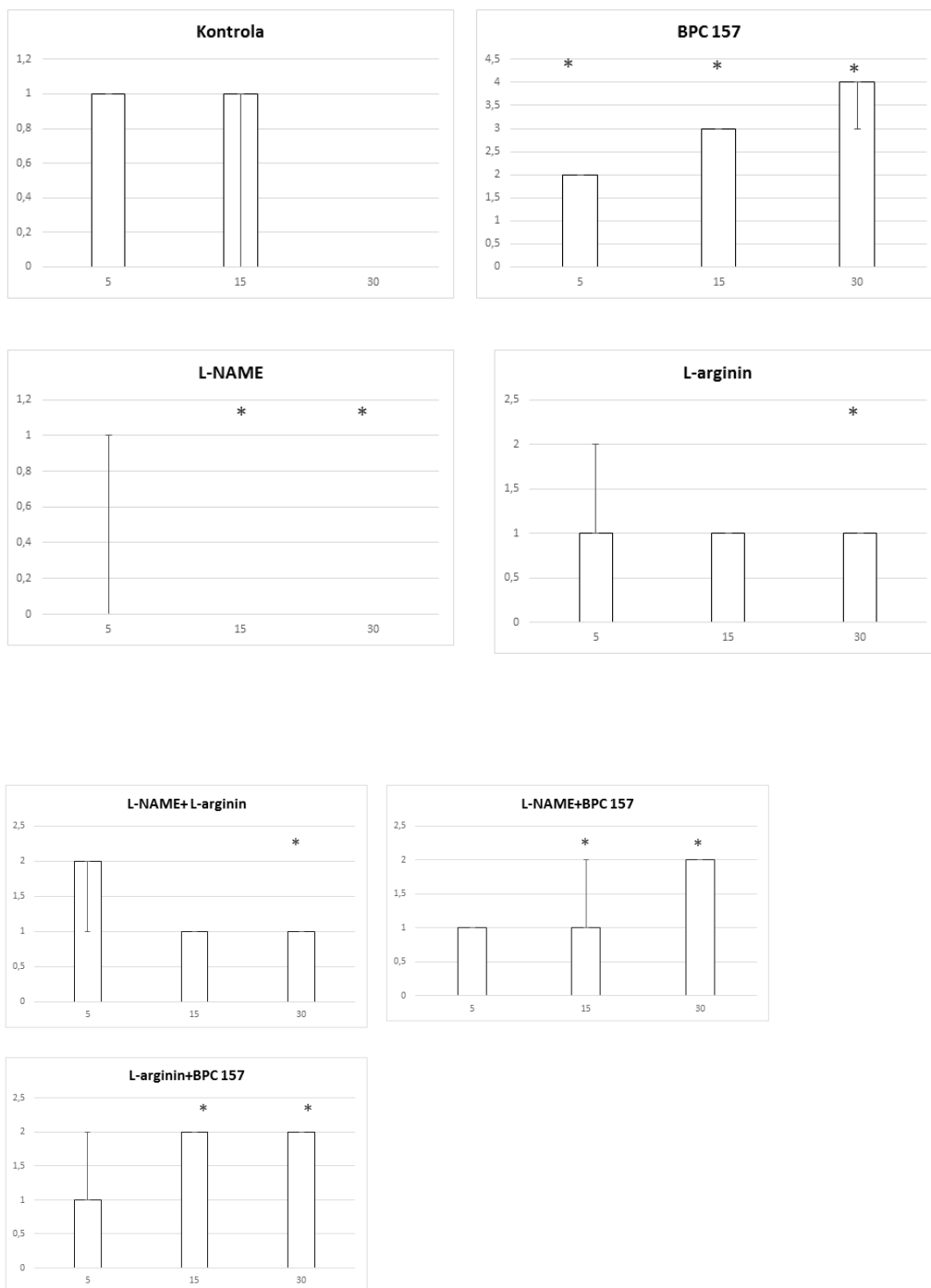
Slika 52. Distribucija arterijskog punjenja, podvez VMS, cekum, skor 0-4, min/med/max, 0,9 % NaCl, 5 ml/kg, BPC 157, 10 µg/ng/kg, L-arginin 100 mg/kg, L-NAME, 5 mg/kg



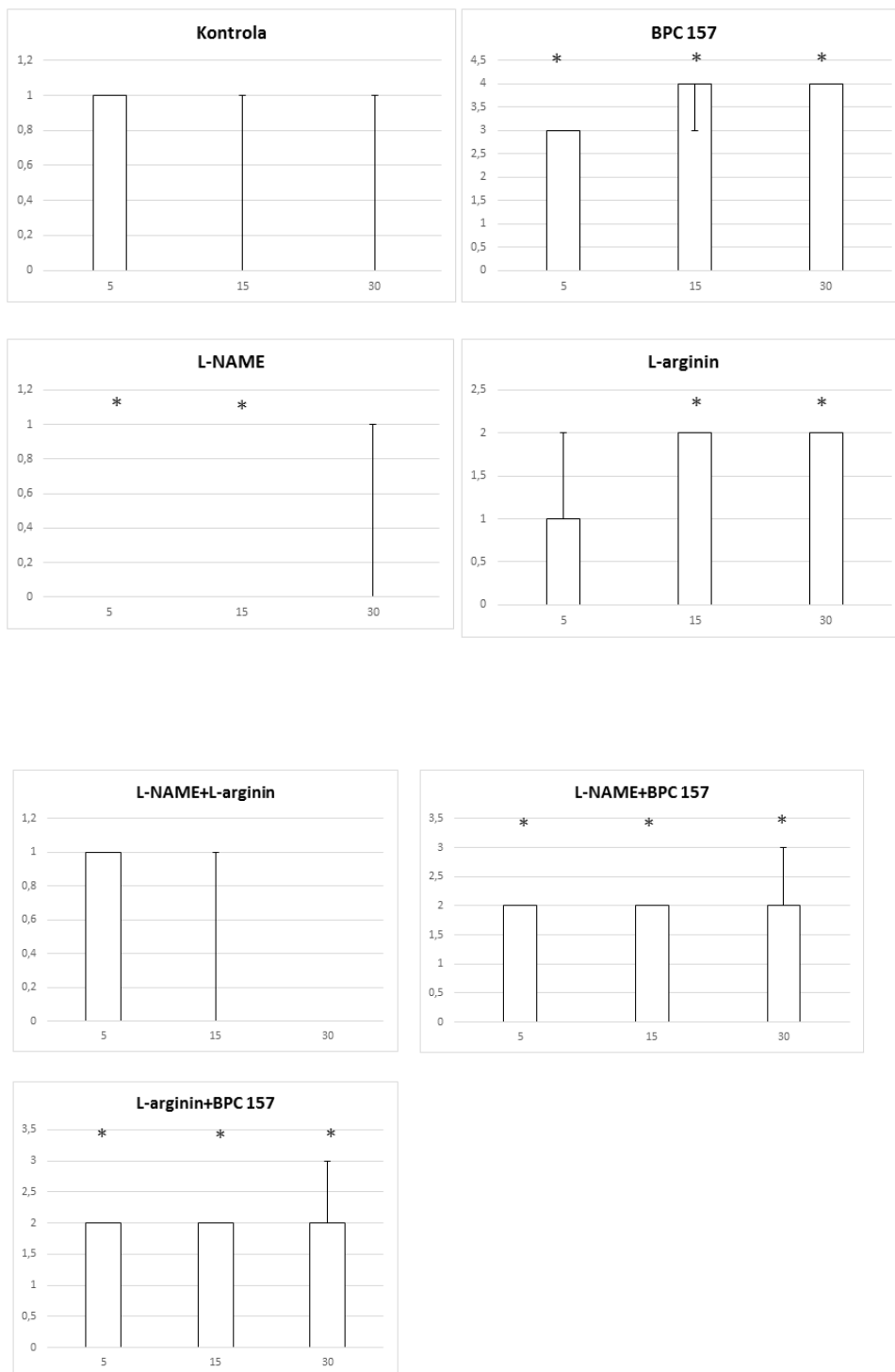
Slika 53. Distribucija arterijskog punjenja, podvez VMS, uzlazni kolon, skor 0-4, min/med/max, 0,9 % NaCl, 5 ml/kg, BPC 157, 10 µg/ng/kg, L-arginin 100 mg/kg, L-NAME, 5 mg/kg



Slika 54. Distribucija ramifikacije, podvez VMS, tanko crijevo, skor 0-4, min/med/max, 0,9 % NaCl, 5 ml/kg, BPC 157, 10 µg/kg, L- arginin 100 mg/kg, L- NAME, 5 mg/kg



Slika 55. Distribucija ramifikacije, podvez VMS, cekum, skor 0-4, min/med/max, 0,9 % NaCl, 5 ml/kg, BPC 157, 10 µg/ng/kg, L-arginin 100 mg/kg, L-NAME, 5 mg/kg



Slika 56. Distribucija ramifikacije, podvez VMS, uzlazni kolon, skor 0-4, min/med/max, 0,9 % NaCl, 5 ml/kg, BPC 157, 10 µg/ng/kg, L-arginin 100 mg/kg, L-NAME, 5 mg/kg

5.2 Podvez gornje mezenterične arterije (AMS)

Pentadekapeptid BPC-157 je prepoznat kao medijator Robertove citoprotekcije, pokazujući u nizu pokusa učinak duž cijelog probavnog sustava te na nizu različitih eksperimentalnih modela. Glavni učinak medijatora citoprotekcije očituje se na nivou protekcije endotela. Moramo naglasiti kako učinak pentadekapeptida BPC-157 nije do sada ispitan na modelu podveza gornje mezenterične arterije. Podvez kako gornje mezenterične arterije ili vene ili obje navedene strukture široko je prihvaćen kao model ishemijske ozljede crijeva, a što je vitalno ugrožavajuće stanje koje dovodi do multiplog organskog zatajenja ukoliko se terapijski ne intervenira.

Niz studija opisuje na modelu podveza gornje mezenterične arterije oštećenja tkiva i organa (99-104), no manje se govori i spominje multiplo organsko zatajenje koji nestaje kao posljedica podveza. Većina studija govori o liječenju ozljeda nastalih podvezivanjem gornje mezenterične arterije na nivou učinaka lijeka na određene receptore (npr. 5-HT_{1B} (100) i 5-HT_{1D}- sumatriptan, PAR α - fenofibrat (100), toll- slični receptori (TLRs- N- acetilserotonin (101), T- stanice- ciklosporin i rapamicin (102), neutrofile- quercin(103)) modulirajući upalni odgovor, dok primarni uzrok, a to je okluzija gornje mezenterične arterije ostaje van područja interesa. Također one se ne bave oštećenjem krajnjih organa, kako periferno tako i centralno, kao i gastrointestinalnim lezijama.

Nit vodilja u primjeni pentadekapeptida BPC-157 na modelu okluzije gornje mezenterične arterije bila nam je brza aktivacija kolateralne cirkulacije čime bi se ponovno uspostavio protok prema krajnjim tkivima i organima te se poništio učinak podveza gornje mezenterične arterije. Prethodno smo se osvrnuli kod podveza gornje mezenterične vene na aktivaciju kolateralne mreže vena, što je i ranije opisano na modelu podveza lijeve količne arterije i vene, ishemijskog/reperfuzijskog kolitisa te infrarenalne ligacije donje šuplje vene uz činjenicu kako se Virchowljev trijas javlja i kod kongestije duodenalnih vena, perforiranog cekuma, ligiranja koledokusa te posljedičnog razvoja bilijarne ciroze te portalne hipertenzije, Pringle-ovog manevra te Budd- Chiari sindroma (74,76,77,78,105,106,107).

Bez terapijske intervencije, kod štakora s ligiranom gornjom mezenteričnom arterijom dolazi do izuzetno slabe aktivacije kolateralne cirkulacije što u konačnici dovodi do multiplog organskog zatajenja. Smatramo kako podvez gornje mezenterične arterije dovodi do portalne hipertenzije, povišenih tlakova u donjoj šupljaj vena, abdominalnom dijelu aorte kao i centralno, u gornjem sagitalnom sinusu, što uvjetuje značajan porast tlakova u venskoj cirkulaciji, aortalnu hipertenziju, promjena na EKG-u, progresivnu arterijsku i vensku trombozu što u konačnicu uvjetuje multiplo organsko zatajenje.

Nakon podveza gornje mezenterične arterije, eksprimiraju se elementi Virchowljeva trijasa, koji dovode do gore navedenih poremećaja.

Primjenom pentadekapeptida BPC 157 željeli smo pokazati terapijski učinak na nivou brze uspostave kolateralne cirkulacije, prikazati pentadekapeptid BPC 157 kao medijatora Robertove citoprotekcije te medijatora koji ublažava oštećenja nastala djelovanjem slobodnih radikala.

Ozljede nastale djelovanjem slobodnih radikala mogu biti potencirane upravo i uspostavom kolateralne cirkulacije te se terapijsko djelovanje pentadekapeptida BPC- 157 upravo ostvaruje i na nivou antiradikalnog učinka (74,76,77,78,108-110). Također, za mezenterijsku cirkulaciju u štakora, osim elemenata Virchowljeva trijasa, izuzetno je bitan integritet endotela, a pentadekapeptid BPC-157 ga štiti, čime se ostvaruje funkcija BPC-157 kao medijatora Robertove citoprotekcije. Učinak na endotel se ostvaruje preko NO sustava, poništavajući učinak blokatora NO- sintetaze pri čemu ostvaruje pleotropni benefitni učinak (75). Osim ovoga učinka na nivou gastrointestinalnog sustava isti je vidljiv na mozgu, srcu, plućima te jetri.

Pentadekapeptid BPC157 ordiniran kako u μg tako i u ng dozi doveo je do oporavka štakora kojima je podvezana gornja mezenterična arterija i to na osnovu svojih perifernih i centralnih učinaka, a koji su uvjetovani brzom aktivacijom kolateralne cirkulacije u odnosu na kontrolnu skupinu.

Podvez gornje mezenterične arterije u štakora dovodi do nastanka portalne i kavalne hipertenzije, aortalne hipotenzije te hemoragičnih lezija gastrointestinalnog trakta (područje opskrbe gornje mezenterične arterije) čime je najviše pogođen duodenum. Javlja se sistemska arterijska i venska tromboza

kao i ispad iz cirkulacije perifernih krvnih žila posljedično trombotskim promjenama. Također su evidentni znakovi kardijalne disfunkcije, kongestija bubrega i pluća uz elemente jetrenog zatajenja. Tlak u gornjem sagitalnom sinusu raste što dovodi do ozbiljnih lezija mozga posljedično edemu koji nastaje.

Edem mozga i ispad periferne cirkulacije

Promjene na razini periferne cirkulacije kao i na površini mozga, korištene su kao metoda procjene ispada periferne cirkulacije te edema mozga.

Podvez gornje mezenterične arterije brzo uzrokuje ispad periferne cirkulacije (proporcionalno smanjenju zdrave površine crijeva), uključujući i povećanje volumena krvi na razini gornje mezenterične vene i donje šuplje vene što dovodi do kongestije. Suprotno tome, volumen krvi u abdominalnom dijelu aorte te u donjoj mezenteričnoj arteriji se smanjuje te se navedene žile doimaju kolabirane. Dio gornje mezenterične arterije proksimalno od mjesta ligacije je kongestiran, a dio distalno od ligacije kolabiran obzirom na prekinuti dotok krvi. Primjena pentadekapeptida BPC 157 uvjetovala je inverziju navedenog stanja. Dio gornje mezenterične arterije proksimalno od mjesta ligacije bio je kolabiran, dok je dio distalno od mjesta ligacije bio ispunjen krvlju i s povećanim relativnim volumenom. Isto tako, vidljiv je bio povećani relativni volumen krvi na nivou abdominalnog dijela aorte te donje mezenterične arterije. Značajan porast relativnog volumena gornje mezenterične vene i donje šuplje vene bio je znatno manje izražen, a volumen je bio usporediv s istim kod zdravih štakora.

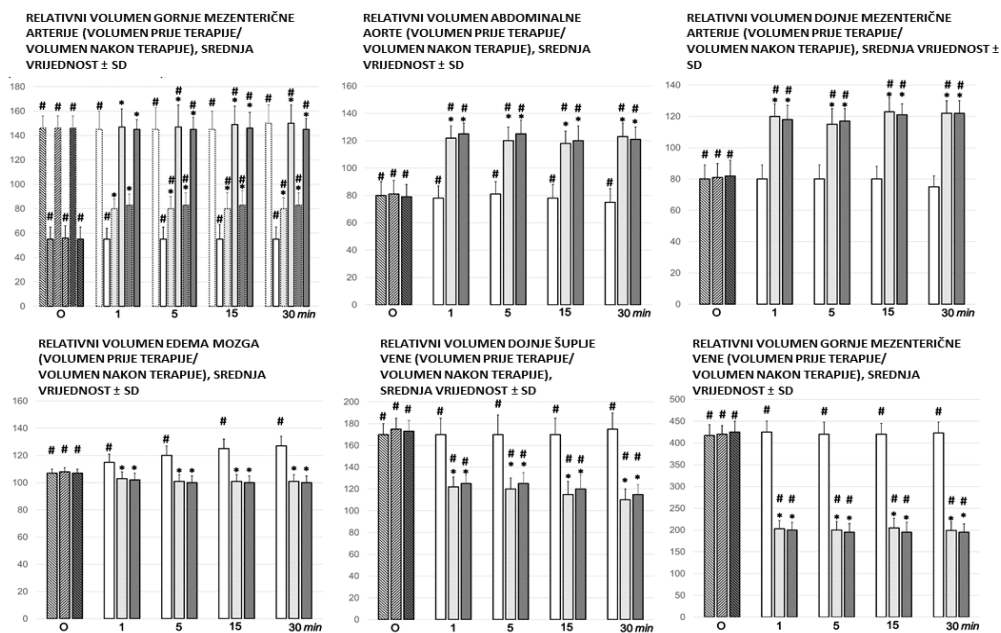
Također, kod grupe štakora tretiranih pentadekapeptidom BPC 157 bila je vidljiva prezentacija gornje i donje pankreatikoduodenalne arterije i vene te komunikacija između navedenih žila kojom se zaobilazi mjesto okluzije zahvaljujući priljevu krvi iz celijačne cirkulacije.

Slično tome, samo u štakora tretiranih pentadekapeptidom BPC 157 vidljiva je komunikacija između lijeve količne arterije prema srednoj količnoj arteriji čime

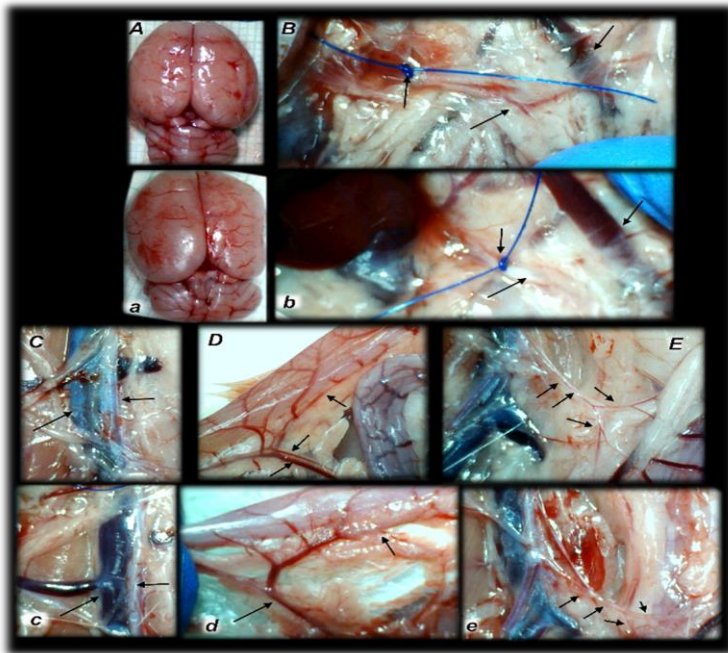
se također opskrbljuje krvlju područje opskrbe gornje mezenterične arterije. (Fisherov egzaktni test $P < 0,05$, vs. kontrola).

Također, istodobno, bez terapije, dolazi do sve većeg oticanja mozga štakora s podvezom gornje mezenterične arterije.

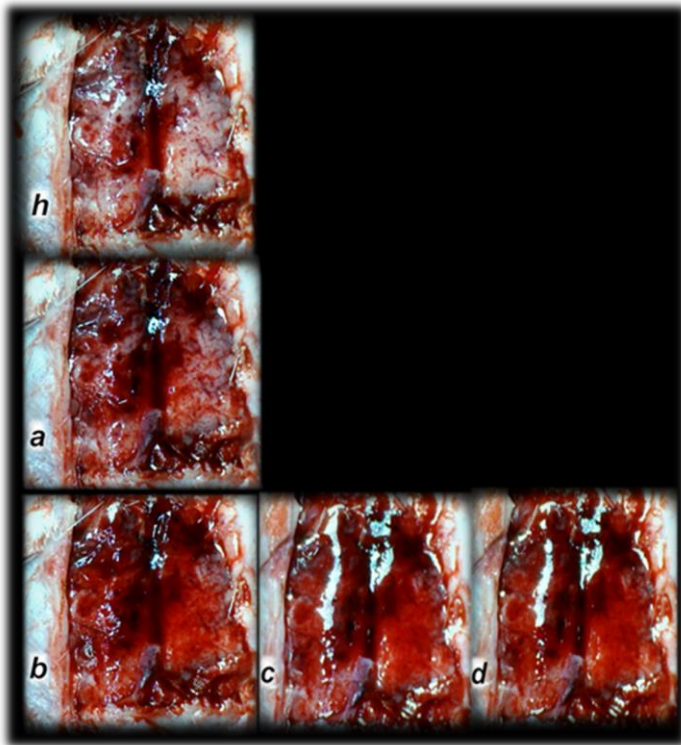
Kao konzistentan i prominentan učinak ordiniranja pentadekapeptida BPC 157, javlja se smanjenje edema mozga pri čemu se površina istog smanjuje na vrijednosti neposredno prije podveza gornje mezenterične arterije neovisno o tome da li je terapija ordnirana u μg ili ng dozi. Navedeni učinak je praćen i promjenama na nivou periferne cirkulacije, a koji se očituje u izraženijoj prezentaciji gornje pankreatoduodenalne vene te donje mezenterične vene kao i manje izraženoj prezentaciji portalne vene, srednje i lijeve količne te jejunalnih vena što je vidljivo u periodima praćenja od 5, 15 i 30 min nakon ligacije gornje mezenterične arterije. Također se smanjuje kongestija gornje mezenterične vene te donje šuplje vene.



Slika 57. Proporcionalna promjena na razini krvnih žila i površine mozga kao element procjene zatajenja periferne cirkulacije i edema mozga (% volumena u zdravih jedinki ±SD, mm). Mozak, abdominalna aorta, donja mezenterična arterija, donja šuplja vene i gornja mezenterična arterija, relativni volumen za vrijeme okluzije (O, isprekidani stupci) i 1 min, 5 min, 15 min i 30 min nakon primjene lijeka (10 µg / kg BPC 157 (svijetlo sivi stupci), 10 ng / kg BPC 157 (tamno sivi stupci) ili 5 ml / kg fiziološke otopine (bijeli stupci). Relativni volumen gornje mezenterične arterije proksimalno od mjesta podveza prikazan stupcima s isprekidanim linijama, distalno od mjesta podveza prikazan stupcima s punim linijama, # P<0.05, vs. vrijednosti kod zdravih jedinki (100%); *P<0.05, vs. odgovarajuća kontrolna skupina.



Slika 58. Štakori s podvezom gornje mezenterične arterije, kontrolna skupina (a, b, c, d, e) ili tretirani pentadekapeptidom BPC 157 (A, B, C, D, E), prikaz mozga na kraju pokusa (a, A), kao i gornja mezenterična arterija (b, B), donja šuplja vena i aorta (c, C), donja prednja pankreatikoduodenalna arterija (d, D) i donja mezenterična arterija i njena ramifikacija (e, E). Strelice pokazuju mjesto podveza (b, B) i distalni dio gornje mezenterične arterije, ispunjen krvlju (B) ili tanak i prazan u kontrolnoj skupini (b), uz gornju mezenteričnu venu, kongestirana (kontrola, b) i bez kongestije (B). Kongestirana donja šuplja vena i tanka trbušna aorta (kontrola, c) i nekongestirane donju šuplju venu i trbušnu aortu s održanim volumenom (BPC 157-štakori, C). Kongestirana donja prednja pankreatikoduodenalna vena bez istodobne prezentacije donje prednje pankreatikoduodenalne arterije zajedno s venom i prividnim zjapom, te bez komunikacije s gornjom prednjom pankreatikoduodenalnom arterijom (kontrola, d), za razliku od nekongestirane donje prednja pankreatikoduodenalne vene s jasnim prikazom donje prednje pankreatikoduodenalne arterije zajedno s venom i jasnom komunikacijom s gornjom prednjom pankreatikoduodenalnom arterijom (štakori tretirani pentadekapeptidom BPC-om 157, D). Strelice su pokazale praznu i tanku donju mezenteričnu arteriju (kontrola, e) i donju mezenteričnu arteriju ispunjenu krvlju i njezinu razgranatost (BPC 157-štakori, E).

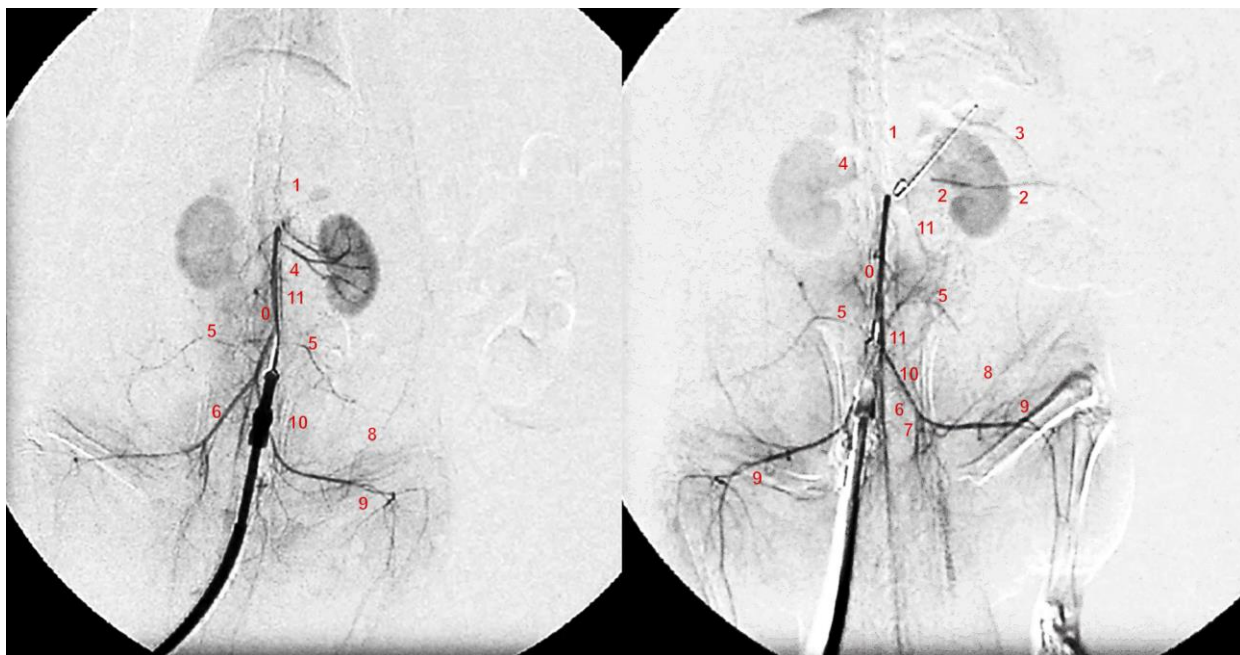


Slika 59. Stanje nakon potpune kalvariektomije, vremenska linija prezentacije mozga kod štakora: normalan mozak prije podvezivanja gornje mezenterične arterije (zdrav, h), oticanje mozga neposredno nakon podveza gornje mezenterične arterije (a) i nakon terapije pentadekapeptidom BPC 157, postupno smanjenje edema, neposredno nakon terapije (b), nakon 5 min (c) i nakon 15 min (d).

Angiografija

Kod životinja kontrolne skupine izostajao je prikaz gornje mezenterične arterije nakon injiciranja kontrastnog sredstva (1 ml kroz period od 30 sekundi, u donju šuplju venu). Kod životinja tretiranih s pentadekapeptidom BPC 157 dolazi do poništavanja učinaka ligature ($P < 0.05$ u odnosu na kontrolnu skupinu). Imajući u vidu kako se kod životinja tretiranih pentadekapeptidom BPC 157 smanjuje portalna i kavalna hipertenzija te povišeni tlak u gornjoj mezenteričnoj veni uz smanjenje vrijednosti tlakova u gornjem sagitalnom sinus, na angiografiji je vidljiv prikaz kolateralne venske mreže, a samim time i gornje mezenterične

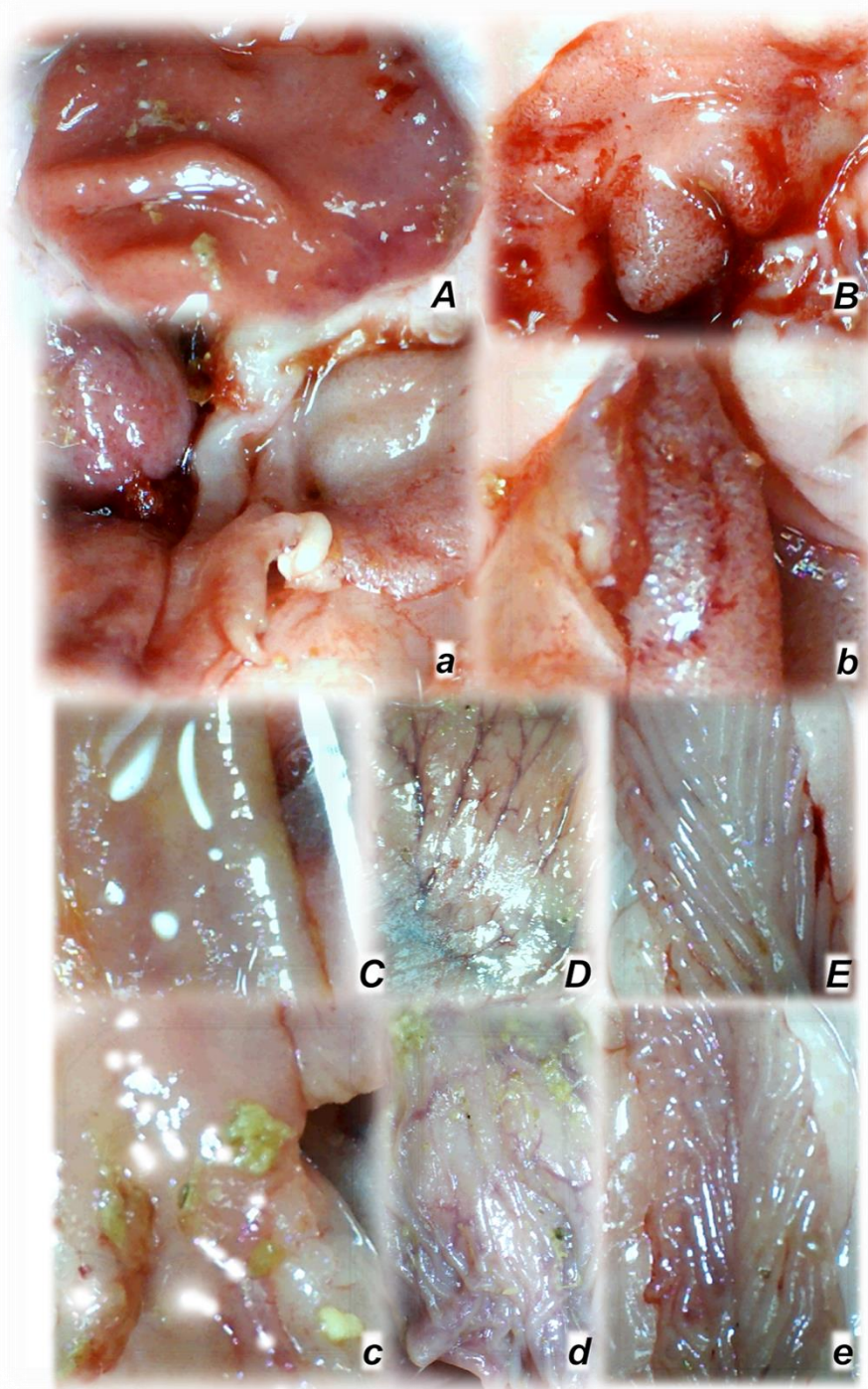
arterije u njevoj punoj duljini, i to 5 sekundi nakon injiciranja kontrasta u donju šuplju venu te se na taj način omogućuje premoštenje mjesta podveza gornje mezenterične arterije i to na razini komunikacije srednje količne te lijeve količne arterije. Također značajan kolateralni put predstavlja i komunikacija gornje prednje pankreatikoduodenalne arterije i donje pankreatikoduodenalne arterije čime se uspostavlja opskrba krvlju iz celijačne cirkulacije.



Slika 60. Angiografija na štakorima s podvezom gornje mezenterične arterije 30 minuta nakon ligacije, uporabom C-VISION PLUS flurosopske jedinice (Shimadzu, Japan). Dan je 1 ml, tijekom 45 sekundi, ugrijanog Omnipaque 350 (iohexol) neionskog kontrastnog medija (GE Healthcare, USA) u donju šuplju venu. Presentacija trbušne aorte (0), celijačnog trunkusa (1), gornje mezenterične arterije (2), donje prednje pankreatikoduodenalne arterije (3), bubrežne arterije (4), iliolumbalne arterije (5), zajedničke ilijačne arterije (7), kaudalne epigastrične arterije (8), iliakofemoralna arterija (9), testikularne arterije (10), donje mezenterične arterije (11) kod štakora (Low i sur., 2016.), kojima je podvezana gornja mezenterična arterija, odmah nakon primjene pentadekapeptida BPC 157 (10 μ g / kg BPC 157 (desno) ili 5 ml / kg fiziološke otopine (lijevo), 30 minuta nakon podveza.

Prezentacija lezija duodenuma, jejunuma, cekuma, želuca i uzlaznog kolona, težina jetre i slezene

U kontrolnoj skupini životinja s podvezom AMS redovito su vidljive hemoragične lezije želuca, duodenuma kao i lezije tankog crijeva, cekuma te uzlaznog kolona. Obzirom na intenzitet navedenih lezija one su najizraženije u području duodenuma, te zatim jejunuma, cekuma, želuca i naposljetku uzlaznog kolona. Vidljive su krvareće mukozne i serozne lezije te kod navedene skupine životinja uz hemoragiju i kongestiju, slabije je arterijsko punjenje te ramifikacija. Kod životinja tretiranih pentadekapeptidom BPC 157 značajno su manje izražene lezije sluznice, uz slabije krvarenje na površini seroze te je slabije izražena kongestija. Očuvano je arterijsko punjenje te ramifikacija koja je vidljiva kao mreža kolaterala između susjednih većih arterijskih ogranaka.

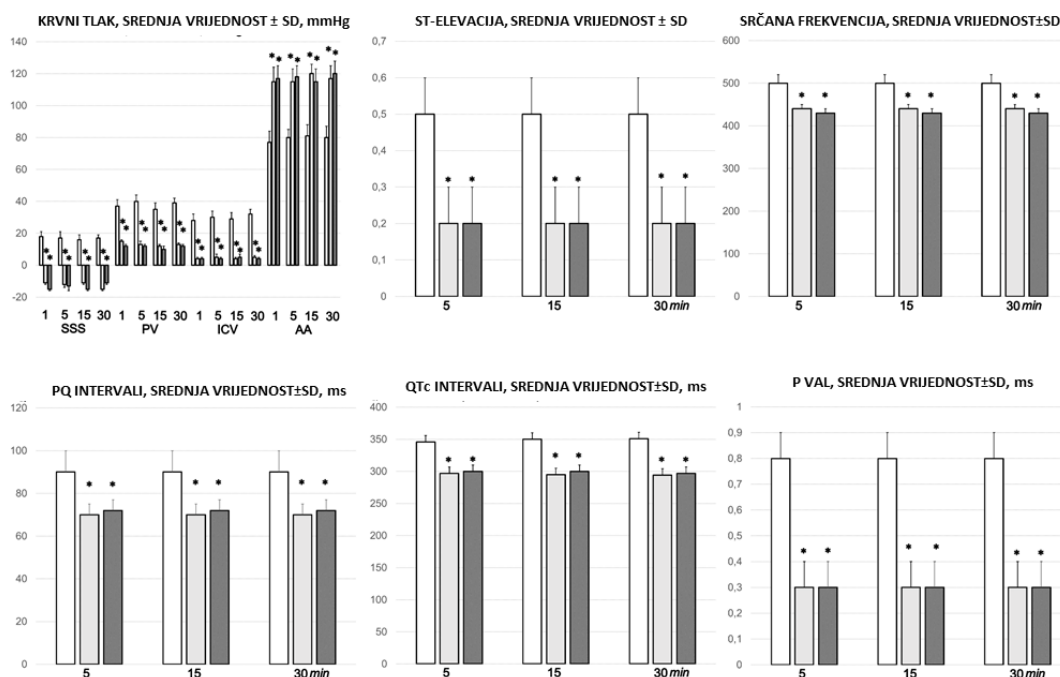


Slika 61. Štakori s podvezom gornje mezenterične arterije, kontrolna skupina (mala slova, a, b, c, d, e) ili tretirani pentadekapeptidom BPC 157 (velika slova, A, B, C, D, E), prikaz sluznice želuca (a, A), dvanaesnika (b, B), jejunuma (c, C), cekuma (d, D) i uzlaznog kolona (e, E) na kraju pokusa, s evidentnim lezijama u kontrolnim skupinama (dolje) i očuvan integritet sluznice kod štakora tretiranih pentadekapeptidom BPC 157 (gore).

Vrijednosti tlakova u portalnoj i donjoj šupljij veni, abdominalnoj aorti i gornjem sagitalnom sinusu

U kontrolnoj skupini, štakori s podvezom gornje mezenterične arterije imali su portalnu i kavalnu hipertenziju te aortalnu hipotenziju. Uz to, evidentna je i intrakranijalna hipertenzija, koja se procjenjuje povišenim vrijednostima tlaka u gornjem sagitalnom sinusu (negativni tlak u gornjem sagitalnom sinusu odmah se mijenja tj, raste na pozitivne vrijednosti).

Uz primjenu pentadekapeptida BPC 157, u μg - i ng - dozama patološke vrijednosti tlakova su značajno ublažene. Teška portalna i kavalna hipertenzija te aortalna hipotenzija manje su izražene, jednako kao i intrakranijalna (gornji sagitalni sinus) hipertenzija (tj. povećani (pozitivni) tlak u superiornom sagitalnom sinusu odmah se zamjenjuje negativnim tlakom).



Slika 62. Krvni tlak (mmHg) u gornjem sagitalnom sinusu (SSS), portalnoj veni (PV), donjoj šupljij veni (ICV) i trbušnoj aorti (AA), te EKG-poremećaji, ST-elevacija (mV), srčana frekvencija (otkucaji / min), intervali PQ (ms), intervali

QTc (ms) i amplituda vala P (mV), mm, SV \pm SD) na 1 min, 5 min, 15 min i 30 min nakon primjene pentadekapeptida BPC 157 (10 μ g / kg BPC 157 (svijetlo sivi stupci), 10 ng / kg BPC 157 (tamno sivi stupci) ili 5 ml / kg fiziološke otopine (bijeli stupci). * P < 0,05, vs. kontrolna skupina.

EKG

Elektrokardiografija učinjena kod kontrolne skupine životinja pokazala je značajnu tahikardiju uz pojavu uvećane amplitude P valova, prolongirani QT interval te elevaciju ST spojnice. Navedeni učinak se poništavao u skupini životinja tretiranih pentadekapeptidom BPC 157.

Biokemijski nalazi

U kontrolnoj skupini životinja serumske vrijednosti ALT te AST bile su značajno povišene u odnosu na skupinu životinja tretiranih s pentadekapeptidom BPC 157.

Tromboza

U kontrolnoj skupini, tromboza u štakora s podvezom gornje mezenterične arterije rapidno se pojavljuje u svim promatranim krvnim žilama (gornji sagitalni sinus, portalna vena, gornja mezenterična i donja šuplja vena, kao i jetrena i gornja mezenterična arterija te abdominalni dio aorte).

Pentadekapeptid BPC 157, dan u periodu 1 minute nakon ligacije gornje mezenterične arterije, značajno je smanjio pojavu tromboze u navedenim žilama.

Patohistološka dijagnostika

Patohistološka prezentacija dane terapije pentadekapeptidom BPC 157, ukazuje na smanjenje štetnog učinka podveza gornje mezenterične arterije, kako periferno tako i centralno (edem mozga, ispad periferne cirkulacije, hipertenzija gornjeg sagitalnog sinusa, vene porte i donje šuplje vene, hipotenzija u abdominalnom dijelu aorte, arterijska i venska tromboza, lezije duž gastrointestinalnog sustava, promjene u EKG zapisu, povišene vrijednosti AST i ALT, oksidativni stres).

Ovo može biti određen ozbiljni sindrom, koji kontinuirano perpetuira Virchowljev trijadu periferno i centralno, te suzbija potencijal dane terapije pentadekapeptidom BPC 157.

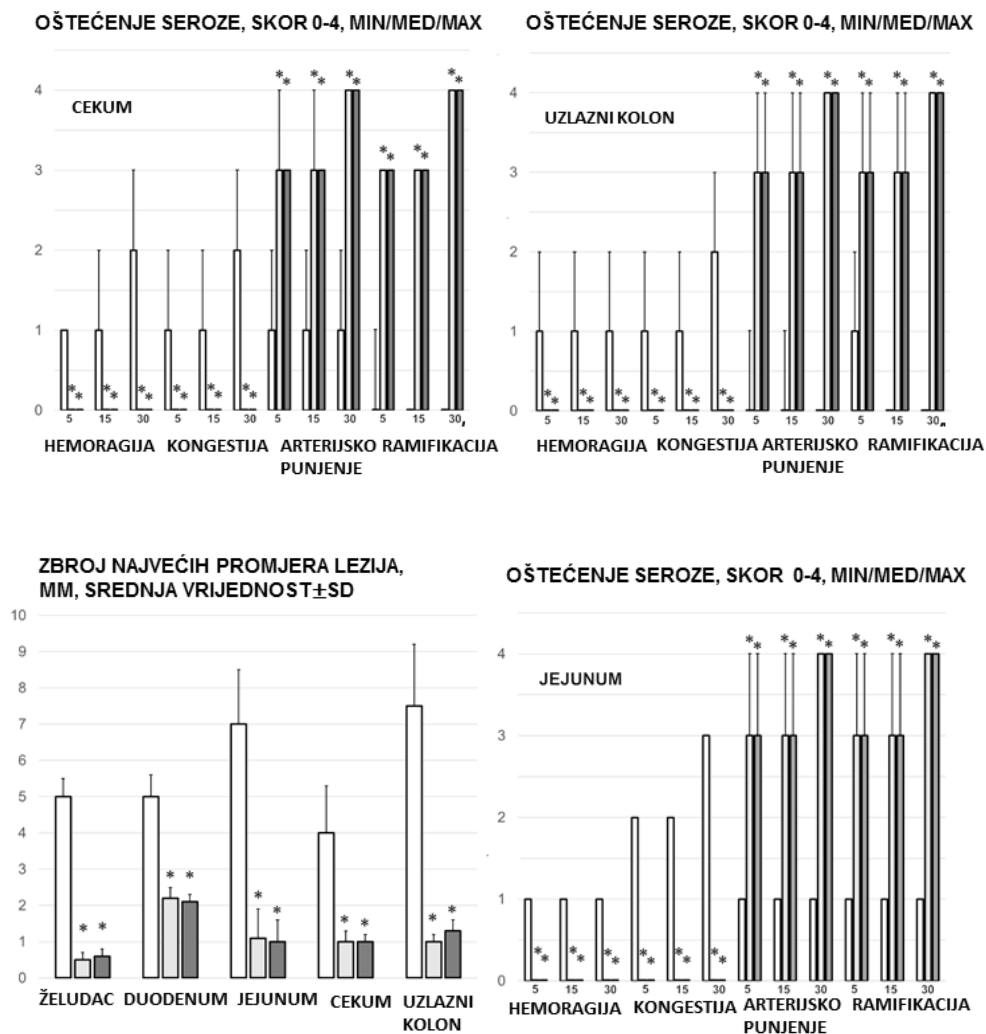
Lezije koje nastaju mogu biti specifične za samu okluziju gornje mezenterične arterije kao i za aktivaciju ili neaktivaciju kolateralne mreže te ponovnu uspostavu protoka.

Ozljede želuca, dvanaesnika, tankog i debelog crijeva

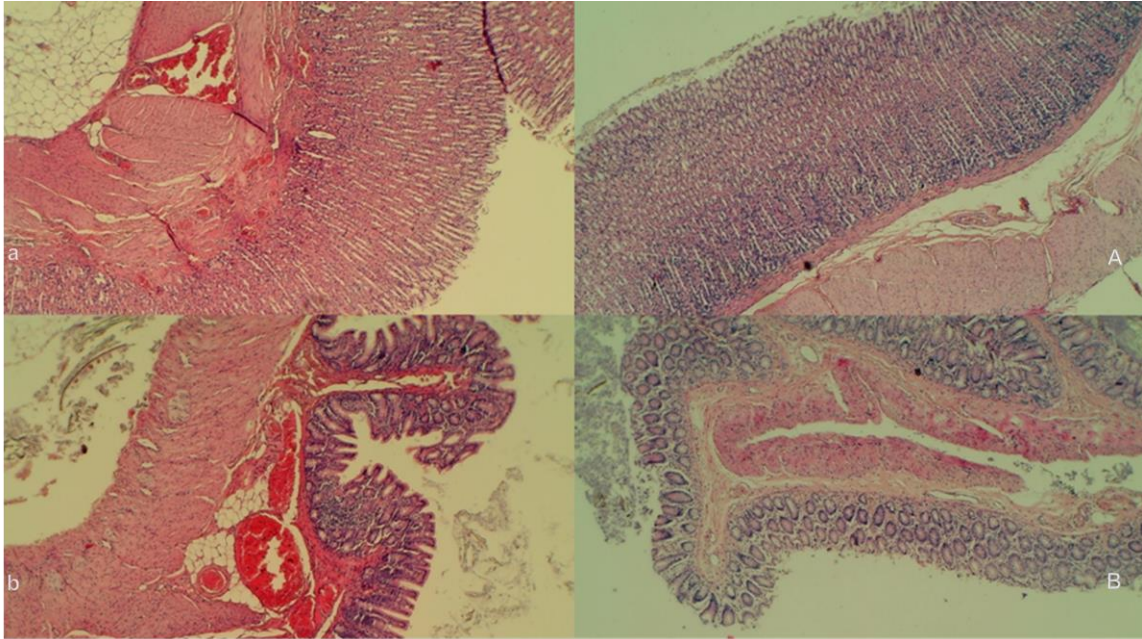
U kontrolnoj skupini životinja, bila je vidljiva značajna transmuralna kongestija unutar želuca, dvanaesnika, stjenke tankog i debelog crijeva, uzlaznim redoslijedom od želuca do debelog crijeva.

Evidentne su proširene kapilare sluznice želuca (lamina proprija). U području sluznice tankog i debelog crijeva, pojavljuje se žarišno krvarenje u lamini propriji.

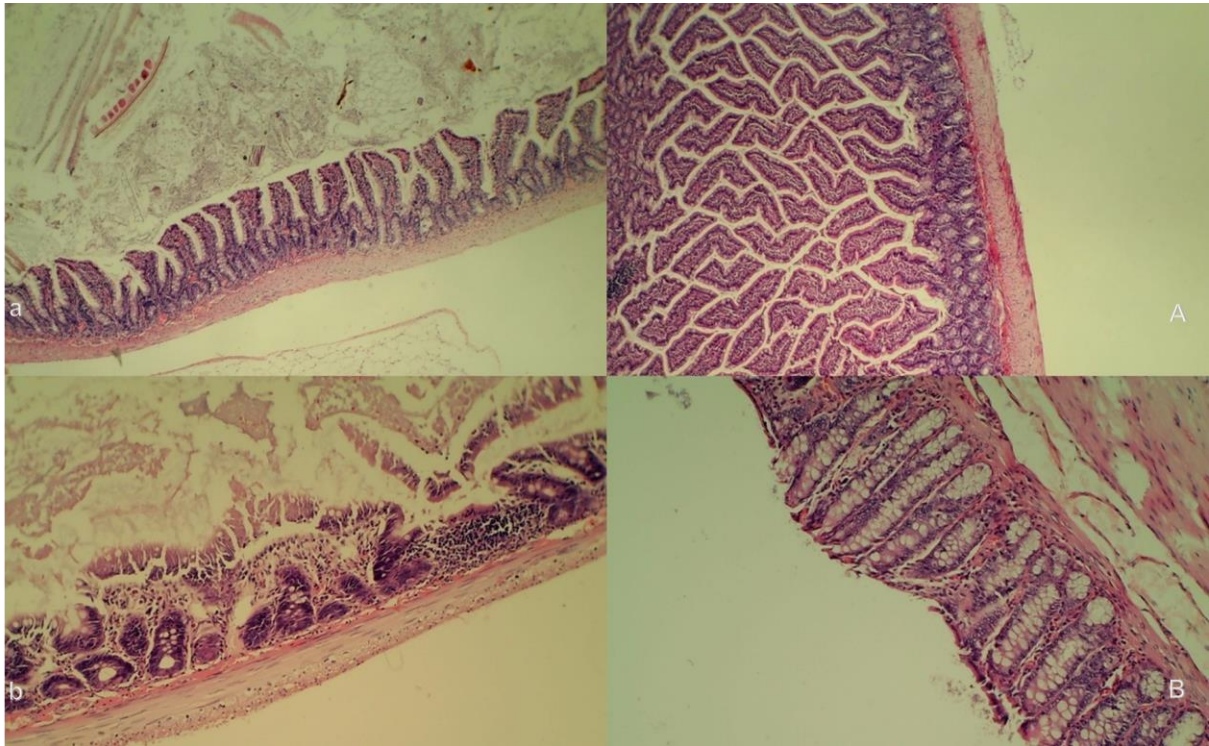
Vidljiva je također i blaga ozljeda sluznice u području resica dvanaesnika s blagom hiperplazijom kripti; teže ozljede sluznice tankog crijeva uz smanjenje crijevnih resica; a još teža ozljeda sluznice debelog crijeva s dilatacijom lumena crijeva i smanjenjem kripti. Suprotno tome, kod štakora koji su tretirani pentadekapeptidom BPC 157, ove promjene nisu nađene, već samo blaga kongestija.



Slika 63. Lezije sluznice želuca, dvanaesnika, jejunuma, cekuma i uzlaznog kolona (zbroj promjera najdužih lezija, mm, SV ± SD, mm, 30 minuta nakon podvezivanja), te poremećaji sluznice želuca, dvanaesnika, jejunuma, cekuma i uzlaznog kolona, krvarenje, kongestija, arterijsko punjenje i ramifikacija, skor 0-4, min / med / max) 1 min, 5 min, 15 min i 30 min nakon primjene lijeka (10 µg / kg BPC 157 (svijetlo sivi stupci), 10 ng / kg BPC 157 (tamno sivi stupci) ili 5 ml / kg fiziološke otopine (bijeli stupci). * P<0,05, vs. kontrolna skupina.



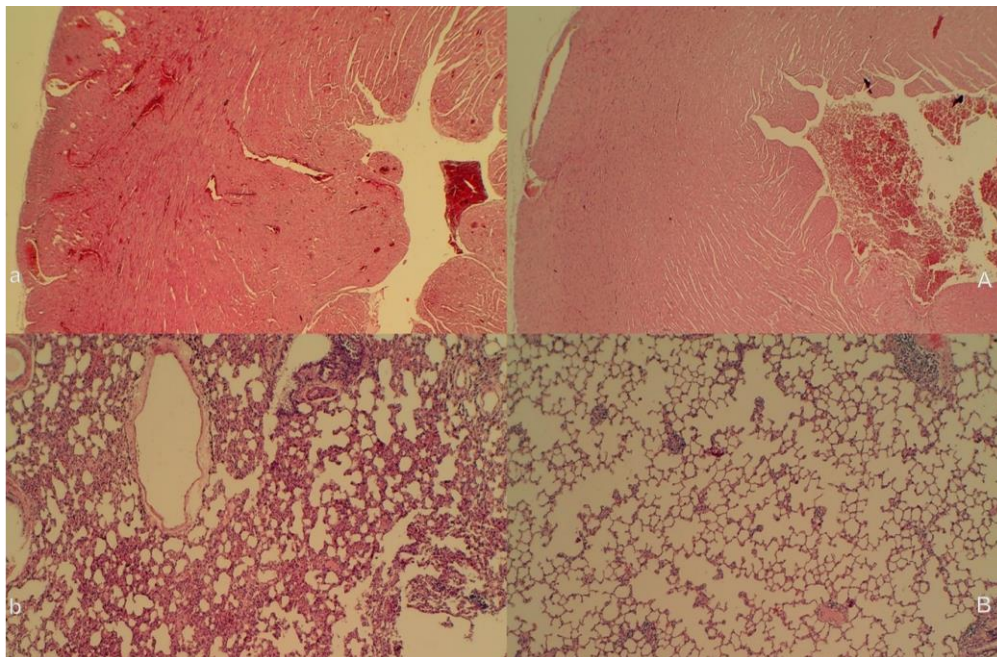
Slika 64. Mikroskopski prikaz želuca i dvanaesnika (HE x100). Štakori kontrolne skupine pokazuju izraženu transmuralnu kongestiju unutar lamine proprije želuca (a, lijevo, gornje) i dvanaesnika (b, lijevo, nisko). Tupe resice dvanaesnika i blaga hiperplazija kripti. Suprotno tome, štakori tretirani pentadekapeptidom BPC 157 pokazuju samo blagu kongestiju, sa očuvanom želučanom (A, desna, gornja) i duodenalnom (B, desna, niska) arhitekturom sluznice



Slika 65. Oštećenja sluznice (HE, x100 (gore), x 200 (dolje)). Kontrolna skupina prikazana s umjereno teškom ozljedom sluznice sa smanjenjem crijevnih resica; teža ozljeda sluznice s dilatacijom lumena debelog crijeva i smanjenjem kripti (a, b, lijevo). Suprotno tome, kod štakora tretiranih pentadekapeptidom BPC 157 vidljiva je samo blaga kongestija, uz očuvanu crijevnu arhitekturu sluznice (A, B, desno)

Oštećenje srčanog mišića

U kontrolnoj skupini evidentna je kongestija miokarda, dok kod štakora tretiranih pentadekapeptidom BPC 157 nisu pronađene promjene unutar miokarda.



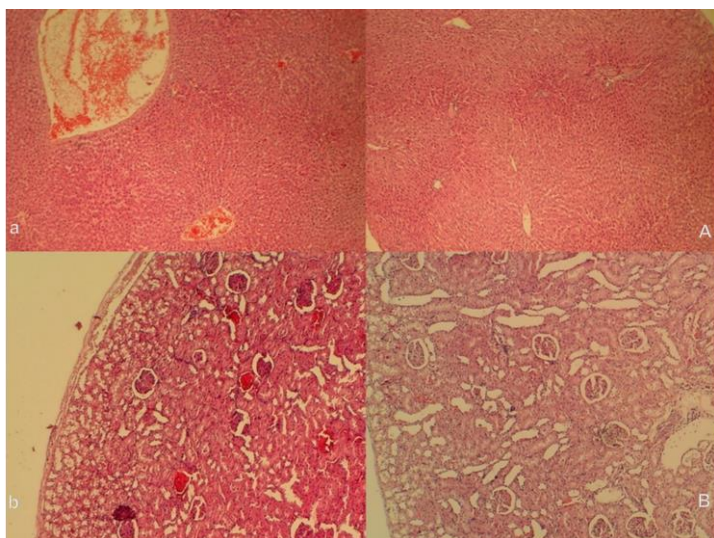
Slika 66. Kongestija i krvarenje, srce i pluća. (HE, x100). Štakori kontrolne skupine pokazuju kongestiju miokarda (a, lijevo, gore) i plućnih pregrada zajedno s intralveolarnim krvarenjem; edem pluća i žarišna nakupina neutrofila u pregradama (b, lijevo, dolje). Suprotno tome, nema kongestije srca (A, desno, gore) i pluća te nema intraalveolarnog krvarenja (B, desno, dolje) kod štakora tretiranih pentadekapeptidom BPC 157

Oštećenja pluća

U kontrolnoj skupini nađeno je žarišno zadebljanje alveolarnih membrana, kongestija pluća, plućni edem, intraalveolarno krvarenje i fokalna intersticijska infiltracija neutrofila. Suprotno tome, životinje tretirane pentadekapeptidom BPC 157 štakori pokazali su samo diskretnu plućnu kongestiju bez drugih promjena u plućnom parenhimu.

Oštećenja jetre

U kontrolnoj skupini vidljiva je aktivacija Kupffer-ovih stanica uz povećanje sinusoida s kongestijom, dok u štakora tretiranih pentadekapeptidom BPC 157 navedene promjene nisu bile vidljive.



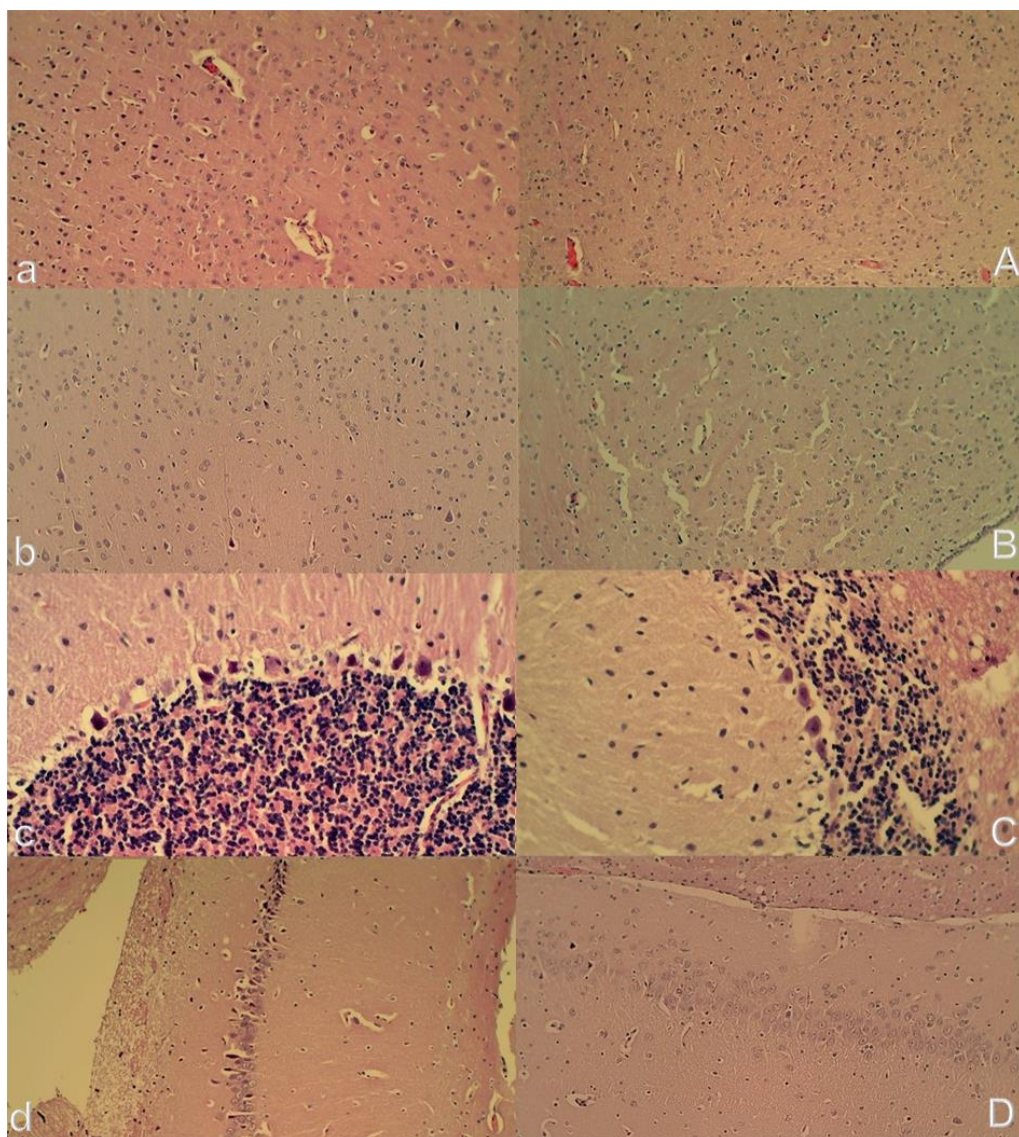
Slika 67. Ozljeda jetre i bubrega (HE, x100). U jetrenom parenhimu štakora kontrolne skupine vidljiva je kongestija i širenje sinusoida i središnjih vena (a, lijevo, gore), dok štakori tretirani pentadekapeptidom BPC 157 nisu pokazali promjene u jetrenom parenhimu (A, desno, gore). Kontrolna skupina imala je kongestiju bubrežnog parenhima zajedno s kongestijom glomerula (b, lijevo, dolje); Štakori tretirani pentadekapeptidom BPC 157 nisu pokazali promjene u bubrežnom parenhimu (B, desno, dolje).

Oštećenja bubrega

U kontrolnoj skupini vidljiva je blaga degeneracija proksimalnih tubula, vaskularna kongestija i blagi intersticijski edem. Suprotno tome, nisu pronađene promjene u bubrežnom parenhimu kod štakora tretiranih pentadekapeptidom BPC 157.

Oštećenja mozga

U kontrolnoj skupini bio je vidljiv povećani broj kariopiknotičkih stanica u sve četiri regije (moždana i cerebelarna kora, hipotalamus, talamus, kora hipokampusa, hipotalamus / talamus). Neuropatološke promjene na područjima kore velikog mozga manifestirale su se edemom i kongestijom. Posebno je izražena kariopiknoza i degeneracija Purkinjeovih stanica cerebelarnog korteksa i izrazita kariopiknoza piramidalnih stanica hipokampusa. Suprotno tome, štakori tretirani pentadekapeptidom BPC- 157 pokazali su blagu kariopiknozu neuronskih stanica u analiziranim neuroanatomskim strukturama.

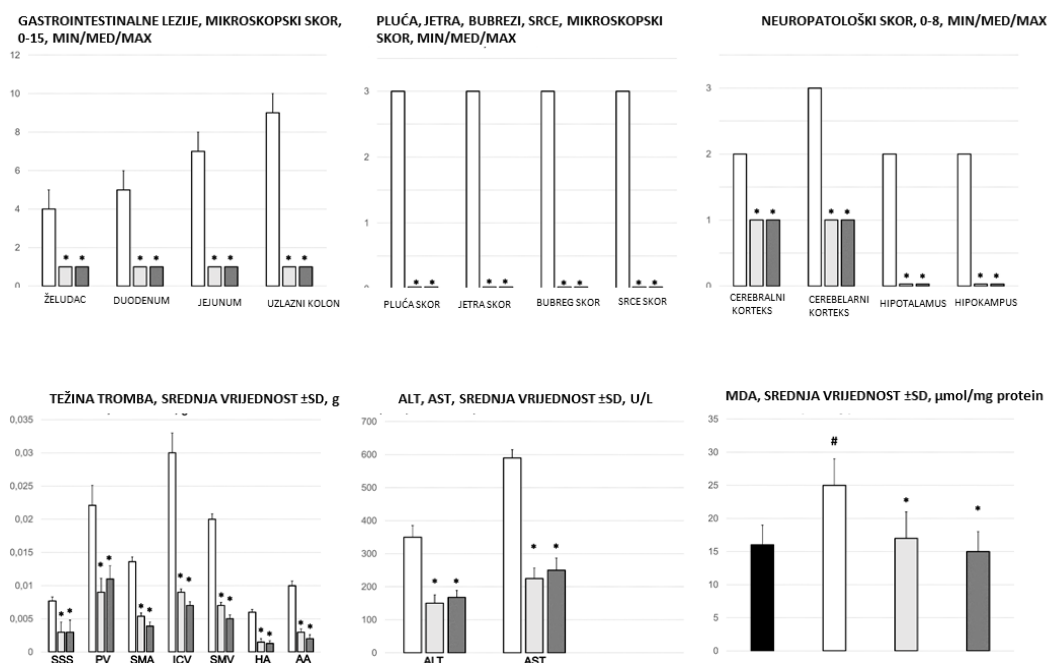


Slika 68. Histologija mozga. Štakori kontrolne skupine pokazali su povećani edem i kongestiju te povećani broj kariopiknotičkih stanica u sve četiri regije, cerebralnom (a) i cerebelarnom korteksu (b) (HE, x200), hipotalamusu (c), korteksu hipokampusa (d) (HE, x400).

Suprotno tome, kod štakora tretiranih pentadekapeptidom BPC 157 nađeno je nekoliko kariopiknotičkih stanica u cerebralnoj (A) i kori malog mozga (B) (HE, x200), hipotalamusu (C), korteksu hipokampusa (D) (HE, x400).

Oksidativni stres

U kontrolnoj skupini životinja, dobijene su povišene vrijednosti MDA u odnosu na skupinu životinja tretiranih pentadekapeptidom BPC 157 gdje su bilježene čak i normalne vrijednosti, a kao rezultat očuvanog integriteta sluznice u stanjima ishemije te u razdoblju reperfuzije kako u tkivu (želudac, duodenum, tanko crijevo, cekum i uzlazni kolon) tako i u plazmi.



Slika 69. Gastrointestinalne lezije (skor 0-15), lezije u plućima (skor 0-18), jetri (skor 0-9), bubregu (skor 0-12) i srcu (skor 0-3), mozgu (moždani korteks, cerebelarni korteks / med / max, masa tromba (g) u gornjem sagitalnom sinus (SSS), portalnoj veni (PV), gornjoj mezenteričnoj arteriji (SMA), donjoj šupljoj veni (ICV), gornjoj mezenteričnoj veni (SMV), hepatičnoj arteriji (HA) i abdominalnoj aorti (AA), krvni tlak (mmHg) u gornjem sagitalnom sinus (SSS), portalnoj veni (PV), donjoj šupljoj veni (ICV) i abdominalnoj aorti (AA), SV ± SD, serumski enzimi (ALT, AST) (U / L), SV ± SD, vrijednosti MDA (µmol / mg proteina) u cekumu, SV ± SD, 30 min od poveza SMA, tretirana skupina (10 µg / kg BPC 157 (svijetlo sivi stupci), 10 ng / kg BPC 157 (tamno sivi stupci) ili 5 ml / kg fiziološke otopine (bijeli stupci). * P<0,05, vs. kontrolna skupina.

5.2.1 Podvez gornje mezenterične arterije, L- arginin i.p. µg/ng

U skupini životinja tretiranih L-argininom i.p., krvarenja nije bilo u području tankog crijeva, dok je kongestija na razini tankog crijeva bila slabije izražena u odnosu na kontrolnu skupinu, uz naglašeniju ramifikaciju te arterijsko punjenje u promatranim periodima.

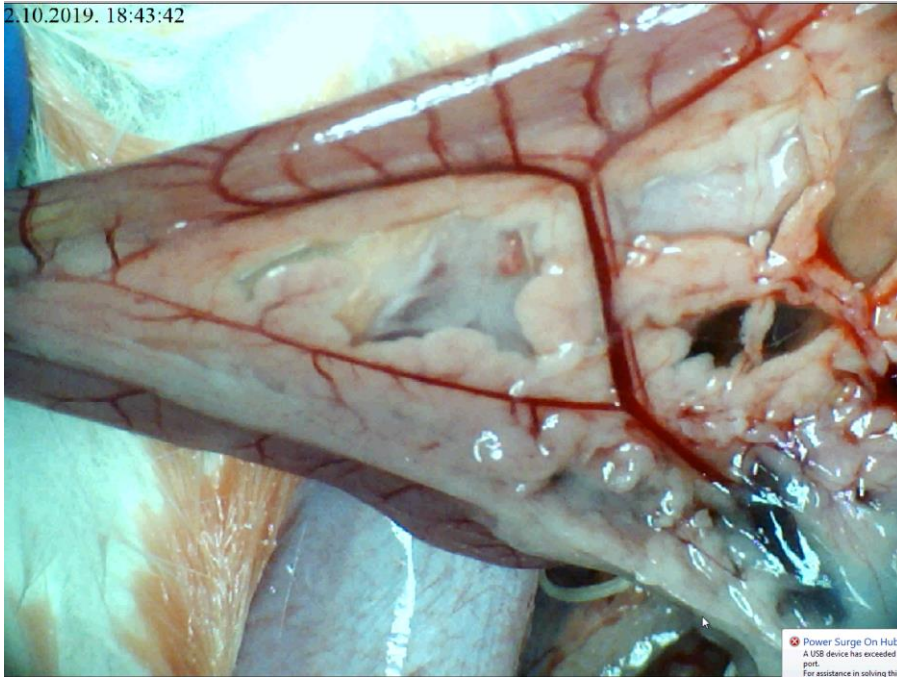
Na razini cekuma, krvarenje i kongestija su bili slabiji u odnosu na kontrolnu skupinu, dok je ramifikacija i arterijsko punjenje bilo bolje u odnosu na kontrolnu skupinu.

Kod uzlaznog kolona krvarenja nije bilo dok je kongestija bila izraženija u kontrolnoj skupini, uz bolju ramifikaciju i arterijsko punjenje.

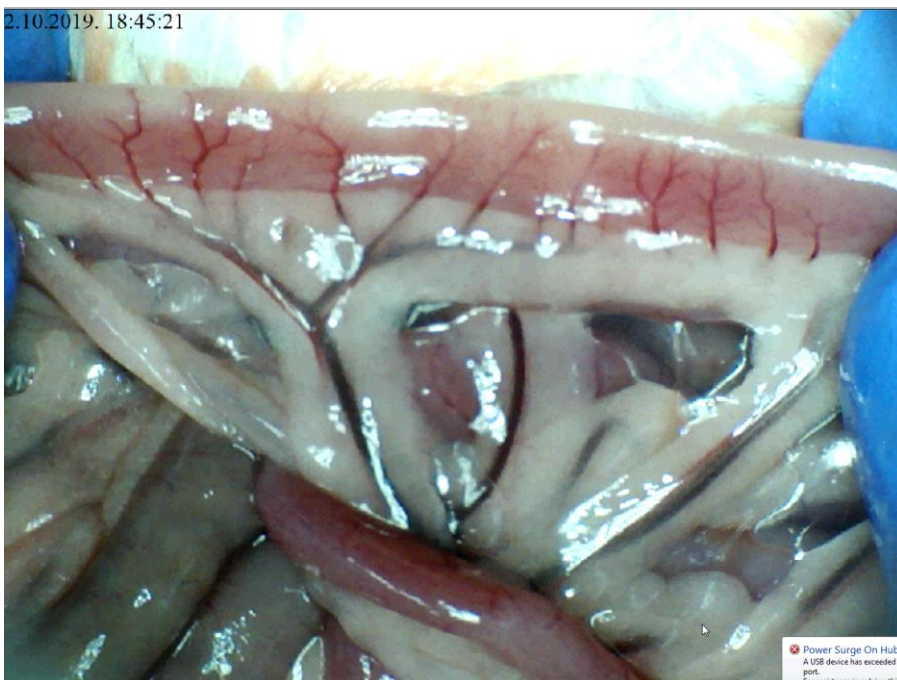
U odnosu na skupinu životinja tretiranih pentadekapeptidom BPC 157, vrijednosti navedenih parametara su lošije i u mikrogramskoj i nanogramskoj dozi i.p. primjene.

Lezije sluznice su bile slabije izražene u odnosu na kontrolnu skupinu, no nešto izraženije ako se promatraju životinje tretirane pentadekapeptidom BPC 157.

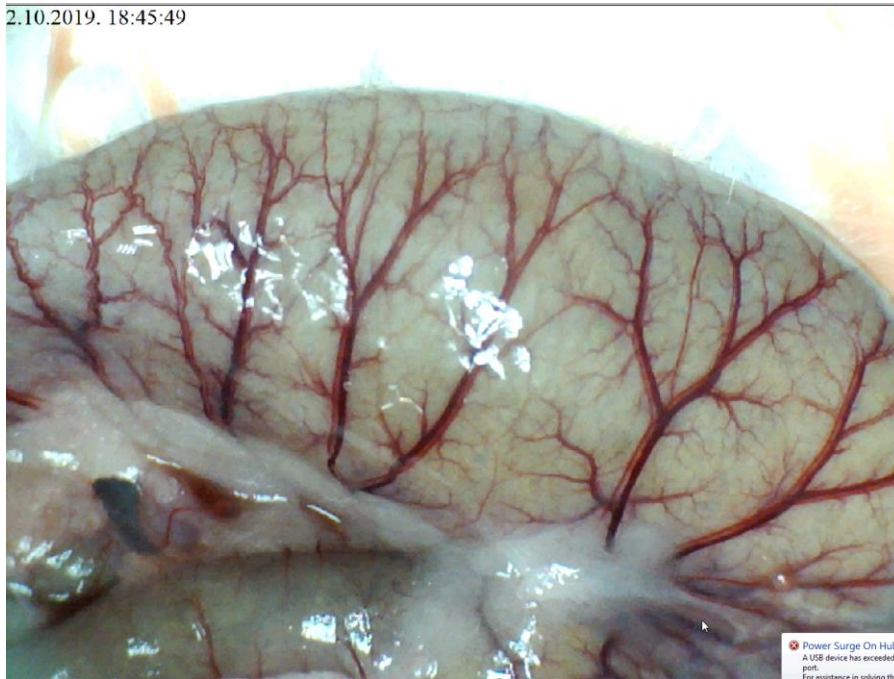
Angiografija nije ukazivala na premoštenje mjesta podveza koleteralnom mrežom te je izostajao prikaz gornje mezenterične arterije. Naposljetku, valja naglasiti kako je i patohistološki verificirana manja razina lezija u odnosu na kontrolnu skupinu.



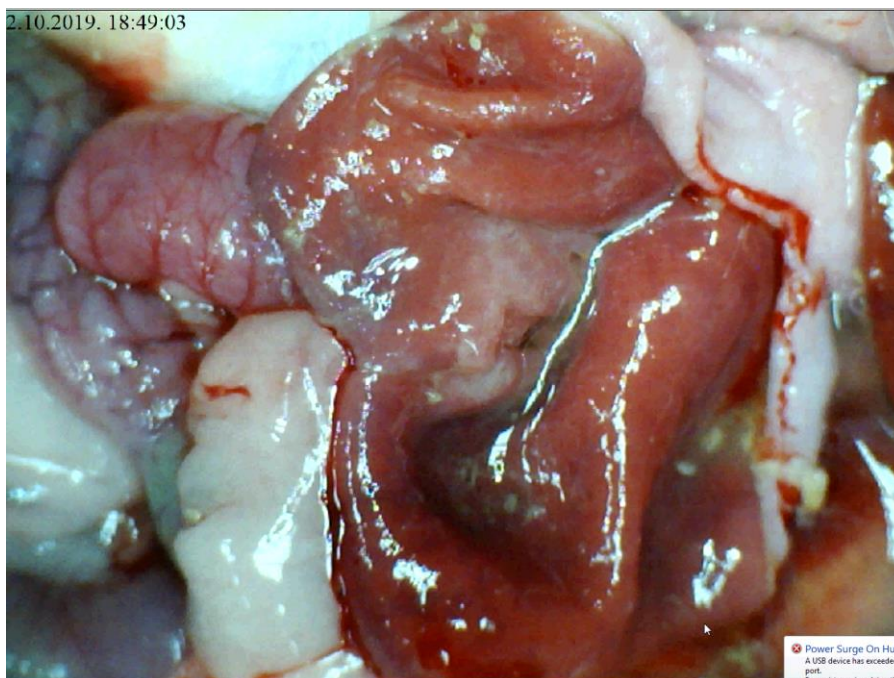
Slika 70. Podvez gornje mezenetrične arterije, L- arginin i.p. $\mu\text{g}/\text{ng}$, prikaz duodenuma i komunikacije gornje i donje prednje pankreatikoduodenalne arterije



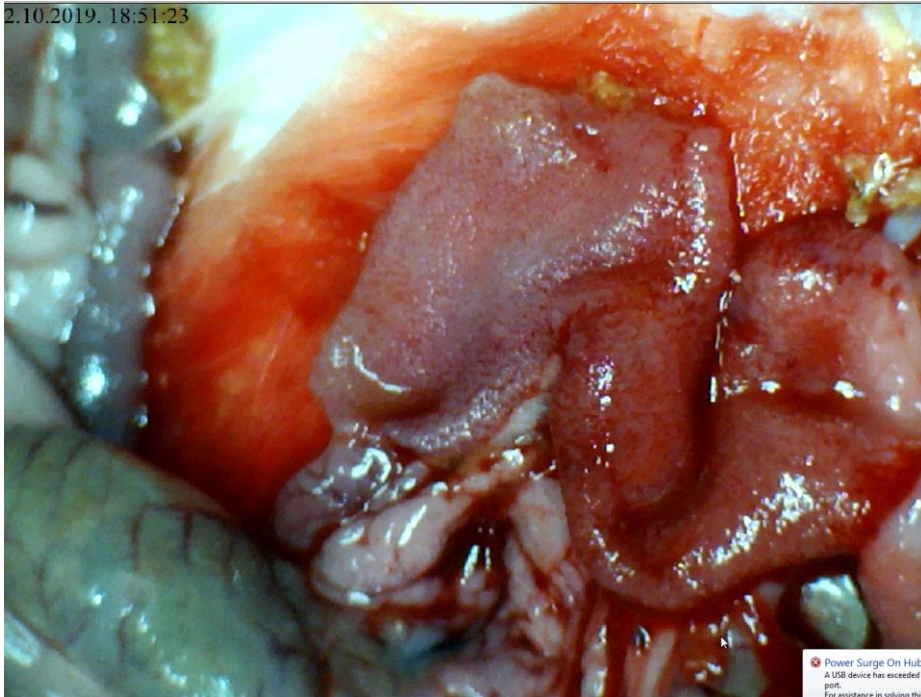
Slika 71. Podvez gornje mezenterične arterije, L- arginin i.p. $\mu\text{g}/\text{ng}$, prikaz jejunuma, vidljiva očuvana vaskularna mreža na površini crijeva



Slika 72. Podvez gornje mezenterične arterije, L- arginin i.p. $\mu\text{g}/\text{ng}$, prikaz cekuma, uz očuvanu vaskularnu mrežu



Slika 73. Podvez gornje mezenterične arterije, L- arginin i.p. $\mu\text{g}/\text{ng}$, rubno prisutne manje hemoragične lezije



Slika 74. Podvez gornje mezenterične arterije, L- arginin i.p. $\mu\text{g}/\text{ng}$, prikaz sluznice duodenuma, jedva naglašena zona tranzicije

5.2.2. Podvez gornje mezenterične arterije, L- NAME i.p. $\mu\text{g}/\text{ng}$

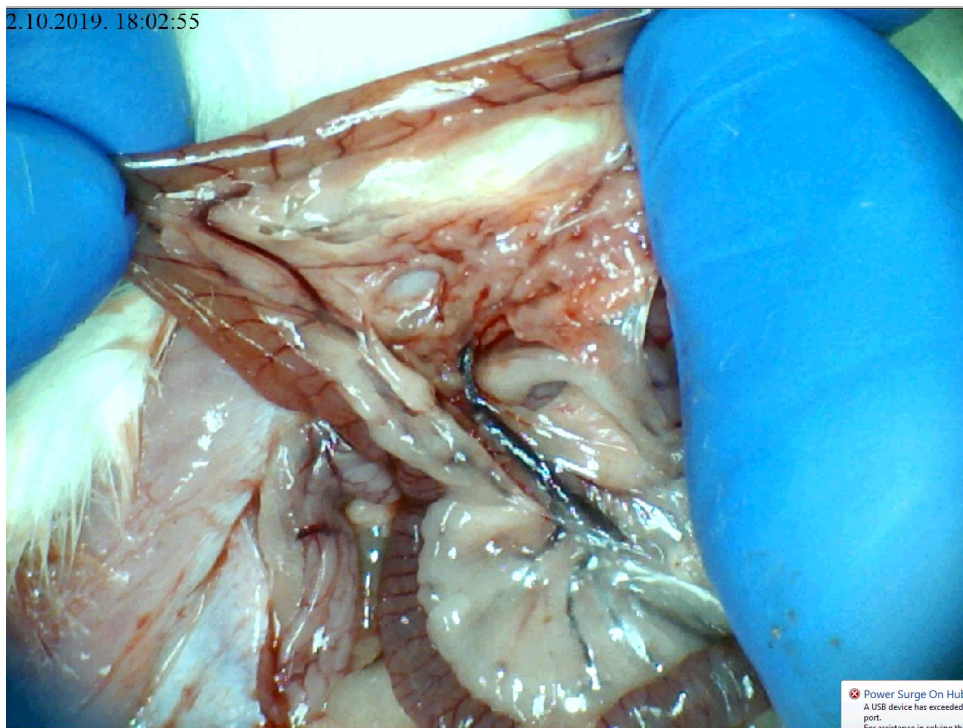
U skupini životinja tretiranih L-NAME i.p., krvarenje je kao i kongestija na razini tankog crijeva bilo izraženije u odnosu na kontrolnu skupinu, uz izostanak ramifikacije i arterijskog punjenja u promatranim periodima.

Na razini cekuma, krvarenje je bilo izraženije kod životinja tretiranih L- NAME u odnosu na kontrolnu skupinu kao i kongestija. Ramifikacija je bila usporediva s kontrolnom skupinom kao i arterijsko punjenje. Kod uzlaznog kolona krvarenje je bilo izraženije u odnosu na kontrolnu skupinu, kongestija jednako izražena, uz istovjetnu ramifikaciju i diskretno bolje arterijsko punjenje.

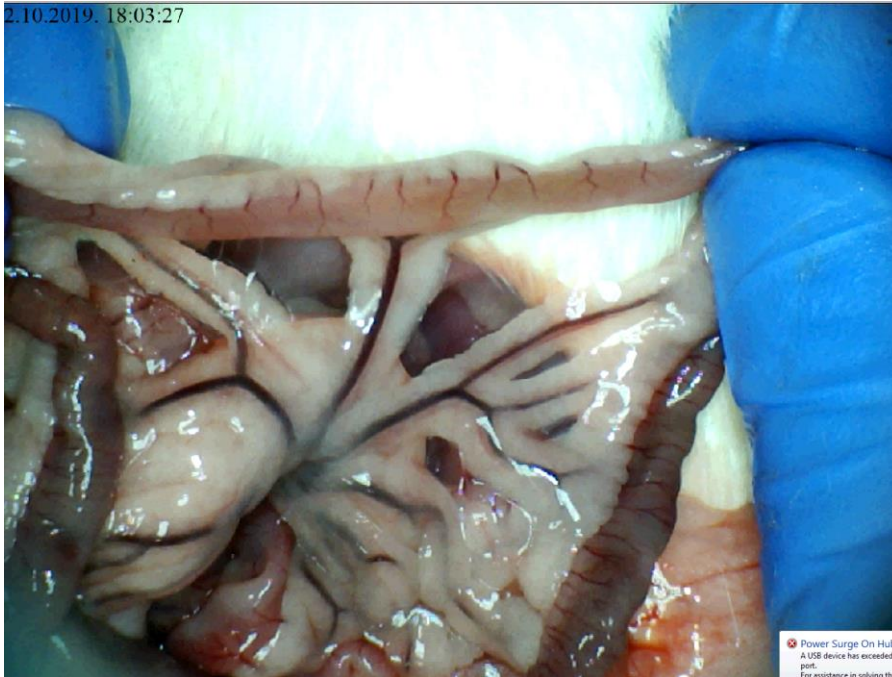
Lezije sluznice su bile značajno izraženije u odnosu na kontrolnu skupinu.

Angiografija nije ukazivala na premoštenje mjesta podveza koleteralnom mrežom te je izostajao prikaz gornje mezenterične arterije. Naposljetku valja

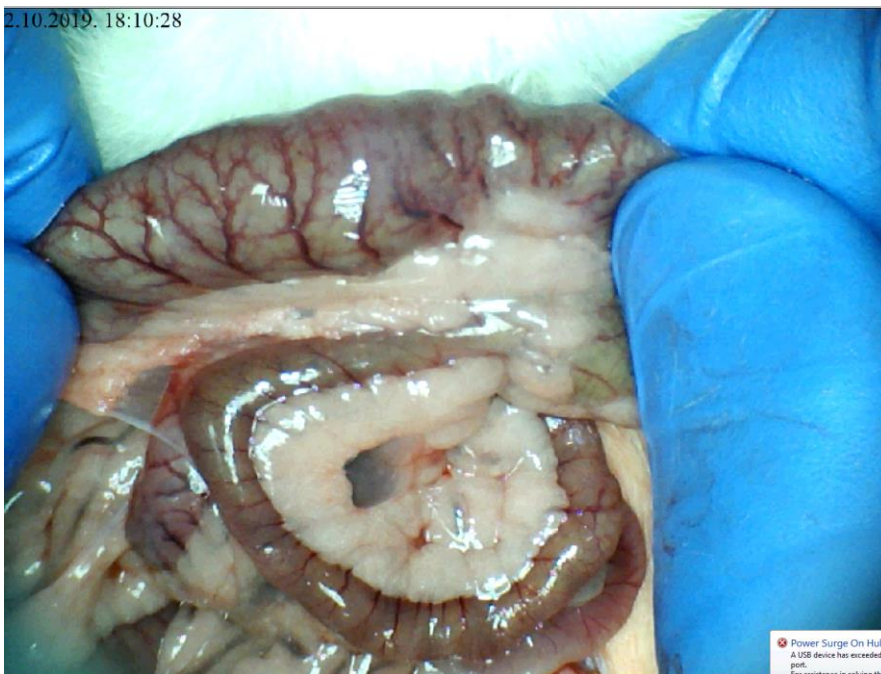naglasiti kako je i patohistološki verificirana značajnija razina lezija u odnosu na kontrolnu skupinu.



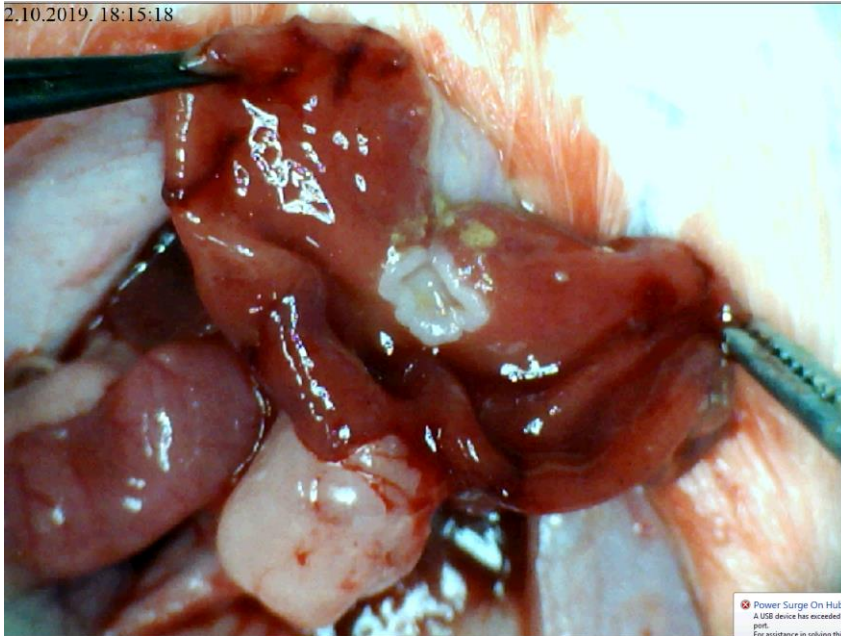
Slika 75. Podvez gornje mezenterične arterije, L- NAME i.p. $\mu\text{g}/\text{ng}$, prikaz duodenuma, bez vidljive komonikacije između gornje i donje prednje pankreatikoduodenalne arterije



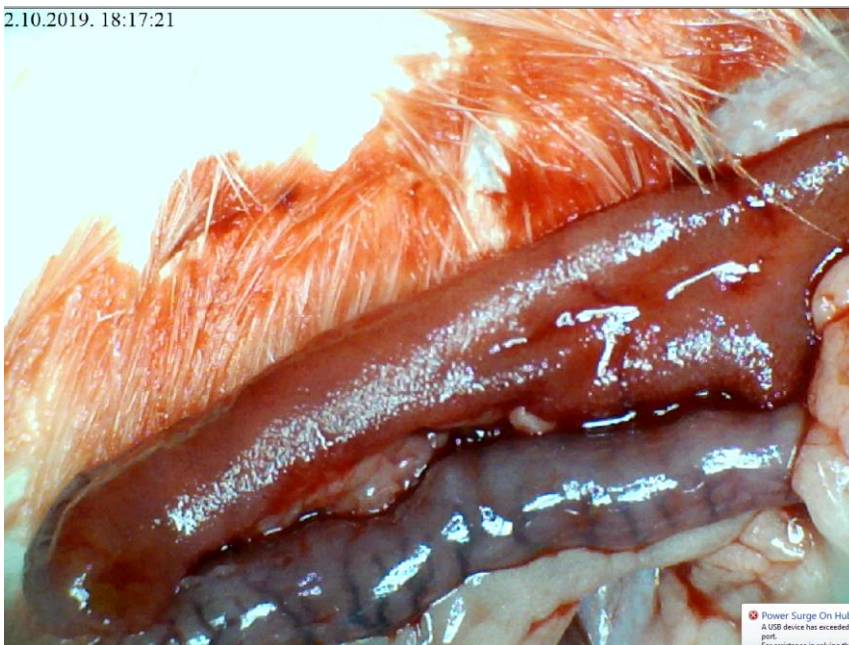Slika 76. Podvez gornje mezenterične arterije, L- NAME i.p. $\mu\text{g}/\text{ng}$, prikaz tankog crijeva, uz naglašeni gubitak ramifikacije



Slika 77. Podvez gornje mezenterične arterije, L- NAME i.p. $\mu\text{g}/\text{ng}$, prikaz cekuma, vidljive zone hemoragije uz gubitak ramifikacije



Slika 78. Podvez gornje mezenterične arterije, L- NAME i.p. $\mu\text{g}/\text{ng}$, prikaz sluznice želuca, evidentne hemoragijske lezije



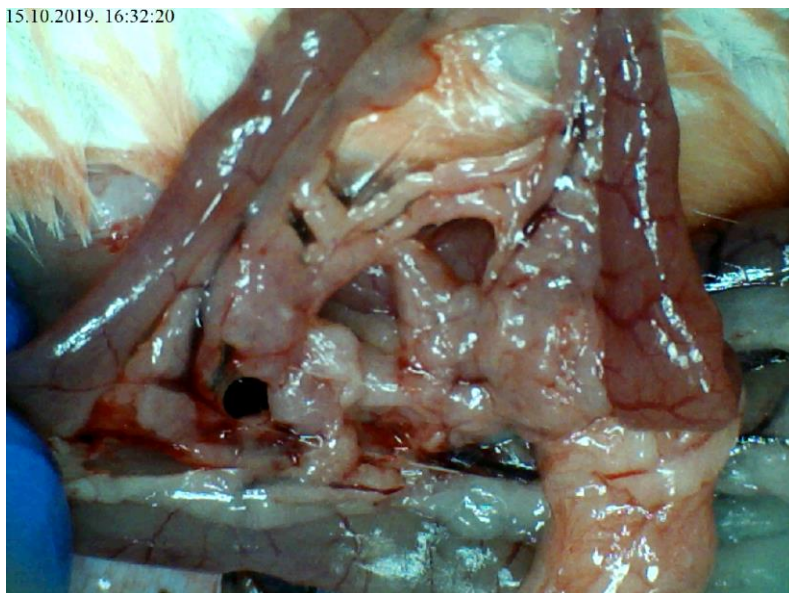
Slika 79. Podvez gornje mezenterične arterije, L- NAME i.p. $\mu\text{g}/\text{ng}$, prikaz sluznice duodenuma, vidljiva hemoragija, uz nešto naglašeniju tranzicijsku zonu

5.2.3. Podvez gornje mezenterične arterije, L-arginin i L-NAME i.p., µg/ng

U skupini životinja tretiranih istovremeno L-argininom i L-NAME i.p., došlo je do razvoja sličnih promjena kao i kod životinja iz kontrolne skupine. Na površini tankog crijeva nije bilo značajnijeg krvarenja uz nešto naglašeniju kongestiju u kontrolnoj skupini. Arterijsko punjenje i ramifikacija su bili diskretno izraženiji u odnosu na kontrolnu skupinu. Na površini cekuma krvarenja nije bilo u skupini životinja tretiranih L-argininom i L-NAME uz jednako izraženu kongestiju, ramifikaciju i arterijsko punjenje.

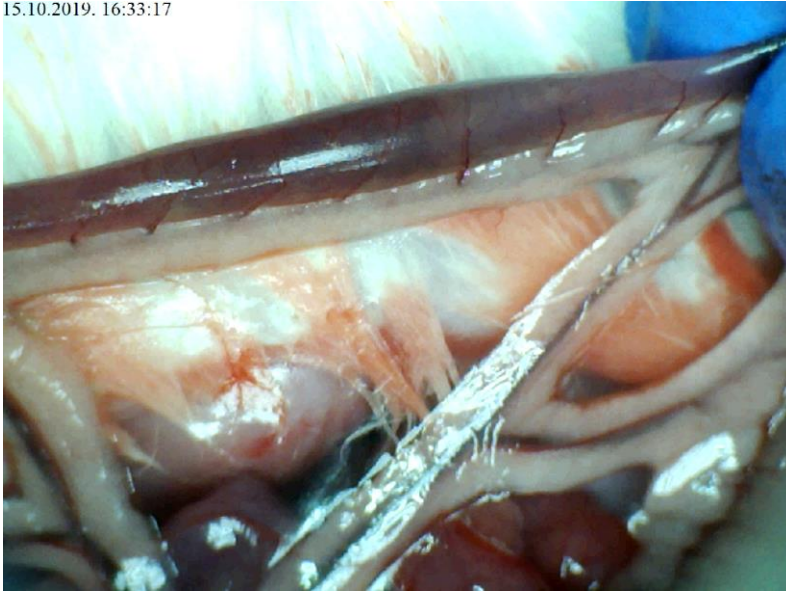
Na nivou uzlaznog kolona krvarenja nije bilo, uz izraženiju kongestiju u kontrolnoj skupini te slabu ramifikaciju te diskretno izraženije arterijsko punjenje. Lezije sluznice su bile slične onima u kontrolnoj skupini.

Angiografija nije ukazivala na premoštenje mjesta podveza koleteralnom mrežom te je izostajao prikaz gornje mezenterične arterije. Patohistološki je verificirana razina lezija slična onima u kontrolnoj skupini.



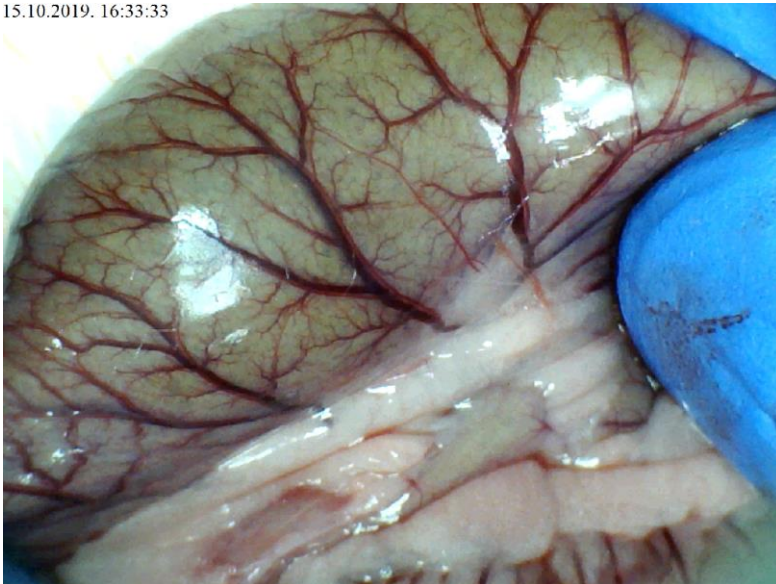
Slika 80. Podvez gornje mezenterične arterije, L-arginin i L-NAME i.p., µg/ng, prikaz duodenuma, bez komunikacije između gornje i donje prednje pankreatikoduodenalne arterije

15.10.2019. 16:33:17



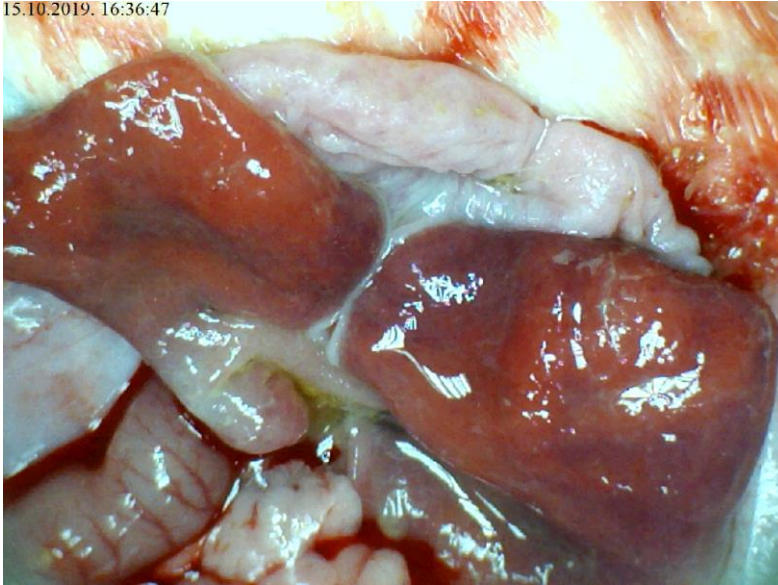
Slika 81. Podvez gornje mezenterične arterije , L-arginin i L-NAME i.p., $\mu\text{g}/\text{ng}$, prikaz tankog crijeva, vidljiv gubitak ramifikacije

15.10.2019. 16:33:33



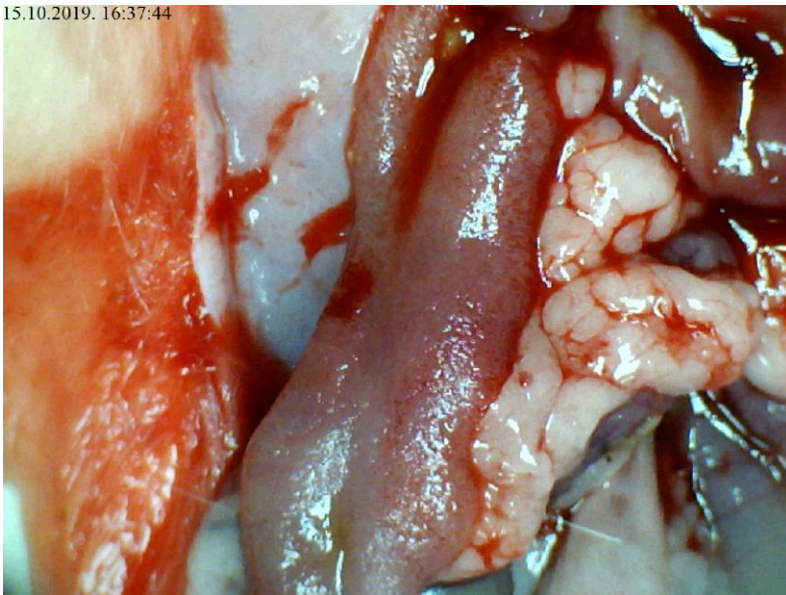
Slika 82. Podvez gornje mezenterične arterije, L-arginin i L-NAME i.p., $\mu\text{g}/\text{ng}$, prikaz cekuma, gubitak ramifikacije

15.10.2019. 16:36:47



Slika 83. Podvez gornje mezenterične arterije, L-arginin i L-NAME i.p., $\mu\text{g}/\text{ng}$, prikaz sluznice želuca, vidljive zone kongestije sluznice

15.10.2019. 16:37:44



Slika 84. Podvez gornje mezenterične arterije, L-arginin i L-NAME i.p., $\mu\text{g}/\text{ng}$, prikaz sluznice duodenuma, vidljive inicijalne lezije sluznice

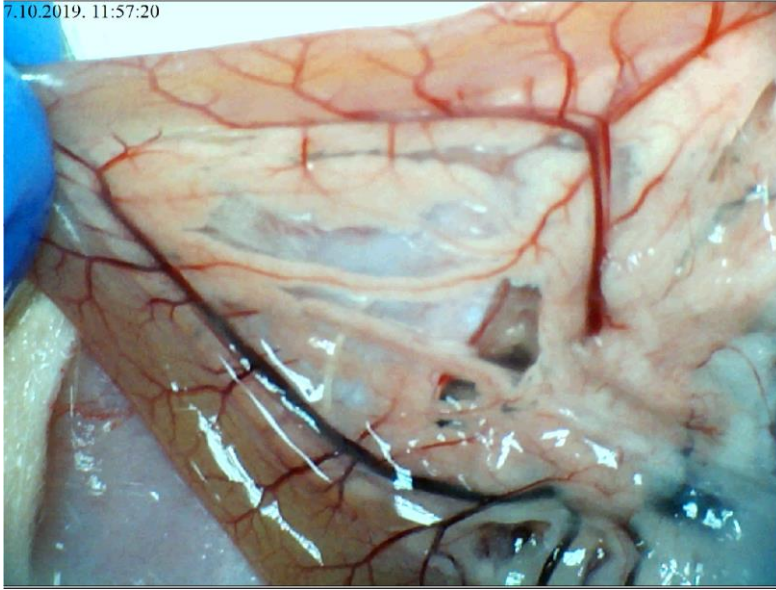
5.2.4. Podvez gornje mezenterične arterije, L-arginin i pentadekapeptid BPC 157 i.p., µg/ng

U skupini životinja tretiranih istovremeno L-argininom i pentadekapeptidom BPC 157 i.p., rezultati su bili bolji u odnosu na životinje iz kontrolne skupine. Na površini tankog crijeva nije bilo značajnijeg krvarenja uz minimalno izraženu kongestiju u odnosu na kontrolnu skupinu. Arterijsko punjenje i ramifikacija bile su naglašenije u odnosu na kontrolnu skupinu. Na površini cekuma nije bilo krvarenja, kongestija je bila slabije izražena te istovjetnu ramifikaciju i izraženije arterijsko punjenje.

Na nivou uzlaznog kolona krvarenja nije bilo, kongestija je bila slabije izražena u odnosu na kontrolnu skupinu. Ramifikacija je bila jednako naglašena te izraženije arterijsko punjenje u odnosu na kontrolnu skupinu. Lezije sluznice su bile slabije izražene nego u kontrolnoj skupini.

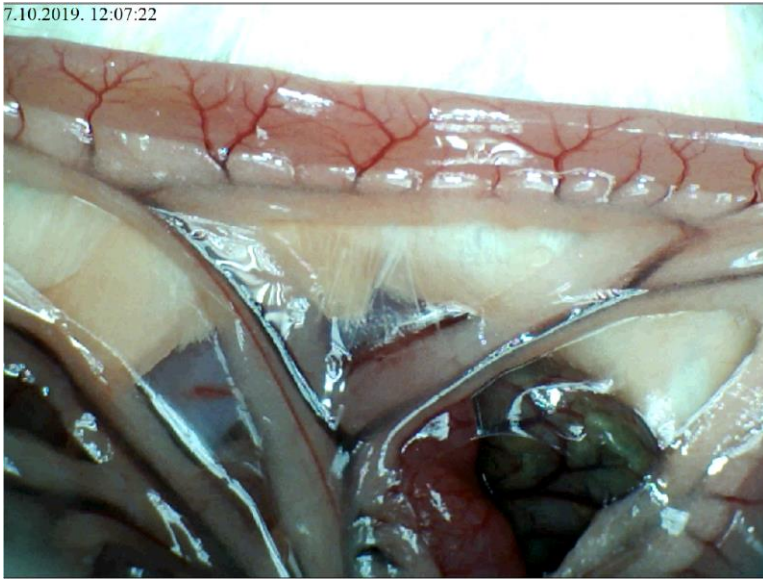
Angiografija je ukazivala na premoštenje mjesta podveza razvojem koleteralne cirkulacije te je gornja mezenterična arterija prikazana u punoj duljini 5 sekundi po injiciranju kontrasta u donju šuplju venu. Patohistološki je verificirana manja razina lezija u odnosu na kontrolnu skupinu.

7.10.2019. 11:57:20

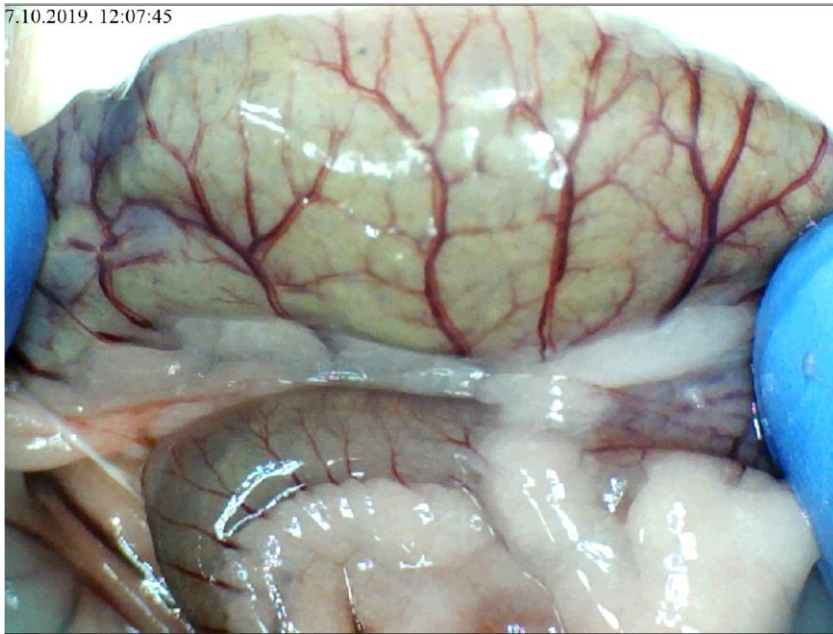


Slika 85. Podvez gornje mezenterične arterije , L-arginin i pentadekapeptid BPC 157 i.p., $\mu\text{g}/\text{ng}$, prikaz duodenuma, vidljiva komunikacija izmedju gornje i donje prednje pankreatikoduodenalne arterije

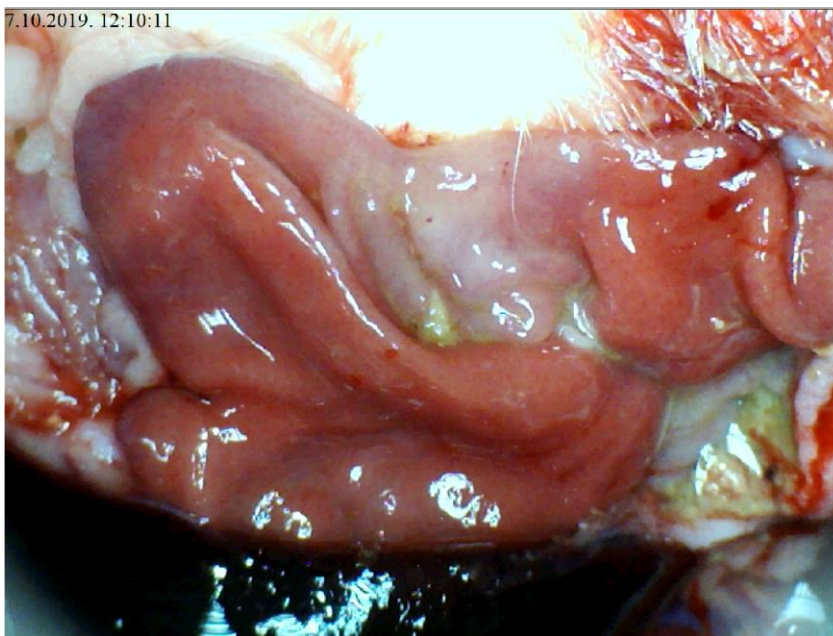
7.10.2019. 12:07:22



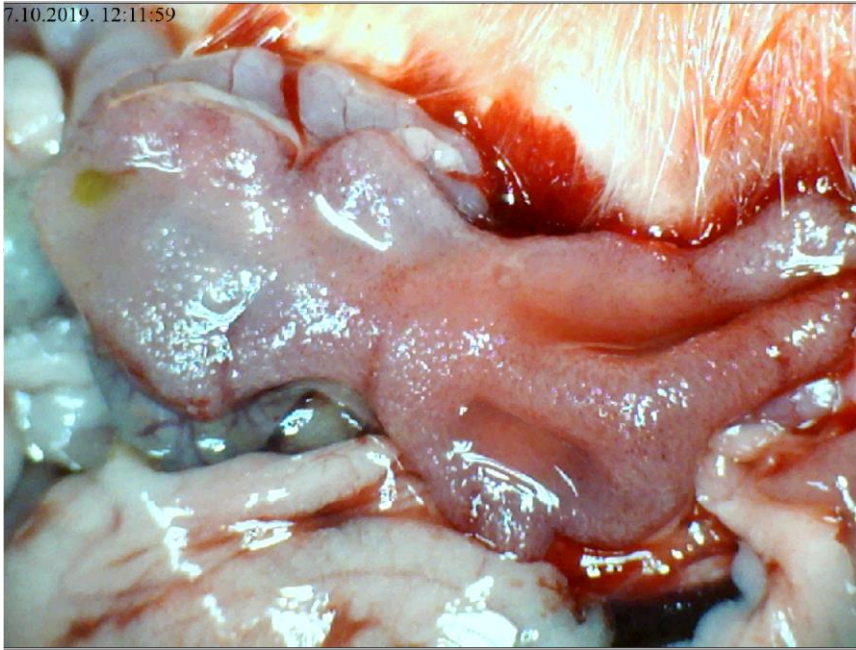
Slika 86. Podvez gornje mezenterične arterije, L-arginin i pentadekapeptid BPC 157 i.p., $\mu\text{g}/\text{ng}$, prikaz tankog crijeva, naglašena ramifikacija



Slika 87. Podvez gornje mezenterične arterije, L-arginin i pentadekapeptid BPC 157 i.p., $\mu\text{g}/\text{ng}$, prikaz cekuma, naglašena vaskularni crtež uz intervaskularnu komonikaciju



Slika 88. Podvez gornje mezenterične arterije, L-arginin i pentadekapeptid BPC 157 i.p., $\mu\text{g}/\text{ng}$, prikaz sluznice želuca, minimalno vidljive hemoragijske lezije zone kongestije



Slika 89. Podvez gornje mezenterične arterije, L-arginin i pentadekapeptid BPC 157 i.p., $\mu\text{g}/\text{ng}$, prikaz sluznice duodenuma, lezije sluznice minimalno prisutne

5.2.5. Podvez gornje mezenterične arterije, L-Name i pentadekapeptid BPC 157 i.p., $\mu\text{g}/\text{ng}$

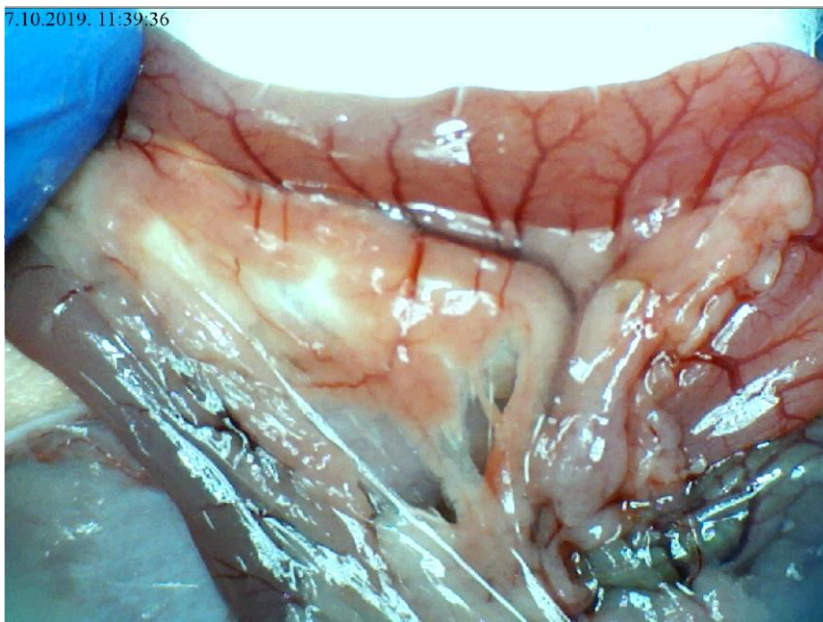
U skupini životinja tretiranih istovremeno L-NAME i pentadekapeptidom BPC 157 krvarenja na površini tankog crijeva nije bilo, razina kogestije je bila jednaka uz bolje arterijsko punjenje te ramifikaciju u usporedbi s kontrolnom skupinom.

Krvarenje nije bilo na razini cekuma uz slabije naglašenu kongestiju u odnosu prema kontrolnoj skupini. Ramifikacija i arterijsko punjenje je bilo nešto izraženije.

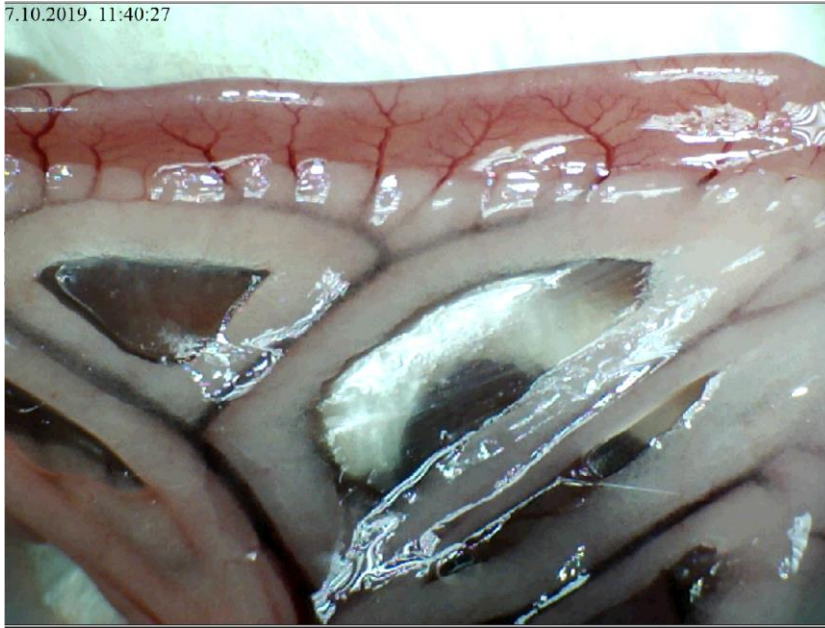
Na razini uzlaznog kolona krvarenja nije bilo, kongestija je bila slabije izražena uz bolju ramifikaciju i arterijsko punjenje obzirom na kontrolnu skupinu. U odnosu na skupinu životinja koja je tretirana samo s L- NAME i.p. vrijednosti skorova su značajno bolje u korist ove skupine.

Lezije sluznice su bile slabije izražene kod ove skupine u odnosu na kontrolu.

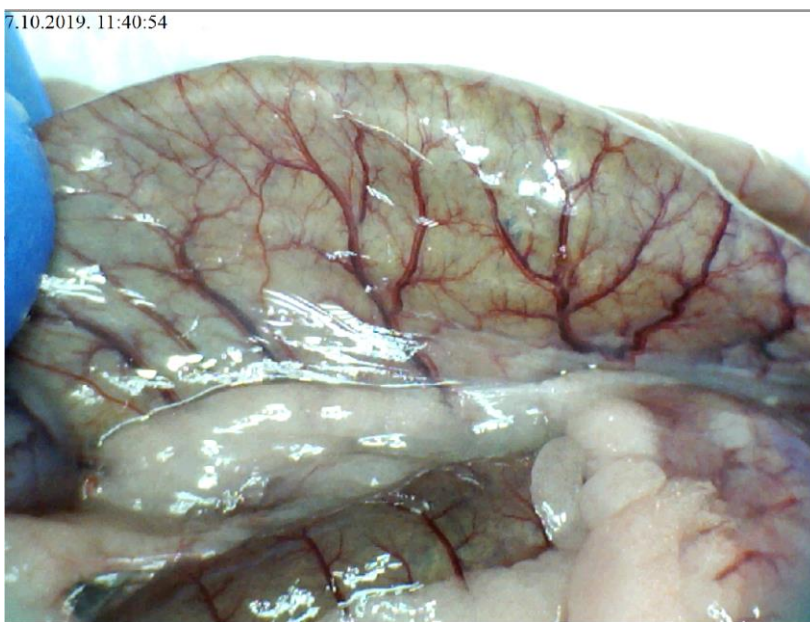Angiografija je ukazivala na premoštenje mjesta podveza razvojem koleteralne mreže, te je gornja mezenterična arterija prikazana u punoj duljini 5 sekundi po injiciranju kontrasta u donju šuplju venu. Patohistološki je verificirana manja razina lezija u odnosu na kontrolnu skupinu.



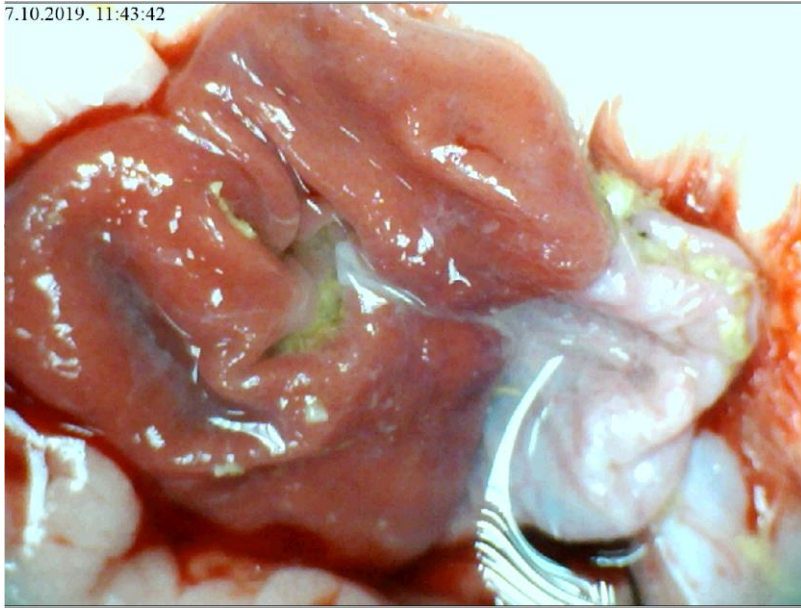
Slika 90. Podvez gornje mezenterične arterije, L-NAME i pentadekapeptid BPC 157 i.p., $\mu\text{g}/\text{ng}$, prikaz duodenuma, vidljiva komunikacija između gornje i donje prednje pankreatikoduodenalne arterije



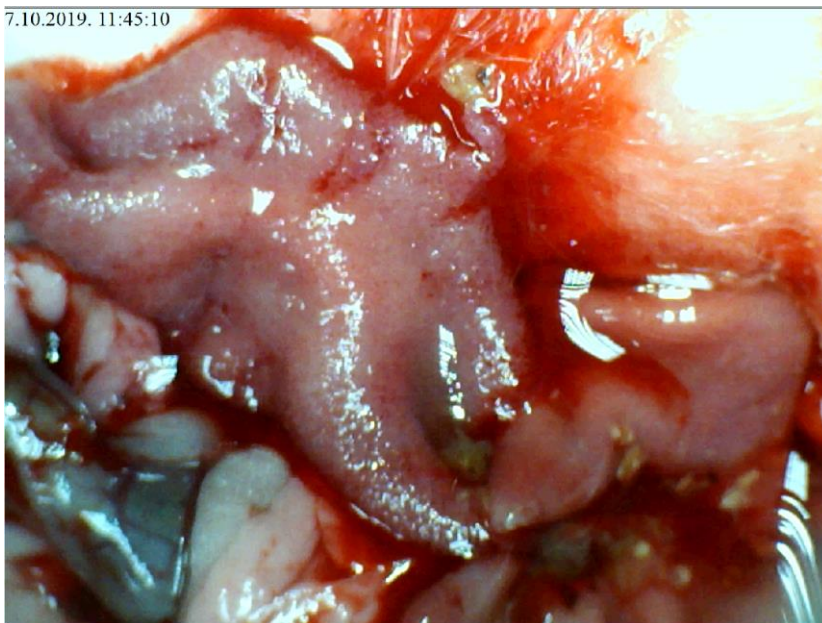
Slika 91. Podvez gornje mezenterične arterije, L-NAME i pentadekapeptid BPC 157 i.p., $\mu\text{g}/\text{ng}$, prikaz tankog crijeva, očuvana ramifikacija



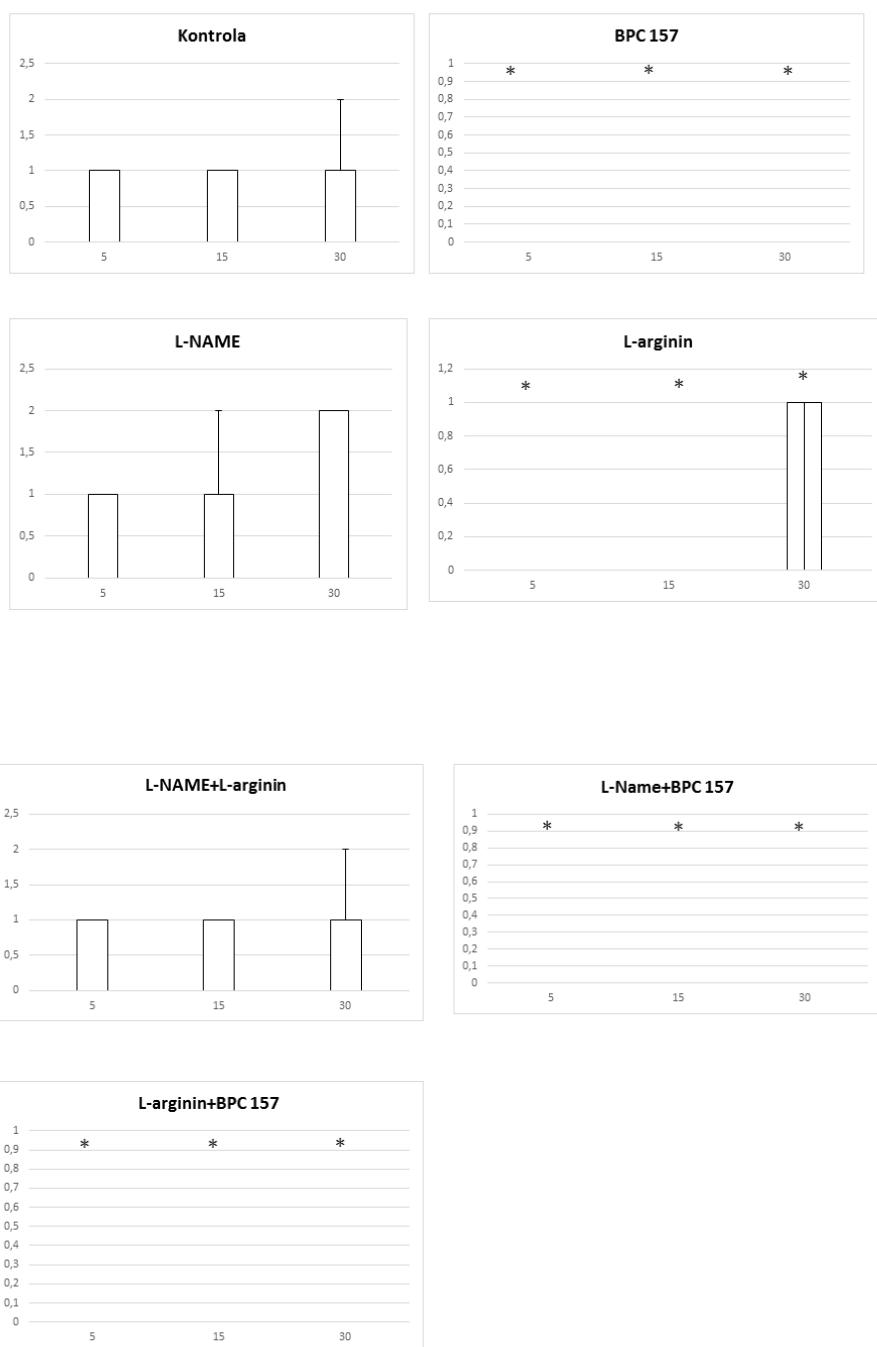
Slika 92. Podvez gornje mezenterične arterije, L-NAME i pentadekapeptid BPC 157 i.p., $\mu\text{g}/\text{ng}$, prikaz cekuma, očuvana ramifikacija, uz naglašenu vaskularnu arhitekturu



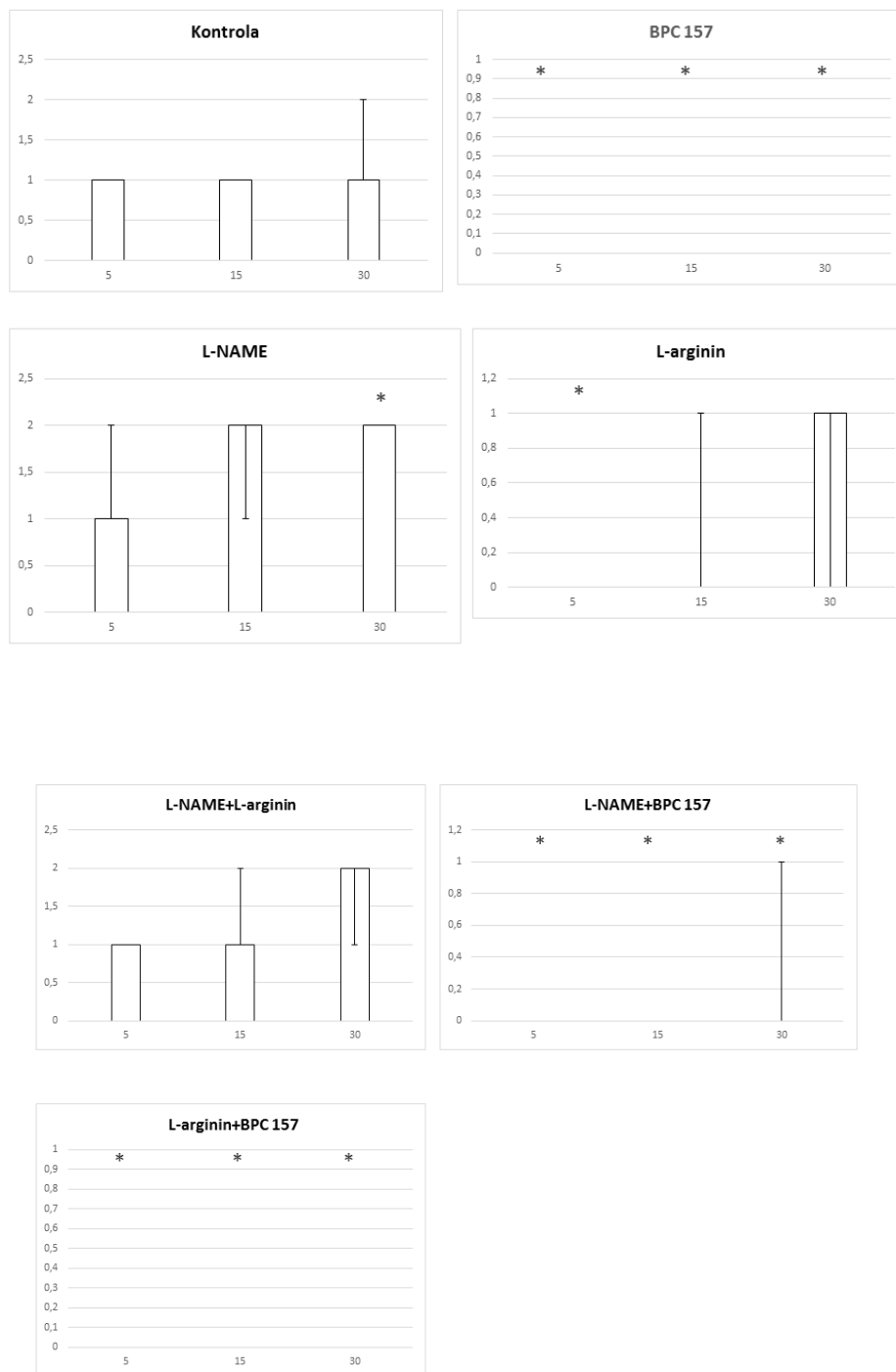
Slika 93. Podvez gornje mezenterične arterije, L-NAME i pentadekapeptid BPC 157 i.p., $\mu\text{g}/\text{ng}$, prikaz sluznice želuca, bez značajnih lezija sluznice



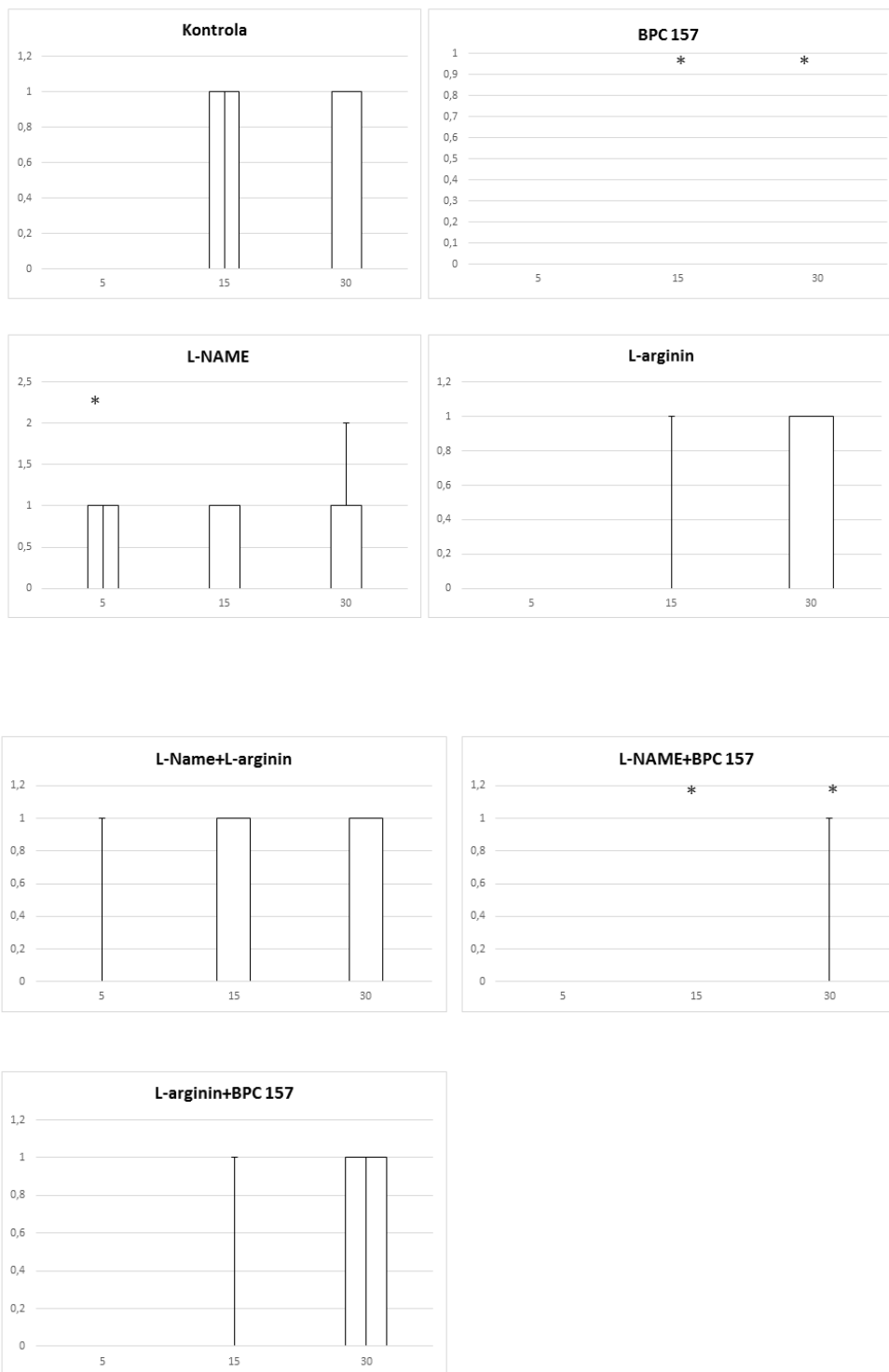
Slika 94. Podvez gornje mezenterične arterije, L-NAME i pentadekapeptid BPC 157 i.p., $\mu\text{g}/\text{ng}$, prikaz sluznice duodenuma, tek rubno vidljive hemoragijske lezije manjeg opsega



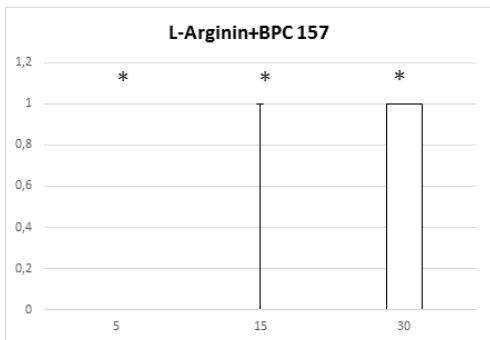
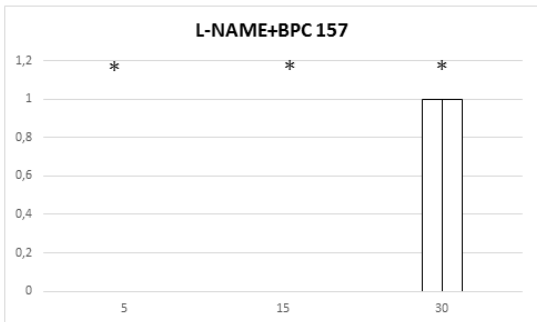
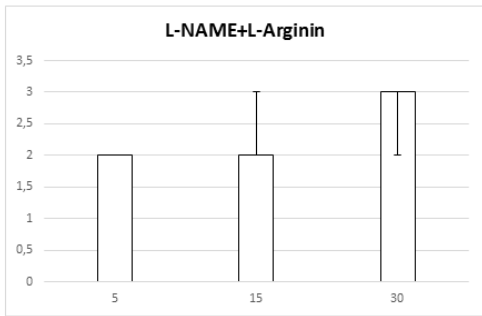
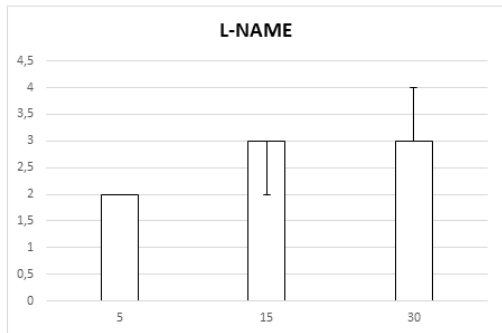
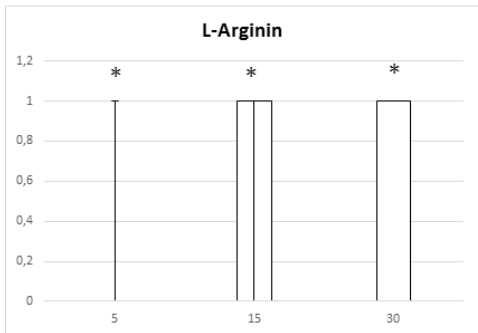
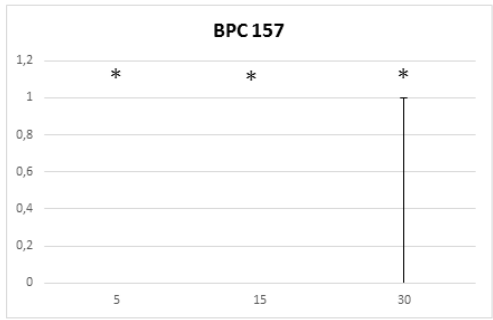
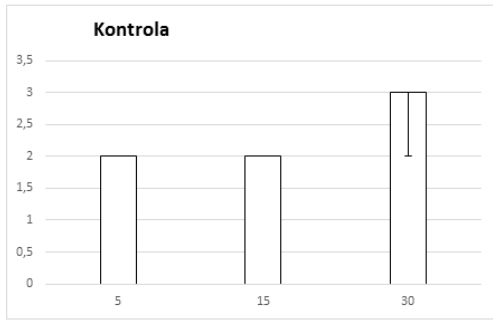
Slika 95. Distribucija krvarenja, podvez AMS, tanko crijevo, skor 0-4, min/med/max, 0,9 % NaCl, 5 ml/kg, BPC 157, 10 µg/kg, L-arginin 100 mg/kg, L-NAME, 5 mg/kg



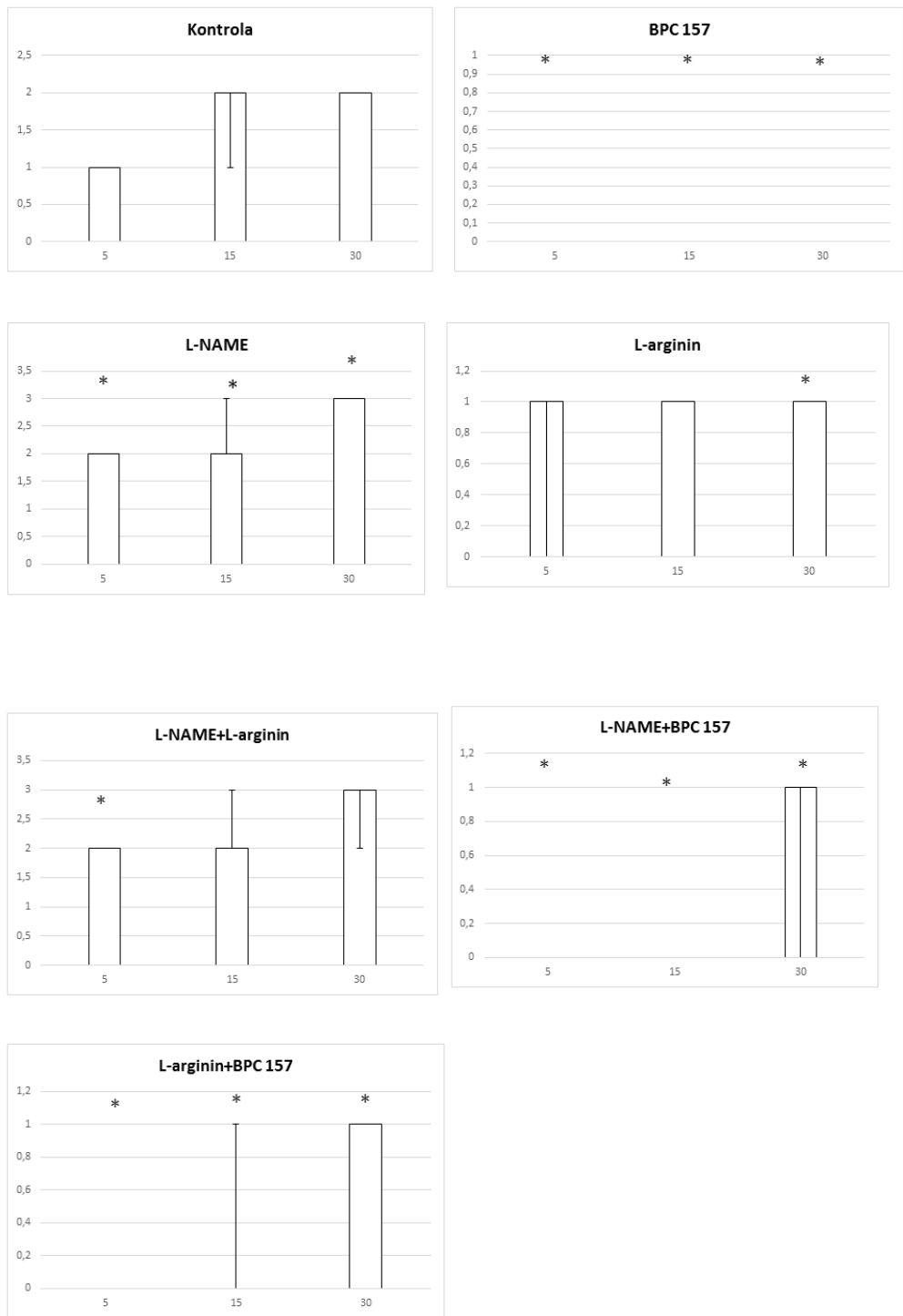
Slika 96. Distribucija krvarenja, podvez AMS, cekum, skor 0-4, min/med/max, 0,9 % NaCl, 5 ml/kg, BPC 157, 10 µg/ng/kg, L-arginin 100 mg/kg, L-NAME, 5 mg/kg



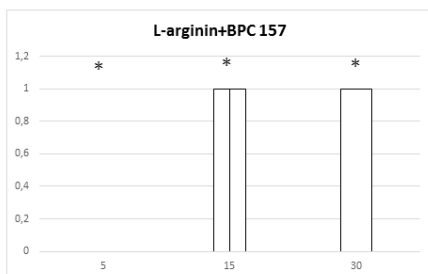
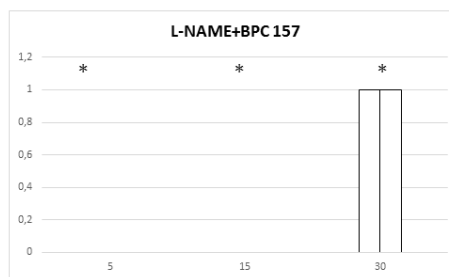
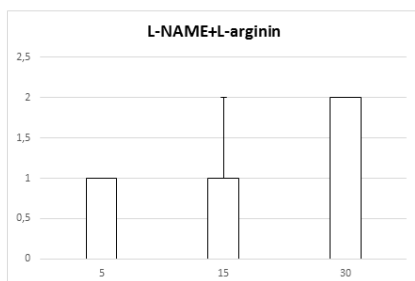
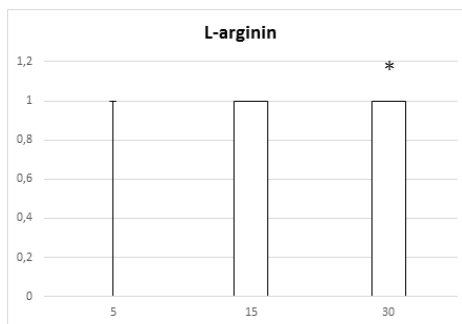
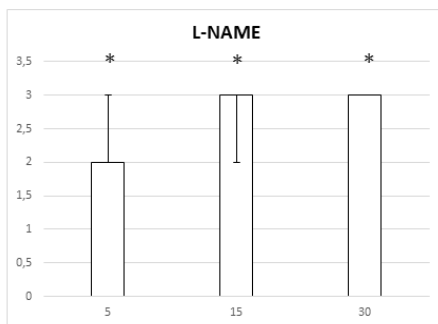
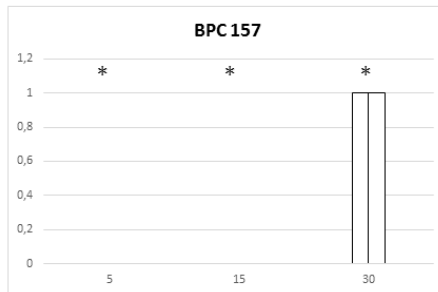
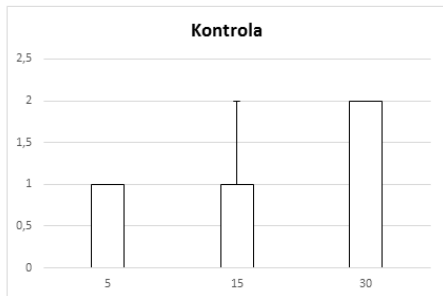
Slika 97. Distribucija krvarenja, podvez AMS, uzlazni kolon, skor 0-4, min/med/max, 0,9 % NaCl, 5 ml/kg, BPC 157, 10 µg/ng/kg, L-arginin 100 mg/kg, L-NAME, 5 mg/kg



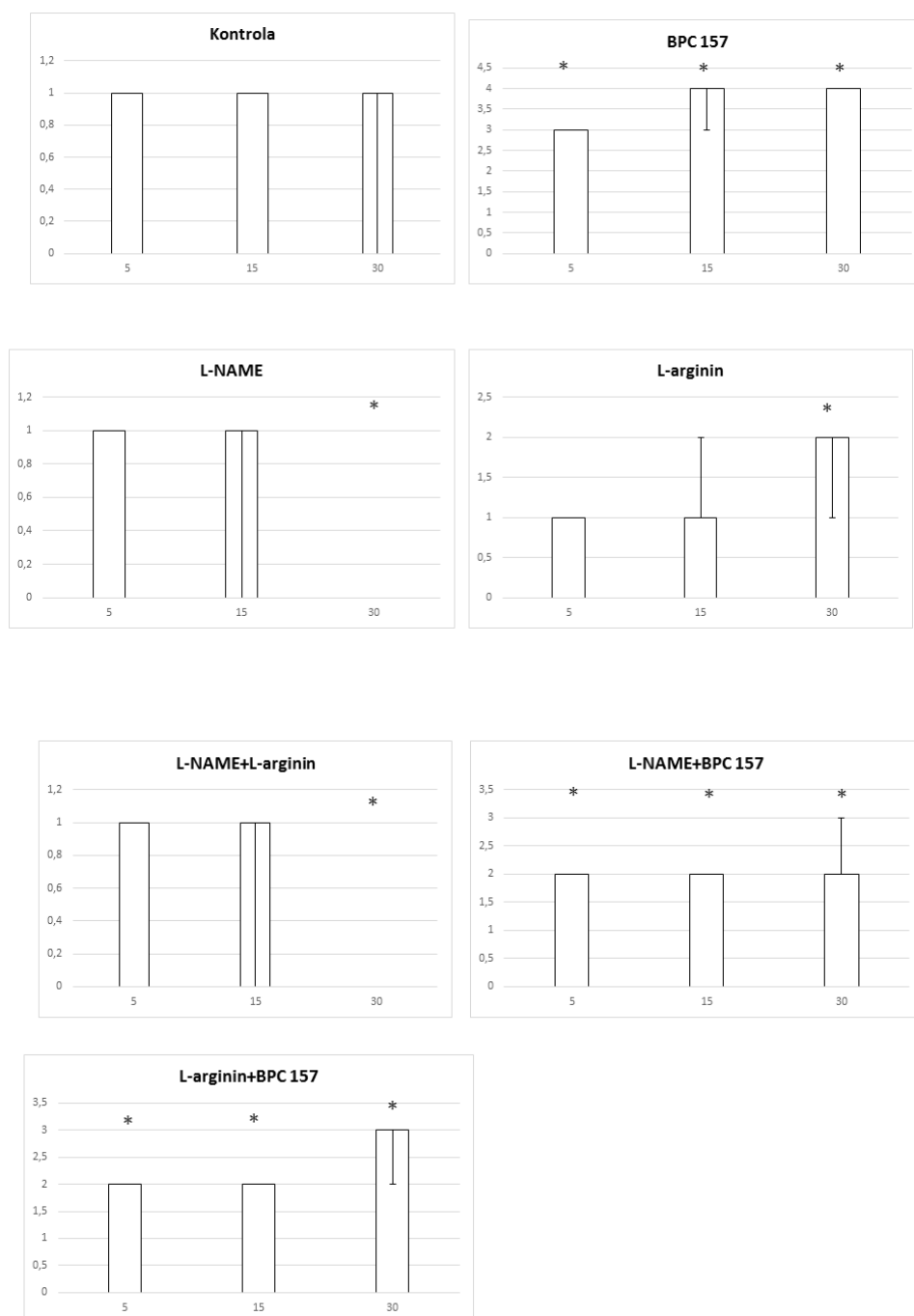
Slika 98. Distribucija kongestije, podvez AMS, tanko crijevo, skor 0-4, min/med/max, 0,9 % NaCl, 5 ml/kg, BPC 157, 10 µg/kg, L- arginin 100 mg/kg, L- NAME, 5 mg/kg



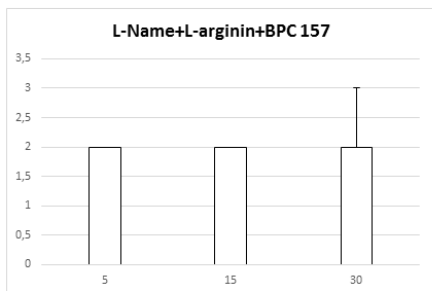
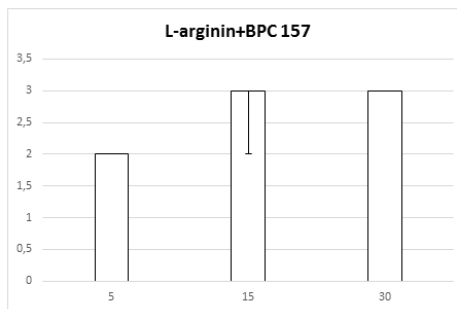
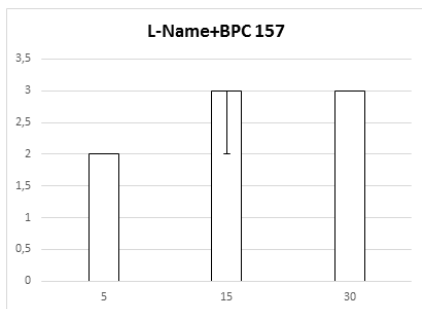
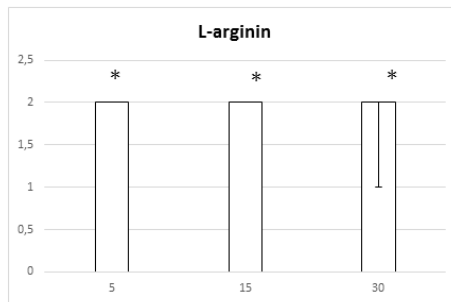
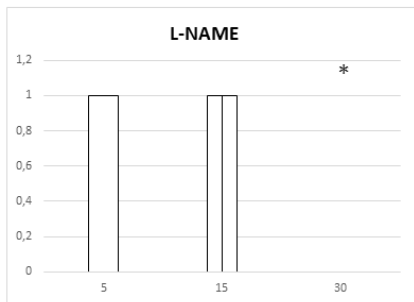
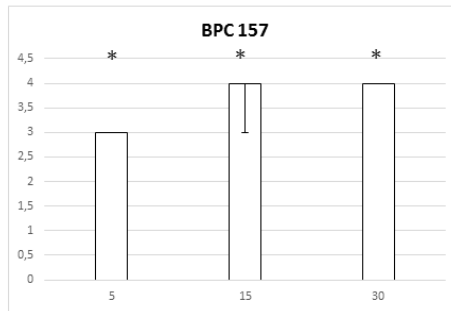
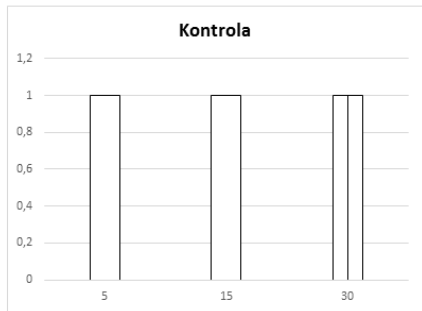
Slika 99. Distribucija kongestije, podvez AMS, cekum, skor 0-4, min/med/max, 0,9 % NaCl, 5 ml/kg, BPC 157, 10 µg/kg, L-arginin 100 mg/kg, L-NAME, 5 mg/kg



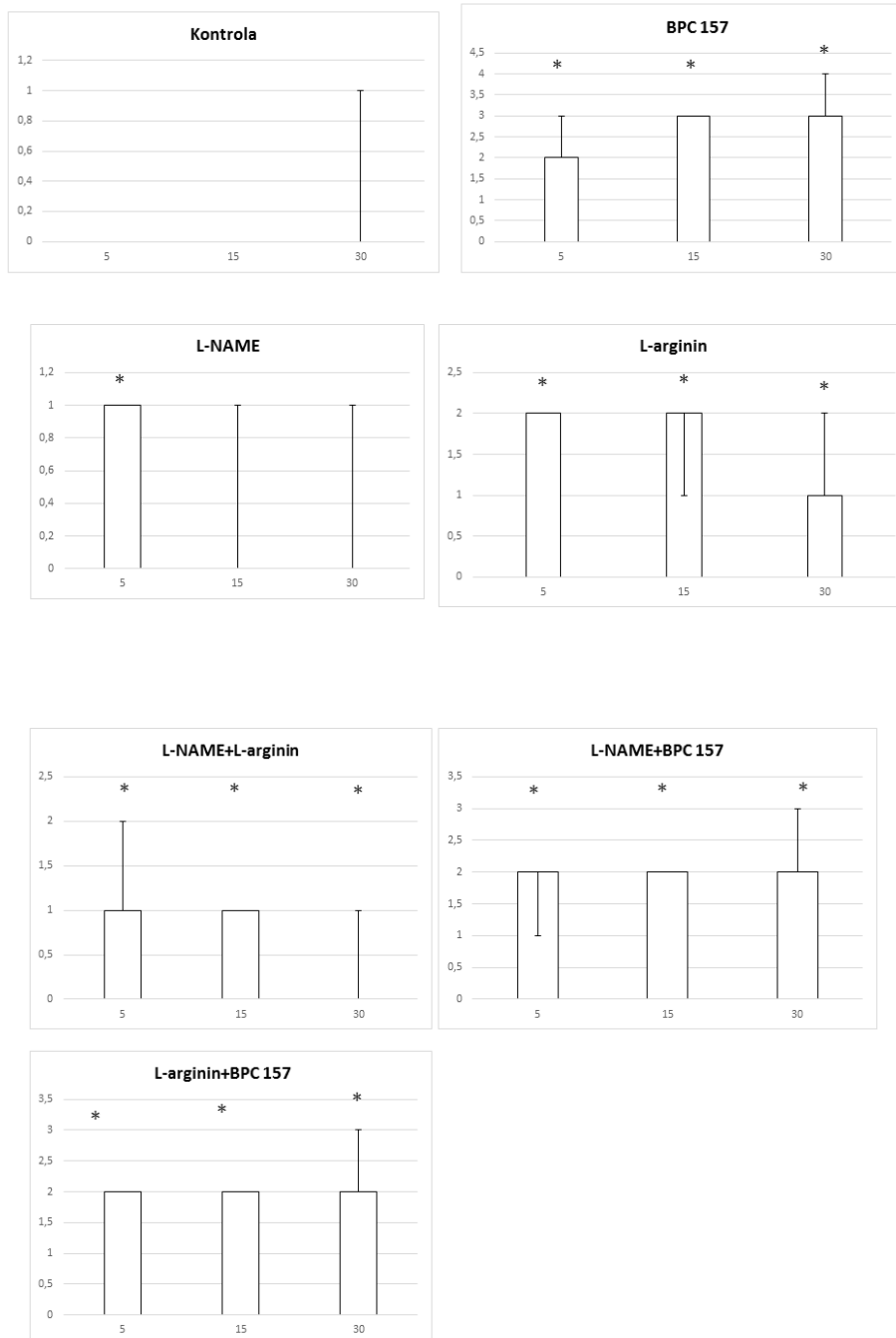
Slika 100. Distribucija kongestije, podvez AMS, uzlazni kolon, skor 0-4, min/med/max, 0,9 % NaCl, 5 ml/kg, BPC 157, 10 µg/ng/kg, L-arginin 100 mg/kg, L-NAME, 5 mg/kg



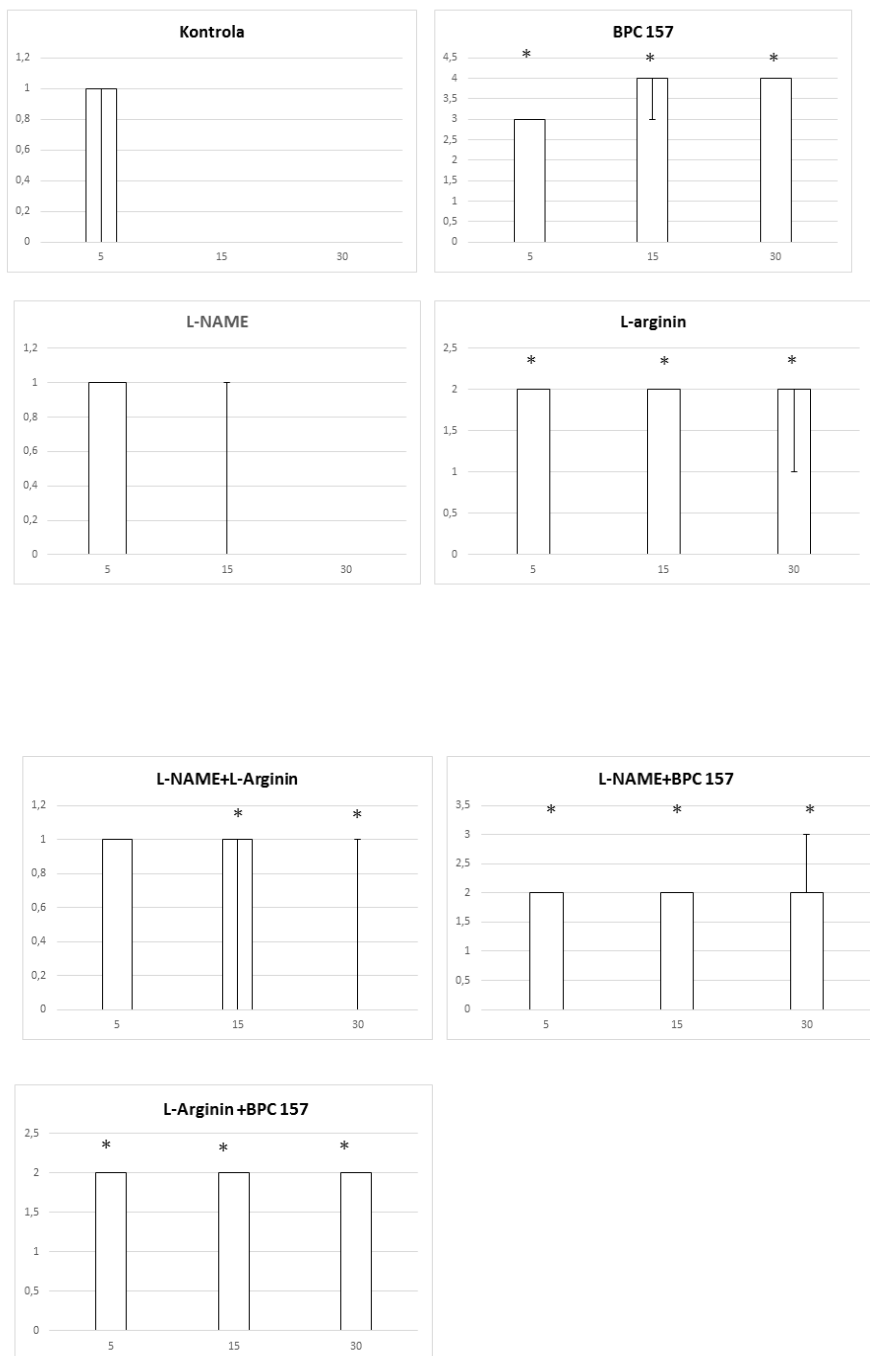
Slika 101. Distribucija arterijskog punjenja, podvez AMS, tanko crijevo, skor 0 min/med/max, 0,9 % NaCl, 5 ml/kg, BPC 157, 10 µg/ng/kg, L-arginin 100 mg/kg, L-NAME, 5 mg/kg



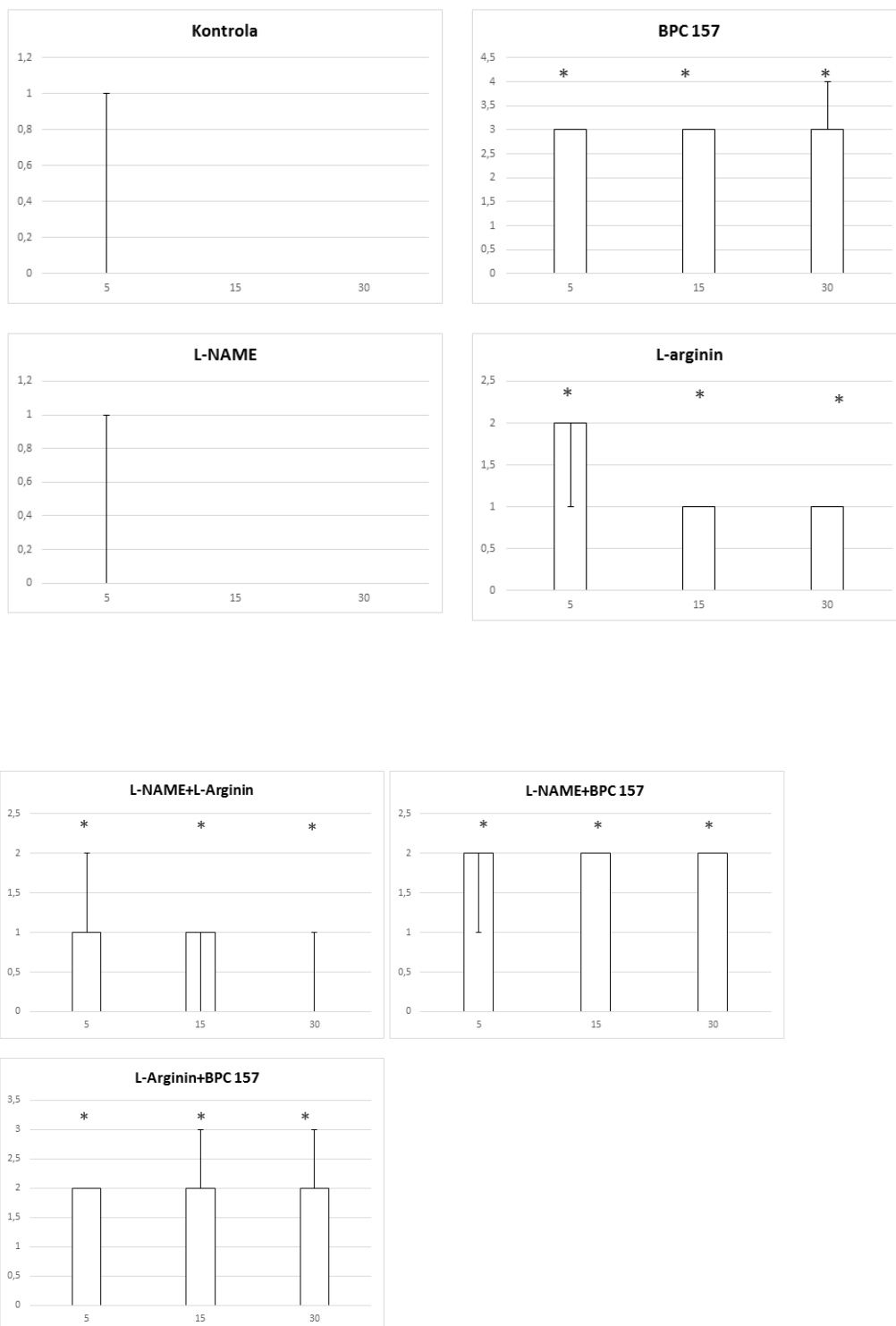
Slika 102. Distribucija arterijskog punjenja, podvez AMS, cekum, skor 0-4, min/med/max, 0,9 % NaCl, 5 ml/kg, BPC 157, 10 µg/ng/kg, L-arginin 100 mg/kg, L-NAME, 5 mg/kg



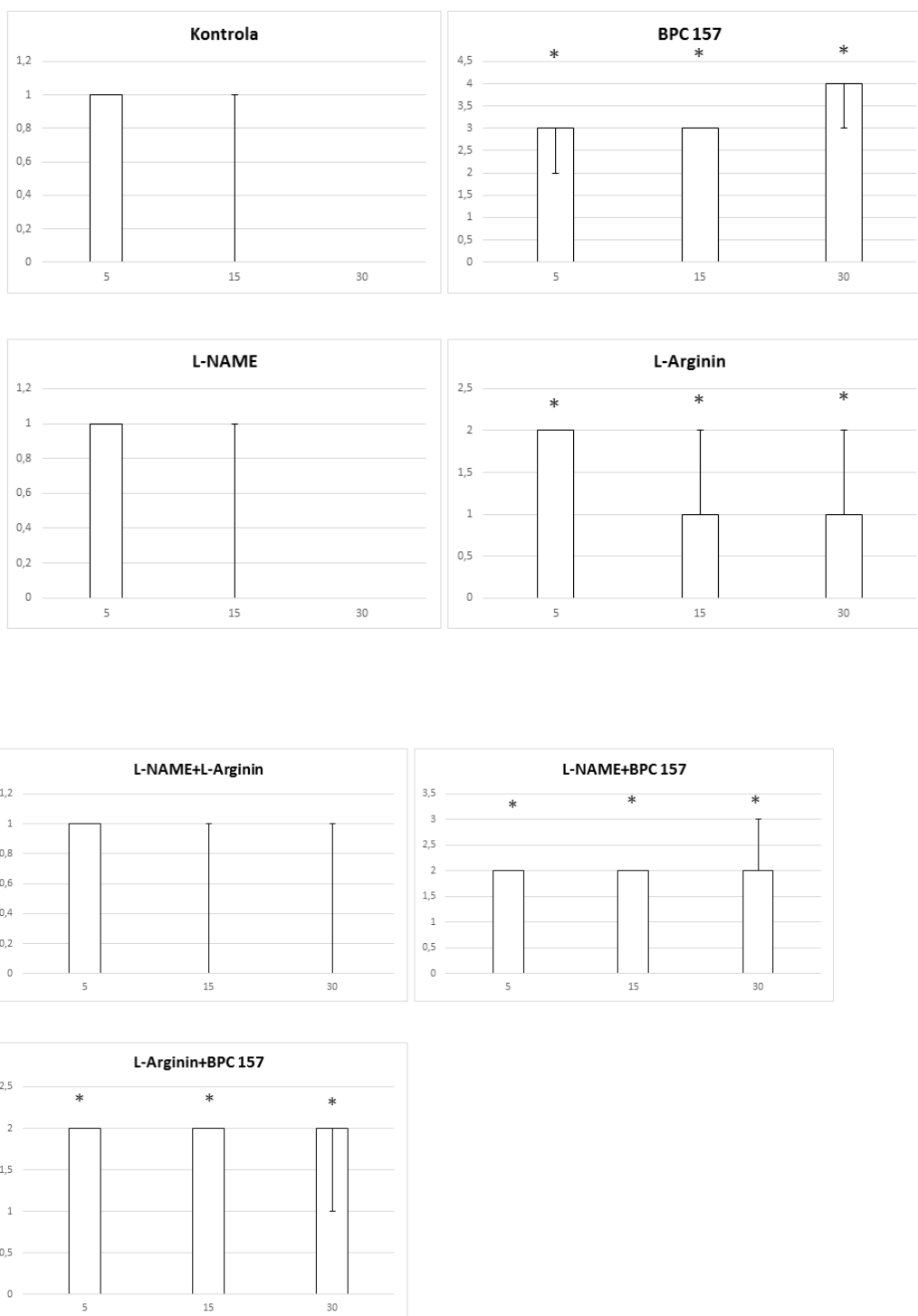
Slika 103. Distribucija arterijskog punjenja, podvez AMS, uzlazni kolon, skor 0-4, min/med/max, 0,9 % NaCl, 5 ml/kg, BPC 157,10 µg/ng/kg, L- arginin 100 mg/kg, L- NAME, 5 mg/kg



Slika 104. Distribucija ramifikacije, podvez AMS, tanko crijevo, skor 0-4, min/med/max, 0,9 % NaCl, 5 ml/kg, BPC 157, 10 µg/ng/kg, L- arginin 100 mg/kg, L- NAME, 5 mg/kg



Slika 105. Distribucija ramifikacije, podvez AMS, cekum, skor 0-4, min/med/max, 0,9 % NaCl, 5 ml/kg, BPC 157, 10 µg/ng/kg, L-arginin 100 mg/kg, L-NAME, 5 mg/kg



Slika 106. Distribucija ramifikacije, podvez AMS, uzlazni kolon, skor 0-4, min/med/max, 0,9 % NaCl, 5 ml/kg, BPC 157, 10 µg/kg, L-arginin 100 mg/kg, L-NAME, 5 mg/kg

5.3 Podvez gornje mezenterične arterije (AMS) i vene (VMS)

Istodobni podvez gornje mezenterične arterije i vene (ispad i arterijske i venske mezenterijalne cirkulacije) uvjetuje nastanak pogubnog sindroma koji uključuje oštećenje niza organa. Primjena pentadekapeptida BPC 157 kod štakora s podvezom gornje mezenterične arterije i vene ima značajan terapijski učinak. Ključni dokaz navedene tvrdnje potkrepljuje aktivacija kolateralne arterijske i venske cirkulacije. Kolateralna cirkulacija uključuje aktivaciju komunikacije između gornje mezenterične vene, donje prednje pankreatikoduodenalne vene, gornje prednje pankreatikoduodenalne vene, pilorične vene prema portalnoj veni kao i alternativnog puta prema donjoj šupljoj veni preko lijeve količne vene, i rektalnih vena kao i alternativne arterijske cirkulacije putem donje prednje pankreatikoduodenalne arterije i gornje prednje pankreatikoduodenalne arterije, a samim time i celijačne cirkulacije, kao i putem donje mezenterične arterije, putem komunikacije lijeve i srednje količne arterije, a što su pokazali i izravno snimanje mikrokamerom kao i angiografija.

Pokazali smo da se primjenom pentadekapeptida BPC 157 antagoniziraju poremećaji krvnog tlaka, centralno (hipertenzija u području gornjeg sagitalnog sinusa) i periferno (hipertenzija u području portalne i donje šuplje vene uz aortalnu hipotenziju). Primjenom pentadekapeptida BPC 157 eliminira se povišen tlak u portalnoj veni te donjoj šupljoj veni, te se smanjuje aortalna hipotenzija kao i povišeni tlak u gornjem sagitalnom sinusu (promjena vrijednosti tlaka iz pozitivnih u normalne negativne vrijednosti).

Isto tako, pentadekapeptid BPC 157 smanjuje pojavnost tromboze, centralno (gornji sagitalni sinus) i periferno, u venama (portalna vena i donja šuplja vena (najveća učestalost stvaranja tromba), gornja mezenterična vena, jetrene vene i vanjska jugularna vena) kao i u arterijama (gornjoj mezenteričnoj arteriji i abdominalnom dijelu aorte).

U tom pogledu indikativni su (eliminacija staze krvi aktiviranjem kolateralnih putova radi kompenzacije podveza gornje mezenterične arterije i vene glavnih žila) posebni učinci primjene pentadekapeptida BPC 157 na relativni volumen

arterija i mozga (pojavnost edema), kao i određeni učinci na relativni volumen vena. Primjena pentadekapeptida BPC 157 smanjuje relativni volumen gornje mezenterične arterije proksimalno od mjesta ligacije. Sukladno tome, primjena pentadekapeptida BPC 157 povećala je relativni volumen krvi distalno od okluzije (kao što se može vidjeti kod ispunjene gornje mezenterične arterije, izravno (snimanje mikrokamerom), kao i angiografijom. Isto tako, primjena pentadekapeptida BPC 157 može povećati relativni volumen u području donje mezenterične arterije i abdominalnom dijelu aorte (i donja mezenterična arterija i abdominalna aorta nisu ispunjeni krvlju u štakora s podvezom gornje mezenterične arterije i vene), a kao dio reorganizacije krvotoka u uvjetima podveza gornje mezenetrične arterije i vene. Također, primjena pentadekapeptida BPC 157 uvjetuje smanjenje relativnog volumena pojedinih vena (portalna vena, pilorična vena, donja šuplja vena, donja prednja pankreatikoduodenalna vena) koje su kongestirane (kolaps arterijske i venske cirkulacije, značajan volumen krvi je zarobljen u venskom bazenu), aktivacijom kolateralne cirkulacije između gornje mezenterične i portalne vene.

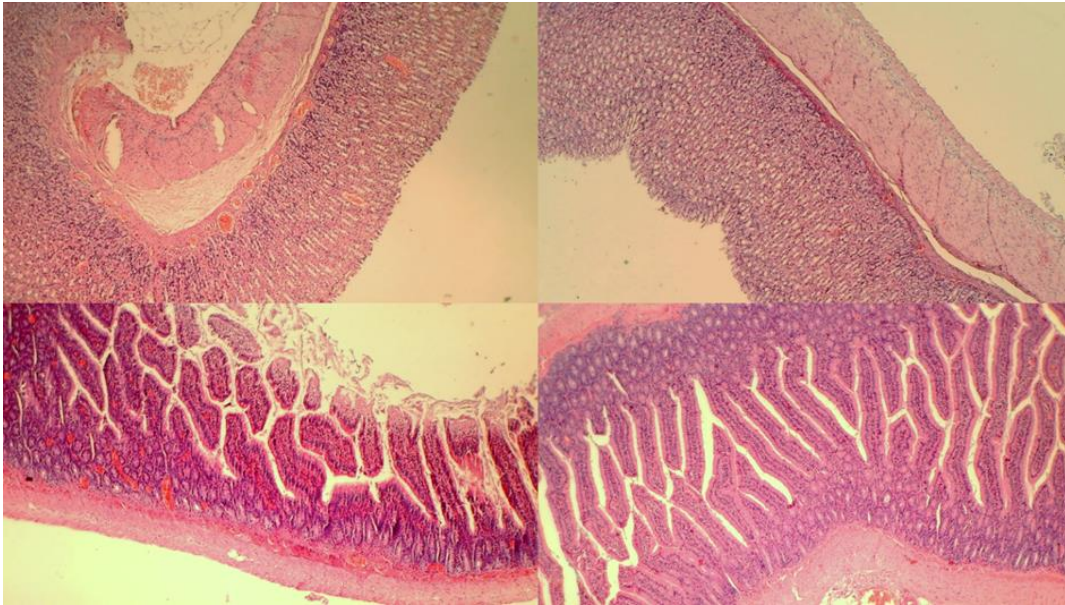
Primjena pentadekapeptida BPC 157 dovodi do povećanja relativnog volumena pojedinih vena (donja mezenterična vena, srednja i lijeva količna vena). Te vene, koje su se prikazivale kao prazne u kontrolnoj skupini životinja (prikazano mikrokamerom i angiografski), ispunile su se krvlju nakon primjene pentadekapeptida BPC 157 u okviru reorganizacije krvotoka, a kako bi se kompenzirao učinak podveza gornje mezenterične vene, prema lijevoj ilijačnoj i donjoj šupljijoj veni. Isto tako, primjena pentadekapeptida BPC 157 uvjetuje smanjenje edema mozga na način da brzo poništava hipertenziju u području gornjeg sagitalnog sinusa.

Također ćemo spomenuti kako je primjena pentadekapeptida BPC 157 uvjetovala smanjenje pojavnosti poremećaja u EKG zapisu kod štakora s podvezom gornje mezenterične arterije i vene (izražena tahikardija i vršni P valovi, produljeni intervali PQ i QTc i ST-elevacija). Poništavanje pojave abnormalnosti u EKG zapisu koincidiralo je s normalnim patohistološkim nalazom na srcu, za razliku od kontrolne skupine gdje je bio vidljiv subendokardijalni infarkt.

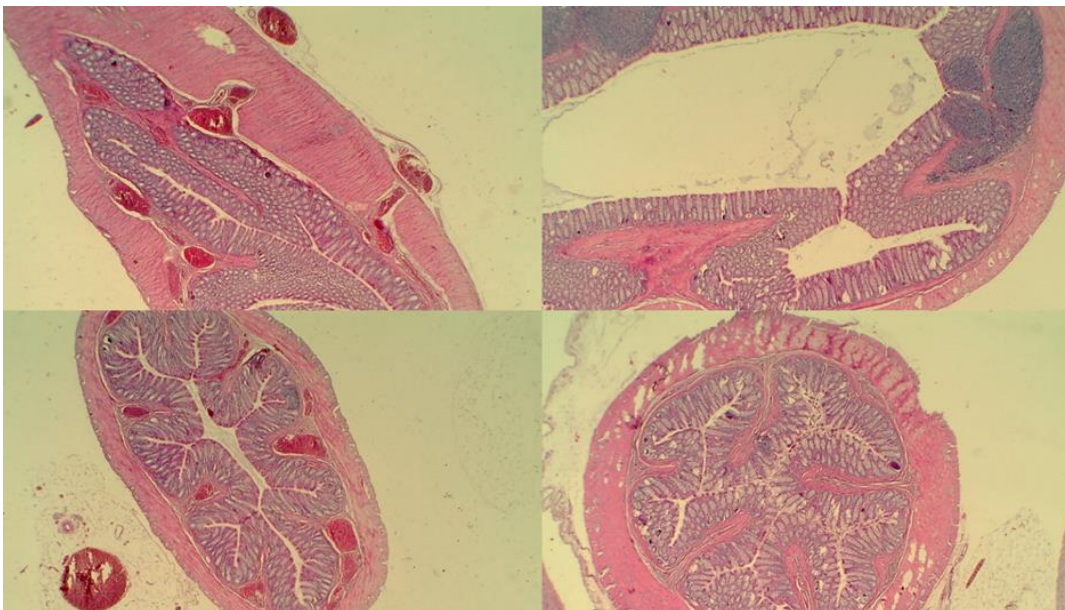
Također, u kontrolnoj skupini evidentne su povišene vrijednosti MDA kao indikatora nastanka oksidativnog stresa, dok su štakori s podvezom gornje mezenterične arterije i vene, a kod kojih je terapijski primijenjen pentadekapeptid BPC 157, imali normalne vrijednosti MDA.

Slijedom toga, pentadekapeptid BPC 157 je smanjivao pojavnost lezija koje su imali štakori kontrolne skupine s podvezom gornje mezenterične arterije i vene, i to u gastrointestinalnom traktu, srcu, plućima, bubrezima te mozgu.

Lezije u gastrointestinalnom sustavu su se javljale uzlaznim trendom, počevši od želuca do debelog crijeva, s izrazitom transmuralnom kongestijom unutar želuca, dvanaesnika, tankog crijeva i rektuma. U želucu su se pojavile proširene kapilare u lamini propriji. Unutar sluznice tankog i debelog crijeva pojavila su se žarišna krvarenja u lamini propriji s umjerenom ozljedom sluznice i oštećenjem crijevnih resica. Još izraženija kongestija pojavila se u rektumu zajedno s kongestijom perirektalnog vaskularnog pleksusa (vjerojatno u uvjetima izražene kongestija koja uvjetuje stvaranje ugrušaka u uskoj donjoj šupljoj veni). Ovi nalazi koreliraju s prikazom poremećaja na nivou sluznice (izražena kongestija uz smanjeno arterijsko punjenje i ramifikaciju). Suprotno tome, većina tih patoloških promjena nije nađena kod štakora s podvezom donje mezenterične arterije i vene, a koji su tretirani pentadekapeptidom BPC 157.

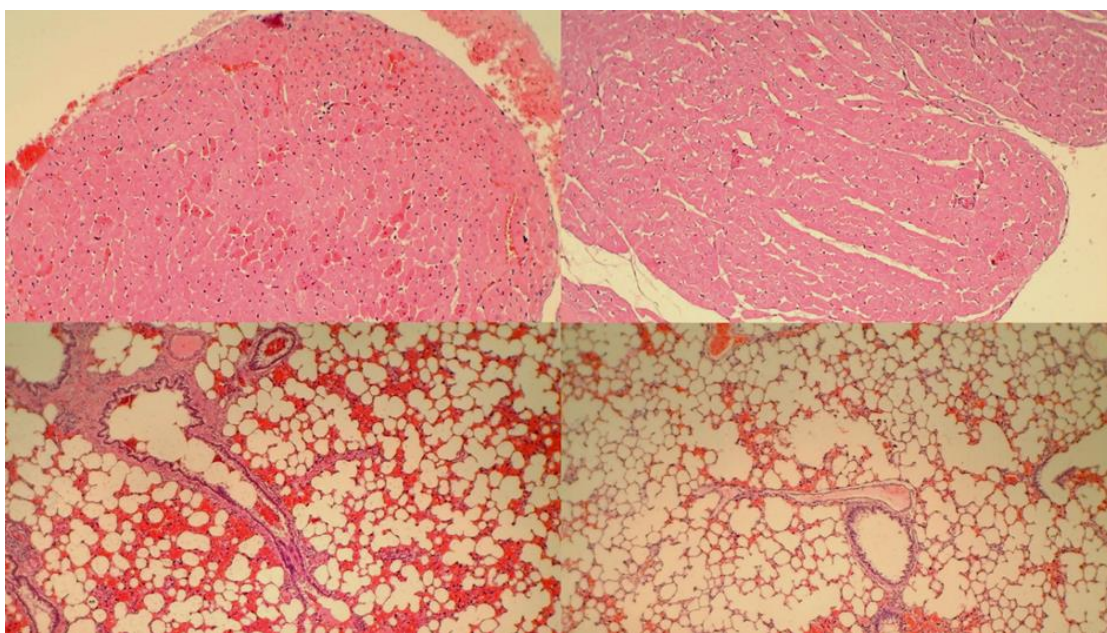


Slika 107 .Kongestija sluznice želuca i tankog crijeva (HE bojanje; povećanje 100x). u kontrolnoj skupini kongestija i dilatacija malih žila u sluznici želuca i tankog crijeva (lijevo); Skupina štakora tretiranih pentadekapeptidom BPC 157 nije pokazala promjene na sluznici želuca i tankog crijeva (desno).

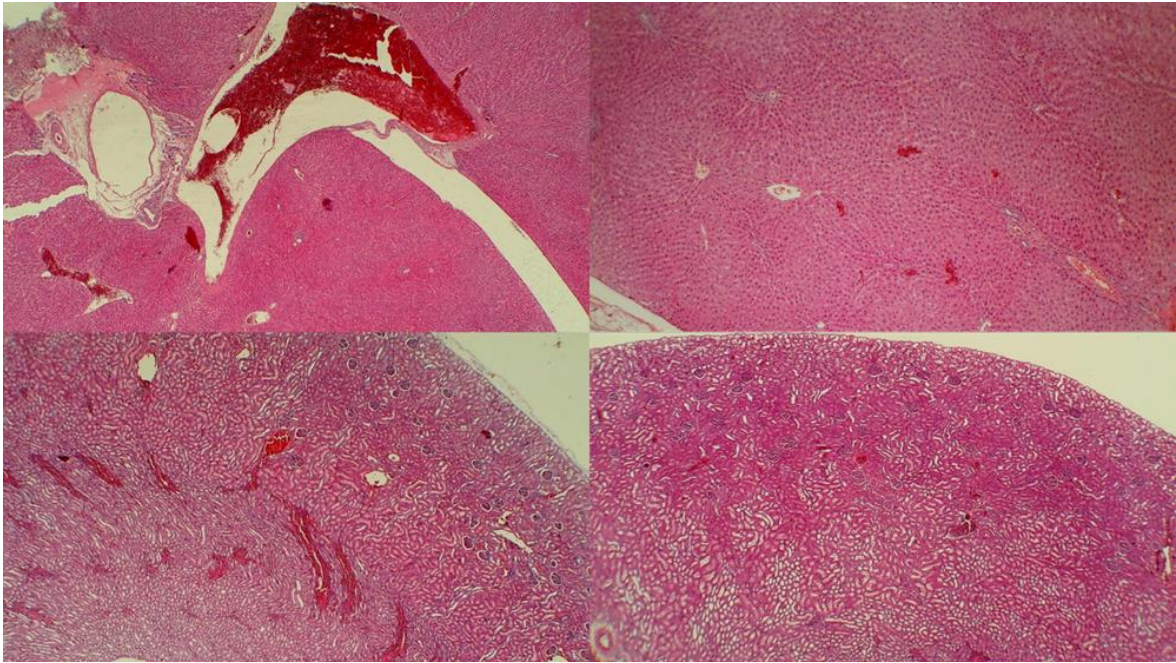


Slika 108. Kongestija rektuma i perirektalnog vaskularnog pleksusa. (HE bojanje; uvećanje 100x). u kontrolnoj skupini kongestija i dilatacija malih žila stijenke rektuma zajedno s kongestijom perirektalnih krvnih žila (lijevo); Skupina štakora tretiranih pentadekapeptidom BPC 157 nije pokazala promjene na rektumu i perirektalnom vaskularnom pleksusu (desno).

Kod štakora koji nisu dobili terapiju pentadekapeptidom BPC 157, a s podvezom gornje mezenterične arterije i vene, evidentne su bile značajne lezije u bubrežima, jetri i srcu. Bubrežni parenhim imao je blagu degeneraciju proksimalnih tubula, uz izraženu kongestiju te blagi intersticijski edem. Parenhim jetre pokazao je blagu aktivaciju Kupffeovih stanica i ozbiljnu dilataciju sinusoida s kongestijom same jetre. Izražena kongestija bila je prisutna unutar miokarda zajedno sa subendokardijalnim infarktom. Došlo je do žarišnog zadebljanja alveolarnih membrana, kongestije pluća, plućnog edema, izrazitog intraalveolarnog krvarenja i fokalne intersticijske neutrofilne infiltracije. Štakori koji su bili tretirani pentadekapeptidom BPC 157 nisu pokazivali lezije u bubrežima, jetri i srcu, a pokazivali su samo diskretni edem pluća, uz slabije izraženu kongestiju i intraalveolarno krvarenje bez drugih promjena u plućnom parenhimu.



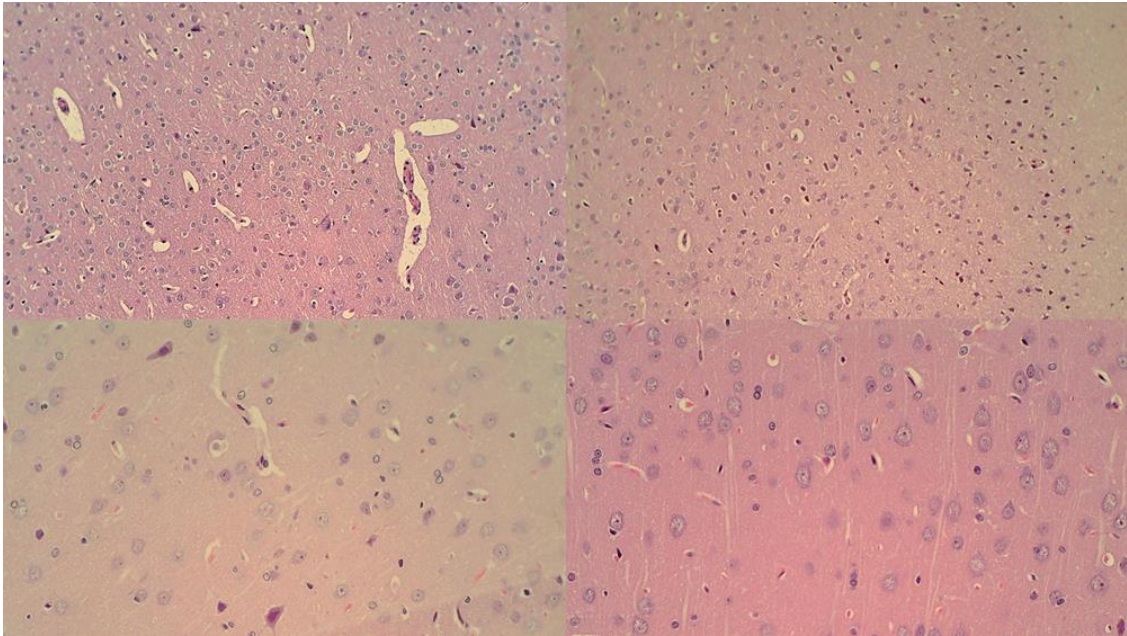
Slika 109. Kongestija srca i pluća. Kontrolna skupina s subendokardijalnim infarktom (područja eozinofilnih miocita s piknotičkim jezgrama, strelice), kao i kongestijom unutar septuma miokarda i pluća, zajedno s intraalveolarnim krvarenjem (lijevo); (b) nema zagušenja srca i srčanog infarkta, uz minimalnu zagušenja i intra-alveolarno krvarenje u skupini tretiranoj pentadekapeptidom BPC 157 (desno). (HE bojanje; uvećanje 200x i 100x).



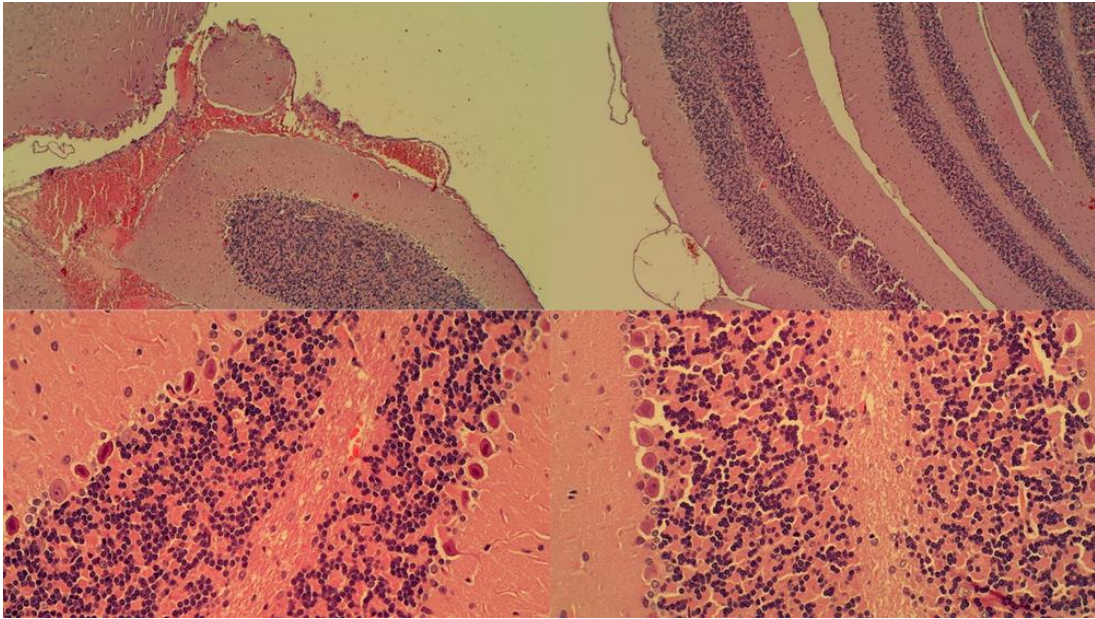
Slika 110. Kongestija jetre i bubrežnog parenhima. (HE bojanje; uvećanje 100x).

Vidljiva je kongestija, širenje sinusoida i središnjih vena u kontrolnoj skupini zajedno s kongestijom bubrežnog parenhima i glomerula (lijevo); Životinje tretirane pentadekapeptidom BPC 157 nisu imale promjene u jetri i bubrežnom parenhimu (desno).

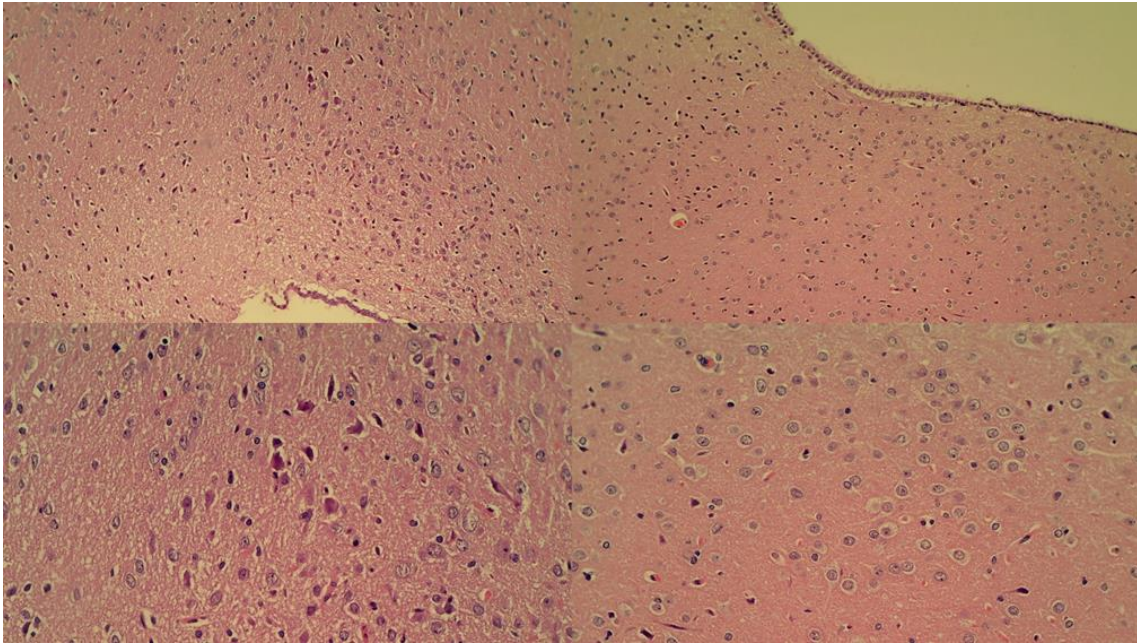
Bez terapije pentadekapeptidom BPC 157, štakori s podvezom gornje mezenterične arterije i vene, imali su subarahnoidno krvarenje u području malog mozga (baza), povećani broj kariopiknotičnih stanica u cerebralnoj i cerebelarnoj kori, hipotalamusu, talamusu, te hipokampusnom korteksu, dakle, u sve četiri regije. Neuropatološke promjene na područjima kore velikog mozga uključivale su edem i kongestiju. Izražena je bila kariopiknoza i degeneracija Purkinjeovih stanica cerebelarnog korteksa i piramidalnih stanica hipokampusu. Suprotno tome, zajedno s drugim blagotvornim učincima, štakori tretirani pentadekapeptidom BPC 157 imali su samo nekoliko kariopiknotičnih neuronskih stanica u analiziranim neuroanatomskim strukturama, prvenstveno u hipokampusu i to bez krvarenja.



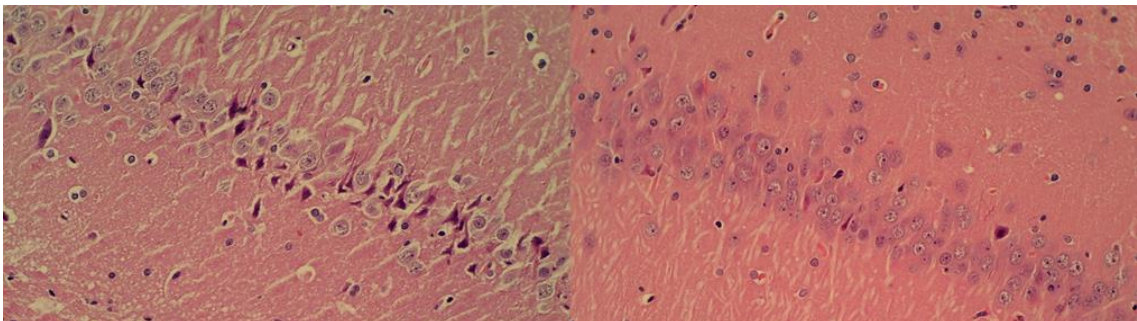
Slika 111. Neuropatološke promjene moždane kore. U kontrolnoj skupini vidljivi su edem i kongestija (lijevo) u odnosu na životinje tretirane pentadekapeptidom BPC 157 kod kojih je edem tek naznačen (desno) (HE, povećanje 200x). Oskudna kariopiknoza u kori velikog mozga (kontrolna skupina, lijevo); nema promjena u skupini tretiranoj pentadekapeptidom BPC 157 (desno) (HE, povećanje 400x).



Slika 112. Neuropatološke promjene u područjima kore malog mozga. U kontrolnoj skupini vidljivo subarahnoidno krvarenje u području malog mozga (HE bojanje; povećanje 100x); i višestruka kariopiknoza Purkinjeovih stanica cerebelarnog korteksa (lijevo, strelice) (HE, povećanje 400x); nema promjena u skupini životinja tretiranoj pentadekapeptidom BPC 157 (desno) (HE, povećanje 100x i 400x).



Slika 113. Neuropatološke promjene u hipotalamusu. Edem i kariopiknoza hipotalamičkih stanica (lijevo); minimalni edem u skupini životinja tretiranih pentadekapeptidom BPC 157 (desno) (HE, povećanje 100x i 200x).



Slika 114. Neuropatološke promjene u hipokampusu. Edem i izrazita kariopiknoza stanica hipokampusa (lijevo); nema promjena u skupini životinja tretiranih pentadekapeptidom BPC 157 (desno) (HE, povećanje 200x).

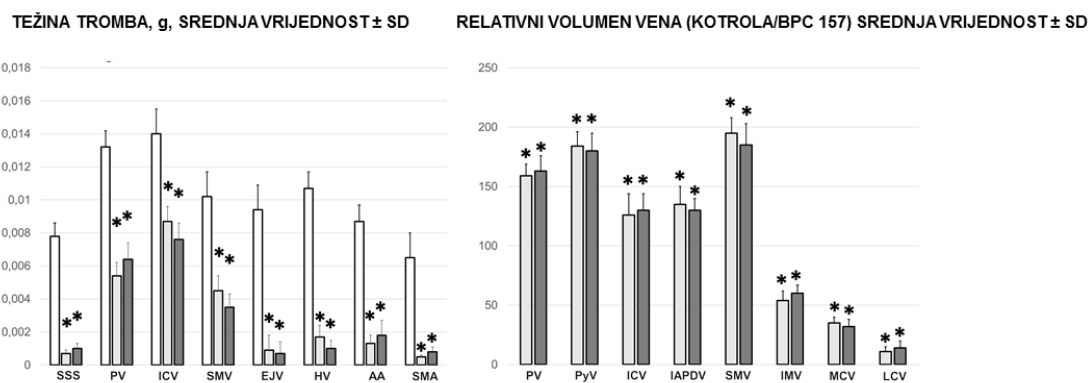
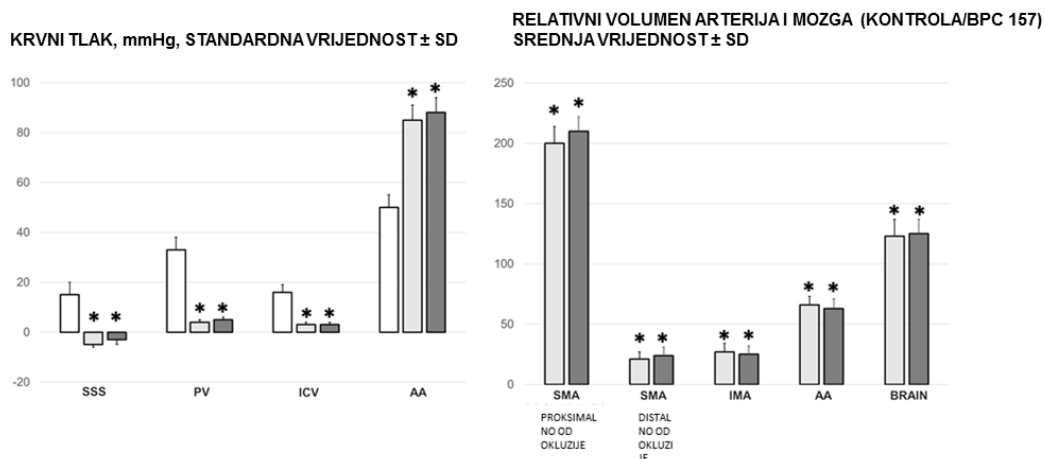
Konačno, primjena pentadekapeptida BPC 157 može se analizirati i kroz nalaze angiografije. Bez primjene pentadekapeptida BPC 157, štakori s podvezanom gornjom mezenteričnom venom i arterijom redovito su pokazivali lošu angiografsku prezentaciju koja je uključivala brzo puknuće gornje mezenterične

vene neposredno nakon injiciranja kontrastnog sredstva uz nedostatak prezentacije gornje mezenterične arterije. Kod štakora koji su bili tretirani pentadekapeptidom BPC 157 evidentan je bio prikaz kolateralnih putova, ponovno uspostavljena veza gornje mezenterične i portalne vene te ponovno vidljiva gornja mezenterična arterija distalno od okluzije u proteku 6 sekundi nakon injiciranja kontrastnog sredstva.

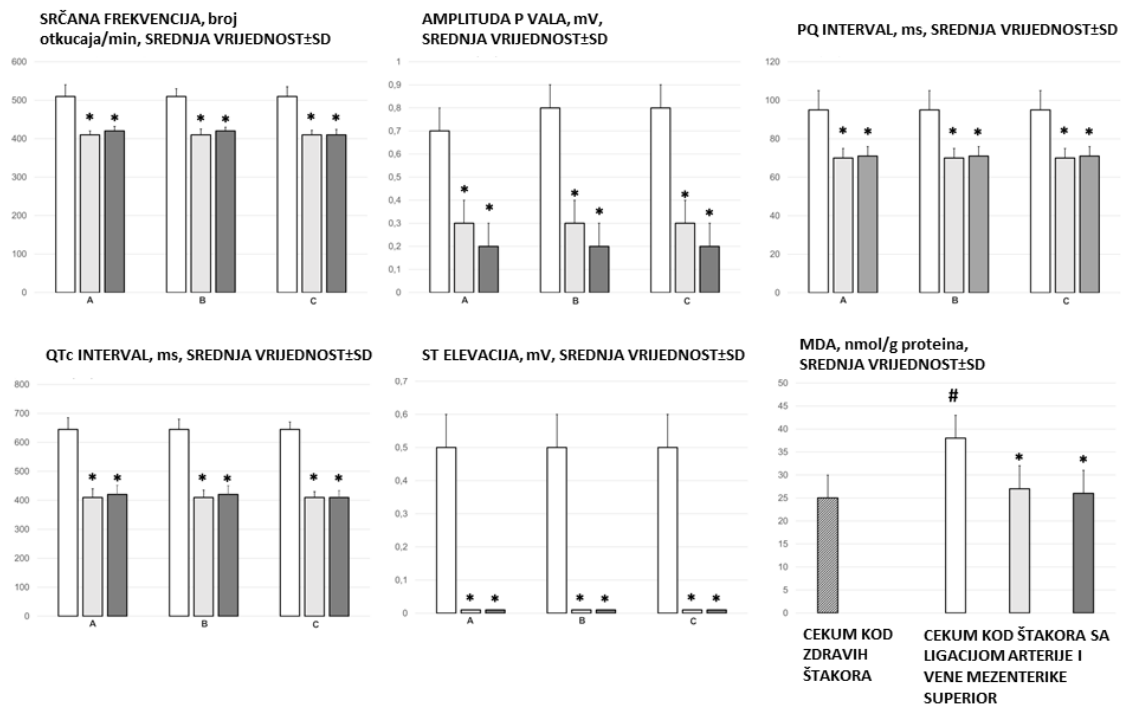
Vrijednosti ALT i AST u serumu povećale su se u kontrolnoj skupini, dok su imale nižu vrijednost kod štakora tretiranih pentadekapeptidom BPC 157.

Isto tako, kod štakora s podvezom gornje mezenterične arterije i vene, primijetili smo porast relativne težine jetre i slezene, a što je izostajalo kod štakora tretiranih pentadekapeptidom BPC 157.

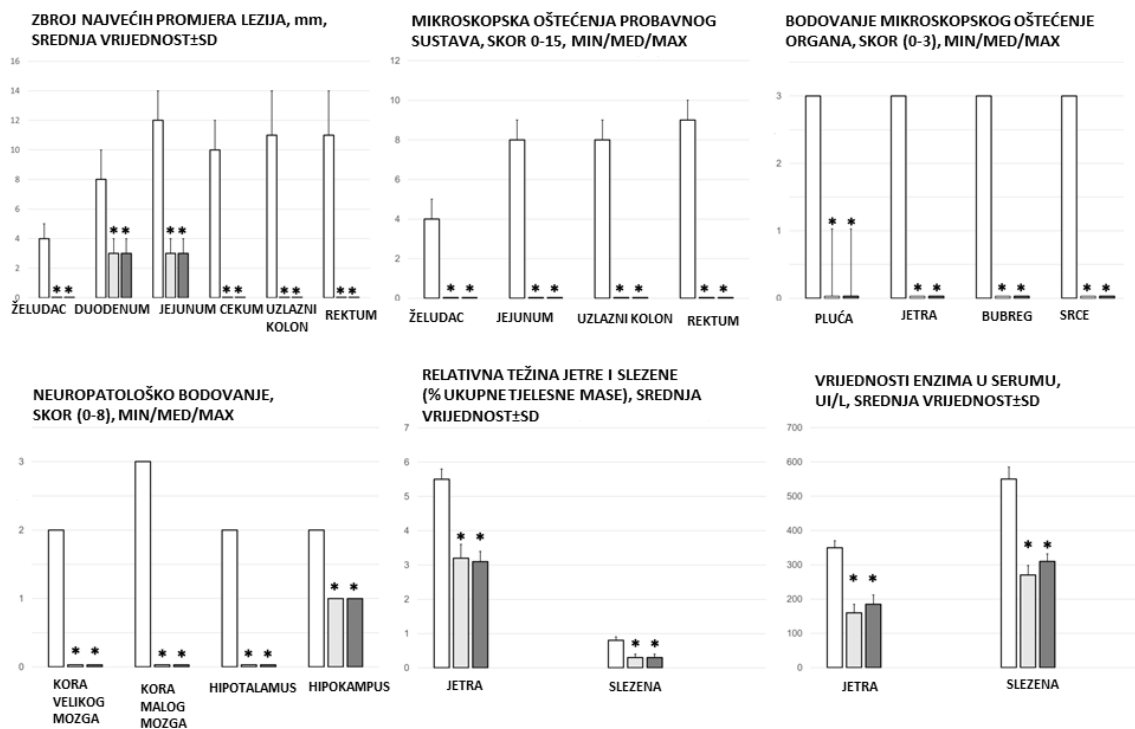
Dakle, štakori s podvezanom gornjom mezenteričnom arterijom i venom nakon terapije pentadekapeptidom BPC 157 nemaju portalnu i kavalnu hipertenziju, uz izostanak aortalne hipotenzije i hipertenzije u gornjem sagitalnom sinusu, izrazito smanjenu pojavnost arterijske i venske tromboze, centralno i periferno, kao i manju učestalost lezija mozga, srca, pluća, jetre, bubrega i gastrointestinalnih lezija. Navedene pojave pripisujemo brzom aktivaciji određenih arterijskih i venskih kolateralnih putova, periferno i centralno.



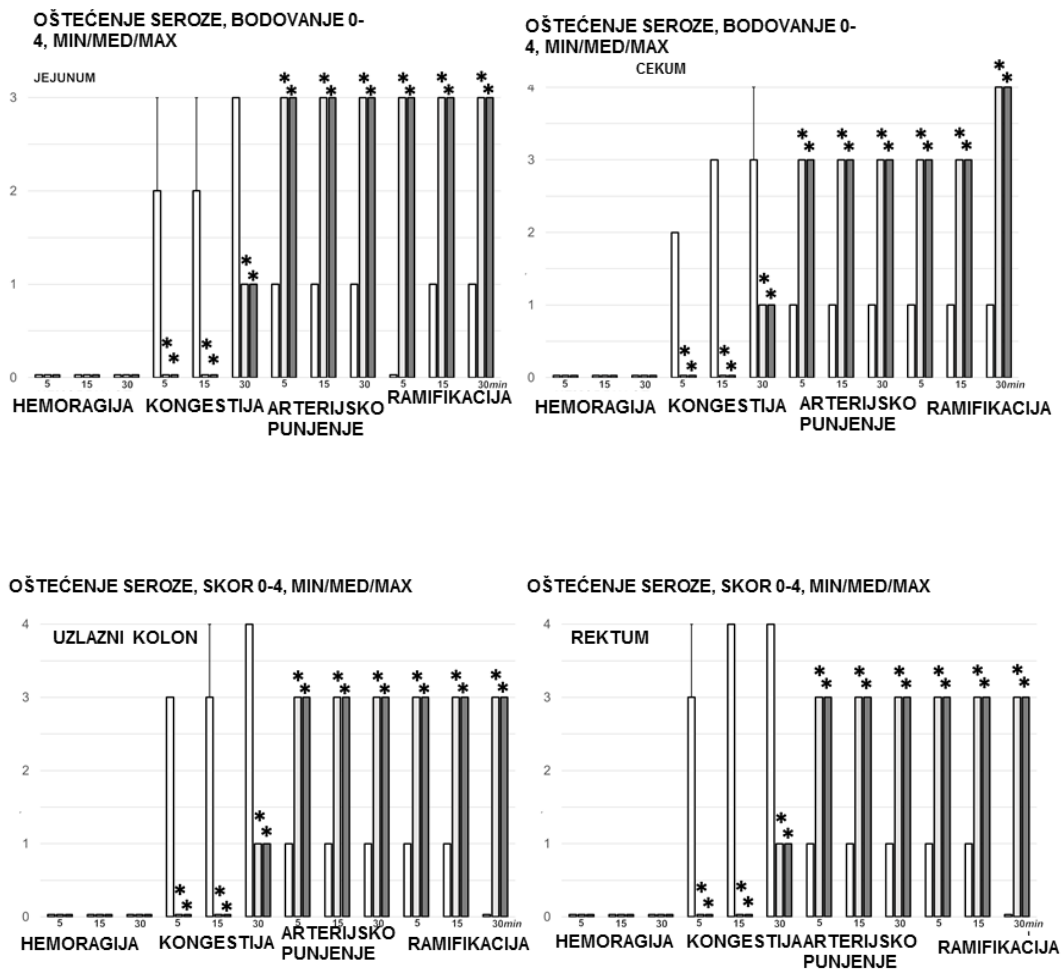
Slika 115. Krvni tlak (mmHg) u gornjem sagitalnom sinusu (SSS), portalnoj veni (PV), donjoj šupljij veni (ICV) i trbušnoj aorti (AA), težina trombotskih masa u pojedinim krvnim žilama (SSS- gornji sagitalni sinus, PV- portalna vena, SMA- gornja mezenterična arterija, ICV- donja šuplja vena, SMV- gornja mezenterična vena, LV.- lijenalna vena, AA- trbušna aorta, EJV- vanjska jugularna vena, HV- jetrena vena), proporcionalna promjena na razini krvnih žila i površine mozga kao element procjene zatajenja periferne cirkulacije i edema mozga (% volumena u zdravih jedinki ±SD, mm)



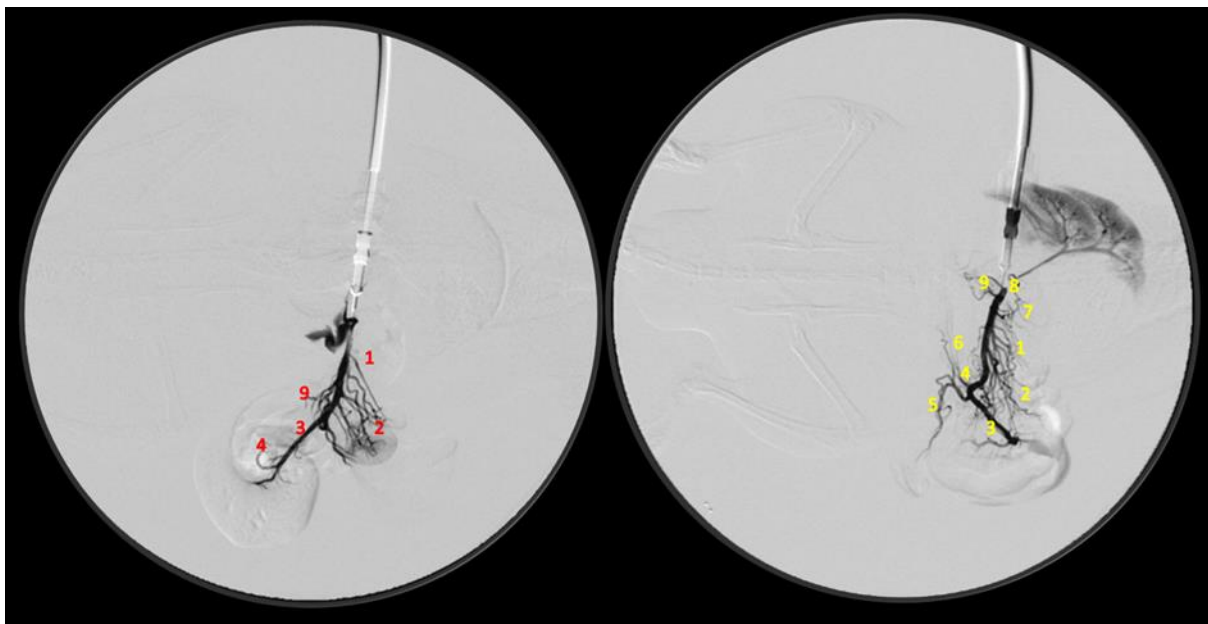
Slika 116. EKG-poremećaji, ST-elevacija (mV), srčana frekvencija (otkucaji / min), intervali PQ (ms), intervali QTc (ms) i amplituda vala P (mV), mm, SV ± SD) na 1 min, 5 min, 15 min i 30 min nakon primjene pentadekapeptida BPC 157 (10 µg / kg BPC 157 (svijetlo sivi stupci), 10 ng / kg BPC 157 (tamno sivi stupci) ili 5 ml / kg fiziološke otopine (bijeli stupci). * P < 0,05, vs. kontrolna skupina. Srednje vrijednosti MDA



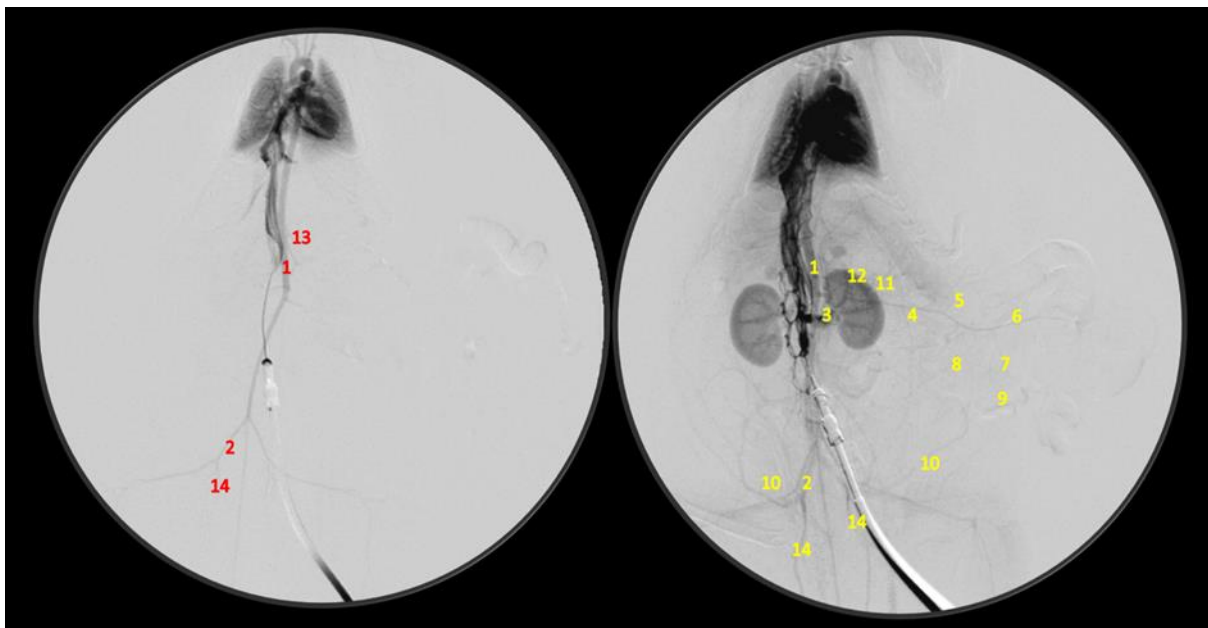
Slika 117. Zbroj najdužih promjera lezija (želudac, duodenum, jejunum, cekum, uzlazni kolon, rektum), gastrointestinalne lezije (skor 0-15), lezije u plućima (skor 0-18), jetri (skor 0-9), bubregu (skor 0-12) i srcu (skor 0-3), mozgu (moždani korteks, cerebelarni korteks, hipotalamus, hipokampus), relativna težina jetre i slezene, serumske vrijednosti enzima



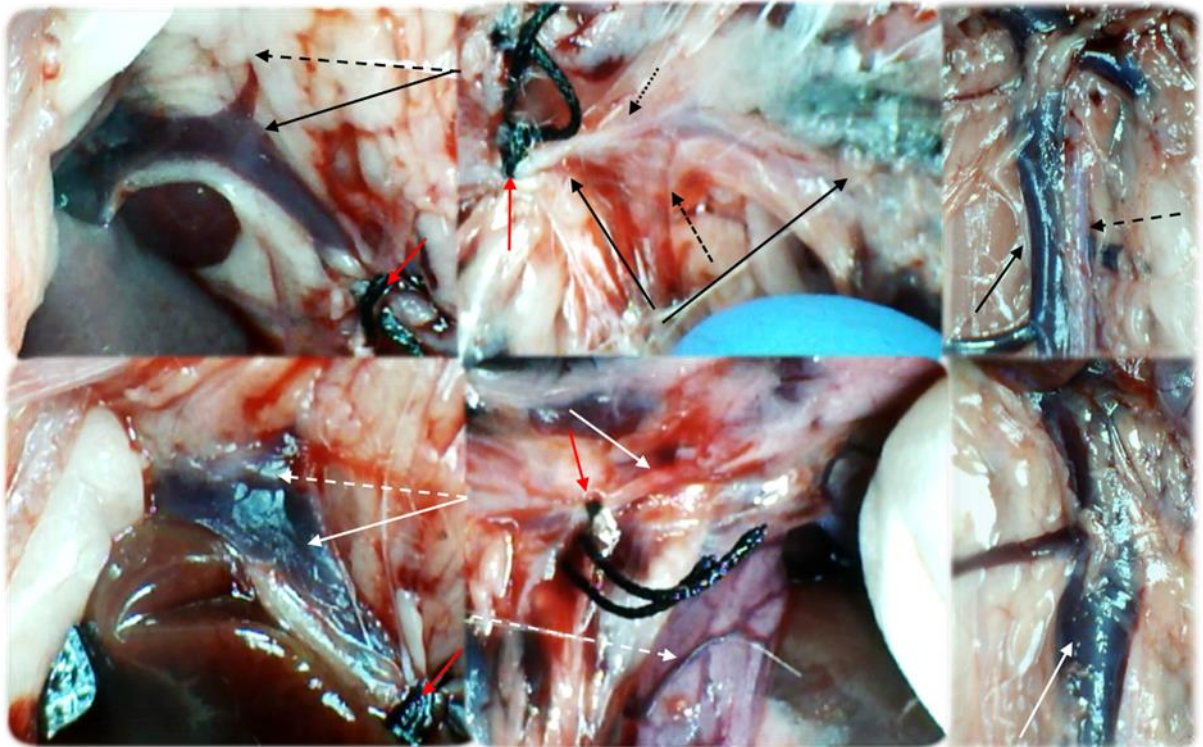
Slika 118. Lezije sluznice želuca, dvanaesnika, jejunuma, cekuma i uzlaznog kolona (zbroj promjera najdužih lezija, mm, SV ± SD, mm, 30 minuta nakon podvezivanja), te poremećaji sluznice želuca, dvanaesnika, jejunuma, cekuma i uzlaznog kolona, krvarenje, kongestija, arterijsko punjenje i ramifikacija, skor 0-4, min / med / max) 1 min, 5 min, 15 min i 30 min nakon primjene lijeka (10 µg / kg BPC 157 (svijetlo sivi stupci), 10 ng / kg BPC 157 (tamno sivi stupci) ili 5 ml / kg fiziološke otopine (bijeli stupci). * P<0,05, vs. kontrolna skupina.



Slika 119. Angiografija na štakorima s podvezom gornje mezenterične arterije i gornje mezenterične vene 30 minuta nakon ligacije, uporabom C-VISION PLUS flurosopske jedinice (Shimadzu, Japan). Dan je 1 ml, tijekom 45 sekundi, ugrijanog Omnipaque 350 (iohexol) neionskog kontrastnog medija (GE Healthcare, USA) u donju šuplju venu. Presentacija 1. jejunalni ogranci gornje mezenterične vene, 2. ilealni ogranci gornje mezenterične vene, 3. distalni dio gornje mezenterične vene, 4. ileokolična vena/desna količna vena (trunkus), 5. ileokolična vena, 6. desna količna vena, 7. donja prednja pankreatikoduodenalna vena, 8. gornja pankreatikoduodenalna vena, 9. srednja količna vena, neposredno nakon primjene pentadekapeptida BPC 157 (10 µg / kg BPC 157 (desno) ili 5 ml / kg fiziološke otopine (lijevo), 30 minuta nakon podveza.

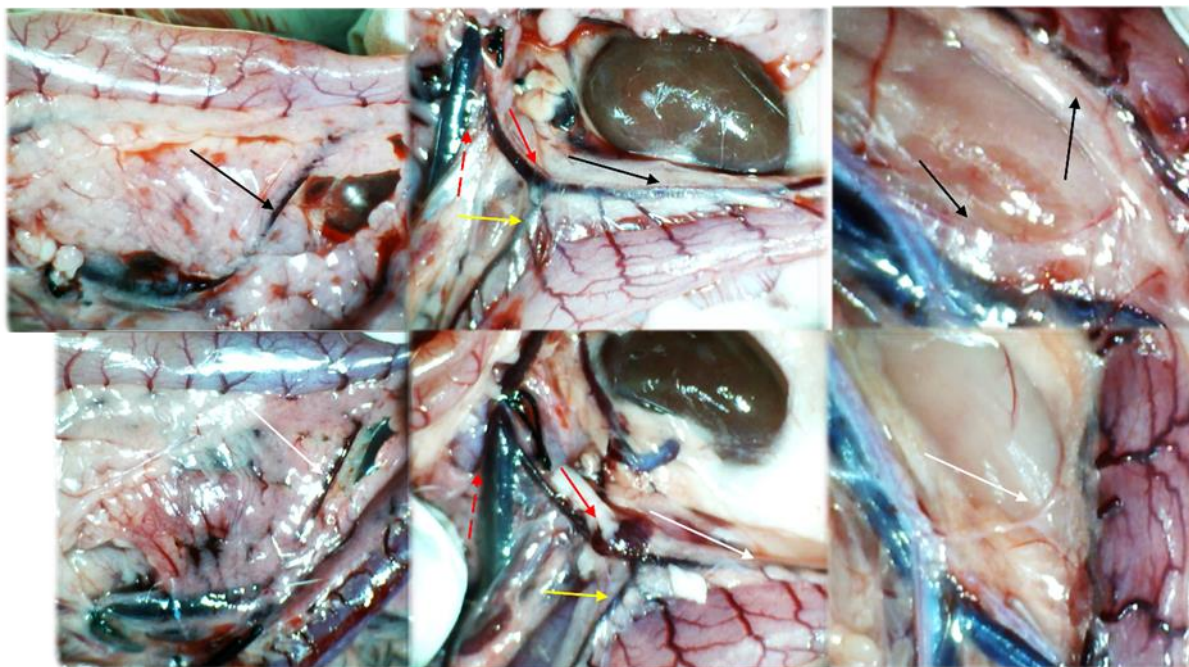


Slika 120. Angiografija na štakorima s podvezom gornje mezenterične arterije i vene 30 minuta nakon ligacije, uporabom C-VISION PLUS flurosopske jedinice (Shimadzu, Japan). Dan je 1 ml, tijekom 45 sekundi, ugrijanog Omnipaque 350 (iohexol) neionskog kontrastnog medija (GE Healthcare, USA) u donju šuplju venu. Prezentacija 1.abdominalni dio aorte, 2. zajednička ilijačna arterija, 3. renalna arterija, 4. gornja mezenterična arterija, 5. jejunalni ogranci gornja mezenterične arterije, 6. ilealni ogranci gornje mezenterične arterije, 7. ileokolični trunkus, 8. srednja količna arterija, 9. ileokolična arterija, 10. kaudalna epigastrična arterija, 11. donja i gornja pankreatikoduodenalna arterija, 12. celijačni trunkus, 13. gornja mezenterična arterija (preokludirani dio), 14. unutrašnja ilijačna arterija, naposredno nakon primjene pentadekapeptida BPC 157 (10 μ g / kg BPC 157 (desno) ili 5 ml / kg fiziološke otopine (lijevo), 30 minuta nakon podveza.

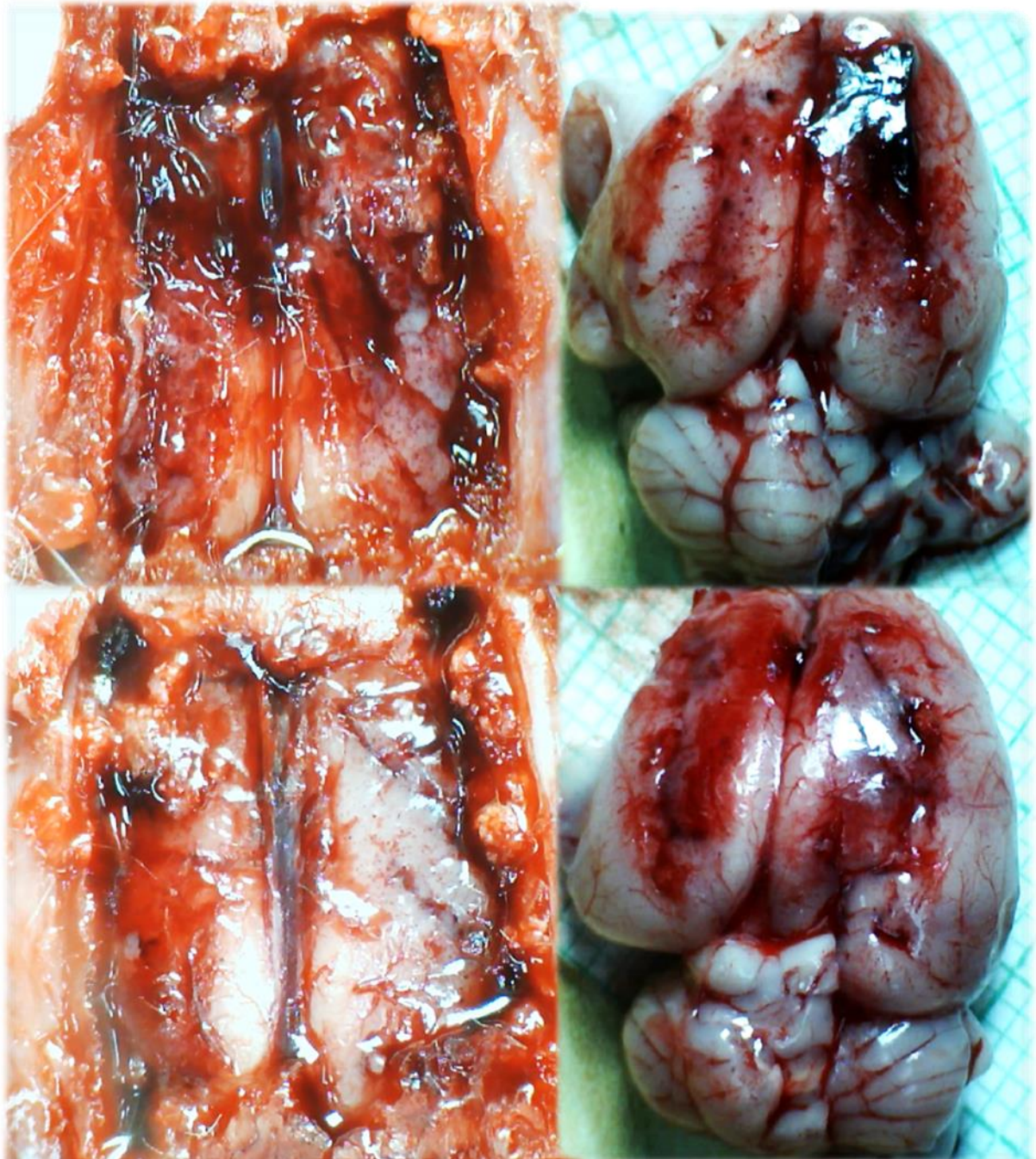


Slika 121. Presentacija krvnih žila kod štakora s podvezom gornje mezenterične arterije i vene, kontrolna skupina (dolje) i BPC 157 terapije (gore). Lijevo. Pilorična vena (isprekidana strelica (crna (BPC 157), bijela (kontrolna skupina)) dotok u portalnu venu (puna strelica (crna (BPC 157), bijela (kontrolna skupina))), proksimalno od podveza gornje mezenterične vene (crvena strelica.) Ponovno uspostavljen protok krvi (gore, BPC 157), kongestija i ispad cirkulacije (dolje, kontrolna skupina). U sredini. Gornja mezenterična arterija (puna strelica (crna (BPC 157), bijela (kontrolna skupina)) dotok u portalnu venu (puna strelica (crna (BPC 157), bijela (kontrolna skupina))), proksimalno i distalno od podveza (crvena strelica). Kongestirane i tortuotične vene uzlaznog kolona (bijela isprekidana strelica). Isprekidane crne strelice označavaju kolaterale (velika isprekidana strelica (srednja količna arterija), mala isprekidana strelica (donja prednja pankreatikoduodenalna arterija) .Ponovno uspostavljen protok krvi u gornjoj mezenteričnoj arteriji distalno od podveza, ispunjen krvlju (gore, BPC 157), ispad cirkulacije i prazna gornja mezenterična arterija (dolje, kontrolna skupina). Donja šuplja vena i abdominalna aorta (crne strelice (pune (donja

šuplja vena), isprekidane (abdominalna aorta) i kongestirana donja šuplja vena (puna bijela strelica) i prazna abdominalna aorta (isprekidana bijela strelica).

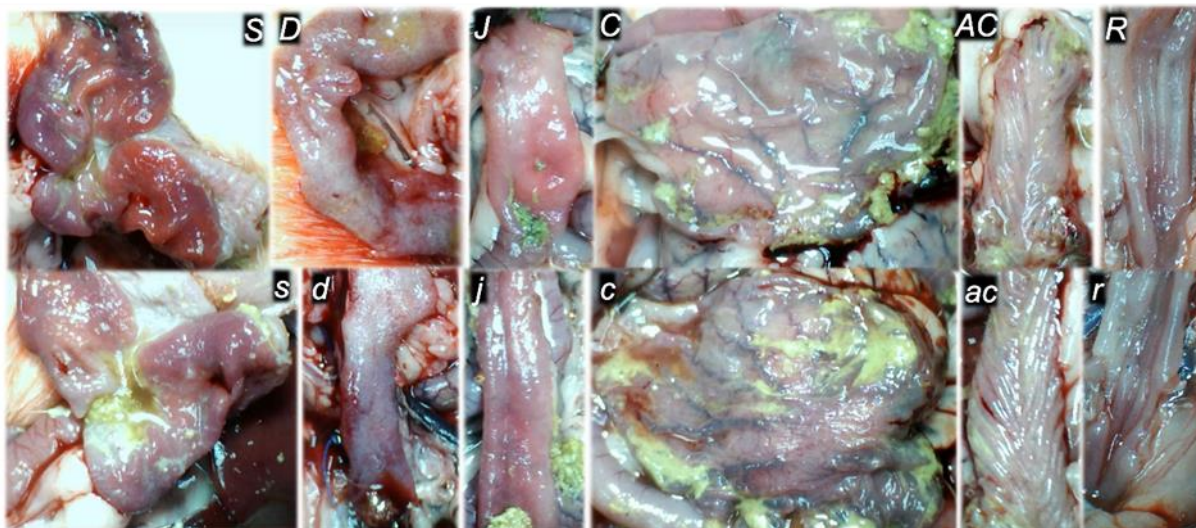


Slika 122. Presentacija krvnih žila kod štakora s podvezanom gornjom mezenteričnom venom i arterijom, bez terapije (dolje, kontrolna skupina) i s terapijom pentadekapeptidom BPC 157 (gore). Lijevo. Donja prednja pankreatikoduodenalna vena (isprekidana strelica (crna (BPC 157), bijela (kontrolna skupina)) s izraženom kongestijom duodenuma (dolje, kontrolna skupina). Ponovno uspostavljen protok krvi (gore, BPC 157), kongestija i ispad cirkulacije (dolje, kontrolna skupina). U sredini. Gornja mezenterična vena (crvene isprekidane strelice), donja mezenterična vena (pune crvene strelice), srednja količna vena (žute strelice), lijeva količna vena (crna (BPC 157), bijela (kontrolna skupina) distalno od podveza. Tanke vene u području poprečnog kolona (dolje, kontrolna skupina) i izražene vene koje ukazuju na aktivirane kolaterale (BPC 157) kao dio obnovljenog krvotoka radi kompenzacije podveza (gore, BPC 157) Desno. Donja mezenterična arterija i abdominalna aorta s gotovo normalnom prezentacijom (crne strelice (BPC 157), tanka prazna donja mezenterična arterija i abdominalna aorta (dolje, kontrolna skupina) .Tortuozne rektalne vene (kontrola, dolje).



Slika 123. Presentacija mozga kod štakorima s podvezanom gornjom mezenteričnom venom i arterijom kroz kalvarijalni prozor (lijevo) (neposredno nakon podveza, fiziološka otopina (5 ml / kg ip) (dolje, kontrolna skupina), BPC 157 (10 ng / kg ip) (gore)) i nakon žrtvovanja (desno). Fiziološka otopina (5 ml / kg ip) (dolje, kontrolna skupina), BPC 157 (10 ng / kg ip) (gore). Izražen edem

mozga kod kontrolne skupine štakora (dolje), izostanak edema kod štakora tretiranih BPC 157 (gore).



Slika 124. Štakori s podvezom gornje mezenterične arterije i vene, kontrolna skupina (mala slova, s, d, j, c, ac,r) ili tretirani pentadekapeptidom BPC 157 (velika slova, S, D, J, C, AC, R), prikaz sluznice želuca (s, S), dvanaesnika (d, D), jejunuma (j, J), cekuma (c, C) , uzlaznog kolona (ac, AC), rektuma (rR) na kraju pokusa, s evidentnim lezijama u kontrolnim skupinama (dolje) i očuvan integritet sluznice kod štakora tretiranih pentadekapeptidom BPC 157 (gore).

5.3.1. Podvez gornje mezenterične arterije i vene, L-arginin i.p. µg/ng

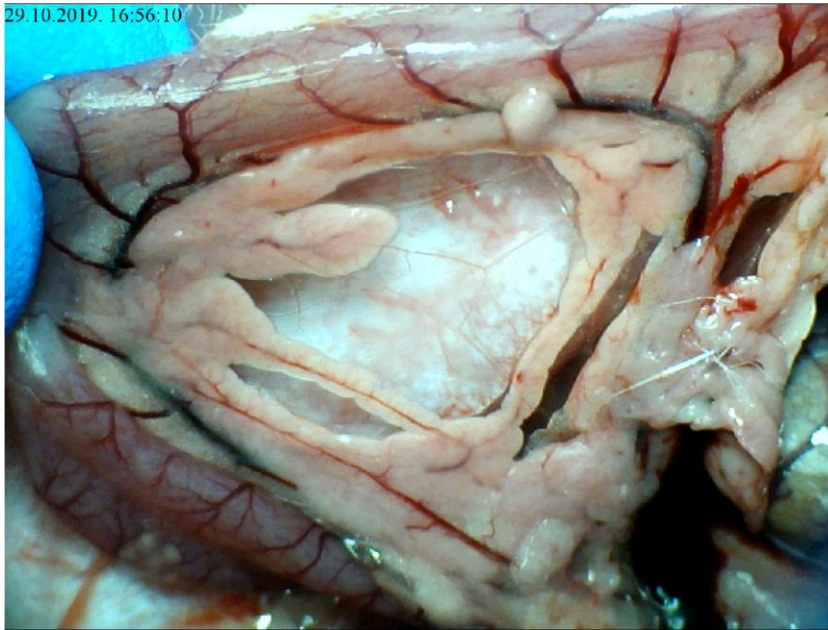
U skupini životinja tretiranih L-Argininom i.p., krvarenja nije bilo u području tankog crijeva, dok je kongestija na razini tankog crijeva je bilo nešto slabije izražena u odnosu na kontrolnu skupinu, uz naglašeniju ramifikaciju te arterijsko punjenje u promatranim periodima.

Na razini cekuma, krvarenje i kongestija je bilo slabije u odnosu na kontrolu, dok je ramifikacija i arterijsko punjenje bilo bolje u odnosu na kontrolnu skupinu. Kod uzlaznog kolona krvarenja nije bilo dok je kongestija bila izraženija u kontrolnoj skupini, uz bolju ramifikaciju i arterijsko punjenje.

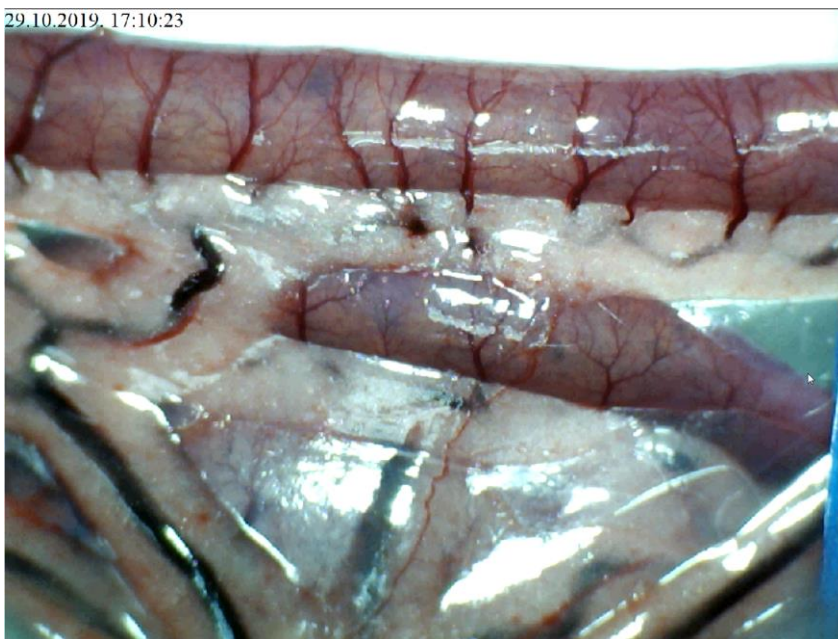
U odnosu na skupinu životinja tretiranih pentadekapeptidom BPC 157, vrijednosti navedenih parametara su lošije u mikrogramskoj i nanogramskoj dozi i.p. primjene, a diskretno bolje u odnosu na kontrolnu skupinu.

Lezije sluznice su bile slabije izražene u odnosu na kontrolnu skupinu, no izraženije ako se promatraju životinje tretirane pentadekapeptidom BPC 157.

Angiografija nije ukazivala na premoštenje mjesta podveza kako gornje mezenterične arterije tako i gornje mezenterične vene razvojem kolateralne cirkulacije te je izostajao prikaz navedenih krvnih žila. Naposljetku, valja naglasiti kako je i patohistološki verificirana manja razina lezija u odnosu na kontrolnu skupinu.

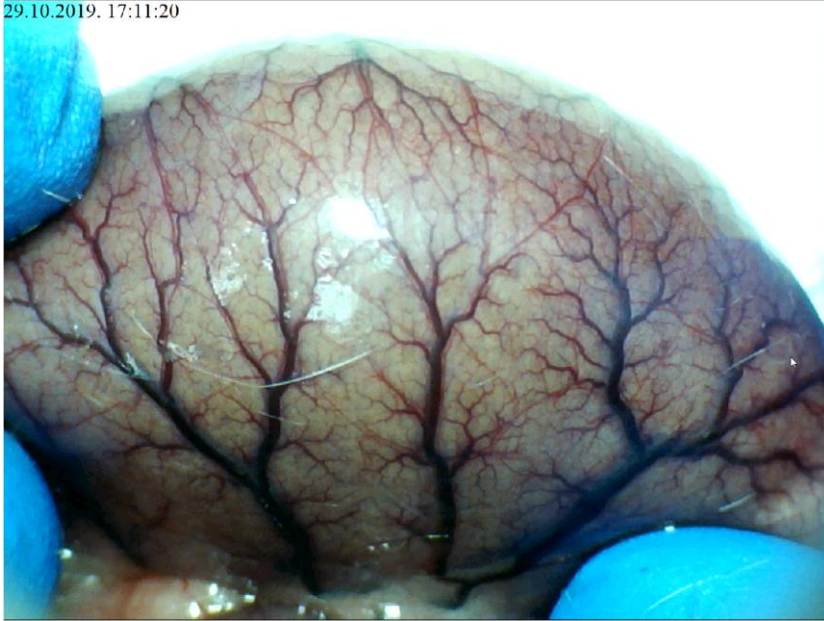

Slika 125. Podvez gornje mezenterične arterije i vene, L- Arginin i.p. $\mu\text{g}/\text{ng}$, prikaz duodenuma te očuvane komunikacije između gornje i donje prednje pankreatikoduodenalne arterije



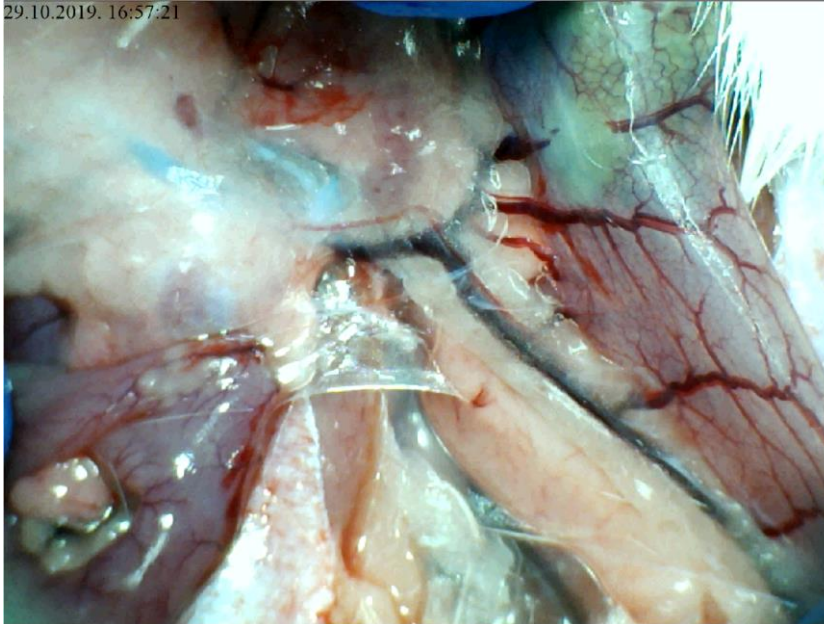
Slika 126. Podvez gornje mezenterične arterije i vene, L- Arginin i.p. $\mu\text{g}/\text{ng}$, prikaz tankog crijeva, vidljiva očuvana ramifikacija arterijske mreže uz slabije izraženu vensku kongestiju

29.10.2019. 17:11:20



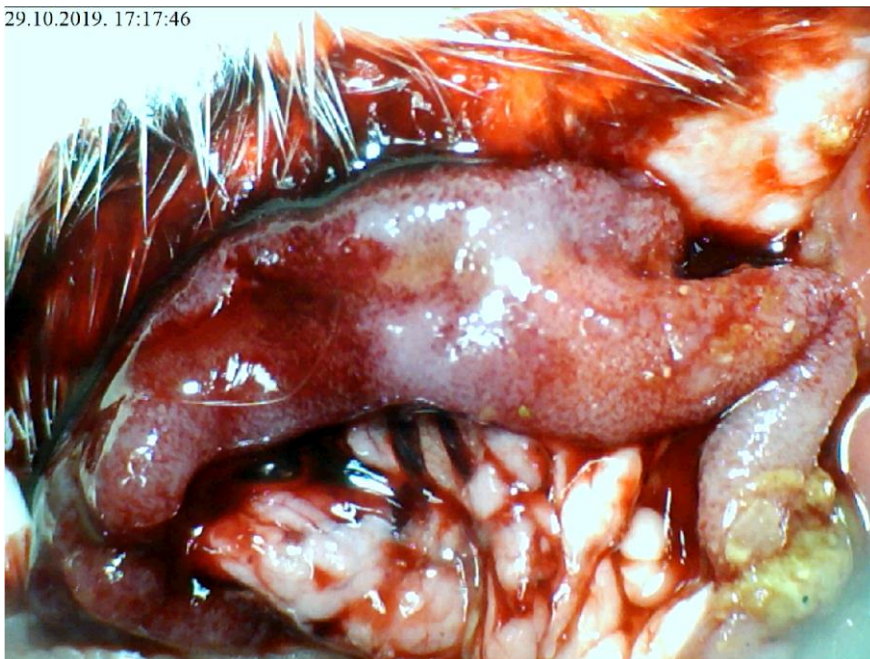Slika 127. Podvez gornje mezenterične arterije i vene , L- Arginin i.p. $\mu\text{g}/\text{ng}$, prikaz cekuma, očuvana arterijska i venska ramifikacija, slabije izražena venska kongestija u odnosu na kontrolnu skupinu

29.10.2019. 16:57:21



Slika 128. Podvez gornje mezenterične arterije i vene, L- Arginin i.p. $\mu\text{g}/\text{ng}$, prikaz komunikacije srednje i lijeve količne arterije, uz donju mezenteričnu venu koja je blago kongestirana

29.10.2019. 17:17:46



Slika 129. Podvez gornje mezenterične arterije i vene, L- Arginin i.p. $\mu\text{g}/\text{ng}$, prikaz sluznice duodenuma, vidljive hemoragijske lezije sluznice

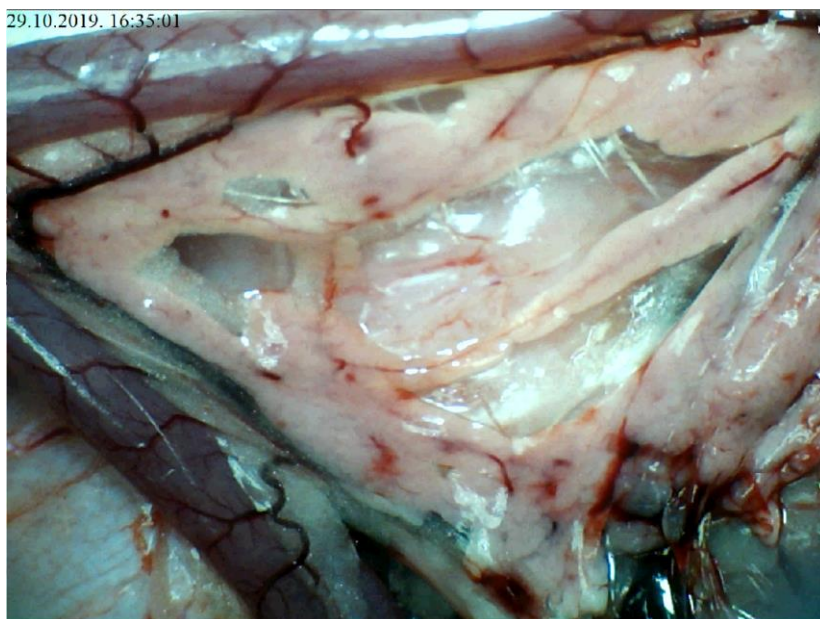
5.3.2. Podvez gornje mezenterične arterije i vene, L-NAME i.p. $\mu\text{g}/\text{ng}$

U skupini životinja tretiranih L-NAME i.p., krvarenja nema u području tankog crijeva kao i u kontrolnoj skupini, a i kongestija je jednako izražena, uz jedva izraženu ramifikaciju i arterijskog punjenja u promatranim periodima.

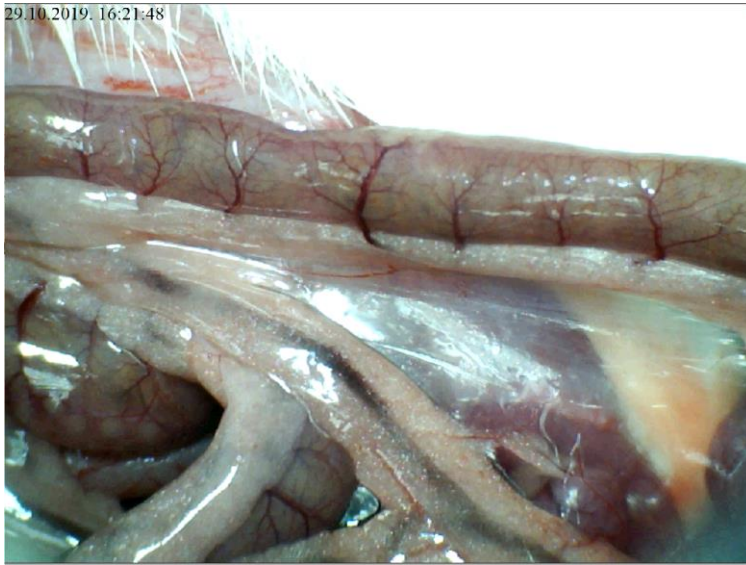Na razini cekuma, krvarenje je bilo izraženije kod životinja tretiranih s L- NAME dok je kongestija bila izraženija u kontrolnoj skupini. Ramifikacija je bila jednako loša u odnosu na kontrolnu skupinu, dok je arterijsko punjenje bilo slabije. Kod uzlaznog kolona krvarenja nije bilo, kongestija je bila izraženija u kontrolnoj skupini, uz diskretno bolju ramifikaciju u odnosu na kontrolnu skupinu te jednako izraženo arterijsko punjenje.

Lezije sluznice su bile značajno izraženije u odnosu na kontrolnu skupinu.

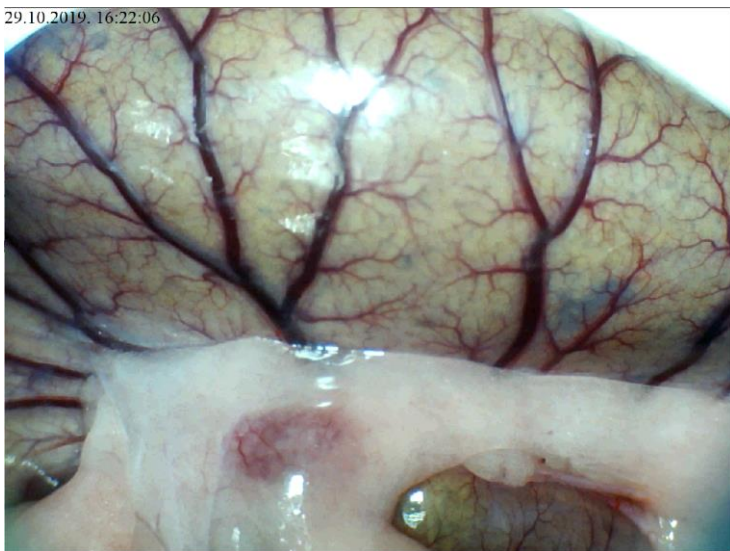
Angiografija nije ukazivala na premoštenje mjesta podveza kako gornje mezenterične arterije tako i gornje mezenterične vene razvojem kolateralne cirkulacije te je izostajao prikaz navedenih krvnih žila. Naposljetku valja naglasiti kako je i patohistološki verificirana značajnija razina lezija u odnosu na kontrolnu skupinu.



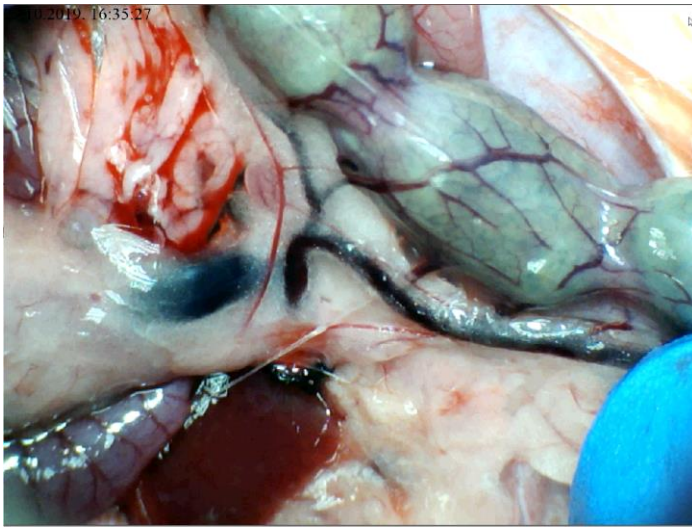
Slika 130. Podvez gornje mezenterične arterije i vene, L- NAME i.p. $\mu\text{g}/\text{ng}$, prikaz duodenuma i izostanak komunikacije između gornje i donje prednje pankreatikoduodenalne arterije i vene



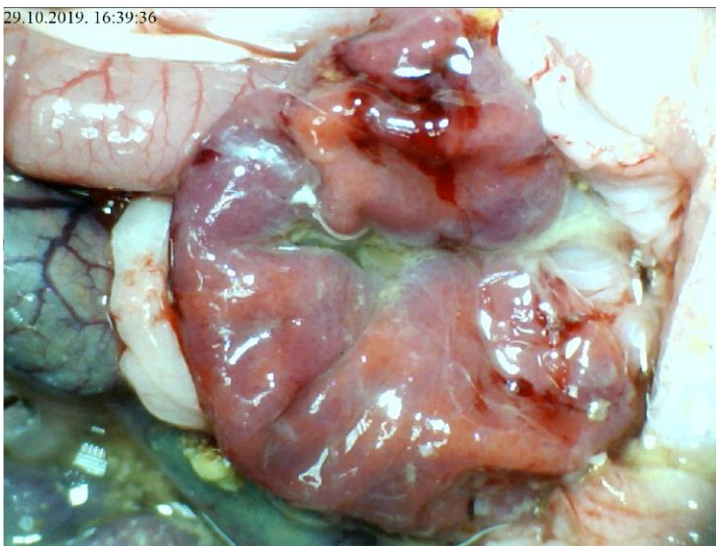
Slika 131. Podvez gornje mezenterične arterije i vene, L- NAME i.p. $\mu\text{g}/\text{ng}$. Prikaz tankog crijeva, uz slabije izraženu ramifikaciju i arterijsko punjenje



Slika 132. Podvez gornje mezenterične arterije i vene, L- NAME i.p. $\mu\text{g}/\text{ng}$, prikaz cekuma, izražena kongestija, uz slabiju arterijsku ramifikaciju i punjenje arterija

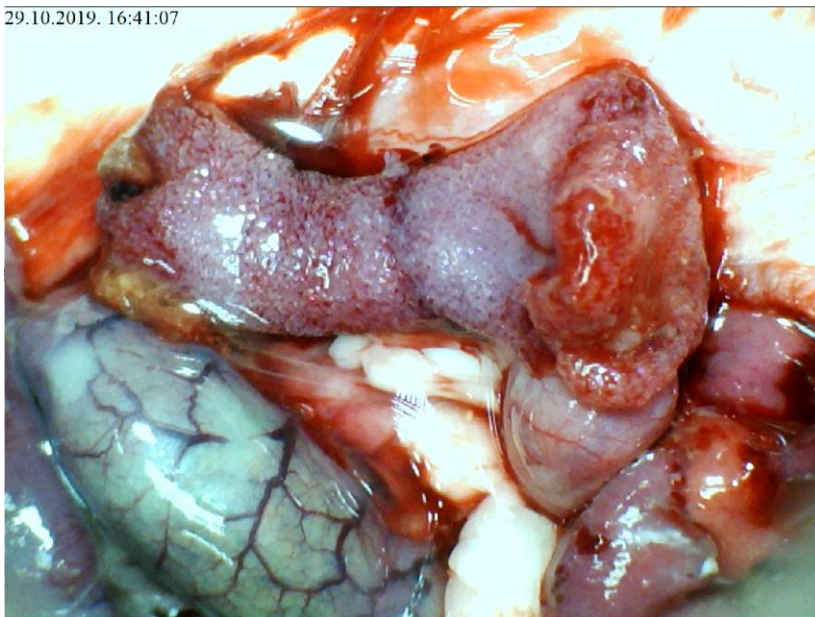


Slika 133. Podvez gornje mezenterične arterije i vene, L- NAME i.p. $\mu\text{g}/\text{ng}$, prikaz komunikacije srednje i lijeve količne arterije, koja je slabije izražena, uz značajnu kongestiju donje mezenterične vene



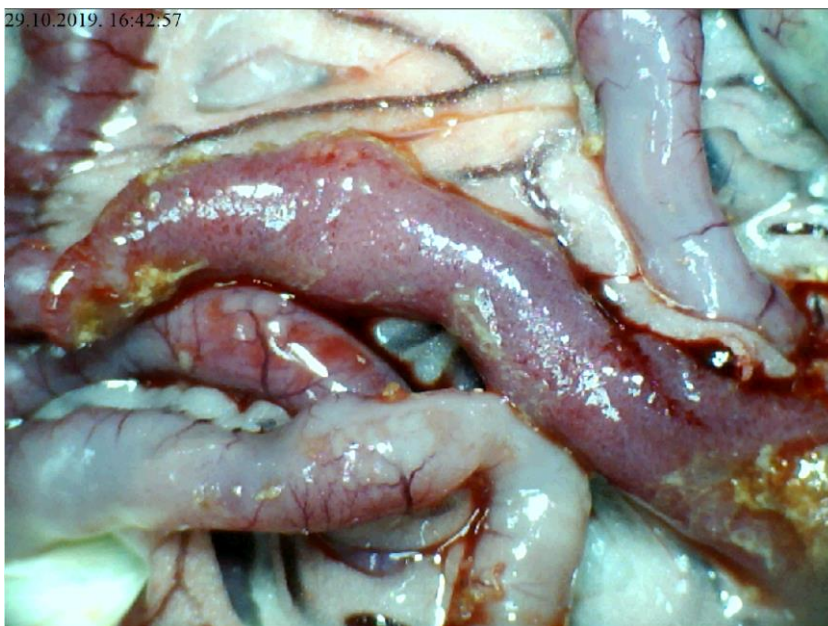Slika 134. Podvez gornje mezenterične arterije i vene, L- NAME i.p. $\mu\text{g}/\text{ng}$, prikaz sluznice želuca, uz vidljivu hemoragičnu leziju sluznice

29.10.2019. 16:41:07



Slika 135. Podvez gornje mezenterične arterije i vene, L- NAME i.p. $\mu\text{g}/\text{ng}$, prikaz sluznice duodenuma, izražene brojne sitne hemoragijske lezije sluznice

29.10.2019. 16:42:57



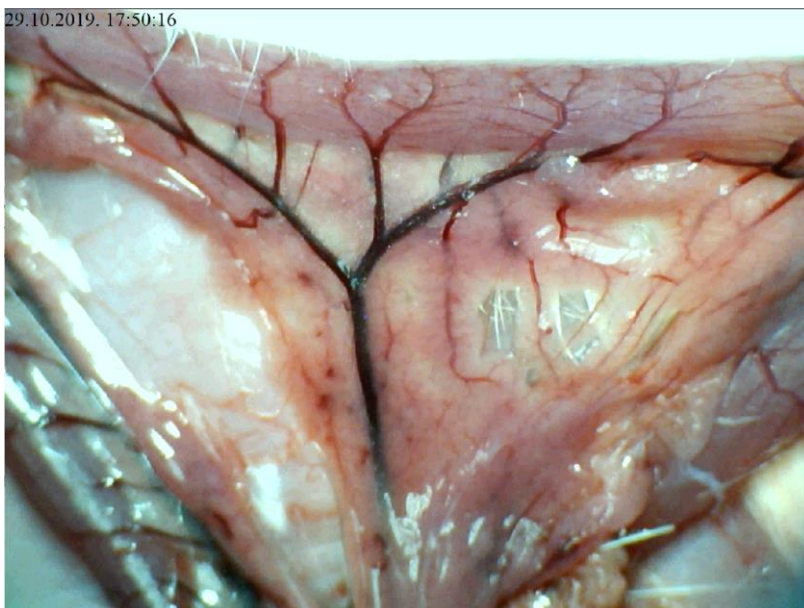
Slika 136. Podvez gornje mezenterične arterije i vene, L- NAME i.p. $\mu\text{g}/\text{ng}$, prikaz sluznice tankog crijeva, naznačene brojne sitne hemoragijske lezije

5.3.3. Podvez gornje mezenterične arterije i vene, L-arginin i L-NAME i.p., µg/ng

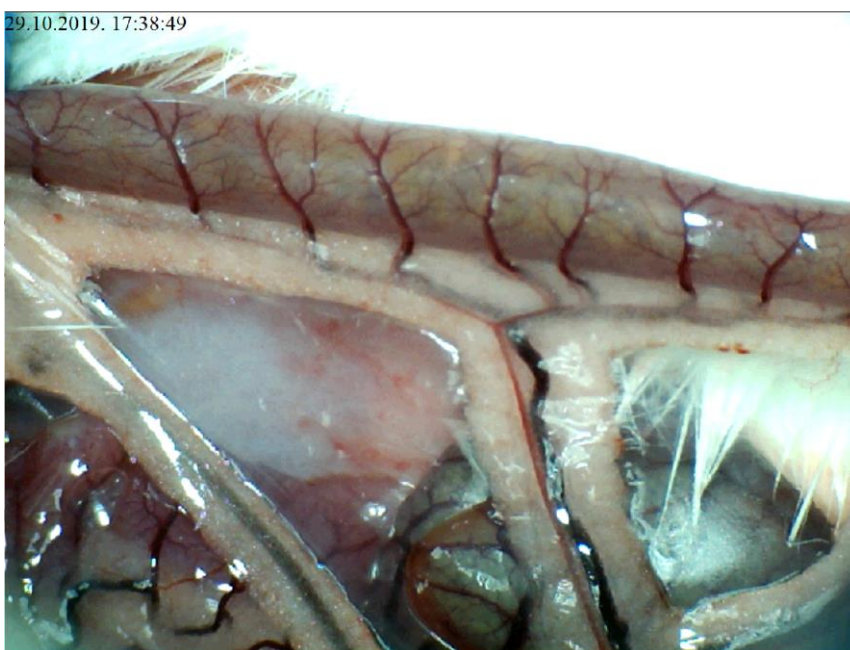U skupini životinja tretiranih istovremeno L-argininom i L-NAME i.p., došlo je do razvoja sličnih promjena kao i kod životinja iz kontrolne skupine. Na površini tankog crijeva nije bilo značajnijeg krvarenja uz jednako izraženu kongestiju kao i u kontrolnoj skupini. Arterijsko punjenje i ramifikacija bili su diskretno izraženiji u odnosu na kontrolnu skupinu. Na površini cekuma krvarenje je bilo jednako u odnosu na kontrolnu skupinu uz jednako izraženu kongestiju, ramifikaciju i te nešto bolje arterijsko punjenje u kontrolnoj skupini.

Na nivou uzlaznog kolona krvarenja nije bilo, uz izraženiju kongestiju u kontrolnoj skupini te diskretno izraženiju ramifikaciju te arterijsko punjenje u skupini životinja tretiranih s L-NAME i L-arginin. Lezije sluznice su bile slične onima u kontrolnoj skupini.

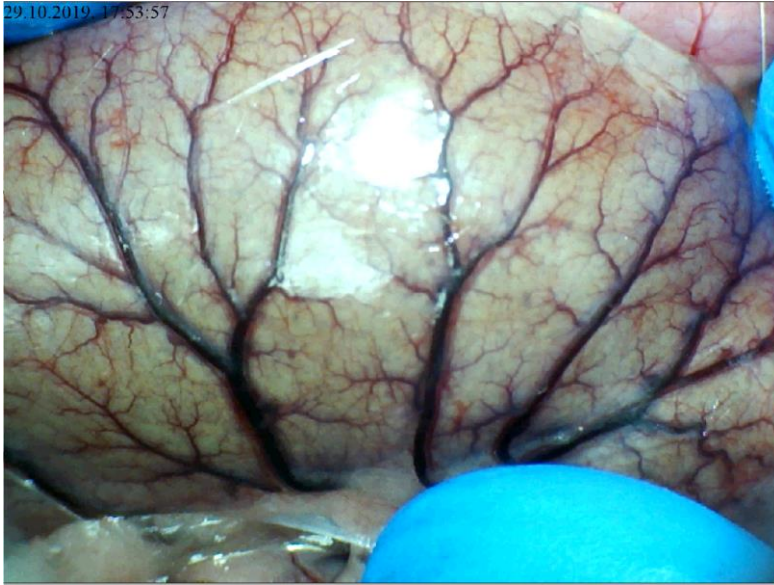Angiografija nije ukazivala na premoštenje mjesta podveza kako gornje mezenterične arterije tako i gornje mezenterične vene razvojem kolateralne cirkulacije te je izostajao prikaz navedenih krvnih žila. Patohistološki je verificirana razina lezija slična onima u kontrolnoj skupini.



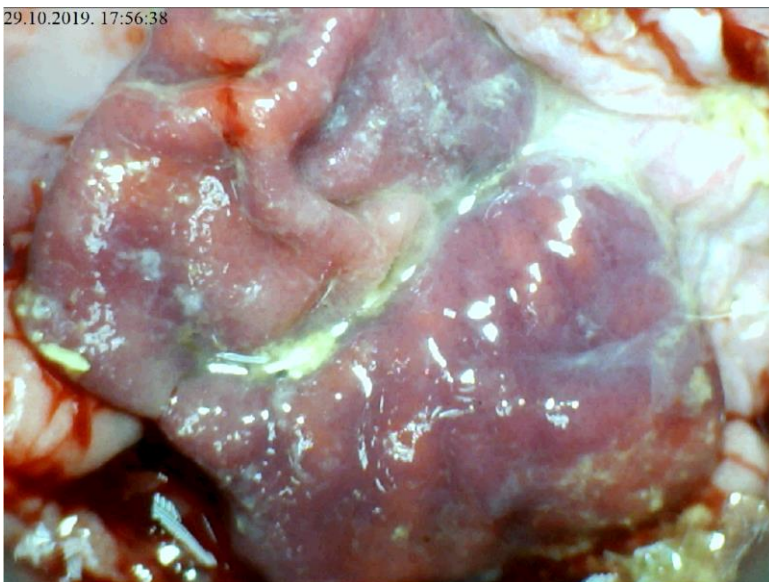
Slika 137. Podvez gornje mezenterične arterije i vene, L-arginin i L-NAME i.p., $\mu\text{g}/\text{ng}$, prikaz duodenuma i donje pankreatikoduodenalne vene koja je kongestirana, dok izostaje prikaz arterijske mreže



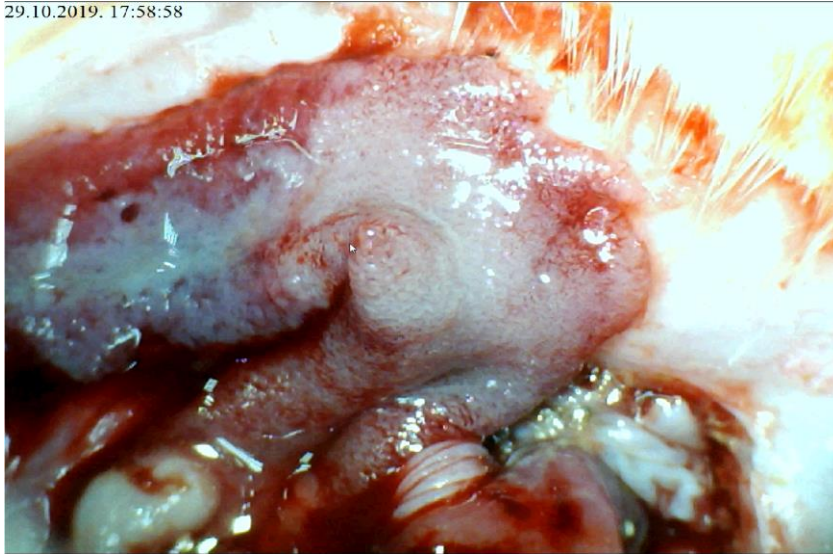
Slika 138. Podvez gornje mezenterične arterije i vene, L-arginin i L-NAME i.p., $\mu\text{g}/\text{ng}$, prikaz tankog crijeva, gubitak ramifikacije i arterijskog punjenja, kongestija vena mezenterija



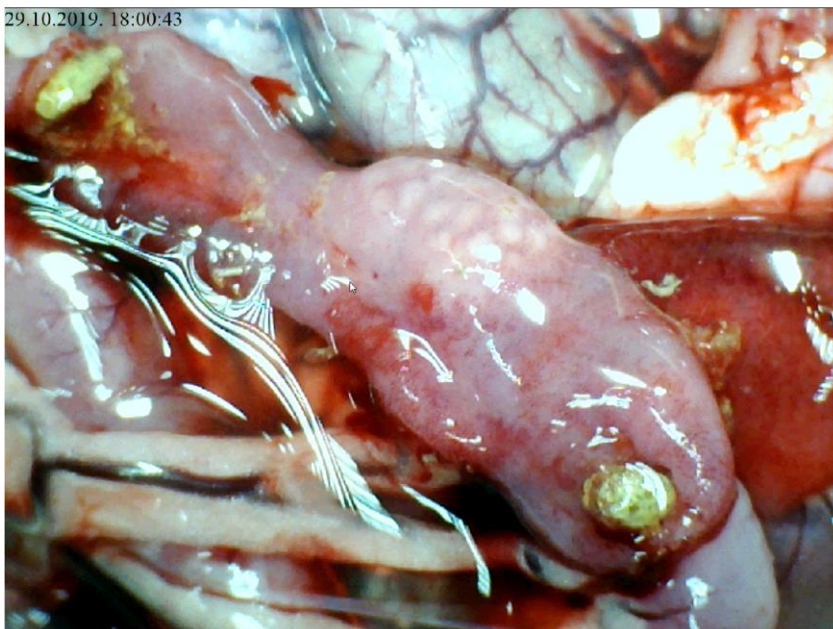
Slika 139. Podvez gornje mezenterične arterije i vene, L-arginin i L-NAME i.p., $\mu\text{g}/\text{nm}$, prikaz cekuma, izražena venska kongestija, uz slabiju arterijsku ramifikaciju



Slika 140. Podvez gornje mezenterične arterije i vene, L-arginin i L-NAME i.p., $\mu\text{g}/\text{ng}$, prikaz sluznice želuca, vidljiva jedna hemoragijska lezija, uz zone kongestije



Slika 141. Podvez gornje mezenterične arterije i vene, L-arginin i L-NAME i.p., $\mu\text{g}/\text{ng}$, prikaz sluznice duodenuma, izražene hemoragijske lezije i ishemijske promjene sluznice



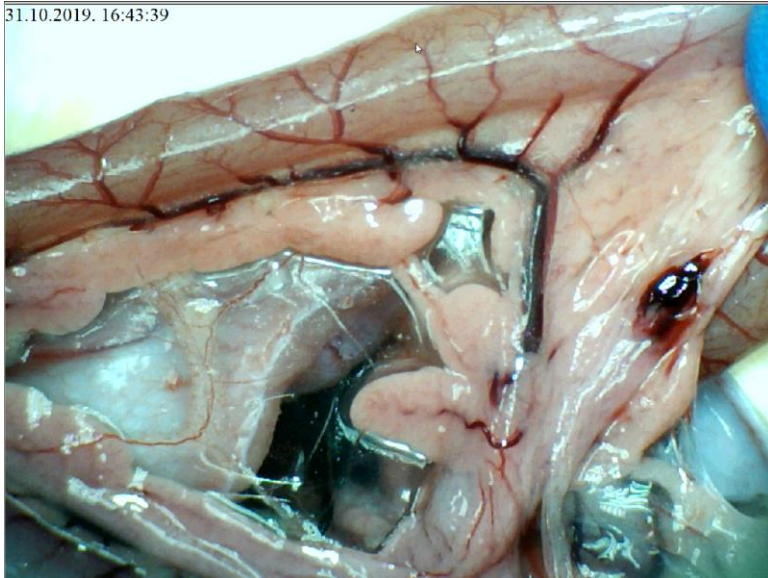
Slika 142. Podvez gornje mezenterične arterije i vene, L-arginin i L-NAME i.p., $\mu\text{g}/\text{ng}$, sluznica tankog crijeva, vidljive hemoragijske lezije uz ishemijske promjene sluznice

5.3.4. Podvez gornje mezenterične arterije i vene, L-arginin i pentadekapeptid BPC 157 i.p., µg/ng

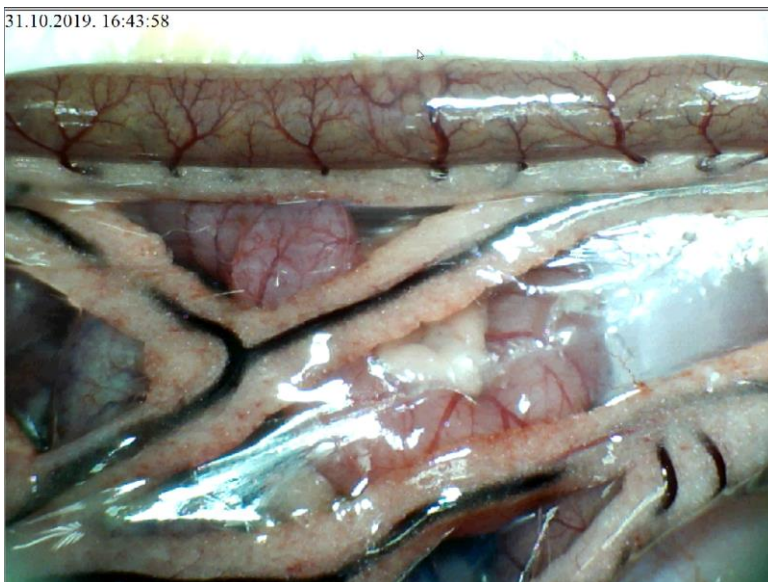
U skupini životinja tretiranih istovremeno L-Argininom i pentadekapeptidom BPC 157 i.p., rezultati su bili bolji u odnosu na životinje iz kontrolne skupine. Na površini tankog crijeva nije bilo značajnijeg krvarenja uz minimalno izraženu kongestiju u odnosu na kontrolnu skupinu. Arterijsko punjenje i ramifikacija bili su naglašeniji u odnosu na kontrolnu skupinu. Na površini cekuma nije bilo krvarenja, kongestija je bila slabije izražena uz bolju ramifikaciju i izraženije arterijsko punjenje.

Na nivou uzlaznog kolona krvarenja nije bilo, kongestija je bila slabije izražena u odnosu na kontrolnu skupinu. Ramifikacija je bila očuvana te izraženije arterijsko punjenje u odnosu na kontrolnu skupinu. Lezije sluznice su bile slabije izražene nego u kontrolnoj skupini.

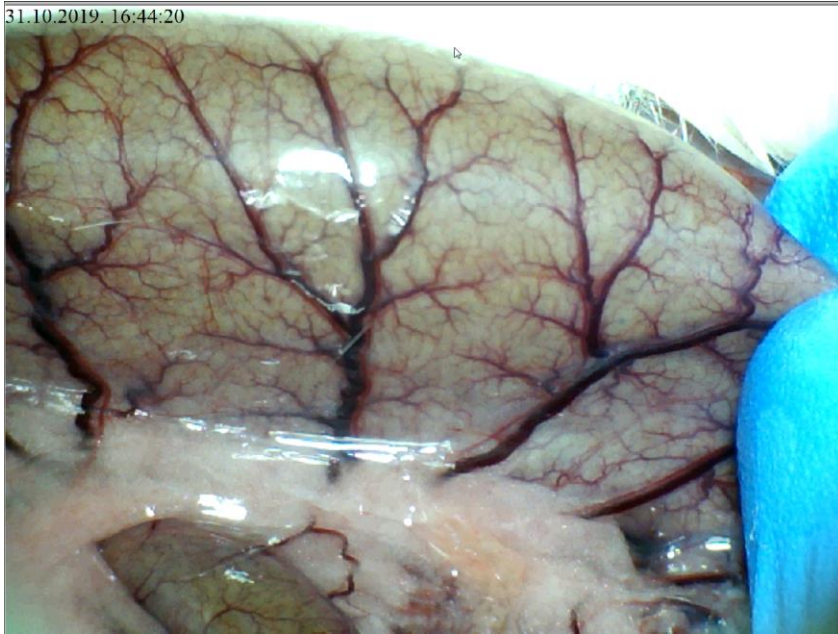Angiografija je ukazivala na premoštenje mjesta podveza kako gornje mezenterične arterije tako i gornje mezenterične vene kolateralnom mrežom te prikaz i gornje mezenterične arterije kao i gornje mezenterične vene i to 6 sekundi nakon injiciranja kontrasta u donju šuplju venu. Patohistološki je verificirana manja razina lezija u odnosu na kontrolnu skupinu.



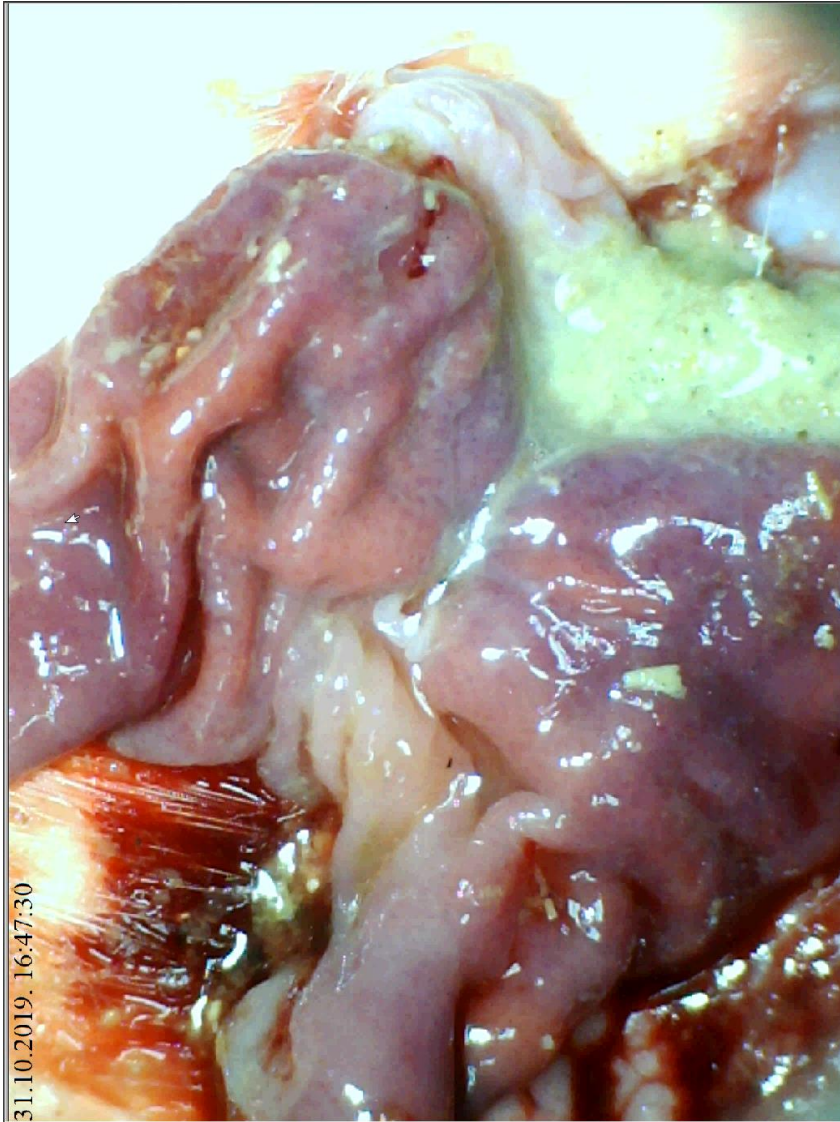
Slika 143. Podvez gornje mezenterične arterije i vene, L-arginin i pentadekapeptid BPC 157 i.p., $\mu\text{g}/\text{ng}$, prikaz duodenuma i donje pankreatikoduodenalne arterije i vene, slabije izražena venska kongestija, uz očuvanu arterijsku mrežu



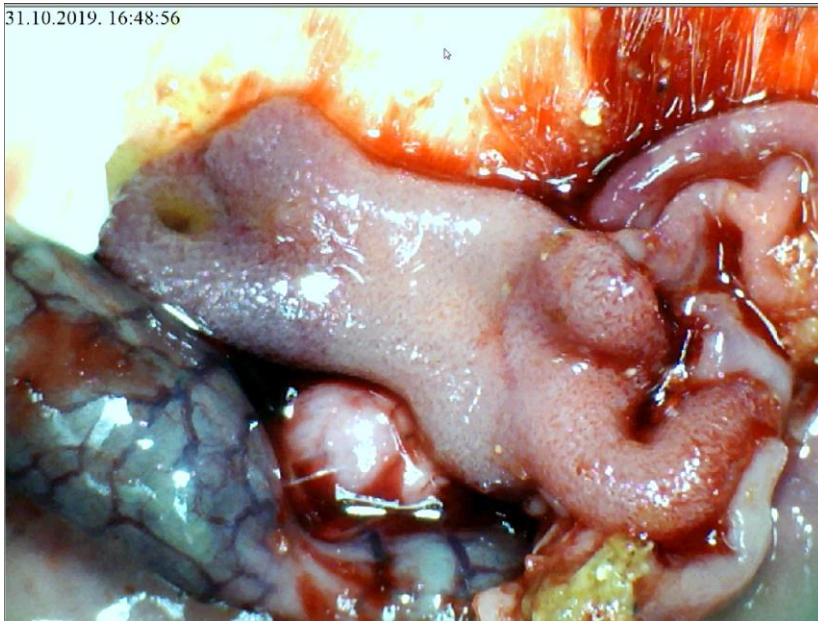
Slika 144. Podvez gornje mezenterične arterije i vene, L-arginin i pentadekapeptid BPC 157 i.p., $\mu\text{g}/\text{ng}$, prikaz tankog crijeva, očuvana ramifikacija i arterijsko punjenje, slabije izražena venska kongestija



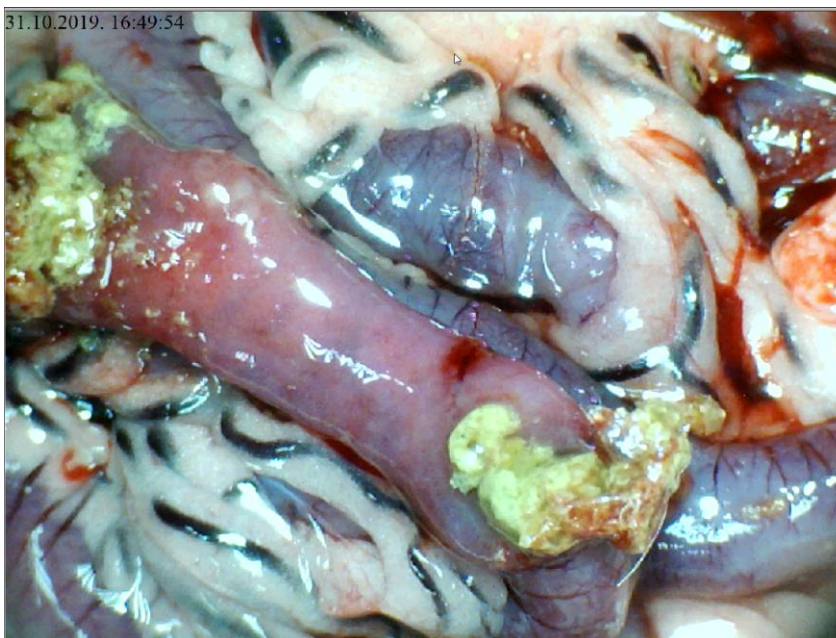Slika 145. Podvez gornje mezenterične arterije i vene, L-arginin i pentadekapeptid BPC 157 i.p., $\mu\text{g}/\text{ng}$, prikaz cekuma, očuvana arterijska mreža, kongestija vena naznačena uz mezocekum



Slika 146. Podvez gornje mezenterične arterije i vene, L-arginin i pentadekapeptid BPC 157 i.p., $\mu\text{g}/\text{ng}$, sluznica želuca, slabije naznačena kongestija sluznice



Slika 147. Podvez gornje mezenterične arterije i vene, L-arginin i pentadekapeptid BPC 157 i.p., $\mu\text{g}/\text{ng}$, sluznica duodenuma, slabije izražene hemoragijske promjene sluznice



Slika 148. Podvez gornje mezenterične arterije i vene, L-arginin i pentadekapeptid BPC 157 i.p., $\mu\text{g}/\text{ng}$, sluznica tankog crijeva, bez značajnijih hemoragijskih lezija

5.3.5. Podvez gornje mezenterične arterije i vene, L-NAME i pentadekapeptid BPC 157 i.p., µg/ng

U skupini životinja tretiranih istovremeno L-NAME i pentadekapeptidom BPC 157 krvarenja na površini tankog crijeva nije bilo, kongestije je bila slabije izražena uz bolje arterijsko punjenje te ramifikaciju u usporedbi s kontrolnom skupinom.

Krvarenje na razini cekuma je bilo diskretno izraženo. Ramifikacija i arterijsko punjenje je bilo je bolje u odnosu na kontrolnu skupinu.

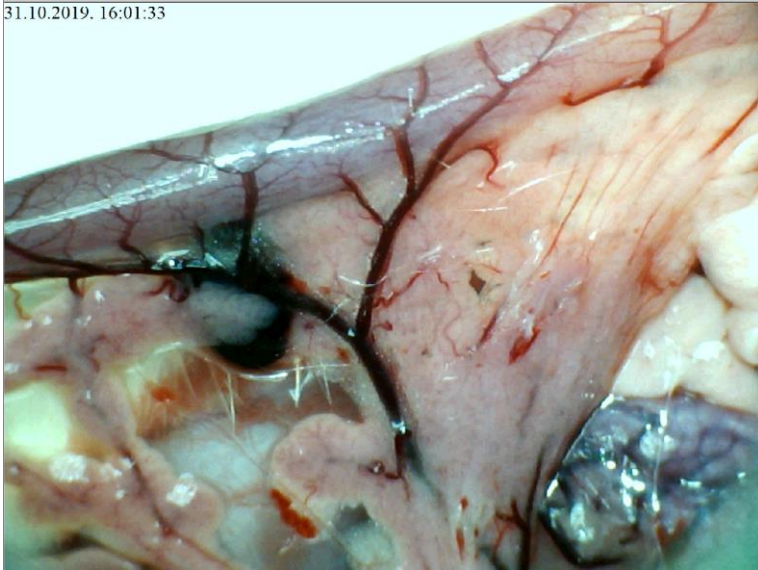
Na razini uzlaznog kolona krvarenja nije bilo, kongestija je bila slabije izražena uz bolju ramifikaciju te istovjetno arterijsko punjenje obzirom na kontrolnu skupinu. U odnosu na skupinu životinja koja je tretirana samo s L- NAME i.p. vrijednosti skorova su značajno bolje u korist ove skupine.

Lezije sluznice su bile slabije izražene kod ove skupine u odnosu na kontrolu.

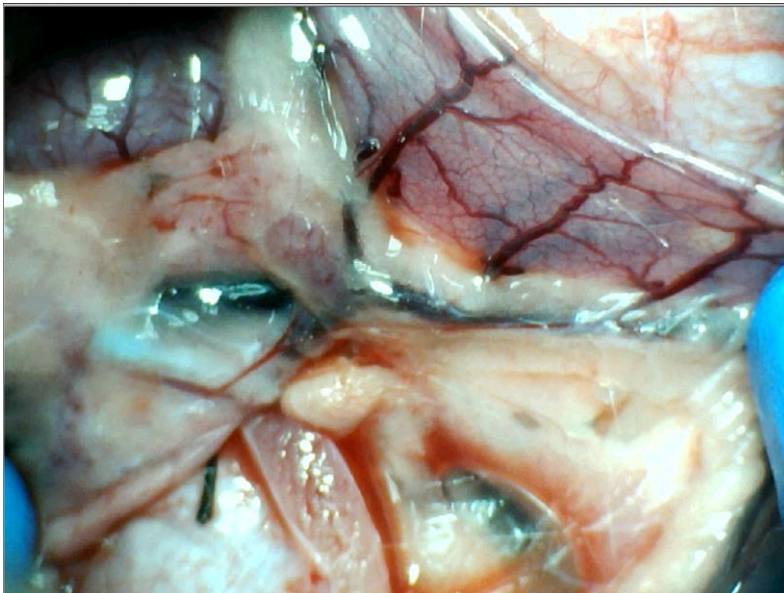
Angiografija je ukazivala na premoštenje mjesta podveza kako gornje mezenterične arterije tako i gornje mezenterične vene kolateralnom mrežom te prikaz i gornje mezenterične arterije kao i gornje mezenterične vene i to 6 sekundi nakon injiciranja kontrasta u donju šuplju venu.

Patohistološki je verificirana manja razina lezija u odnosu na kontrolnu skupinu.

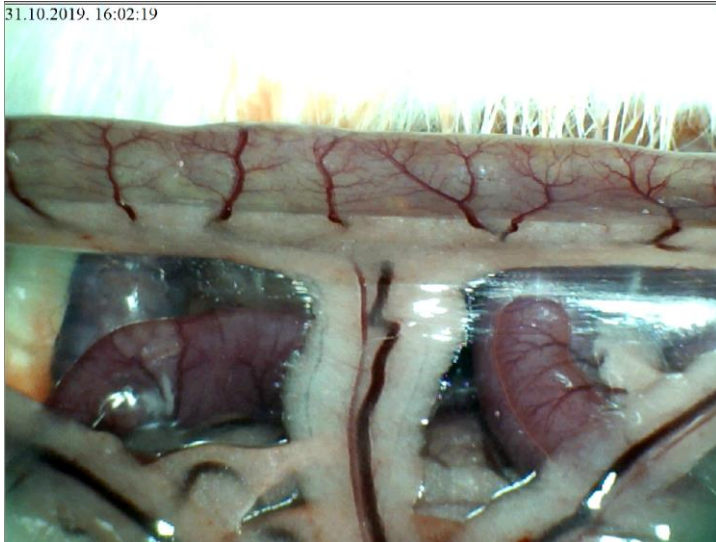
31.10.2019. 16:01:33



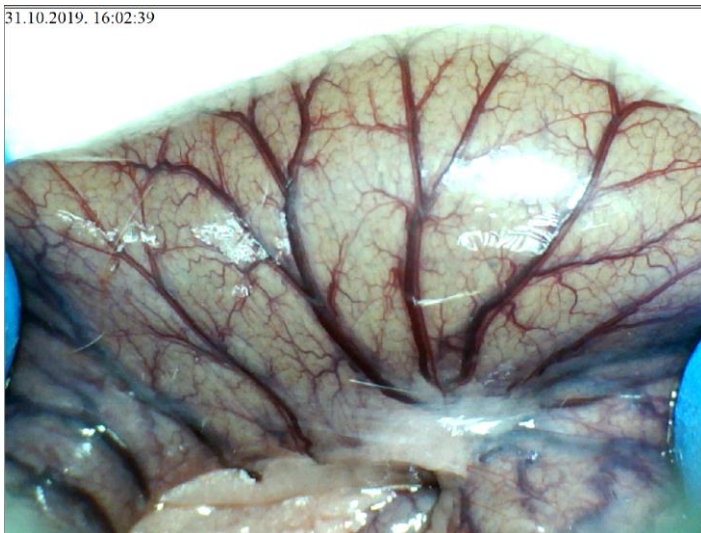Slika 149. Podvez gornje mezenterične arterije i vene, L-NAME i pentadekapeptid BPC 157 i.p., $\mu\text{g}/\text{ng}$, prikaz duodenuma i donje pankreatikoduodenalne arterije i vene, arterijska mreža očuvana, kongestija naznačena uz sam mezoduodenum



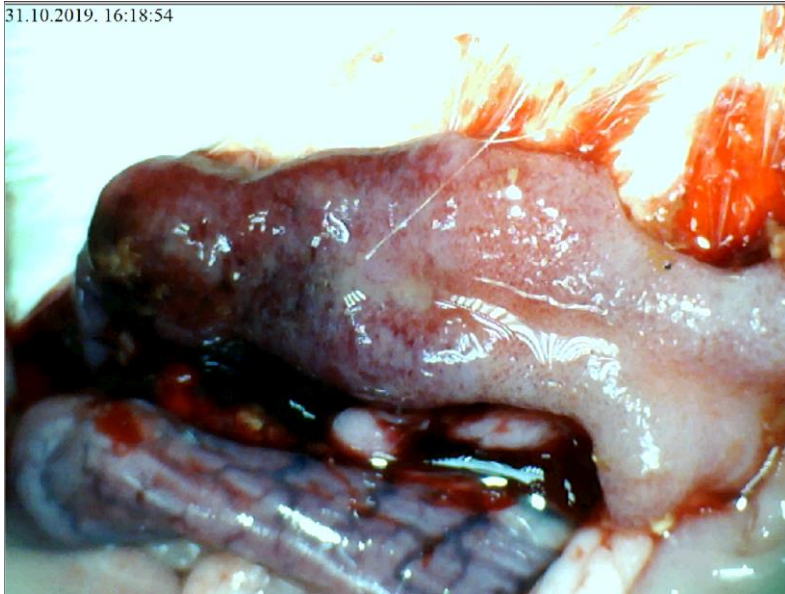Slika 150. Podvez gornje mezenterične arterije i vene, L-NAME i pentadekapeptid BPC 157 i.p., $\mu\text{g}/\text{ng}$, prikaz arterijske mreže u području poprečnog kolona, uz donju mezenteričnu venu koja je slabije kongestirana u odnosu na kontrolnu skupinu



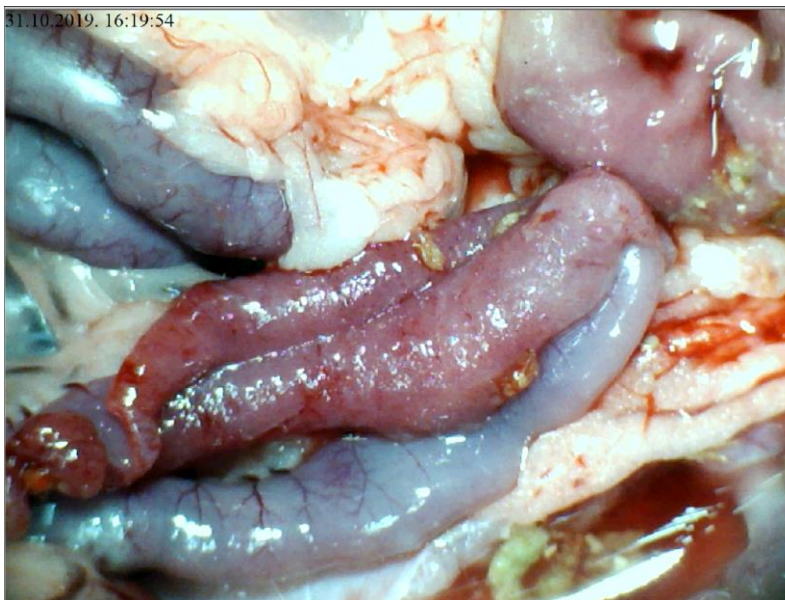
Slika 151. Podvez gornje mezenterične arterije i vene, L-NAME i pentadekapeptid BPC 157 i.p., $\mu\text{g}/\text{ng}$, prikaz tankog crijeva, očuvana arterijska ramifikacija i punjenje



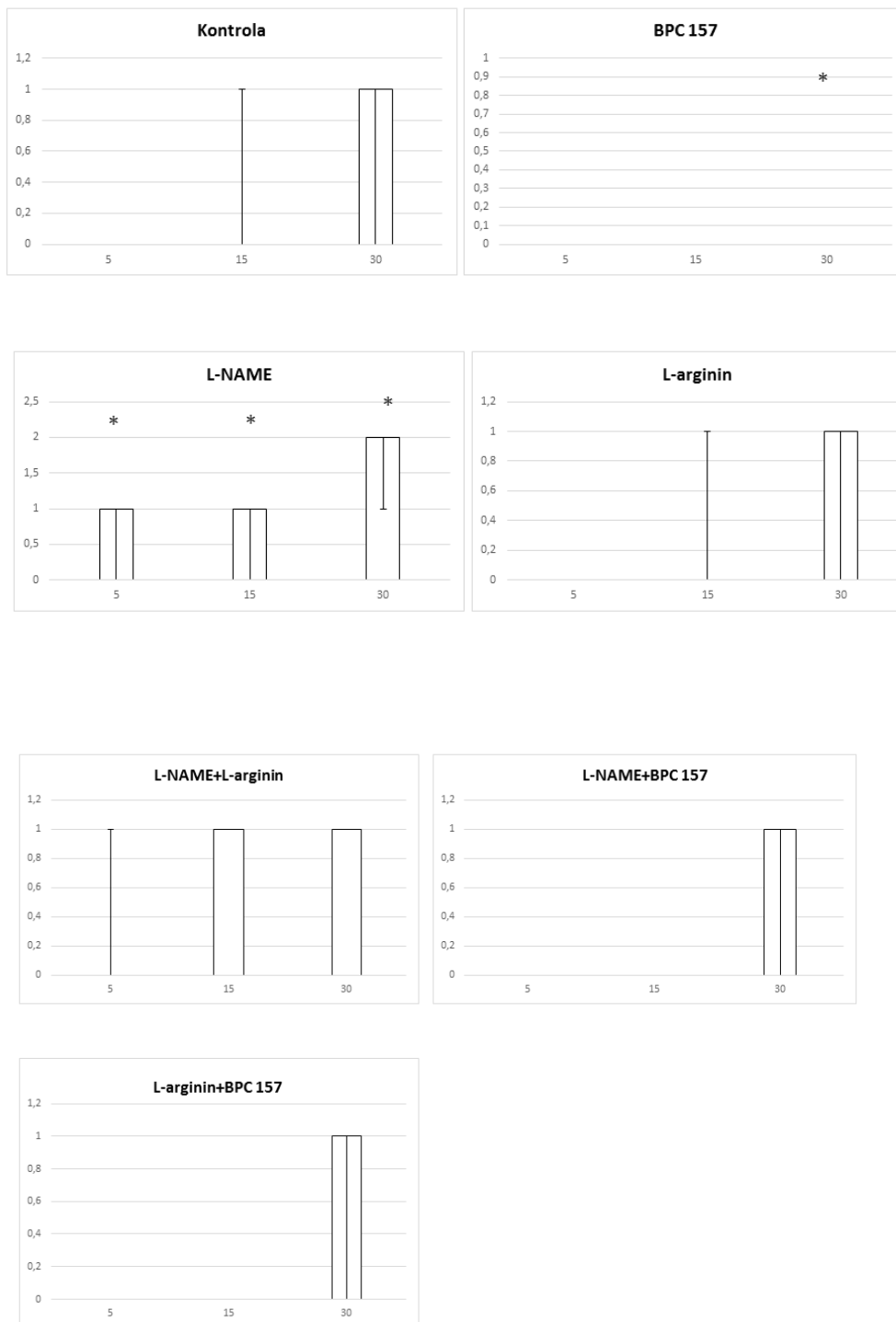
Slika 152. Podvez gornje mezenterične arterije i vene, L-NAME i pentadekapeptid BPC 157 i.p., $\mu\text{g}/\text{ng}$, prikaz cekuma, očuvana arterijska i venska mreža, venska kongestija slabije izražena



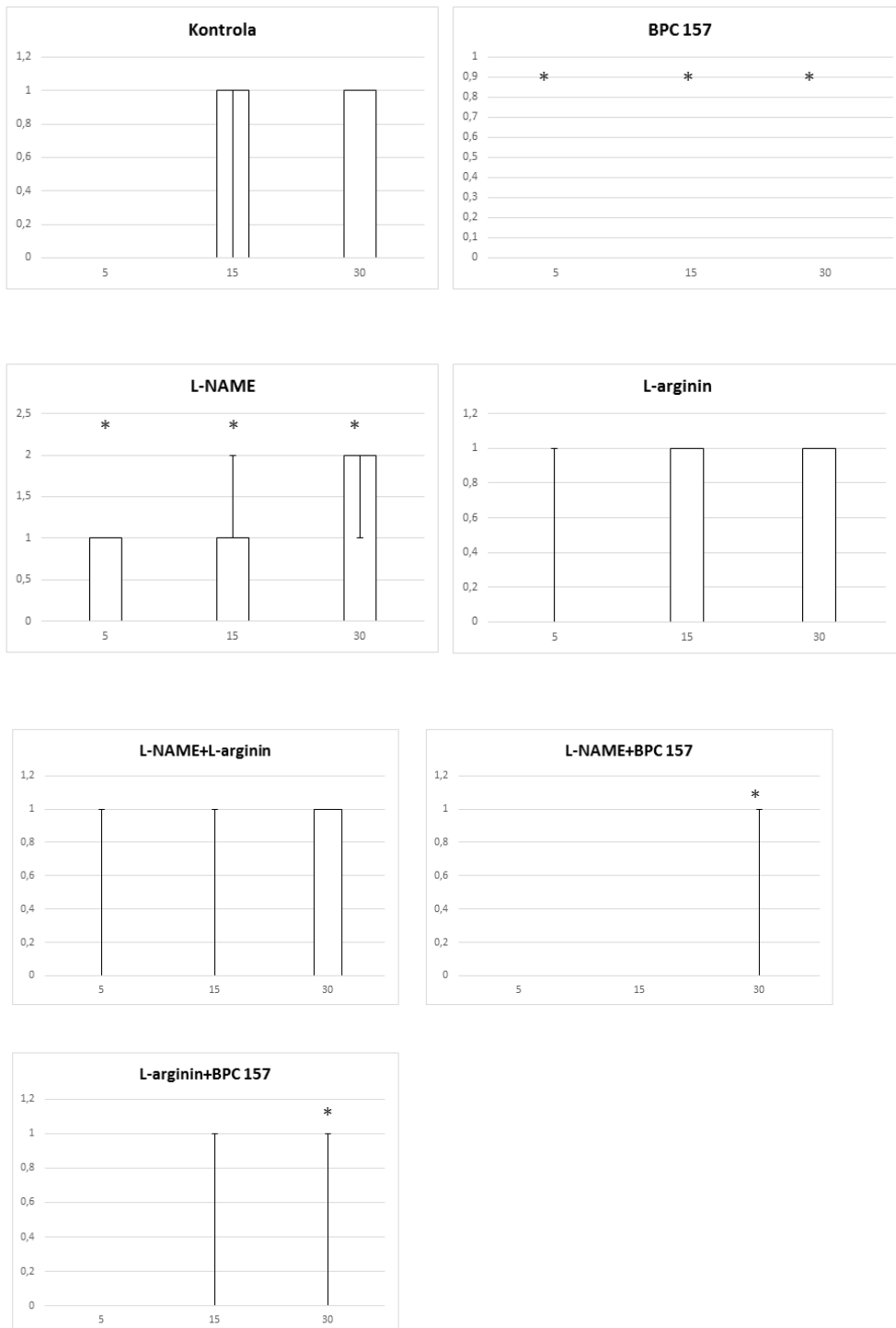
Slika 153. Podvez gornje mezenterične arterije i vene, L-NAME i pentadekapeptid BPC 157 i.p., $\mu\text{g}/\text{ng}$, prikaz sluznice duodenuma, uz vidljivu hemoragijsku leziju



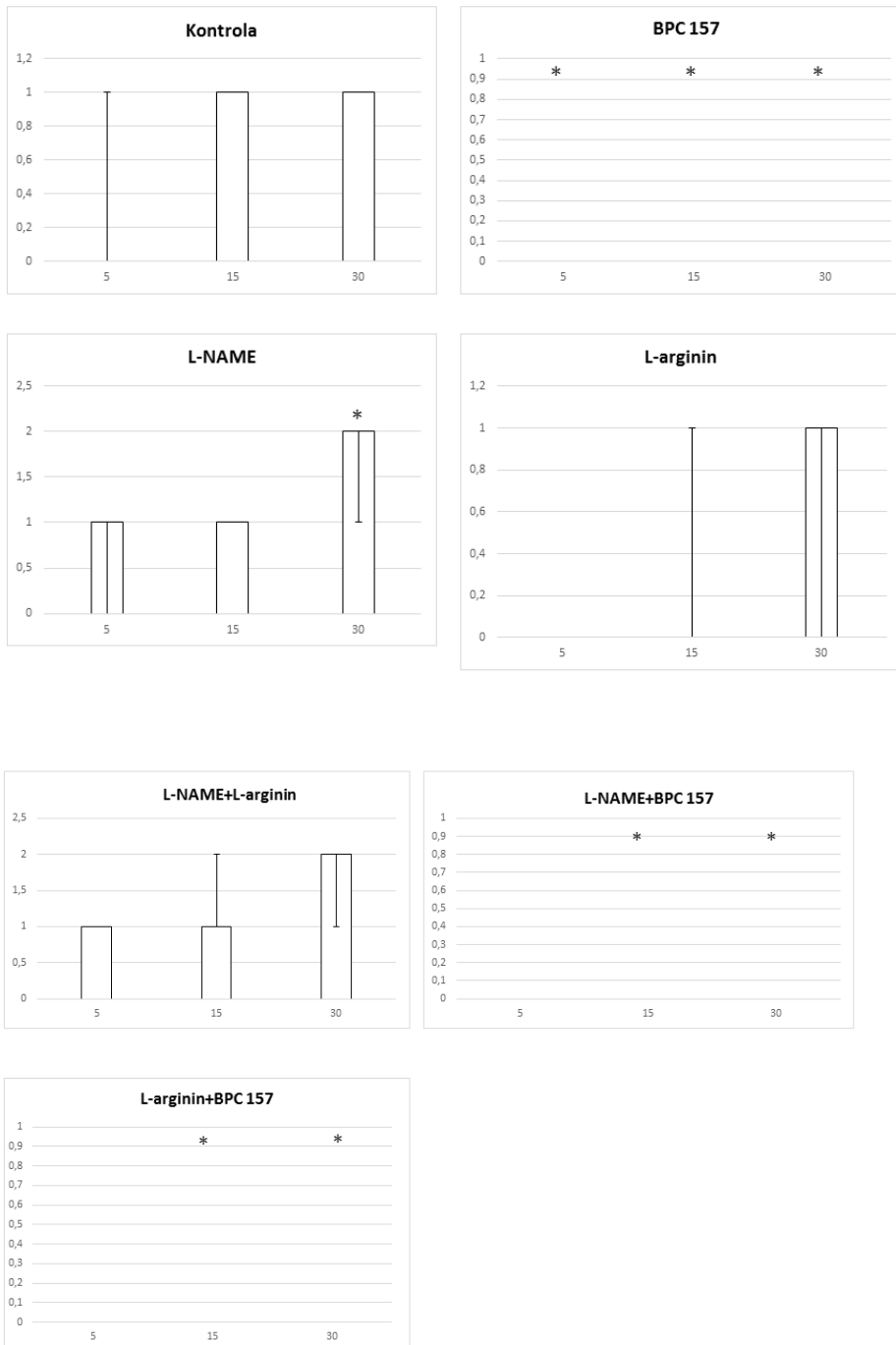
Slika 154. Podvez gornje mezenterične arterije i vene, L-NAME i pentadekapeptid BPC 157 i.p., $\mu\text{g}/\text{ng}$, prikaz sluznice tankog crijeva, naznačene hemoragijske lezije sluznice



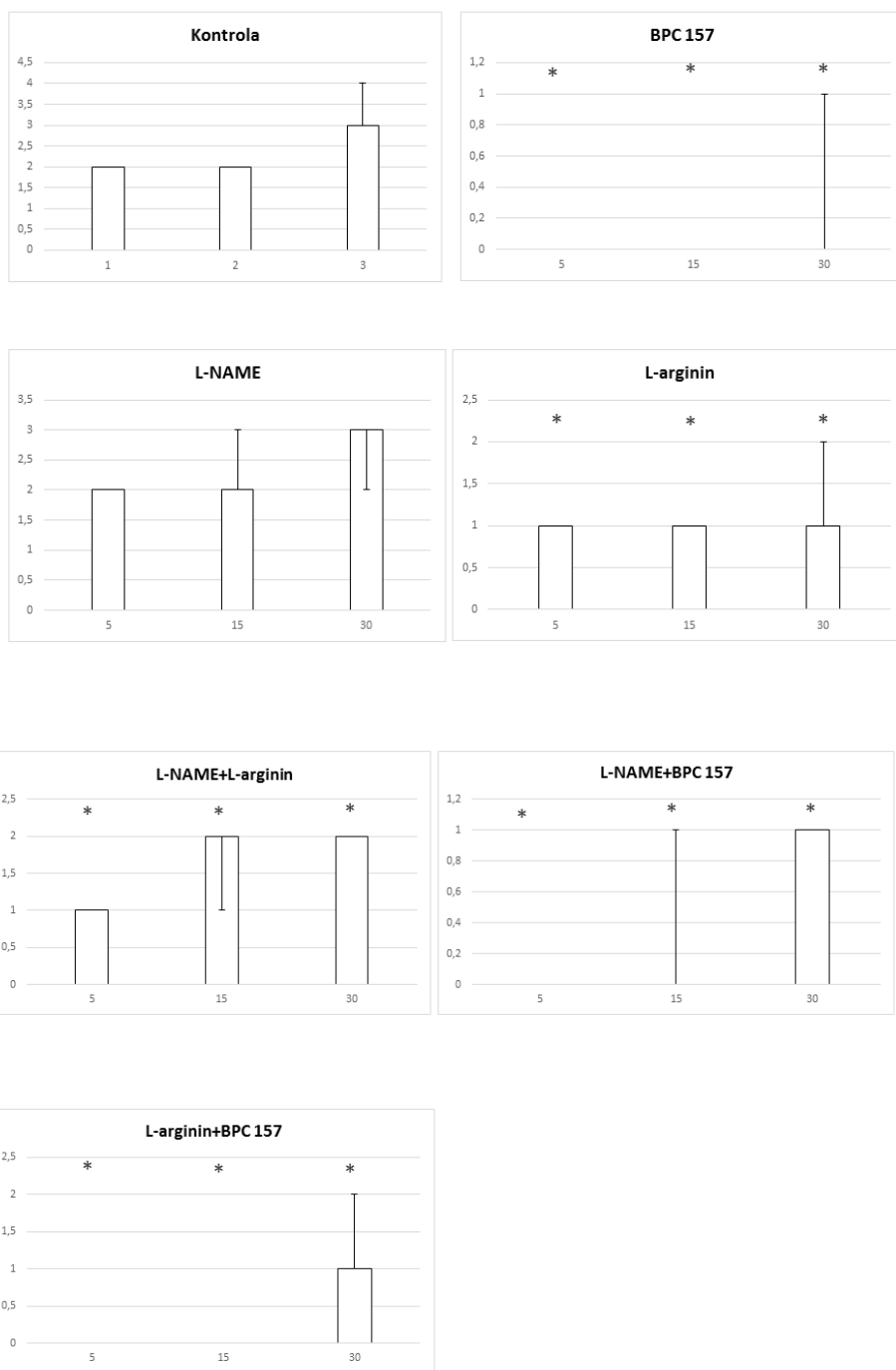
Slika 155. Distribucija krvarenja, podvez AMS+VMS, tanko crijevo, skor 0-4, min/med/max, 0,9 % NaCl, 5 ml/kg, BPC 157, 10 µg/kg, L-arginin 100 mg/kg, L-NAME, 5 mg/kg



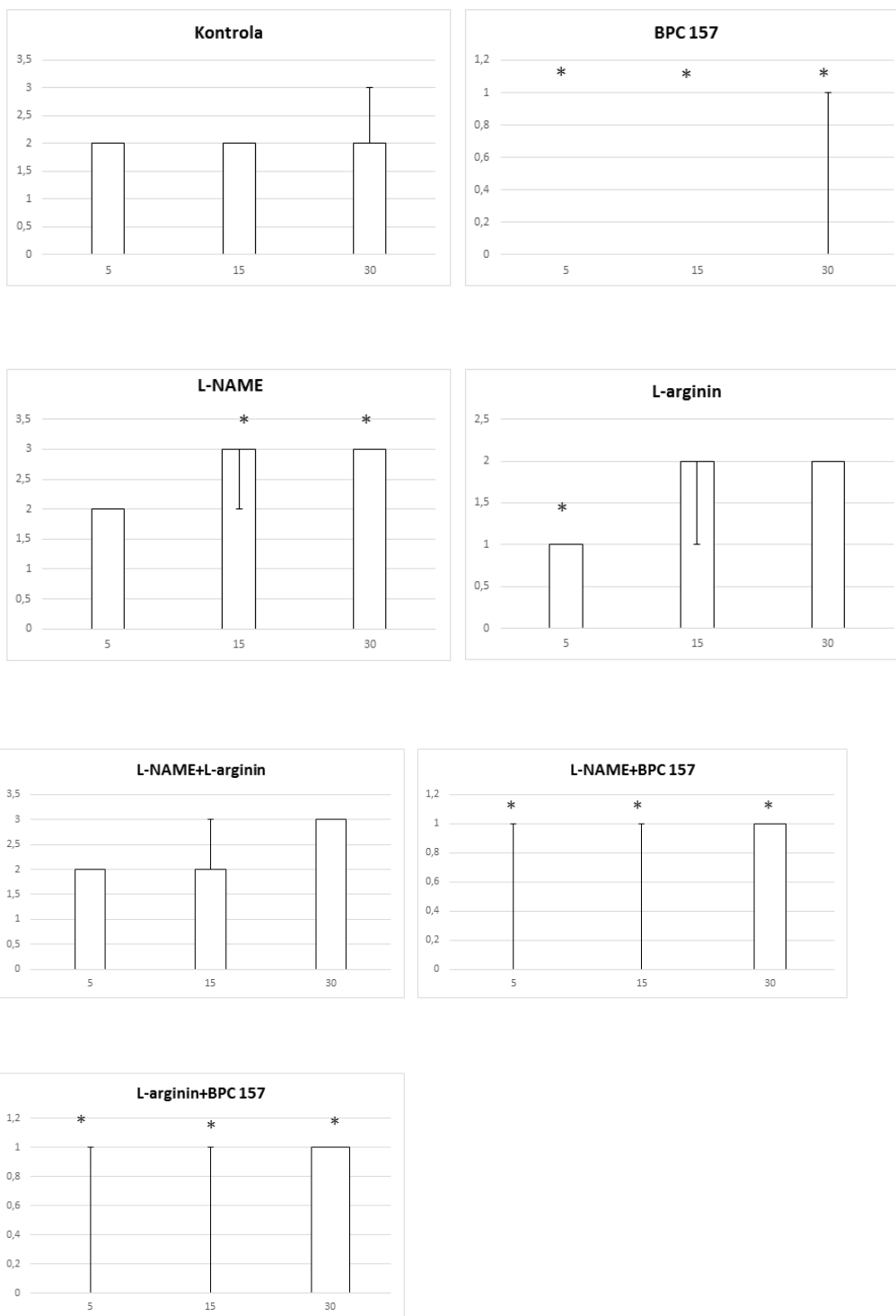
Slika 156. Distribucija krvarenja, podvez AMS+VMS, cekum, skor 0-4, min/med/max, 0,9 % NaCl, 5 ml/kg, BPC 157, 10 µg/kg, L-arginin 100 mg/kg, L-NAME, 5 mg/kg



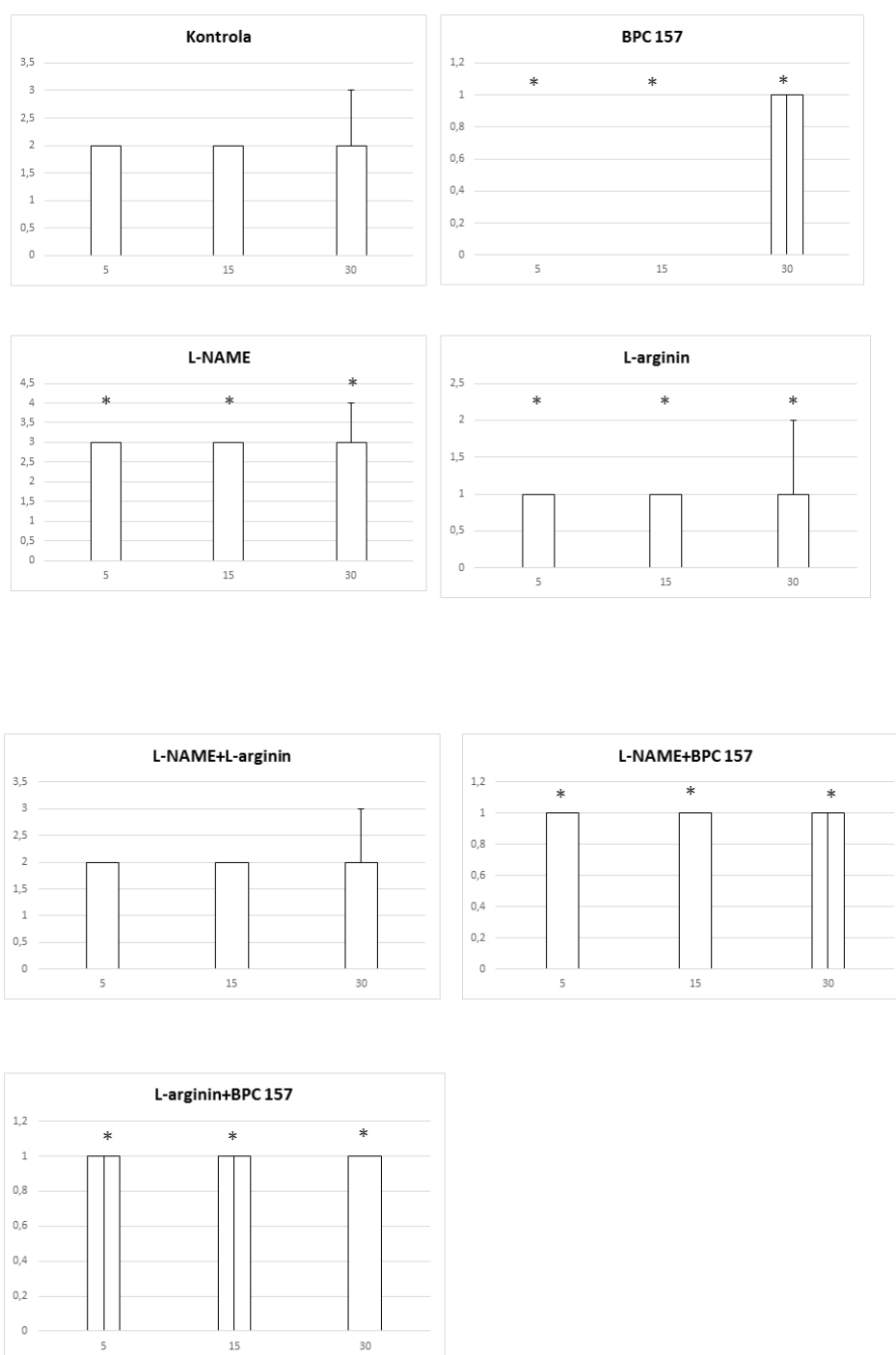
Slika 157. Distribucija krvarenja, podvez AMS+VMS, uzlazni kolon, skor 0-4, min/med/max, 0,9 % NaCl, 5 ml/kg, BPC 157, 10 µg/ng/kg, L-arginin 100 mg/kg, L-NAME, 5 mg/kg



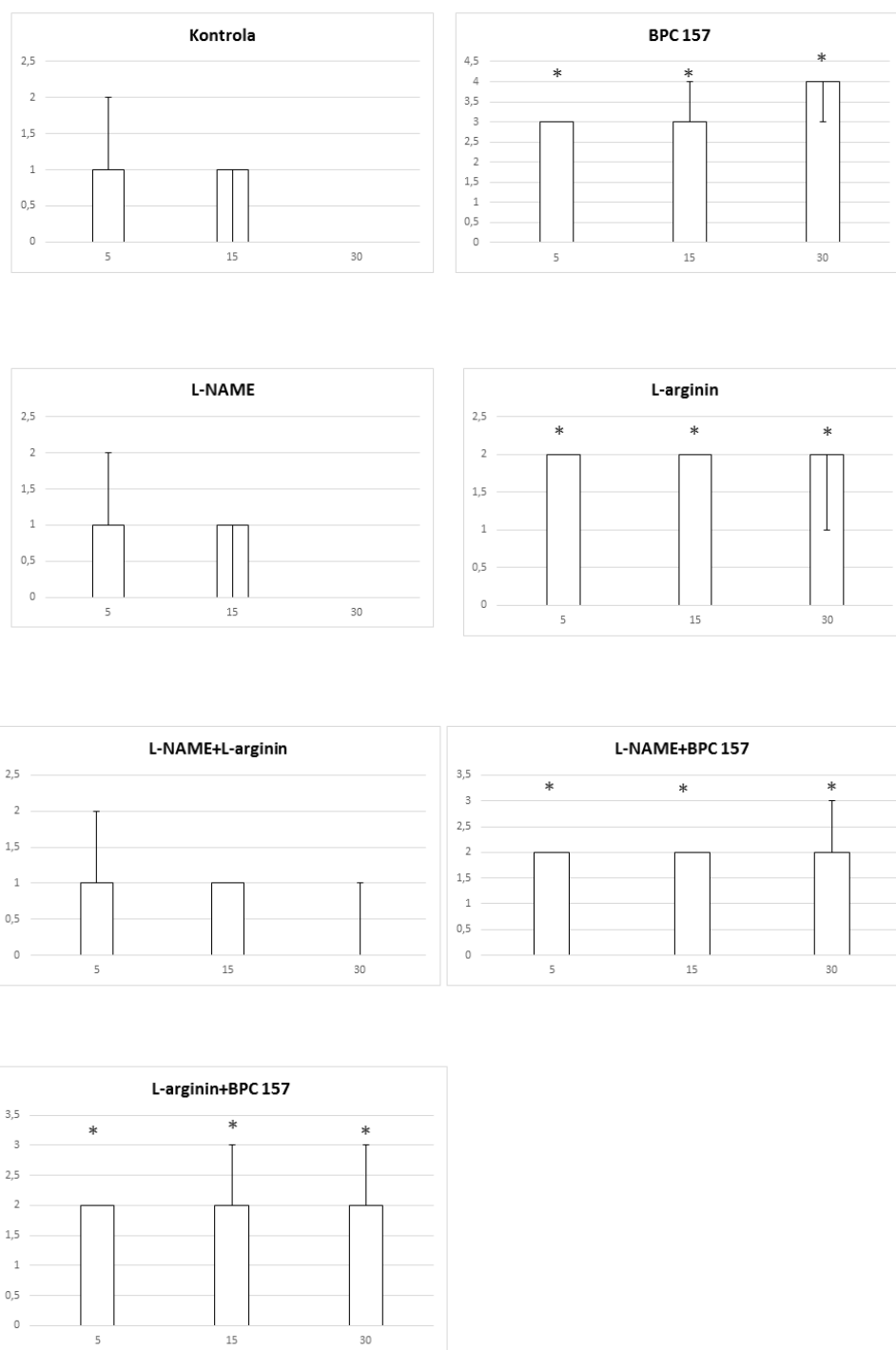
Slika 158. Distribucija kongestije, tanko crijevo, podvez AMS+VMS, skor 0-4, min/med/max, 0,9 % NaCl, 5 ml/kg, BPC 157,10 µg/ng/kg, L-arginin 100 mg/kg, L- NAME, 5 mg/kg



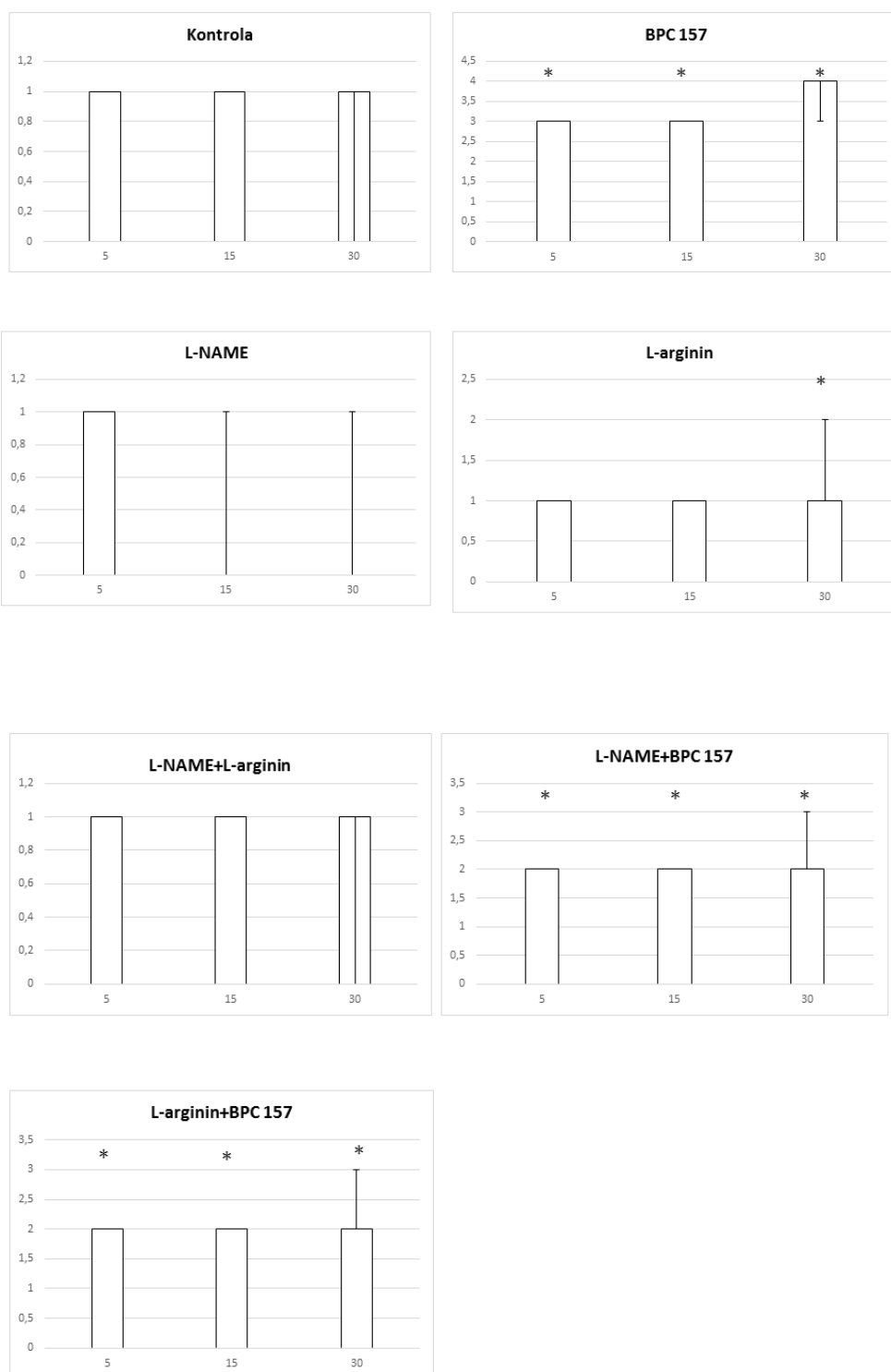
Slika 159. Distribucija kongestije, podvez AMS+VMS, cekum, skor 0-4, min/med/max, 0,9 % NaCl, 5 ml/kg, BPC 157, 10 µg/kg, L-arginin 100 mg/kg, L-NAME, 5 mg/kg



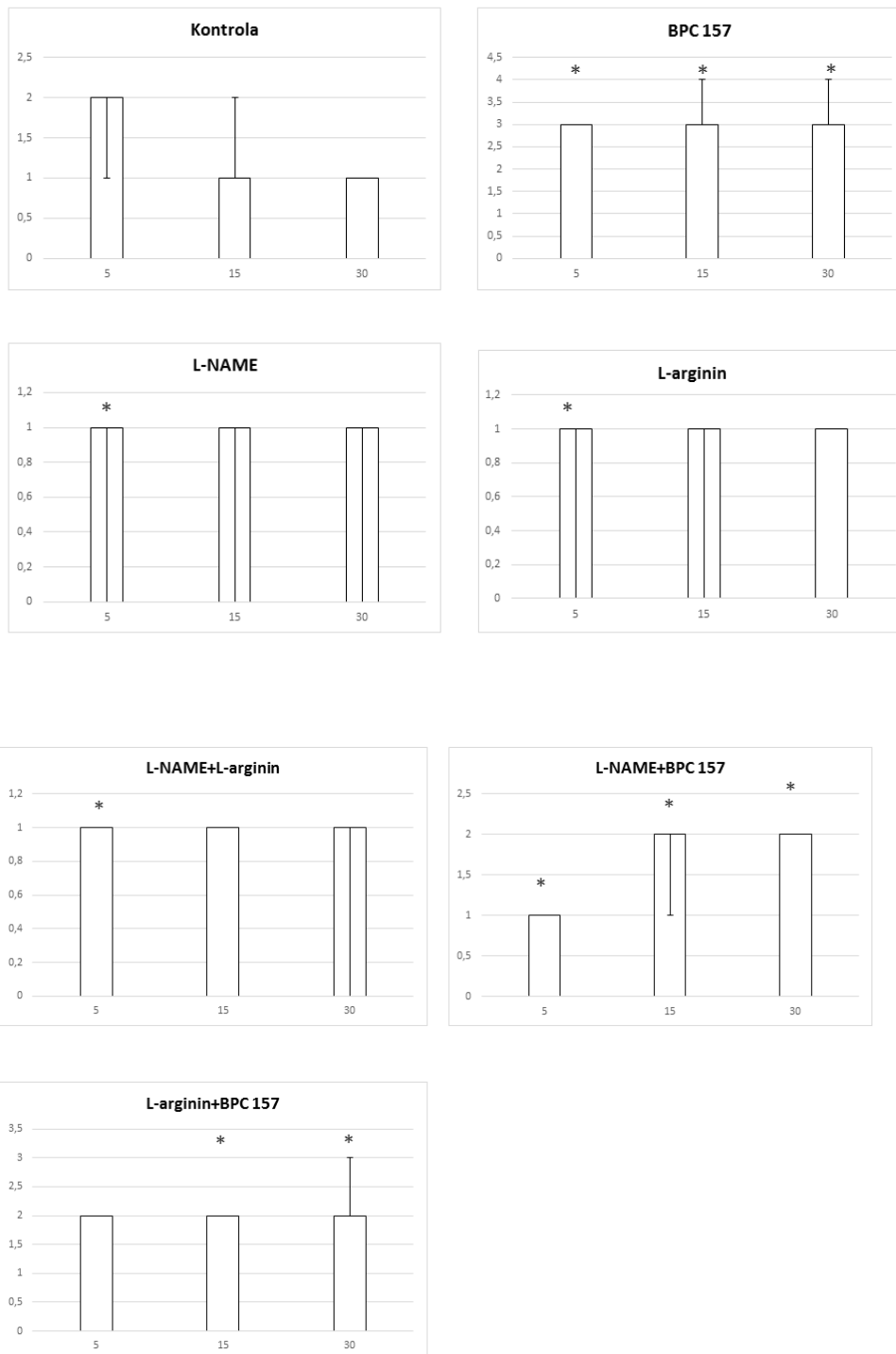
Slika 160. Distribucija kongestije, podvez AMS+VMS, uzlazni kolon, skor 0-4, min/med/max, 0,9 % NaCl, 5 ml/kg, BPC 157, 10 µg/ng/kg, L-arginin 100 mg/kg, L-NAME, 5 mg/kg



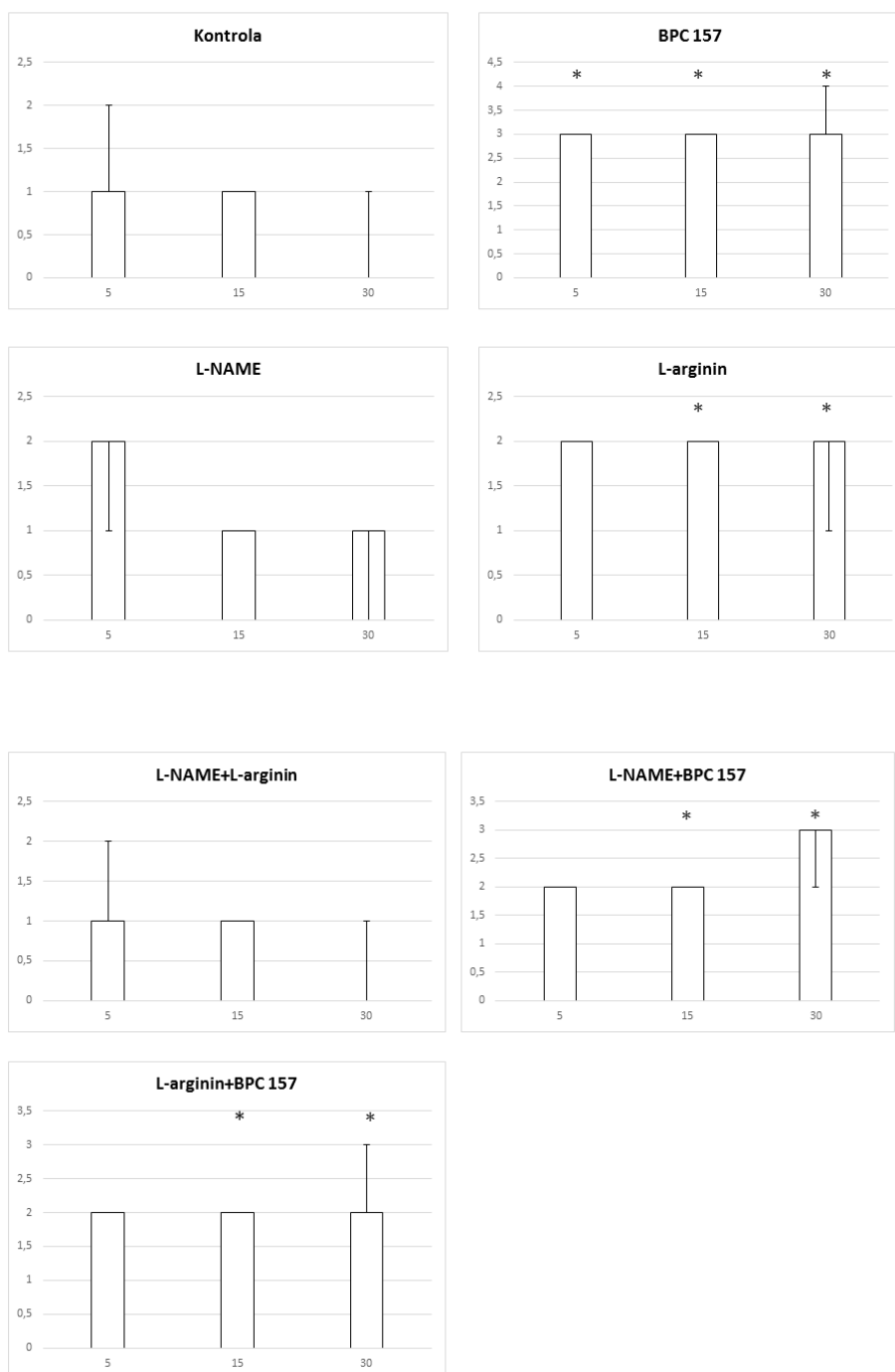
Slika 161. Distribucija arterijskog punjenja, podvez AMS+VMS, tanko crijevo, skor 0-4, min/med/max, 0,9 % NaCl, 5 ml/kg, BPC 157, 10 µg/ng/kg, L- arginin 100 mg/kg, L- NAME, 5 mg/kg



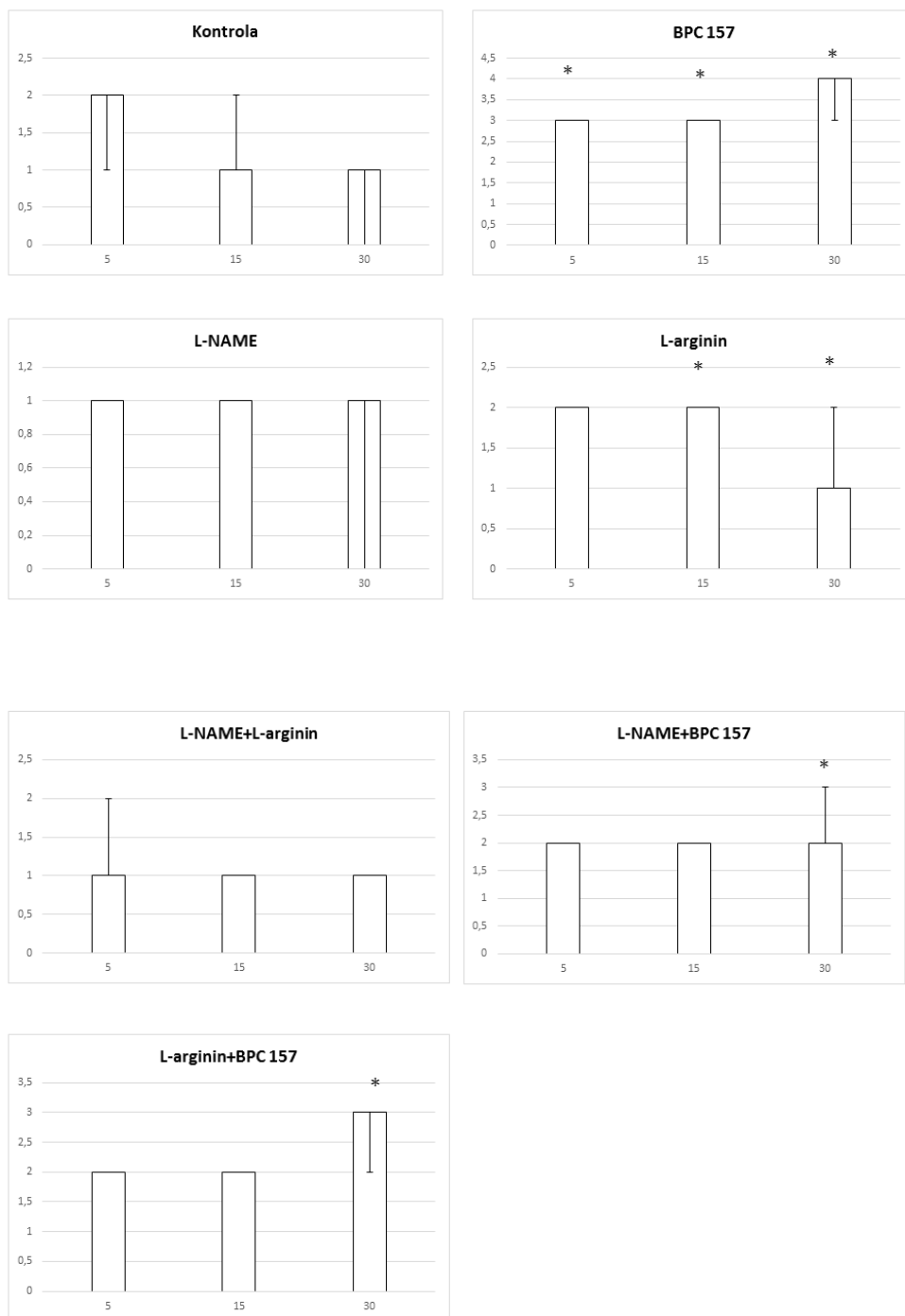
Slika 162. Distribucija arterijskog punjenja, podvez AMS+VMS, cekum, skor 0-4, min/med/max, 0,9 % NaCl, 5 ml/kg, BPC 157, 10 µg/kg, L-arginin 100 mg/kg, L-NAME, 5 mg/kg



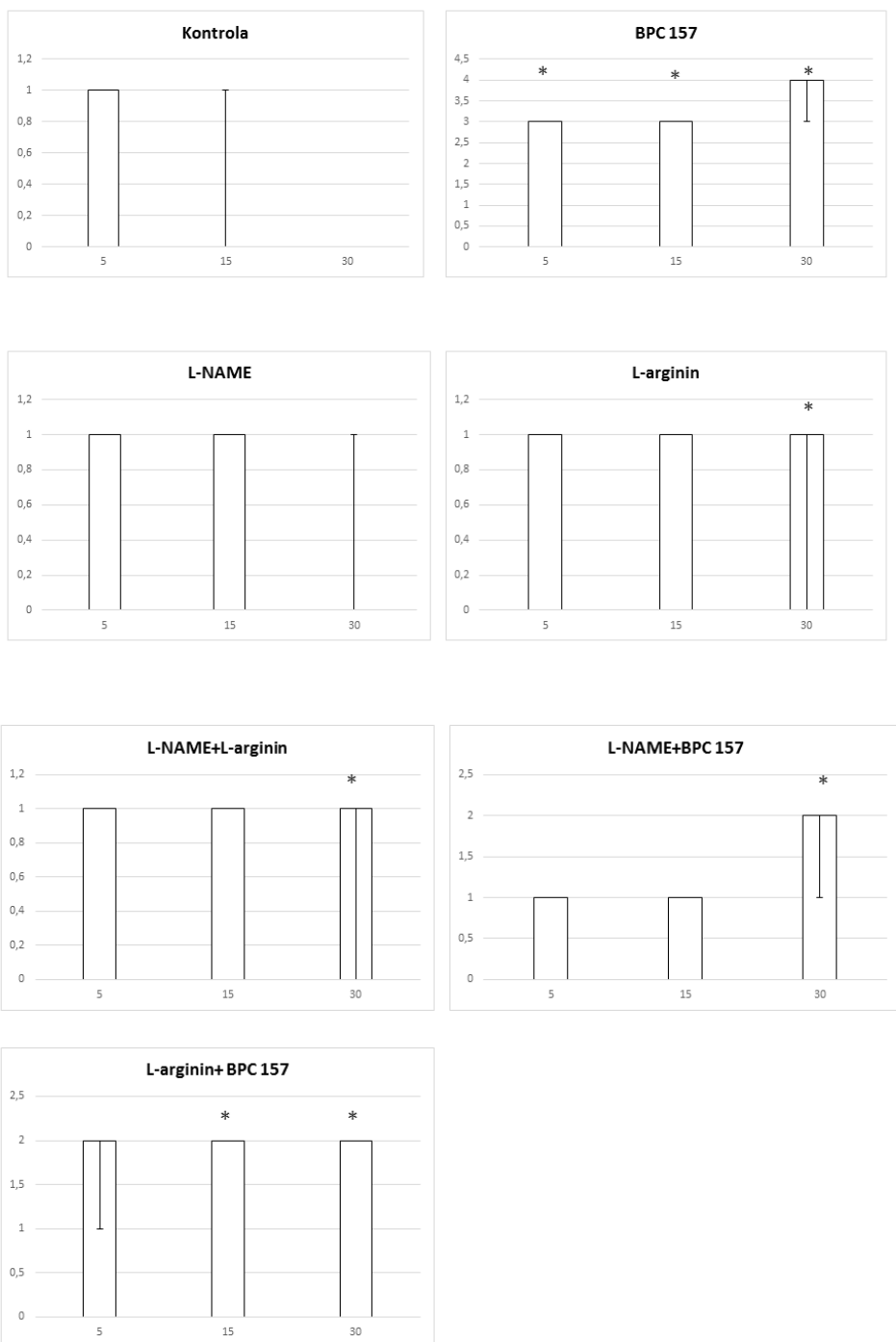
Slika 163. Distribucija arterijskog punjenja, podvez AMS+VMS, uzlazni kolon, skor 0-4, min/med/max, 0,9 % NaCl, 5 ml/kg, BPC 157, 10 µg/ng/kg, L- arginin 100 mg/kg, L- NAME, 5 mg/kg



Slika 164. Distribucija ramifikacije, podvez AMS+VMS, tanko crijevo, skor 0-4, min/med/max, 0,9 % NaCl, 5 ml/kg, BPC 157, 10 µg/ng/kg, L-arginin 100 mg/kg, L-NAME, 5 mg/kg



Slika 165. Distribucija ramifikacije, podvez AMS+VMS, cekum, skor 0-4, min/med/max, 0,9 % NaCl, 5 ml/kg, BPC 157, 10 µg/ng/kg, L- arginin 100 mg/kg, L- NAME, 5 mg/kg



Slika 166. Distribucija ramifikacije, podvez AMS+VMS, uzlazni kolon, skor 0-4, min/med/max, 0,9 % NaCl, 5 ml/kg, BPC 157, 10 µg/ng/kg, L-arginin 100 mg/kg, L-NAME, 5 mg/kg

6.0. Rasprava

6.1. Podvez gornje mezenterične vene (VMS)

Pentadekapeptid BPC 157 ublažava te djelomično i poništava učinak podveza gornje mezenterične vene kod štakora. Uzimajući u obzir kako se mjesto ligacije nalazi distalnije od utoka lijenalne vene, oporavak se događa upravo putem donje prednje pankreatikoduodenalne vene te donje mezenterične vene, a navedene žile jesu specifični aktivni kolateralni putovi. Uz primjenu pentadekapeptida BPC 157 kao terapije dolazi do aktivacije kolateralnih putova i to: gornja mezenterična vena - donja prednja pankreatikoduodenalna vena - gornja prednja pankreatikoduodenalna vena - pilorična vena - portalna vena, čime je ponovno uspostavljena veza između gornje mezenterične vene i portalne vene te samim time i protok krvi. Istodobno, kolateralni put se otvara i prema donjoj šupljoj veni, kroz donju mezenteričnu venu, lijevu količnu venu prema gornjim rektalnim venama i donjoj šupljoj veni, čime dolazi do ublažavanja ili čak i poništavanja urušaja uzrokovanog podvezom VMS. Stoga je, uzimajući u obzir uzročno-posljedične veze, kao u prethodnim studijama koje su proučavale vaskularne okluzije (74,76,77,78,105,106,107), ublažen ili eliminiran slijedeći lanac štetnih događaja: portalna hipertenzija, kavalna hipertenzija, aortalna hipotenzija te je centralno poništena hipertenzija gornjeg sagitalnog sinusa, teška venska hipertenzija i aortalna hipotenzija; promjene u EKG zapisu su ublažene, progresivna venska i arterijska tromboza izbjegnute i značajno ublažene višestruke lezije i smetnje, posebno srca, pluća, jetre, bubrega, gastrointestinalnog trakta, te mozga. Aktivirani specifični funkcionalni kolateralni putovi (74,76,77,78,105,106,107) imaju važnu ulogu za samu patologiju portalne hipertenzije. Naime, BPC 157 je smanjio ili eliminirao sve kliničke elemente portalne hipertenzije bez obzira na uzrok, uključujući posthepatične, hepatične i predhepatične (48, 105-107). Obzirom na navedeno, kao i na izrazito slabljenje te modulaciju lanca uzroka i posljedica, vjerojatno je kako se može uspostaviti nova funkcionalna ravnoteža čak i uz trajnu okluziju gornje mezenterične vene. Konačno, ova prezentacija modela štakora

(komunikacija gornje i donje mezenterične vene, a bez dodatne komunikacije s lijenalnom venom) (111) može ukazati na najgori klinički scenarij kod bolesnika kod kojih postoji komunikacija donje i gornje mezenterične vene (97).

Podvezom gornje mezenterične vene, pokreće se Virchowljeva trijada s generaliziranom trombozom (gornji sagitalni sinus, portalna vena, gornja mezenterična, lijenalna te donja šuplja vena, kao i gornja mezenterična arterija), a time i staza, kako periferno tako i centralno. Kod štakora koji je tretiran pentadekapeptidom BPC 157 kao terapijom navedenog sindroma, dolazi do brze prezentacije kolateralnog puta, od gornje mezenterične vene kroz lijevu količnu do rektalnih vena i donje šuplje vene, zaobilazeći na taj način mjesto okluzije. Istodobno, kao što je prikazano izravnim snimanjem, za razliku od redovito zatvorene i kongestirane donje prednje pankreatikoduodenalne vene, bez komunikacije s gornjom prednjom pankreatikoduodenalnom venom, nakon davanja pentadekapeptida BPC 157 dolazi do njenog brzog otvaranja, što uvjetuje nesmetanu komunikaciju s gornjom prednjom pankreatikoduodenalnom venom. Dakle, kao i u ranijim istraživanjima (74,76,77,78,105,106,107), događa se brzo spašavanje endotela, kroz otvaranje kolaterala, čime se uvjetuje reorganizacija krvotoka.

Stoga, spriječavanje razvoja Virchowljeve trijade uz terapiju pentadekapeptidom BPC 157 (74,76,77,78,105,106,107) kroz brzu aktivaciju kolateralne vaskularnih putova, pruža novu terapijsku strategiju kako u eksperimentalnim modelima tromboze gornje mezenterične vene (112,113) tako i u kliničkoj manifestaciji navedenog stanja ili u posljedičnoj portalnoj hipertenziji (114). To istodobno uključuje i izostanak razvoja tromboze, venske i arterijske (ili barem izraženu atenuaciju tromboze) u svim ispitivanim žilama (gornji sagitalni sinus, portalna vena, gornja mezenterična, lijenalna i donja šuplja vena kao i gornja mezenterična arterija). Također, terapija pentadekapeptidom BPC 157 održava i funkciju trombocita. (71).

U štakora s podvezanom gornjom mezenteričnom venom, brza aktivacija jednog određenog, specifičnog zaobilaznog vaskularnog puta, može uvjetovati atenuiranje razvoja Virchowljeve trijade kod štakora s vaskularnom okluzijom (74,76,77,78,105,106,107)

Značajno su ublažene štetne posljedice ishemijskog / reperfuzijskog kolitisa, infrerenalne okluzije donje šuplje vene, lezija koje nastaju radi kongestivnih promjena na duodenumu, perforiranog cekuma, ciroze jetre i portalne hipertenzije uzrokovane ligacijom žučnog kanala, Pringleova manevra, ishemije i reperfuzije te suprahepatične okluzije šuplje vene (Budd-Chiari sindrom)) (74,76,77,78,105,106,107).

Dakle, specifičnost učinaka pentadekapeptida BPC 157 znači da se na odgovarajući način uspostavi protok krvi i uključuje različite putove uspostave cirkulacije ovisno o mjestu okluzije. Možemo navesti kao primjer mrežu arkadnih žila kako bi se zaobišao dio lijeve količne arterije i vene isključenih iz cirkulacije dvostrukim ligacijama na štakorima s ishemijskim / reperfuzijskim kolitisom (76). Lijeva ovarijalna vena preuzima vensku cirkulaciju u slučaju štakora s infrerenalnom okluzijom donje šuplje vene (74). Donja anteriorna pankreatikoduodenalna vena – gornja mezenterična vena je put kojim se zaobilazi okluzija gornje prednje pankreatikoduodenalne vene kod štakora s kongestijom duodenuma (77). Oporavak jetrene cirkulacije i porto-kavalni shuntovi (kroz donju šuplju venu-rektalnu venu-lijevu ilijačnu venu-donju šuplju venu) pojavljuju se kod štakora u sklopu oporavka od ciroze uzrokovane podvezom žučnog kanala i portalnom hipertenzijom, kao i kod ishemije i reperfuzije uslijed Pringleova manevra (105,106). Vena azygos kao kavalno-kavalni shunt pojavljuje se zajedno s opisanim porto-kavalnim shunt-ovima u sklopu Budd-Chiari sindroma kod štakora s trajnom suprahepatičnom okluzijom donje šuplje vene (107). Zajedno, to znači određeno načelo regrutiranja kolateralne cirkulacije (brzi oporavak i nadogradnja neadekvatnog funkcioniranja kolateralizacije na odgovarajuće funkcioniranje kolateralizacije) (74,76,77,78,105,106,107) koja može korisno djelovati zajedno s aplikacijom BPC 157 u stanjima vaskularne okluzije.

Treba napomenuti da kod štakora s podvezom gornje mezenterične vene, pentadekapeptid BPC 157 smanjuje funkcionalne poremećaje i lezije srca, pluća, jetre, bubrega i gastrointestinalnog trakta, kao i lezije mozga. U skladu s tim, smanjuje i funkcionalne poremećaje kao i lezije srca, pluća, jetre i gastrointestinalnog trakta ishemije i reperfuzije kod štakora s učinjenim

Pringleovim manevrom te Budd- Chiari sindromom (106,107). Ovo preklapanje patologije može biti indikativno za poremećaje na nivou desnog srca koji se često pojavljuju, pa shodno tome, takve poremećaje na nivou desnog srca, može se pokušati terapijski tretirati primjenom pentadekapeptida BPC 157. Međutim, srčane smetnje, koje su, ili poništene ili su barem izrazito ublažene terapijom BPC 157, inače se pojavljuju kod svih ovih štakora. Štakori s podvezom gornje mezenterične vene pokazuju vršni P val, tahikardiju, produljene intervale PQ i QTc te ST-elevaciju. Pringleov manevar, ishemija i reperfuzija kod štakora uvjetuje pojavu vršnih P valova i tahikardiju, QRS kompleks kao kod bloka desne grane (RBBB) (106). Suprahepatična ligacija donje šuplje vene te posljedični Budd Chiari sindrom kod štakora dovodi do povećane amplitude P vala, tahikardije i ST-elevacije (107). Važno je napomenuti da se kongestija pluća pojavljuju kao zajednički ishod (o vremenski ovisnim i vremenski neovisnim značajkama koje mogu biti akutne karakteristike eksudativne faze respiratornog distres sindroma) te je akutna ozljeda pluća primarna komponenta sindroma višestruke disfunkcije organa izazvanog crijevnom ishemijom- reperfuzijom koja rezultira visokom smrtnošću (114). Kao dodatni zajednički ishod javlja se i zatajenje jetre (značajna kongestija centralne vene kao i grana portalnih vena u portalnim trijadama), istaknuta portalna i kavalna hipertenzija te posljedična hemoragična lezija želuca i dvanaesnika (106,107). Slijedom toga, u štakora s podvezom gornje mezenterične vene, povećani tlak u gornjem sagitalnom sinus odražava štetnu nemogućnost adekvatnog odtoka venske krvi za priljev arterijske krvi, a bez povišenja tlaka u venskom sustavu, što vrlo brzo prelazi u intrakranijalnu hipertenziju.

Stoga, uz brzu aktivaciju kolateralnih putova kao esencijalne točke za brzo prekidanje ovog trajnog začaranog kruga kod štakora s podvezanom gornjom mezenteričnom venom, dodatni bitan terapijski element može biti i kardioprotektivni učinak pentadekapeptida BPC 157 (BPC 157 poništava učinak doksorubicina-kronično zatajenje srca) (115) i jaka antiaritmjska sposobnost (67, 106,107, 116-119). Uz suzbijanje aritmija, koje se pojavljuju u studijama vaskularne okluzije (106,107), BPC 157 suzbijao je razne aritmije izazvane različitim agensima i štetnim postupcima (116-119), posebno produljenim QT

intervalima (117), a koji su u obrnutoj korelaciji s funkcijom desne klijetke (120,121). Isto tako, pentadekapeptid BPC 157 je suzbio učinak različitih sredstava i štetnih postupaka koji mogu redovito inducirati razne teške lezije u plućima (47,66,122), jetri (27,123), kao i u gastrointestinalnom traktu (22,25,51,124,125). Konačno, BPC 157 je smanjio lezije mozga, izazvane traumom te razne encefalopatije (22,25,51,124,126). Uz to, dovodi i do smanjene razine malondialdehida (MDA), čak i do normalizacije njegovih vrijednosti, što je u korelaciji s očuvanim i spašenim integritetom sluznice crijeva i kao i očuvanim integritetom vena. To se događa i u uvjetima ishemije kao i reperfuzije u različitim tkivima (debelo crijevo, dvanaesnik, cekum, jetra) kao i u plazmi (74,76,77,78,105,106,107).

Također, podvez gornje mezenterične vene izravno utječe na niz bliskih organa, koji su različito aficirani, s više ili manje izraženim lezijama. Dakle, ozbiljnost lezija u sklopu kongestivnih promjena napreduje od proksimalnog prema distalnom dijelu gastrointestinalnog sustava. To može odražavati različitu osjetljivost organa na stanje ishemije, nesposobnost lokalnog krvotoka ili sposobnost brze prilagodbe (nastanak hemoragijskih lezija u distalnom dijelu duodenuma uslijed neadekvatne prilagodbe protoka u donjoj prednjoj pankreatikoduodenalnoj veni). Stoga se značajni zahtjevi nameću spram terapije koja će se suprotstaviti stanju okluzije aktivirajući kolateralnu vaskularnu mrežu. Očito je, međutim, da putem aktivacije kolateralnih putova (74,76,77,78,105,106,107), terapija pentadekapeptidom BPC 157 može smanjiti pojavu lezija u svim organima i osigurati adekvatnu opskrbu krvlju što se vidi na sluznicama zahvaćenih organa s zadovoljavajućim granjanjem arkadne mreže, kako venske tako i arterijske.

Dakle, s ovim blagotvornim učincima terapije, kombinirano brzo smanjenje povišenog tlaka u gornjem sagitalnom sinusu, smanjenje izražene portalne i kavalne hipertenzija i aortalna hipotenzija te brza aktivacija kolateralnih žila mogu jamčiti rješavanje neravnoteže u venskoj drenaži. To ukazuje na zapaženu interakciju s NO-sustavom u različitim modelima i vrstama. Konkretno, pentadekapeptid BPC 157 može se suprotstaviti učinku NO-agensa na krvni tlak (tj. hipertenziju izazvanu L-NAME, hipotenziju induciranu L-

argininom) i funkciju trombocita (tj. protrombotičnu (L-NAME) i antitrombotičnu (L-arginin)), pentadekapeptid BPC 157 inducirao je vlastito oslobađanje NO. (7-10, 15-31, 34-38,41-57). Isto tako, interakcija pentadekapeptida BPC 157 putem nekoliko molekularnih putova (95,121-125), posebno s povećanom ekspresijom i internalizacijom receptora 2 vaskularnog endotelnog čimbenika rasta (VEGFR2) i aktivacijom VEGFR2-Akt- endotelne NO sintetaze, signalni put oksid sintaze (eNOS), bez potrebe za drugim ligandima (72,124,127,128,129). Vjerojatno, štakori s okluzijom donje šuplje vene mogu također biti indikativni primjer primjenu pentadekapeptida BPC 157 (74). Blagotvorni učinci prate pravce Egr, Nos, Srf, Vegfr, Akt1, Plcy i Kras puteva u zahvaćenim krvnim žilama. Bili su izraženi u onim žilama koje su bile okludirane (desna ovarijalna vena i donja šuplja vena) te i u onima koje služe kao alternativni put za zaobilazanje mjesta okluzije glavne žile (lijeva ovarijalna vena) (74). Konačno, recentna istraživanja su ukazala na pentadekapeptid BPC 157 kao stabilizator staničnog spoja, što dovodi do značajno ublaženog „leaky gut „ sindroma induciranog indometacinom, povećanjem ekspresije proteina ZO-1 uskog spoja i transepitelne rezistencije (130). Isto tako, inhibirane su mRNA upalnih medijatora (iNOS, IL-6, IFN γ i TNF- α), povećana ekspresija HSP 70 i 90 i antioksidativni proteini, kao što su HO-1, NQO-1, glutation reduktaza, glutation peroksidaza 2 i GST-pi (130). Također, kako bi se podržao blagotvoran učinak BPC 157 na lezije mozga, nedavni model moždanih udara kod štakora pokazao je da BPC 157 može oporaviti deficite memorije prepoznavanja zajedno s terapijskim učinkom (131). Nakon 24 sata i 72 sata od reperfuzije, primjenjena terapija smanjivala je rano i odgođeno oštećenje neuralnog hipokampusa, postizujući potpuni funkcionalni oporavak (Morrisov test vodenog labirinta, test nagnutog hoda, test bočnog potiskivanja). Studije ekspresije mRNA za 1 h i 24 h, ukazivale su na snažno povišenu (Egr1, Akt1, Kras, Src, Foxo, Srf, Vegfr2, Nos3, Nos1) i smanjenu (Nos2, Nfkb) ekspresiju gena (Mapk1 nije aktiviran), kao način kako BPC 157 može djelovati (131). Dakle, terapija pentadekapeptidom BPC 157 dovela je do brzog oporavka štakora s podvezom gornje mezenterične vene postizujući princip zaobilazanja.

Brza aktivacija alternativnih kolateralnih putova nadjačava trajnu ligaciju gornje mezenterične vene i pruža terapijske strategije koje zahtjevaju daljnju procjenu.

6.2. Podvez gornje mezenterične arterije (AMS)

Terapija pentadekapeptidom BPC 157 antagonizira, djelujući i periferno i centralno, sindrom višestruke disfunkcije organa kod štakora koji imaju podvez gornje mezenterične arterije. Kao ilustraciju možemo navesti brzi nastup terapijskog učinka u smislu smanjenja edema mozga neposredno nakon primjene pentadekapeptida BPC 157, a samim time se i lezije mozga značajno umanjuju. Treba napomenuti da je primijećeni terapijski učinak u štakora s podvezom gornje mezenterične arterije bio neposredan i brz, kao što je to već primijećeno u Pringleovom manevru, ishemiji, reperfuziji i Budd-Chiari sindromu (106,107) i te u drugim studijama okluzije žila (74,76,77,78). Da bi se potkrijepio ovaj zaključak, valja napomenuti da kakva god bila razlika između venske okluzije (Pringleov manevar, ishemija, reperfuzija i Budd-Chiari sindrom) (106,107) i okluzija arterija (gornja mezenterična arterija), sindrom višestruke disfunkcije organa nastaje podjednako brzo uz generaliziranu prezentaciju te korenspodiraju. Pentadekapeptid BPC 157 smanjuje intrakranijalnu (gornji sagitalni sinus) hipertenziju te lezije mozga kod štakora s podvezom gornje mezenterične arterije. Također, terapija BPC 157 smanjuje oksidativni stres, značajno ublažvši hemoragične lezije gastrointestinalnog sustava uzlaznom težinom od želuca do debelog crijeva, kongestiju i hemoragiju pluća, jetre i bubrega, poremećaje srčanog ritma i kongestiju srca, arterijsku i vensku trombozu, smanjuje ili eliminira portalnu i kavalnu hipertenziju i aortalnu hipotenziju. Isto tako, postoji brza aktivacija kolateralne vaskularne mreže kojom se premošćuje mjesto podveza gornje mezenterične arterije. Jedino u štakora s podvezom gornje mezenterične arterije, a koji su bili tretirani pentadekapeptidom BPC 157, bila je vidljiva s jedne strane komunikacija između gornje i donje prednje pankreatikoduodenalne arterije (kako arterijska tako i venska komunikacija) te komunikacija putem donje mezenterične arterije i to preko lijeve i srednje količne arterije. Samo u štakora tretiranih pentadekapeptidom BPC 157, kao rezultat bila je vidljiva gornja mezenterična arterija ispunjena krvlju distalno od mjesta okluzije, što je konformirano i na

nalazu angiografije. Kolateralni putevi, vidljivi metodom izravnog snimanja mikrokamerom kao i angiografski, mogu dobro poslužiti kao element kompenzacije, barem djelomično, kod podveza gornje mezenterične arterije.

Nadalje, evidentno je kako sami oporavak zahtijeva aktivaciju specifičnih kolateralnih putova, ovisno o mjestu same okluzije (74,76,77,78,105,106,107). Primjeri su štakori s parcijalnom ligacijom lijeve arterije i vene kolike, kao model ishemijskog / reperfuzijskog kolitisa (76) ili sindromom donje šuplje vene (tj. infrarenalnom ligacijom donje šuplje vene) (74). Terapija pentadekapeptidom BPC 157 inducira brzu aktivaciju kolateralnih putova (tj. mreže arkadnih krvnih žila na površini crijeva ili primjerice lijeve ovarijalne vene) (74,76). U Pringleovom manevru, zaobilaženje porto-kavalne petlje rješava se kroz donju mezenteričnu venu (106). U Budd-Chiari sindromu, zaobilaženje ide putem vene azygos (107). Također, treba navesti i smanjenje kongestije vena duodenuma kao i lezija istoga (77), zatim simptoma perforiranog cekuma (78), ciroza jetre izazvana ligacijom žučnih kanala (105) i obrnuta portalna hipertenzija (105-107). Nedavno, terapijski učinak pentadekapeptida BPC 157, nakon reperfuzije, na lezije mozga, a na modelu moždanog udara, ukazuje na to da je terapija pentadekapeptidom BPC 157 antagonizirala i rana i odgođena neuralna oštećenja hipokampusu, postižući potpuni funkcionalni oporavak (74). Dakle, ova otkrića potvrđuju zajedničko načelo, a to je da se Virchowljeva trijada učinkovito ublažava, centralno i periferno, s brzom aktivacijom kolateralne vaskularne cirkulacije (106,107). Evidentno je da uvijek postoji oporavak putem specifičnih kolateralnih putova koji se aktiviraju (74,76,77,78,105,106,107).

Slijedom toga, smanjuje se ili eliminira tromboza i staza u svim ispitivanim žilama (tj. gornji sagitalni sinus, portalna vena, gornja mezenterična vena i donja šuplja vena, kao i jetrena i gornja mezenterična arterija i abdominalni dio aorte). Kao što se također vidi u Pringleovom manevru, ishemiji i reperfuziji te Budd-Chiari sindromu (74,106,107), ovo može biti pozitivna inicijalna točka (brzo spašavanje endotela, otvaranje kolateralala, kao uobičajeni brzi citoprotektivni odgovor na ozljedu). Kao potpora, pentadekapeptid BPC 157 održava i ključnu funkciju trombocita (71). Treba napomenuti da

pentadekapeptid BPC 157 smanjuje stvaranje ugruška nakon termino-terminalne anastomoze aorte, u odnosu na štakore kontrolne skupine s ugruškom koji opstruira više od trećine lumena aorte, na mjestu anastomoze nakon primjene BPC 157 (73).

Nadalje, disfunkcija srca, kao što se vidi u terapiji Pringleovog manevra, ishemije, reperfuzije i Budd-Chiari sindroma (106,107), može biti važna u višestrukim međusobnim odnosima uzrok - posljedica u prezentaciji sindroma izazvanog vaskularnom okluzijom kod štakora s podvezom gornje mezenterične arterije. Okluzija gornje mezenterične arterije je trenutna, što doprinosi disfunkciji srca, ali i obratno. Tahikardija, povećana amplituda P vala, produljeni QT intervali, značajna ST elevacija i teška kongestija miokarda brzo su se pojavili kod štakora s podvezom gornje mezenterične arterije. Konkretno, poznato je da je funkcija desne klijetke (132,133) obrnuto korelirana s produljenim QT intervalom (133). Ako se ne korigira, kongestija pluća pojavljuje se kao uobičajeni ishod (tj. vremenski ovisne i vremenski neovisne značajke koje mogu biti akutne karakteristike eksudativne faze respiratornog distres sindroma), te je akutna ozljeda pluća primarna komponenta sindroma višestruke disfunkcije organa izazvanog intestinalnom ishemijom i reperfuzijom, što rezultira visokom smrtnošću (132,133). Zatim su se kao dodatni zajednički ishod pojavili zatajenje jetre (značajna kongestija središnje vene kao i grana portalnih vena u portalnim trijadama), izražena portalna i kavalna hipertenzija te posljedične hemoragijske lezije u probavnom sustavu (106,107). Javlja se iznenadni vaskularni kolaps, kongestija donje šuplje vene i gornje mezenterične vene, te kolbiran abdominalni dio aorte i donja mezenterična arterija i na kraju, prazna i kolabirana gornja mezenterična arterija. Isto tako, davno je istaknuto da brzo povećanje intrakranijalnog tlaka, kao i njegov nagli pad, uvjetuje pojavu srčanih aritmija (134).

Snažan kardioprotektivni i antiaritmčki učinak pentadekapeptida BPC 157 može biti izuzetno važan, a što je vidljivo u ranijim studijama vaskularne okluzije (74,106,107). Navedeni snažan kardioprotektivni i antiaritmijski učinak zabilježen je i u drugim studijama (67, 115-116,118-119). Treba napomenuti da je pentadekapeptid BPC 157 spriječio kronično zatajenje srca na modelu

oštećenja doksirubicinom (115); razne aritmije izazvane različitim agensima i štetnim postupcima (67,115-116,118-119)), posebno produljeni QT intervali (118). Isto tako, kao i u studijama vaskularne okluzije (106,107), pentadekapeptid BPC 157 antagonizira teške lezije koje različiti agensi mogu inducirati s štetnim učinkom na plućima (66), jetri (22,25,53,123-125), kao i u gastrointestinalnom traktu (22,25,51,124,125). Konačno, BPC 157 smanjuje lezije mozga, uzrokovane traumom, moždanim udarom ili raznim encefalopatijama (22,25,51,124-126,131). Uz to, smanjuje povišenu razinu malondialdehida (MDA), čak i do normalnih razina, a što je dokaz očuvanog i spašenog integriteta sluznice crijeva i integriteta arterija, uz eliminaciju slobodnih radikala. To se događa kako u ishemijskim tako i u reperfuzijskim uvjetima u različitim tkivima (mozgu, debelom crijevu, dvanaesniku, cekumu, jetri) te plazmi (74,76,77,78,106,108-110).

Konačno, s aspekta centralnih oštećenja u sklopu sindroma okluzije gornje mezenterične arterije kod štakora, treba uzeti u obzir da povišeni tlak u gornjem sagitalnom sinusu odražava štetnu nemogućnost adekvatnog odvoda venske krvi što dovodi do povišenja venskog tlaka, a u konačnici i uvjetuje vensku i intrakranijalnu hipertenziju. Također, moguće je da bi podvez gornje mezenterične arterije doveo do povišenog intraabdominalnog tlaka, a time i do povišenog intrakranijalnog tlaka koji se uglavnom pripisuje prijenosu tlaka iz trbušne šupljine u venski sustav iznad dijafragme što dovodi do smanjenja venskog priljeva iz mozga (135,136). Također, kao odgovor na povišeni intraabdominalni tlak, intrakranijalni tlak se značajno povećao, protok gornje mezenterične arterije značajno se smanjuje, nastavljajući začarani krug (135,136). Povišeni intraabdominalni tlak stvara pomak dijafragme kranijalno te povećava intratorakalni tlak. To dovodi do visokog tlaka punjenja desne pretkljetke, povećanog tlaka u vratnim venama i naknadnog smanjenja venskog priljeva iz mozga (135,136).

Zaključno, terapijski učinak primjene pentadekapeptida BPC 157 kod podveza gornje mezenterične arterije kod štakora moramo promatrati u svjetlu Robertove citoprotekcije, te da pojavu Virchowljeve trijade (endotelne lezije, tromboza i vaskularna staza) (137) treba brzo antagonizirati. Sa stajališta citoprotektivne

teorije, taj se odgovor koji bi trebao biti generaliziran, postiže primjenom stabilnog želučanog pentadekapeptida BPC 157, kroz brzu aktivaciju kolateralnih vaskularnih puteva, u štakora s podvezom gornje mezenterične arterije, kao i kod ostalih sindroma izazvanih vaskularnom okluzijom. Slijedom toga, BPC 157 komunicira s NO-sustavom u različitim modelima i vrstama (7-10,15-31,34-38,41-57,138). Kao specifičan rezultat, dolazi do aktivacije kolateralnih vaskularnih putova (74,76,77,78,105,106,107). Važno je napomenuti kako pentadekapeptid BPC 157 može izazvati vlastito oslobađanje NO (41), čak i u stanju kada L-arginin ne djeluje (139). Također, terapijski učinak BPC 157 povezan je s nekoliko molekularnih putova (74). Ilustrativno, BPC 157 ubrzava oporavak krvotoka i povećava broj funkcionalnih krvnih žila kod štakora s ishemijom stražnjih udova, povećanom ekspresijom i internalizacijom receptora 2 vaskularnog endotelnog čimbenika rasta (VEGFR2) i aktivacijom VEGFR2-Akt-endotelne sintetaze dušikovog oksida (eNOS) signalnog puta (127, 140), bez potrebe za drugim ligandima (122). Terapijski učinci na štakore s okludiranom donjom šupljom venom prate se kroz Egr, Nos, Srf, Vegfr, Akt1, Plcy i Kras puteve (74). Konačno, kao dodatni čimbenik terapijskog učinka možemo navesti kako je pentadekapeptid BPC 157 stabilizator staničnog spoja (130). Povećavajući ekspresiju proteina ZO-1 i transepitelijalni otpor (130), značajno je ublažio leak gut sindrom induciran indometacinom (130). Isto tako, dovodi do inhibicije mRNA upalnih medijatora (iNOS, IL-6, IFN γ i TNF- α), povećane ekspresije HSP 70 i 90, te antioksidativnih proteina, kao što su HO-1, NQO-1, glutation reduktaza, glutation peroksidaza 2 i GST-pi (126). Kako bi se podržao terapijski učinak BPC 157 na lezije mozga, model moždanih udara kod štakora, pokazuje da BPC 157 može vratiti deficite memorije prepoznavanja zajedno s terapijskim učinkom (131). Nakon 24 sata i 72 sata od reperfuzije, terapija je suzbila rano i odgođeno oštećenje neuralnog hipokampusa, postigavši potpuni funkcionalni oporavak (Morrisov test vodenog labirinta, test nagnutog hoda, test bočnog potiskivanja). Studije ekspresije mRNA za 1 h i 24 h, ukazivale su na su povišenu (Egr1, Akt1, Kras, Src, Foxo, Srf, Vegfr2, Nos3, Nos1) i smanjenu (Nos2, Nfkb) ekspresiju gena (Mapk1 nije aktiviran), kao način kako BPC 157 može djelovati (131).

Tako je terapija pentadekapeptidom BPC 157 brzo antagonizirala učinak podveza gornje mezenterične arterije kod štakora. Brza aktivacija alternativnih zaobilaznih putova antagonizira trajni podvez gornje mezenterične arterije i pruža terapijske strategije koje zahtjevaju dodatnu evoluciju.

6.3. Podvez gornje mezenterične arterije (AMS) i gornje mezenterične vene (VMS)

Kod istovremenog podveza gornje mezenterične arterije, i to na samom njenom ishodištu iz aorte te gornje mezenterične vene, i to neposredno prije utoka lijenalne vene, kao što je to bio slučaju u ranijim modelima zasebnog podveza ovih krvnih žila, željeli smo ukazati na terapijski efekt primjene pentadekapeptida BPC 157.

Njegov terapijski učinak očituje se u poništavanju porasta tlaka u gornjem sagitalnom sinusuu te u učinku na povišen tlak u portalnoj veni te donjoj šupljoj veni kao i na sniženi tlak u aorti, pojavi tromboze, leziji organa za čiju arterijsku i vensku opskrbu su zadužene ove dvije krvne žile, i to i periferno i centralno, te promjene u EKG zapisu, čime se sprečava nastanak multiorganskog zatajenja uzrokovanog podvezom gornje mezenterične arterije i vene.

Uz primjenu pentadekapeptida BPC 157, dolazi do istovremene brze aktivacije specifičnih kolateralnih puteva čime se omogućuje zaobilazanje mjesta podveza, kako arterije tako i vene, te se na taj način kompenzira efekt trajnog podveza gornje mezenterične arterije i vene. Kao što je evidentno pokazano i to angiografijom te izravnim snimanjem mikrokamerom, uspostavlja se kolateralna venska i arterijska cirkulacija: gornja mezenterična vena - donja prednja pankreatikoduodenalna vena - gornja prednja pankreatikoduodenalna vena - pilorična vena - portalna vena, alternativni put prema inferiornoj donjoj šupljoj veni putem gornjih rektalnih vena obzirom na podvez gornje mezenterične vene te donja prednja pankreatikoduodenalna arterija i donja mezenterična arterija obzirom na podvez gornje mezenterične arterije. Očito, uzimajući u obzir prethodni terapijski učinak primjene pentadekapeptida BPC 157 na vensku i arterijsku okluziju, navedenim kolateralnim putevima se brzo kompenzira trajni podvez gornje mezenterične arterije i vene.

Istodobna potpuna opstrukcija gornje mezenterične arterije i vene uzrokovana podvezom navedenih žila, bila je trenutna, čime nema vremena za odgovarajuću spontanu kompenzaciju, osim ako se ne primjeni terapijsko sredstvo što je u ovom slučaju pentadekapeptid BPC 157. Terapijsko djelovanje

pentadekapeptida BPC 157 u ovom slučaju može se objasniti specifičnom zaštitom epitela kao neposredni učinak (model citoprotekcije kod oštećenja sluznice želuca alkoholom) (41). Dalje, postoji izravni učinak na vazomotorni tonus (tj. specifična aktivacija puta Src-Caveolin-1-endotelijska NO sintetaza (eNOS) i signalnog puta VEGFR2-Akt-eNOS bez potrebe za drugim poznatim ligandima), i na povećanu kapilarnu propusnost induciranu ishemijom, jer BPC 157 djeluje kao membranski stabilizator (130,140). Kao primjer možemo navesti sindrom curenja crijeva, koji se suzbija, povećanjem ekspresije proteina ZO-1 i transepitelnom rezistencijom čime se smanjuje migracija tekućine i proteina iz intravaskularnog u ekstravaskularni prostor u slučaju povišenja intraabdominalnog tlaka (130,141). Inhibirana mRNA upalnih medijatora (iNOS, IL-6, IFN γ i TNF- α), te povećana ekspresija HSP 70 i 90, te antioksidativnih proteina, kao što su HO-1, NQO-1, glutation reduktaza, glutation peroksidaza 2 i GST-pi evidentno ukazuju da BPC 157 djeluje u interakciji s nekoliko molekularnih putova (28,72,74,127,128,129,130,131). Također, BPC 157 ima modulacijsku ulogu na NO-sustavu i NO-agensima, posebno na održavanju krvnog tlaka i trombocita, suzbijajući NOS-blokator L-NAME-hipertenziju i protrombotički učinak, kao i NOS-supstrat L-arginin-hipotenziju i antitrombotički učinak (41,75,140). Isto tako, BPC 157 komunicira sa sustavom prostaglandina i može se suprotstaviti poremećajima probavnog sustava, jetre, mozga i krvarenja koji mogu biti inducirani nesteroidnim protuupalnim lijekovima, primjenom nespecifičnih i specifičnih sredstava (142).

Tako se, kao što se vidjelo u prethodnim studijama okluzije krvnih žila, arterija i / ili vena, pojavio primijećeni protuučinak na cijelu Virchowljevu trijadu (smanjena učestalost pojave tromboze u svim istraženim žilama, venama i arterijama, periferno i centralno, a time i smanjen efekt staze) (74,76,77,78,105,106,107) . Uz to, odmah, venska i arterijska opstrukcija perpetuirala bi neposredne štetne uzročno-posljedične veze koje bi dovodile do sindroma multiorganske disfunkcije, i obrnuto, primjenjena terapija bi dovodila do istodobne pojave pleiotropnih blagotvornih učinaka na zahvaćene organe. Model štakora s podvezom gornje mezenterične arterije i vene ilustrira brzo nastupajući cirkulacijski kolaps usporediv s modelima štakora sa sindromom

donje šuplje vene, ishemijom Pringleova manevra i reperfuzijom te Budd-Chiari sindromom (74,106,107). To može izazvati generalizirani cirkulacijski kolaps, stazu i trombozu, periferno i centralno, uz pojavu zatajenja srčane funkcije. Također se javlja i kongestija pluća, zatajenje jetre i bubrega (značajna kongestija središnje vene, kao i grana portalnih vena u portalnim trijadama, kongestija donje šuplje vene te gornje mezenterične vene), izražena portalna i kavalna hipertenzija, aortalna hipotenzija te gastrointestinalne hemoragične lezije. Povišeni tlak u gornjem sagitalnom sinus u te posljedične lezije mozga uvjetovale su nemogućnost adekvatnog venskog odtoka cerebralne krvi smanjujući na taj način i arterijsku opskrbu mozga krvlju, dovodeći do povišenja intrakranijalnog tlaka. Također povišeni intraabdominalni tlak te njegova transmisija putem venskog sustava povećanjem tlaka u istom, amplificirala daljnje povišenje ionako već povišenog intrakranijalnog tlaka (143,144,145,146).

Središnji terapijski učinci pentadekapeptida BPC 157 (smanjenje edema i lezija mozga, smanjenje povišenog tlaka u gornjem sagitalnom sinus) sugeriraju da terapija pentadekapeptidom BPC 157 može postići i konačni terapijski blagotvorni učinak. Također, ilustrirajući njegov terapijski učinak na sindrome izazvane venskim okluzijama, kao i terapijske učinke na štakore s podvezom gornje mezenterične vene i arterije, možemo spomenuti učinak pentadekapeptida BPC 157 na modelu doksorubicin-kronično zatajenje srca (115), razne aritmije inducirane različitim agensima (116-119, 147,148), produljeni QT intervali (118), čak i onih koji su centralno uvjetovani. Isto tako, pentadekapeptid BPC 157 dovodio je do smanjenja lezija u plućima (47,66,122), jetri (22,25,51,123-125), kao i u gastrointestinalnom traktu (22,15,51,124,125) posebno onih koje su brzo nastale te ih možemo usporediti s lezijama kod štakora s podvezom gornje mezenterične arterije i vene. Također, smanjena razina malondialdehida (MDA), čak i na normalne razine, te očuvani i spašeni integritet crijevne sluznice i integritet žila, mogu biti rezultat primjene pentadekapeptida BPC 157 kao terapijskog agensa koji učinkovito uklanja slobodne radikale čime suzbija ozljede koje uzrokuju slobodni radikali, a izazvane su reperfuzijom u različitim tkivima (tj. debelom crijevu, duodenumu,

cekumu, jetri) i u samoj plazmi (74,76,77,78,105,106,108-110). Dakle, možemo pretpostaviti da pentadekapeptid BPC 157 može djelovati terapijski u štetnim krugovima uzroka i posljedica, a to je u ovom slučaju podvez gornje mezenterične arterije i vene. Kao primjer možemo navesti primjenu pentadekapeptida BPC 157 koja dovodi do smanjenja pojavnosti lezija mozga, izazvanih traumom ili raznim encefalopatijama (22,25,51,124,125). Također, imali smo sličnu situaciju s ranim i odgođenim oštećenjima neuralnog hipokampusa kod modela moždanog udara kod štakora (bilateralna okluzija zajedničkih karotidnih arterija) kada je terapija pentadekapeptidom BPC 157 kod reperfuziji, dovela do potpunog funkcionalnog oporavka i obnovila nedostatke pamćenja i prepoznavanja (131).

Specifični učinak na ekspresiju gena (snažno povišen (Egr1, Akt1, Kras, Src, Foxo, Srf, Vegfr2, Nos3, Nos1) i smanjena (Nos2, Nfkb) ekspresija gena (Mapk1 nije aktiviran)) u ispitivanjima ekspresije mRNA nakon 1 sata i 24 sata, može se smatrati načinom na koji BPC 157 može djelovati (131).

6.4. Međudjelovanje pentadekapeptida BPC 157 i NO sustava na modelu podveza gornje mezenterične arterije, gornje mezenterične vene ili obje krvne žile

Općenito, uobičajeni koncept NO-sustava uglavnom se bazira samo na učinku NOS-blokatora i NO-inhibiciji. Mnogo rjeđe taj koncept NO-sustava temeljio se na učinku NOS-supstrata, a još rjeđe na kombiniranoj primjeni NOS-blokatora i NOS-supstrata i njihovoj međusobnoj antagonizaciji (149). Stoga, uzimajući u obzir ta očita ograničenja u studijama, evidentno je da općeprihvaćeni koncept, može pretpostavljati samo suprotne učinke NOS-blokatora i NOS-supstrata, kao i njihovu međusobnu antagonizaciju (149). S druge strane, modulacijski učinak pripisan aplikaciji pentadekapeptida BPC 157 koji bi omogućio podjednako antagoniziranje oba suprotna učinka (75) bio je izvan općeprihvaćenog koncepta NO-sustava i zahtijevao je dodatni pristup. Na taj način je uvedena primjena L-NAME (za NOS-blokadu), primjena L-arginina (za NOS-supstrat) i aplikaciju L-NAME + L-arginin, dakle, NOS-blokadu (L-NAME) vs. NOS-„over-function“ (L-arginin) vs. NO-imobilizacija (NOS-blokada / NOS- „over-function“, L-NAME + L-arginin) (75), trostruki odnosi L-NAME vs L-arginin nasuprot L-NAME + L-arginin, svi zajedno, kao pokazatelj kako NO-sustav može biti uključen (75).

Postoji veliki raspon odnosa između stabilnog želučanog pentadekapeptida BPC 157 (1,8,9,10,52,68,75,80,130,138,150,151) i NO-sustava. Ti su odnosi opisani ovisno o vrsti pokusa. Za spomenuti je primjer koji uključuje želučanu sluznicu i zaštitu sluznice, nakon alkoholnih lezija, u sklopu citoprotekcije, stvaranje NO i regulacija krvnog tlaka (41,152). Sljedeći bitan element je alkoholna akutna / kronična intoksikacija (23). Dodatne studije uključivale su kardiovaskularne smetnje, kronično zatajenje srca, plućnu hipertenziju i aritmije (66,67,115,116,153). Za napomenuti su i studije poremećaja u sklopu hipokalemije i hiperkalemije, te disfunkcija membrane stanica (116,153,154). Konačno, kao primjer možemo navesti i zacjeljivanje fistula i to , duodenokutane (18), kolokutane (19) i ezofagokutane (20). Daljnja istraživanja koja možemo spomenuti bile su studije funkcije sfinktera (109,110,152,155) ozljede izazvane

slobodnim radikalima (108-110), krvarenje (70,124), nespecifične i specifične lezije izazvane NSAID-ima (125), poremećaji izazvani općom anestezijom (tiopental) i lokalnom anestezijom (lidokain) (148,156) i modeli štakora s simptomima koji nalikuju na shizofreniju (157). No najvažnijima možemo smatrati studije koje su se bavile lezijama organa ili okluzijom žila, gdje je promatran utjecaj na prezentaciju krvnih žila i aktivaciju dodatnih kolateralnih putova koji će zaobići okluziju (76,77,124,158,159). Uz to, u procesu cijeljenja pokazalo se da BPC 157 stupa u interakciju s mnogim molekularnim putovima (20,28,72,80,127-131,140,160).

Pentadekapeptid BPC 157 se stvara u želučanoj sluznici, stabilan je i prisutan u želučanom soku čovjeka (1,8,9,10,52,68,75,80,130,138,150) te stoga, obzirom na ulogu i značenje NOS i stvaranje NO u sluznici želuca, a koja je izraženija u sluznici želuca u odnosu na onu koja se vidi u drugim tkivima (149) pentadekapeptid BPC 157 može sam inducirati oslobađanje NO-a u ex-vivo stanju (41), čak i u uvjetima koji poništavaju učinak L-arginina (139). Slijedom toga, evidentno je općenito, učinkovito nadmetanje s analogima L-arginina (tj. L-NAME) i L-argininom (75). Konačno, najnovije istraživanje pokazuje da BPC 157 može modulirati vazomotorni tonus izolirane aorte na način koji ovisi o koncentraciji NO (140). BPC 157 može inducirati stvaranje NO vjerojatno aktivacijom Src-Cav-1-eNOS puta (140).

Evidentno je kako postoji veza između NO-sustava i stabilnog želučanog pentadekapeptida BPC 157 (1,8,9,10,52,68,75,80,130,138,150). U principu, za interakcije NO-sustava s drugim sustavima, možemo tvrditi da, što je identificirano više dodirnih točaka gdje dva sustava mogu međusobno djelovati, to se više preklapaju njihovi odnosi (75). Isto tako, mogli bismo tvrditi u in vivo ispitivanjima, što je više agensa upotrijebljeno (NOS-blokatori, NOS-supstrat, kombinacija NOS-blokatora i NOS-supstrata), to će preciznije međudnosi dvaju sustava biti definirani (75). U praksi, značaj NO-sustava koji se procjenjuje ovisi o učinku NO-agensa, danih pojedinačno i / ili zajedno. To su: učinak ili nema učinka NOS-blokatora (L-NAME), učinak ili nema učinka NOS-supstrata (L-arginin), učinak ili nikakav učinak njihove kombinacije (L-NAME + L-arginin), i njihova sposobnost ili nikakva sposobnost da se suprotstave (ili se

ne suprotstave) međusobnom učinku, suprotnim ili paralelnim učincima. Evidentna je trostruka veza L-NAME nasuprot L-argininu nasuprot L-NAME + L-arginin, kao pokazatelja uloge NO-sustava(75). Očito je da ovaj trostruki kompleksni pristup u velikoj mjeri premašuje opću pretpostavku koja ima suprotan odnos između blokatora NO sintaze (NOS) i NOS-supstrata te kako administracija blokatora NO sintaze (NOS) i administracija NOS-supstrata moraju imati suprotan učinak. Suprotno tome, oni mogu imati i paralelne učinke. Stoga nije adekvatna samo primjena NOS-blokatora ili NOS-supstrata, obzirom da takve studije nisu dovoljno precizne (75).

Općenito, NO-sustav, uzet kao glavni osnovni tjelesni sustav, podrazumijeva učinkovitu kontrolu niza tjelesnih funkcija te trajno održavanje ravnoteže (75).

Zajedno, ovaj značaj i složenost suprotstavljaju se uobičajenom konceptu kako blagotvorni ili štetni učinak bilo NOS-blokatora bilo NOS-supstrata isključuje mogućnost sličnog učinka drugog. Stoga se ovaj koncept tripleta izravno suprotstavlja općem konceptu obveznih suprotnih učinaka koji smatraju kontroverznom postojeću primjenu i L-NAME i L-arginina u sličnim patološkim stanjima.

Valja napomenuti da je popis mogućih „kontroverzi“ značajan. Uključuje cerebralnu ishemiju (161,162) i shizofreniju (163,164) uključujući životinjske „positive like“ modele shizofrenije (tj. primjena amfetamina (165-168), inhibicija endogene proizvodnje NO u teškoj sepsi (169- 171) i primjena egzogenog NO u akutnoj ozljedi pluća (172,173). U probavnom traktu, L-NAME blokira dijarejni učinak ricinusovog ulja, a pogoršava očiglednu ozljedu sluznice (174).

Također je, koristeći se gore opisanim pristupom trojnog kompleksa (157), racionalizirana daljnja terapija shizofrenije, primjenom NOS-inhibitora, L-NAME i NOS-supstrata, L-arginina (163,164,175). Također, korišteni su i modeli ekstrapiramidnih poremećaja kod štakora (44,176), za koje je poznato da su povezani s težim psihijatrijskim simptomima (177). Utvrđena su dva prepoznatljiva uzorka, „L-NAME ne reagira, L-arginin reagira“ i „L-NAME reagira, L-arginin reagira“ (157). Ti su odgovori ukazali na dvije karakteristične prezentacije NO-puteva (157). U učincima izazvanim apomorfinom i MK-801, metamfetaminom kronična osjetljivost i katalepsijom induciranom

haloperidolom, L-arginin (protudjelovanje) i L-NAME (bez učinka), kada se kombiniraju (L-NAME + L-arginin), pokazuju suprotan učinak budući da međusobno suprotstavljaju učinak („L-NAME ne reagira, L-arginin reagira“). Suprotno tome, u efektu amfetamina, L-arginin (protudjelovanje), L-NAME (protudjelovanje) pokazali su paralelni učinak, a kada su kombinirani (L-NAME + L-arginin), nisu pokazivali međusobno antagoniziranje, već trajni učinak ("L-NAME responsive, L-arginine responsive").

L-NAME i L-arginin također mogu imati paralelni učinak (76-78,154,155,157). Uz učinak amfetamina (157), ovaj se paralelizam javlja i s prilično prepoznatljivim modelima (mioza, atropin-midrijaza (155), ishemijski / reperfuzijski kolitis (76), lezije i kongestije dvanaesnika (77), perforacija cekuma (78) i interakcija L-NAME i / ili L-arginina s drugim sustavima (tj. acetilkolinom) (155). U svim tim eksperimentima, dosljedan povoljan ishod uz istovremenu primjenu pentadekapeptida BPC 157 pokazuje da je učinak terapije pentadekapeptidom BPC 157 redovito prisutan u BPC 157 + L-NAME + L-arginin skupini životinja (76-78,154,155,157). Ova podudarnost vidljiva je i u drugim studijama (178,179).

Nažalost, slična istraživanja koja koriste opisanu primjenu L-NAME, L-arginina i L-NAME + L-arginin tripleta, općenito nedostaju (75).

Kao što je u teoriji već davno utvrđeno (180), trebali bismo uzeti u obzir da bi razlike u aktivnosti mogle biti posljedica: a) kvantitativnih razlika u snazi, b) kvalitativno različitih učinaka ili c) razlika obzirom na eksperimentalne metode. Međutim, ako se posljednja dva čimbenika kontroliraju što je više moguće odabirom iste doze za L-NAME, L-arginin i L-NAME + L-arginin kompleks i primjenom prikladnih eksperimentalnih tehnika, tada će se promjene u aktivnosti vjerojatno bazirati na vrsti uključenih receptora.

Oni bi nadalje razgraničili i suprotne i paralelne učinke L-NAME i L-arginina. Uglavnom suprotni učinci L-NAME i L-arginina te zajedničke primjene L-NAME i L-arginina, pokazuju urođenu aktivnost, te se pojavljuju kao specifični učinci, jer kombinirani L-NAME i L-arginin mogu antagonizirati međusobno djelovanje na razinu kontrolnih vrijednosti. Međutim, moguće je da bilo koji od NO-agensa, L-NAME ili L-arginin, može imati skriveni učinak. Ta bi aktivnost bila očita kao

učinak samo kada se daju zajedno, kao antagonizacija prethodne aktivnosti bilo L-NAME bilo L-arginina. Konačno, može se dogoditi da suprotni učinci L-NAME i L-arginina, kada se daju zajedno (L-NAME + L-arginin), ne mogu antagonizirati međusobni odgovor. Za suprotan učinak L-NAME i L-arginina, možemo predvidjeti i jednostavan učinak (kada se inhibicija (L-NAME) i stimulacija (L-arginin) čine uravnoteženima, pa prema tome može doći do međusobne antagonizacije), i složeni učinak (kada prevladava ili inhibicija (L-NAME) ili stimulacija (L-arginin), dok druga ostaje skrivena i može se pojaviti samo u pozadini prevladavajućeg učinka). Moguće je da suprotni učinci L-NAME i L-arginina, koji možda neće antagonizirati odgovor jedni drugih, pružajući međutim poznatu specifičnost i L-NAME i L-arginina, mogu sugerirati prezentaciju određenih NO-elemenata, inhibitornih i stimulaturnih, koji se vjerojatno mogu razdvojiti. Uobičajeno, antagonizacija samo do kontrolne razine, ostavlja preostale poremećaje izvan funkcioniranja NO-agenasa, što sugerira funkcioniranje NO-sustava, u poremećenim uvjetima (75). Ilustrativan je primjer kada L-arginin antagonizira samo izraženije lezije izazvane primjenom L-NAME (116,125).

Vjerojatno bi paralelni učinci L-NAME i L-arginina trebali riješiti podudaranje NO-agensa za koje se obično pretpostavlja da negativno ili pozitivno utječu na NO-sustav. Treba napomenuti da se paralelni učinci L-NAME i L-arginina, kada su i L-NAME i L-arginin, dani sami, pojavljuju kao specifični efekti, a kombinirana primjena L-NAME i L-arginina, može dovesti do antagoniziranja međusobnog djelovanje na razinu kontrolnih vrijednosti. Također, uz suprotne učinke L-NAME i L-arginina, pojavila se alternativna mogućnost paralelnih učinaka L-NAME i L-arginina, kada se daju zajedno (L-NAME + L-arginin), a koji se očituju u međusobnom nesuprostavljanju. Stoga, ako bi varijacije u aktivnosti mogle biti posljedica stvarnih razlika u uključenim receptorima, možemo predložiti prezentaciju određenih "predsinaptičkih" inhibitornih receptora. Inhibicija ovih inhibitornih receptora od strane L-NAME, može biti značajna. Suprotno tome, "inhibicija inhibicije" može neizravno rezultirati stimulacijom oslobađanja NO, čime se uspoređuje učinak s L-argininom. Moguće je da oslobađanje NO može antagonizirati daljnji učinak primjene L-arginina. Mogli

bismo pretpostaviti da ovi "predsinaptički" inhibitori mogu imati složenu ulogu u kontroli funkcije NO-sustava koju treba dalje utvrđivati.

Konačno, možemo teoretizirati da BPC 157, ponašajući se kao nepremostivi antagonist slične snage za štetne učinke L-NAME i L-arginina, aktivirajući bilo koji od njihovih specifičnih receptora (uključujući one predložene kao „predsinaptički“), može imati modulirajuću ulogu. Dva izoenzima, neuronski NOS (nNOS) i endotelni NOS (eNOS) ovisni su o Ca^{2+} i konstitutivno su izraženi. Treća NOS izoforma, inducibilni NOS (iNOS) je neovisan o Ca^{2+} i inducibilan je, na primjer, bakterijskim enterotoksinima, citokinima i nakon ozljede crijeva (181).

Dakle, moguće je da uz učinak na eNOS (140), pentadekapeptid BPC 157 može modulirati i učinak kalcija. To je moguće obzirom da pentadekapeptid BPC 157 antagonizira štetni učinak hiperkalemije i hipokalemije i in vivo, ali i in vitro na membranski potencijal (116). Također BPC 157 djeluje kao stabilizator staničnog spoja (130). Povećavajući ekspresiju proteina ZO-1 uskog spoja i rezistenciju na transepitel (130), značajno je ublažio „leak“ sindrom crijeva izazvan indometacinom (130). Isto tako, inhibirane su mRNA upalnih medijatora (iNOS, IL-6, IFN γ i TNF- α), povećana ekspresija HSP 70 i 90 i antioksidativnih proteina, kao što su HO-1, NQO-1, glutation reduktaza, glutation peroksidaza 2 i GST-pi (130).

U našem istraživanju, evidentno je kako pentadekapeptid BPC 157 ima kongruentan učinak na modelu podveza gornje mezenterične arterije, gornje mezenterične vene ili obje krvne žile kao i kod ranijih eksperimentalnih modela podveza krvnih žila. Učinak se očituje u otvaranju kolateralne cirkulacije te je evidentno obzirom na rezultate kako se ostvaruje u međudjelovanju s NO sustavom. Aktivacija kolateralne cirkulacije i samim time smanjenje oštećenja sluznice duodenuma, tankog crijeva, cekuma i uzlaznog kolona složen je fenomen na što ukazuje i primjena L-NAME (blokada NO sustava) i L-Arginina (stimulacija NO sustava). Efekt aktivacije kolateralne cirkulacije nije zabilježen u samostalnoj primjeni L-NAME i L-Arginina iako L-Arginin ima nešto bolji učinak na smanjenje oštećenja sluznice crijeva u odnosu na kontrolnu skupinu, dok kombinirana primjena s pentadekapeptidom BPC 157 uvjetuje aktivaciju

kolateralne cirkulacije i protektivni učinak na sluznicu crijeva. Moguće je da su specifičan odgovor na podvez gornje mezenterične arterije, gornje mezenterične vene ili obje krvne žile, kako periferno tako i centralno, moduliran isključivo primjenom pentadekapeptida BPC 157 i njegovim međudjelovanjem s agensima NO sustava, pri čemu izostaje njihov uobičajeni učinak kao što je to prikazano u kombiniranom djelovanju pentadekapeptida BPC 157, L- NAME i L- arginina na krvni tlak, pri čemu izolirana primjena NO agenasa dovodi do hipertenzije ili hipotenzije, dok kombinirana primjena s pentadekapeptidom BPC 157 ne uvjetuje promjene krvnog tlaka. Simptomi koji nastaju podvezivanjem gornje mezenterične arterije, gornje mezenterične vene ili obje krvne žile te uz primjenu pentadekapeptida BPC 157, L- NAME i L- arginina ukazuju na ranije spomenuti paralelni učinak L- NAME i L- arginina koja je prikazana i u drugim modelima (76,115,154).

7.0. Zaključak

U ovom istraživanju za cilj smo imali pokazati terapijski učinak primjene pentadekapeptida BPC 157 na modelu ishemijske lezije tankog crijeva, cekuma i uzlaznog kolona nastale zbog kirurškog podvezivanja gornje mezenterične arterije, gornje mezenterične vene ili obje krvne žile u štakora.

Zaključili smo:

1. Pentadekapeptid BPC 157 primijenjen lokalno na crijevo povećava brzinu punjenja i opseg punjenja duž gornjih mezenteričnih krvnih žila angiografskom metodom, te dovodi do otvaranja kolateralne cirkulacije koja premošćuje defekt i reetablira krvotok. U slučajevima podveza gornje mezenterične arterije aktivira se kolateralna cirkulacija putem donje prednje pankreatikoduodenalne arterije i donje mezenterične arterije, kojima se zaobilazi mjesto okluziju i ponovno uspostavlja protok krvi u postokludiranom segmentu krvne žile. U slučajevima podveza gornje mezenterične vene pentadekapeptid BPC 157 brzo je aktivirao kolateralnu cirkulaciju: gornja mezenterična vena – donja prednja pankreatikoduodenalna vena – gornja prednja pankreatikoduodenalna vena - pilorična vena - portalna vena, te je ponovno uspostavio vezu gornje mezenterične vene i portalne vene i obnovio protok krvi. Istodobno, prema donjoj šupljijoj veni, uspostavlja se dodatni put kroz donju mezenteričnu venu, a putem lijeve količne vene.
2. Na nativnim snimkama crijeva (duodenum, tanko crijevo, uzlazni kolon) pomoću mikrokamere pokazali smo da BPC 157 primijenjen lokalno povećava ramifikaciju i arterijsko punjenje.
3. Na nativnim snimkama crijeva pomoću mikrokamere pokazali smo da pentadekapeptid BPC 157 primijenjen lokalno smanjuje vensku kongestiju, te povećava arterijsku i vensku ramifikaciju i punjenje kao mjeru za smanjenje kongestije vena.
4. Pentadekapeptid BPC 157 primijenjen lokalno na crijevo ima protektivan učinak na ishemijsko oštećenje stijenke crijeva tankog crijeva, cekuma i

uzlaznog kolona, nastalo kao rezultat kirurškog podvezivanja gornje mezenterične arterije, vene ili obje krvne žile.

5. U našem istraživanju, evidentno je kako pentadekapeptid BPC 157 ima kongruentan terapijski učinak na modelu podveza gornje mezenterične arterije, gornje mezenterične vene ili obje krvne žile kao i kod ranijih eksperimentalnih modela podveza krvnih žila.
6. Učinak se očituje u otvaranju kolateralne cirkulacije te je evidentno obzirom na rezultate kako se ostvaruje u međudjelovanju s NO sustavom. Aktivacija kolateralne cirkulacije i samim time smanjenje oštećenja sluznice duodenuma, tankog crijeva, cekuma i uzlaznog kolona složen je fenomen na što ukazuje i primjena L- NAME (blokada NO sustava) i L- arginina (stimulacija NO sustava). Primjena L- NAME dovodi do agravacije učinaka podveza gornje mezenterične arterije, vene ili obje krvne žile. L- arginin pokazuje blagi terapijski učinak, dok istodobna primjena L- NAME i L- arginina dovela je do međusobne antagonizacije. Terapijski učinak pentadekapeptida BPC 157 u zajedničkoj primjeni s L- NAME i L- argininom pokazuje da pozitivni učinak pentadekapeptida BPC 157 u potpunosti nadilazi učinke blokade NO sustava (uklonjena agravacija (L- NAME)) i učinke stimulacije NO sustava (parcijalni terapijski učinak NO- prekursora postaje potpuni). Moguće je da su specifičan odgovor na podvez gornje mezenterične arterije, gornje mezenterične vene ili obje krvne žile, kako periferno tako i centralno, moduliran isključivo primjenom pentadekapeptida BPC 157 i njegovim međudjelovanjem s agensima NO sustava.
7. Sukladno rezultatima ovog istraživanja i dokazima o pozitivnom učinku pentadekapeptida BPC 157 na modelu podveza gornje mezenterične arterije ili gornje mezenterične vene ili obje krvne žile kod štakora, a uz neospornu činjenicu kako je njegova primjena sigurna (letalna doza nije postignuta) te se radi o stabilnom peptidu (stabilan u želučanom soku dulje od 24 sata), možemo zaključiti kako primjena pentadekapeptida BPC 157 otvara nove mogućnosti i strategije u liječenju poremećaja

uzrokovanih okluzijom gornje mezenterične arterije ili gornje mezenterične vene ili obje krvne žile.

8.0. Sažetak

Terapija stabilnim želučanim pentadekapeptidom BPC 157 poništava ili ublažava sindrom višestruke disfunkcije organa kod štakora kojima je okudirana gornja mezenterična arterija ili gornja mezenterična vena ili obje žile. Sukladno ranijim istraživanjima okluzije velikih krvnih žila (ishemija Pringleova manevra, reperfuzija, Budd-Chiari sindrom) kod štakora, učinak pentadekapeptida BPC 157 očitovao se u brznoj aktivaciji kolateralne cirkulacije te je, obzirom na to, poništavao ili ublažavao učinke vaskularne okluzije. Njegova terapijska primjena u slučajevima podveza gornje mezenterične arterije ili gornje mezenterične vene ili obje žile u štakora dovodila je do poništavanja ili ublažavanja posljedičnih lokalnih, perifernih i središnjih poremećaja uvjetovanih okluzijom. U našem istraživanju, u periodu od 30 minuta nakon podveza učinili smo snimanje mikrokamerom, angiografiju, EKG snimanje, mjerenje tlakova, a po eutanaziji životinja patohistološke pretrage, biokemijske pretrage te određivanje parametara oksidativnog stresa (MDA). Kod štakora s podvezom gornje mezenterične arterije ili gornje mezenterične vene ili obje krvne žile došlo je do razvoja portalne hipertenzije, povećanja tlaka u donjoj šupljaj veni, aortalne hipotenzije i centralno, povećanog tlaka u gornjem sagitalnom sinusu; sistemske arterijske i venske tromboze, poremećaja EKG-a, povećanje razine MDA u tkivima, oštećenja i poremećaja više organa, posebno srca, pluća, jetre, bubrega i gastrointestinalnog trakta, kao i mozga. Pentadekapeptid BPC 157 brzo aktivira kolateralnu cirkulaciju (donja prednja pankreatikoduodenalna arterija i donja mezenterična arterija), kojima se zaobilazi mjesto okluziju i ponovno uspostavlja protok krvi u postokludiranom segmentu krvne žile. U slučajevima podveza gornje mezenterične vene pentadekapeptid BPC 157 brzo je aktivirao kolateralnu cirkulaciju: gornja mezenterična vena – donja prednja pankreatikoduodenalna vena – gornja prednja pankreatikoduodenalna vena - pilorična vena - portalna vena, te je ponovno uspostavio vezu gornje mezenterične vene i portalne vene i obnovio protok krvi. Istodobno, prema

donjoj šupljoj veni, uspostavlja se dodatni put kroz donju mezenteričnu venu, a putem lijeve količne vene. Slijedom toga, pentadekapeptid BPC 157 poništavao je portalnu hipertenziju, povišen tlak u donjoj šupljoj veni, aortalnu hipotenziju i centralno, povišen tlak u gornjem sagitalnom sinusu, ublažavao je poremećaje srčanog ritma te je smanjivao pojavnost venske i arterijske tromboze. Značajno su ublažene višestruke organske lezije, posebno srca, pluća, jetre, bubrega i gastrointestinalnog trakta, kao i mozga te sami oksidativni stres u tkivima. Zaključno, na osnovu primjene pentadekapeptida BPC 157 na modelu podveza gornje mezenterične arterije ili gornje mezenterične vene ili obje krvne žile kod štakora, možemo razmotriti njegovu moguću terapijsku primjenu u sindromima višestruke disfunkcije organa uzrokovane vaskularnom okluzijom.

Ključne riječi: stabilni želučani pentadekapeptid BPC 157, podvez gornje mezenterične arterije, podvez gornje mezenterične vene, aktivacija kolateralne cirkulacije, štakori.

9.0. Abstract

Use of stable gastric pentadecapeptide BPC 157 in rats with superior mesenteric artery ligation or with superior mesenteric vein ligation or with simultaneous superior mesenteric artery and superior mesenteric vein ligation

PhD candidate: Mario Knežević, MD

Year of publication: 2021.

Gastric pentadecapeptide BPC 157 therapy counteracts multiple organ dysfunction syndrome in rats, with permanent occlusion of the superior mesenteric artery or superior mesenteric vein or both vessels. Its effect would rapidly activate collateral vessel pathways and overwhelm superior mesenteric artery or superior mesenteric vein or both vessels permanent occlusion, and local, peripheral and central disturbances. Assessments include the portal hypertension, caval hypertension, aortal hypotension, and superior sagittal sinus hypertension; systemic arterial and venous thrombosis, ECG disturbances, MDA-tissue increase, multiple organs lesions and disturbances, heart, lung, liver, kidney, gastrointestinal tract, and brain. BPC 157 therapy (/kg, abdominal bath) (10 µg, 10 ng) was given at 1 min-ligation time.

BPC 157 rapidly recruits collateral vessels, that circumvent occlusion and ascertains blood flow distant from the occlusion. Consequently, BPC 157 counteracted portal hypertension, caval hypertension, aortal hypotension, and superior sagittal sinus hypertension, ECG disturbances attenuated, progressing venous and arterial thrombosis avoided. Markedly were attenuated the multiple organs lesions and disturbances, heart, lung, liver, kidney, gastrointestinal tract, brain and oxidative stress in tissues. Concluding, superior mesenteric artery/vein or both vessels occlusion-rats may additionally suggest BPC 157 therapy as full counteraction of vascular occlusion-induced multiple organ dysfunction syndrome.

Key words: stable gastric pentadecapeptide BPC 157, superior mesenteric artery occlusion, superior mesenteric vein occlusion, vascular recruitment, rats

10.0. Popis literature

1. Sikirić P, Petek M, Rucman R i sur. A new gastric juice peptide, BPC. An overview of the stomach–stress–organoprotection hypothesis and beneficial effects of BPC. *J Physiol Paris*. 1993;87:313–27.
2. Veljača M, Chang K, Guglietta A. Digestion of h–EGF, h–TGF alpha and BPC–15 in human gastric juice. *Gastroenterology*. 1995;108:761.
3. Xue XC, Wu YJ, Gao MT i sur. Protective effects of pentadecapeptide BPC 157 on gastric ulcer in rats. *World J Gastroenterol*. 2004;10:1032–6.
4. Ruenzi M, Stolte M, Veljača M, Oresković K, Peterson J. Ulcerative Colitis Study Group. A multicenter, randomized, double blind, placebo–controlled phase II study of PL „36 enema in the treatment of mild–to–moderate ulcerative colitis. *Gastroenterology*. 2005;128:A584.
5. Veljača M, Krnić Z, Brajša K i sur. The development of PL 14736 for treatment of inflammatory bowel disease. IUPHAR–GI section symposium, Honolulu, Hawaii, 2002, 13–15 July, 0–32.
6. Veljača M, Pavić Sladoljev D i sur. Safety, tolerability and pharmacokinetics of PL14736, a novel agent for treatment of ulcerative colitis, in healthy male volunteers. *Gut*. 2003;51:A309.
7. Sikirić P, Seiwerth S, Brčić L i sur. Revised Robert's cytoprotection and adaptive cytoprotection and stable gastric pentadecapeptide BPC 157. Possible significance and implications for novel mediator. *Curr Pharm Des*. 2010;16:224–34.
8. Sikirić P, Seiwerth S, Rucman R i sur. Stable gastric pentadecapeptide BPC 157: novel therapy in gastrointestinal tract. *Curr Pharm Des*. 2011;17:1612–1632.

9. Sikirić P, Seiwerth S, Rucman R i sur. Focus on ulcerative colitis: stable gastric pentadecapeptide BPC 157. *Curr Med Chem*. 2012;19:126–132.
10. Seiwerth S, Rucman R, Turković B i sur. BPC 157 and standard angiogenic growth factors. Gastrointestinal tract healing, lessons from tendon, ligament, muscle and bone healing. *Curr Pharm Des*. 2018;24: 1972–1989.
11. Istituto di Ricerche Biomediche „Antoine Marxer” RBM S.p.A., 1995: Pharmacological receptor binding affinity of PL–10.1. *RBM Exp*. 950020.
12. Imming P, Sinning C, Meyer A. Drugs, their targets and the nature and number of drug targets. *Nat Rev Drug Discov*. 2006;5 (10):821–834.
13. Istituto di Ricerche Biomediche „Antoine Marxer” RBM S.p.A., 1995: In vitro microsomal enzyme activity in mouse liver after repeated intravenous administration. *RBM Exp*. 950021.
14. Vukšić T, Zoričić I, Brčić L i sur. Stable gastric pentadecapeptide BPC 157 in trials for inflammatory bowel disease (PL–10, PLD–116, PL14736, Pliva, Croatia) heals ileoileal anastomosis in the rat. *Surg Today*. 2007;37:768–777.
15. Sikirić P, Jadrijević S, Seiwerth S i sur. Longlasting cytoprotection after pentadecapeptide BPC 157, ranitidine, sucralfate, or cholestyramine application in reflux esophagitis in rats. *J Physiol Paris*. 1999;93:467–477.
16. Petrović I, Dobrić I, Drviš P i sur. An experimental model of prolonged esophagitis with sphincter failure in the rat and the therapeutic potential of gastric pentadecapeptide BPC 157. *J Pharmacol Sci*. 2006;102:269–277.
17. Dobrić I, Drviš P, Petrović I i sur. Prolonged esophagitis after primary dysfunction of the pyloric sphincter in the rat and the- rapeutic potential of the gastric pentadecapeptide BPC 157. *J Pharmacol Sci*. 2007;104:7–18.
18. Škorjanec S, Dolovski Z, Kocman I i sur. Therapy for unhealed gastrocutaneous fistulas in rats as a model for analogous healing of persistent skin wounds and persistent gastric ulcers: stable gastric pentadecapeptide BPC 157, atropine, ranitidine, and omeprazole. *Dig Dis Sci*. 2009;54:46–56.

19. Kliček R, Sever M, Radić B i sur. Pentadecapeptide BPC 157, in clinical trials as a therapy for inflammatory bowel disease (PL14736), is effective in the healing of colcutaneous fistulas in rats: role of the nitric oxide–system. *J Pharmacol Sci.* 2008;108:7–17.
20. Cesarec V, Bečejac T, Mišić M i sur. Pentadecapeptide BPC 157 and the esophagocutaneous fistula healing therapy. *Eur JPharmacol* 2013;701:203–212.
21. Zoričić Z, Sikirić P, Seiwert S. Pentadecapeptide BPC 157 beneficially influences the healing of colon–colon anastomoses in rats. *Cell injury and protection in the gastrointestinal tract. From basic sciences to clinical perspectives* 1996. Dordrecht, Boston, London: Kluwer Academic Publishers, 1997, pp. 249–258.
22. Ilić S, Drmić D, Franjić S i sur. Pentadecapeptide BPC 157 and its effects on an NSAID toxicity model: diclofenac — induced gastrointestinal, liver, and encephalopathy lesions. *Life Sci* 2011;88:535–542.
23. Boban–Blagaić A, Blagaić V, Romić Z i sur. The influence of gastric pentadecapeptide BPC 157 on acute and chronic ethanol administration in mice. The effect of N (G) 151 Nitro–L–arginine methyl ester and L–arginine. *MED Sci Monit* 2006;12:36–45.
24. Blagaić AB, Blagaić V, Romić Z, Sikirić P. The influence of gastric pentadecapeptide BPC 157 on acute and chronic ethanol administration in mice. *Eur J Pharmacol* 2004;499:285–290.
25. Ilić S, Drmić D, Žarković K i sur. High hepatotoxic dose of paracetamol produces generalized convulsions and brain damage in rats. A counteraction with the stable gastric pentadecapeptide BPC 157 (PL14736). *J Physiol Pharmacol* 2010;61:241–250.
26. Kolenc D, Aralica G, Safić H i sur. Toxicity by NSA-IDs. Counteraction by stable gastric pentadecapeptide BPC 157. *Curr Pharm Des* 2012;19:76–83.
27. Sikirić P, Seiwert S, Grabarević Z i sur. Beneficial effect of a novel pentadecapeptide BPC157 on gastric lesions induced by restraint stress,

ethanol, indomethacin, and capsaicin neurotoxicity. *Dig Dis Sci* 1996;41:1604–1614.

28. Tkalčević VI, Cuzić S, Brajša K i sur. Enhancement by PL14736 of granulation and collagen organization in healing wounds and the potential role of *egr-1* expression. *Eur J Pharmacol* 2007;570:212–221.

29. Seiwert S, Sikirić P, Grabarević Z i sur. BPC 157's effect on healing. *J Physiol Paris*. 1997;91:173–8.

30. Sikirić P, Seiwert S, Aralica G i sur. Therapeutic effect of antiulcer agents of new chronic systemic colon lesion in rat. *J Physiol Paris*. 2001;95:283–8.

31. Starešinić M, Šebečić B, Patrlj L i sur. Gastric pentadecapeptide BPC 157 accelerates healing of transected rat Achilles tendon and in vitro stimulates tendocytes growth. *J Orthop Res*. 2003;21:976–983.

32. Xue XC, Wu YJ, Gao MT. Study of the protective effects of pentadecapeptide BPC 157 on wounds in small type pigs. *Chin New Drugs J*. 2004;12: 602–4

33. Lambert R. Relative importance of biliary and pancreatic secretions in the genesis of esophagitis in rats. *Am J Dig Dis* 1962;7: 1026–33.

34. Sikirić P, Seiwert S, Grabarević Z i sur. The beneficial effect of BPC 157, a 15 amino acid peptide BPC fragment, on gastric and duodenal lesions induced by restraint stress, cysteamine and 96 % ethanol in rats. A comparative study with H2 receptor antagonists, dopamine promoters and gut peptides. *Life Sci*. 1994;54:PL63–8.

35. Sikirić P, Seiwert S, Grabarević Z i sur. Salutary and prophylactic effect of pentadecapeptide BPC 157 on acute pancreatitis and concomitant gastroduodenal lesions in rats. *Dig Dis Sci*. 1996;41:1518–26.

36. Sikirić P, Mazul B, Seiwert S, Grabarević Z, Rucman R, Petek M. Pentadecapeptide BPC 157 interactions with adrenergic and dopaminergic systems in mucosal protection in stress. *Dig Dis Sci*. 1997;42:661–71.

37. Sikirić P, Mikus D, Seiwert S i sur. Pentadecapeptide BPC 157, cimetidine, ranitidine, bromocriptine, and atropine effect in cysteamine lesions in totally gastrectomized rats: a model for cytoprotective studies. *Dig Dis Sci.* 1997;42:1029–37.
38. Sikirić P, Seiwert S, Grabarević Z i sur. Pentadecapeptide BPC 157 positively affects both non-steroidal anti-inflammatory agent-induced gastrointestinal lesions and adjuvant arthritis in rats. *J Physiol Paris.* 1997;91:113–22.
39. Bódis B, Karádi O, Nagy L, Dohoczky C, Kolega M, Mózsik G. Direct cellular effects of some mediators, hormones and growth factor-like agents on denervated (isolated) rat gastric mucosal cells. *J Physiol Paris.* 1997;91:183–7.
40. Bódis B, Karádi O, Nemeth P, Dohoczky C, Kolega M, Mózsik G. Evidence for direct cellular protective effect of PL-10 substances (synthesized parts of body protection compound, BPC) and their specificity to gastric mucosal cells. *Life Sci.* 1997;61:PL 243–8.
41. Sikirić P, Seiwert S, Grabarević Z i sur. The influence of a novel pentadecapeptide, BPC 157, on N(G)-nitro-L-arginine methyl ester and L-arginine effects on stomach mucosa integrity and blood pressure. *Eur J Pharmacol.* 1997;303:32:23–33.
42. Sikirić P, Seiwert S, Dešković S i sur. New model of cytoprotection/adaptive cytoprotection in rats: endogenous small irritants, antiulcer agents and indomethacin. *Eur J Pharmacol.* 1999;364:23–31.
43. Sikirić P, Marović A, Matoz W i sur. A behavioural study of the effect of pentadecapeptide BPC 157 in Parkinson's disease models in mice and gastric lesions induced by 1-methyl-4-phenyl-1, 2, 3, 6-tetrahydropyridine. *J Physiol Paris.* 1999;93:505–512.
44. Jelovac N, Sikirić P, Rucman R i sur. Pentadecapeptide BPC 157 attenuates disturbances induced by neuroleptics: the effect on catalepsy and gastric ulcers in mice and rats. *Eur J Pharmacol.* 1999;379:19–31.

45. Sikirić P, Šeparović J, Buljat G i sur. Gastric mucosal lesions induced by complete dopamine system failure in rats. The effects of dopamine agents, ranitidine, atropine, omeprazole and pentadecapeptide BPC 157. *J Physiol Paris*. 2000;94:105–110.
46. Bilić I, Zoričić I, Anić T i sur. Haloperidol–stomach lesions attenuation by pentadecapeptide BPC 157, omeprazole, bromocriptine, but not atropine, lansoprazole, pantoprazole, ranitidine, cimetidine and misoprostol in mice. *Life Sci*. 2001;68:1905–1912.
47. Stančić–Rokotov D, Sikirić P, Seiwert S i sur. Ethanol gastric lesion aggravated by lung injury in rat. Therapy effect of antiulcer agents. *J Physiol Paris*. 2001;95:289–293.
48. Prkačin I, Aralica G, Perović D i sur. Chronic cytoprotection: pentadecapeptide BPC 157, ranitidine and propranolol prevent, attenuate and reverse the gastric lesions appearance in chronic alcohol drinking rats. *J Physiol Paris*. 2001; 95:295–301.
49. Mikus D, Sikirić P, Seiwert S i sur. Pentadecapeptide BPC 157 cream improves burn–wound healing and attenuates burn–gastric lesions in mice. *Burns*. 2001;27:817–827.
50. Sikirić P, Seiwert S, Miše S i sur. Corticosteroid impairment of healing and gastric pentadecapeptide BPC–157 creams in burned mice. *Burns*. 2003; 29:323–334.
51. Ilic S, Brčić I, Mešter M i sur. Overdose insulin and stable gastric pentadecapeptide BPC 157. Attenuated gastric ulcers, seizures, brain lesions, hepatomegaly, fatty liver, breakdown of liver glycogen, profo- und hypoglycemia and calcification in rats. *J Physiol Pharmacol*. 2009; 60:107–14.
52. Sikirić P, Seiwert S, Brčić L i sur. Stable gastric pentadecapeptide BPC 157 in trials for inflammatory bowel disease (PL–10, PLD–116, PL14736, Pliva, Croatia). Full and distended stomach, and vascular response. *Inflammopharmacology*. 2006;14:214–221.

53. Sikirić P, Seiwert S, Brčić L i sur. Revised Robert's cytoprotection and adaptive cytoprotection and stable gastric pentadecapeptide BPC 157. Possible significance and implications for novel mediator. *Curr Pharm.* 2010;16:1224–1234.
54. Sikirić P. The pharmacological properties of the novel peptide BPC 157 (PL–10). *Inflammopharmacology.* 1999;7:1–14.
55. Ševeljević–Jaran D, Ćuzić S, Dominis–Kramarić M i sur. Accelerated healing of excisional skin wounds by PL 14736 in alloxan–hyperglycemic rats. *Skin Pharmacol Physiol* 2006;19:266–274.
56. Sikirić P, Šeparović J, Anić T i sur. The effect of pentadecapeptide BPC 157, H₂–blockers, omeprazole and sucralfate on new vessels and new granulation tissue formation. *J Physiol Paris.* 1999;93:479–485.
57. Brčić L, Brčić I, Starešinić M, Novinščak T, Sikirić P, Seiwert S. Modulatory effect of gastric pentadecapeptide BPC 157 on angiogenesis in muscle and tendon healing. *J Physiol Pharmacol.* 2009; 60 Suppl 7:191–6.
58. Mozsik G, Sikiric P, Seiwert S. Pentadecapeptide BPC 157 (PLD116, PL14736, Pliva) influences ATP energy system and antagonizes 0.6 M HCl– and 96 % ethanol–gastric lesion in rat. *Digestion.* 2006;73:41.
59. Szabo S, Neumeyer JL. Dopamine agonists and antagonists in duodenal ulcer disease. In: Kaiser C, Kebabian W, Eds. *Symposium Series.* Washington: ACS American Chemical Society Publications 1983;224:175–196.
60. Sikirić P, Seiwert S, Grabarević Z, Balen I, Aralica G, Gjurasin M. Cysteamine–colon and cysteamine–duodenum lesions in rats. Attenuation by gastric pentadecapeptide BPC 157, cimetidine, ranitidine, atropine, omeprazole, sulphasalazine and methylprednisolone. *J Physiol Paris.* 2001;95:261–270.
61. Bedeković V, Miše S, Anić T i sur. Different effect of antiulcer agents on rat cysteamine–induced duodenal ulcer after sialoadenectomy, but not gastrectomy. *Eur J Pharmacol.* 2003;477:73–80.

62. Sikirić P, Seiwerth S, Rucman R, Turković B. Stable gastric pentadecapeptide BPC 157 in esophageal, gastric and duodenal lesions. *J Physiol Pharmacol.* 2009;60:87.
63. Veljača M, Lesch CA, Pillana R, Sanchez B, Chan K, Guglietta A. BPC–15 reduces trinitrobenzene sulfonic acid–induced colonic damage in rats. *J Pharmacol Exp Ther.*1995; 272:417–422.
64. Oršolić N, Seiwerth S, Sikirić P. BPC 157 enhances function of immunological effector cells in mice. *J Physiol Pharmacol.* 2009;60:69.
65. Sever M, Kliček R, Radić B i sur. Gastric pentadecapeptide BPC 157 and short bowel syndrome in rats. *Dig Dis Sci.* 2009;54:2070–2083.
66. Grabarević Z, Tišljarić M, Artuković B i sur. The influence of BPC 157 on nitric oxide agonist and antagonist induced lesions in broiler chicks. *J Physiol Paris.* 1997;91:139–149.
67. Barišić I, Radić B, Kliček R i sur. Prolonged severe hypercalcemia induces an acute pancreatitis in rats, and shortening of QT inter- val and prolongation of PQ interval. The effect of the therapy with stable gastric pentadecapeptide BPC 157 (PL14736). *J Physiol Pharmacol.*2009;60:8.
68. Sikirić P, Hahm KB, Blagaić AB i sur. Stable gastric pentadecapeptide BPC 157, Robert's stomach cytoprotection/adaptive cytoprotection/organoprotection, and Selye's stress coping response: Progress, achievements, and the future. *Gut Liver.* 2020; 14(2): 153-167.
69. Robert A. Cytoprotection by prostaglandins. *Gastroenterology.* 1979;77(4 Pt 1):761-7.
70. Stupnišek M, Kokot A, Drmić D i sur. Pentadecapeptide BPC 157 Reduces Bleeding and Thrombocytopenia after Amputation in Rats Treated with Heparin, Warfarin, L-NAME and L-Arginine. *PLoS One.* 2015;21;10(4)
71. Konošić S, Petričević M, Ivančan V i sur. Intra-gastric Application of Aspirin, Clopidogrel, Cilostazol, and BPC 157 in Rats: Platelet Aggregation and Blood Clot. *Oxid Med Cell Longev.* 2019; 30;2019:9084643.

72. Hsieh MJ, Liu HT, Wang CN i sur. Therapeutic potential of proangiogenic BPC157 is associated with VEGFR2 activation and up-regulation. *J Mol Med (Berl)* 2017;95:323–333.
73. Hrelec M, Kliček R, Brčić L i sur. Abdominal aorta anastomosis in rats and stable gastric pentadecapeptide BPC 157, prophylaxis and therapy. *J Physiol Pharmacol* 2009; 60 (Suppl 7): 161-165.
74. Vukojević J, Siroglavić M, Kašnik K i sur. Rat inferior caval vein (ICV) ligation and particular new insights with the stable gastric pentadecapeptide BPC 157. *Vascul Pharmacol.*2018;106:54-66.
75. Sikirić P, Seiwerth S, Rucman R i sur. Stable gastric pentadecapeptide BPC 157–NO–system relation. *Curr Pharm Des.* 2014;20:1126–1135
76. Đuzel A, Vlainić J, Antunović M i sur. Stable gastric pentadecapeptide BPC 157 in the treatment of colitis and ischemia and reperfusion in rats: New insights. *World J Gastroenterol.* 2017 28;23(48):8465-8488.
77. Amić F, Drmić D, Bilić Z i sur. Bypassing major venous occlusion and duodenal lesions in rats, and therapy with the stable gastric pentadecapeptide BPC 157, L-NAME and L-arginine.*World J Gastroenterol.* 2018;21;24(47):5366-5378.
78. Drmić D, Samara M, Vidović T i sur. Counteraction of perforated cecum lesions in rats: Effects of pentadecapeptide BPC 157, L-NAME and L-arginine. *World J Gastroenterol.* 2018;28;24(48):5462-5476.
79. Perović D, Kolenc D, Bilić V i sur. Stable gastric pentadecapeptide BPC 157 can improve the healing course of spinal cord injury and lead to functional recovery in rats. *J Orthop Surg Res.*2019;2;14(1):199.
80. Kang EA, Han Y-M, An JM i sur. BPC157 as potential agent rescuing from cancer cachexia. *Curr Pharm Des* 2018;24:1947–56.
81. Knežević M. Mezenterijalna ishemija. U *Nesek Adam V, Kilibarda- Bošan I (ur.). Akutna stanja u abdomenu.* Zagreb, 2016. Str. 60-63.

82. Chen CF, Leu FJ, Chen HI, Wang D, Chou SJ. Ischemia/reperfusion-induced low reactivity of the rat superior mesenteric vascular bed is associated with expression of nitric oxide synthases. *Transplant Proc.* 2006;38(7):2216-20.
83. Ribeiro ME, Yoshida WB. Lesoes intestinais decorrentes de isquemia e reperfusao: fisiopatologia e modelos experimentais. *J Vasc Br.* 2005; 4(2):183-94
84. Lavinia M. Proctor, Thiruma V. Arumugam, Ian Shiels, Robert C. Reid, David P. Fairlie ,Stephen M. Taylor Comparative antiinflammatory activities of antagonists to C3a and C5a receptors in a rat model of intestinal ischaemia/reperfusion injury. *British Journal of Pharmacology.* 2004;142, 756–764
85. Rocha B da C, Mendes RR, Lima GV, Albuquerque Gde S i sur. Experimental model of mesenteric ischemia: reperfusion by abdominal aorta clamping in Wistar rat. *Rev Col Bras Cir.* 2012;39(3):207-10
86. Schoenberg MH, Berger HG. Reperfusion injury after intestinal ischemia. *Crit Care Med.* 1993;21(9):1376-86.
87. Santos CHM, Gomes OM, Pontes JCDV, Miiji LNO, Bispo MAF. The ischemic preconditioning and postconditioning effect on the intestinal mucosa of rats undergoing mesenteric ischemia/reperfusion procedure. *Acta cir bras.* 2008;23(1):22-8.
88. Chiu CJ, McArdle AH, Brown R, Scott HJ, Gurd FN. Intestinal mucosal lesion in low-flow states. I. A morphological, hemodynamic, and metabolic reappraisal. *Arch Surg.* 1970;101(4):478-83
89. Brath E, Nemeth N, Kiss F i sur. Changes of local and systemic hemorheological properties in intestinal ischemia-reperfusion injury in the rat model. *Microsurgery.* 2010;30(4):321-6
90. Iwanami K, Takeyoshi I, Ohwada S i sur. Intramucosal pH and intestinal mucosal damage in ischemia-reperfusion injury. *Transpl Int.* 1998;11(6):401-7

91. Yano K, Hata Y, Matsuka K, Ito O, Matsuda H. Time limits for intestinal ischemia and congestion: an experimental study in rats. *Ann Plast Surg.* 1994;32:310–314
92. Kimura M, Kataoka M, Kuwabara Y, Sato A, Sugiura M, Fujii Y. Real-time energy metabolism of intestine during arterial versus venous occlusion in the rat. *J Gastroenterol.* 2003; 38:849–853.
93. Tsuchida Y, Aoki N, Fukuda O, Nakano M, Igarashi H. Changes in hemodynamics in jejunal flaps of rabbits due to ischemia, venous congestion, and reperfusion as measured by means of colored microspheres. *Plast Reconstr Surg.*1998; 101:147– 154.
94. Kalogjera L, Ries M, Baudoin T, Ferenčić Z, Trotić R, Pegan B. Dose-dependent protective effect of BPC 157 on capsaicin-induced rhinitis in rats. *Eur Arch Otorhinolaryngol* (1997) 254 (Supp.1)
95. Beynen AC, Festing MFW, Van Monfort MAJ: Design of Animal Experiments. U: Van Zutphen LEM, Baumans V, Beynen AC (ur). Principles of laboratory animal science. Elsevier, Amsterdam, 2001: str. 219-250.
96. Lugea A, Salas A, Casalo J, Guarner F, Malagelada J-R. Surface hydrophobicity of the rat colonic mucosa is a defensive barrier against macromolecules and toxins. *Gut* 2000;46:515-521
97. Eustis S, Elwell M, MacKenzie W, eds. Boorman's Pathology of the Rat 2nd Edition Reference and Atlas. eBook ISBN: 9780123914897, Hardcover ISBN: 9780123914484, Academic Press, 2017.
98. Sakaguchi T, Suzuki S, Morita Y i sur. Analysis of anatomic variants of mesenteric veins by 3-dimensional portography using multidetector-row computed tomography. *Am J Surg.* 2010;200(1):15-22.
99. Gharishvandi F, Abdollahi A , Shafaroodi H, Razieh Mohammad Jafari RM, Pasalar P, Dehpour AR. Involvement of 5-HT1B/1D receptors in the inflammatory response and oxidative stress in intestinal ischemia/reperfusion in rats. *Eur J Pharmacol .* 2020;20;882:173265.

100. Sukhotnik I, Ben Shahar Y, Halabi S i sur. Effect of N-Acetylserotonin on TLR-4 and MyD88 Expression during Intestinal Ischemia-Reperfusion in a Rat Model. *Eur J Pediatr Surg.* 2019 ;29(2):188-195.
101. Ben Shahar Y, Sukhotnik I, Bitterman N i sur. Effect of N-Acetylserotonin on Intestinal Recovery Following Intestinal Ischemia-Reperfusion Injury in a Rat. *Eur J Pediatr Surg.* 2016;26(1):47-53.
102. Puglisi RN, Strande L, Santos M, Schulte G, Hewitt CW, Whalen TV. Beneficial effects of cyclosporine and rapamycin in small bowel ischemic injury. *J Surg Res.* 1996;65(2):115-8.
103. Curgali K, Toth S, Jonecova Z i sur. Quercetin protects jejunal mucosa from experimental intestinal ischemia reperfusion injury by activation of CD68 positive cells. *Acta Histochem.* 2018;120(1):28-32.
104. Ozacmak HV, Sayan H, Arslan SA, Altaner S, Aktas RG. Protective effect of melatonin on contractile activity and oxidative injury induced by ischemia and reperfusion of rat ileum. *Life Sciences.* 76 (2005) 1575–1588
105. Sever AZ, Sever M, Vidović T i sur. Stable gastric pentadecapeptide BPC 157 in the therapy of the rats with bile duct ligation. *Eur J Pharmacol.* 2019; 15;847:130-142.
106. Kolovrat M, Gojković S, Krezić I i sur. Pentadecapeptide BPC 157 resolves Pringle maneuver in rats, both ischemia and reperfusion. *World J Hepatol.* 2020; 27;12(5):184-206.
107. Gojković S, Krezić I, Vrdoljak B i sur. Pentadecapeptide BPC 157 resolves suprahepatic occlusion of the inferior caval vein, Budd-Chiari syndrome model in rats. *World J Gastrointest Pathophysiol.* 2020;13;11(1):1-19.
108. Luetić K, Sučić M, Vlainić J i sur. Cyclophosphamide induced stomach and duodenal lesions as a NO-system disturbance in rats: L-NAME, L-arginine, stable gastric pentadecapeptide BPC 157. *Inflammopharmacology.* 2017;25:255-264.

109. Sučić M, Luetić K, Jandrić I i sur. Therapy of the rat hemorrhagic cystitis induced by cyclophosphamide. Stable gastric pentadecapeptide BPC 157, L-arginine, L-NAME. *Eur J Pharmacol.* 2019;15;861:172593.
110. Belošić Halle Z, Vlainić J, Drmić D i sur. Class side effects: decreased pressure in the lower oesophageal and the pyloric sphincters after the administration of dopamine antagonists, neuroleptics, anti-emetics, L-NAME, pentadecapeptide BPC 157 and L-arginine. *Inflammopharmacology.* 2017; 25: 511–522.
111. Sakaguchi T, Suzuki S, Morita Y i sur. Analysis of anatomic variants of mesenteric veins by 3-dimensional portography using multidetector-row computed tomography. *Am J Surg.* 2010;200(1):15-22.
112. Tsuchida Y, Aoki N, Fukuda O, Nakano M, Igarashi H. Changes in hemodynamics in jejunal flaps of rabbits due to ischemia, venous congestion, and reperfusion as measured by means of colored microspheres. *Plast Reconstr Surg.* 1998; 101: 147–154.
113. Kimura M, Kataoka M, Kuwabara Y, Sato A, Sugiura M, Fujii Y. Real-time energy metabolism of intestine during arterial versus venous occlusion in the rat. *J Gastroenterol.* 2003;38(9):849-53.
114. Liu J, Chen T, Lei P, Tang X, Huang P. Exosomes Released by Bone Marrow Mesenchymal Stem Cells Attenuate Lung Injury Induced by Intestinal Ischemia Reperfusion via the TLR4/NF- κ B Pathway. *Int J Med Sci.* 2019; 14;16(9):1238-1244.
115. Lovrić-Benčić M, Sikirić P, Hanževački JS i sur. Doxorubicine-congestive heart failure-increased big endothelin-1 plasma concentration: reversal by amlodipine, losartan, and gastric pentadecapeptide BPC157 in rat and mouse. *J Pharmacol Sci.* 2004;95:19–26
116. Balenović D, Benčić ML, Udovičić M i sur. Inhibition of methyl digoxin-induced arrhythmias by pentadecapeptide BPC 157: A relation with NO-system. *Regul Pept.* 2009;156:83–9.

117. Stambolija V, Stambolija TP, Holjevac JK i sur. BPC 157: The counteraction of succinylcholine, hyperkalemia, and arrhythmias. *Eur J Pharmacol.* 2016;15;781:83-91.
118. Strinić D, Belošić Halle Z, Luetić K i sur. BPC 157 counteracts QTc prolongation induced by haloperidol, fluphenazine, clozapine, olanzapine, quetiapine, sulpiride, and metoclopramide in rats. *Life Sci* 2017;186:66–79.
119. Živanović-Posilović G, Balenović D, Barišić I i sur. Stable gastric pentadecapeptide BPC 157 and bupivacaine. *Eur J Pharmacol* 2016;793:56–65.
120. Temple IP, Monfredi O, Quigley G i sur. Macitentan treatment retards the progression of established pulmonary arterial hypertension in an animal model. *Int J Cardiol.* 2014; 15;177(2):423-8.
121. Rich JD, Thenappan T, Freed B i sur. QTc prolongation is associated with impaired right ventricular function and predicts mortality in pulmonary hypertension. *Int J Cardiol.* 2013; 10;167(3):669-76.
122. Stančić-Rokotov D, Slobodnjak Z, Aralica J i sur. Lung lesions and anti-ulcer agents beneficial effect: Anti-ulcer agents pentadecapeptide BPC 157, ranitidine, omeprazole and atropine ameliorate lung lesion in rats. *J Physiol Paris* 2001;95
123. Prkačin I, Šeparović J, Aralica G i sur. Portal hypertension and liver lesions in chronically alcohol drinking rats prevented and reversed by stable gastric pentadecapeptide BPC 157 (PL-10, PLD-116), and propranolol, but not ranitidine. *J Physiol Paris.* 2001;95(1-6):315-24.
124. Drmić D, Kolenc D, Ilić S i sur. Celecoxib-induced gastrointestinal, liver and brain lesions in rats, counteraction by BPC 157 or L-arginine, aggravation by L-NAME. *World J Gastroenterol* 2017;23:5304
125. Lojo N, Rašić Z, Sever AZ i sur. Effects of diclofenac, L-NAME, L-arginine, and pentadecapeptide BPC157 on gastrointestinal, liver, and brain lesions, failed anastomosis, and intestinal adaptation deterioration in 24 hour-short-bowel rats. *PLoS One* 2016;11:1–18.

126. Tudor M, Jandrić I, Marović A i sur. Traumatic brain injury in mice and pentadecapeptide BPC 157 effect. *Regul Pept.* 2010 ;25;160(1-3):26-32.
127. Chang CH, Tsai WC, Hsu YH, Pang JH. Pentadecapeptide BPC 157 enhances the growth hormone receptor expression in tendon fibroblasts. *Molecules.* 2014;19:19066–19077
128. Chang CH, Tsai WC, Lin MS, Hsu YH, Pang JH. The promoting effect of pentadecapeptide BPC 157 on tendon healing involves tendon outgrowth, cell survival, and cell migration. *J Appl Physiol (1985)* 2011;110:774–780.
129. Huang T, Zhang K, Sun L i sur. Body protective compound-157 enhances alkali-burn wound healing in vivo and promotes proliferation, migration, and angiogenesis in vitro. *Drug Des Devel Ther.* 2015;9:2485–2499.
130. Park JM, Lee HJ, Sikirić P i sur. BPC 157 rescued NSAID-cytotoxicity via stabilizing intestinal permeability and enhancing cytoprotection. *Curr Pharm Des* 2020; (in press)
131. Vukojević J, Vrdoljak B, Malekinušić D i sur. The effect of pentadecapeptide BPC 157 on hippocampal ischemia/reperfusion injuries in rats. *Brain Behav* 2020 (in press)
132. Breithaupt-Faloppa AC, Fantozzi ET, de Assis Ramos MM i sur. Protective effect of estradiol on acute lung inflammation induced by an intestinal ischemic insult is dependent on nitric oxide. *Shock.* 2013;40(3):203-9.
133. Koike K, Moore FA, Moore EE, Poggetti RS, Tudor RM, Banerjee A. Endotoxin after gut ischemia/reperfusion causes irreversible lung injury. *J Surg Res* 1992; 52:656–662
134. Smith M, Ray CT. Cardiac arrhythmias, increased intracranial pressure, and the autonomic nervous system. *Chest.* 1972;61(2):125-33.
135. Avital S, Brascesco O, Basu A i sur. Effects of colonoscopy on intracranial pressure: observation in a large animal model. *Endoscopy.* 2004;36(11):997-1000.

136. Avital S, Szomstein S, Brasesco OE i sur. Changes in mesenterial flow during intracranial hypertension due to acute elevation in intra-abdominal pressure. *Therapy* 2005; 2(4): 603-607.
137. Trier JS, Szabo S, Allan CH. Ethanol-induced damage to mucosal capillaries of rat stomach. Ultrastructural features and effects of prostaglandin F2 beta and cysteamine. *Gastroenterology*. 1987;92(1):13-22.
138. Gwyer D, Wragg NM, Wilson SL. Gastric pentadecapeptide body protection compound BPC 157 and its role in accelerating musculoskeletal soft tissue healing. *Cell Tissue Res*. 2019;377(2):153-159.
139. Turković, B., Sikirić, Seiwerth, S i sur. Stable gastric pentadecapeptide BPC 157 studied for inflammatory bowel disease (PLD-116, PL14736, Pliva) induces nitric oxide synthesis. *Gastroenterology* 2004;126: 287.
140. Hsieh MJ, Lee CH, Chueh HY, Chang GJ, Huang HY, Lin Y, Pang JS. Modulatory effects of BPC 157 on vasomotor tone and the activation of Src-Caveolin-1-endothelial nitric oxide synthase pathway. *Sci Rep*. 2020; 13;10(1):17078.
141. Elvevoll, B.; Husby, P.; Øvrebø, K.; Haugen, O. Acute elevation of intra-abdominal pressure contributes to extravascular shift of fluid and proteins in an experimental porcine model. *BMC Res Notes* 2014; 20:7-738.
142. Sikirić, P.; Seiwerth, S.; Rucman, R i sur. Toxicity by NSAIDs. Counteraction by stable gastric pentadecapeptide BPC 157. *Curr Pharm Des* 2013, 19, 76–83.
143. Chen P, Tang H, Zhang Q i sur. Basic Fibroblast Growth Factor (bFGF) Protects the Blood-Brain Barrier by Binding of FGFR1 and Activating the ERK Signaling Pathway After Intra-Abdominal Hypertension and Traumatic Brain Injury. *Med Sci Monit*. 2020 9;26:e922009.
144. Youssef AM, Hamidian Jahromi A, Vijay CG, Granger DN, Alexander JS. Intra-abdominal hypertension causes reversible blood-brain barrier disruption. *J Trauma Acute Care Surg*. 2012 ;72(1):183-8.

145. Scalea TM, Bochicchio GV, Habashi N i sur. Increased intra-abdominal, intrathoracic, and intracranial pressure after severe brain injury: multiple compartment syndrome. *J Trauma*. 2007;62(3):647-56
146. Malbrain ML, Wilmer A. The polycompartment syndrome: towards an understanding of the interactions between different compartments! *Intensive Care Med*. 2007;33(11):1869-72.
147. Barisić I, Balenovic D, Klicek R i sur. Mortal hyperkalemia disturbances in rats are NO-system related. The life saving effect of pentadecapeptide BPC 157. *Regul Pept*. 2013, 181, 50–66
148. Lozić M, Stambolija S, Krezić, I i sur. In relation to NO-System, Stable Pentadecapeptide BPC 157 Counteracts Lidocaine-Induced Adverse Effects in Rats and Depolarisation In Vitro. *Emerg Med Int*. 2020, 27, 2020, 6805354.
149. Whittle BJ, Boughton-Smith NK, Moncada S. Biosynthesis and role of the endothelium-derived vasodilator, nitric oxide, in the gastric mucosa. *Ann N Y Acad Sci*. 1992;664:126-39.
150. Sikiric P, Seiwerth S, Rucman R i sur. Stress in gastrointestinal tract and stable gastric pentadecapeptide BPC 157. Finally, do we have a solution? *Curr Pharm Des*. 2017;23(27):4012-4028.
151. Sikiric P, Rucman R, Turkovic B i sur. Novel cytoprotective mediator, stable gastric pentadecapeptide BPC 157. Vascular recruitment and gastrointestinal tract healing. *Curr Pharm Des*. 2018;24(18):1990-2001.
152. Becejac T, Cesarec V, Drmic D i sur. An endogenous defensive concept, renewed cytoprotection/adaptive cytoprotection: intra(per)-oral/intragastric strong alcohol in rat. Involvement of pentadecapeptide BPC 157 and nitric oxide system. *J Physiol Pharmacol*. 2018;69(3).
153. Barisic I, Balenovic D, Klicek R i sur. Mortal hyperkalemia disturbances in rats are NO-system related. The life saving effect of pentadecapeptide BPC 157. *Regul Pept*. 2013: 10;181:50-66.

154. Medvidovic-Grubisic M, Stambolija V, Kolenc D i sur. Hypermagnesemia disturbances in rats, NO-related: pentadecapeptide BPC 157 abrogates, L-NAME and L-arginine worsen. *Inflammopharmacology*. 2017;25(4):439-449.
155. Kokot A, Zlatac M, Stupnisek M i sur. NO system dependence of atropine-induced mydriasis and L-NAME- and L-arginine-induced miosis: Reversal by the pentadecapeptide BPC 157 in rats and guinea pigs. *Eur J Pharmacol*. 2016;15;771:211-9.
156. Zemba M, Cilic AZ, Balenovic I i sur. BPC 157 antagonized the general anaesthetic potency of thiopental and reduced prolongation of anaesthesia induced by L-NAME/thiopental combination. *Inflammopharmacology*. 2015;23(6):329-36.
157. Zemba Cilic A, Zemba M, Cilic M i sur. Pentadecapeptide BPC 157 counteracts L-NAME-induced catalepsy. BPC 157, L-NAME, L-arginine, NO-relation, in the suited rat acute and chronic models resembling 'positive-like' symptoms of schizophrenia. *Behav Brain Res*. 2021;396:112919
158. Djakovic Z, Djakovic I, Cesarec V i sur. Esophagogastric anastomosis in rats: Improved healing by BPC 157 and L-arginine, aggravated by L-NAME. *World J Gastroenterol*. 2016;22(41):9127-9140.
159. Cesar LB, Gojkovic S, Krezic I i sur. Bowel adhesion and therapy with the stable gastric pentadecapeptide BPC 157, L-NAME and L-arginine in rats. *World J Gastrointest Pharmacol Ther*. 2020;11(5):93-109.
160. Wang X-Y, Qu M, Duan R i sur. Cytoprotective Mechanism of the Novel Gastric Peptide BPC157 in Gastrointestinal Tract and Cultured Enteric Neurons and Glial Cells. *Neurosci Bull* 2019;35:167–70.
161. Margail I, Allix M, Boulu RG, Plotkine M. Dose- and time-dependence of L-NAME neuroprotection in transient focal cerebral ischaemia in rats. *Br J Pharmacol*. 1997;120(1):160-3.
162. Willmot M, Gray L, Gibson C, Murphy S, Bath PM. A systematic review of nitric oxide donors and L-arginine in experimental stroke; effects on infarct size and cerebral blood flow. *Nitric Oxide*. 2005;12(3):141-9.

163. Pitsikas N. The role of nitric oxide synthase inhibitors in schizophrenia. *Curr Med Chem*. 2016;23(24):2692-2705.
164. Koçyiğit Y, Yoca G, Karahan S, Ayhan Y, Yazıcı MR. L-Arginine Add-On Treatment for Schizophrenia: A Randomized, double-blind, placebo-controlled, crossover study. *Turk Psikiyatri Derg*. 29(3)(2018) 147-153.
165. Celik T, Zaglí U, Kayır H, Uzbay IT. Nitric oxide synthase inhibition blocks amphetamine-induced locomotor activity in mice. *Drug Alcohol Depend*. 1999; 56 (2): 109-113.
166. Przewlocka B, Turchan J, Machelska H, Labuz D, Lason W. Nitric oxide synthase inhibitor L-NAME prevents amphetamine-induced prodynorphin gene expression in the rat, *Prog Neuropsychopharmacol Biol Psychiatry*. 1996; 20 (7): 1229–1237.
167. Gupta M, Balakrishnan S, Pandhi P. Role of nitric oxide in experimental models of psychosis in rats, *Methods Find Exp Clin Pharmacol*. 2001;23 (9): 497-500.
168. Chan MH, Chien TH, Lee PY, Chen HH. Involvement of NO/cGMP pathway in toluene-induced locomotor hyperactivity in female rats, *Psychopharmacology (Berl)*. 2004; 176 (3-4) : 435-439.
169. Avontuur JA, Tutein Nolthenius RP, van Bodegom JW, Bruining HA. Prolonged inhibition of nitric oxide synthesis in severe septic shock: a clinical study. *Crit Care Med*. 1998;26(4):660-7.
170. Preiser JC, Lejeune P, Roman A i sur. Methylene blue administration in septic shock: a clinical trial. *Crit Care Med* . 1995 Feb;23(2):259-64.
171. Hauser B, Bracht H, Matejovic M, Radermacher P, Venkatesh B. Nitric oxide synthase inhibition in sepsis? Lessons learned from large-animal studies. *Anesth Analg*. 2005;101(2):488-98.
172. Dellinger RP, Zimmerman JL, Taylor RW i sur. Effects of inhaled nitric oxide in patients with acute respiratory distress syndrome: results of a randomized phase II trial: Inhaled Nitric Oxide in ARDS Study Group. *Crit. Care Med*. 1998; 26:15–23.

173. Rossaint R, Falke KJ, López F, Slama K, Pison U, Zapol WM. Inhaled nitric oxide for the adult respiratory distress syndrome. *N Engl J Med* 1993;328(6):399-405.
174. Izzo AA, Gagarella TS, Mascolo N, Capasso F. Recent findings on the mode of action of laxatives: the role of platelet activating factor and nitric oxide. *Trends Pharmacol Sci.* 1998;19(10):403-5.
175. MacKay M, Cetin M, Baker G, Dursun S. Modulation of central nitric oxide as a therapeutic strategy for schizophrenia, *Bull Clin Psychopharmacol* 20 (2010)115-119.
176. Morelli M, Di Chiara G. Catalepsy induced by SCH 23390 in rats. *Eur J Pharmacol.* 1985;117(2): 179–185.
177. Weng J, Zhang Y, Li H, Shen Y, Yu W. Study on risk factors of extrapyramidal symptoms induced by antipsychotics and its correlation with symptoms of schizophrenia, *Gen Psychiatr.* 2019;32 (1).
178. Sammut S, Threlfell S, West AR. Nitric oxide-soluble guanylyl cyclase signaling regulates corticostriatal transmission and short-term synaptic plasticity of striatal projection neurons recorded in vivo. *Neuropharmacology.* 2010;58(3):624-31.
179. Gourgiotis I, Kampouri NG, Koulouri V i sur. Nitric oxide modulates apomorphine-induced recognition memory deficits in rats, *Pharmacol Biochem Behav.* 2012;102(4): 507–514.
180. Ahliquist RP. A study of the adrenotropic receptors. *Am J Physiol.* 1948 Jun;153(3):586-600.
181. Förstermann U, Sessa WC. Nitric oxide synthases: regulation and function. *Eur Heart J.* 2012;33(7):829-37,837a-837d.

11.0 Kratka biografija

Mario Knežević je rođen 1981. godine u Šibeniku. Završio je Opću gimnaziju „Antun Vrančić“ u Šibeniku. U srpnju 2006. godine diplomirao je na Medicinskom fakultetu Sveučilišta u Zagrebu.

Od kolovoza 2006. godine do kolovoza 2007. godine obavljao je pripravnički staž na Klinici za dječje bolesti. U rujnu 2007. položio je stručni ispit. Od studenog 2007. do rujna 2009. zaposlen je kao znanstveni novak u Klinici za ginekologiju i porodništvo KB Sveti Duh.

U rujnu 2009. godine započeo je specijalizaciju iz opće kirurgije u KB Dubrava u Zagrebu. U svibnju 2014. godine položio je specijalistički ispit i stekao zvanje specijalista opće kirurgije. U listopadu 2016. godine započeo je daljnje usavršavanje iz abdominalne kirurgije, a subspecijalistički ispit položio je u listopadu 2018. godine i stekao zvanje užeg specijalista abdominalne kirurgije. Zaposlenik je Klinike za kirurgiju KB Dubrava i radi na Zavodu za abdominalnu kirurgiju.

Od studenog 2015. godine započeo je s eksperimentalnim radom na Zavodu za farmakologiju Medicinskog fakulteta Sveučilišta u Zagrebu.

Član je Hrvatske liječničke komore, Hrvatskog društva za endoskopsku kirurgiju, aktivno se služi engleskim i njemačkim jezikom. Stručno se usavršavao u Meir Medical Center, Tel Aviv, Izrael i St. Mark's Hospital, London, UK.

Oženjen je i otac jednog djeteta.

