

# Dijagnostika akutnog aortalnog sindroma

---

**Mandurić, Filip**

**Master's thesis / Diplomski rad**

**2020**

*Degree Grantor / Ustanova koja je dodijelila akademski / stručni stupanj:* **University of Zagreb, School of Medicine / Sveučilište u Zagrebu, Medicinski fakultet**

*Permanent link / Trajna poveznica:* <https://um.nsk.hr/um:nbn:hr:105:182358>

*Rights / Prava:* [In copyright](#)/[Zaštićeno autorskim pravom.](#)

*Download date / Datum preuzimanja:* **2024-10-05**



*Repository / Repozitorij:*

[Dr Med - University of Zagreb School of Medicine Digital Repository](#)



**SVEUČILIŠTE U ZAGREBU  
MEDICINSKI FAKULTET**

**Filip Mandurić**

# **Dijagnostika akutnog aortalnog sindroma**

**DIPLOMSKI RAD**



**Zagreb, 2020.**

Ovaj diplomski rad izrađen je u Kliničkom zavodu za dijagnostičku i intervencijsku radiologiju Kliničke bolnice Dubrava pod vodstvom doc. dr. sc. Gordane Ivanac i predan je na ocjenu u akademskoj godini 2019./2020.

## POPIS I OBJAŠNENJE KRATICA

engl.	engleski
AAS	akutni aortalni sindrom
bSSFP	engl. <i>Balanced Steady-State Free Precession</i>
CE-MRA	engl. <i>Contrast Enhanced MR Angiography</i>
AD	disekcija aorte, prema engl. <i>aortic dissection</i>
CT	kompjutorizirana tomografija, prema engl. <i>computed tomography</i>
CTA	CT angiografija, prema engl. <i>CT angiography</i>
EKG	elektrokardiogram
ESC	Europsko kardiološko društvo, prema engl. <i>The European Society of Cardiology</i>
HU	Hounsfieldova jedinica, prema engl. <i>Hounsfield Units</i>
IMH	Intramuralni hematoma, prema engl. <i>intramural hematoma</i>
IRAD	engl. <i>The International Registry Of Acute Aortic Dissection</i>
MDCT	multidetektorska kompjutorizirana tomografija, prema engl. <i>multidetector CT</i>
MRA	MR angiografija, prema engl. <i>MR angiography</i>
MRI	oslikavanje magnetskom rezonancijom, prema engl. <i>magnetic resonance imaging</i>
NCE-MRA	engl. <i>Non-Contrast Enhanced MR Angiography</i>
PAU	penetrirajući ulkus aorte, prema engl. <i>penetrating aortic ulcer</i>
RTG	rendgenogram
TEE	transezofagealna ehokardiografija, prema engl. <i>transesophageal echocardiogram</i>
TTE	transtorakalna ehokardiografija, prema engl. <i>transthoracic echocardiogram</i>

# SADRŽAJ

SAŽETAK

SUMMARY

1. UVOD .....	1
2. KLINIČKA SLIKA .....	3
3. LABORATORIJSKA OBRADA .....	5
4. RADIOLOŠKA DIJAGNOSTIKA.....	6
4.1. TRANSTORAKALNA EHOKARDIOGRAFIJA .....	8
4.2. TRANSEZOFAGEALNA EHOKARDIOGRAFIJA .....	11
4.2.1. Prikaz disekcije aorte .....	12
4.2.2. Prikaz intramuralnog hematoma .....	14
4.2.3. Prikaz penetrirajućeg ulkusa aorte .....	15
4.3. KOMPJUTORIZIRANA TOMOGRAFIJA .....	17
4.3.1. Prikaz disekcije aorte .....	20
4.3.2. Prikaz intramuralnog hematoma .....	22
4.3.3. Prikaz penetrirajućeg ulkusa aorte .....	23
4.4. MAGNETSKA REZONANCIJA .....	24
4.4.1. Prikaz disekcije aorte .....	26
4.4.2. Prikaz intramuralnog hematoma .....	27
4.4.3. Prikaz penetrirajućeg ulkusa aorte .....	28
5. ZAHVALE .....	29
6. LITERATURA .....	30
7. ŽIVOTOPIS.....	34

# SAŽETAK

## DIJAGNOSTIKA AKUTNOG AORTALNOG SINDROMA

Filip Mandurić

Akutni aortalni sindrom (AAS) je jedinstveni je naziv za disekciju aorte, intramuralni hematoma i penetrirajući ulkus aorte. Sindrom se u bolesnika očituje naglo nastalom, jakim i oštrom boli u prsima koja se širi prema leđima. Klinička slika nije dostatna za razlikovanje ovih stanja bez detaljne radiološke obrade. Prikaz mjesta oštećenja na aorti utječe na daljnji tijek liječenja, kirurški ili endovaskularni. Metode izbora u dijagnostici su transezofagealna ehokardiografija (TEE), kompjutorizirana tomografija (CT) i magnetska rezonancija (MRI). CT i MRI omogućuju dobar prikaz cijele torakalne i abdominalne aorte, te imaju veliku točnost u dijagnosticiranju AAS. Budući da je riječ o akutnom stanju, ističe se prednost CT-a zbog brzine obrade bolesnika, ali i široke dostupnosti pretrage. Potrebno je istaknuti da MRI ne koristi ionizirajuće zračenje niti jodna kontrastna sredstva. Najvažnija uloga TEE jest u hemodinamski nestabilnih bolesnika. Druge metode dijagnostike uključuju rendgenogram prsnog koša i transtorakalni ehokardiogram (TTE). Kako u bolesnika s bolovima u prsima, zbog njegove učestalosti, treba posumnjati na akutni koronarni sindrom obrada uključuje i elektrokardiogram (EKG), troponin i D-dimere.

Ključne riječi: akutni aortalni sindrom, dijagnostika, transezofagealna ehokardiografija, kompjutorizirana tomografija, magnetska rezonancija

# **SUMMARY**

## **DIAGNOSIS OF ACUTE AORTIC SYNDROME**

**Filip Mandurić**

Acute aortic syndrome (AAS) is the unique name for aortic dissection, intramural hematoma, and penetrating aortic ulcer. The syndrome is manifested in patients with sudden, strong, and sharp chest pain that spreads to the back. The clinical picture is not sufficient to distinguish these conditions without detailed radiological imaging. Presentation of the site of damage to the aorta affects the further course of treatment, surgical or endovascular. Methods of choice in diagnosis are transesophageal echocardiography (TEE), computed tomography (CT), and magnetic resonance imaging (MRI). CT and MRI provide a good view of the entire thoracic and abdominal aorta and have great accuracy in diagnosing AAS. Since it is an acute condition, the advantage of CT is emphasized due to the speed of the procedure, but also its wide availability. It should be noted that an MRI does not use ionizing radiation or iodine contrast agents. The most important role of TEE is in hemodynamically unstable patients. Other diagnostic methods include chest radiograph and transthoracic echocardiogram (TTE). Due to the high frequency, the acute coronary syndrome should be suspected in patients with chest pain, and initial approach includes an electrocardiogram (ECG), troponin, and D-dimers.

Key words: acute aortic syndrome, diagnosis, transesophageal echocardiography, computed tomography, magnetic resonance imaging

# 1. UVOD

Akutni aortalni sindrom (AAS) je životno ugrožavajuće stanje koje obuhvaća disekciju aorte, intramuralni hematom i penetrirajući ulkus aorte. Radi se o kliničkim stanjima koja nije moguće razlikovati na temelju kliničke slike, već isključivo uz pomoć detaljne radiološke obrade i za vrijeme operacije, stoga se koristi zajednički naziv AAS.

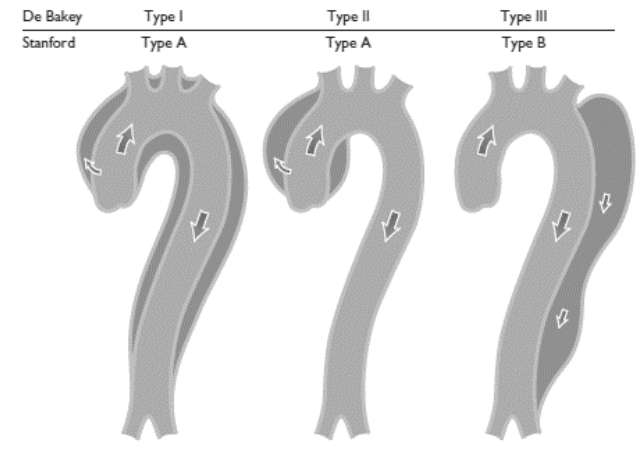
Disekcija aorte (AD) nastaje oštećenjem intime aortalne stijenke i prodorom krvi u mediju što dovodi do razdvajanja stijenke na granici unutarnje i vanjske trećine. Disekcija se može širiti proksimalno ili distalno od mjesta nastanka, te na taj način zahvatiti ogranke aorte i uzrokovati njihovu opstrukciju. Važno je razlikovati pravi lumen aorte od lažnoga koji se nalazi između razdvojenih slojeva stijenke aorte, a međusobno su odvojeni „flapom“ intime (1).

AD se klasificira s obzirom na mjesto nastanka i proširenost. Po Stanford klasifikaciji (2) razlikuje se tip A gdje je disekcija nastala ili pak zahvaća uzlaznu aortu i tip B gdje je zahvaćena silazna aorta, odnosno područje distalno od polazišta lijeve arterije subklavije. DeBakey (3) je disekciju klasificirao kao tip I u kojem je zahvaćena uzlazna aorta, luka aorte i silazna aorta; tip II ukoliko je zahvaćena samo uzlazna aorta; tip IIIA ukoliko je zahvaćena silazna aorta do celijačne arterije i tip IIIB ukoliko je silazna aorta zahvaćena distalno od celijačne arterije.

Intramuralni hematom (IMH) jest nakupina krvi unutar medije aortalne stijenke koja nije nastala oštećenjem intime i stoga nije povezan s lumenom aorte. Klasična je teorija da hematom nastaje uslijed pucanja *vasa vasorum* aorte iako je malo znanstvenih dokaza koji podupiru tu teoriju (4). Napretkom radiološke dijagnostike, sve se više uočava da je u većini slučajeva riječ o tromboziranoj disekciji aorte uz prisutna oštećenja intime (1). Takva oštećenja se ipak ne mogu vidjeti u svim slučajevima, te patofiziologija nastanka IMH nije u potpunosti razjašnjena.



Penetrirajuću ulkus aorte (PAU) jest oštećenje stijenke aorte koje prolazi kroz intimu i mediju na mjestu aterosklerotskih naslaga i dovodi do krvarenja u mediju. Može se raditi o višestrukim ulceracijama. Širenjem pukotine može nastati disekcija, pseudoaneurizma ili pak potpuna ruptura aorte (1).



Slika 1. DeBakey i Stanford klasifikacija disekcije aorte. Erbel R, Aboyans V, Boileau C, Bossone E, di Bartolomeo R, Eggebrecht H, i sur. (2014), str. 17 (7).

U ovom radu pokušat ću prikazati važne anamnestičke podatke i laboratorijske vrijednosti koji upućuju na AAS i potrebu za daljnjom radiološkom obradom. Kako se prije svega radi o radiološkim dijagnozama koje zahtijevaju različit terapijski pristup, naglasak rada će biti na različitim mogućnostima radiološke dijagnostike i karakteristikama svake od njih.

## 2. KLINIČKA SLIKA

Prvi korak na putu prema postavljanju dijagnoze je anamneza i odgovarajući fizikalni status. AAS se može očitovati brojnim simptomima i kliničkim znakovima, a mnogi od njih dio su kliničke slike nekih češćih bolesti, primjerice akutnog koronarnog sindroma. Zato je potreban velik oprez za pravovremenu i točnu dijagnozu koja će omogućiti adekvatnu terapiju. Bol u prsima najznačajniji je i najčešći simptom (Hagan i sur. (5) prema podacima IRAD registra navode da se javlja u 96% bolesnika s AD). Stoga je potrebno bolesnika detaljno ispitati o tome kada se javila, koliko traje, kakva je i širi li se. Najčešće je riječ o naglo nastaloj (u 84% slučajeva AD) jakoj, oštroj boli u prsima (73%) koja doseže najjači intenzitet već pri samome javljanju. Dok se simptomi u akutnom koronarnom sindromu pojačavaju – krešendo. Nešto se rjeđe bol opisuje kao trgajuća. Uglavnom se javlja u području nastanka oštećenja i može se širiti kako se širi oštećenje duž stijenke aorte. Tipično se navodi da se bol javlja u prsima i širi u leđa, interskapularno (6,7). Bol u prsima češća je u bolesnika s tipom A AD (79% naspram 63% u tipu B), a bol u leđima i abdomenu u onih s tipom B (64% naspram 43%) (5).

Brojne su moguće komplikacije nastale ishemijom i disfunkcijom organa budući da aorta opskrbljuje cijelo tijelo. Najčešće komplikacije su aortna regurgitacija (novonastali šum pri auskultaciji), ishemija ili infarkt miokarda, sinkopa, cerebrovaskularni inzult, žarišni neurološki ispadi (mogu prevladavati u kliničkoj slici i tako prikriti stvarno stanje), ishemija udova i bubrežno zatajenje (7). Krvni tlak potrebno je mjeriti na više mjesta jer disekcija može zahvatiti arteriju subklaviju ili pak ilijačne arterije, a najviši izmjereni uzima se kao relevantan (6). Bolesnici mogu biti hipertenzivni (49% bolesnika s AD), ali i normotenzivni (35%), hipotenzivni (8%), ili pak u šoku (8%). U 15 – 30% bolesnika s AD puls nije palpabilan (5,8). Simptomi vezani uz ishemiju perifernih organa i odsutnost pulsa rjeđe se javljaju u IMH i PAU (7,8).

U razgovoru s bolesnikom potrebno je obratiti pozornost na rizične čimbenike. Oni za AD i IMH uključuju dob, muški spol, hipertenziju (posebice nekontroliranu), trudnoću, traumu,

zlorabu kokaina i drugih stimulansa, te Mafranov, Loeys-Dietzov i Ehlers-Danlosov sindrom. Podaci iz IRAD registra pokazuju da je srednja dob bolesnika s Marfanovim sindromom 36 godina (5). Aneurizma torakalne aorte u obiteljskoj anamnezi važan je rizični čimbenik. Kako je nastanak PAU vezan uz aterosklerotske promjene na krvnim žilama rizični čimbenici su dob, hipertenzija, ateroskleroza, kronična opstruktivna bolest pluća i pušenje (9).

Idući koraci u dijagnostičkoj obradi ovise o procijenjenom riziku da se u bolesnika radi o AAS. Stoga su 2010. godine ACC/ American Heart Association (AHA) izdali smjernice (9) u kojima predlažu alat za procjenu rizika. On se temelji na tri skupine podataka (Tablica 1) – predisponirajućim čimbenicima, karakteristikama boli i kliničkom pregledu, a svaka skupina nosi 1 bod. Bolesnici mogu biti niskog (0 bodova), umjerenog (1 bod) ili visokog rizika (2 ili 3 boda).

Tablica 1. Klinički podaci za procjenu rizika AAS. Prema Erbel R, Aboyans V, Boileau C, Bossone E, di Bartolomeo R, Eggebrecht H, i sur. (2014), str 21 (7).

Predisponirajući čimbenici	Karakteristike boli	Klinički pregled
<ul style="list-style-type: none"> <li>• Marfanov sindrom (ili druge bolesti vezivnog tkiva)</li> <li>• Obiteljska anamneza bolesti aorte</li> <li>• Bolest aortalnih zalistaka</li> <li>• Aneurizma torakalne aorte</li> <li>• Prethodni zahvati na aorti (uključujući kardiokirurške operacije)</li> </ul>	<ul style="list-style-type: none"> <li>• Bol u prsima, leđima ili abdomenu koja je:               <ul style="list-style-type: none"> <li>○ nastala naglo</li> <li>○ snažna</li> <li>○ trgajuća</li> </ul> </li> </ul>	<ul style="list-style-type: none"> <li>• Dokaz poremećaja cirkulacije               <ul style="list-style-type: none"> <li>○ odsutan puls</li> <li>○ razlika sistoličkog krvnog tlaka</li> <li>○ žarišni neurološki ispad (zajedno s boli)</li> </ul> </li> <li>• Dijastolički šum aorte (novonastali)</li> <li>• Hipotenzija ili šok</li> </ul>

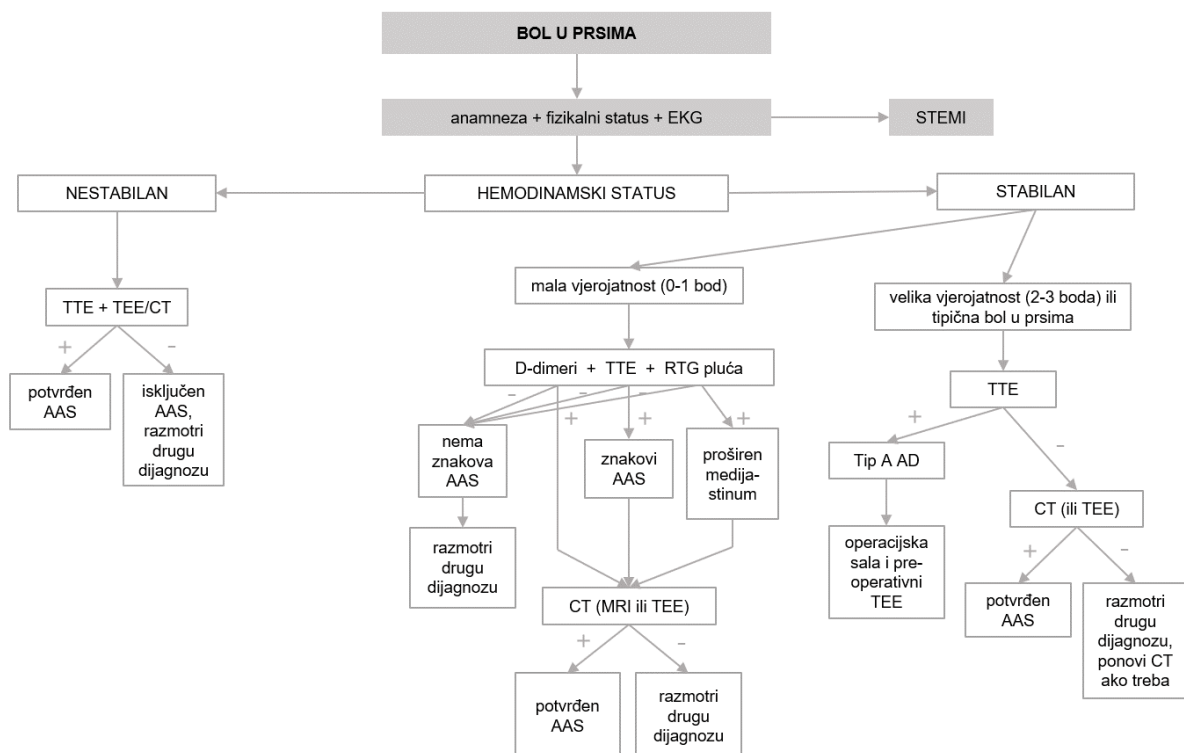
### 3. LABORATORIJSKA OBRADA

Laboratorijska obrada bolesnika trebala bi uključivati crvenu i diferencijalnu krvnu sliku, C reaktivni protein, prokalcitonin, kreatin kinazu, troponin I i T, D-dimere, kreatinin, aspartat transaminazu, alanin tansaminazu, laktate, glukozu i acido-bazni status (7).

Vrijednosti D-dimera u bolesnika s bolovima u prsima važni su u diferencijalno dijagnostičkoj obradi. Dokazano je da su vrijednosti povišene u bolesnika s AD (7,9,10). D-dimeri rastu vrlo rano, već nakon pojave simptoma u bolesnika, a imaju veću vrijednost što je više aorte zahvaćeno. Njihova najveća uloga je u bolesnika s malim rizikom i vjerojatnošću AAS, koji imaju atipičnu sliku, jer porast ovog biomarkera može ukazati na AAS. Ipak treba istaknuti da su povišeni D-dimeri uglavnom karakteristika AD, dok su njihove vrijednosti u IMH i PAU niže ili pak nisu povišene (10).

## 4. RADIOLOŠKA DIJAGNOSTIKA

Uzimajući u obzir procijenjeni rizik da bolesnik ima AAS prema Tablici 1, 2014. godine ESC (7) izdaje svoje smjernice (Slika 1). Njihov zaključak je da u bolesnika s bolovima u prsima treba prije svega posumnjati na akutni koronarni sindrom koji je češća dijagnoza i u skladu s time napraviti elektrokardiogram (EKG). U hemodinamski stabilnih bolesnika u kojih procijenjeni rizik (0 ili 1 bod) ukazuje na malu vjerojatnost AD, odnosno AAS, savjetuje se odrediti D-dimere, napraviti transtorakalni ehokardiogram (TTE) i rendgenogram prsnog koša. Za bolesnike s velikom vjerojatnosti (2 ili 3 boda), odnosno tipičnom kliničkom slikom preporuka je napraviti TTE i detaljnu radiološku obradu koja može uključivati transezofagealni ehokardiogram (TEE), kompjutoriziranu tomografiju (CT) i magnetsku rezonanciju (MRI).



Slika 1. Preporuke u odlučivanju na temelju prethodno procijenjenog rizika AAS. Prema Erbel R, Aboyans V, Boileau C, Bossone E, di Bartolomeo R, Eggebrecht H, I sur. (2014), str. 22 (7).

Cilj radiološke obrade jest prepoznati AAS kod bolesnika, ali i pružiti dodatne informacije o građi i funkciji aorte, nužne za odabir prikladnog načina liječenja. To se prije svega odnosi na lokaciju mjesta oštećenja, proširenost i zahvaćenost ogranaka aorte te okolnih struktura. Prepoznavanje komplikacija, odnosno hitnih stanja kao što su perikardijalni, medijastinalni ili pleuralni hematomi važni su za ishod bolesnika (1,11).

Važne odrednice radiološke dijagnostike su neinvazivnost, točnost i brzina u prikazu aorte. Te u odabir najprikladnije metode treba uzeti u obzir i karakteristike svakoga bolesnika, odnosno moguće kontraindikacije (1). CT je bio prva metoda dijagnostike u 61% bolesnika s AD, prema podacima IRAD registra (5). Napretkom CT-a i MRI, uz visoku osjetljivost i specifičnost, postignuta je velika točnost u postavljanju dijagnoze, ali i bolje razumijevanje AAS (1).

Tablica 2. Dijagnostička vrijednost pojedinih oblika dijagnostike u AAS. Prema Erbel R, Aboyans V, Boileau C, Bossone E, di Bartolomeo R, Eggebrecht H, i sur. (2014), str. 11 (7).

	TTE	TEE	CT	MRI
Disekcija uzlazne aorte	++	+++	+++	+++
Disekcija luka aorte	+	+	+++	+++
Disekcija silazne aorte	+	+++	+++	+++
Veličina	++	+++	+++	+++
Muralni trombi	+	+++	+++	+++
Intramuralni hematomi	+	+++	++	+++
Penetrirajući ulkus aorte	++	++	+++	+++
Zahvaćenost ogranaka aorte	+	(+)	+++	+++
+++ = odlično; ++ = umjereno; + = slabo i nedosljedno				

U bolesnika kod kojih je u početnoj obradi napravljen RTG pluća, moguće je vidjeti samo indirektno znakove koji bi mogli upućivati na AAS. Znakovi kao što su proširenje medijastinuma ili povećanje obrisa aorte mogu pobuditi sumnju, ali nisu dostatni u potvrđivanju ili isključivanju dijagnoze (1).

## 4.1. TRANSTORAKALNA EHOKARDIOGRAFIJA

TTE jest dijagnostička metoda koja se široko primjenjuje u kardiologiji, a osim analize morfologije i funkcije srca, sastavni dio pregleda je i analiza aorte. Ona nije metoda izbora za pregled cijele aorte, ali je korisna u dijagnostičkoj obradi pojedinih dijelova aorte (7). Najbolje se prikazuju korijen aorte i proksimalni dio uzlazne aorte, dok je lošiji prikaz luka aorte, proksimalnog dijela silazne te abdominalna aorta. TTE omogućuje brz pregled uz krevet bolesnika bez potrebe transporta bolesnika na drugi odjel, što je velika prednost u hitnom prijemu, jedinicama intenzivne njege, operacijskim salama te u bolesnika koji su hemodinamski nestabilni. Metoda je izbora za pregled bolesnika s bolovima u prsima, posebice sa sumnjom na AAS (13). Osjetljivost u dijagnozi AD uzlazne aorte je 78 – 90%, dok je za silaznu aortu tek 31 – 55%. Specifičnost za tip A AD je 87 – 96% a za tip B 60 – 83% (14).

Ukoliko je stanje bolesnika povoljno potrebno je napraviti cijeli TTE pregled koji najčešće uključuje M-modalitet i dvodimenzionalni ultrazvuk. U parasternalnom prikazu duge osi i modificiranom apikalnom prikazu pet i tri šupljine prikazuje se korijen aorte i aortalno ušće. U nekih se bolesnika uzlazna aorta može prikazati u desnom parasternalnom i visokom lijevom parasternalnom prikazu. Suprasternalnim prikazom analizira se luk aorte i polazišta triju velikih grana, te proksimalni dio silazne aorte. Nije moguće prikazati cijelu torakalnu aortu uz pomoć TTE. Silazna aorta se može vidjeti posteriorno od lijevog atrija u parasternalnim prikazom duge osi i apikalnim prikazom četiri šupljine. U većine se bolesnika lijevo od donje šuplje vene u sagitalnom subkostalnom prikazu može vidjeti abdominalna aorta (7,15).

Kako bi se dijagnosticirala AD potrebno je prikazati intimalni „flap“ unutar lumena aorte. Ehokardiografijom se može prikazati i prekid kontinuiteta intimalnog „flapa“ na mjestu razdora intime. Na tom mjestu može se vidjeti lepršanje rubova intime. Manji razdori mogu se prikazati uz pomoć colour Dopplera što se vidi kao mlaz koji prolazi kroz intimu. Na disekciju upućuje i

pomak kalcifikacija intime prema lumenu aorte, te smicanje različitih slojeva stijenke aorte tijekom prolaska pulsog vala aortom (7).

Osim prikaza razdvajanja slojeva stijenke aorte kao znaka disekcije, pri TTE potrebno je obratiti pozornost i na znakove koji mogu upućivati na komplikacije te su važni za daljnje liječenje bolesnika. Pozornost treba obratiti na moguću aortnu regurgitaciju, analizirajući koji je uzrok i koliko je opsežna. Može se vidjeti proširenje korijena aorte uz prisutan perikardijalni izljev ili tamponadu. Procjenom funkcije desnog i lijevog ventrikula može se vidjeti po poremećaj kontraktiliteta miokarda, posebice donje stijenke, što može biti znak okluzije koronarnih arterija. Okluzija može nastati kao posljedica disekcije i širenja razdora do koronarnih arterija ili se pak može raditi o već postojećoj koronarnoj bolesti (15).

Kako bi se poboljšala osjetljivost i specifičnost TTE može se koristiti kontrast. Tip A AD se u tom slučaju može dijagnosticirati uz osjetljivost 93% i specifičnost 97%, što je usporedivo s TEE. Ipak, kontrastni TTE je ograničena metoda u dijagnozu tipa B AD (osjetljivost 84%, specifičnost 94%), odnosno IMH i PAU (14). Zbog lake dostupnosti, ali i dodanih podataka vezanih uz funkciju srca, primjena kontrastnog TTE može imati značajnu ulogu u hitnih bolesnika gdje TTE nije dostatan za prikaz intimalnog „flapa“. Kod bolesnika koji su hemodinamski nestabilni, a TTE ukazuje na tip A AD, potreban je hitan kirurški zahvat. U tom slučaju dijagnoza se potvrđuje u operacijskoj sali uz pomoć TEE neposredno prije zahvata (13).

Aorta normalnog promjera i oblika bez znakova aortne regurgitacije na TTE ukazuje da nije riječ o disekciji uzlazne aorte. Ali važno je naglasiti da negativan nalaz na TEE ne isključuje AD te je potrebno razmotriti i druge oblike dijagnostike kojima se uz veću osjetljivost i specifičnost može isključiti AD. Treba imati na umu da TTE osim što ne prikazuje cijelu aortu, ne prikazuje IMH i PAU (11,13). Za kraj je važno naglasiti da je TTE vrijedan dijagnostički alat u hitnim slučajevima koji omogućuje otkrivanje i procjenu AAS i komplikacija.





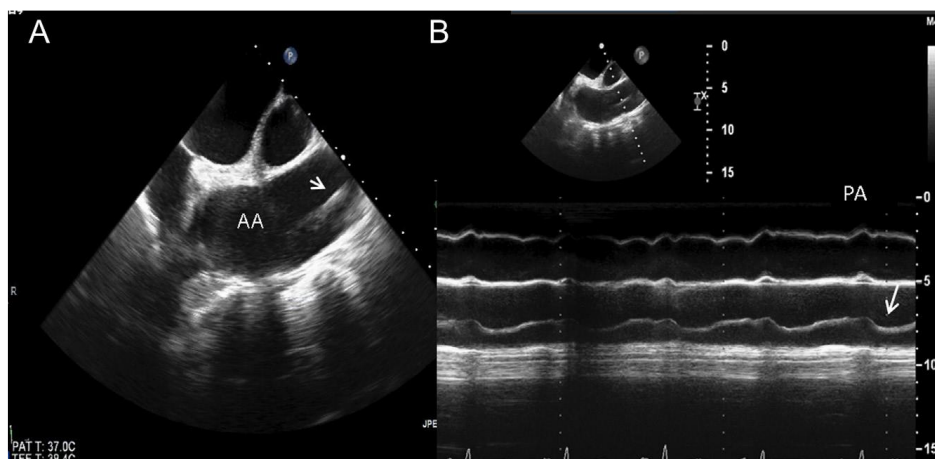
## 4.2. TRANSEZOFAGEALNA EHOKARDIOGRAFIJA

TEE, kao i TTE, je brza i lako dostupna metoda dijagnostike koja ima važnu ulogu u obradi bolesti aorte. Može izvesti uz krevet bolesnika i u onih koji su hemodinamski nestabilni, te zahtijeva veliko znanje i iskustvo liječnika koji je provodi. Omogućuje dobru analizu aorte jer se sonda nalazi blizu aorti. Prolazak ultrazvučnog vala iz jednjaka u aortu nema ograničenja, kao što su stijenka prsnog koža i pluća u transtorakalnom pristupu. Zbog toga je pogodna u obradi bolesnika sa sumnjom na AAS (13) Ima veliku točnost u otkrivanju bolesti uzlazne i silazne aorte. Osjetljivost u dijagnosticiranju AD je 95 – 99%, a specifičnost 92 – 97% (16).

TEE je neugodna za bolesnika te zahtjeva sedaciju. Prije samoga zahvata je potrebno informirati se ima li bolesnik bolesti jednjaka (primjerice disfagiju, strikturu, divertikule ili tumor) ili ograničenu fleksiju vrata. Prilikom uvođenja sonde ultrazvuka u jednjak moguća je bradikardija ili tahikardija te porast krvnog tlaka koji uglavnom nastaju zbog uznemirenosti bolesnika Važno je kontrolirati krvni tlak tijekom zahvata i održavati ga u granicama normalnih vrijednosti (11,17). TEE je sigurna metoda i bolesnici ju uz prethodnu pripremu dobro podnose. Tijekom zahvata moguće su komplikacije. One su rijetke su rijetke (< 1%), a uključuju aspiraciju, laringospazam, perforacija jednjaka, hematemezu i aritmije (11).

Koristi se ultrazvučna sonda frekvencije od 2,5 do 7,5 MHz. Pregled započinje postavljanjem sonde u položaj iza lijevog atrija što omogućuje prikaz uzlazne aorte, a u tom položaju može se prikazati i aortalno ušće. Aorta izmjenjuje svoj položaj u odnosu na jednjak, pa je tako luk aorte smješten ispred jednjaka, nakon toga silazna aorta zavija medijalno od jednjaka, a na razini dijafragme se nalazi iza jednjaka. Silazna aorta se prikazuje pomakom sonde prema gastroezofagealnom spoju. Sporim povlačenjem sonde van može se pratiti silazna aorta uz prikaz u kratkoj i dugoj osi. Pomak sonde na razinu polazišta lijeve arterije subklavije omogućuje dobar prikaz luka aorte, a zakretanjem sonde mogu se vidjeti polazišta ogranaka luka aorte (11,17). TEE je ograničena u prikazu distalnog dijela uzlazne aorte ili dijela luka aorte jer se na tom položaju između luka aorte i jednjaka nalazi dušnik ili desni bronh (7).

U prikazu uzlazne aorte česti su artefakti koji mogu dati lažno pozitivni rezultat da se radi o disekciji. Artefakti su češći ukoliko je aorta proširena. Uglavnom su to linearne reverberacije koje nalikuju na intimalni „flap“. Pravi intimalni „flap“ ima u svojoj dužini jednoliku ehogenost dok se ehogenost kod artefakata smanjuje prema lumenu. Colour Dopplerom može se prikazati granica između protoka u pravom i lažnom lumenu, a ukoliko se radi o artefaktu onda granice nema i artefakt ne utječe na prikaz protoka (11). U području korijena aorte artefakti nastaju odbijanjem ultrazvučnog vala od prednju stijenku lijevog atrija. M-modalitetom ultrazvuka može se vidjeti da se nalaze na dvostrukoj udaljenosti nego što je udaljenost sonde i stražnje stijenke aorte, te se pomiču paralelno sa stražnjom stijenkom aorte. Na sredini uzlazne aorte nastaju odbijanjem od stražnju stijenku desne plućne arterije. Tu se nalaze na dvostrukoj udaljenosti nego što je udaljenost između stražnje stijenke desne plućne arterije i stražnja stijenka aorte (13).



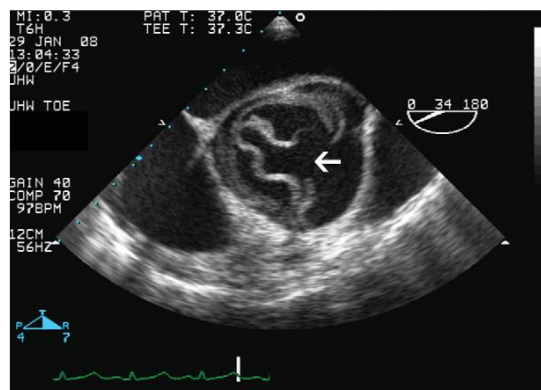
Slika 2. Artefakt (strelica) u području uzlazne aorte. U prikazu duge osi (A) i M-modalitetu (B) koji nastaje odbijanjem od stijenke plućne arterije (PA). Evangelista A, Maldonado G, Grusso D, i sur. (2019) (12).

#### 4.2.1. Prikaz disekcije aorte

Za potvrdu AD potrebno je prikazati dva lumena odvojena intimalnim „flapom“. Kretanje intimalnog „flapa“ je usklađeno sa srčanim ciklusom tako da se širenjem pulsog vala za

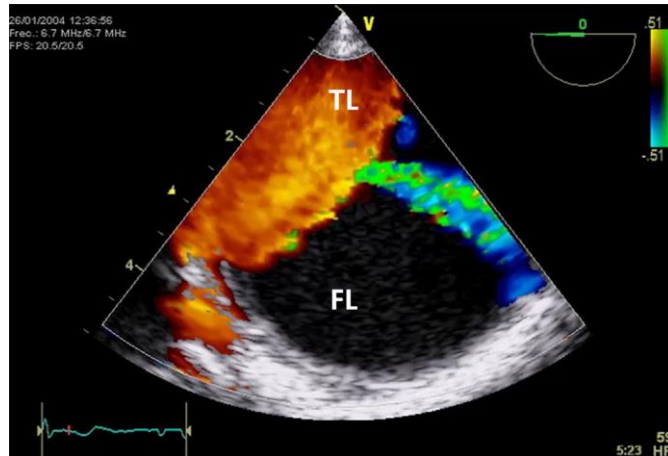
vrijeme sistole pravi lumen širi, a lažni komprimira. Razlikovanje pravog i lažnog lumena je važno za razumijevanje disekcije i utječe na liječenje bolesnika. Kod bolesnika u kojih disekcija zahvaća luk aorte potrebno je znati polaze li ogranci luka aorte iz pravog ili lažnog lumena. Isto tako uz pomoć TEE se mogu prikazati polazišta koronarnih arterija i celijačnog trunkusa. Lažni lumen je uglavnom veći od pravoga. Protok kroz pravi lumen je anterogradan i veći je nego kroz lažni lumen (13,17).

Razdor intime, odnosno mjesto početka disekcije najčešće se nalazi u uzlaznoj aorti. Razdor se prikazuje kao prekid kontinuiteta intimalnog „flapa“ koji je u većini slučajeva veći od 5 mm (17). U tipu B disekcije razdor je uglavnom neposredno nakon polazišta lijeve arterije subklavije. Ukoliko se razdor nalazi u području koje nije dostupno TTE, distalni dio uzlazne aorte ili abdominalna aorta, onda primjena kontrasta može biti od pomoći. Takvih je 10% bolesnika (13).



Slika 3 Intimalni „flap“ i ruptura u području korijena aorte kod bolesnika s tipom A AD u prikazu kratke osi. Meredith EL, Masani ND (2009) (14).

Primjenom colour Dopplera prikazuje se protok kroz mjesto disekcije, iz pravog u lažni lumen. Mogu se prikazati i manje, sekundarne komunikacije između pravog i lažnog lumena. Takvi prekidi kontinuiteta intime uglavnom su manji od 3 mm i nalaze se uzduž silazne aorte (17).



Slika 4 Prikaz sekundarne komunikacije između pravog (TL) i lažnog lumena (FL) uz pomoć colour Dopplera. Evangelista A, Maldonado G, Gruosso D, i sur. (2019) (12).

Ukoliko je prisutan perikardijalni izljev on se dobro vidi uz pomoć TEE, dok se periaortalni hematom prikazuje jedino ako je udaljenost između jednjaka i aorte veća od 10 mm (18). TEE omogućuje prikaz aortne regurgitacije i postavljanje zaključka o mehanizmu nastanka. Može se vidjeti širenje disekcije prema aortalnim zaliscima, prolaps intimalnog „flapa“ kroz ušće ili se mjerenjem promjera aorte utvrdi da je riječ o proširenoj aorti. Ti podatci utječu na kirurški zahvat i potrebu za popravkom ili zamjenom aortalnih zalistaka (11).

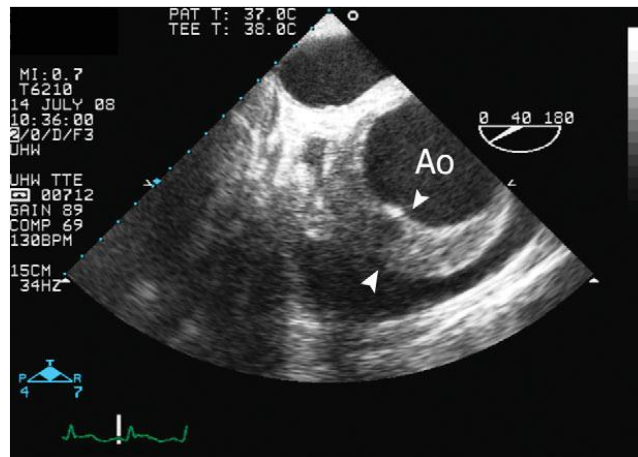
Uz pomoć TEE moguće je procijeniti i zahvaćenost ogranaka aorte, imaju li polazište u pravom ili lažnom lumenu i jesu li i oni zahvaćeni disekcijom. Kod zahvaćenih koronarnih arterija, TEE daje i podatke o radu lijeve klijetke i poremećajima kontraktiliteta miokarda (11).

#### 4.2.2. Prikaz intramuralnog hematoma

IMH se prikazuje kao zadebljanje stijenke aorte veće od 7 mm koje na poprečnom presjeku ima oblik polumjeseca. Najčešće se nalazi u području silazne aorte gdje su uglavnom prisutne i aterosklerotske promjene na stijenci aorte. U nekim slučajevima može biti teško razlikovati IMH od aterosklerotskih naslaga ili intraluminalnog tromba. IMH izbočuje kalcifikacije intime

prema lumenu žile, te je intima u tom slučaju ravna. Druge promjene se nalaze na intimi te je stoga površina intime neravna (13,15).

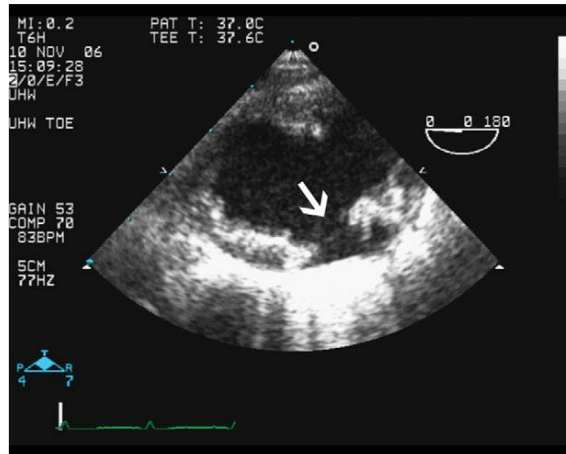
Kada se unutar žile vidi intimalni „flap“ i dva lumena, AD se lako razlikuje od IMH. Ali ukoliko je došlo do tromboze cijelog lažnog lumena tada je postavljanje dijagnoze znatno otežano. Daljnja dijagnostika uključuje CT ili MRI (15).



Slika 5 Intramuralni hematom korijena aorte. Meredith EL, Masani ND. (2009) (14).

#### 4.2.3. Prikaz penetrirajućeg ulkusa aorte

PAU se vidi kao izbočenje stijenke aorte nalik na krater koje se nalazi na aterosklerotskim naslagama. Tipično je cijela aorta aterosklerotski promijenjena i mogu se vidjeti i aneurizme. Najčešće je riječ o tipu B PAU, odnosno nalazi se u srednjem ili distalnom dijelu silazne aorte (7,15).



Slika 6. Penetrirajući ulkus silazne aorte. Meredith EL, Masani ND. (2009) (14).

Ova promjena može napredovati u disekciju koja je uglavnom kratka jer je ograničena okolnom fibrozom stijenke i kalcifikacijama. Isto tako intimalni „flap“ je u ovom slučaju deblji i manje pokretan nego kada se radi o klasičnoj AD. Prilikom TTE potrebno je polako i pažljivo pregledavati cijelu cirkumferenciju aorte kako bi se uočio PAU. CT uz primjenu kontrasta je metoda izbora u dijagnosticiranju (7,13).

### 4.3. KOMPJUTORIZIRANA TOMOGRAFIJA

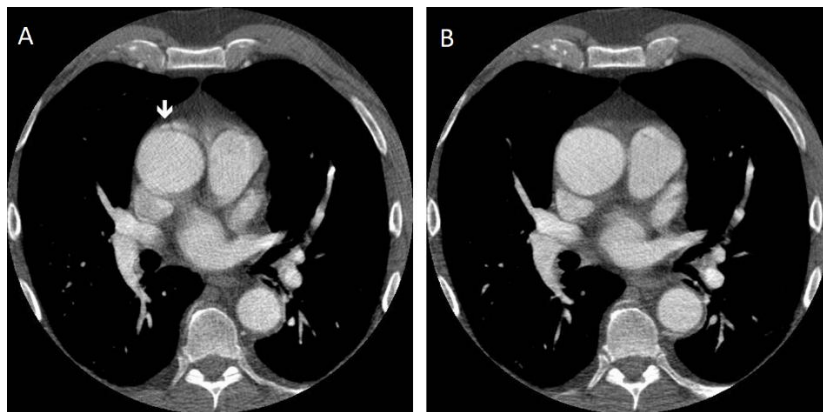
Kompjutorizirana tomografija je zbog brojnih prednosti postala metoda izbora u otkrivanju i procjeni AAS u hitnom prijemu, hospitaliziranih bolesnika te daljnjem praćenju bolesnika na redovitim kontrolama (11). Omogućuje brzo oslikavanje cijele aorte i rekonstrukciju trodimenzionalnog prikaza, a daje i odgovore na pitanja o zahvaćenosti ogranaka aorte što utječe na izbor liječenja, kirurški ili endovaskularno (7,19,20). Važno je istaknuti da je CT široko dostupan, pruža veliku razlučivost i ima veliku točnost uz osjetljivost 96 – 100% i specifičnost 87 – 99% (11,16).

Razvoj spiralnog CT uređaja omogućio je da se rentgenska cijev bez prekida okreće oko bolesnika dok bolesnik prolazi kroz uređaj. Povećanjem broja detektora razvijen je multidetektorski CT (MDCT) uređaj koji omogućuje oslikavanje više transverzalnih presjeka za vrijeme jednog okreta cijevi (1). Uređaji sa 16 ili više redova detektora omogućili su izotropnu prostornu rezoluciju, jednaku rezoluciju u x, y i z osi. Tako je iz podataka prikupljenih u aksijalnom presjeku moguća rekonstrukciju slike u željenoj ravnini – aksijalnoj, sagitalnoj ili koronalnoj, a time i prikaz pojedine žile u najboljoj ravnini (9,11). Prikazom aorte u više ravnina moguće je točnije izmjeriti promjer nego prvim CT uređajima koji su pružali isključivo aksijalne presjeke. Korištenje samo aksijalnih presjeka ograničava procjenu proksimalnog dijela uzlazne aorte i aortalnog ušća. Ono može biti pod kutom na aksijalni presjek ili se nalaziti između dva presjeka što stvara nedoumice o lokaciji presjeka – iznad ili ispod aortalnog ušća? Današnje generacije MDCT omogućuju snimanje cijele torakalne i abdominalne aorte u jednom dahu uz rezoluciju manju od jednog milimetra. Na taj način su uklonjeni artefakti zbog pokreta tijekom disanja. Prije snimanja potrebno je razmotriti volumen skeniranja, potrebu za EKG-gatingom, dozu kontrasta i koju tehniku primijeniti kako bi se smanjila doza zračenja (11).

Kako bi se smanjili artefakti uzlazne aorte uzrokovani pulzacijom koristi se MDCT usklađen s elektrokardiogramom, odnosno EKG-gated MDCT (7). On omogućuje prikaz uzlazne aorte,



aortalnog ušća i proksimalnog dijela koronarnih arterija, jer su bez usklađivanja artefakti vidljivi u 90% slučajeva. Usklađivanje se može odvijati retrospektivno ili prospektivno. Kod retrospektivnog EKG-gatinga snima se cijeli srčani ciklus uz istovremeno snimanje elektrokardiograma. Zatim se prikupljeni podaci uz pomoć algoritama koriste za stvaranje slike. Ovim način moguće je rekonstruirati novu sliku ukoliko su prisutni artefakti. Drugi način je prospektivno snimanje gdje se snima samo dio ciklusa, najčešće dijastola. Kod bolesnika sa frekvencijom većom od 70 otkucaja u minuti snima se kraj sistole. Ovim snimanjem doza zračenja je manja, ali su i smanjene mogućnosti rekonstrukcije slike u slučaju nepravilnosti zbog promjene srčane frekvencije ili aritmija (9,19,21,22).



Slika 7. Sumnja na disekciju zbog prikaza artefakata (strelica) na snimkama bez EKG-gatinga (slika A). Primjenom EKG-gatinga (slika B) prikazuje se normalna uzlazna aorta. Chiu KW, Lakshminarayan R, Ettles DF. (2013) (31)

Uobičajeni redoslijed snimanja CT angiografije (CTA) u bolesnika sa sumnjom na AAS započinje prospektivnim snimanjem EKG-gated MDCT. Brzina snimanja omogućuje da bolesnik zadrži daha za vrijeme snimanja torakalne aorte, te nastavi disati dok se snima abdominalna aorta. U ovih bolesnika nije potrebna premedikacija beta blokatorima ili nitratim kao kod snimanja CT koronarografije. Nakon native snimke u bolusu se primjenjuje jedno kontrastno sredstvo (19). ACCF/ AHA smjernice iz 2010. godine preporučuju primjenu brzinom 3 do 5 ml/s, a ukupna doza ne bi trebala prelaziti 150ml (9). Cilj je kontrastom postići opacifikaciju aorte veću od 250 HU. Kontrast se primjenjuje preko desne ruke jer kod primjene

lijevo može nastati artefakt zbog prolaska kontrasta kroz brahiocefaličnu venu. To otežava analizu supraaortalnih krvnih žila. Kako bi se smanjili artefakti opacifikacije u gornjoj šupljoj veni potrebno je nakon kontrasta primijeniti 20 ml infuzijske otopine (19,23). Optimalno vrijeme snimanja torakalne i abdominalne aorte je 20 – 30 sekundi, odnosno 30 – 40 sekundi nakon primjene kontrasta (23).

Preporuka je da područje snimanja počinje iznad luka aorte i obuhvaća aortu barem do bifurkacije kako bi se mogla procijeniti zahvaćenost drugih organa. Za planiranje endovaskularnog pristupa potrebno je snimiti i zajedničke femoralne arterije. Trodimenzionalna rekonstrukcija aorte ima važnu ulogu u planiranju liječenja, kirurškim ili endovaskularnim pristupom (9,19).

U bolesnika s bolovima u prsima moguće je istovremeno isključiti ili potvrditi akutni koronarni sindrom, AAS i plućnu emboliju posebnim protokolom snimanja CT-a. U engleskom jeziku protokol je poznat kao „triple rule-out CT“. Kontrast se u tom slučaju primjenjuje dva puta. Nakon prve primjene se snima CT plućnih arterija, a nakon druge EKG-gated CT aorte. Druga snimka omogućuje prikaz aorte i koronarnih arterija (21). Prema meta-analizi Ayarama i sur. (24) ova metoda ima veliku točnost u otkrivanju akutnog koronarnog sindroma, ali se zbog male učestalosti AD i plućne embolije u istraživanjima (< 1%), povećane doze zračenja i kontrasta, ne može preporučiti za dijagnostiku AAS i plućne embolije.

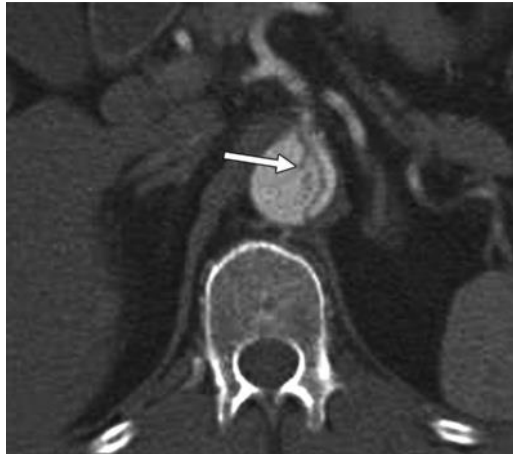Zabrinutost zbog ionizirajućeg zračenja može predstavljati ograničavajući čimbenik primjene CTA kod mlađih ljudi i žena. Srednja efektivna doza zračenja tijekom CTA aorte se procjenjuje na 10 – 15 mSv. Individualni pristup svakom bolesniku omogućuje procjenu tog rizika, ali je važno naglasiti velik rizik same bolesti i odgode liječenja. Primjena kontrasta može uzrokovati alergijsku reakciju ili bubrežno zatajivanje. U bolesnika s poznatom alergijom na kontrast potrebno je primijeniti drugu metodu dijagnostike. Prije primjene kontrasta potrebno je procijeniti bubrežnu funkciju mjerenjem razine serumskog kreatinina te znati radi li se o bolesniku sa šećernom bolesti. U tom slučaju potrebna je dobra hidracija i dodatna

renoprotektivnom terapija. Bubrežno zatajenje može napredovati u kontrastom induciranu nefropatiju. Zabilježeni su slučajevi tireotoksične krize nakon primjene jodnih kontrastnih sredstava u bolesnika s teškim neliječenim hipotiroidizmom. TEE i MRI su metode izbora u obradi bolesnika s kontraindikacijama za CTA (7,11).

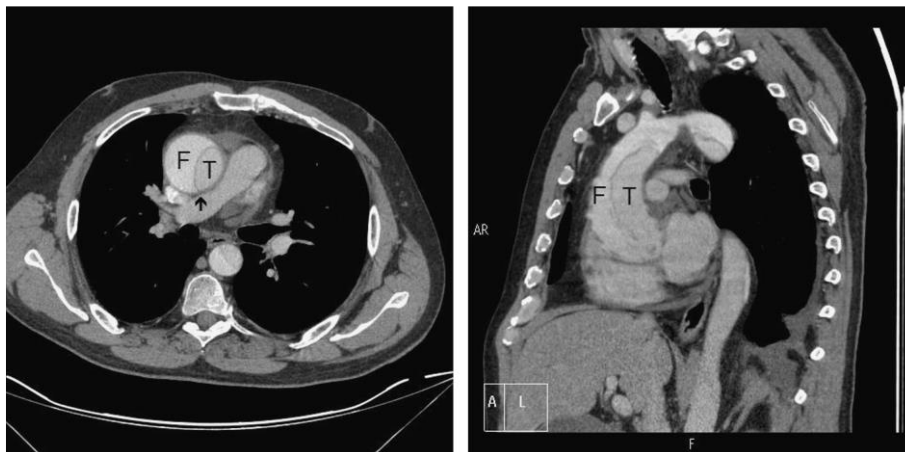
#### 4.3.1. Prikaz disekcije aorte

Snimka prije primjene kontrasta može pokazati pomak kalcifikacija intime prema središtu lumena aorte. Nakon primjene kontrasta „flap“ intime se prikazuje kao tanka hipodenzna linija koja razdvaja kontrastom ispunjen pravi i lažni lumen (1). Nakon prepoznavanja aorte s dva lumena i dijagnosticiranja AD potrebno je utvrditi početno mjesto razdora intime, proširenost disekcije, razlikovati pravi i lažni lumen te zahvaćenost ogranaka aorte disekcijom i moguće komplikacije (19,25). Mjesto disekcije je najčešće u području desne lateralne stijenke uzlazne aorte ili u proksimalnom dijelu silazne aorte (19). Primjenom EKG-gated MDCT kod tipa A disekcije dobro se prikazuju aortalno ušće, koronarne arterije i „flap“, uz minimalne artefakte. Bez primjene ove tehnike velik je broj lažno pozitivnih nalaza disekcije u ovom području (26).

Razlikovanje pravog i lažnog lumena je važno. Pravi lumen je uglavnom manji i može se prepoznati da je kontrast unutar lumena u kontinuitetu s nezahvaćenim dijelom aorte (7). Ponekad se unutar lažnog lumena vide hipodenzne niti koje odgovaraju ostacima nepotpuno disecirane medije. Ova pojava je poznata kao znak paučine (prema engl. cobweb sign) i specifična je za disekciju, ali se rijetko vidi. Znak u kojem „flap“ intime zatvara oštri kut prema vanjskoj stijenci lažnog kuta naziva se znak kljuna (prema engl. beak sign). Vanjska stijenka lažnog lumena ne sadrži kalcifikacije što olakšava razlikovanje tromboziranog lažnog lumena i muralnog tromba (19,26,27). U tipu A AD je lažni lumen uglavnom smješten u području desne anterolateralne stijenke uzlazne aorte te se širi distalno u obliku spirale preko lijeve posterolateralne stijenke silazne aorte. Razlikovanje lažnog od pravog lumena je od iznimnog značajno za planiranje endovaskularnog zahvata (7).

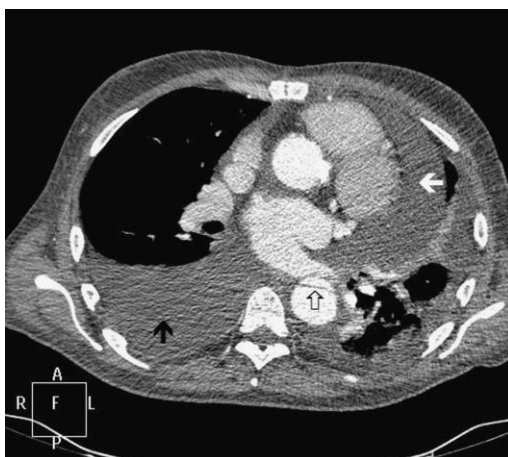

Slika 8. Prikaz znaka paučine (engl. cobweb sign). McMahon MA, Squirrell CA. (2010) (25).



Slika 9. Prikaz pravog (T) i lažnog lumena (F) tipa A AD u aksijalnom i sagitalnom presjeku. Crna strelica prikazuje znak kljuna (engl. beak sign). Chiu KW, Lakshminarayan R, Ettles DF. (2013) (31).

Prisutnost perikardijalnog izljeva može upućivati na tip A AD i rupturu aorte. CT snimke prije primjene kontrasta prikazuju hematoperikard kao nakupina hiperdenzne tekućine. MDCT dobro prikazuje odnos pravog i lažnog lumena te „flapa“ intime na mjestima polazišta ogranaka aorte. Desna arterija subklavija je češće zahvaćena disekcijom, te lijevi ogranaci silazne aorte (11,19).

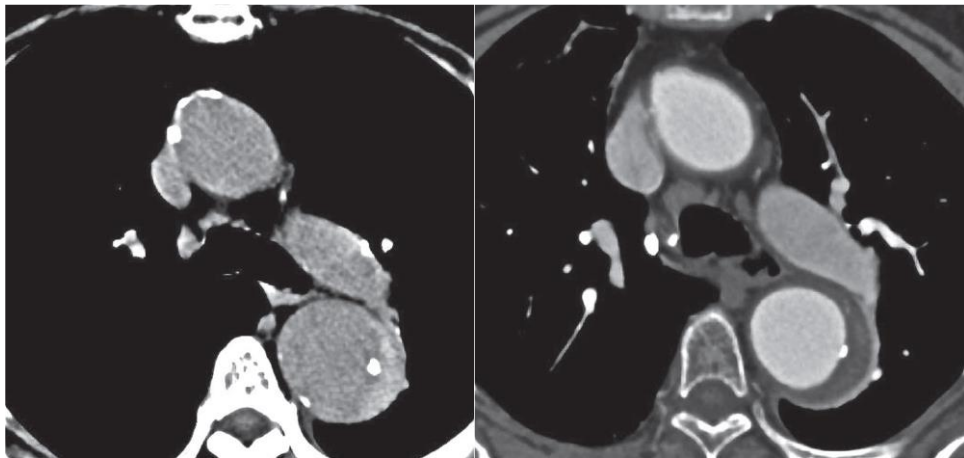


Slika 10. Prikaz intimalnog „flapa“ (neispunjena strelica) u bolesnika s tipom A AD te perikardijalnog izljeva (bijela strelica) i hematotoraksa (crna strelica). Chiu KW, Lakshminarayan R, Ettles DF. (2013) (31).

#### 4.3.2. Prikaz intramuralnog hematoma

Oslikavanjem MDCT-om bez primjene kontrasta prikazuje se hiperdenzni polumjesec unutar stijenke aorte. On odgovara IMH i tipično pokazuje atenuaciju veću od 45 HU. Nakon primjene kontrasta, hematom se ne opacificira te je hipodenzan u odnosu na lumen (1,7,27). Može biti teško razlikovati IMH i trombozirani lažni lumen AD. Za razliku od IMH koji se proteže longitudinalno duž aorte, trombozirani lažni lumen ima spiralni tijek. Dijagnoza se uglavnom postavlja na temelju aksijalnih snimki, ali pregledom snimki u drugim ravninama može se vidjeti proširenost hematoma i odnos prema drugim žilama (1,7). Analizom snimki važno je utvrditi debljinu stijenke na mjestu hematoma, odnos prema promjeru aorte, najveći i najmanji promjer aorte u području hematoma, te duljinu. Usporedbom tih vrijednosti na kontrolnim snimkama može se pratiti napredovanje IMH. MDCT oslikavanjem mogu se prikazati i projekcije nalik na ulkus (prema engl. ulcer-like projections). Vide se kao dobro ograničene kontrastom ispunjene promjene koje se izbočuju iz lumena aorte u IMH. Njihov prikaz upućuje na komunikaciju između lumena i IMH (28). U slučaju nedoumica od pomoći je MRI koji

pomaže u razlikovanju IMH, aterosklerotskih promjena, ugrušaka i tromboziranog lažnog lumena (7).



Slika 11. Intramurani hematoma. Hiperdenzan polumjesec prije primjene kontrasta (lijevo) i hipodenzan u odnosu na lumen nakon primjene kontrasta (desno). Adam A, Dixon AK, Gillard JH, Schaefer-Prokop CM (2014), str. 562 (1)

#### 4.3.3. Prikaz penetrirajućeg ulkusa aorte

MDCT kontrastna snimka prikazuje PAU kao krater, odnosno izbočenje stijenke s kontrastom ispunjenim ulkusom. Uglavnom se PAU nalazi u srednjoj ili distalnoj trećini silazne aorte (1,7). U tih bolesnika često su prisutne opsežene aterosklerotske promjene aorte, mala ulkusna oštećenja i kalcifikacije intime što se uz kontrast oslikava kao neravna površina intime. Razlikovanje PAU i nekompliciranih aterosklerotskih ulkusa može biti otežano. PAU za razliku od aterosklerotskih ulceracija prodire kroz intimu u mediju, dok su one ograničene na intimu stijenke. Uz PAU je često prisutan i IMH zbog oštećenja stijenke i krvarenja (19,28). Dvodimenzionalne i trodimenzionalne snimke CTA omogućuju dobar prikaz odnosa ulkusa i susjednih krvnih žila (1).

#### 4.4. MAGNETSKA REZONANCIJA

Oslikavanje magnetskom rezonancijom sve se više koristi u prikazu torakalne aorte jer kombinira sve prednosti angiografije, ehokardiografije i CT-a. Dobra mogućnost razlučivanja između protoka krvi i stijenke krvne žile omogućuje veliku pouzdanost u dijagnosticiranju bolesti aorte (11,29). MRI ima veliku točnost u dijagnosticiranju AAS, uz osjetljivost 95 – 99% i specifičnost 95 – 100% u dijagnosticiranju AD (16). Budući da MRI ne koristi ionizirajuće zračenje niti jodna kontrastna sredstva pogodna je za pregled mlađih bolesnika, ali treba ipak istaknuti dužinu trajanja pretrage i dostupnost kao ograničavajući čimbenik, zbog čega nema široku primjenu u akutnim zbivanjima (29).

Za dobar prikaz građe aorte, odnosno lumena i stijenke te okolnih struktura, koristi se takozvano tamno oslikavanje (engl. black blood imaging). Primjenjuje se tehnika koja omogućuje da se signal toka krvi na pulsним spin-echo sekvencama poništi. Kako bi se smanjili artefakti zbog pokreta oslikavanje se usklađuje s EKG-om i disanjem. Uobičajeni su artefakti zbog nepotpunog poništavanja signala krvi koji najčešće nastaju kada je tok krvi usklađen s ravninom snimanja. MRI pregled bolesnika uglavnom započinje ovom tehnikom jer prikazuje oblik i promjer aorte, a ukoliko se radi o AD prikazuje se i „flap“ intime (7,11,29,30).

U bolesnika koji su stabilni dodatno se oslikavaju i pulsne gradient-echo sekvence. Riječ je o tehnici svijetlog oslikavanja (engl. bright-blood) na kojoj protok krvi pojačava signal, što stvara kontrast između laminarnog toka krvi unutar žile i okolnih tkiva koje miruju. Turbulentan tok dovodi do slabljenja signala i prikaza aortne ili mitralne regurgitacije te mlazova između pravog i lažnog lumena ukoliko postoje. Snimanjem EKG-a za vrijeme oslikavanja postiže se visoka vremenska rezolucija što omogućuje rekonstrukciju slika u različitim fazama srčanog ciklusa i njihov prikaz u cine formatu. Riječ je o MRI slikama u pokretu koje dinamički prikazuju korijen aorte, građu i pokret aortalnih zalistaka i aortalnu regurgitaciju. U analizi korijena aorte koristi se ravnina duge osi izlazišta lijevog ventrikula (prema engl. the left ventricular outflow tract,

LVOT) te niz presijeka kratke osi. Ostatak torakalne aorte najbolje se prikazuje na aksijalnim presjecima toraksa i kosom sagitalnom prikazu luka aorte s uzlaznim i silazom aortom u jednoj ravnini (11,29,30).

Hemodinamske značajke krvi prikazuju se uz pomoć phase-contrast oslikavanja kojim se može izmjeriti brzina protoka krvi. Brzina se prikazuje na sivoj skali gdje bijeli pikseli odgovaraju brzini u zadanom smjeru, crni u suprotnom, a sredina skale označuje brzinu jednaku nuli. Brzina protoka krvi može se prikazati i trodimenzionalnim faznim sekvencama (11,30).

Primjenom kontrasta intravenski, aorta se može se prikazati u obliku trodimenzionalnog angiograma. Riječ je o contrast-enhanced MRI angiografiji (CE-MRA) koja ima visoku vremensku i prostornu rezoluciju. Kontrasti koji se primjenjuju sadrže gadolinij. Kontrast značajno skraćuje T1 vrijeme relaksacije krvi i tako dovodi do porasta intenziteta signala krvi. Primjenjuje se u bolusu, te nakon primjene dolazi do kratkog prolaznoga porasta intenziteta krvi što omogućuje prikaz arterija i vena. CE-MRA je standardna metoda prikaza torakalne i abdominalne aorte. Zbog zabrinutosti za toksičnost gadolinijskih kontrastnih sredstava u bolesnika s bubrežnim zatajenjem i povećanim rizikom razvoja nefrogene sistemske fibroze, sve se više razvijaju nove tehnike MRA koje ne zahtijevaju kontrast (non-contrast-enhanced MRA; NCE-MRA). Primjer je balansirana steady-state free precession (bSSFP) angiografija koja uz EKG-gating i usklađivanje s disanjem brzo stvara trodimenzionalni prikaz cijele torakalne aorte (1,11,29).

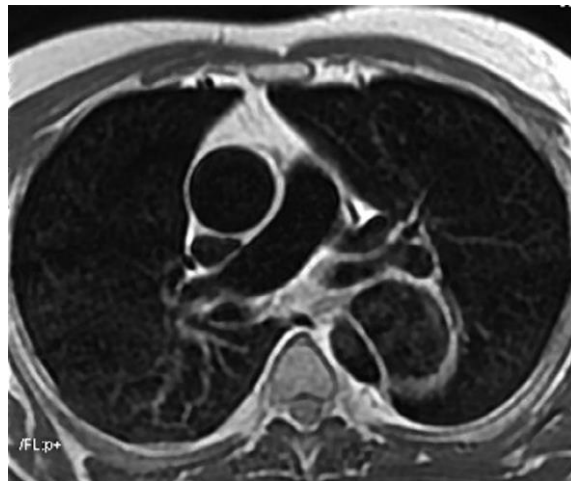
Unatoč brojnim prednostima MRI se rijetko koristi kao metoda dijagnosticiranja u bolesnika sa sumnjom na AAS. Više je razloga, a jedan jest cijena i ograničena dostupnost ove pretrage u bolnicama i hinim prijemima. Isto tako kontraindicirana je u bolesnika s metalnim implantatima (srčani elektrostimulator i ugradbeni kardioverter uređaj). U bolesnika s metalnim implantatima kao što su stentovi i endovaskularne zavojnice česti su veliki artefakti. Primjena gadolinijskih kontrastnih sredstava kontraindicirana je u bolesnika sa razvijenim bubrežnim zatajanjem.



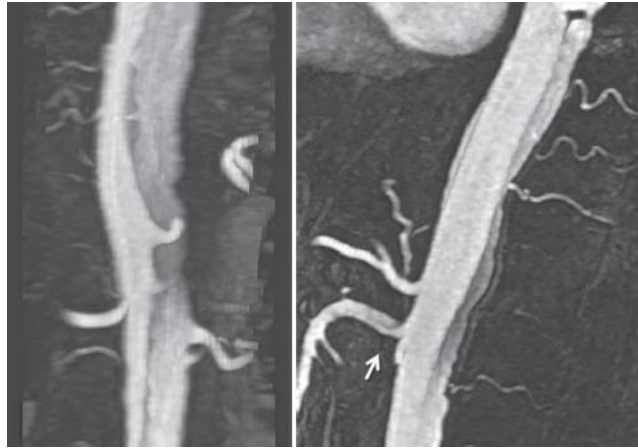
Uloga MRI je svakako veća u obradi hemodinamski stabilnih bolesnika s razvijenom alergijom na jodna kontrastna sredstva, te u daljnjem praćenju bolesnika i redovitim kontrolama (11,25).

#### 4.4.1. Prikaz disekcije aorte

Na aksijalnom presjeku se može prikazati „flap“ intime unutar lumena aorte. Anatomske karakteristike i razlike u protoku pomažu u razlikovanju pravog od lažnog lumena. Pravi lumen je obično manji te se na black blood spin-echo sekvencama prikazuje tamno zbog gubitka intenziteta signala. Veći intenzitet upućuje na sporiji i turbulentan tok krvi unutar lažnog lumena. Kao i na CT snimkama, unutar lažnog lumena mogu se vidjeti ostaci disecirane medije nalik na paučinu (prema engl. cobweb sign). Pregledom sagitalnih presjeka potrebno je odrediti proširenost disekcije u torakalnoj i abdominalnoj aorti, te zahvaćenost ogranaka luka aorte. Potrebno je prikazati i moguće komplikacije, pa tako visok signal perikardijalnog izljeva može upućivati na krv, odnosno proširenost disekcije uzlazne aorte u perikardijalnu šupljinu. Periaortalno krvarenje najbolje se prikazuje na aksijalnim presjecima (1,11).



Slika 12. Prikaz intimalnog „flapa“ silazne aorte na aksijalnom presjeku bSSFP snimke. Adam A, Dixon AK, Gillard JH, Schaefer-Prokop CM (2014), str. 557 (1).

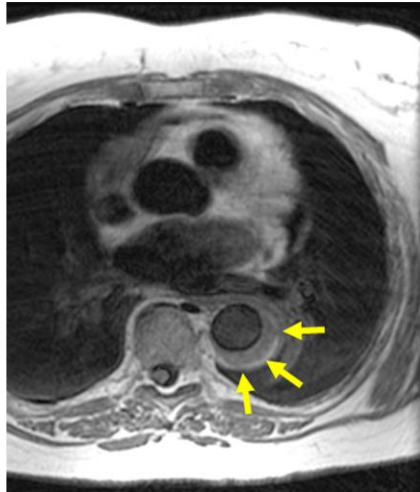


Slika 13. MR angiografija. Na koronarnom (lijevo) i sagitalnom (desno) kosi presjeku abdominalne aorte vidi se pravi lumen, uži je i višeg intenziteta. Lijevo se vidi polazište lijeve renalne arterije iz lanog lumena, a desno disekcija gornje mezenterične arterije. Adam A, Dixon AK, Gillard JH, Schaefer-Prokop CM (2014), str. 558 (1)

Oslikavanjem gradient-echo ili phase-contrast sekvenci prikazuje se aortalna insuficijencija i mlazovi krv kroz defekte intimalnom „flapa“ između pravog i lažnog lumena. Zbog mogućnosti prikaza protoka moguće je razlikovati spori protok unutar lažnog lumena od tromba (1).

#### 4.4.2. Prikaz intramuralnog hematoma

U usporedbi s ostalim metodama dijagnostike MRI ima najveću osjetljivost dijagnosticiranja IMH (1). Zbog bolje rezolucije MRI prikazuje i manje hematome koji ostaju neopaženi na CT-u. Na T1 opterećenim slikama prikazuje se hiperintenzivno zadebljanje stijenke aorte, oblika polumjeseca što je karakteristično za IMH. Uz pomoć MRI moguće je procijeniti starost hematoma, jer razgradni produkti hemoglobina utječu na intenzitet signala. U akutnoj fazi (0 – 7 dana od nastanka simptoma) na T1 spin-echo sekvencama oksihemoglobin pokazuje umjeren signal, dok se u subakutnoj fazi (> 8 dana) methemoglobin prikazuje hiperintenzivno. U slučajevima kad je hematoma hipointenzivan teško ga je razlikovati od muralnog tromba. T2 spin-echo sekvence pomažu u razlikovanju. Svježi hematoma je hiperintenzivan dok je tromb hipointenzivan (11,29,30).



Slika 14. Intramuralni hematoma silazne aorte prikazan tamnim oslikavanjem (engl. black blood imaging). Goldberg JB, Kim JB, Sundt TM. (2014) (4).

Za dijagnozu su dovoljni aksijalni presjeci, ali uz dvodimenzionalne reformirane slike može se procijeniti proširenost i odnos prema ograncima aorte. Angiografsko oslikavanje MRI ima ograničenu ulogu jer omogućuje prikaz samo lumena (1).

#### 4.4.3. Prikaz penetrirajućeg ulkusa aorte

Dijagnoza se temelji na prikazu ulkusa stijenke aorte koji nalikuju na krater i prodire kroz intimu u mediju. Visokim ili srednjim intenzitetom signala na spin-echo sekvencama prikazuje se zahvaćenost medije i stvaranje hematoma. MRA omogućuje prikaz ulceracije i nepravilnosti stijenke aorte promijenjene aterosklerotskom bolešću. Uz primjenu kontrasta PAU se lako prepoznaje kao kontrastom ispunjeno izbočenje. Nedostatak MRI naspram CT-a je nemogućnost prikaza kalcifikacija intime koje se inače vide u području ulkusa (11,31).

## 5. ZAHVALE

Zahvaljujem svojoj mentorici doc. dr. sc. Gordani Ivanac na pomoći i savjetima pri pisanju diplomskog rada.

Zahvaljujem svojim roditeljima, bratu i teti na neizmornoj podršci i strpljenju. Hvala svim prijateljima na nezaboravnim trenucima.

## 6. LITERATURA

1. Adam A, Dixon AK, Gillard JH, Schaefer-Prokop CM, ur. Grainger & Allison's Diagnostic Radiology. 6. izd. London: Elsevier Health Sciences; 2014. str. 553–564.
2. Daily PO, Trueblood HW, Stinson EB, Wuerflein RD, Shumway NE. Management of Acute Aortic Dissections. *Annals of Thoracic Surgery*. 1970;10(3):237–47.
3. DeBakey ME, Beall AC, Cooley DA, Crawford ES, Morris GC, Garrett HE, i sur. Dissecting aneurysms of the aorta. *Surg Clin North Am*. 1966;46(4):1045-1055.
4. Goldberg JB, Kim JB, Sundt TM. Current understandings and approach to the management of aortic intramural hematomas. *Semin Thorac Cardiovasc Surg*. 2014;26(2):123-131.
5. Hagan PG, Christoph Nienaber MA, Isselbacher EM, Bruckman D, Dean Karavite Pamela L Russman MJ, Arturo Evangelista B, i sur. The International Registry of Acute Aortic Dissection (IRAD): New Insights Into an Old Disease. *JAMA* 2000 Feb 16;283(7):897-903.
6. Dudzinski DM, Isselbacher EM. Diagnosis and Management of Thoracic Aortic Disease. *Curr Cardiol Rep*. 2015;17(12):106.
7. Erbel R, Aboyans V, Boileau C, i sur. 2014 ESC Guidelines on the diagnosis and treatment of aortic diseases: Document covering acute and chronic aortic diseases of the thoracic and abdominal aorta of the adult. The Task Force for the Diagnosis and Treatment of Aortic Diseases of the European Society of Cardiology (ESC) [published correction appears in *Eur Heart J*. 2015 Nov 1;36(41):2779]. *Eur Heart J*. 2014;35(41):2873-2926.
8. Harris KM, Braverman AC, Eagle KA, i sur. Acute aortic intramural hematoma: an analysis from the International Registry of Acute Aortic Dissection. *Circulation*. 2012;126(11 Suppl 1):S91-S96.

9. Hiratzka LF, Bakris GL, Beckman JA, i sur. 2010  
ACCF/AHA/AATS/ACR/ASA/SCA/SCAI/SIR/STS/SVM Guidelines for the diagnosis and management of patients with thoracic aortic disease. A Report of the American College of Cardiology Foundation/American Heart Association Task Force on Practice Guidelines, American Association for Thoracic Surgery, American College of Radiology, American Stroke Association, Society of Cardiovascular Anesthesiologists, Society for Cardiovascular Angiography and Interventions, Society of Interventional Radiology, Society of Thoracic Surgeons, and Society for Vascular Medicine [published correction appears in J Am Coll Cardiol. 2013 Sep 10;62(11):1039-40]. J Am Coll Cardiol. 2010;55(14):e27-e129.
10. Ohlmann P, Faure A, Morel O, i sur. Diagnostic and prognostic value of circulating D-Dimers in patients with acute aortic dissection. Crit Care Med. 2006;34(5):1358-1364.
11. Baliga RR, Nienaber CA, Bossone E, i sur. The role of imaging in aortic dissection and related syndromes. JACC Cardiovasc Imaging. 2014;7(4):406-424.
12. Evangelista A, Maldonado G, Gruosso D, i sur. The current role of echocardiography in acute aortic syndrome. Echo Res Pract. 2019;6(2):R53-R63.
13. Evangelista A, Flachskampf FA, Erbel R, i sur. Echocardiography in aortic diseases: EAE recommendations for clinical practice [published correction appears in Eur J Echocardiogr. 2011 Aug;12(8):642]. Eur J Echocardiogr. 2010;11(8):645-658.
14. Meredith EL, Masani ND. Echocardiography in the emergency assessment of acute aortic syndromes. Eur J Echocardiogr. 2009;10(1):i31-i39.
15. Shiga T, Wajima Z, Apfel CC, Inoue T, Ohe Y. Diagnostic accuracy of transesophageal echocardiography, helical computed tomography, and magnetic resonance imaging for suspected thoracic aortic dissection: systematic review and meta-analysis. Arch Intern Med. 2006;166(13):1350-1356.

16. Flachskampf FA, Badano L, Daniel WG, i sur. Recommendations for transoesophageal echocardiography: update 2010 [published correction appears in Eur J Echocardiogr. 2011 Mar;12(3):255]. Eur J Echocardiogr. 2010;11(7):557-576.
17. Mukherjee D, Evangelista A, Nienaber CA, i sur. Implications of periaortic hematoma in patients with acute aortic dissection (from the International Registry of Acute Aortic Dissection). Am J Cardiol. 2005;96(12):1734-1738.
18. Abbas A, Brown IW, Peebles CR, Harden SP, Shambrook JS. The role of multidetector-row CT in the diagnosis, classification and management of acute aortic syndrome. Br J Radiol. 2014;87(1042):20140354.
19. Quint LE, Francis IR, Williams DM, i sur. Evaluation of thoracic aortic disease with the use of helical CT and multiplanar reconstructions: comparison with surgical findings. Radiology. 1996;201(1):37-41.
20. Smith AD, Schoenhagen P. CT imaging for acute aortic syndrome. Cleve Clin J Med. 2008;75(1):7-9, 12, 15-7.
21. Desjardins B, Kazerooni EA. ECG-gated cardiac CT. AJR Am J Roentgenol. 2004;182(4):993-1010.
22. Weininger M, Barraza JM, Kemper CA, Kalafut JF, Costello P, Schoepf UJ. Cardiothoracic CT angiography: current contrast medium delivery strategies. AJR Am J Roentgenol. 2011;196(3):W260-W272.
23. Ayaram D, Bellolio MF, Murad MH, i sur. Triple rule-out computed tomographic angiography for chest pain: a diagnostic systematic review and meta-analysis. Acad Emerg Med. 2013;20(9):861-871.
24. Litmanovich D, Bankier AA, Cantin L, Raptopoulos V, Boiselle PM. CT and MRI in diseases of the aorta. AJR Am J Roentgenol. 2009;193(4):928-940.
25. McMahon MA, Squirrell CA. Multidetector CT of Aortic Dissection: A Pictorial Review. Radiographics. 2010;30(2):445-460.

26. Chin AS, Fleischmann D. State-of-the-art computed tomography angiography of acute aortic syndrome. *Semin Ultrasound CT MR.* 2012;33(3):222-234.
27. Valente T, Rossi G, Lassandro F, i sur. MDCT distinguishing features of focal aortic projections (FAP) in acute clinical settings. *Radiol Med.* 2015;120(1):50-72.
28. Lichtenberger JP 3rd, Franco DF, Kim JS, Carter BW. MR Imaging of Thoracic Aortic Disease. *Top Magn Reson Imaging.* 2018;27(2):95-102.
29. Stojanovska J, Rodriguez K, Mueller GC, Agarwal PP. MR Imaging of the Thoracic Aorta. *Magn Reson Imaging Clin N Am.* 2015;23(2):273-291.
30. Russo V, Renzulli M, Buttazzi K, Fattori R. Acquired diseases of the thoracic aorta: role of MRI and MRA. *Eur Radiol.* 2006;16(4):852-865.
31. Chiu KW, Lakshminarayan R, Ettles DF. Acute aortic syndrome: CT findings. *Clin Radiol.* 2013;68(7):741-748.



## 7. ŽIVOTOPIS

Rođen sam 14. svibnja 1995. godine u Đakovu, gdje sam odrastao i pohađao osnovnu školu Vladimira Nazora. S odličnim sam uspjehom završio opću gimnaziju Antuna Gustava Matoša Đakovo. Maturirao 2014. godine. Tijekom studija sam bio demonstrator na kolegiju Klinička propedeutika u sklopu Katedre za internu medicinu (2019. – 2020.).