

# Prijelomi u području gležnja

---

**Horvatić, David**

**Master's thesis / Diplomski rad**

**2020**

*Degree Grantor / Ustanova koja je dodijelila akademski / stručni stupanj:* **University of Zagreb, School of Medicine / Sveučilište u Zagrebu, Medicinski fakultet**

*Permanent link / Trajna poveznica:* <https://um.nsk.hr/um:nbn:hr:105:641995>

*Rights / Prava:* [In copyright](#)/[Zaštićeno autorskim pravom.](#)

*Download date / Datum preuzimanja:* **2024-08-27**



*Repository / Repozitorij:*

[Dr Med - University of Zagreb School of Medicine Digital Repository](#)



**SVEUČILIŠTE U ZAGREBU  
MEDICINSKI FAKULTET**

**David Horvatić**

**Prijelomi u području gležnja**

**DIPLOMSKI RAD**



**Zagreb, 2020.**

Ovaj diplomski rad izrađen je na Klinici za traumatologiju Kliničkog bolničkog centra Sestre milosrdnice pod vodstvom prof. dr. sc. Esmata Elabjera i predan je na ocjenu u akademskoj godini 2019./2020.

Kratice korištene u ovom radu

AO (njem. *Arbeitsgemeinschaft für Osteosynthesefragen*) - Radna skupina za pitanja osteosinteze

AP - anteroposteriorno

Art. (lat. *articulatio*) - zglob

CT (eng. *computer tomography*) - kompjutorska tomografija

DCP (eng. *dynamic compression plate*) – kompresijska pločica

Lig. (lat. *ligamentum*) - sveza

LL - laterolateralno

MUA - manipulacija u anesteziji

MRI (eng. *magnetic resonance imaging*) - magnetska rezonanca

ORIF (eng. *Open reduction and internal fixation*) - otvorena repozicija i unutarnja fiksacija

OTA (eng. *Orthopaedic Trauma Association*) - Ortopedsko traumatološko društvo

PA (eng. *pronation abduction*) - pronacija abdukcija

PER (eng. *pronation external rotation*) - pronacija vanjska rotacija

RTG - rentgenogram

SAD (eng. *supination adduction*) - supinacija adukcija

SER (eng. *supination external rotation*)- supinacija vanjska rotacija

## SADRŽAJ

### SAŽETAK

### SUMMARY

1. UVOD .....	1
2. ANATOMIJA .....	2
3. BIOMEHANIKA .....	4
4. EPIDEMIOLOGIJA .....	5
5. PODJELA FRAKTURA GLEŽNJA .....	6
5.1. LAUGE-HANSENOVA KLASIFIKACIJA .....	6
5.2. DANIS-WEBEROVA KLASIFIKACIJA .....	7
5.3. AO/OTA KLASIFIKACIJA .....	7
6. NAČELA ZBRINJAVANJA BOLESNIKA .....	12
6.1. KLINIČKA PROCJENA .....	12
6.2. RADIOLOŠKA PROCJENA .....	12
6.3. LIJEČENJE .....	14
6.3.1 KONZERVATIVNO LIJEČENJE .....	15
6.3.2 KIRURŠKO LIJEČENJE .....	16
7. KOMPLIKACIJE I ISHOD .....	21
8. ZAKLJUČAK .....	23
9. LITERATURA .....	24
10. ZAHVALE .....	27
11. ŽIVOTOPIS .....	28

## SAŽETAK

Naslov rada: Prijelomi u području gležnja

Autor: David Horvatić

Prijelomi u području gležnja čine 9% svih koštanih prijeloma u odraslih. Najčešće nastaju kao posljedice pada, skakanja, traume i sportskih ozljeda. Prema dobi prijelomi gležnja imaju bimodalnu distribuciju s najvećim brojem ozljeda u mladoj životnoj dobi kod muškaraca i u starijoj životnoj dobi kod žena. Mogu biti otvoreni i zatvoreni, pri čemu su otvoreni rijetki sa svega 5% incidencije. Postupak zbrinjavanja je isti s razlikom da se kod otvorenih radi sekundarna obrada rane (odloženi šav). Liječenje ovisi o vrsti prijeloma, stabilnosti zgloba te stanju pacijenta, a za pomoć u odabiru terapijskog postupka postoje brojne klasifikacije. Najznačajnije su: Lauge-Hansenova, Danis-Weberova te AO/OTA klasifikacija. Lauge-Hansenova klasifikacija je osnovna za razumijevanje patomehanike prijeloma gležnja, a češće se koristi AO/OTA koja je praktičnija i opisuje lokaciju frakture, broj uključenih maleola te kongruenciju zgloba. Uz status i anamnezu neophodna je radiološka procjena. Snima se u AP, LL te projekciji ležišta u kojoj se najbolje prikazuju prijelomi gležnja. Liječenje može biti konzervativno i operativno. Konzervativno liječenje indicirano je u stabilnijih prijeloma s malim rizikom pomaka te u pacijenata s kontraindikacijama za kirurško liječenje. Sastoji se od imobilizacije u trajanju od šest tjedana sa što ranijom mobilizacijom. Operativno liječenje indicirano je kod nestabilnih prijeloma. Princip operativnog liječenja je otvorena repozicija ulomaka te njihova fiksacija. Koriste se vijci, pločice i Kirschnerove žice, a u slučaju otvorenog prijeloma prema stupnju koristi se vanjska fiksacija. Ciljevi liječenja su postizanje anatomske repozicije, fiksacija te što ranija mobilizacija. Najčešće komplikacije su pomak ulomaka pri fiksaciji, kontraktura, ukočenost gležnja i infekcija nakon operativnog liječenja.

Ključne riječi: prijelomi gležnja, klasifikacija prijeloma, repozicija, fiksacija

## SUMMARY

Title: Ankle region fractures

Author: David Horvatić

Fractures in the ankle area account for 9% of all bone fractures in adults. They most commonly occur as a result of falls, jumps, trauma, and sports injuries. According to age, ankle fractures have a bimodal distribution and with the largest number of injuries among young men and older women. Fractures can be open and closed, while open occur in only 5% of the cases. The care procedure is the same, with the difference of debridement and usually the delayed closure of the open fractures. The treatment depends on the type of fracture, stability of the joint and patient's condition. There are several classifications to help us decide how to treat the fractures. The most important classifications are the Lauge-Hansen, Danis-Weber and AO / OTA. Lauge-Hansen's classification is essential for understanding the pathomechanics of ankle fractures but AO/OTA is more commonly used because it is more practical and describes fracture location, number of malleolae involved and joint congruity. In addition to status and medical history, radiological assessment is also necessary. Images are recorded in AP, LL and the mortise view in which the ankle fractures are best shown. Treatment can be conservative and operative. Conservative treatment is indicated in more stable fractures with a low risk of displacement and if contraindications for surgical treatment are present. It consists of six weeks immobilization, following the earliest possible mobilization. Surgical treatment is indicated in unstable fractures. The principle of operation is open reduction of fragments and their fixation. Screws, plates and Kirschner wires are used, but additional external fixation may be required if fracture is open. The goal of treatment is to achieve anatomical reduction, fixation and mobilization as soon as possible. The most common complications are displacement of fragments during fixation, contractures, ankle stiffness and postoperational infections.

Keywords: ankle fractures, fracture classification, reduction, fixation

## 1. UVOD

Gležanj je kompleksan zglob koji se sastoji od kostiju i ligamenata koje okružuju gležanjску kost. Ima veliki raspon pokreta u više smjerova, a prenosi čitavu težinu tijela preko potkoljenice na stopalo. Prijelomi gležnja su česta pojava u odrasloj dobi bilo da su u pitanju sportske ozljede u mladih ili posljedica pada kod starijih. Većinom su to zatvoreni prijelomi. Predstavljaju javnozdravstveni problem u porastu u populaciji koja stari. Istraživanja pokazuju da čak 1mm lateralnog pomaka gležnjske kosti smanjuje zglobnu kontaktnu površinu što dugoročno povećava opterećenje. Popravlak anatomske kongruencije je stoga veoma važan za dugoročnu prevenciju posttraumatskog artritisa. Težina prijeloma ovisi o jačini sile koja je djelovala na gležanj te o predhodnom stanju kostiju. Jednostavni stabilni prijelomi liječe se konzervativno, dok se kod težih i nestabilnih odabire kirurški pristup. Oba pristupa imaju svoje prednosti i mane te se ponekad teško odlučiti kojim pristupiti. Vjeruje se da kirurškim pristupom bolje postizemo anatomsku stabilnost, no rizik od komplikacija je veći. Budući da su za uspješno liječenje potrebne ispravna dijagnoza i adekvatno liječenje, u ovom radu je prikazan pregled najkorištenijih klasifikacija, dijagnostičkih metoda te osnova zbrinjavanja pojedinih prijeloma (1, 2).



## 2. ANATOMIJA

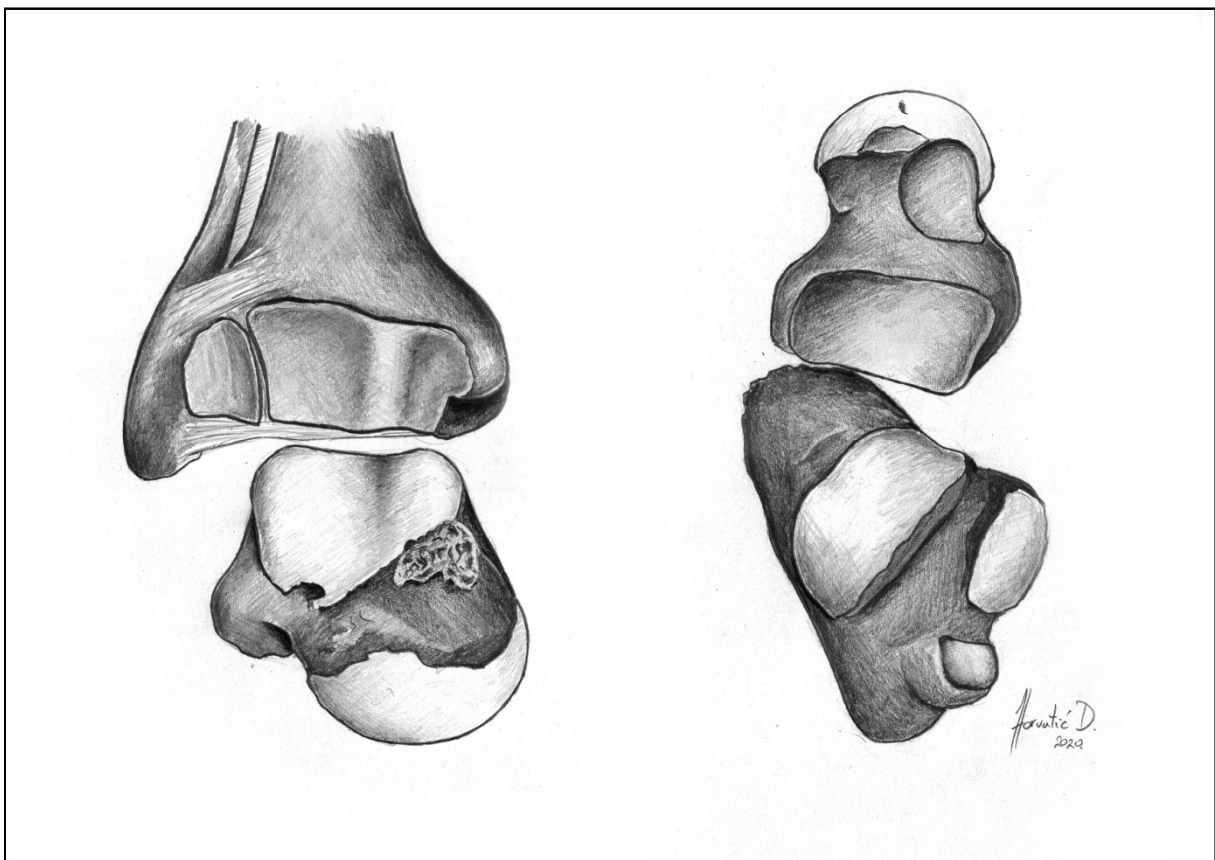
Ljudsko stopalo je složena struktura koja omogućuje uspravan dvonožan hod te je jedini dio tijela u stalnom kontaktu sa podlogom. Sastoji se od 28 kostiju zajedno sa dvije sezamske kosti u prvom metatarzofalangealnom zglobov. Stopalo se nastavlja na potkoljenu koju čine goljenična (*tibia*) i lisna kost (*fibula*). Gležanjski zglob je cjelina dvaju zglobova koji povezuju potkoljenu i stopalo te prenose težinu čitavog tijela preko goljenične kosti na zglobove i svodove stopala. Čine ga gornji gležanjski zglob (*art. talocruralis*) i donji gležanjski zglob (*art. talocalcaneonavicularis/subtalaris*). Koštanu osnovu gležnja čine distalni dijelovi goljenične i lisne kosti te gležanjska (*talus*) i petna kost (*calcaneus*) koje zajedno sa čunastom (*os naviculare*) čine proksimalni dio korjena stopala (*tarsus*) (3, 4, 5).

Gornji gležanjski zglob je prema obliku zglobnih tijela valjkasti zglob (*ginglymus*) s frontalnom osi. Konveksno zglobno tijelo je valjak gležanjske kosti (*trochlea tali*) koji čine gornja (*facies superior trochleae tali*), medijalna (*facies malleolaris medialis*) i lateralna (*facies malleolaris lateralis*) zglobna ploha. Medijalna zglobna ploha je oblika sagitalnog zareza, a lateralna je veća i trokutastog oblika. Zglobni valjak je udubljen u poprečnom smjeru te je širi sprijeda nego straga. Konkavno zglobno tijelo je poprječno izdužen koštani svod koji čine donji krajevi goljenične i lisne kosti s plohama i svezama koje ih povezuju. Gornji dio svoda tvori donja zglobna ploha (*facies articularis inferior tibiae*) čija je poprječna izbočina komplementarna udubini na zglobnom valjku gležanjske kosti. Pobočne dijelove svoda čine medijalna zglobna ploha goljenične kosti (*facies articularis malleoli medialis*) te lateralna zglobna ploha lisne kosti (*facies articularis malleoli lateralis*). Konkavno zglobno tijelo upotpunjuju prednja (*lig. tibiofibulare anterius*) i stražnja (*lig. tibiofibulare posterius*) sveza. Zglobna ovojnica se sastoji od vanjske vezivne opne (*membrana fibrosa*) koja je straga tanka i veže se uz rub zglobnih hrskavica, a sprijeda čvrsta gdje se veže centimetar dalje od hrskavičnog ruba te unutarne sinovijalne opne (*membrana synovialis*) koja obavija vezivnu i dijelove kosti unutar zgloba. Gornji gležanjski zglob učvršćuju dvije glavne sveze: lepezasta (*lig. collaterale mediale; deltoideum*) i lateralna (*lig. collaterale laterale*). Lepezasta sveza polazi proksimalno od medijalnog maleola, a niti se lepezasto šire prema gležanjskoj (*talus*), petnoj (*calcanea*) i čunastoj kosti (*os naviculare*). Dijeli se na tibiotalarni dio (*pars tibiotalaris*) koji je duboki dio sveze s prednjim i stražnjim krakom, te na površinske tibionavikularni (*pars tibionavicularis*) i tibiokalkanealni (*pars tibiocalcanea*). Lateralnu

svezu čine kalkaneofibularna sveza (*lig. calcaneofibulare*) koja povezuje lateralni maleol s petnom kosti i osigurava čvrstoću gornjeg i donjeg gležanjskog zgloba, te prednja (*lig. talofibulare anterius*) i stražnja talofibularna sveza (*lig. talofibulare posterius*) (4, 6).

Donji gležanjski zglob (*art. subtalaris; talocalcanea*) je valjkasti zglob sa sagitalnom osi koji povezuje gležanjsku i petnu kost. Konveksno zglobno tijelo čini stražnja zglobna ploha (*facies articularis talaris posterior*) na gornjoj strani petne kosti. Konkavno zglobno tijelo čini ovalna zglobna ploha (*facies articularis calcanea posterior*) na donjoj strani gležanjske kosti. Zglobna ovojnica se sastoji od vezivne opne koja je sprijeda tanka i vezana uz rub zglobnih ploha, a na stražnjoj oko centimetar od ruba hrskavice, te sinovijalne opne koja obavija vezivnu. Subtalarni zglob učvršćuju medijalna (*lig. talocalcaneum mediale*), lateralna (*lig. talocalcaneum laterale*) i stražnja sveza (*lig. talocalcaneum posterius*) (4).

Slika 1. Anatomija gležnja. Nacrtno prema Sobotta, Netter, Platzer



### 3. BIOMEHANIKA

Funkcija zgloba je istovremena mogućnost pokreta, prijenosa težine i stabilnosti između dvije kosti. Funkcionalna stabilnost i pokret u zglobu rezultat su sinergističnog djelovanja kostiju, zglobnih kapsula, ligamenata i mišića. Ligamenti su pasivni neelastični stabilizatori koji povezuju dvije kosti i ograničavaju pokretljivost. Mišići su aktivni pokretači zgloba koji su neelastičnim tetivama vezani polazištem na jednu, a hvatištem na drugu kost u zglobu. Gornji gležanjski zglob je valjkasti zglob s poprečnom osovinom i omogućuje opseg pokreta do 70 stupnjeva. Fleksija (dorzifleksija) u zglobu iznosi 20-30 stupnjeva, a ekstenzija (plantarna fleksija) 50 stupnjeva. Donji gležanjski zglob sa sagitalnom osovinom omogućuje rotaciju stopala. Pri unutarnjoj rotaciji se medijalni rub stopala odiže od poda i taban se okreće medijalno. Pri vanjskoj rotaciji diže se lateralni rub, a taban se okreće lateralno. Adukcija stopala je udružena s unutarnjom rotacijom, a abdukcija s vanjskom. Istovremena adukcija i supinacija nazivaju se inverzija, a abdukcija i vanjska rotacija everzija (3,4).

Zbog funkcionalne povezanosti gornjeg i donjeg nožnog zgloba fleksijski pokreti su udruženi s torzijskim. To znači da se kod dorzifleksije istodovno odvija everzija, a kod plantarne fleksije inverzija (3, 7).

#### 4. EPIDEMIOLOGIJA

Prijelomi gležnja čine 9% svih fraktura u odraslih s godišnjom incidencijom od 71-187 na 100 000 ljudi godišnje i jedne su od najčešćih ozljeda s kojima se susreću ortopedi (8, 9). Mogu nastati kao posljedice pada, sportskih ozljeda, skakanja i traume. Većinom su to zatvoreni prijelomi, dok otvoreni koji nastaju kao posljedica djelovanja veoma jake sile čine oko 5% ozljeda. Frakture gležnja povezane su s mnogim morbiditetima među kojima su posttraumatski artritis, postoperativna infekcija, neuspjela fiksacija i amputacija. Kod starijih pacijenata prijelomi gležnja su treća najčešća ozljeda kosti nakon frakture kuka i distalnog radiusa. U klinikama za sportsku medicinu prijelomi gležnja uzrok su 25% posjeta. Općenito prema dobi frakture gležnja imaju bimodalnu distribuciju s najvećim brojem ozljeda među muškarcima u mladoj i kod žena staroj životnoj dobi. Zbog toga se smatralo da su frakture gležnja posljedica osteoporoze, međutim nemaju svi oblici jednaku distribuciju. Frakture medijalnog maleola imaju visok broj ozljeda kod oba spola u ranoj životnoj dobi, a u kasnoj samo kod žena. Bimaleolarne i trimaleolarne se smatraju osteoporotiskima jer jedino kod žena u starijoj životnoj dobi značajno raste broj ozljeda, a supra-sindezmotske ozljede se javljaju samo u mlađoj životnoj dobi s većim brojem kod muškaraca. Frakture lateralnog maleola imaju jednaku distribuciju kao prijelomi općenito (1, 10, 11, 12, 13).

Prema OTA klasifikaciji na Tip A otpada 24.1% fraktura, na tip B 65.8% i na tip C 10.1%. Unimaleolarnih je 70%, bimaleolarnih 20% a trimaleolarnih 10% (14).

## 5. PODJELA FRAKTURA GLEŽNJA

Prva klasifikacija prema Percivalu Pottu opisuje tri tipa fraktura prema broju zahvaćenih maleola. Dije se na unimaleolarnu, bimaleolarnu i trimaleolarnu, sa subluksacijom i luksacijom kod bimaleolarne i trimaleolarne. Unatoč jednostavnosti i intuitivnosti za reprodukciju, nije praktična jer dobro ne usmjerava liječenje i ne razlikuje stabilne od nestabilnih ozljeda (15,16). Svaka klasifikacija ima svoje prednosti, međutim slaba reproducibilnost i varijacije među promatračima smanjuju učinkovitost trenutnih klasifikacijskih sustava. Lauge-Hansenova klasifikacija je i dalje osnova za razumijevanje patomehanike prijeloma gležnja, međutim praktičniji su deskriptivni sustavi koji opisuju lokaciju frakture, broj uključenih maleola te kongruenciju. Dokazana je manja varijabilnost među promatračima te su lakše za korištenje (17).

### 5.1. LAUGE-HANSENOVA KLASIFIKACIJA

Danski radiolog Niel Lauge-Hansen (1899.-1976.) koristeći svježe amputirane udove razvija klasifikaciju utemeljenu prema poziciji stopala u trenutku traumatskog čimbenika (supinacija ili pronacija) i smjeru sile deformiteta (abdukcija, adukcija ili vanjska rotacija). Prijelome gležnja podijelio je u četiri kategorije i trinaest podgrupa. Prva kategorija je **supinacija-vanjska rotacija (SER, eng. supination external rotation)** i podijeljena je u četiri stupnja. U prvom je oštećena prednja tibiofibularna sveza, u drugom se javlja kosa/spiralna fraktura distalnog dijela lisne kosti. Uporabom jače sile dolazi do ozljede stražnje tibiofibularne sveze ili frakture stražnjeg maleola u trećem stupnju, te frakture medijalnog maleola ili ozljede deltoidne sveze u četvrtom stupnju. Druga kategorija, **supinacija-adukcija (SAD, eng. supination adduction)** podijeljena je u dva stupnja. U prvom dolazi do tranzverzne frakture lateralnog maleola ili avulzije lateralnih sveza od distalnog dijela lisne kosti, a u drugom do vertikalne frakture medijalnog maleola ili ozljede deltoidne sveze. Treća kategorija, **pronacija-vanjska rotacija (PER, eng. pronation external rotation)** u prvom stupnju ima prisutnu rupturu deltoidne sveze ili avulzijsku frakturu medijalnog maleola. Ozljeda prednje tibiofibularne sveze se javlja u drugom, kosa/spiralna fraktura lisne kosti u trećem, a u četvrtom stupnju fraktura stražnjeg maleola ili ozljeda stražnje tibiofibularne sveze. Četvrta kategorija, **pronacija-abdukcija (PA, eng. pronation abduction)** u prvom

stupnju ima prisutnu frakturu medijalnog malleola, u drugom ozljedu prednje tibiofibularne sveze, a treći uključuje transverznu ili multifragmentnu frakturu fibule (15).

## 5.2 DANIS-WEBEROVA KLASIFIKACIJA

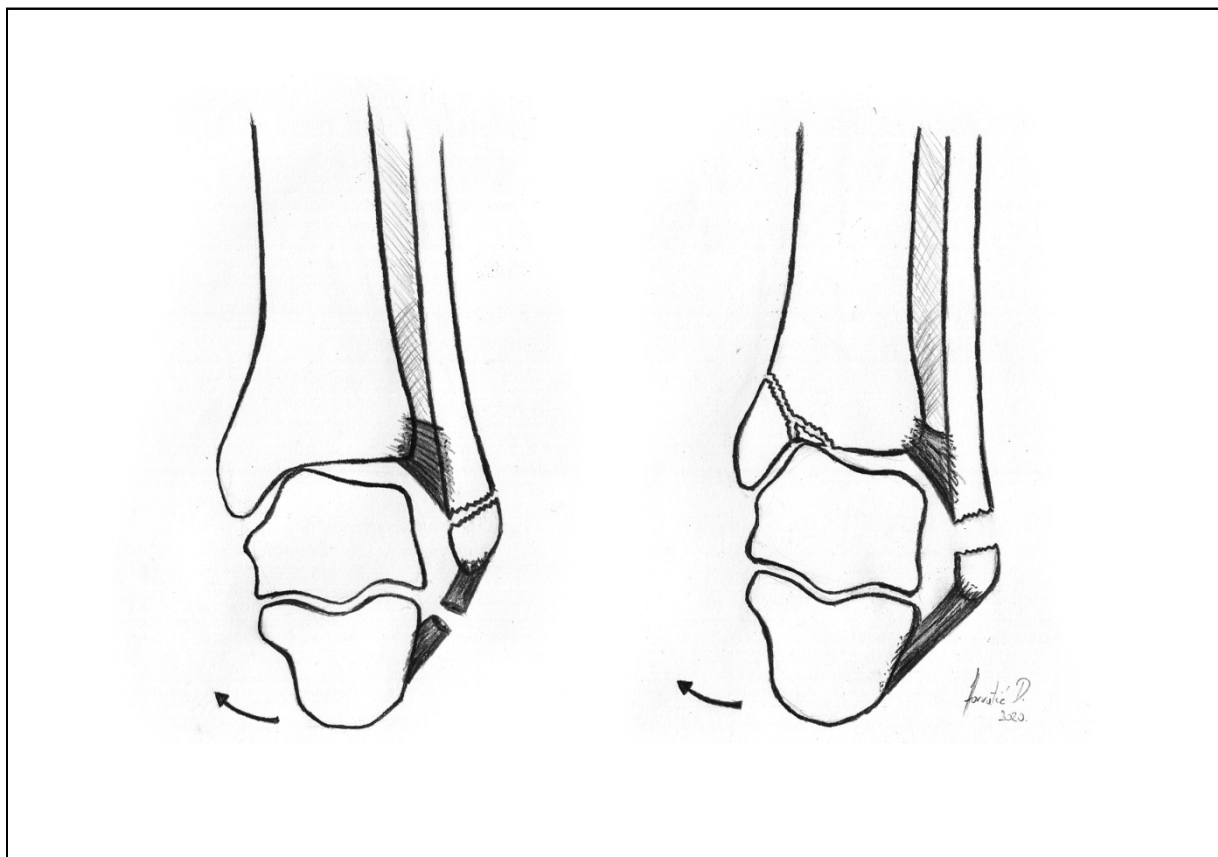
Budući da je precizan mehanizam ozljede rijetko poznat i obično se nagađa, Danis i Weber su osmislili klasifikaciju frakture gležnja utemeljenu na radiografskim kriterijima. Prvu varijantu klasifikacije opisao je 1949. belgijski opći kirurg Robert Danis (1880.-1962.), a kasnije ju 1972. modernizira i popularizira švicarski ortoped Bernhard Georg Weber. Ona uzima u obzir poziciju distalne fibularne frakture u odnosu na sindesmozu. Prema Danis-Weber klasifikaciji tip A fraktura javlja se ispod tibijalnog svoda (ispod sindesmoze) u obliku kosih i vertikalnih maleolarnih frakture. Tip B frakture nastaju u razini svoda tibije (u razini sindesmoze), pružaju se koso u proksimalnom smjeru i mogu biti praćene frakturom medijalnog maleola ili rupturom deltoidnog ligamenta. Tip C frakture nastaju iznad tibijalnog svoda (iznad sindesmoze), često je prisutna ozljeda same sindesmoze, a prisutne mogu biti i fraktura medijalnog maleola ili ozljeda deltoidnog ligamenta (15).

## 5.3. AO/OTA KLASIFIKACIJA

Posljednju klasifikaciju definirali su AO (*Arbeitsgemeinschaft für Osteosynthesefragen*) i OTA (*Orthopaedic Trauma Association*) nadovezujući se na Danis-Weberov model u kojoj klasificiraju sve frakture dugih kostiju sistematiziranim pristupom ovisno o lokaciji, topografiji i opsegu lezije kosti. Bazirana je na radiografskim kriterijima, a frakture su klasificirane kao ispod sindesmoze (Danis-Weber A tip), u razini sindesmoze između prednjeg i stražnjeg sindesmotskog ligamenta (D-W B tip) i iznad sindesmoze (D-W C tip) (15, 18).

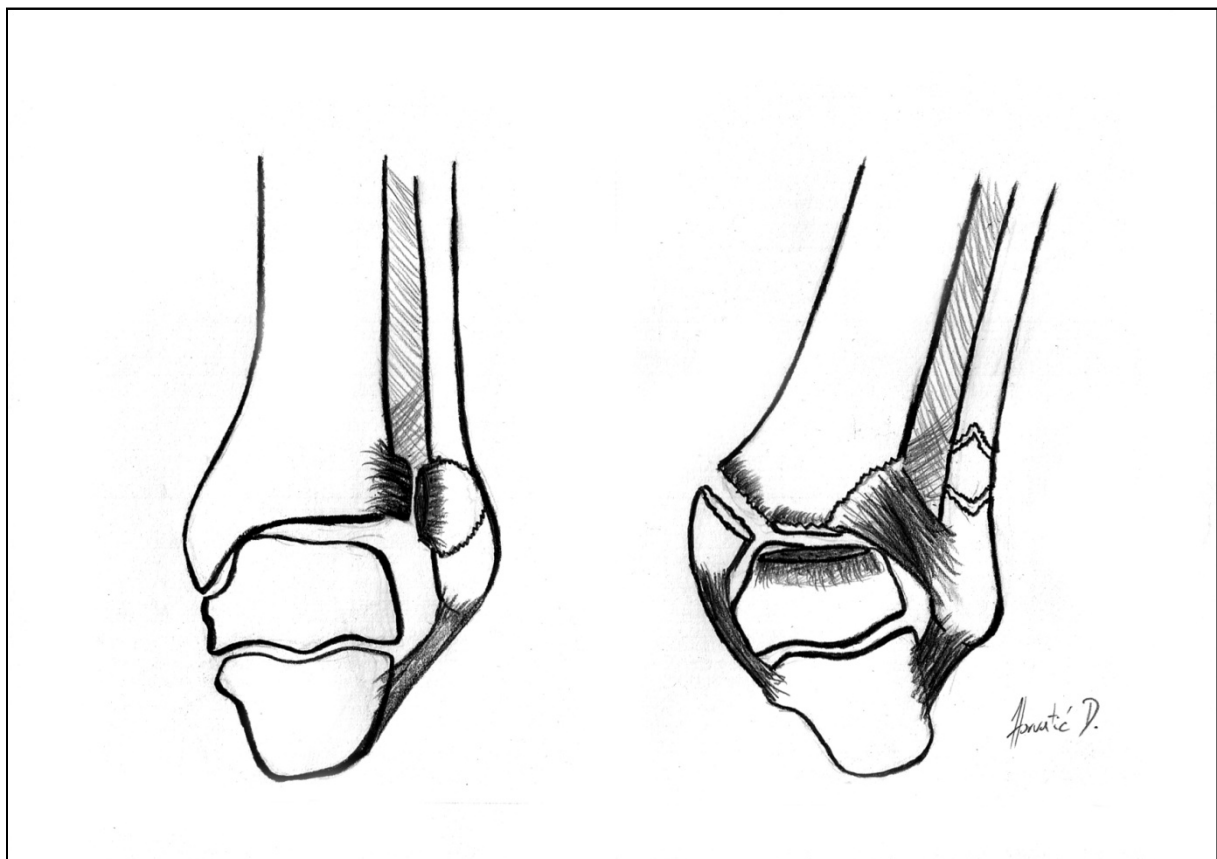
Tip A ozljede uzrokovane su adukcijskim ili inverznim silama. A1 ozljede izolirane su lateralne ozljede i javljaju se u vidu avulzijske frakture fibule ili kao ekvivalentne rupture dijela ili cijelog lateralnog ligamenta. Sindesmoza je očuvana stoga nema nestabilnosti. A2 su ozljede lateralne i medijalne strane, a nastaju pri jačoj sili inverzije što dovodi do disrupcije prednje kapsule. To dovodi do pomaka fibularne avulzijske frakture i varus subluksacije talusa. U ovoj fazi je varusna nestabilnost vidljiva na stres radiografiji. Daljnjom inverzijom cijeli talus može subluksirati izvan ležišta, rotirajući se samo na neoštećenom medijalnom ligamentu. Cijela prednja kapsula je poderana, gležanj je kongruentan, ali nestabilan. Ako je gležanj istovremeno izložen aksijalnom opterećenju postoji mogućnost vertikalne frakture medijalnog maleola zajedno s drobljenjem medijalne talarne i tibijalne zglobne hrskavice. Dodatna sila uzrokuje posteromedijalnu tibijalnu frakturu. Pomak talusa pokazatelj je ujedno nekongruencije i nestabilnosti zgloba. Budući da su i lateralne i medijalne zglobne strukture prekinute zglob je nestabilan. Kompresija talusa ili medijalnog tibijalnog svoda može uzrokovati oštećenje zglobne hrskavice što dodatno narušava prognozu (18).

Slika 2. Ozljeda tip A. Nacrano prema (18).



Tip B lezije specifične su zbog fibularne frakture na sindesmozi. Podijeljene su u tri grupe prema razini nestabilnosti. B1 ozljede označavaju izoliranu frakturu lateralnog maleola pri kojem izostaje klinička i radiološka potvrda medijalne ozljede. Prednji sindesmotski ligament je rupturiran, medijalna strana očuvana, a ležište gležnja stabilno. B2 ili fraktura lateralnog maleola i medijalna ozljeda karakterizirana je ozljedama obje strane gležanjskog zgloba. Prednji sindesmotski ligament ili njegovo hvatište na tibiji (Chaputov tuberkul) ili fibuli (Le Fort) uvijek su rupturirani. Te ozljede imaju nestabilno gležanjsko ležište i zahtjevaju opsežnije liječenje (ORIF). B3 obuhvaća lateralnu, medijalnu i posteriornu ozljedu. Ključ stabilnosti gležanjskog ležišta je kompleks posteriornog sindesmotskog ligamenta, tj. ligament ili njegovo koštano hvatište, posteriorni tibijalni tuberkul ili maleol (Volkmanova trokutasta fraktura). Prisutnost posteriorne lezije uvijek upućuje na određeni stupanj nestabilnosti bez obzira jesu li su medijalne strukture oštećene. Potpuna disrupcija medijalnih struktura zajedno s pomakom lateralnog kompleksa definitivni je pokazatelj jake nestabilnosti. Uvijek je nestabilna i zahtjeva kirurško liječenje (18).

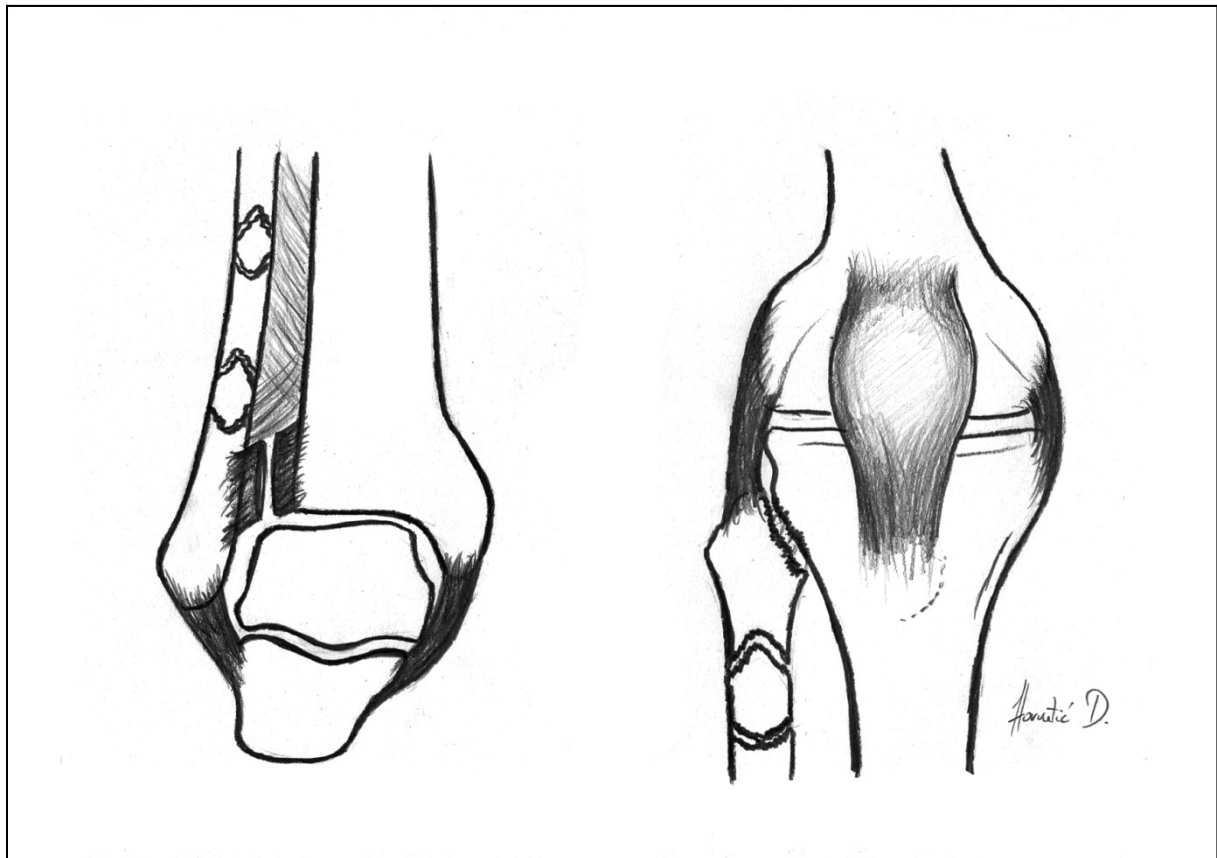
Slika 3. Ozljeda tip B. Nacrtano prema (18).





Tip C ozljede sve imaju fibularnu leziju iznad sindesmoze. U većini slučajeva je to fraktura fibule, međutim može biti i dislokacija proksimalnog tibiofibularnog zgloba koljena. Sve ove ozljede smatraju se nestabilnima zbog toga što lezija iznad sindesmoze rupturira i sindesmotske ligamente. U klasifikaciji se navodi da su sve C ozljede bifokalne, tj. lateralne i medijalne te prema tome nestabilne, što zahtjeva ORIF. To je osporava Panković (1979) prema kojemu se u Lauge-Hensonovom mehanizmu supinacije-everzije rupturira samo prednji sindesmotski ligament bez medijalne ozljede prema čemu nema nestabilnosti. Stoga treba biti oprezan i svakog pacijenta oprezno procijeniti jer ne postoji klasifikacija koja bi mogla obuhvatiti sve situacije. C1 obuhvaća jednostavnu frakturu fibule, obično kosu i spiralnu te imaju neoštećenu medijalnu stranu. Ako postoji fraktura medijalne strane (C1.2.) uzrokuje djelomičnu, a posteriorne strane (C1.3.) totalnu nestabilnost. C2 su multifragmentarne frakture te kao i C1 mogu biti povezane s medijalnim (C2.2) ili lateralnim (C2.3) ozljedama. C3 lezije uključuju frakturu proksimalnog dijela fibule ili dislokaciju proksimalnog tibiofibularnog zgloba. Također mogu biti priključene ozljede medijalne (C3.2.) i lateralne strane (C3.3) (18).

Slika 4. Ozljeda tip C. Nacrtano prema (18).



Tablica 1. Usporedba Danis-Weber, Lauge-Hansen i AO/OTA klasifikacije

Pripremljeno prema Tartaglione JP, Rosenbaum AJ, Abousayed M i DiPreta JA.

Lokacija frakture lisne kosti	Danis-Weber klasifikacija	Lauge-Hansen klasifikacija	AO/OTA klasifikacija tibiomaleolarnih fraktura
ispod sindesmoze	Tip A	SAD I, II	44-A1 (izolirana lateralna)
			44-A2 (lateralna i medijalna)
			44-A3 (lateralna, medijalna i posteriorna)
u razini sindesmoze	Tip B	SER I, II, III, IV	44-B1 (izolirana lateralna)
			44-B2 (lateralna i medijalna)
			44-B3 (lateralna, medijalna i Volkmanova fraktura)
iznad sindesmoze	Tip C	PER I,II,III,IV; PA I,II,III	44-C1 (jednostavna dijafizna)
			44-C2 (multifragmentarna)
			44-C3 (proksimalna)

Classifications in Brief: Lauge-Hansen Classification of Ankle Fractures. Clin Orthop Relat Res. 2015 Oct; 473(10): 3323–3328. (15)

## 6. NAČELA ZBRINJAVANJA

Neposredno prije liječenja potrebna je pažljiva klinička i radiološka procjena gležnja da bi se utvrdio stupanj kongruencije i stabilnosti zgloba. Ta dva faktora međusobno su povezana, ali nisu sinonimna. Kongruencija je apsolutni faktor za dugoročno dobre rezultate, dok je stabilnost relativni faktor (18).

### 6.1. KLINIČKA PROCJENA

Mehanizmi ozljede upućuju na stupanj jačinu udarca. Od velike važnosti je mogućnost hoda nakon same ozljede. Obično ako pacijent može relativno dobro hodati s ozljeđenim gležnjem malo je vjerojatno da ima stupanj nestabilnosti koji zahtijeva operaciju. Unatoč tome operacija se ponekad nepotrebno radi i kod takvih pacijenata. S druge strane za opsežne, rastezujuće ozljede uzrokovane jakom silom (prometna nesreća) može se gotovo sa sigurnošću tvrditi da su nestabilne (18).

Znakovi ozljede su lokalna bol, ekhimoza i edem, koji ako zahvaćaju samo jednu stranu gležnja bilo lateralnu ili medijalnu upućuju na stabilnu ozljedu. Ako su isti znakovi prisutni na obje strane gležnja sumnja se na nestabilnost. Očiti klinički pomak uvijek upućuje na nestabilnost. Abnormalni pokreti talusa unutar gležanjskog ležišta mogu se osjetiti prilikom pregleda bilo da je pacijent pri svijesti ili u anesteziji (18).

### 6.2. RADIOLOŠKA PROCJENA

Standardna radiološka procjena uključuje AP, LL, slojevnu, te zadržanu snimku (stres snimka). CT je rijetko potreban, međutim olakšava utvrđivanje nekongruencije distalnog tibiofibularnog zgloba. MRI se koristi samo ako se sumnja na ozljedu ligamenata. Kod ozljede lateralnog kompleksa važni su skraćenje ili pomak, lokacija te oblik fibularne frakture. Oni se veoma dobro mogu prikazati na LL i projekciji ležišta. Skraćenje ili lateralni pomak lateralnoga maleola dokaz je poderotine u dijelu sindesmotskog ligamenta. Pristunost avulzijske frakture upućuje na isto. Stražnja subluksacija talusa u ležištu upućuje na razderotinu stražnjeg tibiofibularnog ligamenta ili frakturu pripadajućeg dijela tibije za koji je

vezan. Položaj fibularne frakture (iznad ili ispod sindesmoze) bitan je, ali ne kao stupanj skraćanja ili pomaka. Transverzna fraktura ispod sindesmoze upućuje na avulziju lateralnog kompleksa inverznim silama, a u razini ili iznad sindesmoze na avulziju uzrokovanu vanjskom rotacijom. Za razliku od položaja fibularne frakture oblik same frakture može upućivati na razinu nestabilnosti. Spiralne frakture na ili iznad zgloba upućuju na ozljedu uzrokovanu slabijom silom rotacije, dok kratke kose ili multifragmentarne frakture u razini ili iznad sindesmoze upućuju na djelovanje jake sile i obično su nestabilne (18).

Na talusu treba provjeriti nekoliko abnormalnosti. Talarni nagib nije prisutan u normalnom gležnju te je najvažniji znak tibiotalarne nekongruencije zbog nestabilnosti lateralnog kompleksa. Razlog tome može također biti lateralni pomak talusa ili još češće vanjska rotacija talusa u ležištu. Nagib se mjeri u projekciji ležišta. Subluksacija talusa može biti posteriorna ili posterolateralna uz prisutnu frakturu na distalnom dijelu fibule. Fraktura kupole gležnja česta je i najbolje vidljiva na projekciji ležišta (18).

Procjena posteriornog nastavka tibije bitna je za određivanje opsežnosti i položaja stražnje frakture. Ako je povezana s Tip B fibularnom frakturom onda je stražnji tibijalni fragment uvijek vezan za distalni fragment sa stražnjim sindesmotskim ligamentom. Posteriorna fraktura može varirati od male stražnje tibijalne avulzije do velikog triangularnog fragmenta (Volkmanov trokut). Ako je stražnji sindesmotski kompleks prekinut, gležanj je nestabilan. Ako su vertikalne frakture s ozljedom medijalne tibijalne zglobne površine s velikim pomakom povezane s lateralnom ozljedom, tada je prisutna rotatorna nestabilnost i nekongruencija. Transverzne frakture s velikim pomakom na ili ispod razine zgloba avulzijskog su tipa te ako su povezane s lateralnom i posteriornom ozljedom dokaz su nestabilnosti ležišta. Frakture medijalnog maleola s malim pomakom uglavnom su stabilne (18).

### 6.3. LIJEČENJE

Velik dio fraktura gležnja može se liječiti konzervativno, međutim bitno je prepoznati one koje je potrebno na vrijeme liječiti kirurški. Prognoza stabilnih ozljeda (A1, B1 i neke C1) odlična je bez obzira na način liječenja, međutim ako su nestabilne pogrešno liječene prognoza je loša. Često se u zatrpanim ordinacijama takve stvari mogu i previdjeti.

#### Tip A

Ako je poprečna fraktura fibule u razini ili ispod sindesmoze onda je to avulzijski tip. Sindesmotski ligamenti su očuvani i ležište gležnja je stabilno. Povremeno se može javiti rotacijska nestabilnost ako su oštećene medijalne strukture. Ako je avulzijska fraktura fibule u prirodnom položaju ili minimalno pomaknuta te bez radiološki vidljivih lezija na medijalnoj strani (A1), tada je dovoljna primjena sadrene udlage šest tjedana. Ako je klinički i radiološki dokazana ozljeda medijalnoga dijela zgloba tada se liječi kirurški. Nagnječenje (eng. *crush injury*) medijalne zglobne površine tibije ili talusa također je indikacija za operativni zahvat, međutim precizna rekonstrukcija zgloba može biti nemoguća. Ako su fragmenti dovoljno veliki mogu biti potpomognuti graftom u subhondralnom području, a ako su mali moraju se ukloniti. Ako je „*crush*“ ozljeda prisutna bez medijalne kompleksne frakture tada kirurški zahvat ne pomaže mnogo i treba se što ranije početi s rehabilitacijom (18).

#### Tip B i C

B i C frakture relativno su slične prema donošenju odluka. Fibularne frakture u razini ili iznad sindesmoze mogu biti stabilne i nestabilne, stoga je bitna pažljiva klinička i radiološka procjena. Ako je gležanj stabilan javit će se jako mali pomak u lateralnom kompleksu s abdukcijom i everzijom te će biti dovoljno neoperativno liječenje. Ako je prisutno masivno oticanje, ekhimoze i bol s obje strane zgloba pretpostavlja se na dijelomičnu ili potpunu nestabilnost gležanjanskog ležišta. Ako nakon RTG-a nestabilnost ostane neutvrđena treba se napraviti pregled u anesteziji zbog razlučivanja ozljeda maleola od izolirane ozljede deltoidnog maleola. RTG znakovi nestabilnosti uključuju talarni pomak, prošireno ležište gležnja zajedno sa skraćanjem i pomakom fibule, sublukacija talusa i fraktura posteriornog ili medijalnog maleola. Takve nestabilne frakture zahtjevaju stabilizaciju jer u suprotnom dolazi

do nekongruencije s pogrešnim zarastanjem, što dovodi do lošeg ishoda liječenja. U većini slučajeva se to radi kirurški. Kirurška stabilizacija je metoda izbora za nestabilne B i C frakture s pridruženom frakturom medijalnoga maleola. Zatvorena repozicija zahtjeva obrnuti mehanizam ozljede tako da bi gležanj morao biti imobiliziran u unutarnjoj rotaciji. Zbog toga bi gležanj bio u lošem položaju, a i manjak stabilnosti medijalne strane dovodi do čestog pomaka ulomaka. U ovom slučaju neoperativni zahvat nosi toliko veći rizik od loše prognoze da je operativni pristup ujedno i konzervativniji. Prisutnost rupture deltoidnog ligamenta s B ili C lateralnom frakturom također upućuje na nestabilnost ležišta. Razlika je disrupcija ligamenta umjesto avulzijske frakture medijalnog maleola što može dati lažnu sigurnost da je gležanj stabilniji nego što jest. Pristup je također operativan, no u iznimnim situacijama, ako se liječi konzervativno, pacijenta se mora pregledavati u tjednim intervalima. Udlaga se stavlja iznad koljena da se zadrži položaj unutarnje rotacije i mora se često mijenjati da se zadrži položaj. Stoga je kirurški pristup jednostavniji, omogućuje raniju rehabilitaciju i većinom dovodi do boljih rezultata (18).

### 6.3.1. KONZERVATIVNO LIJEČENJE

Cilj liječenja je vratiti gležnanski zglob u asimptomatsko i funkcionalno stanje. To se postiže zatvorenom manipulacijom u anesteziji (MUA) i imobilizacijom sadrenom udlagom da se zadrži položaj. MUA se često provodi u lokalnoj anesteziji, nema incizije stoga nema rizika za infekciju. MUA se često radi ako je pomak minimalan, gležanj stabilan ili ako postoji visoki rizik kod pacijenata od komplikacija opće anestezije ili operacije (srčani bolesnici). Ako je manipulacija neuspješna radi se ORIF, osim ako ima kontraindikacija. Mane zatvorene metode su te da je anatomske repozicije manipulacijom veoma teško postići i često je potrebna ponovna manipulacija. Zato se ona koristi kod lakših ozljeda koje su uglavnom stabilne. Nakon manipulacije stavlja se sadrena udlaga na 6 tjedana (varira ovisno o pojedincu) te sljedeći fizioterapija (19, 20, 22).

Studije pokazuju da dob ne diktira način zbrinjavanja u starijih, već je to određeno tipom frakture i razinom pomaka. Održavanje anatomske kongruencije jednako je važno kod starijih kao i kod mladih, stoga ORIF nestabilnih fraktura daje bolji klinički, funkcionalni i radiološki ishod (19, 20).

## 6.3.2. KIRURŠKO LIJEČENJE

### ZATVORENE FRAKTURE

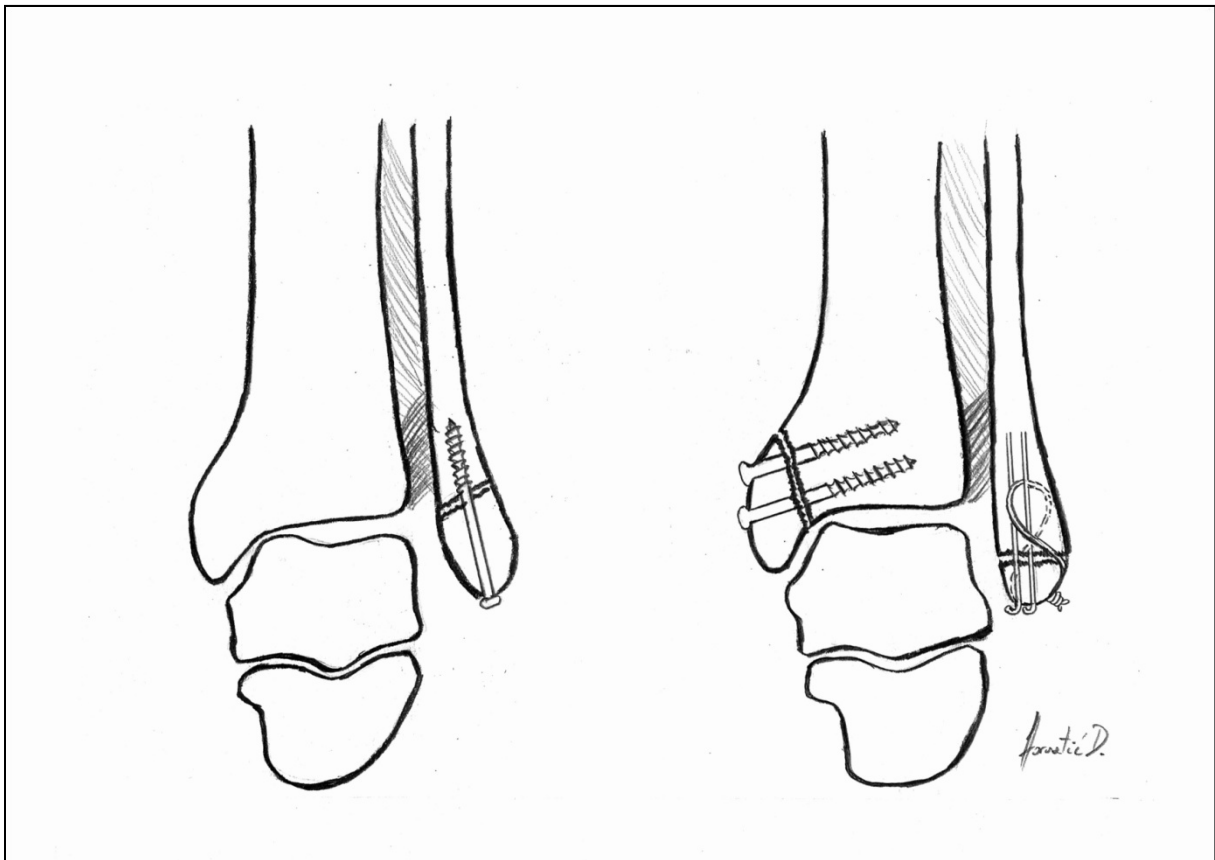
Kirurški pristup provodi se što je prije moguće, osim u slučajevima da je jako narušena vaskularizacija ili se pacijent kasno javio pa da se izbjegne nekroza kože. Ponekad se rješava jedna ozljeda na dijelu zgloba, a na drugom se odgađa do poboljšanja stanja kože. Ako se operacija odgađa, subluksacija se mora reducirati da se smanji pritisak na kožu (17).

Rade se incizije sa medijalne i lateralne strane gležnja. Medijalna incizija je mala duljine do 4 cm, dok je lateralna veća ovisno o potrebi.

#### Tip A

Avulzijska fraktura lateralnog kompleksa s ligementima ne može se fiksirati dinamičnom kompresijom te se fiksira vijkom ili tenzijskom žicom. Žica se preporuča za manje fragmente te za osteoporotičnu kost. Lateralni dio talarne kupole mora se prikazati i osteohondralni fragmenti odstraniti. Ako su veliki moraju se zamijeniti i fiksirati pinovima ili manjim vijcima. Medijalni dio frakture obično ima vertikalni presjek, te ako je u pitanju jednostruka pukotina bez fragmenata fiksira se pomoću dva maleolarna vijka ili jednog spongioznog vijka. Ako je artikularni dio tibije zdrobljen tada se mora rekonstruirati zglobna površina; na nju se stavlja graft, a mali fragmenti se uklanjaju. Ako je zdrobljeno područje malo i ne utječe na kongruenciju i biomehaniku zgloba onda se ne dira. Ako je proksimalni dio frakture fragmentiran, potrebna je pločica. Obično se koristi DCP pločica 1/3 ili pločica u obliku djeteline (eng. *cloverleaf plate*). Ako je kost premala za fiksaciju vijcima, koriste se Kirschnerove žice kao definitivna fiksacija s postoperativnom imobilizacijom uz pomoć udlage (20).

Slika 5. Kirurško liječenje ozljede tipa A. Nacrtano prema (18).



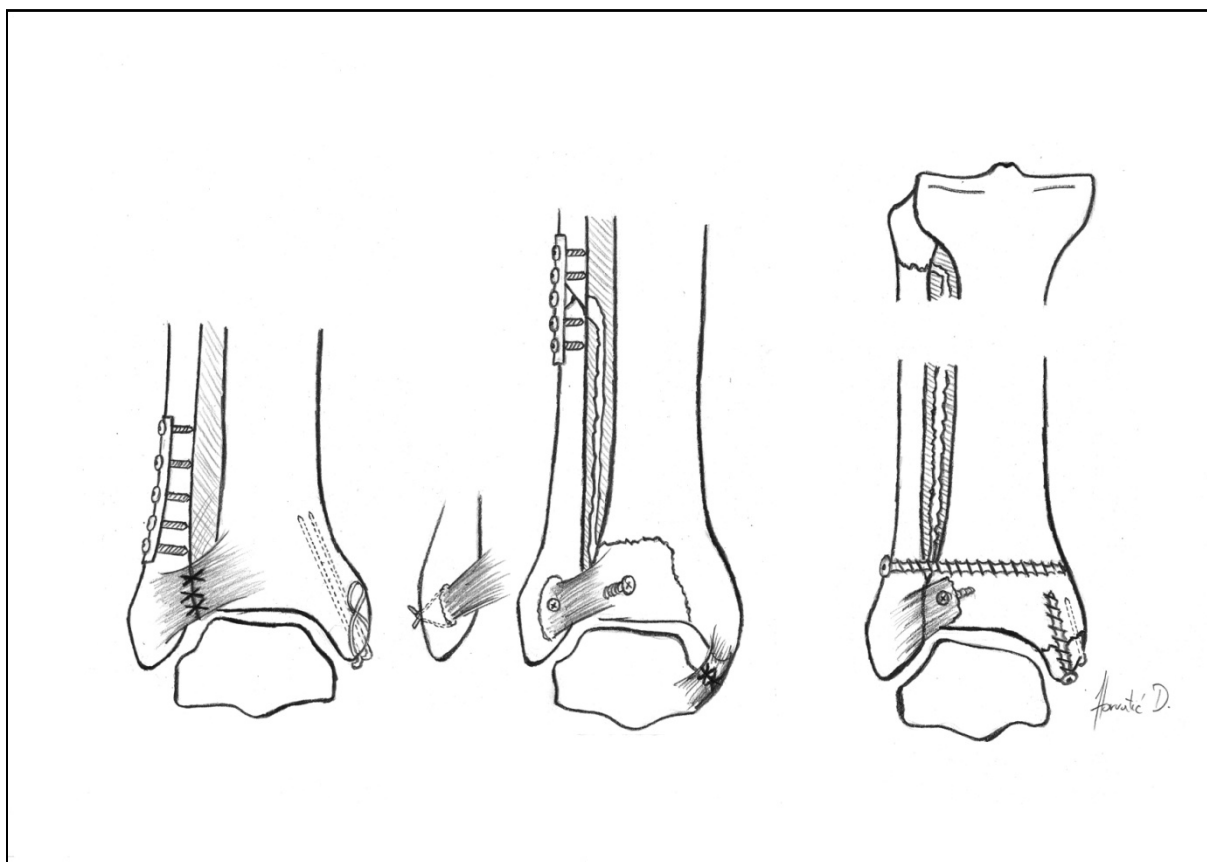
#### Tip B i C

U ovim tipovima stabilnost gležnja ovisi o anatomskej rekonstrukciji i stabilnoj fiksaciji lateralnog kompleksa pa se zbog toga on mora prvi fiksirati. Radi se ORIF fibule da se povрати duljina fibule, nakon čega se lateralni maleol vraća u svoj prirodni položaj. Prvi korak je repozicija fibularne frakture. Razlozi nemogućnosti repozicije mogu biti da je lateralni maleol zaglavio iza tibije i mora se manualno izvaditi ili da je meko tkivo (deltoidni ligament ili *lig. tibialis posterior*) umetnuto na medijalnoj strani. U takvim slučajevima potrebno je prvo ispraviti medijalnu interpoziciju. Prilikom fiksacije fibule bitno je povratiti anatomskej duljinu i točnu rotaciju. Fraktura fibule u području dijafize je obično transverzna i fiksira se tenzijskom pločicom, a ako je spiralna ili multifragmentarna onda se koriste interfragmentalni vijci i neutralizacijska pločica. Fibularna fraktura u području metafize obično je spiralna i multifragmentarna te se fiksira Kirschnerovim žicama. Ako je kost u dobrom stanju da može podneti vijak onda se koristi interfragmentarna kompresija kortikalnim vijcima i neutralizacijskom pločicom s posteriorne strane da se izbjegne klizanje.



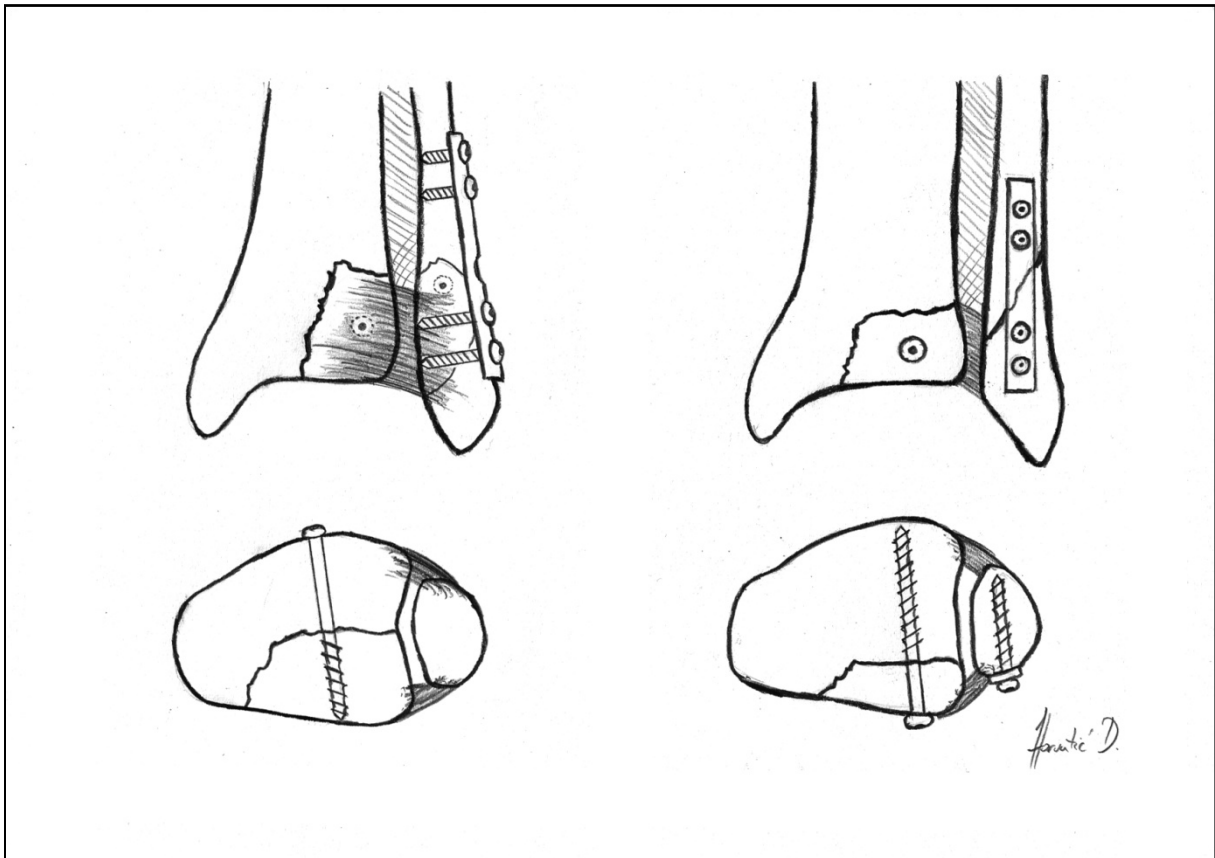
Slaba ili osteoporotična kost (obično lateralni maleol) obično se ne može sigurno fiksirati vijcima. U tom slučaju se Kirschnerove žice, koje su inače privremena fiksacija, zadržavaju i dopunjuju žicama preko frakture u tibiju. Anatomska repozicija je zadržana, međutim nije potpuno stabilna pa se stoga dodaje vanjska udlaga. Kod visoke fibularne frakture obično se fiksira samo ležište gležnja vijkom iz fibule u tibiju. Ostale se fibularne frakture fiksiraju direktno, osim u gornjoj trećini gdje postoji mogućnost oštećenja peronealnog živca (17).

Slika 6. Fiksacija fibularne dijafize. Nacrtano prema (18).



Posteriorna fraktura se, ako je fragment velik i s medijalne strane, fiksira retrogradno sa medularnim vijkom kroz prednju tibijalnu površinu do maleolarnoga fragmenta. Ako je tanak koristi se posterolateralni pristup (17).

Slika 7. Fiksacija stražnjeg maleola. Nacrtano prema (18).



Nakon repozicije i stabilizacije fibule i posteriornih fragmenata mora se pregledati sindesmoza i testirati na nestabilnost. Ako je oštećena interosealna membrana s prednjim i stražnjim ligamentom te je stabilnost upitna, tada se uvodi sindesmotski vijak kroz fibulu u tibiju neposredno iznad distalnog tibiofibularnog zgloba. Koristi se pozicijski vijak koji se vadi van oko 6-8 tjedana kasnije.

Medijalni kompleks fiksira se Kirschnerovom žicom (2 mm) ili 18-gauge žicom. U slučaju velikog fragmenta koristi se 4 mm medularni vijak. Medijalno se ligamenti šivaju samo ako su umetnuti između medijalnog maleola i talusa što onemogućuje repoziciju talusa (17).

## OTVORENE FRAKTURE

Princip za zbrinjavanje otvorenih fraktura gležnja isti je kao i zatvorene. Ključna je anatomska repozicija. Obavezno se pacijentu daju antibiotici zbog prevencije od infekcije. Većinom se rane ostavljaju otvorene, s mogućnošću odložnog šava. Kod većih stupnjeva se koristi i vanjski fiksator. Za odluku o završnom postupku koristi se Gustilo-Andersonova klasifikacija otvorenih prijeloma. Gradus I rane se primarno zatvaraju ako nisu napete ili se ostavljaju otvorene da sekundarno cijele. Gradus II cijele sekundarno osim ako se kasnije isključila postoperativna infekcija te se tada zatvaraju. Gradus III rane ostavljaju se otvorene i postoperativno se stavlja kožni graft ili režanj (eng. flap) (13, 17, 21).

Tablica 2. Gustilo-Andersenova klasifikacija otvorenih prijeloma

Pripremljeno prema Hulsker CCC, Kleinveld S, Zonnenberg CBL, Hogervorst M, van den Bekerom MPJ.

Gradus I	<1 cm, minimalna kontaminacija, ozljeda mekog tkiva
Gradus II	>1 cm, umjereno oštećenje mekog tkiva, minimalna oguljotina periosta
Gradus IIIA	teško oštećenje mekog tkiva i znatna kontaminacija, adekvatna pokrivenost
Gradus IIIB	teško oštećenje mekog tkiva i znatna kontaminacija, neadekvatna pokrivenost
Gradus IIIC	arterijska ozljeda koja zahtjeva sanaciju

Evidence-based treatment of open ankle fractures. Archives of Orthopaedic and Trauma Surgery, 131(11), 1545–1553. doi:10.1007/s00402-011-1349-7 (13).

## 7. KOMPLIKACIJE I ISHOD

Studije pokazuju da kirurški i konzervativni pristup frakturama gležnja imaju sličan kratkoročni funkcionalni ishod. Kirurški je primarni način za bolje postizanje repozicije, fiksacije i uspješnosti liječenja. Indikacije za konzervativno liječenje su ako pacijent odbije operaciju, maligno oboljenje, kardiološke tegobe ili sistemska bolest koja može ugroziti život u kirurškom zahvatu (2, 23).

Studije pokazuju da je incidencija infekcije nakon ORIF-a rijetka. Javlja se kod 3,95% slučajeva kao površinska i kod 1,32% operiranih kao dubinska. Rizik infekcije povećavaju otvoreni tip ozljede, stara dob, kronične srčane bolesti, dugogodišnje korištenje kortikosteroida, itd. Kod pacijenata s otvorenim tipom prijeloma duboka infekcija se javlja čak u 20% slučajeva (34, 25).

Postoperativno je važno održavati gležanj u dobrom položaju. Nakon ORIF-a rade se pasivne i aktivne vježbe bez opterećenja. Opterećenje tek nakon 4-6 tjedana pod nadzorom fizioterapeuta. U ranom postoperativnom periodu potrebna je elevacija uda zbog sprečavanja edema (9, 17).

Ishod liječenja najviše ovisi o kongruentnosti zgloba. Novija istraživanja pokazuju da dugi period imobilizacije dovodi do komplikacija kao što su ukočenje zgloba, atrofija ligamenata i tetiva, produljena bolovanja i teškoće u dnevnim aktivnostima. Važno je rano aktivno i pasivno vježbanje pokreta da se izbjegne kasnija kontraktura. Ukoliko su kod trimaleolarnog prijeloma lateralni i medijalni maleol operirani i fiksirani, a stražnji trokut reponiran bez osteosintetskog materijala tada se može imobilizirati u langeti do 2 tjedna. Ruptura deltoidnog ligamenta zahtjeva 4-6 tjedana imobilizacije (9, 17).

Reoperacija nakon ORIF-a uglavnom se radi nakon 12 mjeseci za odstranjenje osteosintetskog materijala (ploče i vijci), a ukoliko pacijent padne i dođe do pomaka radi se odmah (12).

## 8. ZAKLJUČAK

Prijelomi u regiji gležnja su relativno česti prijelomi i mogu biti značajan izvor morbiditeta u svim dobnim skupinama. U procjeni prijeloma najznačajniji faktor je stabilnost zgloba i broj zahvaćenih maleola. Od klasifikacija bitna je su Lauge-Hansenova za razumijevanje patomehanike, te AO/OTA koja je jednostavnija i lakša za interpretaciju, te Weberova koja se često koristi u praksi. Za procjenu stabilnosti i usmjeravanja daljnjeg liječenja važan je RTG s naglaskom na projekciju ležišta. Ključ uspješnog liječenja su fiksacija prijeloma, adekvatno sraštavanje ulomaka te što ranija mobilizacija da se sprječi kontraktura i atrofija mekog tkiva. Glavna metoda liječenja je ORIF, te MUA kao konzervativna alternativa. Liječenje je veoma uspješno i potreba za popravnim operacijama je jako mala. Unatoč svemu tome populacija smo koja stari s rastućim trendom slučajeva prijeloma stoga bi se u budućnosti moralo više ulagati u istraživanja na ovom području.

## 9. LITERATURA

1. Wire J, Slane VH. StatPearls [Internet]. Treasure Island (FL): StatPearls Publishing; 2020.
2. Omar A. Javed, Qasim A. Javed, Obioha Ukoumunne, Livio Di Mascio Surgical versus conservative management of ankle fractures in adults: a systematic review and meta-analysis. *Foot and Ankle Surgery* 2019. DOI: <https://doi.org/10.1016/j.fas.2019.09.008>
3. Qian Z, Ren L, Ding Y, Hutchinson JR, Ren L. A Dynamic Finite Element Analysis of Human Foot Complex in the Saggital Plane during Level Walking. *PLOS ONE*. 2013 Nov. doi:10.1371/journal.pone.0079424
4. Krmpotić-Nemanić J, Marušić A. Anatomija čovjeka. 2.,korigirano izdanje. Zagreb: Medicinska naklada, 2007. Str 123-126.
5. Arthritis foundation [internet]. anatomy of the foot [pristupljeno 24.2.2020.]. Dostupno na: <https://www.arthritis.org/health-wellness/about-arthritis/where-it-hurts/anatomy-of-the-foot>
6. eOrthopod.com [internet]. Ankle anatomy [pristupljeno 24.2.2020.] Dostupno na: <https://eorthopod.com/ankle-anatomy/>
7. Foot Biomechanics During Walking and Running CARL W. CHAN, M.D., AND ANDREW RUDINS, M.D.\* (*Mayo Clin Proc* 1994; 69:448-461)
8. Liu JW, Ahn J, Raspovic KM, Liu GT, Nakonezny PA, Lavery LA, Wukich DK. Increased Rates of Readmission, Reoperation, and Mortality Following Open Reduction and Internal Fixation of Ankle Fractures Are Associated With Diabetes Mellitus. *J Foot Ankle Surg*. 2019 May;58(3):470-474. doi: 10.1053/j.jfas.2018.09.023.
9. Passias BJ, Korpi FP, Chu AK, Myers DM, Grenier G, Galos DK, Taylor B. Safety of Early Weight Bearing Following Fixation of Bimalleolar Ankle Fractures. *Cureus*. 2020 Apr 6;12(4):e7557. doi: 10.7759/cureus.7557.
10. Scheer RC, Newman JM, Zhou JJ, Oommen AJ, Naziri Q, Shah NV, Uribe JA. Ankle Fracture Epidemiology in the United States: Patient-Related Trends and Mechanisms of Injury. *The Journal of Foot and Ankle Surgery* 2020, 59(3), 479–483. doi:10.1053/j.jfas.2019.09.016

11. Charles M. Court-Brown \*, Ben Caesar Epidemiology of adult fractures: A review *Injury, Int. J. Care Injured* (2006) 37, 691—697
12. Pincus D, Veljkovic A, Zochowski T, Mahomed N, Ogilvie-Harris D, Wasserstein D. Rate of and Risk Factors for Intermediate-Term Reoperation After Ankle Fracture Fixation. *Journal of Orthopaedic Trauma* (2017), 31(10), e315–e320. doi:10.1097/bot.0000000000000920
13. Hulsker, C. C. C., Kleinveld, S., Zonnenberg, C. B. L., Hogervorst, M., & van den Bekerom, M. P. J. (2011). Evidence-based treatment of open ankle fractures. *Archives of Orthopaedic and Trauma Surgery*, 131(11), 1545–1553. doi:10.1007/s00402-011-1349-7
14. Elsoe, R., Ostgaard, S. E., & Larsen, P. (2018). Population-based epidemiology of 9767 ankle fractures. *Foot and Ankle Surgery*, 24(1), 34–39. doi:10.1016/j.fas.2016.11.002
15. Tartaglione JP, Rosenbaum AJ, Abousayed M i DiPreta JA. Classifications in Brief: Lauge-Hansen Classification of Ankle Fractures. *Clin Orthop Relat Res*. 2015 Oct; 473(10): 3323–3328.
16. da Fonseca LL, Nunes IG, Nogueira RR, Martins GEV, Mesencio AC, Kobata SI. Reproducibility of Lauge-Hansen, Danis-Weber, and AO classifications for ankle fractures. *Rev Bras Ortop*. 2018 Jan-Feb; 53(1): 101–106.
17. Briet JP, Hietbrink F, Smeeing DP, Dijkgraaf MGW, Verleisdonk EJ, Houwert RM. Ankle Fracture Classification: An Innovative System for Describing Ankle Fractures. *The Journal of Foot and Ankle Surgery* (2019). doi:10.1053/j.jfas.2018.09.028
18. Schatzker J, Tile M, Axelord T. *Rationale of Operative Fracture Care*. 3. izd. Springer, urednik. New York; 2005. 561-583.
19. Ankle fractures in the elderly: MUA versus ORIF N. Anand and L. Klenerman Department of Orthopaedics, Royal Liverpool University Hospital, Liverpool, UK
20. *Acute Indirect Ankle Injuries in the Adult*. Arsen M. Pankovich, M.D.
21. National Clinical Guideline Centre (UK). London: National Institute for Health and Care Excellence (UK); 2016 Feb. (NICE Guideline, No. 38.)
22. physio.co.uk [internet] Mobilisation Under Anesthetic – MUA [pristupljeno 12.05.2020.] Dostupno na: <https://www.physio.co.uk/what-we-treat/surgery/ankle/mobilisation-under-anesthetic-mua.php>

23. Donken, C. C., Al-Khateeb, H., Verhofstad, M. H., & van Laarhoven, C. J. (2012). Surgical versus conservative interventions for treating ankle fractures in adults. *Cochrane Database of Systematic Reviews*. doi:10.1002/14651858.cd008470.pub2
24. Sun Y, Wang H, Tang Y, Zhao H, Zhang F. (2018). Incidence and risk factors for surgical site infection after open reduction and internal fixation of ankle fracture. *Medicine*, 97(7), e9901. doi:10.1097/md.0000000000009901
25. Veldman, F. J., Aldous, C. M., Smith, I. D., & Rollinson, P. D. (2020). The importance of anatomical reduction in the functional outcome of open ankle fractures. *Journal of Orthopaedics*, 21, 166–170. doi:10.1016/j.jor.2020.03.005



## 10. ZAHVALE

Zahvaljujem svojem mentoru prof. dr. sc. Esmatu Elabjeru na uloženom trudu, vremenu i srdačnoj pomoći u pisanju ovoga rada.

Zahvaljujem i članovima komisije doc. dr. sc. Ivanu Dobriću i doc. dr. sc. Tomislavu Meštroviću na uloženom vremenu za čitanje i ocjenjivanje ovog rada.

Najviše zahvaljujem svojoj obitelji, roditeljima, zaručnici i dr. Kukec, koji su mi bili najveća podrška tijekom cijelog studija.

## 11. ŽIVOTOPIS

Rođen sam 14. Rujna 1993. u Varaždinu. Pohađao sam III OŠ Varaždin i prirodoslovno-matematički smjer u Prvoj gimnaziji Varaždin. U tom periodu pohađao sam školu sviranja u DND Varaždin, kasnije orguljašku školu i vodio Župni pjevački zbor. Student sam 6. godine Medicinskog fakulteta u Zagrebu. Za vrijeme studija bio sam član veslačke sekcije te član pjevačkog zbora Lege Artis. Dobitnik sam Posebne dekanove nagrade za promicanje i doprinos ugledu fakulteta 2017. Tečno se služim engleskim jezikom, a njemačkim jezikom u osnovama. U slobodno vrijeme bavim se slikarstvom i maketarstvom.