

Susacov sindrom

Pavlović, Lucija

Master's thesis / Diplomski rad

2020

Degree Grantor / Ustanova koja je dodijelila akademski / stručni stupanj: **University of Zagreb, School of Medicine / Sveučilište u Zagrebu, Medicinski fakultet**

Permanent link / Trajna poveznica: <https://um.nsk.hr/um:nbn:hr:105:939455>

Rights / Prava: [In copyright](#)/[Zaštićeno autorskim pravom.](#)

Download date / Datum preuzimanja: **2024-11-22**



Repository / Repozitorij:

[Dr Med - University of Zagreb School of Medicine Digital Repository](#)



SVEUČILIŠTE U ZAGREBU

MEDICINSKI FAKULTET

Lucija Pavlović

Susacov sindrom

DIPLOMSKI RAD



Zagreb, 2020.

SVEUČILIŠTE U ZAGREBU

MEDICINSKI FAKULTET

Lucija Pavlović

***Susacov* sindrom**

DIPLOMSKI RAD

Zagreb, 2020.

Ovaj diplomski rad izrađen je na Klinici za neurologiju KBC-a Zagreb i Medicinskog fakulteta Zagreb pod vodstvom mentorice dr.sc. Tereze Gabelić, dr. med. i predan je na ocjenu u akademskoj godini 2019/2020.

POPIS KRATICA

ADEM – akutni diseminirani encefalomijelitis

AECA – antiendotelna protutijela (anti-endotel cell antibody)

ANA – antinuklearna protutijela

AWH – hiperfluorescencija stijenke arterije (arterial wall hyperfluorescence)

BRAO – okluzija ogranka retinalne arterije (branch retinal artery occlusion)

CADASIL – cerebralna autosomno dominantna arteriopatija sa subkortikalnim infarktom i leukoencefalopatijom

CMV – citomegalovirus

CNS – središnji živčani sustav

CSF – cerebrospinalni likvor (cerebrospinal fluid)

CTX – ciklofosfamid

DM – dermatomiozitis

DTI – snimanje difuzije duž vlakana neurona (diffusion tensor imaging)

DWI – difuzijski mjereno oslikavanje (diffusion weighted imaging)

FA – fluoresceinska angiografija

HBV – hepatitis B virus

HCV – hepatitis C virus

HIV – virus humane imunodeficijencije

IFN – interferon

IVIG – intravenski imunoglobulin

MELAS – mitohondrijska encefalomiopatija sa laktacidozom i epizodama nalik na moždani udar

MMF – mikofenolat mofetil

MR – magnetska rezonanca

MS – multipla skleroza

MTX – metotreksat

NAWM – bijela tvar normalnog izgleda (normal appearing white matter)

NMO – optički neuromijelitis

OCT – optička koherentna tomografija

RED-M – mikroangiopatija sa retinopatijom, encefalopatijom i gluhoćom
(microangiopathy with retinopathy, encephalopathy and deafness)

RTX – rituksimab

SD-OCT – spektralna optička koherentna tomografija (spectral domain OCT)

SICRET – mali infarkti kohlearnog, retinalnog i moždanog tkiva (small infarctions of cochlear, retinal and encephalitic tissue)

SLE – sistemski eritematozni lupus

SS – Susacov sindrom

TAC – takrolimus

TCR – T stanični receptor

TIA – tranzitorna ishemijska ataka

TNF – faktor tumorske nekroze (tumor necrosis factor)

SADRŽAJ

SAŽETAK	_____	
SUMMARY	_____	
1. UVOD	_____	1
2. EPIDEMIOLOGIJA	_____	2
3. PATOFIZIOLOGIJA	_____	2
4. PATOHISTOLOGIJA	_____	6
5. KLINIČKA SLIKA	_____	10
5.1 Simptomi središnjeg živčanog sustava	_____	10
5.2 Oftalmološki simptomi	_____	11
5.3 Otološki simptomi	_____	11
5.4 Ostali simptomi	_____	13
5.5 Klasifikacija tijeka bolesti	_____	13
6. DIJAGNOSTIKA	_____	16
6.1 Magnetska rezonanca (MR)	_____	16
6.2 Fundoskopija	_____	18
6.3 Fluoresceinska angiografija (FA)	_____	18
6.4 Optička koherentna tomografija (OCT)	_____	19
6.5 Audiometrija	_____	20
6.6 Ostale pretrage	_____	20
6.7 Postavljanje dijagnoze	_____	21
7. DIFERENCIJALNA DIJAGNOZA	_____	24
8. LIJEČENJE I PROGNOZA	_____	26
8.1 Liječenje bolesnika s predominantnom encefalopatijom	_____	27
8.2 Liječenje bolesnika s predominantnim vidnim simptomima	_____	29
8.3 Liječenje bolesnika s predominantnim slušnim simptomima	_____	30
8.4 Praćenje bolesnika	_____	30
9. SUSACOV SINDROM I TRUDNOĆA	_____	32
10. PROGNOZA BOLESTI	_____	34
11. ZAKLJUČAK	_____	35
12. ZAHVALE	_____	36
13. LITERATURA	_____	37
14. ŽIVOTOPIS	_____	40

SAŽETAK

Naslov rada: Susacov sindrom

Autor: Lucija Pavlović

Susacov sindrom rijetka je bolest koja se sastoji od kliničkog trijasa: encefalopatije, okluzije ogranaka retinalne arterije (BRAO) i sensorineuralnog oštećenja sluha. Posljedica je mikroangiopatije koja zahvaća prekapilarne arteriole mozga, retine i unutarnjeg uha (kohleje i polukružnih kanalića). Patofiziološki radi se o imunološki posredovanoj bolesti.

Bolest se najčešće javlja u dobi od 20 - 40 godina i u žena je triput češća nego u muškaraca. Postoje dva oblika bolesti s obzirom na simptome: predominantno encefalopatski oblik i rekurentni oblik u kojem dominiraju vidni simptomi sa ili bez oštećenja sluha. Najčešća manifestacija bolesti je encefalopatija koja se može prezentirati migrenoznim glavoboljama, multifokalnim neurološkim ispadima, psihijatrijskim poremećajima, kognitivnim smetnjama, poremećajem pamćenja, na kraju i demencijom. Bolest najčešće prati jedan od tri klinička tijeka: monociklički, policiklički i kronični kontinuirani.

Dijagnoza se postavlja na temelju kliničke slike te parakliničkih pretraga kao što su magnetska rezonanca mozga (MR), fluoresceinska angiografija (FA) retine, fundoskopija i audiometrijsko testiranje. Karakteristični znakovi za Susacov sindrom su „snowball“ lezije korpusa kalozuma vidljive na MR-u mozga, okluzije i propuštanje stijenki ogranaka retinalne arterije na FA-i i sensorineuralni gubitak sluha za niske i srednje frekvencije. Liječenje se temelji na imunosupresiji i imunomodulaciji.

S obzirom na rijetku incidenciju bolesti, mnogi kliničari nisu upoznati sa Susacovim sindromom, a ako se tome pridodaju poneke sličnosti sa multiplom sklerozom (MS) ili akutnim diseminiranim encefalomijelitisom (ADEM) ne čudi činjenica da je bolest najčešće zamijenjena i pripisivana upravo ovim dvjema dijagnozama. Susacov sindrom relativno je nova i još uvijek nedovoljno razjašnjena bolest koja može imati ozbiljne i ireverzibilne posljedice, stoga je nužno pravodobno posumnjati, rano dijagnosticirati i ispravno liječiti ovu bolest.

Ključne riječi: mikroangiopatija, okluzije ogranaka retinalne arterije, encefalopatija, sensorineuralno oštećenje sluha

SUMMARY

Title: Susac syndrome

Author: Lucija Pavlović

Susac syndrome is a rare condition which consists of the clinical triade of encephalopathy, branch retinal artery occlusions (BRAO) and sensorineural hearing loss. It is a result of microangiopathy that affects precapillary arterioles of the brain, retina and inner ear (cochlea, semicircular canals). Pathophysiological mechanism is considered to be immune-mediated.

The typical age at disease onset is 20-40 years with female to male ratio 3:1. There are two main clinical subsets of the disease, one with predominant neurological symptoms and the other with recurrent visual disturbances with or without hearing loss. The most common manifestation of the disease is encephalopathy which may present with migrenous headache, multifocal neurological signs, psychiatric disturbances, cognitive changes, memory loss, and finally dementia. There are three major clinical courses: monocyclic, polycyclic and chronic–continuous.

Diagnosis is established based on clinical features and paraclinical diagnostic procedures such as brain magnetic resonance imaging (MRI), fluorescein angiography (FA) and audiometry. Characteristic signs of Susac syndrome on MRI are „snowball“ lesions of the corpus callosum, occlusions and leakage of arterial wall seen on FA, low and middle-frequency sensorineural hearing loss. Treatment is based on immunosuppression and immunomodulation.

Due to the rare occurrence of the disease, many clinicians are not familiar with Susac syndrome, and if some similarities with multiple sclerosis (MS) or acute disseminated encephalomyelitis (ADEM) are added to it, it is not surprising that the disease is most often replaced and attributed to these two diagnoses. Susac syndrome is a relatively new and still poorly understood disease that can have serious and irreversible consequences, so it is necessary to have clinical suspicion, to diagnose and treat this disease in a timely manner.

Key words: microangiopathy, branch retinal artery occlusion, encephalopathy, sensorineural hearing loss

1. UVOD

Susacov sindrom (SS) je rijetka, imunološki posredovana bolest, karakterizirana simptomima encefalopatije te ispada vidnog i slušnog sustava. Prve slučajeve opisao je dr. John O. Susac 1975. godine kada je zamijetio neobičnu pojavu psihičkih poremećaja u dviju mlađih žena, nakon kojih su uslijedili neurološki i oftalmološki simptomi, a koje nije mogao pripisati niti jednoj do tada poznatoj bolesti. Naime, obje žene razvile su neobičnu mikroangiopatiju mozga i retine, a psihijatrijski simptomi su u početku prikrili subakutne simptome progresivne neurološke bolesti. Oftalmološki nalazi multifokalne okluzije retinalnih ogranaka dokazali su postojanje vaskulopatije dok su laboratorijski nalazi isključili postojanje ijednog poznatog vaskulitisa, uključujući sistemski eritematozni lupus (SLE) i sifilis. Na biopsiji mozga otkrivena je skleroza malih pijalnih i kortikalnih krvnih žila. Obje bolesnice dobro su odgovorile na kortikosteroidnu terapiju. (1)

Smatra se da su slični slučajevi do tada bili krivo dijagnosticirani i pripisivani raznim neurološkim ili psihijatrijskim bolestima. (1)

Bolest se 1994. godine prvi put službeno pojavljuje u literaturi pod nazivom Susacov sindrom u članku „Susac's syndrome: The triad of microangiopathy of the brain and retina with hearing loss in young women“, objavljenom u časopisu „Neurology“ s namjerom da se službeno predstavi kao novi entitet. (2)

Bolest je također poznata pod kraticama SICRET (small infarctions of cochlear, retinal and encephalitic tissue) i RED-M (microangiopathy with retinopathy, encephalopathy and deafness) te pod nazivom retinokohleocerebralna vaskulopatija. (3)

2. EPIDEMIOLOGIJA

S obzirom da je SS često neprepoznata ili krivo dijagnosticirana bolest, određivanje prave učestalosti bolesti u općoj populaciji je otežano. Prema raspoloživim podacima do sada su ustanovljena 304 slučaja SS-a u svijetu, no taj broj je u stvarnosti zasigurno daleko veći. (3)

SS primarno zahvaća mlađe žene najčešće u dobi od 20-40 godina iako su opisani slučajevi sa dobnim rasponom od 9-72 godine. Prema podacima iz literature 81% bolesnika imalo je prve simptome u dobi od 16-40 godina, a među njima većina (59%) je bila u dobi od 21-35 godina. (3)

Gledajući spolnu distribuciju, 78% svih slučajeva čine žene sa tri puta većom incidencijom od muškaraca. Navedeno se može povezati sa općenito većom učestalosti autoimunih poremećaja u žena. U 5% bolesnica SS se javio u trudnoći ili postpartalno. (3)

Do sada još nije dokazana učestalija pojava u nekoj etničkoj skupini ili rasi, no podatak da je većina slučajeva prijavljena u Sjevernoj Americi i Europi mogao bi ukazivati na češću pojavu bolesti u pripadnika bijele rase. (3)

3. PATOFIZIOLOGIJA

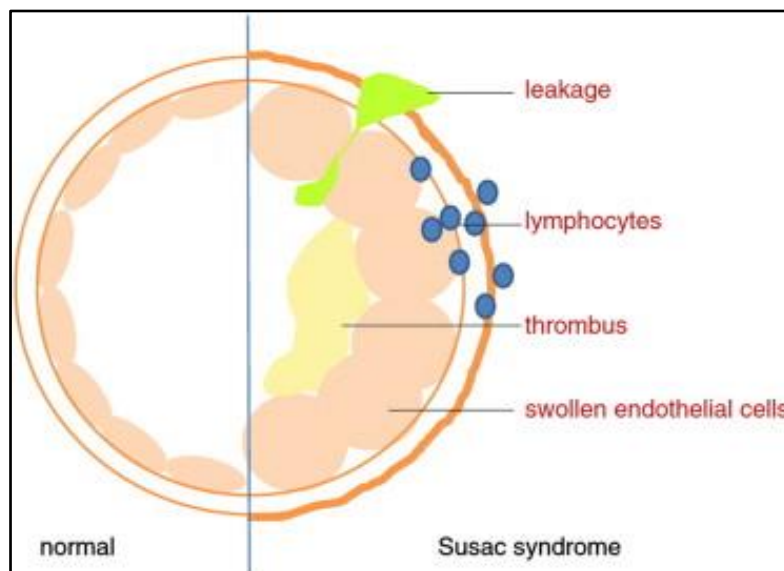
Prve pretpostavke o patogenezi SS-a stvorene su već 70-ih godina 20. stoljeća, kada su službeno zabilježeni prvi slučajevi do tada nepoznate bolesti. Istraživači su zaključili da te neobične slučajeve ne mogu pripisati nijednoj poznatoj dijagnozi te su shvatili da je riječ o novootkrivenoj bolesti. Prvi dokumentirani slučajevi ukazivali su na patološke promjene u obliku skleroze malih pijalnih i kortikalnih krvnih žila te multifokalnih okluzija retinalnih arterija i retinalne infarkte. Promjene su nazvane mikroangiopatijom jer nije bilo dokaza upale ili embolijske bolesti. (1)

Zbog limitiranog broja istraživačkih radova i oskudnih spoznaja o samoj bolesti još uvijek se ne zna točna patogeneza bolesti te sve ostaje na nalazima pojedinačnih slučajeva ili tek nekolicine bolesnika. Bez obzira na takvu ograničenost, postoje

vrijedna istraživanja iz kojih su proizašle hipoteze koje su na dobrom tragu prave etiopatogeneze SS-a. (5)

Srž patogeneze SS-a imunološki je posredovan mehanizam koji dovodi do endotelopatije mikrovaskulature mozga, retine i unutarnjeg uha što posljedično uzrokuje simptome tih organskih sustava.

Endotelopatiju podupiru histopatološki nalazi koji pokazuju bubrenje i nekrozu endotelnih stanica i njihovo odvajanje od stijenke krvne žile, zadebljanje bazalne membrane, fibrinske depozite u stijenci žile i intraluminalne trombe koji posljedično dovode do okluzije malih krvnih žila i ishemije tkiva (Slika 1). (5, 6)



Slika 1 - Patologija krvne žile u SS-u (preuzeto iz Greco et al. 2014.) (6)

Razlog nastanka endotelopatije najvjerojatnije je autoimuni mehanizam. Tu pretpostavku podupire više nalaza i spoznaja.

Prvo je otkriće antiendotelnih protutijela. Indirektnom imunofluorescencijom otkriveno je postojanje antiendotelnih protutijela (anti-endothelial cell antibody - AECA), a Western blot tehnikom otkriveno je da se ta protutijela specifično vezuju za endotelne proteine veličine 50kDa. Iako su protutijela na endotelne stanice otkrivena već ranije u drugim autoimunim bolestima (dermatomiozitis (DM), skleroderma, SLE, idiopatska plućna fibroza itd.), niti u jednoj od tih bolesti protutijela nisu imala specifičnost za proteine od

50kDa. Pretpostavlja se da bi ciljni antigeni mogli pripadati citoskeletnim proteinima (beta-aktin, alfa-tubulin, vimentin), glikolitičkim enzimima (glukoza-3-fosfat dehidrogenaza, alfa-enolaza) ili beta podjedinici disulfidne izomeraze. (5, 6, 7)

AECA su pronađeni u serumu oko 30% bolesnika te su potvrđeni i imunohistokemijski u tkivu mozga gdje su bili tipično bojani na strani endotela, ali ne i perivaskularnih astrocita. Protutijela se nadalje nisu registrirala u cerebrospinalnom likvoru (CSF). Nalaz protutijela na endotelu, ali ne i u CSF-u pokazuje da protutijela nisu prodrle kroz krvno moždanu barijeru. (8, 9, 10)

Antiendotelna protutijela većim dijelom pripadaju podskupini IgG1 i IgG3, a u manjoj mjeri i IgM imunoglobulinima i svi oni su ujedno i jaki aktivatori komplementa. U skladu s tim postoji više mogućih citotoksičnih učinaka AECA na endotel. Prva mogućnost je citotoksičnost posredovana stanicama i ovisna o protutijelu. Druga mogućnost je komplementom posredovana citotoksičnost, dok je treći učinak indirektan, što znači da protutijelo aktivira endotelne stanice i potiče u njima proinflamatorne i prokoagulantne promjene koje dovode do adhezije leukocita, tromboze i indukcije apoptoze. (8, 9)

U prilog mogućem sudjelovanju komplementa u patogenezi ide i nalaz intenzivnog bojenja depozita komponenti komplementa C3d i C4d u više od 50% kapilara mozga, što je indikativno za klasični put aktivacije komplementa i dijagnostičko je obilježje sindroma u kojima je mikrovaskulatura oštećena posredovanjem protutijela. No zbog sporadičnih nalaza istih komponenti komplementa i u zdrave populacije, značajnost tog nalaza ostaje upitna. (5, 6).

Također pronađene su i određene serološke i koagulacijske abnormalnosti. Povišena je razina faktora VIII i von-Willebrandova faktora. Oni su pohranjeni u Weibel-Paladovim granulama endotelnih stanica i otpuštaju se prilikom oštećenja endotela najčešće posredovanog leukocitima. To objašnjava nalaz depozita trombotskog materijala u lumenu žila kojima je endotel oštećen. (6, 11)

Jedna od najnovijih teorija nastanka vaskulopatije u SS-u je ona u kojoj glavnu ulogu u patogenezi imaju T-limfociti.

Endotelne stanice mozga glavni su element krvno-moždane barijere jer zaustavljaju prodor cirkulirajućih leukocita iz krvi u mozak. Kompromitirana funkcija endotela i poremećen integritet krvno-moždane barijere dopuštaju leukocitima ulazak u CNS i

stvaranje lezija u parenhimu mozga. Sukladno tome provedena su istraživanja koja su u bioptatu mozga bolesnika dokazala prisutnost limfocita u parenhimu i to ponajprije CD8 T-limfocita i nekoliko CD20 B-limfocita. CD8 T-limfociti pokazali su povećani citotoksični potencijal na nekoliko načina. Povećana je ekspresija citotoksičnih molekula (granzim B i perforin) i povećano je otpuštanje citotoksičnih granula nakon aktivacije T staničnog receptora (TCR). Koncentracija regulirajućih T stanica bila je normalna no smanjena je bila osjetljivost CD8 na supresiju T regulacijskim stanicama. (10)

Također, imunohistokemijski je dokazana značajna akumulacija CD8 T-limfocita u lumenu i perivaskularnom prostoru mikrovaskulature mozga te povećan udio apoptotičkih endotelnih stanica. To ukazuje na citotoksičan učinak limfocita na endotel i može se objasniti pojačanom sposobnošću adhezije CD8 T-limfocita na endotelne stanice direktnim vezanjem za MHC-I kompleks i pojačanom proizvodnjom proinflamatornih citokina IFN-gama i TNF-alfa. (10)

Iako se radi o disrupciji krvno-moždane barijere, u CSF-u nije pronađena povišena koncentracija stanica, nisu pronađene ni plazma stanice kao ni imunoglobulini. Test oligoklonalnih traka najčešće je negativan što znači da se protutijela vežu za antigen u lumenu žile i zbog toga ne moraju nužno prodrijeti u CSF. U oko 80% bolesnika pronađen je povišen CSF/serum omjer albumina što govori u prilog oštećenja barijere. (8, 10)

Jasan odgovor bolesti na imunosupresive i imunomodulatore čvrsto podržava teoriju autoimune patogeneze. (10)

4. PATOHISTOLOGIJA

Glavni patološki nalazi dobiveni su iz autopsija mozga, retine i slušnog organa te nekoliko biopsija mozga.

Patološki nalazi mozga mogu se podijeliti na nalaze vaskulature mozga i samog moždanog parenhima (bijela i siva tvar).

Većina patologije pronađena je u malim i srednjim krvnim žilama sve do kapilara, dok su velike čini se ostale pošteđene. U malim leptomeningealnim arterijama i parenhimalnim arterijama nađen je perivaskularni infiltrat koji se sastojao najvećim dijelom od CD3 i CD8 T-limfocita koji su pronađeni i u stijenci krvnih žila, posebice ispod endotela. Uz njih, nađeni su i vakuolizirani makrofagi puni lipida, pojedini CD20 B-limfociti te C4d depoziti. Stijenke tih krvnih žila bile su fibrozno zadebljane, a lumen sužen ili obliteriran u potpunosti. Jasno je da je okluzija mikrovaskulature dovela do mikroinfarkta parenhima mozga. (12, 13)

Mikroinfarkti su se očitovali slabljenjem neuropila, kavitacijama, pojavom makrofaga te gliozom (aktiviranom mikroglijom) oko ishemičnih područja. Te promjene nađene su u neokorteksu, hipokampusu, bazalnim ganglijima, talamusu, moždanom deblu i malom mozgu. Bijela tvar, ponajviše korpus kalozum, pokazivala je i znakove degeneracije mijelina u vidu vakuolizacije (spongioze), pojave makrofaga i anoksičnih neurona. Iako je većina patologije opisana za bijelu tvar, u sivoj tvari također su nađeni znakovi fokalne akutne ishemijske nekroze neurona. (13, 35)

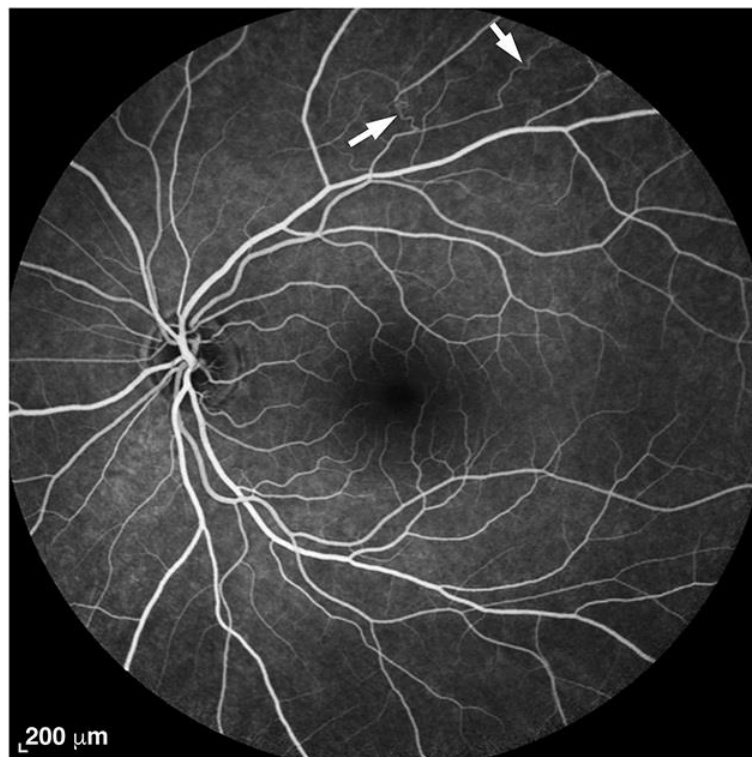
Elektronskim mikroskopom otkriveni su fibroza i taloženje kolagena u stijenci žile i zadebljanje bazalne membrane koji su znak kronične reakcije i reparacijskog procesa, a degeneracija i nekroza epitelnih stanica opisuju akutnu vaskularnu ozljedu. (12)

Ishemijska ozljeda okolnog moždanog tkiva može nastati iz dva razloga: zbog suženja lumena sve do potpune obliteracije i gubitka kapilara te zbog zadebljanja stijenke žile zbog koje je narušena izmjena nutrijenata i kisika (u tom slučaju ishemija se može javiti i bez potpune okluzije). (12)

Autopsijski nalazi retine pokazali su konfluirajuća blijeda područja ishemije i fokalne smeđe točke oko papile optikusa koje predstavljaju oštećenje retinskog pigmentnog epitela. Rijetko, neovaskularizacija i vitrealna krvarenja mogu se pronaći kao rezultat

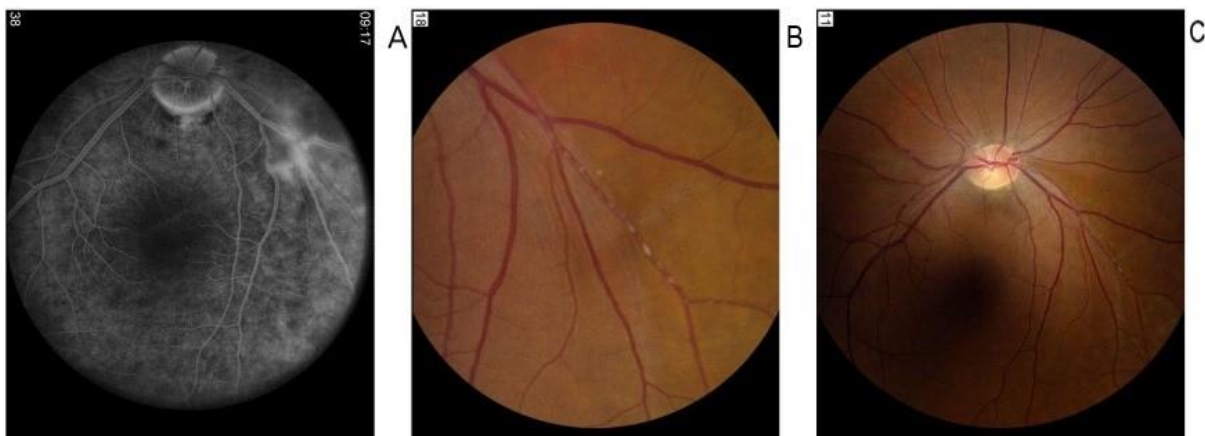
ishemije retine. Jedan od novijih nalaza je pojava perifernih arterio-arterijskih kolaterala koje se tipično pojavljuju u kasnijim fazama bolesti. (13, 14, 16)

Egan i suradnici uočili su učestaliju pojavu arterio-arterijskih (A-A) kolaterala nego arterio-venskih (A-V) kolaterala. Od dvadeset proučavanih bolesnika sa SS-om, jedanaestero je na FA-u imalo kolaterale. Među njima, desetero ih je pokazivalo A-A kolaterale, a samo jedan A-V kolaterale. Navedeno se može pripisati arterijskoj predilekciji bolesti u SS-u. Kolaterale se češće javljaju u mlađih bolesnika te u kasnijim fazama bolesti nakon što su već ustanovljene okluzije retinalne arterije i to najčešće obostrane. Takav nalaz visoko je sugestivan za SS. Razvoj A-A kolaterala ima dvije karakteristične značajke: perifernu lokalizaciju (udaljeno od optičkog diska) te kronični upalni proces koji dovodi do dilatacije kapilara kao kompenzatornog mehanizma kako bi se sačuvao protok krvi. (15)



Slika 2 – FA retine: strelice pokazuju A-A kolaterale; bolesnica u dobi od 26 godina, 9 mjeseci nakon inicijalne prezentacije bolesti (preuzeto iz Egan et al. 2018., str. 2, uz dopuštenje Wolters Kluwer Health) (15)

Krvne žile retine imale su zadebljanu, hijaliniziranu stijenku i suženi ili okludirani lumen. No patologijom su bile zahvaćene samo neke krvne žile i to ne cijele već segmentalno. Na mjestima okluzije nađena je disfunkcija i nekroza endotelnih stanica sa smanjenom ili nikakvom aktivnosti adenozin-difosfataze (ADP-aza), zadebljana i amorfn bazalna lamina i prošireni međustanični spojevi. Disfunkcija endotela dovela je do sloma krvno-retinske barijere i posljedično do propuštanja stijenke krvne žile i stvaranja serozno ispunjenih prostora između žila retine i unutarnje membrane limitans. Ti serozni depoziti nazvani su Gass plakovi (Slika 3). To su bijelo-žuti ateromatozni plakovi u stijenci arterije i posljedica su oštećenja same stijenke i ekstravazacije krvi i lipida te oni sudjeluju u kompresiji lumena krvne žile i zajedno sa zadebljanjem stijenke dovode do ishemijskog poremećaja. Plakovi su česti u akutnim fazama bolesti i njihova pojava fluktuiraju sa aktivnosti bolesti. Iako su Gassovi plakovi karakterističan nalaz, nisu patognomonični za SS jer se mogu naći i u drugim rijetkim bolestima retine poput Ealesove bolesti i limfoma. (4, 13, 14, 16)



Slika 3 - Gass plakovi: A) AWH vidljiv proksimalno od lokacije Gass plakova u zahvaćenoj arterioli (FA retine); B i C) niz plakova u arterioli (funduskopija)
(preuzeto iz Egan et al. 2011, str. 3, uz dopuštenje Elsevier) (4)

U prilog tom mogućem mehanizmu nastanka ishemije ide i činjenica da nisu pronađeni trombocitni i fibrinski trombi na mjestu oštećenja krvne žile te da su oštećenja nastala bilo gdje na arterijskom zidu, a ne predominantno na mjestu bifurkacije. (14)

Osim endotelne disfunkcije, zabilježena je i glijalna disfunkcija na koju ukazuje pojava velikog broja amiloidnih tjelešaca u retini i glavi optikusa. Ta tjelešca se sastoje od neuralnih komponenti i pretpostavlja se da su posljedica prekida aksonalnog

transporta. S obzirom da su tjelešca pronađena u blizini krvne žile, neki navode da je riječ o proteinima koji su ekstravazacijom prešli iz krvi kroz oštećenu krvno-moždanu barijeru. Ipak, neki tvrde da su nastali sekundarno kao posljedica mikroinfarkta glave optikusa. (14, 17)

Pri autopsiji temporalne kosti, glavne histopatološke abnormalnosti bile su atrofija i degeneracija apikalne polovice kohlearnog duktusa, uključujući unutarnje i vanjske stanice s dlačicama, membranu tektoriju, striju vaskularis, spiralni ligament i spiralni limbus, dok je kohlearni živac bio očuvan. Nisu pronađeni znakovi upale ili infekcije. Pronađene promjene bile su jedinstvene s obzirom da nisu pronađene niti u jednoj bolesti do sada. Osim atrofije, pretpostavlja se da vaskularne lezije uzrokuju i gubitak dendrita i fibrocita u spiralnom ligamentu. (18, 19)

Kohlearni neuron bio je očuvan, osim dendrita koji se pripajaju na Cortijev organ i pokazali su atrofiju u svom srednjem i apikalnom dijelu. (18)

Patologija krvnih žila kohleje također pokazuje segmentalnu distribuciju. Smanjen je broj kapilara u lateralnom zidu kohleje, u njegovom medijalnom i apikalnom dijelu, što odgovara opskrbnom području atrofiranih dijelova. Poneke kapilare bile su okludirane acelularnom tvari u lumenu ili zadebljanjem stijenke žile. (18)

Značajno je da degeneracija zahvaćenog apikalnog područja kohleje nije uniformna. Otočići zdravog tkiva izmjenjuju se sa većim područjima atrofije i degeneracije. Te promjene sugeriraju da je kohlearno oštećenje nastalo kao rezultat multifokalnih okluzija na kapilarnoj razini, a ne infarkta cijele apikalne polovice. (18)

Osim ishemijske ozljede, moguće je da dodatna oštećenja nastaju zbog propuštanja ekstravazirane tekućine i drugih materijala iz zahvaćenih kapilara zbog poremećaja ionske homeostaze. (18)

Gubitak sluha za niske frekvencije jasan je dokaz gubitka stanica s dlačicama u apikalnoj polovici kohleje, no nije jasno zašto proces zahvaća srednji i apikalni dio dok bazalni ostaje očuvan. (18)

Odsutnost fibrinoidne nekroze, nekrotizirajućeg vaskulitisa ili demijelinizacije pomaže u razlikovanju SS-a od ostalih sistemskih vaskulitisa ili autoimunih demijelinizacijskih bolesti.

5. KLINIČKA SLIKA

SS je karakteriziran tipičnim trijasom CNS simptoma, oftalmoloških i otoloških simptoma.

5.1 Simptomi središnjeg živčanog sustava

U SS-u najčešće se pojavljuju simptomi CNS-a te su oni zabilježeni u 2/3 bolesnika. Encefalopatija je glavna CNS manifestacija SS-a, često se prezentira naglim nastankom multifokalnih neuroloških ispada ili psihijatrijskim poremećajima te može nastati primarno i samostalno ili sekundarno uz retinalnu i vestibulokohlearnu patologiju. Encefalopatija se češće javlja u monocikličkom obliku bolesti (86%), nego u policikličkom (71%). (3, 19)

Glavobolja je gotovo konstantan simptom i može biti glavni znak encefalopatije, a može se javiti i 6 mjeseci prije ostalih simptoma. U početku bolesti oko 80% bolesnika ima migrenske glavobolje, najvjerojatnije zbog zahvaćanja leptomeningealnih krvnih žila. Simptomi CNS-a mogu imati akutni ili subakutni klinički tijek. (3, 6)

Osim glavoboljom, encefalopatija je karakterizirana i kognitivnim smetnjama (poremećaj pamćenja, koncentracije i izvršavanja radnji), konfuzijom (dezorijentacija), emocionalnim poremećajima te psihičkim smetnjama. Ovi simptomi rezultat su zahvaćanja dubokih slojeva bijele tvari. Najčešći su psihijatrijski simptomi promjena ponašanja i osobnosti, apatija i psihoza (najčešće paranoja). Izražena psihijatrijska manifestacija ponekad može maskirati ostale simptome i biti razlog krive dijagnoze. Prateći multifokalni neurološki znakovi mogu pomoći u diferencijalnoj dijagnozi ove bolesti od pravih psihijatrijskih bolesti. (3, 20)

Po podacima iz literature, oko 20% bolesnika imalo je popratne motoričke ispade kao što su spastičnost, piramidalni znakovi, monopareze, spastična hemipareza ili tetrapareza. Ekstenzorni plantarni odgovor, spastičnost i hiperrefleksija znakovi su oštećenog gornjeg motoneurona. Ataksija i vrtoglavica mogu biti rezultat zahvaćanja centralnih dijelova malog mozga ili vestibularnog aparata. Na ozljedu moždanog debla upućuje internuklearna oftalmoplegija, nistagmus i sakadički pokreti, disfagija i blaga dizartrija te hemipareza i diplopije. Zabilježeni senzorni ispadi bili su u obliku

parestezija i hipestezija. Moguća je i povezanost urinarne disfunkcije (najčešće urgentna inkontinencija) i poremećaja funkcije crijeva s encefalopatijom. (3, 8, 21)

Uglavnom su poremećaji reverzibilni no neki mogu zaostati i trajno, što ovisi o lokalizaciji i opsežnosti zahvaćanja krvnih žila. Primjerice, može zaostati spastičan hod koji je posljedica supra ili infratentorijske ozljede mozga. Neliječena bolest može na kraju dovesti do razvoja demencije. (19, 21)

5.2 Oftalmološki simptomi

Karakteristična oftalmološka značajka je okluzija ogranaka retinalne arterije. Ovisno o lokaciji i opsežnosti zahvaćanja krvne žile, vidni simptomi će biti jače ili slabije izraženi. Tako se patologija perifernih retinalnih ogranaka manifestira suptilnim vidnim promjenama sa normalnim fundoskopskim nalazom ili je asimptomatska. Zahvaćenost većih krvnih žila dovodi do težih oštećenja vidnog polja ili čak potpunog gubitka vida. Gubitak vidnog polja je bezbolan i može se javiti samo na jednom ili na oba oka. Najčešće je altitudinalan i prati horizontalni meridijan na testu vidnog polja te rijetko uključuje slijepu pjegu. Nažalost, gubitak vida se ne oporavlja. Dodatne smetnje koje se javljaju su zamagljen vid, svjetlucajući skotomi i fotopsija. (19, 21)

5.3 Otološki simptomi

Gubitak sluha često nastaje naglo, dramatičan je i onesposobljava bolesnika te uglavnom brzo progredira, no tijek može biti i blag i podmukao ili promjenjiv. Primjerice, gubitak sluha može nastati naglo u jednom uhu dok drugo uho bude zahvaćeno kroz par dana ili tjedana i kao takav naziva se „bang-bang“ gubitkom sluha. Ponekad je patološki proces toliko opsežan da rezultira potpunom gluhoćom jednostrano ili obostrano. (6, 19)

Tipičan je gubitak sluha za niske i srednje frekvencije, no rijetko može zahvatiti i visoke frekvencije. (6)

Gubitak sluha je kohlearan odnosno senzorneuralan sa očuvanim akustičkim refleksima, a nije posljedica oštećenja slušnog živca. (19)

Istovremena vestibularna disfunkcija može dovesti do jakog i bučnog tinitusa i vrtoglavice koji se uz iznenadni gubitak sluha često krivo pripisuju Meniereovoj bolesti. U bolesnika sa izraženom encefalopatijom može biti otežano odrediti prisutnost i opsežnost vestibularne disfunkcije. (19)

Podaci o udjelu pojedinih simptoma koji su se tijekom bolesti pojavili u ukupnom broju bolesnika iz dostupne literature prikazan je u Tablici 1. (3)

Tablica 1 - Kliničke manifestacije SS-a (modificirano prema Dörr et al. 2013.) (3)

Manifestacija	Udio u svim zabilježenim slučajevima (%)	Napomene
CNS		
Encefalopatija:	76%	Poremećaj pamćenja, koncentracije, izvršnih radnji Često dezorijentacija Često paranoja Varira od blagog poremećaja svijesti do kome
Glavobolja	78%	
Kognitivne smetnje	48%	
Konfuzija	39%	
Emocionalni poremećaji	16%	
Promjene ponašanja	15%	
Promjene osobnosti	12%	
Apatija	12%	
Psihoza	10%	
Poremećaj svijesti	9%	
Ataksija	25%	
Vrtoglavica	25%	
Smetnje hoda	24%	
Senzorni poremećaji	24%	Parestezije, disestezije
Znakovi gornjeg motoneurona	21%	Patološki refleksi, spastičnost, miotatska hiperrefleksija
Pareze	20%	

Mučnina i povraćanje	15%	
Dizartrija	13%	
Poremećaji okulomotorike	10%	Uključuje sve vrste nistagmusa, oftalmoplegiju, sakadičke pokreti
Urinarna disfunkcija	9%	Najčešće urgentna
Dvoslike	7%	
OFTALMOLOŠKA		
Poremećaji vida	56%	Uključuje zamagljen vid, bljeskove, scintilaciju
OTOLOŠKA		
Tinitus	29%	
Poremećaj sluha	86%	

5.4 Ostali simptomi

Osim karakterističnog trijasa, otkrivene su kožne i mišićne promjene u obliku mijalgija ili kožnog osipa (livedo reticularis) koje su također posljedica zahvaćanja malih krvnih žila i mikroinfarkta. (19, 35)

5.5 Klasifikacija tijeka bolesti

Prema Rannebohmu i suradnicima, postoje tri glavna klinička tijeka bolesti: monociklički, policiklički i kronični kontinuirajući. Monociklički je definiran kao fluktuirajuća bolest koja spontano prolazi nakon maksimalno dvije godine trajanja i više se ne ponavlja. Tijekom monocikličkog tijeka, jačina simptoma varira te se bolesnik najčešće prezentira encefalopatijom, no može imati gubitak vida ili sluha. Policiklički oblik karakteriziraju relapsi koji se ponavljaju u periodu dužem od dvije godine. Između perioda egzacerbacije bolesnik je u razdoblju remisije, a dužina relapsa ili remisije je nepredvidiva. Kronični kontinuirajući oblik obilježen je varijacijama u težini simptoma sa periodima nalik na remisiju, no prava remisija ne postoji te je bolest kontinuirano aktivna više od dvije godine. (6, 22)

Prema podacima iz literature i prema navedenoj klasifikaciji u 54% bolesnika zabilježen je monociklički, u 42% policiklički te kod samo 4% kronični kontinuirajući tijek bolesti. (3)

Prema spolnoj distribuciji u žena je jednako zastupljen monociklički i policiklički oblik, dok muškarci češće razviju monociklički tijek bolesti. (3)

Bolesnici sa monocikličkim oblikom, na početku bolesti stariji su od bolesnika sa policikličkim oblikom. Prosječna duljina aktivne faze bolesti je 21 mjesec te bolesnici imaju prosječno dva relapsa. Najduži period bez simptoma između dva relapsa, do sada zabilježen, bio je 18 godina. (3)

Prilikom prve prezentacije bolesti, samo 13% bolesnika ima razvijen trijas simptoma i isti se javlja češće kod monocikličkog oblika. Općenito, većina bolesnika prezentira se prvo simptomima CNS-a (67%) i od njih najčešće glavoboljom koju razvije 78% oboljelih. Vidni i slušni simptomi podjednako su učestali kao prva manifestacija. Prosječan period između pojave prvih simptoma i kompletnog trijasa je 21 tjedan te na kraju 85% bolesnika razvije kompletan trijas tijekom trajanja bolesti. Podaci iz literature prikazani su u Tablici 2. (3)

Tablica 2 - Klinička manifestacija na početku i u tijeku bolesti (modificirano prema Dörr et al. 2013.) (3)

Simptomi	Manifestacija na početku bolesti (udio u ukupnom broju oboljelih, %)	Manifestacija u tijeku bolesti (udio u ukupnom broju oboljelih, %)
Kompletan trijas	13%	85%
Simptomi CNS-a	67%	91%
Oftalmološki simptomi	40%	97%
Otološki simptomi	37%	96%

Rannebohm i suradnici predložili su 2 kliničke podvrste bolesti: jedna s predominantno neurološkim simptomima (encefalopatski oblik) i druga sa rekurentnim vidnim simptomima, ali bez aktivnih neuroloških simptoma (rekurentni BRAO). (22)

Encefalopatski oblik karakterizira encefalopatija u vrijeme dijagnosticiranja ili tijekom vrhunca bolesti. BRAO i gubitak sluha mogu prethoditi ili pratiti encefalopatiju, no ona je ta koja dominira kliničkom slikom i određuje smjer terapije. Taj oblik je najčešći i najbolje opisan. (22)

Rekurentni BRAO oblik posljedica je rekurentnih epizoda aktivne retinalne vaskulopatije (simptomatski BRAO). Karakterističan je nedostatak klinički aktivne bolesti CNS-a tijekom perioda aktivne retinalne vaskulopatije, a gubitak sluha može biti prateći ili se razvija u budućnosti, uz tinitus i vrtoglavicu. MR mozga pokazuje minimalne abnormalnosti ili ih uopće nema. (22)

Gubitak sluha se može, ali i ne mora javiti uz oba oblika bolesti.

6. DIJAGNOSTIKA

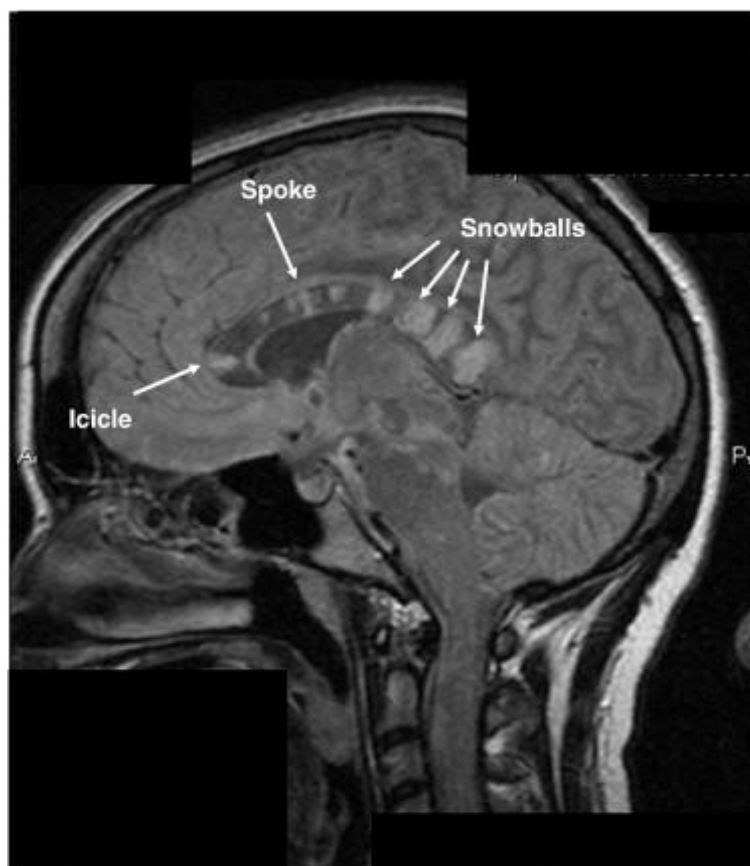
Ispravnu dijagnozu SS-a nije uvijek lako postaviti, no ona je najčešće klinički temeljena na pojavi tipičnih simptoma i isključivanju sličnih bolesti (MS, ADEM, vaskulitis, infektivne bolesti i dr.) te potpomognuta slikovnim pretragama kao što su MR, FA i fundoskopija.

6.1 Magnetska rezonanca (MR)

Glavni dijagnostički alat u otkrivanju patoloških promjena mozga u osoba sa encefalopatskim simptomima je MR. Karakteristični znakovi na sagitalnoj T2 ili FLAIR sekvenci su hiperintenzivne, multifokalne, okrugle lezije bijele tvari, predominantno smještene u korpusu kalozumu i one odgovaraju području mikroinfarkta. Cerebralne lezije većinom su promjera 3-7 mm. U SS-u su lezije korpusa kalozuma tipično centralno smještene i najčešće imaju oblik snježnih gruda („snowball“). Najčešća lokalizacija tih lezija može se objasniti angioarhitekturom korpusa kalozuma gdje upala i okluzija malih prekapilarnih arteriola promjera manjeg od 100 μ m rezultira infarktom centralnog dijela. Nakon što prođe akutna faza encefalopatije, karakteristične „snowball“ lezije nestaju te na njihovom mjestu ostaju vidljive „rupe“. Kada je zahvaćen krov korpusa kalozuma lezije se vide kao linearni defekti u obliku „ledenih sigaa“ ili „zubaca“ te oni predstavljaju mikroinfarkte koso usmjerenih aksona (Slika 4). Na difuzijski mjerenom oslikavanju (DWI) otkrivena je i konfiguracija lezija kapsule interne u obliku „niske bisera“ uz popratne mikroinfarkte korpusa kalozuma. Osim promjena bijele tvari, oko 70% bolesnika s encefalopatijom imalo je i hipointenzivne T1 lezije duboke sive tvari i korteksa, 30% imalo je lezije maloga mozga ili moždanog debla, dok je kod 30% bolesnika bila prisutna imbibicija moždanih ovojnica. Zabilježeno je kako blaži klinički oblici bolesti imaju lezije samo bijele tvari (korpus kalozum) dok teži oblici imaju zahvaćene sve tri komponente (bijela tvar, siva tvar, moždane ovojnice). Leptomeningealna imbibicija općenito je češće bila prisutna u bolesti fulminantnog tijeka. U bolesnika sa teškim oblikom encefalopatije otkrivena je i generalizirana atrofija velikog i malog mozga. (25, 26)

MR bolesnika sa SS-om pokazuje promjene specifične lokalizacije, distribucije i morfologije, koje ga mogu razlikovati od dvije najvažnije diferencijalne dijagnoze – MS-

a i ADEM-a. Prva važna razlika je u samom obliku lezija koje u SS-u imaju okrugli oblik dok u MS-u nalikuju na prste (Dawsonovi prsti). Za SS tipična je i centralna lokalizacija lezija u korpusu kalozumu dok su one smještene više površinski i septalno u MS-u i ADEM-u. Kalozalna ventrikularna površina (karakteristična za MS), u SS-u nije često zahvaćena, a kada je onda je to također centralno. Uz to, centralne kalozalne „rupe“ pojavljuju se samo u SS-u dok ih u MS-u i ADEM-u nema ili su druge lokalizacije. Zahvaćenost duboke sive tvari u MS-u je rjeđa u odnosu na SS, dok je u ADEM-u zabilježena u djece. U SS-u češće se nalazi i leptomeningealna imbibicija. (27)



Slika 4 - Sagitalni FLAIR: strelice prikazuju hiperintenzivne lezije, s lijeva nadesno - "ledena siga", "zubac" i 4 "snježne grude" (preuzeto iz Rannebohm et al. 2010., str. 2, uz dopuštenje Elsevier) (26)

Postoje istraživanja koja upućuju na postojanje mikrostrukturnih promjena vidljivih na diffusion tensor imaging-u (DTI). Naime, DTI metodom pronađena je karakteristična i široko rasprostranjena disrupcija integriteta vlakana u bijeloj tvari normalnog izgleda (normal appearing white matter - NAWM). Do sada težina bihevioralnih, neuroloških te

psihijatrijskih promjena nije mogla biti objašnjena samo lezijama vidljivim na konvencionalnom MR-u s obzirom da je broj lezija premali da bi objasnio takve opsežne kliničke promjene. DTI se pokazao kao osjetljiva metoda u detekciji oštećenja integriteta vlakana u NAWM poglavito korpusa kalozuma i frontalnog korteksa. Do sada je u bolesnika sa MS-om, SLE-om i leukodistrofijama dokazano da strukturalna nepovezanost frontosupkortikalnih, frontotemporalnih i interhemisferalnih kalozalnih veza može rezultirati psihozom i neuropsihijatrijskim promjenama. S obzirom da su neuropsihijatrijske promjene i egzogene psihoze povezane sa lezijama određenih puteva bijele tvari, kognitivni defekti i psihoze u SS-u mogle bi se pripisati patološkim promjenama vlakana pronađenima na DTI-u. DTI može biti korisna dijagnostička metoda u nejasnim slučajevima kao i u diferenciranju SS-a od drugih uzroka psihoza i bolesti bijele tvari. (27)

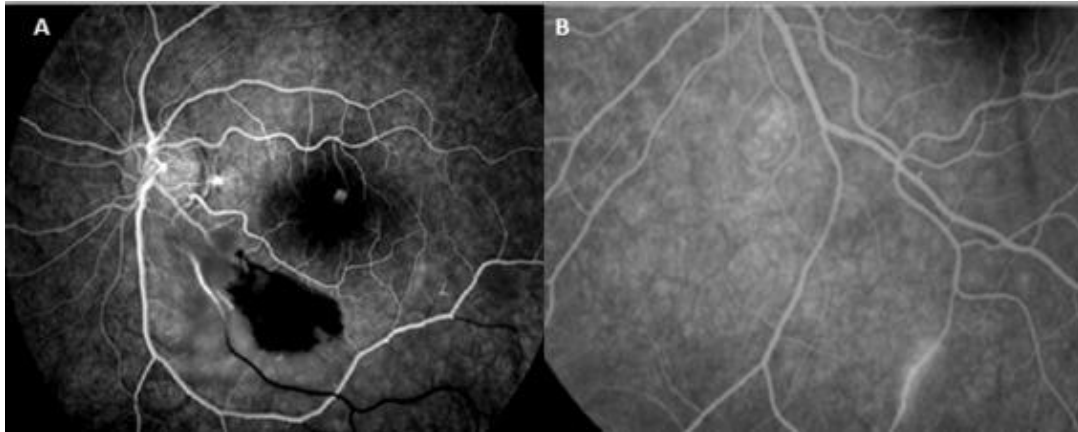6.2 Fundoskopija

Fundoskopiju je bitno napraviti pri inicijalnoj obradi bolesnika jer može otkriti specifične znakove bolesti kao što su Gass plakovi i BRAO. Gass plakovi se mogu nalaziti na bilo kojem mjestu duž retinalnih arterija i nisu ograničeni samo na bifurkacije što ih razlikuje od embolusa. Vidljivi su u akutnoj fazi bolesti i fluktuiraju s aktivnošću bolesti te naposljetku nestanu. Nalaz Gass plakova karakterističan je za SS no nije patognomoničan s obzirom da se može naći i u drugim bolestima (Ealsova bolest, limfom). Druga značajka vidljiva na fundoskopiji je BRAO koja se prikazuje kao sektoralna bijela područja ishemije nastala zbog okluzije, no ona su također tranzitoran nalaz. Rijetko se prikazuju i neovaskularizacija (arterio-arterijske kolaterale) i vitrealno krvarenje kao još jedna posljedica retinalne ishemije. (16, 21)

6.3 Fluoresceinska angiografija (FA)

FA je zlatni standard u otkrivanju promjena karakterističnih za SS. Ona prikazuje promjene stijenke retinalne arterije i njeno neobično propuštanje što se vidi kao hiperfluorescencija zida arterije (arterial wall hyperfluorescence - AWH) (Slika 5). AWH vidljiv u retinalnim arterijama normalnog izgleda i smješten udaljeno od mjesta okluzije patognomoničan je znak SS-a. AWH je najčešće multifokalan i može postojati uz

suptilne periferne BRAO (mjesto razvijenog infarkta) ili uz njihovu odsutnost (kod oštećenja stijenke gdje se infarkt još nije razvio). S obzirom da se AWH i BRAO pojavljuju u aktivnoj fazi bolesti, FA se može koristiti za praćenje aktivnosti bolesti kao i učinkovitosti liječenja. Svaki bolesnik osim fundoskopije trebao bi učiniti i FA s obzirom da Gass plakovi nisu uvijek vidljivi, BRAO može biti suptilan, a nalaz fundoskopije katkad može biti sasvim uredan. (28)



Slika 5 – FA retine: (A) BRAO, ishemija retine i hiperfluorescencija stijenke arterije; (B) segmentalna hiperfluorencija i propuštanje stijenke (preuzeto iz Marrodan et al. 2017) (32)

Neki od nedostataka FA su invazivnost procesa i moguće nuspojave (mučnina, povraćanje, lokalna tkivna nekroza, sinkopa, urtikarija, bronhospazam, anafilaksija, infarkt miokarda te letalni ishod) te prikazivanje samo trenutnog stanja arterija retine. BRAO i AWH s vremenom nestaju i nisu više vidljivi na FA te se u periodu remisije krvne žile mogu činiti normalne. Uz to nemoguće je evaluirati promjene tkiva same retine. (4, 28)

6.4 Optička koherentna tomografija (OCT)

Standardan OCT neinvazivna je, sigurna i visoko precizna dijagnostička metoda koja se sve češće koristi kao pomoć u dijagnostici SS-a. Omogućuje evaluaciju anatomije retine, volumetrijsko mjerenje retinalnog i koroidalnog protoka krvi i detaljnu analizu retinalne mikrovaskulature na odvojenim razinama retine. Spectral domain optical coherence tomography (SD-OCT) proizvodi sliku retinalne mikroarhitekture visoke

rezolucije i omogućuje razlučivanje pojedinih retinalnih slojeva i bliži prikaz vaskularne patologije te je koristan u diferencijalnoj dijagnostici. U bolesnika sa SS-om prikazuje mrljasta područja reduciranih unutarnjih slojeva retine, od makularnog sloja živčanih niti do vanjskog mrežastog sloja, dok su područja vanjskog zrnatog sloja i sloja štapića i čunjića pošteđeni. Takva distribucija patologije odgovara dualnoj krvnoj opskrbi retine. Naime, unutarnji slojevi su irigirani samo retinalnom cirkulacijom koja je jedina zahvaćena u SS-u, a neoštećene vanjske slojeve opskrbljuju koroidalne arterije. Patološka vaskularna hipoperfuzija i oštećenja retine najčešće su lokalizirana u temporalnim regijama, a zatim po učestalosti u superiornom, inferiornom, centralnom te nazalnom predjelu. Navedeno bi se moglo objasniti postojanjem mikrovaskularnih kolaterala u centralnom i nazalnom području pa će oštećenja biti rjeđa u tom području, a češća na periferiji. Normalna vidna oštrina rezultat je neoštećene fovee centralis. OCT prikazuje permanentne ožiljke retine koja ostaju prisutna i u kasnijim fazama ili u inaktivnoj bolesti, kada BRAO ili AWH više nisu vidljivi na FA. Stoga bi OCT i FA trebale biti komplementarne metode koje se nadopunjuju u svim fazama bolesti. (16, 28)

Diferencijano dijagnostički OCT razlikuje SS od MS-a po zahvaćenosti slojeva. U MS-u su svi slojevi jednoliko zahvaćeni (patološki promijenjena i retinalna i koroidalna vaskulatura) za razliku od mrljaste distribucije u SS-u (promijenjena samo retinalna vaskulatura). (16, 28)

6.5 Audiometrija

Audiološka evaluacija audiometrijom čistog tona ostaje esencijalna metoda u potvrdi sensorineuralnog oštećenja sluha. Ona pokazuje gubitak sluha najčešće u području srednje ili niske frekvencije, a u težim slučajevima i u području visokih frekvencija. Najčešći zahvaćeni ton bio je 41.5 dB sa prosječnim binauralnim gubitkom sluha od 26.4%. (19)

6.6 Ostale pretrage

Vestibularni evocirani miogeni potencijali, nistagmografija i kalorijsko testiranje često su potrebni za dokazivanje patologije vestibularnog organa, te za dokaz oštećenja

slušne komponente trijasa u bolesnika sa izraženim encefalopatskim simptomima u kojih je otežano ili nemoguće izvođenje audiometrije. (25)

Biopsija mozga, iako može prikazati patološki proces, nije dovoljno specifična metoda, invazivna je i nije konstantnog nalaza. S obzirom da se dijagnoza SS-a može postaviti pomoću neinvazivnih metoda, biopsija se više ne koristi kao dijagnostičko sredstvo. (25)

Laboratorijski markeri koji sa sigurnošću upućuju na SS još uvijek nisu otkriveni. Antinuklearna protutijela (ANA) kao i poremećaji zgrušavanja pronađeni su kao sporadičan nalaz. AECA protutijela se istražuju kao mogući marker bolesti jer je titar protutijela znatno viši u bolesnika sa SS-om nego u zdrave populacije, no i među ovim bolesnicima je samo njih 20% imalo značajan porast titra, stoga ni taj nalaz nije dovoljno osjetljiv. Rutinska pretraga likvora pokazuje nespecifičnu elevaciju ukupnih proteina (upućuje na oštećenje krvno-moždane barijere), pleocitozu i rijetko IgG i oligoklonalne trake. No pretraga likvora može koristiti za isključivanje drugih bolesti. (21, 25)

6.7 Postavljanje dijagnoze

Prilikom inicijalnog pregleda, kod sumnje na SS svim bolesnicima trebalo bi se napraviti testiranje vidnog polja, FA retinalnih arterija i MR mozga te audiogram kod onih koji imaju gubitak sluha ili tinitus. (21)

Kleffner et al. pregledom dostupne literature predložili su objedinjene dijagnostičke kriterije (Tablica 3). U SS-u pri inicijalnoj prezentaciji trijas često nije potpun te nije rijetkost da se jave izolirani pojedinačni simptomi kroz duži period, da su simptomi blaži i nespecifični ili su zamaskirani težom encefalopatijom. Sve to otežava postavljanje ispravne rane dijagnoze koja je nužna za pravodobno započinjanje liječenja. Svrha objedinjenih dijagnostičkih kriterija je sprječavanje krivo dijagnosticiranih slučajeva i kašnjenja s liječenjem što neizbježno dovodi do razvoja ireverzibilnih oštećenja zahvaćenih organa. Standardizirani i lako primjenjivi dijagnostički kriteriji pomažu bržem postavljanju ispravne dijagnoze. (25)

Predloženi dijagnostički kriteriji temeljeni su na kliničkim manifestacijama te parakliničkim dijagnostičkim metodama – MR, FA, audiogramu i funkcionalnim testovima vestibularnog organa. (25)

Definitivni SS pokazuje kliničke znakove zahvaćanja sva tri organa – potpuni trijas. Vjerojatni SS ima pozitivna dva od tri klinička znaka (dva od tri organa). (25)

Definitivna zahvaćenost mozga definirana je prisutnošću barem jednog kliničkog znaka i karakterističnom radiološkom slikom na MR-u. Od kliničkih znakova bolesnik može pokazivati simptome poremećenog stanja svijesti, novonastalu kognitivnu disfunkciju, promjene ponašanja i/ili fokalne neurološke ispade i/ili novonastalu glavobolju. Glavobolja se može smatrati relevantnom ako se prvi puta pojavila, ako je migrenska ili tenzijska te ako je prethodila drugim simptomima kraće od 6 mjeseci. Karakteristični neuroradiološki znakovi na MR-u u T2 i FLAIR sekvenci su hiperintenzivne, multifokalne, okrugle lezije u bijeloj tvari mozga od kojih je barem jedna smještena centralno u korpusu kalozumu. Na T1 prikazu s kontrastom traže se hipointenzivne lezije sive tvari i imbibicija moždanih ovojnica. (25)

Da bi se potvrdila zahvaćenost retine treba biti pozitivno jedno od sljedećeg: barem jedan nalaz akutne BRAO na FA ili fundoskopiji, fokalno segmentalno bojanje stijenke arterije (AWH) blizu mjesta opstrukcije na FA, segmentalno oštećenje unutarnjih slojeva retine (od sloja živčanih niti do vanjskog mrežastog sloja) na OCT-u. Postojanje defekata vidnog polja i scintilirajući skotomi podupiru dijagnozu. (25)

Vestibulokohlearna zahvaćenost potvrđuje se jednim od navedenih kliničkih simptoma i znakova: novonastali tinitus / gubitak sluha / periferna vrtoglavica, audiometrijom otkriven gubitak sluha za niske i srednje frekvencije, periferni vertigo dokazan kalorijskim testiranjem, nistagmografijom ili vestibularnim evociranim miogenim potencijalima. (25)

Tablica 3 - Dijagnostički kriteriji (prema Kleffner et al. 2016.) (25)

Definitivna dijagnoza SS-a – svi kriteriji 1-3 sa podkriterijem I i II trebaju biti zadovoljeni	
1. Zahvaćenost mozga	
I.	Simptomi i klinički znakovi: novonastala kognitivna disfunkcija i/ili promjene ponašanja i/ili novonastali fokalni neurološki znakovi i/ili novonastala glavobolja
II.	Neuroradiološki znakovi na MR-u mozga: hiperintenzivne, multifokalne, okrugle, male lezije od kojih je barem jedna u korpusu kalozumu
2. Retinalna zahvaćenost	
I.	Klinički znakovi i simptomi ne moraju nužno biti prisutni
II.	Oftalmološki nalaz BRAO ili AWH na FA i/ili karakteristični znakovi retinalne ishemije na SD-OCT-u ili fundoskopiji
3. Vestibulokohlearna zahvaćenost	
I.	Simptomi i klinički znakovi: novonastali tinitus i/ili gubitak sluha i/ili periferni vertigo
II.	Gubitak sluha potvrđen audiogramom i/ili vertigo dokazan posebnim testom
Vjerojatan SS – inkompletni trijas, samo dva od tri kriterija od 1.-3. ispunjena	
Moguć SS, ali nije vjerojatan – svaki bolesnik sa nekim od kliničkih ili dijagnostičkih nalaza iz trijasa, ali bez ispunjenih podkriterija I ili II	

Primjenom dijagnostičkih kriterija u bolesnika opisanih u literaturi od 2012., 56% imalo je zadovoljene sve kriterije za definitivnu dijagnozu SS-a, a 33% kriterije za vjerojatni SS, što upućuje na veliku osjetljivost predloženih kriterija. (25)

Egan je napravio reviziju kriterija kako bi bili što jednostavniji za upotrebu, a opet jednako osjetljivi. Prema toj reviziji, kliničari mogu postaviti dijagnozu SS-a ako bolesnik ima potpuni klinički trijas (encefalopatija, gubitak sluha za niske frekvencije na barem jednom uhu, okluzija ogranaka retinalne arterije u barem jednom oku) ili potpuni neuroradiološki trijas (lezije bijele tvari, lezije duboke sive tvari i leptomeningealnu imbibiciju). Također navodi se postojanje 2 specifična slikovna nalaza koji upućuju na definitivnu dijagnozu kada su istodobno prisutni i onda kada nisu ispunjeni klinički ili neuroradiološki trijas. To su pojava centralnih lezija korpusa kalozuma i AWH na FA u arteriolama normalnog izgleda na mjestima koja su udaljena od mjesta okluzije (BRAO). U prethodnim kriterijima bolesnik bez kompletnog kliničkog trijasa sa kalozalnim lezijama na MR-u ili sa AWH na FA je pripadao vjerojatnom SS-u. Ovdje treba istaknuti da sama pojava AWH na FA nije dovoljno jasan znak jer pojava AWH na mjestu BRAO nije toliko specifična kao pojava AWH na mjestu udaljenom od BRAO, što je patognomoničan nalaz za SS. Stoga bi se definitivna dijagnoza osim potvrđenim potpunim kliničkim ili neuroradiološkim trijasom mogla postaviti i na temelju nalaza gore navedena dva specifična znaka. (21)

7. DIFERENCIJALNA DIJAGNOZA

Iako je rijetka bolest, SS spada u diferencijalnu dijagnozu raznih neuroloških, psihijatrijskih, oftalmoloških i otoloških bolesti. SS se najčešće može zamijeniti sa MS-om i ADEM-om s obzirom na sličnu kliničku prezentaciju, radiološke nalaze i tijek bolesti. Na herpes simplex virusni encefalitis često se posumnja u bolesnika koji se prezentiraju s izraženom encefalopatijom koja se pogoršava kroz kraći vremenski period. Naglo nastala demencija sa mioklonizmima i konvulzijama sugerira Creutzfeldt - Jakobovu bolest. Migrenozne glavobolje pogotovo uz vizualne i senzorne simptome najčešće vode prema dijagnozi migrene s aurom. Ponekad se postavlja i dijagnoza moždanih metastaza na koju upućuju glavobolje i nalaz imbibicije moždanih ovojnica i lezija na MR-u mozga. Ukoliko je prezentacija nagla i akutna može se posumnjati na moždani udar. Naglo nastali sensorineuralni gubitak sluha najčešće krivo upućuje na Meniereovu bolest. (6,11, 20)

Radiološki znakovi karakteristični za MS i SS navedeni su u Tablici 4.

Tablica 4 - MR razlike između SS-a i MS-a (prema Soun et al. 2019.)

Susacov sindrom	Multipla skleroza
Točkaste lezije (snowball)	Ovalne lezije (Dawsonovi prsti)
Centralne kalozalne lezije	Periferne kalozalne ili kalozoseptalne lezije
Leptomeningealna imbibicija	Rijetko leptomeningealna imbibicija
Bez lezija kralježnične moždine	Lezije kralježnične moždine

U Tablici 5 navedena je diferencijalna dijagnoza SS-a.

Tablica 5 - Diferencijalna dijagnoza SS-a (modificirano prema Dörr et al. 2013. i Soun et al. 2019.) (3, 29)

Upalna demijelinizirajuća bolest CNS-a	MS, ADEM, optički neuromijelitis (NMO)
Cerebrovaskularne bolesti	Moždani udar, TIA, CADASIL, Moya-moya, fibromuskularna displazija
Vaskulitisi, bolesti vezivnog tkiva, druge autoimune bolesti	Primarni vaskulitis CNS-a, Takayasu arteritis, gigantocelularni arteritis, Kawasaki arteritis, limbički encefalitis, poliarteritis nodoza, Wegenerova granulomatoza, Churg-Strauss sindrom, SLE, sarkoidoza, Sjogrenov sindrom, Behcetova bolest, antifosfolipidni sindrom, Coganov sindrom, Ealesova bolest, autoimuna bolest unutarnjeg uha, Marfanov sindrom, Ehlers-Danlosov sindrom
Infektivne bolesti CNS-a	Lajmska bolest, sifilis, tuberkuloza, virusni encefalitis (varicella zoster virus, herpes simplex virus, CMV, HIV, HBV, HCV)

Maligne bolesti	Primarni limfom mozga, moždane metastaze, paraneoplastični sindrom
Ostale bolesti	Migrena, encefalopatija, mitohondrijska encefalomiopatija sa laktacidozom i epizodama nalik na moždani udar (MELAS), Meniereova bolest, psihotični poremećaji, izolirana okluzija ogranka retinalne arterije, Vogt-Koyanagi-Harada sindrom, lijekovima iduciran vaskulitis CNS-a (hidralazin, kokain, alopurinol, penicilamin, sulfsalazin)

8. LIJEČENJE I PROGNOZA

Nekoliko je otežavajućih faktora kada se radi o liječenju SS-a, prvi od njih je taj da je odgovor imunološkog sustava na bolest individualan za svakog bolesnika pa tako i odgovor na terapiju. Na primjer, postoje bolesnici kojima se stanje popravi i bez uzimanja terapije, no postoje i oni koji moraju proći više linija terapije sa više ili manje uspješnim odgovorom. Kao što je već spomenuto, SS je nepredvidiva bolest koja se može javiti u više oblika te je u početku teško reći o kojem se obliku radi i gotovo je nemoguće procijeniti mogući ishod i odgovor na terapiju. Do sada još nije donesen standardiziran protokol liječenja jer ne postoje randomizirane kontrolirane studije o liječenju SS-a. Iako postoje preporuke za protokol liječenja (iz 63 objavljena slučaja te radova koji predlažu mogući empirijski algoritam liječenja), važno je istaknuti da su one većinom temeljene na malim kohortama bolesnika, a odgovor na samu terapiju je vrlo varijabilan i temelji se na individualnim karakteristikama svakog bolesnika. (16, 19, 22, 30)

S obzirom na pretpostavku da su kliničke karakteristike upalne, vaskularne, moguće i autoimune prirode, liječenje se prvenstveno zasniva na antiinflamatornom i imunomodulacijskom učinku. Pregled literature pruža uvid u sve terapijske mogućnosti, a to su: kortikosteroidi, intravenski imunoglobulini (IVIG), mikofenolat-

mofetil (MMF), azatioprin (AZA), metotreksat (MTX), ciklofosamid (CTX), rituksimab (RTX), plazmafereza, takrolimus, antikoagulansi. Također, ustanovljeno je da je najčešće korištena kombinacija lijekova bila kortikosteroidi uz IVIG. (19, 21, 30)

Novija opcija je anti-TNF terapija infliksimabom. Vjeruje se da ima prednost i korist u blokiranju završnog zajedničkog inflamatornog puta (blokiranje proinflamatornih citokina) bez obzira na inicijalni proces, brzog je djelovanja i omogućava terapijski prozor za djelovanje definitivne imunosupresivne terapije. U jednoj studiji opisano je trenutno i dramatično poboljšanje na terapiji infliksimabom te potencijalna korist u bolesnika sa brзом progresijom simptoma. (31)

Terapija korištena u SS-u i njezini rezultati vrlo su slični terapijskom iskustvu sa dermatomiozitisom (DM). Neke od zajedničkih značajki SS-a i DM-a su: mikrovaskularna endotelopatija koja rezultira ishemijskim mikroinfarktom tkiva (SS – mozak, oko, uho; DM – mišić, koža, gastrointestinalni sustav), slični biopsijski nalazi vaskulature, povišene razine faktora VIII i AECA, varijabilan i nepredvidiv tijek, tri moguća oblika bolesti (monociklički, policiklički i kronični kontinuirani) te dobar odgovor na agresivnu imunosupresiju. Saznanja o DM-u stoga su primjenjiva i u SS-u. Lijekovi korišteni u DM-u su: oralni prednizon, pulsni metilprednizolon, IVIG, MTX, ciklosporin A, CTX, MMF i u zadnje vrijeme sirolimus, anti-TNF i RTX. Većina njih koristi se u liječenju SS-a. (22)

S obzirom na nepredvidiv tijek bolesti, najbolji izbor je što ranija terapija u efektivnoj dozi kako bi se spriječilo progrediranje simptoma i razvoj trajnih oštećenja. (30)

8.1 Liječenje bolesnika s predominantnom encefalopatijom

Svi bolesnici trebali bi u akutnoj fazi primiti početnu terapiju kortikosteroidima (pulsni intravenski metilprednizolon potom oralni prednizon) i imunoglobulinima. Oba lijeka su idealni zbog brzog početka djelovanja. Bolesnicima koji ne odgovaraju na početnu terapiju, za stabilizaciju akutne faze dodaju se agresivniji imunosupresivni lijekovi poput CTX, MMF i RTX. Nakon kliničkog poboljšanja u obzir se može uzeti postepeno ukidanje terapije. Nakon ukidanja terapije bolesnik se doživotno prati. (21, 30)

Preporučeni protokol:

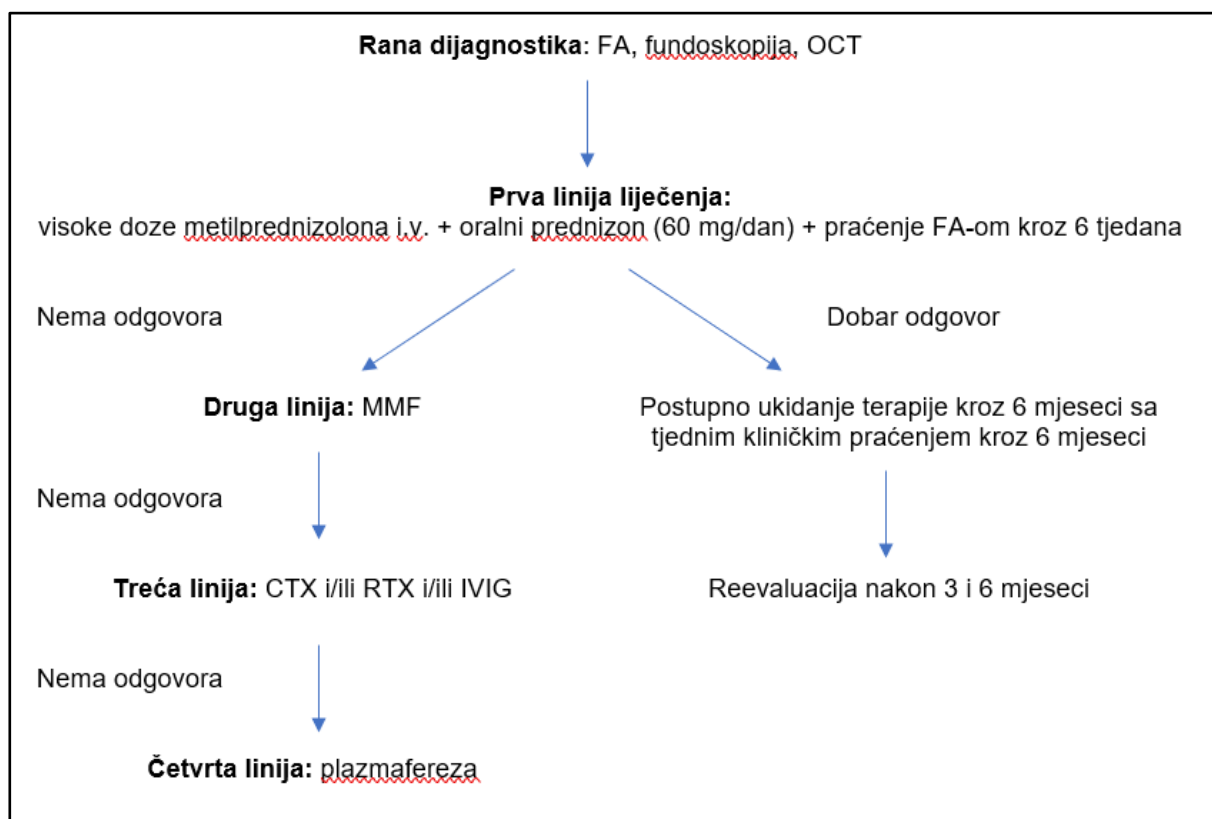
Tijekom prvog tjedna dati 3 pulsne doze i.v. metilprednizolona (1000 mg dnevno kroz 3 uzastopna dana), nastaviti sa visokom dozom oralnog prednizona (60-80 mg dnevno kroz prva 4 tjedna) i u slučaju težih simptoma započeti IVIG (2 g/kgTT mjesečno, kroz 6 mjeseci). Alternativa oralnom prednizonu je korištenje frekventnih tjednih pulsnih doza i.v. metilprednizolona, a prednost je manja ukupna doza kortikosteroida. Kroz prvi ili drugi tjedan treba odlučiti hoće li se u terapiji koristiti i dodatni lijekovi – MMF, RTX, CTX (ako postoje izraženiji simptomi ili se stanje ne popravlja). U slučaju potrebe za dodatnim lijekovima započinje se sa MMF-om (500 mg dvaput dnevno kroz tjedan dana te postupno povećavanje do doze od 1000 mg do triput dnevno kao terapija održavanja kroz 2.5 godine). U težim oblicima mogu se dodati RTX (jedna doza od 500 mg, ponoviti za 6 mjeseci) ili CTX (intravenski 10-15 mg/kgTT u dvije doze s razmakom od dva tjedna i kasnije ovisno o kliničkoj slici). Za iznimno ugrožavajući oblik bolesti koji ne odgovara na terapiju, može se učiniti i plazmafereza. Preporuka je i uvesti niske doze aspirina (100 mg) u svih bolesnika zbog mogućeg rizika od tromboze. (22)

Nakon prva 4 tjedna visokih doza oralnog prednizona, ista se može postupno smanjivati ako bolesnik dobro odgovara na terapiju. Plan smanjivanja doze samo je smjernica. Potreban je individualan pristup svakom bolesniku i pažljivo praćenje stanja. Ukoliko bolesnik ne odgovara na postepeno ukidanje terapije potrebno je vratiti se na dozu na koju je bolesnik dobro odgovorio i usporiti ukidanje terapije. Ako bolesnik doživi spontani relaps bolesti potrebno je dozu povišiti. (22)

Iako je određivanje inicijalne terapije izazov, veći izazov je donošenje terapije održavanja na koju će bolesnik dobro reagirati, koja neće biti previše agresivna za samog bolesnika, a biti će opet dovoljno agresivna da drži bolest pod kontrolom. Također je potrebno odrediti siguran trenutak kada se može započeti smanjenje terapije i tempo kojim će se provoditi. Prikazani postupak liječenja predstavlja samo preliminarne preporuke, a daljnje preporuke trebale bi se bazirati na rezultatima većih kolaborativnih studija iz više centara sa velikim brojem bolesnika kao bi se mogli stvoriti jedinstveni dijagnostički kriteriji i protokoli liječenja. Do tada preostaje brza, odgovarajuće agresivna i individualna imunosupresivna terapija. (22)

8.2 Liječenje bolesnika s predominantnim vidnim simptomima

Kada se bolesnik prezentira sa izoliranom BRAO retinopatijom, imunosupresivna terapija može biti manje agresivna i kraćeg trajanja od one za encefalopatske simptome. Preporuka je da se bolesnici inicijalno liječe pulsним dozama i.v. metilprednizolona (1g kroz 3 dana), uz dodatak oralnog prednizona najčešće kroz mjesec dana. Ukoliko se ne postigne kontrola bolesti uvodi se terapija druge linije MMF i/ili IVIG kroz 6 mjeseci. Ako se stanje ne popravi poseže se za CTX i/ili RTX. Potrebno je dugotrajno praćenje bolesnika sa FA jer BRAO može imati rekurentan tijek usprkos terapiji. Na Slici 6 prikazan je preporučeni protokol terapije i praćenja bolesnika sa predominantnim vidnim simptomima. (16, 22)



Slika 6 - Preporučeni protokol terapije i praćenja bolesnika sa predominantnim vidnim simptomima (modificirano prema Heng et al. 2019.) (16)

8.3 Liječenje bolesnika s predominantnim slušnim simptomima

Slično kao u primjeru vidnih simptoma, ukoliko su uz slušne simptome prisutni i simptomi CNS-a terapija encefalopatije pokriva i slušne simptome. (19)

Liječenje se započinje i.v. kortikosteroidima uz dodatak oralnih kortikosteroida te se doza kroz neko vrijeme postepeno modificira. Može se pratiti sa IVIG-om ili se oni mogu dodati u težem obliku bolesti samostalno ili zajedno sa imunosupresivima (MMF, CTX, RTX, TAC). (19)

S obzirom na postojanje mikroishemijskog i protrombotskog stanja neki autori zagovaraju korištenje aspirina u niskoj dozi (100 mg) kao dio terapije održavanja. Zabilježeni su i slučajevi poboljšanja sluha uz terapiju aspirinom i nimodipinom (blokator kalcijских kanala, smatra se da sprječava vazokonstrukciju i dovodi do poboljšanja mikrovaskularne krvne opskrbe kohleje). (19)

U bolesnika sa oštećenim sluhom mogu se koristiti kao lokalna terapija i transtimpaničke injekcije deksametazona. Prednosti su distribucija visoke koncentracije lijeka lokalno u unutarnje uho, jednostavnost primjene, učinak samo na bolesno uho i izbjegavanje sistemskih nuspojava. U aktivnoj fazi oštećenja sluha transtimpanička injekcija može imati dobrobit u sprječavanju progresije gubitka sluha. (19)

Ako dosad spomenuta terapija ne dovede do uspjeha i razviju se trajna oštećenja, kohlearni implantat je preporučena opcija. Dosad je u literaturi zabilježeno petero bolesnika sa uspješno provedenom implantacijom, postoperativnim oporavkom funkcionalnog sluha i poboljšanim vještinama komunikacije. (19)

Oštećenje sluha često je ireverzibilno i ponekad progresivno unatoč ranoj i agresivnoj terapiji. (19)

8.4 Praćenje bolesnika

Nakon početne dijagnoze bolesnik bi trebao biti ponovno obrađen nakon mjesec dana i zatim nakon 3 mjeseca. Potrebno je provesti testiranje vidnog polja, FA i MR mozga. Kontrolna obrada i dijagnostički testovi ovise o kliničkoj slici i odgovoru na terapiju. (21)

Medikamentozna terapija se smatra neučinkovitom ako se nađu znakovi aktivne bolesti na MR-u (nove aktivne lezije), novi defekt vidnog polja ili AWH na FA. FA je vrlo osjetljiva za otkrivanje aktivnosti bolesti jer se AWH može pojaviti i bez simptoma oštećenja vidnog polja te se uz taj nalaz mora nastaviti terapija održavanja. (21)

Kada su MR, FA i vidno polje uredni tj. bez aktivne bolesti, može se smatrati da je bolesnik ušao u remisiju i jedan od lijekova se može ukinuti. Bolesnik iako je stabilan, mora se pažljivo pratiti radi mogućeg povratka bolesti. (21)

9. SUSACOV SINDROM I TRUDNOĆA

Klinička prezentacija bolesti tijekom trudnoće može biti nepotpuna prilikom prve prezentacije te lako može biti zamijenjena sa drugim stanjima koja se javljaju ili pogoršavaju u trudnoći, stoga je nužna odgovarajuća dijagnostička obrada i određena klinička sumnja.

Nepoznato je kako trudnoća djeluje na već razvijen SS ili što je okidač nastanka sindroma baš u trudnoći. Ako je u podlozi zaista autoimuni mehanizam, moglo bi se očekivati pogoršanje ili pojava bolesti vezano uz trudnoću kao što je to slučaj sa nekim drugim autoimunim bolestima, primjerice lupusom. (23)

Samo 5% žena od svih dosad prijavljenih slučajeva imalo je bolest koja je bila povezana s trudnoćom. Tome sigurno pridonosi i nedovoljan broj ispravno dijagnosticiranih bolesnica. (3)

Prikupljanjem svih dostupnih podataka o zabilježenim slučajevima vezanim za trudnoću otkrivena su 23 slučaja sa simptomima tijekom trudnoće i 5 dodatnih koji su se prvi puta javili tijekom puerperija. Zabilježeni su i slučajevi sa prethodno dijagnosticiranim SS-om sa ponovnim javljanjem bolesti tijekom trudnoće ili puerperija. Iako se bolest može javiti u bilo kojem razdoblju trudnoće, polovica prijavljenih slučajeva bila je u trećem trimestru. U gotovo svim slučajevima razvio se klinički trijas što je dodatno olakšalo samo postavljanje dijagnoze, a najčešći simptomi bili su neurološki. (23)

Nije zabilježen štetan učinak same bolesti na fetus ili porod niti štetan učinak dijagnostičkih i terapijskih metoda. Iako je teoretski moguć toksičan učinak potrebnih dijagnostičkih sredstava kao što su MR s gadolinijem ili FA u kojima su kontrasti i boje mogući izvor štetnosti, takav učinak nije zabilježen. Tijekom trudnoće i dojenja savjetuje se MR bez kontrasta i fundoskopija sa dilatiranim zjenicama. Također upitan je učinak određenih lijekova (Tablica 6). Najsigurnijima su se pokazali aspirin, kortikosteroidi i intravenski imunoglobulini. CTX i RTX nisu korišteni u trudnoći zbog mogućih fetotoksičnih učinaka. U trudnica kojima se stanje pogoršalo te je terapija izbora bio CTX pribjeglo se indukciji poroda u doba kada je fetus bio dovoljno zreo. Takav ishod imao je i prvi hrvatski slučaj SS-a u trudnoći te je indukcija poroda izvedena u 37. tjednu gestacije. Porod je izveden vaginalno te je dijete rođeno potpuno

zdravo. Djeca su u svim zabilježenim slučajevima rođena zdrava i bez komplikacija, no postoje i slučajevi gdje je trudnoća završila induciranim abortusom zbog straha od mogućeg utjecaja trudnoće i liječenja na fetus. (23, 24)

Tablica 6 - Učinak terapijskih i dijagnostičkih sredstava u trudnica sa SS-om
(prema Deane et al. 2011.) (34)

LIJEK	UČINAK
Kortikosteroidi	Moguća malformacija u obliku rascjepa usne/nepca, nuspojave u trudnice – osteoporoza, hiperglikemija, hipertenzija, supresija adrenalne osi
Intravenski IVIG	Zabilježen prijenos hepatitisa C na fetus te neonatalni hemolitički sindrom
Ciklofosamid	Povećan rizik od fetalnih malformacija i spontanog pobačaja u prvom trimestru, nije zabilježen učinak u drugom ili trećem trimestru
Azatioprin	Može se koristiti u trudnoći
Mikofenolat-mofetil	Izbjegavati u trudnoći
Rituksimab	Slučajevi prolazne fetalne citopenije
Plazmafereza	Maternalni rizik od hipotenzije, koagulopatije, volumskog preopterećenja, rizik za fetus od hipoperfuzije uterusa
Blokatori kalcijevih kanala	Animalne studije pokazuju teratogenost
Aspirin	Siguran u trudnoći u dozama manjim od 200 mg/dan i prije 36.tjedna
Fenilefrin (2.5%)	Teoretski moguća hipertenzija u majke i hipoperfuzija fetusa zbog vazokonstrikcije
Fluorescein (i.v.)	Nedovoljno podataka, teoretski moguća pojava fototoksičnosti u fetusa

Gadolinij (i.v.)	Može prijeći placentu, izbjegava se u prvom trimestru
Ciklosporin	Meta analize ne pokazuju štetan učinak, no pojedinačni slučajevi sa prijevremenim porođajem, niskom porođajnom težinom i oligohidramnijem su zabilježeni
Metotreksat	Fetotoksičan i kontraindiciran u trudnoći

10. PROGNOZA BOLESTI

Rana dijagnoza i terapija ključni su u preveniranju devastirajućih neuroloških, oftalmoloških i otoloških posljedica. Prognoza se može značajno poboljšati brzim, agresivnim i kontinuiranim liječenjem, a loši ishodi najčešće su posljedica odgođenog ili suboptimalnog liječenja sa preranim ili prebrzim reduciranjem terapije. Rizičan faktor za relaps je i trudnoća budući da su bolesnice na reduciranoj terapiji ili bez terapije zbog straha od potencijalne fetotoksičnosti. (19)

Teško je pri inicijalnoj prezentaciji identificirati koji će bolesnik imati spontanu regresiju, a koji će progredirati sa fulminantnim simptomima. U rijetkim slučajevima zabilježena je pojava recidiva nakon desetljeća mirovanja bolesti, što dodatno može otežati postavljanje moguće prognoze. U skladu s tim, bolest zahtjeva cjeloživotno praćenje u suradnji oftalmologa, neurologa te otorinolaringologa. (19)

11. ZAKLJUČAK

Susacov sindrom rijetka je i još uvijek nedovoljno istražena bolest. Nekoliko je nepovoljnih čimbenika koji otežavaju i usporavaju proces postavljanja dijagnoze i liječenja. To su prije svega nepoznavanje točne etiopatogeneze bolesti, nedovoljna edukacija kliničara o samom kliničkom entitetu, različite inicijalne prezentacije bolesti kao i razvoj tipičnog trijasa u tek manjeg broja bolesnika. Zbog kliničkih i radioloških sličnosti dijagnoza se može zamijeniti za MS ili ADEM. Stoga je sam proces postavljanja točne dijagnoze značajno usporen. Poznato je da neliječena encefalopatija može imati teške i ireverzibilne posljedice s posljedičnom demencijom u najtežem slučaju, no ni vidni kao ni slušni sustav nisu pošteđeni dugoročnih oštećenja. Sve to ostavlja teške posljedice bolesti na svakodnevni život i može dovesti do značajnog invaliditeta. Stoga je za pozitivan ishod bolesti nužno podići svijest o postojanju same bolesti i njezinim specifičnim značajkama koje će olakšati rano prepoznavanje i dijagnozu bolesti. Terapija mora biti individualna za svakog bolesnika, dovoljno agresivna i dovoljno dugog trajanja da bi se bolest držala pod kontrolom i spriječila pojava relapsa. Bolesnici sa Susacovim sindromom moraju biti doživotno praćeni kako bi u slučaju relapsa dovoljno rano i na ispravan način bili liječeni.

12. ZAHVALE

Zahvaljujem se prije svega mentorici dr.sc. Terezi Gabelić na stručnom vodstvu, ugodnoj suradnji, podršci i pomoći u izradi rada.

Posebno hvala mojoj obitelji, rodbini i svim prijateljima na razumijevanju, strpljenju i beskrajnoj podršci za vrijeme trajanja cijelog studija te što su mi omogućili što bezbolnije studiranje.

13. LITERATURA

1. Susac JO, Hardman JM, Selhorst JB. Microangiopathy of the brain and retina. *Neurology*. 1979;29(3):313-6.
2. Susac JO. Susac's syndrome: the triad of microangiopathy of the brain and retina with hearing loss in young women. *Neurology*. 1994;44(4):591-3.
3. Dorr J, Krautwald S, Wildemann B, Jarius S, Ringelstein M, Duning T, et al. Characteristics of Susac syndrome: a review of all reported cases. *Nat Rev Neurol*. 2013;9(6):307-16.
4. Egan RA, Hills WL, Susac JO. Gass plaques and fluorescein leakage in Susac Syndrome. *J Neurol Sci*. 2010;299(1-2):97-100.
5. Magro CM, Poe JC, Lubow M, Susac JO. Susac syndrome: an organ-specific autoimmune endotheliopathy syndrome associated with anti-endothelial cell antibodies. *Am J Clin Pathol*. 2011;136(6):903-12.
6. Greco A, De Virgilio A, Gallo A, Fusconi M, Turchetta R, Tombolini M, et al. Susac's syndrome--pathogenesis, clinical variants and treatment approaches. *Autoimmun Rev*. 2014;13(8):814-21.
7. Magro CM, Allen J, Pope-Harman A, Waldman WJ, Moh P, Rothrauff S, et al. The role of microvascular injury in the evolution of idiopathic pulmonary fibrosis. *Am J Clin Pathol*. 2003;119(4):556-67.
8. Jarius S, Kleffner I, Dorr JM, Sastre-Garriga J, Illes Z, Eggenberger E, et al. Clinical, paraclinical and serological findings in Susac syndrome: an international multicenter study. *J Neuroinflammation*. 2014;11:46.
9. Jarius S, Neumayer B, Wandinger KP, Hartmann M, Wildemann B. Anti-endothelial serum antibodies in a patient with Susac's syndrome. *J Neurol Sci*. 2009;285(1-2):259-61.
10. Gross CC, Meyer C, Bhatia U, Yshii L, Kleffner I, Bauer J, et al. CD8(+) T cell-mediated endotheliopathy is a targetable mechanism of neuroinflammation in Susac syndrome. *Nat Commun*. 2019;10(1):5779.
11. Susac JO, Egan RA, Rennebohm RM, Lubow M. Susac's syndrome: 1975-2005 microangiopathy/autoimmune endotheliopathy. *J Neurol Sci*. 2007;257(1-2):270-2.
12. Agamanolis DP, Prayson RA, Asdaghi N, Gultekin SH, Bigley K, Rennebohm RM. Brain microvascular pathology in Susac syndrome: an

- electron microscopic study of five cases. *Ultrastruct Pathol.* 2019;43(6):229-36.
13. Agamanolis DP, Klouk C, Bigley K, Rennebohm RM. Neuropathological Findings in Susac Syndrome: An Autopsy Report. *J Neuropathol Exp Neurol.* 2019;78(6):515-9.
 14. McLeod DS, Ying HS, McLeod CA, Grebe R, Lubow M, Susac JO, et al. Retinal and optic nerve head pathology in Susac's syndrome. *Ophthalmology.* 2011;118:548–52.
 15. Egan RA, Jirawuthiworavong G, Lincoff NS, Chen JJ, Francis CE, Leavitt JA. Retinal Arterio-Arterial Collaterals in Susac Syndrome. *J Neuroophthalmol.* 2018;38(4):459-61.
 16. Heng LZ, Bailey C, Lee R, Dick A, Ross A. A review and update on the ophthalmic implications of Susac syndrome. *Surv Ophthalmol.* 2019;64(4):477-85.
 17. Sanchez-Vicente JL, Molina-Socola FE, Medina-Tapia A, Moruno-Rodriguez A, Galvez-Carvajal S, Lopez-Herrero F. Retinal and optic disc vasculitis in Susac's syndrome. *Arch Soc Esp Oftalmol.* 2018;93(5):246-50.
 18. Francis HW, Makary C, Halpin C, Crane BT, Merchant SN. Temporal bone findings in a case of Susac's syndrome. *Otol Neurotol.* 2011;32(8):1198-204.
 19. Patel VA, Dunklebarger M, Zacharia TT, Isildak H. Otologic manifestations of Susac syndrome. *Acta Otorhinolaryngol Ital.* 2018;38(6):544-53.
 20. Susac JO. Susac's syndrome. *AJNR Am J Neuroradiol.* 2004;25(3):351-2.
 21. Egan RA. Diagnostic Criteria and Treatment Algorithm for Susac Syndrome. *J Neuroophthalmol.* 2019;39(1):60-7.
 22. Rennebohm RM, Susac JO. Treatment of Susac's syndrome. *J Neurol Sci.* 2007;257(1-2):215-20.
 23. Ramos-Ruperto L, Martínez-Sánchez N, Bartha-Rasero J, Robles-Marhuenda Á. Susac syndrome and pregnancy: a relationship to clarify. About two cases and review of the literature. *The Journal of Maternal-Fetal & Neonatal Medicine.* 2020;;1-6.
 24. Antulov R, Holjar Erlic I, Perkovic O, Miletic D, Antoncic I. Susac's syndrome during pregnancy - the first Croatian case. *J Neurol Sci.* 2014;341(1-2):162-4.

25. Kleffner I, Dorr J, Ringelstein M, Gross CC, Bockenfeld Y, Schwindt W, et al. Diagnostic criteria for Susac syndrome. *J Neurol Neurosurg Psychiatry*. 2016;87(12):1287-95.
26. Rennebohm R, Susac JO, Egan RA, Daroff RB. Susac's Syndrome--update. *J Neurol Sci*. 2010;299(1-2):86-91.
27. Kleffner I, Deppe M, Mohammadi S, Schwindt W, Sommer J, Young P, et al. Neuroimaging in Susac's syndrome: focus on DTI. *J Neurol Sci*. 2010;299(1-2):92-6.
28. Ringelstein M, Albrecht P, Kleffner I, Buhn B, Harmel J, Muller AK, et al. Retinal pathology in Susac syndrome detected by spectral-domain optical coherence tomography. *Neurology*. 2015;85(7):610-8.
29. Soun JE, Song JW, Romero JM, Schaefer PW. Central Nervous System Vasculopathies. *Radiol Clin North Am*. 2019;57(6):1117-31.
30. Zengin Karahan S, Boz C, Saip S, Kale N, Demirkaya S, Celik Y, et al. Susac Syndrome: Clinical characteristics, diagnostic findings and treatment in 19 cases. *Mult Scler Relat Disord*. 2019;33:94-9.
31. Hardy TA, Garsia RJ, Halmagyi GM, Lewis SJ, Harrisberg B, Fulham MJ, et al. Tumour necrosis factor (TNF) inhibitor therapy in Susac's syndrome. *J Neurol Sci*. 2011;302(1-2):126-8.
32. Marrodan M, Correale J, Alessandro L, Amaya M, Fracaro ME, Kohler AA, et al. Susac Syndrome: A differential diagnosis of white matter lesions. *Mult Scler Relat Disord*. 2017;15:42-6.
33. Cerovski B, Barišić Kutija M, Jukić T, Juratovac Z, Juri Mandić J, Kalauz M. *Oftalmologija i optometrija*. Zagreb; 2015.
34. Deane KD, Tyler KN, Johnson DW, Tanabe JL, Oskarrson BE, Nitka EE, et al. Susac syndrome and pregnancy: disease management. *J Clin Rheumatol*. 2011;17(2):83-8.
35. Petty GW, Engel AG, Younge BR, Duffy J, Yanagihara T, Lucchinetti CF, et al. Retinocochleocerebral vasculopathy. *Medicine (Baltimore)*. 1998;77(1):12-40.

14. ŽIVOTOPIS

Rođena sam 6.11.1995. godine u Zagrebu. Pohađala sam Osnovnu školu Ivana Mažuranića u Zagrebu te nakon toga II. gimnaziju u Zagrebu koju sam završila 2014. godine sa odličnim uspjehom. Medicinski fakultet u Zagrebu upisujem 2014. godine koji završavam u roku. Od izvannastavnih aktivnosti pohađala sam školu stranih jezika te sam tijekom školovanja učila francuski, španjolski i engleski jezik, od kojih zadnja dva aktivno koristim. U osnovnoj školi završila sam tečaj brzog čitanja te se bavila odbojkom. U srednjoj školi pohađala sam grupu likovne umjetnosti i sudjelovala u projektu pročelja grada Zagreba. Tijekom studija prisustvovala sam brojnim gostujućim predavanjima te sudjelovala u 2 Međunarodna simpozija „Štamparovi dani“ u Požegi, u akademskim godinama 2018./2019. i 2019./2020.