

# Funkcijska i estetska septorinoplastika

---

**Feratović, Helena**

**Master's thesis / Diplomski rad**

**2020**

*Degree Grantor / Ustanova koja je dodijelila akademski / stručni stupanj:* **University of Zagreb, School of Medicine / Sveučilište u Zagrebu, Medicinski fakultet**

*Permanent link / Trajna poveznica:* <https://um.nsk.hr/um:nbn:hr:105:214897>

*Rights / Prava:* [In copyright](#)/[Zaštićeno autorskim pravom.](#)

*Download date / Datum preuzimanja:* **2025-03-30**



*Repository / Repozitorij:*

[Dr Med - University of Zagreb School of Medicine Digital Repository](#)



**SVEUČILIŠTE U ZAGREBU  
MEDICINSKI FAKULTET**

**Helena Feratović**

**Funkcijska i estetska septorinoplastika**

**DIPLOMSKI RAD**



**Zagreb, 2020.**

Ovaj diplomski rad izrađen je u Klinici za ORL i kirurgiju glave i vrata KBC Sestre Milosrdnice pod vodstvom doc.dr.sc. Ivana Rašića i predan je na ocjenu u akademskoj godini 2019./2020.

## Sadržaj

SAŽETAK.....	4
SUMMARY .....	5
1.UVOD .....	1
2. ANATOMIJA NOSA.....	2
2.1. Anatomija vanjskog nosa .....	2
2.2. Anatomija unutarnjeg nosa .....	4
2.3. Krvna opskrba .....	5
2.4. Inervacija.....	5
3. PREOPERATIVNA EVALUACIJA .....	6
4. KIRURŠKI ZAHVATI .....	8
4.1. Septoplastika .....	8
4.2. Otvorena rinoplastika .....	10
4.3. Zatvorena rinoplastika .....	13
5. POSTOPERATIVNA NJEGA I KOMPLIKACIJE .....	18
6. ZAKLJUČAK .....	21
ZAHVALE.....	22
LITERATURA.....	23
ŽIVOTOPIS .....	25

# SAŽETAK

## Funkcijska i estetska septorinoplastika

**Helena Feratović**

Estetska medicina ima sve veću ulogu u razvitku moderne medicine. Septorinoplastika je jedna od najčešćih estetskih operacija lica. Nos je najistureniji dio lica i njegova veličina i oblik uvelike utječe na izgled lica. Estetskom rinoplastikom pokušava se preoblikovati nos kako bi se dobio željen izgled i harmonija. Kada se govori o funkcijskoj rinoplastici koja često obuhvaća i septoplastiku, tada operacijom nastojimo poboljšati funkciju dišnog puta u kojem nos ima važnu ulogu. Obzirom da takvim operacijama zadiremo u osobnost svakog pacijenta, vrlo je važno prilikom konzultacija razgovarati s pacijentom o njegovim željama i očekivanjima i kirurgovim mogućnostima u individualnom slučaju. Nakon razgovora slijedi fizikalni pregled i laboratorijske pretrage. Operacijski pristup zahvatu može biti otvoreni i zatvoreni. Otvorenim pristupom radi se rez na vanjskoj strani nosa u području kolumele i zatim se odiže koža i potkožno tkivo čime se dobiva velika preglednost svih struktura nosa. Zatvorenim pristupom rez se radi u unutrašnjosti vestibuluma nosa što ne ostavlja vanjski ožiljak. Svaki pristup ima svoje mane i prednosti, a konačnu odluku donosi kirurg. Svaka operacija nosa nosi rizik od mogućih komplikacija, a kako bi se taj rizik sveo na minimum potrebno je detaljno razraditi svaki slučaj i stoga je potrebno veliko znanje i iskustvo kirurga. Postoperativna njega je vrlo važna kako bi sve strukture brže i bolje zacijelile. Konačan rezultat vidljiv je nakon 6 mjeseci do godinu dana.

Ključne riječi: nos, rinoplastika, septoplastika, otvoreni pristup, zatvoreni pristup

## **SUMMARY**

### **Functional and aesthetic septorhinoplasty**

**Helena Feratović**

Aesthetic medicine has an increasing role in development of modern medicine. Septorhinoplasty is one of the most common cosmetic facial surgeries. The nose is the most protruding part of the face and its size and shape greatly affects the appearance of the face. With aesthetic rhinoplasty, it is necessary to reshape the nose to desired look and harmony. When it comes to functional rhinoplasty, which often includes septoplasty, surgery seeks to improve airway function in which nose plays an important role. With such operations we cut into the personality of each patient, so it is very important to consult with the patient about their wishes and expectations and surgical possibilities in an individual case. After the interview, a physical examination and laboratory tests are performed. Access can be open or closed. With an open approach, incision is done on the outside of the nose in the area of the columella so the skin and subcutaneous tissue is detached from other structures which gives a great view to the rest of the nose. With a closed approach, an incision is made inside the vestibule of the nose, which leaves no external scar. Each approach has its disadvantages and advantages, the final decision is made by the surgeon. Every nose surgery carries the risk of possible complications, in order to minimize that risk it is necessary to elaborate each case in detail and therefore great knowledge and experience of the surgeon is required. Postoperative care is very important in order for all structures to heal faster and better. The final result is visible after six months to a year.

Key words: nose, rhinoplasty, septoplasty, open approach, closed approach

## 1.UVOD

Povijest kirurgije nosa je duga. Najraniji zapis je Edwin Smithov papirus koji potječe iz Egipta unatrag 3500 godina prije Krista. U zapisu su opisane osnove dijagnostike i liječenja nazalnih deformiteta. Otprilike 800 godina prije Krista, Sushruta iz Indije opisuje rekonstrukciju nosa pomoću vaskulariziranog čeonog režnja. Zatim u 16. stoljeću Tagliacozzi iz Bologne izvodi rekonstrukciju nosa pomoću brahijalnog režnja. Do 19. stoljeća znanost i umjetnost rinoplastike stagnira. Među pionirima moderne rinoplastike smatraju se Dieffenbach koji je 1845. obavio operaciju nosa vanjskim rezom. Roe je 1887. opisao endonazalnu operaciju prćastog nosa i kasnije opisivao operaciju sedlastog nosa. Ocem moderne rinoplastike smatra se Jacques Joseph koji je opisao i modificirao mnoge tehnike, a neki od osnovnih zahvata u rinoplastici se koriste i dan danas. Mnogi kirurzi dolazili su u Njemačku kako bi gledali Josephov rad. Među njegovim sljedbenicima su Samuel Fomon, Joseph Satian, Gustav Aufricht. U početku 20. stoljeća Killian i Freer prvi opisuju septoplastiku submukoznom resekcijom. 1957. Šercer zagovara otvoreni pristup operaciji nosa i septuma i naziva ju nazalna dekortikacija. Sljedećih 15 godina otvorena rinoplastika je pala u zaborav kada se ponovo javljaju njeni pristaše među kojima je Padovan. Također među zagovarateljima otvorenog pristupa vrijedno je spomenuti Goodmana. Danas se vode rasprave oko prednosti i nedostataka zatvorenog i otvorenog pristupa, ali odabir zahvata ovisi o kirurgu. (7)

Korekcija nosa ima kao cilj uspostaviti željeni oblik nosa i adekvatnu funkciju. Ciljevi ovise o pacijentovim željama koje moraju biti unutar realnih okvira, njegovoj anatomiji nosa te preporukama kirurga kako bi se postignuo što bolji rezultat. Ideali ljepote i proporcije ljudskog lica su različite među rasama te to treba poštivati. Na temelju mnogih mjerenja došlo se do idealnih antropometrijskih veličina facijalnih kuteva. Za nazofrontalni kut to iznosi između 115 i 130 stupnjeva, nazofacijalni kut između 30 i 40 stupnjeva, nazolabijalni kut između 90 i 105 stupnjeva u muškaraca te između 100 i 120 stupnjeva u žena. Krajnji dobar rezultat svake rinoplastike bi trebao uključivati: bilateralnu simetriju, ravne konture nosa gledano s frontalne strane, adekvatan dorzalni profil te nos koji je u harmoniji s ostatkom lica. (10)

## 2. ANATOMIJA NOSA

### 2.1. Anatomija vanjskog nosa

Vanjski dio nosa ima oblik piramide te se stoga naziva nosna piramida. Nosnu piramidu dijelimo u nekoliko cjelina. Gornji dio koji se priključuje na čelo se naziva korijen nosa (*lat. radix nasi*). Korijen nosa se nastavlja u nosni hrbat (*lat. dorsum nasi*) i završava nosnim vrškom (*lat. apex nasi*). Nosnice su otvorene prema dolje i odjeljuje ih prednji dio nosne pregrade koji se zove kolumela. Osnovu nosa čini koštano-hrskavična struktura. (1)

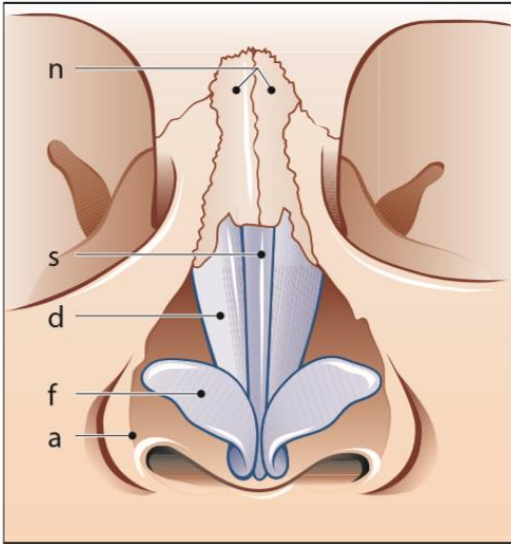
Koštani dio se sastoji od nosnih kostiju, nosnog nastavka čeonog kosti i čeonog nastavka gornje čeljusti koji zajedno omeđuju vanjski koštani otvor (*lat. apertura piriformis*). (1)

Hrskavična struktura se sastoji od parne hrskavične ploče trokutastog oblika, triangularna hrskavica (*lat. cartilago nasi lateralis*) koje se nazivaju i gornje lateralne hrskavice, zavijene parne hrskavice u nosnom vršku (*lat. cartilago alaris major*) ili donje lateralne hrskavice, na njih se nastavljaju hrskavične pločice (*lat. cartilago alaris minor*). (1)

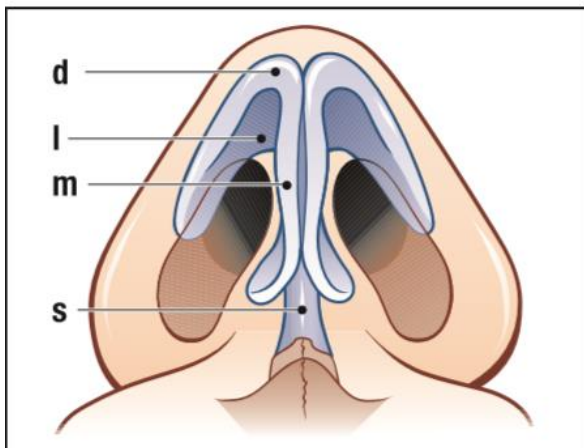
Koža koja prekriva gornji dio vanjskog nosa je tanka i pomična. Donji dio vanjskog nosa prekriven je kožom koja je različite debljine u ljudi i ima brojne žlijezde lojnice i dlačice te je čvrsto vezana za podlogu. (1)

Proporcije lica su definirane nazofacijalnim, nazofrontalnim, nazolabijalnim kutevima te dužinom nosa. Analiza dimenzija lica definirana je topografskim točkama kao što su vršak nosa, glabella i točke koje definiraju usne i bradu. (2)





Slika 1. Anatomija nosa: frontalna strana. n – nazalne kosti, s – gornji rub septuma, d – triangularna hrskavica, f – alarna hrskavica, a – apertura piriformis.

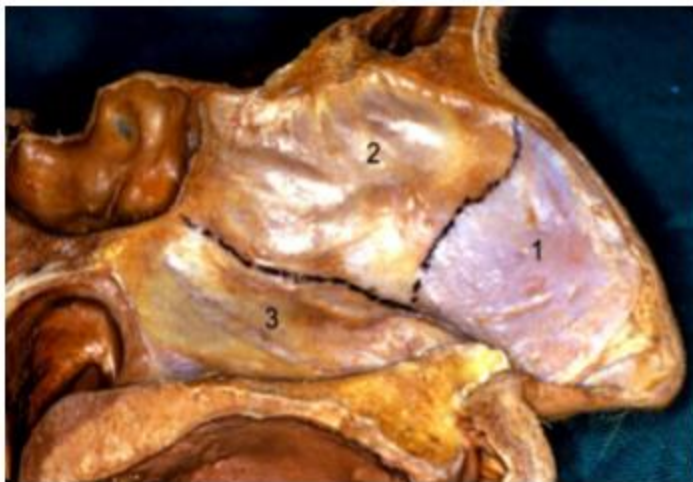


Slika 2. Anatomija nosa: kaudalni prikaz. d – lučni dio alarne hrskavice, l – lateralna krila alarne hrskavice, m – medijalna krila alarne hrskavice, s – septum.

## 2.2. Anatomija unutarnjeg nosa

Nosna pregrada (*lat.septum nasi*) je središnja struktura nosa. Sastoji se od stražnjeg koštanog i prednjeg hrskavičnog dijela. Koštani dio septuma čine vomer i preperdikularna ploča. Prednji hrskavični dio čine kvandragularna hrskavica i dvije gornje lateralne hrskavice koje zajedno služe kao potporanj nosa. Ravni i čvrsti hrskavični dio septuma doprinosi vanjskom izgledu nosa kao i njegovoj funkciji u dišnom putu. To znači da anatomske nepravilnosti septuma mogu uzrokovati funkcionalne i estetske poteškoće. (3)

Nosne šupljine su septumom podijeljene u dva dijela koji čini njihov medijalni dio. Dno svake nosne šupljine čine palatinalni nastavci maksile i horizontalni nastavci palatinalnih kostiju. Krov čini *lamina cribrosa* etmoidalne kosti, a na lateralnom zidu nalazimo tri nosne školjke (donja, srednja i gornja) koje sa septumom tvore tri nosna hodnika. U donjem nosnom hodniku otvara se suzni kanal, u srednjem se otvaraju frontalni i maksilarni sinusi te prednje etmoidne celule, a u gornjem se otvaraju stražnje etmoidne celule i sfenoidalni sinus. (1)



Slika 3. Septum. Kvandragularna hrskavica ili prednji hrskavični septum(1), preperdikularna ploča (2), vomer (3).

### **2.3. Krvna opskrba**

Nos ima bogatu vaskularnu opskrbu. Ogranci dolaze od unutarnje i vanjske karotidne arterije. Od vanjske karotidne arterije odvajaju se facijalna i unutarnja maksilarna arterija. Gornja labijalna arterija je ogranak facijalne arterije i odgovorna je za krvnu opskrbu dna prednjeg dijela nosne šupljine i prednji dio septuma. (4)

Unutarnja maksilarna arterija ima šest ogranaka. Silazna palatinalna arterija koja je ogranak unutarnje maksilarne arterije opskrbljuje lateralni zid nosne šupljine i prednji septum. Sfenopalatinalna arterija daje krv za posteriorni dio lateralnog zida i septuma. (4)

Unutarnja maksilarna arterija doprinosi vaskularizaciji nosa putem oftalmičke arterije. Oftalmička arterija ima nekoliko ogranaka. Anteriorna i posteriorna etmoidalna arterija dolaze iz orbite preko kribriiformne ploče u nosnu šupljinu gdje tvore brojne ogranke koji opskrbljuju lateralni zid nosne šupljine i septum. (4)

Kiesselbachov pleksus je splet krvnih žila u području prednjeg dijela hrskavičnog septuma. To je mjesto koje prima krv iz ogranaka unutarnje i vanjske karotidne arterije, najčešće je izvorište epistaksi. (4)

### **2.4. Inervacija**

Inervacija nosa se lako može opisati ako ju podijelimo na unutarnju (mukoza) i vanjsku (koža) stranu. Većina ogranaka dolazi od nervus trigeminusa odnosno njegovih glavnih grana, oftalmičke i maksilarne. Gornji dio nosa uključujući i vršak inerviraju infratrohlearni i supratrohlearni živac i vanjska grana prednjeg etmoidnog živca. Infraorbitalni živac inervira donji dio i lateralne strane nosa produžujući se do donjih vjeđa. Unutrašnjost nosne šupljine je inervirana prednjim i stražnjim etmoidnim živcima. (5)

### 3. PREOPERATIVNA EVALUACIJA

Prije operacije septoplastike/septorinoplastike potrebno je ustanoviti je li operacija potrebna radi bolje funkcionalnosti dišnog puta, radi li se o funkcijsko – estetskoj operaciji ili su pacijentovi zahtjevi isključivo radi estetike odnosno boljeg izgleda nosa. (6)

#### *Anamneza*

Tijekom prvog susreta sa pacijentom kirurg treba saslušati koje sve funkcionalne i estetske probleme pacijent navodi. Važna pitanja koja treba postaviti su trajanje simptoma ukoliko postoje, prijašnje operacije, alergije, uzimanje lijekova ili zloupotreba droge. Sve bitne informacije treba zabilježiti. U anamnezi je bitno saznati boluje li pacijent od kroničnih bolesti kao što u hipertenzija, kardiovaskularne bolesti, poremećaji zgrušavanja te postoji li pozitivna obiteljska anamneza poremećaja zgrušavanja krvi, stvaranja keloida, traume i bolesti nosa, psihičke bolesti te alergije na lijekove. (7)

#### *Fizikalni pregled*

Baza za uspješnu operaciju nosa je osim detaljne anamneze i detaljan klinički pregled. Nos se pregledava s vanjske strane pri čemu se gleda gornji, srednji i donji dio nosa. Promatra se struktura, kutevi koje čini nos s ostatkom lica, strukutra mekog i tvrdog tkiva. Pregled unutarnjeg nosa uključuje evaluaciju septuma, nosnih valvula i hodnika. (7)

To uključuje prednju rinoskopiju i endoskopiju prije i poslije degonkestije. Uz rinoskopiju poželjno je snimiti kompjuteriziranu tomografiju. Tako kirurg može dobiti jasnu sliku o stanju protoka zraka kroz nos, te prepoznati moguće kronične bolesti paranazalnih sinusa. Palpacijom nazalnog skeletona dobivaju se dodatne informacije prije operacije. Važno je palpirati prednji septum između prstiju čime se može otkriti značajna devijacija u području istmusa koja se ne može vidjeti golim okom. Važan klinički znak kod pregleda je kolaps nosnica unilateralne strane tijekom forsirane inspiracije, što ukazuje na opstrukciju ili stenozu istmusa kontralateralne strane. Prije operacije potrebno je napraviti pregled kod anesteziologa, laboratorijske pretrage, elektrokardiogram. (6)

### *Fotografiranje*

Za dobrobit pacijenta i kirurga brojni autori preporučuju fotografiranje za vrijeme konzultacija, tijekom procedure i poslije procedure. Nos bi se trebao fotografirati iz nekoliko smjerova: anteroposteriorni, lateralni, s gornje strane, s donje strane i poluprofilna snimka. (7)

## 4. KIRURŠKI ZAHVATI

Rinoplastika je kirurški zahvat korekcije i rekonstrukcije nosa. Kirurški zahvat može biti rekonstruktivni u kojem se nastoji obnoviti oblik i funkcija nosa ili estetski zahvat kojim se nastoji postići bolji vanjski izgled nosa. Rekonstruktivnim zahvatima se nastoje riješiti brojne ozljede nosa koje su uzrokovane traumama kao što su penetracijske ozljede, tupe ozljede ili ozljede uzrokovane eksplozijom. Također rekonstruktivnom kirurgijom se nastoje izliječiti različite urođene anomalije kao što su rascjep usne i nepca, te problemi sa disanjem koji su uzrokovani devijacijom septuma i nakon neuspjele primarne rinoplastike. Kirurška korekcija devijacije septuma je septoplastika. Rinoplastika i septoplastika se često izvode zajedno (septorinoplastika) budući da je važno uz željen oblik nosa omogućiti i adekvatnu funkciju. Početni rez kirurga određuje pristup u rinoplastici. Otvorena rinoplastika je zahvat čiji rez počinje na vanjskoj strani nosa, točnije na kolumeli. Zatvorenim ili endonazalnim pristupom kirurg radi rez u unutrašnjosti nosa čime vanjski dio ostaje intaktan. Svaki pristup ima svoje prednosti i mane, a izbor ovisi o kirurgu. Cilj rinoplastike je dobiti određene estetske rezultate uz očuvanu funkciju disanja. Također krajnjim rezultatom se nastoji postići ravnoteža nosa s ostatkom lica stoga je bitno da kirurg raspolaže svim potrebnim tehnikama i znanjem. (9)

### 4.1. Septoplastika

Septoplastika je kirurški zahvat korekcije devijacije septuma. Devijacija septuma je iskrivljenje septuma u stranu, može biti urođeno, može se dogoditi tijekom rasta i razvoja u djetinjstvu ili posljedica traume u odrasloj dobi. Pacijenti u anamnezi mogu imati pozitivnu kliničku sliku sinusitisa, alergijskih rinitisa, opstruktivne apneje u snu, prijašnje kirurške zahvate na nosu i nedavne traume nosa. Simptomi su unilateralno ili bilateralno otežano disanje kroz nos koje se ne popravlja pomoću nazalnih dekongestiva ili nazalnih kortikosteroidnih sprejeva. Na kontrolnom pregledu često se već samim pogledom na nos može uočiti vanjska dorzalna devijacija ili je evidentan pomak kolumele i kaudalnog septuma na stranu u odnosu na sredinu.

Anteriorna i posteriorna rinoskopija je korisna za dijagnosticiranje lokacije, vrste i težine septalne devijacije. (8)

Indikacije za septoplastiku uključuju nazalnu opstrukciju uz vidljivu septalnu deformaciju, ali bez ustanovljenih ostalih uzroka nazalne opstrukcije (polipi, alergije, hipertrofija konhi). Učestale epistakse koje nastaju zbog turbulentnog protoka zraka uslijed devijacije septuma pri čemu sluznica postaje sklona sušenju i krvarenju. Opstrukcija sinusnih ušća. Trauma. Tijekom estetske korekcije nosa pri čemu je katkad potrebno izravnati septum ili je septum potreban kao hrskavični graft. (8)

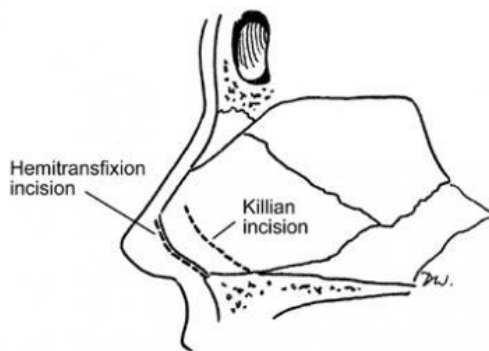
Prije operacije pacijenta se treba informirati o mogućim rizicima operacije koji uključuju postoperativnu epistaksu, septalni hematom, infekcije sinusa, perforacija septuma, sedlasti nos, sindrom toksičnog šoka, rinolikvoreja, pretjerano stvaranje nazalnih krusta. Mnogi lijekovi, biljni ekstrakti i vitamini smanjuju adherenciju trombocita i produljuju vrijeme krvarenja stoga pacijente treba upitati koriste li takve lijekove jer je potrebno ukinuti terapiju na određen broj dana prije početka operacije. (8)

Operacija se može izvoditi u lokalnoj, intravenskoj ili općoj anesteziji. Bez obzira na opću anesteziju, lokalna anestezija u području nosa lidokainom i epinefrinom smanjuje operacijsko krvarenje i omogućuje anesteziju tog područja. (8)

Tehnika endonazalnim pristupom započinje hemitransfiksijom rezom koji se proteže od najdorzalnije do najkaudalnije točke kaudalnog hrskavičnog septuma gdje se nastavlja u membranozni septum. Incizija omogućuje pristup prednjim i stražnjim devijacijama. Rez po Killianu je smješten posteriornije te ukoliko je anteriorni septum ravan ovo je poželjan rez. Nakon početnog reza slijedi odizanje mukoperihondrijskog režnja pomoću Cottleovog podizača pri čemu je bitno naći avaskularno subperihondrijsko područje. Disekcija bi se trebala produžiti do mjesta spajanja hrskavičnog i koštanog dijela septuma. Kod odizanja mukoperihondrijskog režnja treba paziti da se izbjegne unilateralna ili bilateralna perforacija. Zatim slijedi transkartilaginozni rez u području spoja hrskavice s etmoidnom pločom te odizanje kontralateralnog mukoperihondrijskog režnja. Dorzalno bi se trebalo ostaviti barem 1 cm hrskavice. (8)

Tehnika otvorenim pristupom se sastoji od reza u području kolumele čime je moguće podignuti i odvojiti kožu i meko tkivo od hrskavica. Nakon toga oštrim rezom u sredini odvajaju se donje lateralne hrskavice prema lateralno čime se dobiva pogled na prednji dio septuma. Nakon toga se bilateralno lako mogu odignuti mukoperihondrijski režnjevi. Otvoreni pristup pruža dobar pogled na septum te je idealan izbor kod perforacija septuma. (8)

Nakon što su se odigli mukoperihondrijski režnjevi slijedi korekcija devijacije resekcijom hrskavice i kosti. Hrskavica se uklanja, ali se ostavlja 1 cm u obliku slova L kaudalno i dorzalno da bi se očuvala potpora. Time se dobiva pogled na devijaciju koštanog dijela koji se ispravlja osteotomom. Komadići uklonjene hrskavice se vraćaju u prvobitni položaj i mukoperihondrij se prošiva i zatvara. Umjesto transeptalnog prošivanja neki kirurzi stavljaju bilateralno udlage koje se pričvrste anteriorno šavovima, te su korisne kod većih septalnih laceracija. (8)



Slika 4. Endonazalni rezovi u septoplastici. Hemitransfiksijski i Killianov rez.



## 4.2. Otvorena rinoplastika

Otvorena rinoplastika je operacija nosa koja počinje rezom na vanjskoj strani nosa između nosnica, kolumeli. Stanja koja iziskuju rinoplastiku se mogu podijeliti u urođena i stečena. Urođena stanja su rascjepi usne i nepca, kongenitalne nosne anomalije, određene etničke i genetičke karakteristike. Stečena stanja uključuju deformitete nastale traumom, infekcijama, maligne tvorbe, drogama (npr. kokain) te autoimune bolesti koje uzrokuju deformacije. Indikacije za otvorenu rinoplastiku su: 1. Promjena oblika vrha nosa, 2. Debela koža nosa, 3. Reparacija septalnih perforacija, 4. Rascjep usne i nepca, 5. Ekscizija tumora nosa, 6. Disfunkcija unutarnje nosne valvule, 7. Posttraumatska deformacija septuma i dorzuma, 8. Potrebno povećanje pomoću graftova, 10. Sekundarna rinoplastika. (7)

Otvorena rinoplastika ima svoje prednosti i mane. Prednosti su bolji uvid i veća preglednost koštano-hrskavične građe nosa, veća preciznost kod promjena i stabilizacije abnormalnosti, odlična metoda izbora za svrhu obuke. Mane su vidljiv transkolumelarni ožiljak na vanjskoj strani nosa i moguća nekroza kolumelarnog režnja, opsežna disekcija koja povećava broj ožiljaka, dugotrajnija operacija u odnosu na zatvorenu rinoplastiku te postoperativni edem i utrnulost vrha nosa. Kontraindikacije su intranazalna zloupotreba droga (kokain), psihološka nestabilnost pacijenta, komorbiditeti koji onemogućuju kirurški zahvat, preoperativno ustanovljena deformacija koju je bolje operirati zatvorenim pristupom, pacijentovo neprihvatanje ožiljka, jako zadebljana koža nosa nakon čega postoperativni edem može biti trajan. (7)

Prvi rez je transverzalni rez na području kolumele u obliku galebovih krila ili stepenice. Drugi rez je infrakartilaginozni i proteže se od kaudalne granice medijalnih krila preko svoda do lateralnih krila alarnih hrskavica. Prvi rez je povezan s drugim. Kolumelarni rezanj biva podignut disekcijom ligamenata, a zatim se uz nježnu retrakciju i disekciju podiže koža vrha nosa preko alarnih hrskavica. Disekcija bi trebala biti u području subperihondrija kako bi se prevenirala moguća nekroza kolumele. Odvajanjem alarnih hrskavica dobiva se pogled na prednji dio septuma, a moguće je i odvojiti triangularne hrskavice od septuma te liječiti septalne devijacije (septoplastika). (7)

### *Korekcija deformiteta alarnih hrskavica*

Otkrivanjem alarnih hrskavica kirurg može odrediti potrebnu vrstu korekcije i zatim vratiti anatomiju resekcijom cefaličnog dijela lateralnih krila incizijom, šavovima ili graftom. Resekcija viška cefaličnog dijela tkiva lateralnih krila se radi simetrično i u skladu s oblikom i stanjem hrskavica. Potrebno je identificirati najprominentniji dio svodova alarnih hrskavica i izmjeriti međusobnu udaljenost. Ako je udaljenost prevelika ona se može smanjiti šavovima između svodova. Ako su medijalna krila dugačka i razmaknuta, projekcija vrha se može povećati približavanjem i šivanjem svodova u željeni položaj. (9)

### *Resekcija nosne grbe*

Različiti su načini resekcije nosne grbe. Nosne turpije se preferiraju za smanjenje manjih nosnih grba i ako je depresija korijena nosa normalna. Također turpija služi kao nastavak resekcijama koje su počele osteotomom. Korištenje turpije povećava rizik za nastanak avulzija te se preporučuje turpijati u kosom smjeru prateći os nosa. Osteotom omogućuje resekciju u komadu ako se radi o srednjoj ili većoj grbi nosa te ako pacijent ima visok korijen nosa. Prije upotrebe osteotoma potrebno je ustanoviti nasion koji je najisturenije mjesto na spoju frontalne kosti sa nosnim kostima. Lateralne kefalometrijske slike prikazuju da je količina mekog tkiva u području korijena nosa najveća što otežava definiranje nasiona. Debljina mekog tkiva u području korijena iznosi između 3-9.5 mm, s prosjekom oko 7 mm u žena i 7.5 mm u muškaraca. Lokalizacija nasiona s vanjske strane može se lako ustanoviti ako se kroz meka tkiva u području korijena nosa provuče horizontalno igla. Vanjski dio igle predstavlja razinu nasiona te je ujedno i vodeća točka prema kojoj bi se osteotom trebao usmjeriti. Osteotom sadrži s lateralne strane šipku koja se usmjerava prema igli i olakšava vođenje zahvata. (9)

### *Vršak nosa i kolumela*

Otvorenom rinoplastikom moguće je odlično pristupiti vršku nosa. Ovisno o deformitetu, vršak nosa se može povećati, podići, ojačati potpora ili preoblikovati u primjereni oblik. Kolumela se također može skratiti ili suziti ovisno o deformitetu. Nazolabijalni kut može se preoblikovati produbljenjem ili povećanjem kuta ili septuma. Hrskavični graftovi koji se koriste su najčešće dijelovi septalne hrskavice ili konhalnih hrskavica. Može se i koristiti dio nosne grbe pod uvjetom da je odstranjen u cijelosti. Prije uzimanja pravilnog grafta utvrđuje se opseg

potrebne projekcije, dužina medijalnih krila hrskavica, konture kolumele, debljina kože nosa. U koži koja je deblja potreban je dovoljno kruti graft koji će odolijevati pritisku okolnih mekih tkiva. U koži koja je tanja graft se može razlomiti na manje komadiće. „*Shield*“ graft podrazumijeva postavljanje hrskavice u obliku trokuta između spoja kolumelarnih lobula na području koje određuje vrh nosa, na taj način postiže se bolja projekcija i oblik. Baza grafta određuje širinu između lobula, odnosno interdomalnu udaljenost. „*Onlay*“ graft se stabilizira u željeni položaj izvlačenjem šavova u području lučnog dijela hrskavica. Otvoreni pristup omogućuje pozicioniranje i fiksaciju jednog sloja ili više slojeva graftova s velikom točnošću. Kolumelarni „*strut*“ se koristi za pojačanje potpore medijalnih krila hrskavica, povećanje projekcije vrha nosa i korekciju anomalija alarnih hrskavica. Materijal koji se koristi je septalna hrskavica jer je ravna i lako dostupna, međutim kao alternativa se mogu koristiti i konhalne hrskavice ili dio kortikalne kosti. „*Strut*“ se obično stavlja između medijalnih krila alarnih hrskavica. Gubitak projekcije vrha se može prevenirati postavljanjem „*struta*“ do premaksile. Medijalni dio potpore se može produljiti ako se „*strut*“ pogurne na premaksilu, a medijalna krila postavite anteriorno na „*strut*“, na taj način dobije se valjani kut projekcije.

Nakon pažljivog vraćanja kože na prvobitno mjesto i stavljanja šavova, dorzum nosa se pričvršćuje pomoću sterilnih traka koje prijanjaju na obraze. Gaze natopljene vazelinom se postavljaju intranazalno kao unutarnja potpora i vade se prvog postoperativnog dana. (9)

### 4.3. Zatvorena rinoplastika

Zatvorena rinoplastika je operacijski zahvat čiji rezovi su isključivo unutar nosa (endonazalno). Postoje određene karakteristike endonazalnog pristupa koje ga odvajaju od otvorenog načina. Smanjena potreba za kirurškom disekcijom, smanjen postoperativni edem, sveukupno manje operativnih ožiljaka i smanjena mogućnost jatrogene povrede nosa, zatim mogućnost ciljanog djelovanja bez otvaranja cijelog nosa, teoretski smanjen morbiditet posebno u starijih pacijenata, kraća operacija i brži oporavak neke su prednosti koje zagovornici ovog pristupa naglašavaju. Kao i kod otvorenog pristupa, zatvorenom rinoplastikom se rješavaju estetske i funkcionalne poteškoće s kojima se pacijenti javljaju. Endonazalni pristup se dijeli u dvije kategorije: „*non-delivery*“ i „*delivery*“. Da bi se obavio kirurški zahvat, hrskavice nosa se mogu izložiti na različite načine, incizijama unutar nosa i na septumu. (10)

Pristupi i pridruženi rezovi u zatvorenoj rinoplastici:

#### 1. „*Non-delivery*“ pristup

Cijepanje hrskavice-transkartilaginozni rez

Retrogradna metoda-interkartilaginozni rez

#### 2. „*Delivery*“ pristup

Prikaz lateralnih krila-alarni marginalni rez

„Bipedicled chondrocutaneous flap“-kombinacija marginalnog i interkartilaginoznog reza

Kirurški pristup nosu ovisi o predviđenom opsegu zahvata. Za manje zahvate se koristi „*non-delivery*“ pristup dok za zahtjevnije operacije je potreban „*delivery*“ pristup. Tijek zahvata bi trebao ići logičnim slijedom, baziran na kirurgovom praktičnom iskustvu. Određeni kirurzi biraju tehniku orijentiranog pristupa na problem što znači da prvo rješavaju područje koje predstavlja problem i uzrokuje deformitet, a zatim se posvećuju ostalim dijelovima nosa. Općenito, većina kirurga se prvo posveti izgledu vrha nosa, a zatim ostalim strukturama. U određenim slučajevima može se prvo započeti septoplastikom kako bi se ispravila moguća devijacija septuma ili prikupila potrebna hrskavica za daljnji slijed operacije. U slučaju vrlo izražene nosne grbe,

septoplastika se u početku odlaže sve dok se grba ne ukloni, na taj način se prevenira moguća nepažljiva resekcija dorzokolumelnog dijela septalne hrskavice. (10)

Vrh nosa ima glavne i sporedne mehanizme potpore. Tijekom rinoplastike može doći do prekidanja tih mehanizama. Treba izbjegavati pretjeranu resekciju hrskavica, naglasak je na očuvanju, preusmjeravanju i oblikovanju hrskavica što je više moguće uz minimalnu resekciju kako bi mehanizmi potpore ostali očuvani i odolijevali kontraktilnim silama koje nastaju nakon što tkivo zacijeli ožiljkom. (10)

Glavni mehanizmi potpore vrha nosa: veličina, oblik i elastičnost alarnih hrskavica, povezanost medijalnih krila hrskavica sa membranoznim i hrskavičnim dijelom septuma, povezanost gornjih i donjih lateralnih hrskavica. (10)

Sporedni mehanizmi potpore: interdomalne fibrozne sveze, hrskavične pločice, hrskavični i membranozni dio septuma, *spina nasalis*, koža i okolno meko tkivo.

Kod „non delivery“ pristupa, alarne hrskavice se trebaju palpirati i ocrtati s vanjske strane na koži kako bi se izbjegla neadekvatna resekcija. Posebno pažljiv treba biti kod pacijenata s tankom kožom nosa, značajnom asimetrijom alarnih hrskavica, jako tankim alarnim hrskavicama i kod pacijenata koji su već bili na rinoplastici. (10)

#### *Cefalična resekcija*

Resekcija cefaličnog dijela lateralnih krila alarnih hrskavica je jedna od metoda oblikovanja vrha nosa. Takvim zahvatom se može smanjiti pretjerano okrugli nos („nasal bulbosity“), doprinijeti laganom prijelazu vrha nosa prema dorzumu („supratip break“) i uspostaviti blagu podignutost vrha nosa („cephalic tip rotation“). Kod cefalične resekcije treba biti sačuvano barem 6-8 mm alarne hrskavice. Pretjerana resekcija može dugoročno uzrokovati kolaps alarnih hrskavica, ispupčenje, asimetriju i ostale neželjene rezultate. Cefalična resekcija se može obaviti „non delivery“ i „delivery“ pristupom. (10)

#### *Tehnike šivanja alarnih hrskavica*

Fiksacija alarnih hrskavica šavovima omogućuje definiranje vrha nosa uz minimalnu resekciju. Fiksacija šavovima zahtijeva „delivery“ pristup kojim će se hrskavično-kutani režnjevi izvesti

van nosa kako bi se moglo kirurški manipulirati. Intradomalnim šavovima se nastoji suziti kut između medijalnih i lateralnih krila alarnih hrskavica. Intradomalni šavovi se postavljaju zasebno u svaki svod kako bi se postigla bolja simetrija između novostvorenih kontura svodova hrskavica. Interdomalni šavovi se postavljaju između alarnih hrskavica da bi se smanjila udaljenost između dvije alarne hrskavice (interdomalna udaljenost) odnosno smanjio širok nosni vrh (bifidni nos). Medijalna krila alarnih hrskavica se fiksiraju šavovima bliže jedno drugom za postizanje dodatne potpore, korekciju izvijanja ili ispravljanje asimetrije. Također fiksacija šavovima alarnih hrskavica za kaudalni septum omogućuje dodatnu potporu. (10)

### *Vrh nosa*

Kao i u otvorenoj rinoplastici, hrskavični autologni graftovi s aurikule uha ili septalne hrskavice mogu poslužiti u boljem oblikovanju vrha nosa. Graftovi se mogu postaviti „non delivery“ tehnikom u prethodno napravljene džepove za graftove ili „delivery“ pristupom fikscije graftova šivanjem. „Shield“ graftovi su od posebne važnosti jer pružaju bolju simetriju, konturu vrha nosa, iluziju veće duljine nosa ako je potrebno, pogodne prijelaze („supratip“ i „infratip“). Različiti oblici hrskavičnih graftova mogu se postaviti da bi se postignuo željen oblik vrha nosa. Kod pacijenata s tanjom kožom treba biti pažljiv s rubovima graftova kako se ne bi vidjeli preko kože, zato je prije postavljanja potrebno izbrusiti rubove, katkad usitniti graft. Za kolumelarnu potporu koristi se „columellar strut“ koji je tanki i pravokutni i postavlja se između medijalnih krila alarnih hrskavica ili ispred njih. „Alar batten“ graftovi su mali, kruškolikog ili ovalnog oblika hrskavični graftovi koji se postavljaju bočno iznad alarnih hrskavica. Funkcija im je da pojačaju lateralne strane nosa, što je potrebno kad su alarne hrskavice orijentirane pretjerano cefalično ili kod prethodno pretjerane resekcije lateralnih krila alarnih hrskavica. (10)

### *Baza nosa*

Baza nosa zajedno sa ostalim strukturama nosa doprinosi cjelokupnom estetskom i funkcionalnom izgledu nosa. Oblik baze nosa i nosnica varira među različitim etničkim skupinama. Za razliku od pripadnika bijele rase, kod pripadnika crne i žute rase je vidljiva veća interalarna udaljenost. Idealna interalarna udaljenost u bijelaca odgovara određenoj interkantornoj udaljenosti. Te mjere su u pripadnika crne i žute rase proporcionalno veće. Na širinu baze nosa i oblik nosnica utječu orijentacija i čvrstoća alarnih hrskavica, kut pod kojim se hrskavice nalaze u

odnosu na lice i projekcija vrha nosa. Resekcijom baze nosa se nastoji suziti vrh nosa. To uključuje eksciziju pune debljine kože i potkožnog tkiva u području praga nosnice. Blagi pomak ekscizije prema lateralno također smanjuje pretjeranu širinu nosnica i suzuje bazu. (10)

### *Dorzalno poravnanje*

Pristup dorzumu nosa je moguć putem prethodno započelih intranazalnih incizija. Pokrovna koža i potkožno tkivo odiže se rezom u području perihondrija srednjeg svoda i koštanog periosta. Zatim se postavlja nazalni retraktor za bolju vidljivost. Redukcija nosne grbe počinje resekcijom skalpelom u području hrskavičnog dijela grbe. Hrskavični dio dorzuma je smanjen do željene visine, a prednji septalni kut je smanjen ispod razine alarnih svodova kako bi se postignuo željeni prijelaz vrha prema dorzumu („supratip break“) i spriječio kljunast izgled nosa. Manji dio koštane grbe se smanjuje pomoću osteotoma, a ostatak pomoću odgovarajućih turpija. Tijekom operacije stvarni izgled dorzuma nosa može biti zaklonjen zbog postojećeg edema od lokalne anestezije, kirurške disekcije i različite debljine kože od korijena do vrha nosa. Prema tome pretjerana resekcija i pretjerano ravna linija dorzuma nosa intraoperativno može biti tek vidljiva mjesecima kasnije i davati nezadovoljavajuće rezultate. Zbog toga je bolje ostaviti blago uzdignuće dorzuma jer daje prirodniji izgled i sprječava postoperativne komplikacije. Neke operacije redukcije nosa mogu završiti s deformacijom „otvorenog krova“. Takva deformacija nastane kada se hrskavično koštana grba odstrani, a septum, gornje lateralne hrskavice i lateralne nosne kosti ostanu izložene. Deformacija se može zatvoriti medijalnom i lateralnom osteotomijom. Također mnoge operacije mogu kompromitirati unutarnju nosnu valvulu koja je mjesto najvećeg otpora protoku zraka tijekom disanja, a nalazi se na mjestu spoja gornjih lateralnih hrskavica i septuma te manipulacije u tom području dovode do njene inkompetencije. Većina nosnih grba ima naglašenu hrskavičnu komponentu i bilo koje smanjenje nosne grbe dovodi do destabilizacije gornjih lateralnih hrskavica koje posljedično mogu dovesti do asimetrije lateralnih nosnih zidova, sužavanja srednjeg svoda, sedlastog nosa i drugih estetskih i funkcionalnih deformiteta. Kako bi se umanjili ili spriječili ti problemi koriste se „spreader“ graftovi koji se postavljaju subperihondrijalno između septuma i gornjih lateralnih hrskavica. Na taj način mogu proširiti širinu srednjeg svoda i smanjiti rizik za nastanak kolapsa gornjih lateralnih hrskavica. (10)

## *Osteotomija*

Osteotomijama se pod kontrolom kirurga obavljaju frakture segmenata nosnih kosti da bi se postignuo željeni oblik. Dije se na lateralne i medijalne osteotomije. Lateralnom osteotomijom vrši se fraktura lateralnog dijela koštanog segmenta nosne piramide, a medijalnom je obuhvaćen medijalni koštani dio. Kombinacijom lateralne i medijalne osteotomije nastoji se suziti koštani svod, ispraviti koštana asimetrija i lagano povećati projekcija koštanog svoda. Uobičajeno se prvo izvodi medijalna osteotomija koja počinje vertikalnom linijom i zatim se pod kutem od 20 stupnjeva približava prema medijalnom kantsu. Lateralne osteotomije se dalje dijele na lateralne i intermedijalne. Intermedijalna osteotomija je smještena iznad razine kojom polazi lateralna i služi za dodatnu mobilizaciju nosnih kosti u slučajevima kad postoji značajna asimetrija i kako bi se dodatno suzila široka koštana piramida. Poželjno je da se kombinacijom medijalne i lateralne osteotomije dobije frakturna pukotina u kontinuitetu kako bi se kompletni oblik nosne piramide mogao ponovno namjestiti prema kirurgovoj želji. (10)

Nakon operacije postavljaju se sterilne trake kako bi se umanjio edem i osigurala imobilizacija postoperativno labavih koštanih segmenata. Danas postoje komercijalno dostupne trake za nos koje se nose 5-6 dana. Pacijentu se savjetuje da ih ne skida i da ih održava suhim. Mnogi kirurzi preporučuju lagano tapkanje nosa kako bi se ubrzao proces cijeljenja. (10)



## 5. POSTOPERATIVNA NJEGA I KOMPLIKACIJE

Svaki pacijent prije operacije dobiva potrebne upute i biva upozoren na postoperativni periorbitalni i nazalni edem te vidljive diskoloracije što je normalna pojava nakon operacije. Osim emocionalne potpore koja je potrebna nakon operacije, kirurg treba podsjetiti pacijenta kako će edem i diskoloracije nestati tijekom 2-3 tjedna. U određenih pacijenata potrebno je i do 6 mjeseci za potpuni nestanak edema. Kirurg može odmah nakon operacije fotografirati novi izgled nosa radi usporedbe sa fotografijama prije, također dogovara ponovne preglede pacijenta nakon 1, 3, 6, 9, 12 i 24 mjeseca. (10)

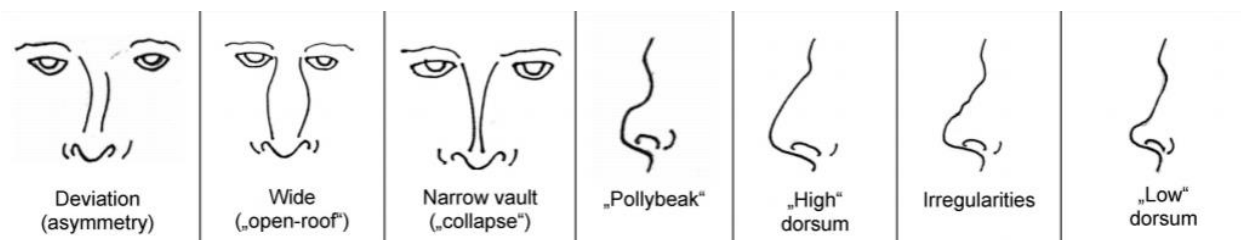
Preporuke u ranom postoperativnom periodu za pacijenta su:

- \* Smanjenje svih aktivnosti i prevencija mogućih ozljeda nosa. Svesti se moguće napore na minimum.
- \* Izbjegavanje puhanja nosa, tijekom kihanja imati otvorena usta.
- \* Pranje zubi nježno i po mogućnosti mekanom četkicom za zube.
- \* Izbjegavati smijanje i pretjeranu mimiku lica barem tijekom prvog tjedna.
- \* Tijekom prvog tjedna poželjno je ne prati kosu, nositi odjeću koja se ne navlači preko glave, pažljivo prati lice i izbjegavati područje nosa.
- \* Zabranjeno izlaganje suncu prvih 6 tjedana i zabranjeno nošenje naočala koje liježu na dorzumu nosa barem 4 tjedna. (10)

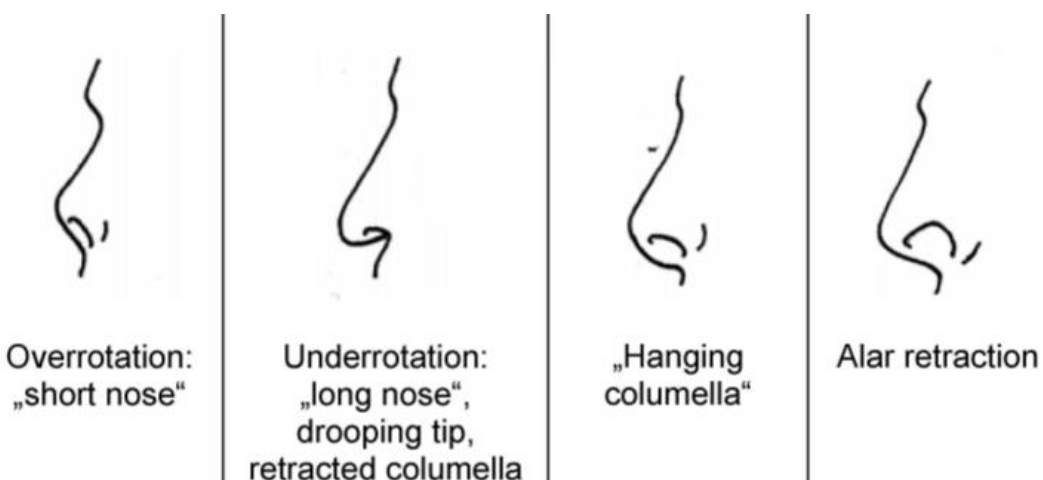
### *Komplikacije*

Rinoplastika se smatra operacijom pod povećanim rizikom obzirom na limitiranu mogućnost predikcije rezultata. Rezultat koji je vidljiv odmah nakon operacije može biti sasvim drugačiji za godinu dana. Proces cijeljenja je dinamičan jer se radi o različitim tkivima kao što su kost, hrskavica, mukoza, masno tkivo, fascija, mišići, vezivo, koža, perihondrij i periost. Individualne reakcije tih tkiva nisu uvijek pod kontrolom kirurga, to se posebno odnosi na tkivo hrskavice koje je glavna potpora cijelom nosu. Redukcijska rinoplastika može uzrokovati poremećaje disanja posebice kod pacijenata koji su podvrgnuti revizijskom rinoplastikom. Glavni rizici kod korištenja autogenih transplantata su dislokacija i resorpcija. Komplikacije kože i mekih tkiva uključuju atrofiju, fibrozu, utrnulost, mogućnost stvaranja cisti. Postoperativni edem

ovisi o tehnici osteotomije. Infekcije su rijetke, ali ukoliko se dogode mogu biti po život opasne (toksični šok sindrom). Rizik za infekcije je veći kad se kombinira operacija sinusa i rinoplastika. Osteotomije mogu uzrokovati ozljede orbitalne regije. Ostali zabilježeni rizici uključuju rinolikvoreju, fistule, aneurizme, tromboze. Postoperativne deformacije se smatraju glavnim rizikom rinoplastike i u 5-15 % slučajeva su razlog za revizijsku operaciju. Najčešći postoperativni deformitet je „pollybeak“ u čijem slučaju je dubok nazofrontalni kut s hrskavičnom grbom i smanjenom projekcijom nosa. Ostali deformiteti uključuju viseći i široki nos, povlačenje kolumelarne baze i nepravilnosti dorzuma nosa. Takva stanja su često kombinirana i uzrokovana manjkom septalne potpore. Zbog toga je stabilnost kaudalnog septuma od primarne važnosti u septorinoplastici. (11)



Slika 5. Postoperativni deformiteti s anteriorne i lateralne strane.



Slika 6. Postoperativni deformiteti vrha nosa, kolumele i alarnih hrskavica.

## 6. ZAKLJUČAK

Rinoplastika je jedan od najčešćih kirurških zahvata u području lica. Ukoliko je potrebno ispraviti loše disanje radi se septoplastika, a često i oba zahvata u kombinaciji (septorinoplastika). Nos je najistureniji dio lica i prilikom planiranja zahvata potrebno mu je posvetiti puno pažnje. Prije svake operacije potrebno je pregledati pacijenta i ustanoviti postoje li funkcionalne poteškoće te ukoliko se radi samo o estetskom problemu objasniti pacijentu što može očekivati od zahvata. Dakle uz fizikalni pregled izuzetno je važan i razgovor s pacijentom i njegova realna očekivanja. Potrebno je iskustvo, znanje kirurga te smisao za estetiku kako bi krajnji rezultat išao u korist pacijenta. Odluka o otvorenom ili zatvorenom pristupu ovisi o kirurgu, ali i individualnom stanju pacijenta.

## **ZAHVALE**

Zahvaljujem mentoru doc.dr.sc. Ivanu Rašiću na stručnim savjetima, pomoći i strpljenju prilikom izrade ovog diplomskog rada. Zahvaljujem svojim roditeljima koji su mi bili najveća podrška tijekom ovog studija kao i braći i prijateljima koji su mi omogućili da s smiješkom prolazim sve izazove koji su pred mene postavljeni.

## LITERATURA

1. Krmpotić-Nemanić J, Marušić A. Anatomija čovjeka. Medicinska naklada; 2004.
2. Berghaus A. Rhinoplasty: aesthetic-plastic surgery of the nose. Tuttlingen, Germany: Endo-Press; 2006.
3. Fagan J. Open access atlas of otolaryngology, head & neck operative surgery.
4. Nguyen QA. Epistaxis eMedicine <http://www.emedicine.com/ent/TOPICT701>.
5. Lal D. Nose Anaesthesia. Overview, Indications, Contraindications. 2014 Nov 14.
6. Hildebrandt T. Principles of modern septoplasty. Essentials of septorhinoplasty: philosophy, approaches, techniques. Thieme, New York. 2004;107.
7. Arneja JS. Basic open rhinoplasty. Medscape. <http://emedicine.medscape.com/article/1292131-overview>. 2009.
8. Watson D. eMedicine Specialties> Otolaryngology and Facial Plastic Surgery> Reconstructive Surgery.
9. Aiach G. Open rhinoplasty and cartilage grafting. Endo-Press; 2006.
10. Vartanian JA. Basic closed rhinoplasty treatment & management. Granick MS (Chief Editor).
11. Rettinger G. Risks and complications in rhinoplasty. GMS current topics in otorhinolaryngology, head and neck surgery. 2007;6.

## SLIKE

Slika 1: Berghaus A. Rhinoplasty: aesthetic-plastic surgery of the nose. Tuttlingen, Germany: Endo-Press; 2006.

Slika 2: Berghaus A. Rhinoplasty: aesthetic-plastic surgery of the nose. Tuttlingen, Germany: Endo-Press; 2006.

Slika 3: Fagan J. Open access atlas of otolaryngology, head & neck operative surgery.

Slika 4: Vartanian JA. Basic closed rhinoplasty treatment & management. Granick MS (Chief Editor).

Slika 5: Rettinger G. Risks and complications in rhinoplasty. *GMS current topics in otorhinolaryngology, head and neck surgery*. 2007;6.

Slika 6: Rettinger G. Risks and complications in rhinoplasty. *GMS current topics in otorhinolaryngology, head and neck surgery*. 2007;6.

## **ŽIVOTOPIS**

Zovem se Helena Feratović. Rođena sam 10.10.1996. godine u Zagrebu. Završila sam Osnovnu školu „Đure Prejca“ u Desiniću. Nakon toga upisujem Opću gimnaziju u Pregradi. Medicinski fakultet upisujem 2014. godine u Zagrebu. Tijekom studija shvatila sam kako me zanima područje estetske medicine i kako bi se u budućnosti time htjela baviti stoga odabirem ovu temu. Aktivno se služim engleskim jezikom.