

Kirurško liječenje mikrotije

Filipović, Danijela

Master's thesis / Diplomski rad

2020

Degree Grantor / Ustanova koja je dodijelila akademski / stručni stupanj: **University of Zagreb, School of Medicine / Sveučilište u Zagrebu, Medicinski fakultet**

Permanent link / Trajna poveznica: <https://um.nsk.hr/um:nbn:hr:105:526251>

Rights / Prava: [In copyright](#)/[Zaštićeno autorskim pravom.](#)

Download date / Datum preuzimanja: **2024-07-13**



Repository / Repozitorij:

[Dr Med - University of Zagreb School of Medicine Digital Repository](#)



**SVEUČILIŠTE U ZAGREBU
MEDICINSKI FAKULTET**

Danijela Filipović

Kirurško liječenje mikrotije

DIPLOMSKI RAD



Zagreb, 2020.

**SVEUČILIŠTE U ZAGREBU
MEDICINSKI FAKULTET**

Danijela Filipović

Kirurško liječenje mikrotije

DIPLOMSKI RAD

Zagreb, 2020.

Ovaj diplomski rad izrađen je u Klinici za otorinolaringologiju i kirurgiju glave i vrata Kliničkog bolničkog centra „Sestre Milosrdnice“, pod vodstvom doc.dr.sc. Ivana Rašića i predan je na ocjenu u akademskoj godini 2019./2020.

SADRŽAJ

SAŽETAK

SUMMARY

1. UVOD.....	1
1.1. ANATOMIJA VANJSKOG UHA.....	1
1.2. MALFORMACIJE UHA	2
2. MIKROTIJA.....	4
2.1. DEFINICIJA	4
2.2. EPIDEMIOLOGIJA I ETIOLOGIJA.....	4
2.3. KLASIFIKACIJA.....	6
2.4. SINDROMI VEZANI UZ MIKROTIJU	8
2.5. KLINIČKA PREZENTACIJA.....	9
3. AUTOLOGNA REKONSTRUKCIJA UHA.....	10
3.1. PREOPERATIVNI POSTUPAK	10
3.1.1. LOKACIJA UHA	10
3.1.2. DIMENZIJE UHA	10
3.1.3. OBLIK UHA.....	11
3.1.4. VRIJEME OPERACIJE	11
3.1.5. PROVJERA KVALITETE KOŽE.....	11
3.1.6. ODREĐIVANJE LINIJE KOSE	11
3.1.7. ODREĐIVANJE POZICIJE NOVE UŠKE	12
3.2. METODA PREMA TANZERU I BRENTU.....	13

3.3.	METODA PREMA NAGATI.....	14
3.3.1.	PRVA FAZA : IZRADA TRODIMENZIONALNOG HRSKAVIČNOG OKVIRA	14
3.3.2.	DRUGA FAZA : OPERACIJA PODIZANJA UHA.....	19
3.3.3.	MODIFIKACIJA NAGATINE METODE PREMA SIEGERT I MAGRITZ.....	20
3.4.	SEKUNDARNA REKONSTRUKCIJA UŠKE	22
3.5.	POSTOPERATIVAN TIJEK	22
3.6.	KOMPLIKACIJE.....	23
4.	OSTALE KIRURŠKE METODE LIJEČENJA MIKROTIJE.....	24
4.1.	IMPLANTAT (MEDPOR).....	24
4.2.	PROSTETIČKA REKONSTRUKCIJA	25
5.	ZAKLJUČAK.....	26
	ZAHVALE	27
	LITERATURA	28
	ŽIVOTOPIS.....	30

SAŽETAK

Naslov: Kirurško liječenje mikrotije

Autor: Danijela Filipović

Mikrotija je kongenitalna malformacija srednjeg i vanjskog uha koja nastaje poremećajem u embrionalnom razvoju. Najčešće je riječ o jednostranoj mikrotiji koju prati ipsilateralni gubitak sluha te mandibularna i facijalna displazija. U manjem broju slučajeva (15-20%) javlja se obostrana mikrotija uz koju je veća šansa za dodatne sindrome, od kojih je najpoznatiji okulo-aurikulo-vertebralni sindrom ili Goldenharov sindrom. Etiologija mikrotije uključuje i genetsku pozadinu i utjecaj brojnih okolišnih čimbenika, a kao glavne dvije hipoteze o nastanku su vaskularna disrupcija i oštećenje stanica neuralnog grebena. Glavni pristup liječenju je kirurški, a najprimjenjivanija metoda i danas je autologna rekonstrukcija uške s rebrenim hrskavicama. Nagata, stavljajući fokus na probleme koje su imale postojeće konvencionalne metode, uvodi novu rekonstruktivnu tehniku koja daje puno bolje funkcionalne i estetske rezultate. Njegova metoda sastoji se od dvije faze, od kojih se prva odnosi na izradu trodimenzionalnog hrskavičnog okvira, a druga na operaciju podizanja uha. Prije izrade hrskavičnog okvira, potrebno je skupiti hrskavice od šestog do devetog rebra, pri čemu će se hrskavica šestog rebra iskoristiti kasnije za operaciju podizanja uha, dok se za izradu dijelova okvira koriste preostale tri rebrene hrskavice. Druga faza započinje otprilike šest mjeseci nakon prve, a njena svrha je da podigne ušku u normalan položaj, zakrenutu prema natrag za 10-15°. Postoje brojne modifikacije Nagatine metode, a kao jedna od najpoznatijih ističe se ona prema Siegertu i Magritzu. Osim autologne rekonstrukcije s rebrenim hrskavicama, u kirurške metode liječenja mikrotije ubrajaju se još i ugradnja implantata (Medpora) i preostetička rekonstrukcija. Ugradnja implantata daje iznimno dobre estetske rezultate uz smanjenu pojavu postoperativnih komplikacija, dok ušna proteza iako ima dobre rezultate, predstavlja dosta skupu opciju s obzirom na održavanje i mijenjanje proteza tokom cijelog života.

Ključne riječi: mikrotija, Goldenharov sindrom, autologna rekonstrukcija, Nagatina metoda, implantat (Medpor), prostetička rekonstrukcija

SUMMARY

Title: Surgical treatment of microtia

Author: Danijela Filipovic

Microtia is a congenital malformation of the middle and outer ear caused by a disorder in embryonic development. Most commonly, it is a unilateral microtia followed by ipsilateral hearing loss and mandibular and facial dysplasia. In a smaller number of cases (15-20%), bilateral microtia occurs, with a higher chance of additional syndromes, of which the most known is the oculo-auriculo-vertebral syndrome or Goldenhar's syndrome. The etiology of microtia includes both the genetic background and the influence of various environmental factors, and the two main hypotheses about its origin are vascular disruption and damage of neural crest cells. The main approach to treatment is surgical and the most applied method even today is the autologous reconstruction of the ear with rib cartilage. Nagata, focusing on the problems of existing conventional methods, introduces a new reconstructive technique that gives much better functional and aesthetic results. His method consists of two stages, where first one refers to the making of a three-dimensional cartilaginous frame, and the second to the operation of lifting the auricle. Before making the cartilage frame, it is necessary to collect the cartilage from the sixth to the ninth rib, with the sixth rib cartilage being used later for ear lift surgery, while the remaining three rib cartilages are used to make the frame parts. The second stage begins approximately six months after the first and its purpose is to raise the auricle to its normal position, rotate posteriorly to 10-15°. There are numerous modifications to Nagata's method and one of the most well-known ones is Seigert and Magritz. In addition to autologous reconstruction with rib cartilage, surgical methods for treating microtia include implant reconstruction (Medpor) and prosthetic reconstruction. Implant placement give extremely good aesthetic results with reduced occurrence of postoperative complications, while ear prosthesis, although having good results, is a rather expensive option considering the maintenance and replacement throughout life.

Keywords: microtia, Goldenhar's syndrome, autologous reconstruction, Nagata's method, implantat (Medpor), prostetic reconstruction

1. UVOD

1.1. ANATOMIJA VANJSKOG UHA

Uho je organ sluha i ravnoteže (*organum vestibulocochleare*) koji je anatomski podijeljen na tri dijela : vanjsko uho (*auris externa*), srednje uho (*auris media*) i unutarnje uho (*auris interna*).

Vanjsko uho se sastoji od ovalne uške (*auricula*), koja sabire zvučne valove i vanjskog slušnog hodnika ili zvukovoda (*meatus acusticus externus*), koji provodi zvuk do bubnjića (*membrana tympanica*).

Uška (*auricula*) je vidljivi, školjkasti dio vanjskog uha, a naziv je dobila po svom izgledu. S lubanjom je spaja koža, vanjski slušni hodnik, ligamenti i mišići, a oblik joj daje elastična hrskavica koju s obje strane prekriva tanka koža s dlakama, žlijezdama znojnicama i lojnicama. Hrskavicu za okolno tkivo učvršćuju tri sveze: *lig. anterius, superius et posterius*. Uška ne priliježe potpuno uz glavu već s temporomastoidnom regijom zatvara tzv. cefaloaurikularni kut koji ukoliko je veći od 45° govorimo o klempavim ušima (*otapostasis*).

Heliks (*helix*) je kružni nabor koji sprijeda započinje krakom (*crus helix*), a straga i dolje završava repom (*cauda helicis*). Usporedno sa heliksom, s njegove medijalne strane, izbočuje se antheliks (*anthelex*). On se na gornjem kraju dijeli na dva kraka (*crura anthelici*) koja omeđuju trokutastu udubinu (*fossa triangularis*). Antheliks omeđuje školjkastu udubinu (*concha auriculae*) koja je podjeljena sa krakom heliksa na dva dijela, gornji koji je manji (*cymba conchae*) i donji koji je veći (*cavum conchae*). Cavum conchae se postepeno sužava i oblikuje urez (*incisura intertragica*) koji je naprijed omeđen vrlo izraženom izbočinom (*tragus*), a straga sa nešto manjom izbočinom (*antitragus*). Između tragusa i prednjeg kraja heliksa nalazi se urez (*incisura anterior*). Na gornjem kraju uške, u području heliksa, može se nalaziti kvržica (*tuberculum auriculae*) koja se još naziva i Darwinovom kvržicom, dok na donjem kraju uške visi manja ili veća ušna resica (*lobulus auriculae*). Ušna resica je podvostručenje kože bez hrskavice tipično za ljudsko uho.

Mišići uške (*mm. auriculares*), su rudimentarni ostatci sfinktera ušnog otvora koji se ubrajaju u mimične mišiće te su stoga inervirani n.facialisom. Krvna opskrba uške dolazi od stražnje aurikularne arterije (*a.auricularis posterior*) i površinske sljepoočne

arterije (*a. temporalis superficialis*), koje su obje ogranci vanjske karotidne arterije (*a. carotis externa*). Živčana inervacija uške dolazi od dva živca, *n. auricularis magnus* koji inervira prednju i lateralnu stijenu uške ispod vanjskog slušnog hodnika i *n. auricotemporalis* (V3) koji opskrbljuje kožu iznad vanjskog slušnog hodnika. (1)

1.2. MALFORMACIJE UHA

Anomalije uha mogu se široko organizirati u deformitete i malformacije. Deformiteti se odnose na promjene u normalnom obliku koje proizlaze iz ograničenja intrauterinog rasta. Primjeri takvih deformiteta su kriptotija i deformitet šalice uha gdje su prisutne sve embriološke komponente uha, ali konfiguracija je nenormalna. Malformacije se odnose na nedostatan rast struktura kao rezultat poremećaja embriogeneze. Mikrotija je primjer malformacije i može se pojaviti izolirano ili kao sastavni dio nekog većeg sindroma. (2)

Smatra se da 50% malformacija u području uha, nosa i grla čine one koje se odnose na uho. Malformacije vanjskog i srednjeg uha uglavnom pogađaju desnu stranu (58-61%), a većina (70-90%) je jednostrana, dok malformacije unutarnjeg uha mogu biti i jednostrane i obostrane. Ukupna učestalost malformacija uha iznosi oko 1:3800 novorođenčadi.

Malformacije uha mogu imati genetsku ili stečenu pozadinu. Među urođenim malformacijama oko 30% je povezano sa sindromima koji uključuju dodatne malformacije i / ili funkcionalni gubitak sustava organa. Primjeri su: otofacijalna disostoza (npr. Treacher-Collinsov sindrom, Goldenharov sindrom), kraniofacijalna dizostoza (npr. Crouzonov sindrom, Apertov sindrom), otocervikalna disostoza (npr. Klippel-Feil-sindrom, Wildervanckov sindrom), otoskeletna disostoza (npr. Van der Hoeve-de -Kleynov sindrom, Albers-Schönbergov sindrom) i kromosomski sindromi poput trisomije 13 (Paetauov sindrom), trisomije 18 (Edwardsov sindrom), trisomije 21 (Downov sindrom) i 18q sindroma. Kongenitalne malformacije uha s obiteljskom anamnezom pokazuju autosomno-dominantno nasljeđivanje u oko 9% slučajeva, autosomno-recesivno nasljeđivanje u oko 90% slučajeva, a nasljeđivanje vezano za X kromosom u oko 1% slučajeva. Stečene malformacije potječu od egzogenih štetnih čimbenika tijekom trudnoće. Prije svega tu ubrajamo infekcije (rubela, citomegalovirus, herpes simplex virus), kemikalije, malnutriciju, zračenje, Rh-inkompatibilnost,

hipoksiju, izloženost buci i promjene atmosferskog tlaka. Osobito u obzir treba uzeti krvarenja koja se javljaju u prvom trimestru trudnoće, kao i poremećaje metabolizma poput dijabetesa. Od lijekova je bitno naglasiti štetne učinke talidomida, kinolona, aminoglikozida, citostatika i antiepileptika.

Međutim, u većini slučajeva stvarni uzrok malformacija uha je nepoznat jer se ne mogu svi pacijenti u kojih postoji sumnja na genetski uzrokovanu malformaciju podvrgnuti genetskoj analizi, a i da je to moguće i dalje su mnogi odgovorni geni još uvijek nepoznati dok anamnestički ili klinički podaci koji se tiču egzogenih utjecaja mogu biti nejasni ili odsutni.

Dijagnostički postupci uključuju klinički pregled, audiološka ispitivanja, genetsku analizu te računalnu tomografiju i magnetsku rezonancu. Novorođenče s malformacijama uha mora biti podvrgnuto detaljnom ispitivanju kraniofacijalnih struktura. Savjetuje se i genetska analiza pacijentovih roditelja na autosomno recesivnu ili X-vezanu recesivnu bolest. Mutacije DNA koje uzrokuju malformacije mogu se otkriti laboratorijskim analizama uzoraka krvi, a u slučaju prisutnosti bolesti u obitelji može se provesti i prenatalno testiranje. Posebno pomno treba istražiti funkciju srednjeg uha jer razvoj vanjskog uha obično je povezan sa razvojem srednjeg uha. Također, malformacije se mogu pojaviti u vezi sa određenim sindromima stoga je potrebno da interdisciplinirani tim pedijatra, neurologa i ortopeda isključi promjene na unutarnjim organima, živčanom i lokomotornom sustavu.

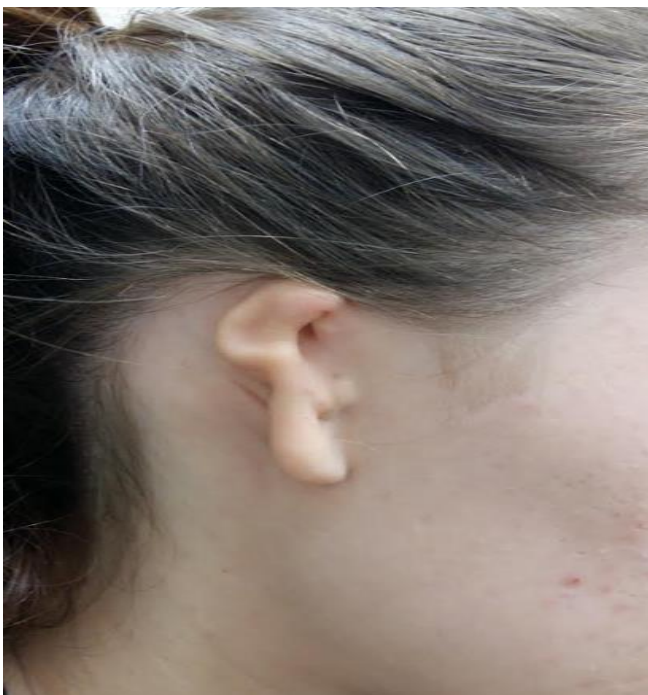Audiometrija je najvažnija funkcionalna pretraga u takvih pacijenata jer se često otkrije provodni gubitak sluha i ovisno o stupnju oštećenja, obostrani gubitak sluha može ozbiljno usporiti razvoj govora. Već kod novorođenčadi je moguće napraviti pretragu audiometrije koja uključuje timpanometriju, mjerenje otoakustične emisije te ranih akustično evociranih potencijala.

Računalna tomografija visoke rezolucije (HRCT) daje dobar prikaz koštanih struktura pa je pogodnija za prikaz promjena vanjskog uha, vanjskog slušnog hodnika, srednjeg uha, mastoida i u dijagnostici osteogenetskih bolesti. S druge strane magnetska rezonanca (MR) je važna u prikazu membranskog dijela labirinta, živčanih struktura unutarnjeg slušnog hodnika i pontocerebelarnog kuta.(3)

2. MIKROTIJA

2.1. DEFINICIJA

Mikrotija je kongenitalna malformacija vanjskog i srednjeg uha uzrokovana abnormalnim razvojem prvog i drugog škržnog luka te prve škržne brazde u embrionalnom razvoju. Može biti jednostrana ili obostrana, a stupanj deformiteta ušiju može se kretati od blagih abnormalnosti do potpune odsutnosti uha. Obično je praćena sa ipsilateralnim gubitkom sluha, a moguća je i mandibularna te facijalna displazija. (4)



Slika 1. Izgled mikrotične uške prije rekonstrukcije (dozvolom doc. dr. sc. Ivana Rašića)

2.2. EPIDEMIOLOGIJA I ETIOLOGIJA

Incidencija mikrotije ima širok raspon i prije svega ovisi o populaciji koju ispituje. U istraživanjima iz Zapadne Europe, Azije i SAD-a saznajemo da se mikrotija javlja u rasponu od 0,83-4,34 na 10 000 rođenih. Općenito je poznato da pripadnici bijele i crne rase imaju manji rizik za nastanak bolesti u odnosu na pripadnike žute rase i hispance. Također, mikrotija je češća u muškaraca koji čine 54-73% svih slučajeva.

U većini slučajeva govorimo o jednostranoj mikrotiji dok u 15-20% se spominje i obostrana mikrotija u kojoj je veća šansa da su prisutne i druge anomalije kao što su okulo-aurikulo-vertebralni sindrom (OAVS) ili genetski sindromi. Konduktivni gubitak sluha je prisutan na zahvaćenoj strani u više od 90% pacijenata. Iako kod jednostrane mikrotije uho koje je zdravo u 90% slučajeva neće imati problema sa sluhom, opravdana je sumnja na eventualni gubitak sluha s obzirom da se u 10% pacijenata javlja senzoneuralni gubitak sluha. (5)

Mikrotija je uglavnom sporadična mutacija koja nema jasno definiran uzrok, ali ipak se zna da na njen nastanak utječe i genetika i teratogeni faktor.(2)

Postoji više hipoteza o nastanku mikrotije od kojih su najvažnije ona o oštećenju stanica neuralnog grebena i vaskularnoj disrupciji. Različiti faktori poput npr. primjene retinoida ili dijabetesa mogu tijekom trudnoće uzrokovati mutacije i promjene u signalnim putevima gena odgovornih za normalan embriološki razvoj. Kao posljedica toga može se javiti smanjena stanična proliferacija ili apoptoza stanica neuralnog grebena što dovodi do različitih oblika mikrotije. Druga hipoteza o nastanku mikrotije govori o poremećaju u razvoju krvožilnog sustava glave i vrata što rezultira lokaliziranom ishemijom i nekrozom tkiva. Postoji više mehanizama za nastanak takve vaskularne disrupcije, uključujući nastanak okluzije arterije koja vodi krv u već formirana tkiva, zatim vazokonstrikcija i prekinut tok krvi te nerazvijen arterijski sustav koji je potreban tkivima u razvoju. (5)(6)

Iako postoje dokazi za genetsku pozadinu u etiologiji mikrotije pronalazimo u različitim istraživanjima, do danas nisu pronađeni jasni geni koji uzrokuju bolest. Poznato je da je incidencija pojave mikrotije unutar obitelji od 3-34%, a otprilike 40% pacijenata ima pridružene anomalije ili poznat sindrom.(4) (5)

U rizične čimbenike koji bitno povećavaju rizik za nastanak mikrotije ubrajaju se diabetes melitus tip I, anemija u majke, akutna bolest u prvom trimestru trudnoće, te izloženost majke visokim nadmorskim visina (iznad 2000 m). Od ostalih značajnijih rizika navode se još i niska porođajna težina te starija dob majke i oca. Teratogeni čimbenici povezani sa mikrotijom su prije svega retinoidna kiselina, talidomid, mikofenolat mofetil te konzumacija alkohola. Folna kiselina je pokazala dobre rezultate u smanjenju rizika od nastanka mikrotije. (6)

2.3. KLASIFIKACIJA

Veliki stupanj fenotipske raznolikosti koji je prisutan kod kongenitalnih malformacija, pa tako i mikrotije, bitno otežava razvoj prikladnih sistema podjele. Upravo zbog toga, danas u upotrebi postoji više klasifikacija za mikrotiju.

Prvu od njih je razvio još 1926. godine Hermann Marx te je ona po njemu nazvana Marxova klasifikacija, a i danas još uvijek predstavlja jednu od najčešće korištenih klasifikacija. Četvrti stupanj koji se odnosi na anotiju kasnije je dodao Rogers.

Tablica 1. – Klasifikacija po Marx/Rogers (5) (6)

STUPANJ I	Veličina uške manja od normalne sa svim normalnim strukturama uha
STUPANJ II	Abnormalna uška s nekim prepoznatljivim normalnim strukturama
STUPANJ III	Abnormalna uška s nekim neprepoznatljivim normalnim strukturama
STUPANJ IV	Anotija

Nakon toga, prvo Tanzer, a zatim Nagata i Firmin, kreirali su klasifikacije koje su Marxovu postojeću klasifikaciju mikrotije proširili i povezali sa kirurškim pristupima u liječenju.

Tablica 2. – Klasifikacija po Tanzeru (5) (6)

1. Anotija
2. Kompletna hipoplazija (mikrotija)
2a. Sa atrezijom vanjskog slušnog hodnika
2b. Bez atrezije vanjskog slušnog hodnika
3. Hipoplazija srednje trećine uške
4. Hipoplazija gornje trećine uške
4a. Suženo uho
4b. Kriptotija
4c. Hipoplazija cijele gornje trećine
5. Odstojeće uho

Tablica 3. – Klasifikacija po Nagati (5)

Lobularni tip	Ostatak uha i ušne resice sa školjkastom udubinom (<i>concha auricule</i>), zvukovod i tragus
Konhalni tip	Ostatak uha, ušna resica, zvukovod, školjkasta udubina (<i>concha auricule</i>), tragus i urez (<i>incisura intertragica</i>)
Mali konhalni tip	Ostatak uha i ušne resice te mala udubina koja predstavlja školjkastu udubinu (<i>concha auricule</i>)
Anotija	Bez uha i bez tkiva koji nalikuju uhu
Atipična	Slučajevi koji ne pripadaju gore navedenim

Također, treba spomenuti i Weerdu koji je predstavio sustav stupnjevanja ozbiljnosti displazije uha, uključujući makrotiju i abnormalnu morfologiju poput kriptotije i odstojećih uški. Kasnije je Hunter modificirao ovu klasifikaciju, ali je naglasio važnost mjerenja uzdužne duljine uha kako bi se odredio prvi, drugi i treći stupanj mikrotije na temelju standardnih odstupanja od srednje vrijednosti.

Tablica 4. – Klasifikacija po Weerdi (5)(7)

Prvi stupanj displazije	Prepoznatljiva je većina struktura normalnog uha (manji deformiteti)
A	Mikrotija
B	Odstojeće uške
C	Kriptotija
D	Nedostatak gornjeg heliksa
E	Mali deformiteti: nedostatak tragusa,
F	Kolobomata
G	Deformiteti lobula
H	Deformitet šalice uha

Drugi stupanj displazije	Neke strukture normalnog uha su prepoznatljive (Marx, stupanj II.)
A	Deformitet šalice uha, tip III. – teški deformitet u šalici uha je nepravilno oblikovan u svim dimenzijama
B	Mini-uho
Treći stupanj displazije	Nije prepoznatljiva nijedna struktura normalnog uha (Marx, stupanj III.)
A	Unilateralno
B	Bilateralno
C	Anotija

Veliki napori koji su uloženi u poboljšanje postojećih klasifikacijskih sustava rezultirali su razvojem sustava pod akronimom HEAR MAPS koji u obzir uzima procjenu slušne atrezije koristeći Jarhsdoerferovu skalu, modificiranu Marxovu klasifikaciju mikrotije, stupanj obilježja kranijalnofacijalne mikrosomije, te prisutnost ili odsutnost pojedinih sindroma. Upravo ovaj sustav pruža najkoncizniji i sveobuhvatan fenotipski opis pojedinaca s mikrotijom. (5)

2.4. SINDROMI VEZANI UZ MIKROTIJU

Iako se mikrotija može javiti kao izolirani slučaj, obično je povezana sa drugim anomalijama lica kao i određenim sindromima. Hemifacijalna mikrosomija jedna je od najznačajnijih dijagnoza povezanih s mikrotijom s incidencijom 1:5600 živorođenih. Definira se kao nerazvijenost jedne strane lica uključujući i koštane strukture i mekana tkiva. Nedostatak ili deformiteti mandibule kao i nepravilnosti temporomandibularnog zgloba su česti nalazi unutar te anomalije.

Goldenhargov sindrom (GS), koji bolje možemo opisati kao okulo-aurikulo-vertebralni sindrom, kao glavna dva obilježja ima hemifacijalnu mikrosomiju i mikrotiju. Incidencija mu je promjenjiva u rasponu od 1:3500 do 1:25000 živorođenih, a mikrotija se nalazi u gotovo 65% slučajeva. (2)

Treacher Collinsov sindrom (TCS), poznat kao mandibulofacijalna dizostoza, također je povezan sa kraniofacijalnim anomalijama koje uključuju uši, oči i kosti lica (zigomatična kost, mandibula i maksila). Navedene anomalije manifestiraju se kao mikrognacija, kolobomi donjeg kapka, rascjep nepca, makrostomija, konduktivni gubitak sluha, preaurikularni pomak kože na obrazima te mikrotija odnosno anotija. Oboljeli su normalne inteligencije, a procjenjuje se da se javlja u 1:50 000 ljudi zbog mutacije u genima TCOF1, POLR1C I POLR1D. (5)

Nagerov sindrom (NS), odnosno akrofacijalna dizostoza, po svojoj kliničkoj prezentaciji i prisutnim anomalijama lica sličan je Treacher Collinsovom sindromu. Kao dodatnu značajku ovog sindroma treba istaknuti preaksijalne anomalije udova (poput hipoplastičnog palca, radiusa i nadlaktice) te anomalije srca. U 80% slučajeva prisutna je i mikrotija. (2)

2.5. KLINIČKA PREZENTACIJA

Većina bolesnika ima jednostranu mikrotiju te prisutan normalan osjet sluha u kontralateralnom uhu što omogućava razvoj govora i jezika. Kod procjene novorođenčadi s jednostranom mikrotijom iznimno je važno znati stanje drugog, zdravog uha. Ukoliko postoji sumnja u vezi sa statusom sluha u zdravom uhu, potrebno je provesti daljnja dijagnostička testiranja, poput ispitivanja slušnih evociranih potencijala. Neka stanja poput otitisa ili izljeva predstavljaju veliku opasnost za zdravo uho te ih je zato potrebno čim prije liječiti. (5)

3. AUTOLOGNA REKONSTRUKCIJA UHA

Tijekom povijesti razvijalo se više različitih rekonstruktivnih kirurških tehnika kad je u pitanju liječenje mikrotije. Međutim, autologna rekonstrukcija pomoću hrskavice rebra nedvojbeno ostaje prvi izbor prihvaćen diljem svijeta. Prihvatljivi estetski rezultati i trajnost hrskavičnog okvira u dugoročnom praćenju pridonijeli su uspjehu ove metode. (8)

3.1. PREOPERATIVNI POSTUPAK

Prije operacije potrebno je pažljivo procijeniti sve deformitete pojedinog pacijenta te na osnovu toga isplanirati individualnu kiruršku strategiju. Pravilno preoperativno planiranje uvelike smanjuje mogućnost za negativni ishod operacije. Glavni faktori koje treba procijeniti su prije svega lokacija, dimenzije i oblik uha. Zatim je potrebno još procijeniti i dob pacijenta u kojoj će provedba operacije biti najefikasnija, kvalitetu kože, liniju kose, te pomoću predloška za pozicioniranje uha odrediti optimalnu poziciju za novu rekonstruiranu ušku. (9)

3.1.1. LOKACIJA UHA

Planiranje postavljanja novog uha u estetski pravilan položaj je ključno za postizanje uspješne rekonstrukcije uha. Anatomski, uška leži na temporalnoj kosti, neposredno izvan maske lica, najmanje za duljinu jedne uške iza lateralnog očnog ugla. Vrh uške je u razini obrva, dok je donji pol otprilike u razini područja između nosnica i gornje usne. Iznimno je bitno naglasiti da je uška zakrenuta prema natrag za 10-15°, te je česta pogreška prilikom operacije postavljanje uške u uspravan ili čak prema naprijed nagnut položaj čime kirurg na taj način želi izbjeći posterolateralnu liniju kose. (9)

3.1.2. DIMENZIJE UHA

Širina proporcionalnog uha iznosi 50-55% njegove duljine. Frankfurtska vodoravna linija je zamišljena linija smještena na gornjem rubu tragusa i razdvaja ušku na gornju i donju polovicu. Iako neki tvrde da bi os uha trebala biti paralelna sa hrptom nosa, 15-20° se uzima kao zadovoljavajući kut koji se može primijeniti i na odrasle i na djecu. (9)

3.1.3. OBLIK UHA

Normalni oblik uške sastoji se od više glatkih krivulja koje uključuju spiralnu krivulju heliksa. Među najvažnijim aspektima u konstrukciji uške je način na koji postizemo prirodni izgled krivulje. S obzirom na dvije ključne krivulje na uški, Harada i njegovi suradnici su napravili klasifikaciju, te podijelili normalan oblik uške u šest tipova, koji se mogu primijeniti na pacijente sa mikrotijom svih etničkih podrijetla. (9)

3.1.4. VRIJEME OPERACIJE

Metoda prema Nagati zahtijeva veću količinu ipsilateralnih rebrenih hrskavica, pa je preporučeni kriterij za operaciju da pacijent ima minimalno 10 godina te da mu je opseg prsnog koša u razini ksifoidnog nastavka najmanje 60 cm.(9)

3.1.5. PROVJERA KVALITETE KOŽE

Procjena kvalitete kože u razdoblju prije operacije ima velik utjecaj na krajnji rezultat. U nekim slučajevima može doći do interferencije ožiljkastog tkiva s prirodnim procesom širenja kože i to onda vodi loše oblikovanoj uški. Elastičnost kože varira ovisno o pojedincu i to , također, ima bitan utjecaj na konačan ishod. Stoga, elastičnost kože mora se provjeriti i na području uha i na području rebrenih hrskavica, kako bi kirurg olakšao sebi mentalnu pripremu za samu operaciju. (9)

3.1.6. ODREĐIVANJE LINIJE KOSE

Jako često kirurzi da bi izbjegli doticaj sa linijom kose postavljaju uho u suviše uspravan položaj što estetski izgleda jako neprivlačno. Ukoliko ipak nova uška sadrži dlačice na više od 15% područja trodimenzionalnog hrskavičnog okvira, treba razmatrati upotrebu transplantata fascije za povećanje kožne ovojnice. Ako je ipak riječ o dlačicama na manje od 15% područja okvira, one se mogu ukloniti u drugoj fazi operacije upotrebom intraoperativnih tehnika epilacije. Jedna od glavnih komplikacija prilikom upotrebe lasera za epilaciju dlaka nakon postavljanja trodimenzionalnog okvira je oštećenje hrskavice toplinom jer se folikuli dlake nalaze u neposrednoj blizini okvira. Također, važno je dodati da laserska epilacija djeluje najbolje na crne dlake, a čak i u tom slučaju potrebno je više od 10 tretmana za potpuno uklanjanje dlačica.(9)

3.1.7. ODREĐIVANJE POZICIJE NOVE UŠKE

Prilikom rekonstrukcije uške potrebno je posvetiti jednaku pažnju određivanju pravilne pozicije isto kao i obliku da bi dobili estetski prihvatljive rezultate. Upravo zbog toga uvodi se pojam „pravokutnika uške“ koji pomaže da se odredi je li ostatni dio uške na kirurški povoljnom mjestu. Ukoliko se taj ostatni dio uške nalazi izvan pravokutnika, posebno udaljen više od 1,0 do 1,5 cm, moguć je operativni zahvat za transpoziciju ostatnog dijela uške prije implantacije samog okvira. Isto tako, prilikom određivanja pozicije koristi se i predložak koji na sebi ima označen položaj uha, frankfurtsku vodoravnu liniju te dvije paralelne linije prema gornjim i donjim polovima predloška. S obzirom da je taj predložak proziran, kirurg može po njemu skicirati anatomiju i orijentacijske oznake normalnog uha, te nakon intubacije pacijenta s mikrotijom taj predložak koristiti za crtanje oznaka na strani na kojoj se vrši operacija. (9)

3.2. METODA PREMA TANZERU I BRENTU

Moderno razdoblje rekonstrukcije uha počinje 1959. godine kada Tanzer uvodi u upotrebu hrskavicu rebra, što i danas smatramo zlatnim standardom u autolognoj rekonstrukciji mikrotije.

Tanzer je predložio tehniku koja se sastojala od šest koraka, pri čemu je prva faza uključivala premještanje upotrebljivog ostatka uha na odgovarajuće mjesto na temelju unaprijed određenog položaja rekonstruiranog uha.

Druga faza se sastojala od izrade trodimenzionalnog okvira od kontralateralne šeste, sedme i osme rebrene hrskavice, koje su skupljane na subperihondrijalni način. Baza okvira, sastavljena od *scaphe* i antheliksa, napravljena je od šeste i sedme rebrene hrskavice, dok je osma rebrena hrskavica služila za oblikovanje heliksa. Trodimenzionalni okvir se nakon toga uvodi kroz vertikalni ožiljak u potkožni džep unutar mastoidne regije, a prijanjanje kožne ovojnice na okvir osigurano je stvaranjem višestrukih malih perforacija kroz hrskavicu duž udubljena heliksa i trokutaste udubine. (10)

Treća faza bila je usmjerena na izradu retroaurikularnog sulkusa gdje su gornji, stražnji i donji zidovi školjkaste udubine (*concha auricule*) napravljeni uzastopno, u tri koraka, koristeći retroaurikularni režanj kože i graft kože. (11)

Posljednja faza rekonstrukcije bila je usmjerena na formiranje tragusa i produbljivanja dna školjkaste udubine (*concha auricule*). Tanzer je kasnije unaprijedio svoju tehniku tako što je kombiniranjem prve i druge faze stvorio metodu rekonstrukcije koja je imala samo tri koraka. (12)

Prateći osnovne metode i procedure koje je uveo Tanzer, Brent je dodatno usavršio autolognu rekonstrukciju uha tako što je predstavio svoju tehniku koja se sastojala od četiri faze. Glavno poboljšanje bilo je smještanje hrskavičnog okvira u idealni položaj prije premještanja upotrebljivog ostatka uha. Rekonstrukcija se mogla započeti već u šestoj godini, iako je preferirana dob bila osam godina. Kroz mali preaurikularni rez uklonio je deformiranu hrskavicu, zatim napravio kožni džep i postavio hrskavični okvir. Brent uvodi dva silikonska katetera ispod i iznad okvira kako bi dodatno pospješio prijanjanje kože na okvir te osigurao hemostazu.

Za razliku od Tanzera, Brent je skupljao rebrene hrskavice na ekstraperihondrijalni način. Tijekom godina, zalagao se za očuvanje superiornog ruba šeste hrskavice kako bi se spoj za prsnu kost i održao integritet stijenke prsnog koša. (5)

3.3. METODA PREMA NAGATI

Totalna rekonstrukcija uške je bila i još uvijek je jedan od najvećih izazova s kojima se susreće plastični kirurg. Stavljajući fokus na probleme koje su imale postojeće, konvencionalne metode, Nagata uvodi novu rekonstruktivnu tehniku koja pruža puno bolje i dosljednije rezultate.(13) Iako su postojale razne polemike u vezi toga, Nagatina metoda ostaje i dalje kao standardna i najčešće primjenjivana metoda autologne rekonstrukcije mikrotije, a principi koje je on postavio čine izvrsno polazište za razvijanje novih ideja.(14)

Ova metoda autologne rekonstrukcije mikrotije je zahvat koji se odvija u dvije faze, gdje je prva faza usmjerena na izradu trodimenzionalnog okvira i njegovo postavljanje unutar formiranog kožnog džepa, a druga faza je operacija podizanja uha.(13)

3.3.1. PRVA FAZA : IZRADA TRODIMENZIONALNOG HRSKAVIČNOG OKVIRA

Proces izrade hrskavičnog okvira započinje skupljanjem hrskavica od šestog do devetog rebra, pritom ne dirajući prednji perihondrij. Da bi se iskoristila prednost prirodnih svojstava, prednja i stražnja površina rebrenih hrskavica se preokrenu. (13)

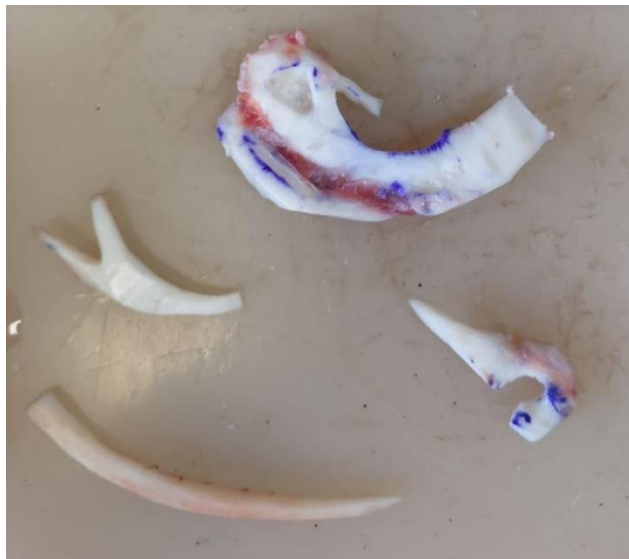Skoro desetljeće kasnije, Nagata uvodi modifikaciju u procesu skupljanja rebrenih hrskavica kako bi smanjio intraoperativne i postoperativne komplikacije, a to se prije svega odnosi na pneumotoraks i deformaciju prsnog koša. Mjesto na kojem će se napraviti rez na prsnom košu određuje se tako da se označi ksifoidni nastavak prsne kosti i donji rub rebra. Zatim se povuče horizontalna linija od oznake na medijalnom rubu rebra prema lateralno u blizini sedme rebrene hrskavice, a duljina reza je otprilike 9 cm. Koža i potkožno tkivo se odvoje izrezivanjem, te ostanu izložene mišićne fascije ravnog trbušnog i vanjskog kosog trbušnog mišića. S obzirom da se prilikom tog reza koriste razdvajajuće škare, kao mjera opreza da ne dođe do probijanja u intratorakalnu šupljinu, prilikom izrezivanja vrhovi škara se prislanjaju na rebrenu hrskavicu. U tom trenutku perihondrij donora je potpuno izložen, na sredinu rebrene hrskavice se stavi

oznaka i napravi rez sa skalpelom pazeći pri tom ponovo da rez ne bude predubok jer to može dovesti do oštećenja rebrene hrskavice. Također, treba napomenuti da u tom trenutku zbog poteškoća prilikom korištenja posebnog podizača perihondrija, postoji rizik da operater uđe u krivi sloj, a tada je jedina opcija da se postupak prekine i započne ponovo na drugom mjestu. Tijekom procesa podizanja perihondrija i pristupanja stražnjoj površini rebrenih hrskavica, jako je bitno da podizač bude u kontaktu sa samom hrskavicom jer se na taj način se sprječava pneumotoraks.

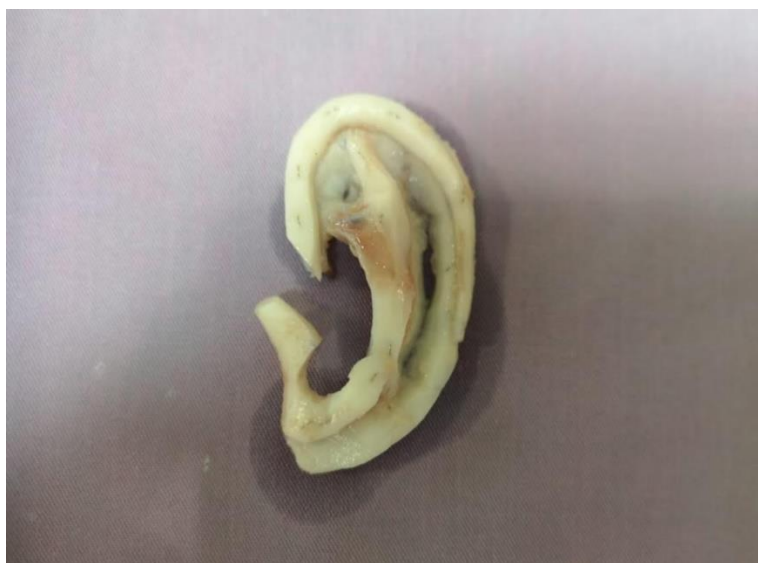
Šesta i sedma hrskavica nalaze se u istom spoju pa se zbog toga skupljaju istovremeno, a uz to se i vade prve po redu, zbog čega se vrijeme operacije skraćuje. Nakon skupljanja rebrenih hrskavica radi se test propusnosti koji upućuje na bilo kakvo oštećenje torakalne šupljine slučajnim ubodom prilikom zahvata. Ravni i vanjski kosi trbušni mišići se povuku s kukama ili retraktorima, u šupljinu se ulije fiziološka otopina te nakon što anesteziolog poveća tlak za 20-30 cm vode, jasno se mogu vidjeti mjehurići ukoliko je došlo do probijanja. S obzirom da je perihondrij jako teško zašiti, ostavi se mali otvor kroz koji će kasnije biti vraćeni ostatci hrskavice. Ovom Nagatinom metodom prikupljanja, rebrene hrskavice se čine potpuno bijelima zato što nije izvađen nijedan dio perihondrija s njima. (15)

Nakon vađenja rebrenih hrskavica slijedi izrada trodimenzionalnog hrskavičnog okvira. Baza okvira izrađena je od sedme i osme rebrene hrskavice, a kao materijal za izradu heliksa i njegovih krakova uzima se deveta rebrena hrskavica. Antheliks, gornji i donji krak, urez (incisura intertragica), tragus te dijelovi baze okvira konstruiraju se od ostataka sedme i osme rebrene hrskavice. Šesta rebrena hrskavica je potrebna tek za drugu fazu rekonstrukcije, pa se zbog toga ona ugradi odmah ispod kože na području gdje je izvađena da u danom trenutku bude lakše dostupna. Svaka izrađena jedinica se stavlja na bazu okvira te se fiksira sa 38-žicom s razmakom svakih 3 mm i to na sljedeći način: 11 zona za heliks i njegove krakove, 10 zona za antheliks te gornji i donji krak, 7 zona za urez i 4 zone za dijelove baze okvira. Da bi se spriječilo protrudiranje žica na prednju površinu okvira, radi se mali rez sa skalpelom na prednjoj površini i na taj način se dio petlje ugradi ispod površine.(13) Nagata kasnije modificira izradu trodimenzionalnog hrskavičnog okvira ovisno o tipu mikrotije tako što se heliks, krakove heliksa, antheliks, gornji i donji krak, antitragus i urez konstruira i fiksira na vrh baze okvira.

Nakon toga, krakovi heliksa se produžuju sa prednjeg dijela heliksa i pričvršćuju na stražnju površinu središnjeg dijela anheliksa u zakrivljenom obliku. (16) (17)



Slika 2. Oblikovani dijelovi rebrene hrskavice potrebni za izradu hrskavičnog okvira (dozvolom doc. dr. sc. Ivana Rašića)



Slika 3. Izrađen hrskavični okvir (dozvolom doc. dr. sc. Ivana Rašića)

Preostala hrskavica nakon izrade trodimenzionalnog okvira se izreže na komadiće 2-3 mm veličine i uz pomoć malog lijevka se vrati u perihondrijski džep. Nakon što utiskivanjem prstiju postignemo jednaku raspoređenost tih hrskavičnih ostataka, zašijemo otvor na perihondriju s 4-0 najlonskim šavom. Za ublažavanje postoperativne boli daje se lokalni anestetik, 0,25% bupivakain (Marcain), po 5 ml u svako rebro odnosno 20 ml sveukupno. Nakon buđenja iz opće anestezije, efekt paralize interkostalnih živaca će trajati još 12-13 sati, a pacijent će biti u stanju hodati idući dan. (15)

U prvoj fazi osim skupljanja rebrenih hrskavica te izrade trodimenzionalnog hrskavičnog okvira, treba napraviti i kožnu ovojnicu u koju se taj okvir smjesti. Razdvajanje preostalog lobularnog tračka uha je ključni dio pripreme za Nagatinu tehniku rekonstrukcije uške i zbog toga zahtjeva fokusiranost i vještinu rada s mekim tkivima. Uglavnom se zahvat napravi odmah ujutro, na dan same operacije, prije procesa skupljanja rebrenih hrskavica. Kako bi se spriječila nekroza kože rez se mora napraviti točno na sredini lobularnog tračka, a za razdvajanje Nagata preporučuje upotrebu skalpela broj 15. Razdvajanje se vrši pomoću malih ubadajućih pokreta dok se ne dođe do razine fascije, a pri tom na umu treba imati da koža preostalog uha postaje sve tanja prema dnu. S obzirom da se u tom trenutku već vidi i preostala hrskavica uha, idući korak je njeno vađenje i to ukoliko je riječ o lobularnom tipu mikrotije vadimo cijelu hrskavicu, a ako je riječ o konhalnom tipu mikrotije onda se dio školjkaste udubine (*conchae*) ostavi.(9)

Dok su konvencionalne metode za razdvajanje lobula uglavnom koristile V-rez, Nagata u svojoj metodi uvodi takozvani W-rez koji ima dovoljnu širinu da pokrije hrskavični okvir bez upotrebe kožnih graftova. Za lobularni tip mikrotije, prednji dio lobula razdvaja se na tri odsječka, prednji i stražnji odsječak lobula te prednji odsječak tragusa, a mastoidni i stražnji odsječak lobula se formiraju gore spomenutim W-rezom. Kružnim rezom promjera 2 mm uklanja se donji dio tragusa da bi se stvorio normalan U-oblik ureza (*incisure intertragicae*). Središnji odsječak koji se dobije W-rezom se ostavi kao potkožni nastavak (peteljka), a područja s njegove obe strane se zašiju zajedno i tako formiraju urez (*incisura intertragica*). Za mali konhalni tip mikrotije, razdvajanje prednjeg odsječka lobula je modificirano tako što se područje iza uvlačenja razdvoji i formira odsječak tragusa, a deformirana hrskavica se potpuno ukloni. Uvlačenje koje se formira nakon vađenja hrskavice se podiže da bi se formirao tragus.

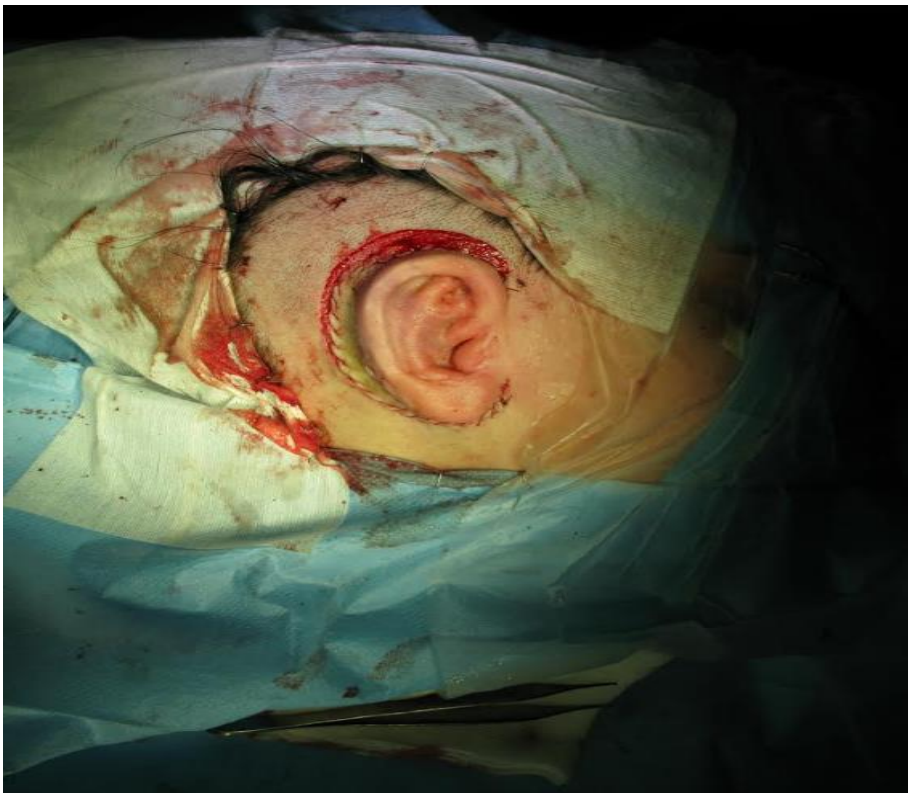U konhalnom tipu mikrotije potrebna je puno manja površina kože za razdvajanje W-rezom jer u trodimenzionalnom izrađenom okviru nema donjeg dijela uške ni tragusa. Redukcija potrebnog tkiva se napravi tako što se samo gornji dio preostale deformirane hrskavice premjesti u područje koje odgovara krakovima heliksa u trodimenzionalnom okviru. (13)

Još jedna stvar na koju je bitno obratiti pozornost je preaurikularni trapezoid, područje ispred uške u kojem se nalaze brojni normalni perforatori. U trenutku podizanja uha, u drugoj fazi, potrebno je ukinuti opskrbu krvlju sa stražnje strane, pa je zato jako bitno sačuvati prednju stranu da bi opskrba bila neometana. Također, očuvanjem preaurikularnog trapezoida, preveniramo prednju inklinaciju uške. (9)

Nakon što je napravljena kožna ovojnica slijedi umetanje trodimenzionalnog okvira na način da se tragus umetne ispod stražnjeg odsječka lobula, a urez se kružno rotira prema mastoidnoj površini, te na kraju se cijeli okvir uz pomoć potkožnog nastavka (peteljke) centrira. Nakon umetanja, kožni odsječci se zašiju, a linija šava se proteže od prednjeg dijela kraka heliksa, preko prednjeg ureza (*incisura anterior*), vanjskog ruba tragusa, ureza (*incisura intertragica*), antitragusa te repa heliksa. Koža koja prekriva trodimenzionalni okvir se jednakomjerno rastegne aspiracijom, a gaze se postave u formirana udubljenja te oko uške. (13) Da bi se postavili potpornim šavovi potrebno je da postoji oblik uha, jer funkcija tih šavova je samo da pomognu u održavanju oblika, a ne da ga formiraju. Prava funkcija potpornih šavova je da spriječe formiranje hematoma te da pomognu u povezivanju odsječaka kože sa hrskavicom. Šavovi moraju biti postavljeni jako nježno da bi se izbjegla bilo kakva oštećenja kože. (9)

3.3.2. DRUGA FAZA : OPERACIJA PODIZANJA UHA

Druga faza autologne rekonstrukcije je kompleksni zahvat podizanja ušiju u pravilan položaj. Operacija se izvodi šest mjeseci nakon izrade i umetanja trodimenzionalnog hrskavičnog okvira. Šesta rebrena hrskavica se uklanja s kože gdje je bila smještena te se rezbari u oblik polumjeseca, s tim da stražnji dio mora biti širok oko 1 cm te se zatim pričvršćuje za stražnju površinu konstruirane uške i za površinu mastoida s 4-0 najlonskim šavom. Preko tako fiksirane hrskavice se stavlja režanj temporoparijetalne fascije koji prolazi kroz potkožni tunel. Na samom kraju operacije graft kože pune debljine, uzet iz područja prepona, stavlja se kao završni sloj na uho. Koža koja pokriva prednju površinu okvira, trodimenzionalni hrskavični okvir i graft kože sa stražnje površine uške se šivaju zajedno jer tako dodatno zatežu i održavaju konturu kože konstruiranog uha. (13)



Slika 4. Prikaz druge faze: operacija podizanja uha (dozvolom doc. dr. sc. Ivana Rašića)

3.3.3. MODIFIKACIJA NAGATINE METODE PREMA SIEGERT I MAGRITZ

Postoji nekoliko modifikacija Nagatine metode u rekonstrukciji mikrotije, a jedna od poznatijih među njima je metoda prema Siegertu i njegovom učeniku Magritzu. S obzirom da je mikrotija kongenitalna malformacija uz koju često postoje i druge anomalije ili sindromi, oporavak takvih pacijenata osim same rekonstrukcije uške uključuje i liječenje problema sa sluhom, facijalne paralize ili anomalija kralježnice ukoliko postoje.

Poželjno je da se rekonstrukcija obavi oko desete godine života jer za izradu hrskavičnog okvira je potrebna dovoljno velika količina hrskavice rebra, a većina djece u toj dobi ima opseg prsnog koša oko 63 cm što upravo osigurava tu potrebnu količinu. Drugi razlog zašto bi se rekonstrukcija trebala odvijati baš u toj dobi je uzet s psihološkog aspekta, odnosno djeca u toj dobi bi trebala biti već dovoljno zrela da shvate o kakvoj se proceduri radi te na taj način sam odnos doktor-pacijent je kvalitetniji u usporedbi sa liječenjem malog djeteta.

Modifikacija prema Seigert-Magritz uključuje tri koraka unutar zahvata koji se temelje na tehnici koju je razvio Nagata. Na sam dan operacije napravi se predložak prema kontralateralnoj zdravoj strani ukoliko je riječ o jednostranoj mikrotiji ili prema općim antropološkim podacima ukoliko je riječ o obostranoj mikrotiji. Nakon toga pomoću predloška se markerom na kožu ucrtava planirana pozicija nove uške.

U prvom koraku operacije sudjeluju dva tima. Prvi tim bavi se sakupljanjem hrskavice sa ipsilateralnog šestog, sedmog, osmog i devetog rebra. U muških pacijenata rez se napravi iznad sedmog rebra. S druge strane, u ženskih pacijenata je opisan poseban T-rez na 2 cm ispod submamarnog nabora, koji se izreže u drugom koraku, a koža kranijalno premjesti, pa ožiljak leži gotovo nevidljivo upravo u tom submamarnom naboru. Nakon uklanjanja hrskavice, rebra se pričvršćuju pomoću resorbirajuće mreže (Vicryl) na lijevoj strani unutarnjeg perihondrijuma. Mreže su ispunjene neupotrebljivim, preostalim komadićima rebrene hrskavice koji se prikupljaju tijekom postupka rezbarenja hrskavičnog okvira. Tijekom više od 7 godina Seigert i Magritz su koristili ovu tehniku pričvršćivanja rebara koja se pokazala jako uspješna pri razvoju stabilne regeneracije rebara. Čak i pri palpaciji ta su rebra slična izvornim ili kontralateralnim rebrima. Drugi tim koji sudjeluje u prvom koraku operacije zadužen je za kreiranje

kožnog džepa i uklanjanje malformirane hrskavice uške. Također, oni su odgovorni za izradu okvira sukladno već prije spomenutim Negativnim preporukama. Nakon toga, okvir se postavlja u planiranu poziciju i preko njega se povlači koža koja se uvuče u reljef s dva usisna otvora. Ukoliko je postoji mogućnost rekonstrukcije srednjeg uha, zvučnik se može napraviti od malih komadića rebrene hrskavice oko silastičnog cilindra, a bubnjić od elastično nepravilno oblikovane hrskavice smještene u poseban kalup.

Drugi korak u rekonstrukciji uške odvija se otprilike 6 mjeseci nakon prvog koraka. Uključuje proces podizanja uške te u odgovarajućim slučajevima i operaciju atrezije, pri čemu se stvara vanjski slušni hodnik, bubnjić i aparat za provođenje zvuka. Početni rez se pravi 1cm udaljen od oboda heliksa, a koža se odvoji poput jako tankog reznja ostavljajući folikule dlake na mjestu, pazeći pri tome da se ne izloži hrskavica. Cijeli hrskavični okvir ostaje prekriven s vezivnim tkivom, a jako vaskulariziran, postranični režanj površinske temporalne fascije je mobiliziran. Komadić hrskavice koji se izrezbari u obliku polumjeseca služi kao vanjska potpora za podizanje uške, te se ušije za bazu hrskavičnog okvira i služi kao podloga na koju će se staviti graft kože pune debljine koji pokriva stvoreni retroaurikularni nabor. Kožni graft se uzima iz regije rebara, a pri tom se uzima i ožiljak koji je nastao prilikom sakupljanja rebrene hrskavice, te se tako ne stvara novi ožiljak. Da bi veličina rane u retroaurikularnom području bila manja, mobilizira se i premješta koža sa područja vrata, a zatim se preostali defekt pokriva graftom kože. Rana je prekrivena stabilnim zavojem pomoću više traka se uklanjaju ne prije tjedan dana nakon operacije.

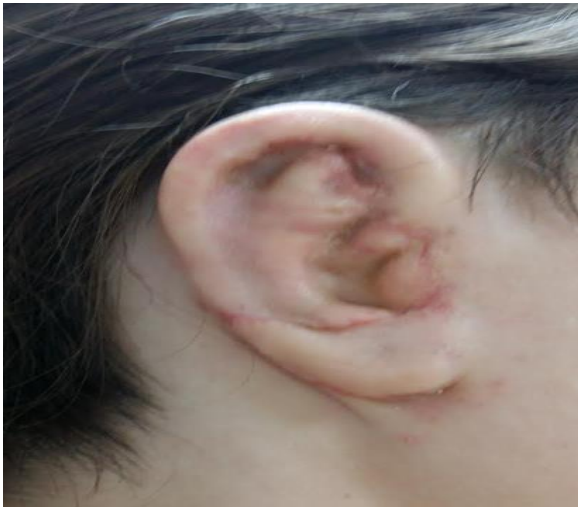Treći korak operacije služi za pažljivo izvođenje sitnih prepravljjanja, poput uklapanja ostataka malformirane uške u novi reljef. Također, u ovom koraku neželjene dlačice na heliksu kod pacijenata sa niskom linijom kose moguće je ukloniti upotrebom elektroepilacije koja se smatra zlatnim standardom u epilaciji. Ukoliko je napravljena operacija atrezije u drugom koraku, silastični implantant se sada uklanja te se sada formirani vanjski slušni hodnik prekriva graftom kože pune debljine.

U većini slučajeva ova tri koraka, odnosno ove tri operacije dovode do dobrog estetskog rezultata. Naravno, treba imati na umu kako sve te strukture iako izgledaju normalno, biofizička svojstva rebrenih hrskavica se razlikuju od svojstava hrskavice normalne uške. (18)

3.4. SEKUNDARNA REKONSTRUKCIJA UŠKE

U slučajevima kada rekonstruirano uho ne daje zadovoljavajuće rezultate, može se provesti sekundarna rekonstrukcija. Sekundarna rekonstrukcija uške je jako izazovan i često razočaravajuć zahvat s obzirom da u većini slučajeva hrskavični okvir bude uredan, ali ožiljak kožne ovojnice je taj koji daje loše estetske rezultate. Zbog toga, ukoliko je prva faza rekonstrukcije nezadovoljavajuća poželjno je da se krene ispočetka umjesto da se popravljaju ta prva faza.

Pristup sekundarnoj rekonstrukciji uha započinje se procjenom retroaurikularne kože. Unatoč prethodnoj disekciji, kožna ovojnica nakon prve faze rekonstrukcije zadržava dovoljno elastičnosti i prokrvljenosti da bi se iskoristila za prekrivanje novog hrskavičnog okvira. Sekundarna rekonstrukcija nakon druge faze izazovnije je pothvat, gdje je koža često neupotrebljiva i moraju se razmotriti alternativne mogućnosti pokrivanja kao što su neizravno širenje tkiva i lokalni fascijalni režnjevi.(5)



Slika 5. Izgled rekonstruirane uške (dozvolom doc. dr. sc. Ivana Rašića)

3.5. POSTOPERATIVAN TIJEK

Nakon prve operacije iznimno je bitno pomno pratiti svaku promjenu kako bi se izbjegle moguće katastrofalne komplikacije. Tijekom prvog tjedna postoperativnog tijeka potrebno je svaki dan provjeravati boju kože na području napravljenog zahvata. Koža koja se nalazi iza potpornog šava se osobito mora provjeravati jer postoji opasnost od

nastanka upale rane zbog pritiska. U vrijeme najjačeg oticanja, 48-72 sata nakon operacije, čak i najslabiji čvor može se zategnuti i vršiti pritisak na ranu. Pacijentu, odnosno njegovim roditeljima, daje se uputa da ranu drže suhom najmanje dva tjedna, a tuširanje ispod vrata je sigurno nakon tjedan dana poslije operacije. (9)

3.6. KOMPLIKACIJE

Najčešće komplikacije nakon autologne rekonstrukcije mikrotije uključuju pneumotoraks, infekcije, nekrozu ušne resice, izloženost te promjene u veličini hrskavičnog okvira. (19)

Unutar prvih 10 dana nakon operacije najveća moguća komplikacija koja brine kirurge je nekroza kože jer ukoliko se ne reagira na vrijeme može rezultirati dubljom infekcijom hrskavice, te naposljetku resorpcijom hrskavičnog okvira.(9)

Ako pacijent nakon operacije razvije simptomatski pneumotoraks treba mu postaviti torakalni dren koji će drenažom dovesti do reekspanzije pluća. (19) Nagata je uveo novu metodu skupljanja rebrene hrskavice, pri kojoj ostavlja perihondrijum u potpunosti očuvanim, a ostatak hrskavice nakon izrade okvira nakon toga vraća u perihondrijalni džep. Pojava pneumotoraksa i infekcije je značajno smanjena, a upotrebom njegove nove metode prikupljanja hrskavice nijedan slučaj postoperativne deformacije prsne stijenke nije zabilježen.(15)

Infekcije uha nisu toliko česta postoperativna komplikacija, ali ukoliko dođe do njih uho treba liječiti oralnim ili intravenskim antibioticima, te ukoliko je potrebno napraviti inciziju i drenirati ranu.(19)

Ishemija i infekcija mogu biti uzrok nastanka resorpcije ili deformiteta hrskavičnog okvira. Uska kožna ovojnica, posebice na granici sa linijom kose, može dovesti do resorpcije heliksa. Da bi se ovo izbjeglo potrebno je pažljivo napraviti disekciju kožnog džepa oko linije kose i otpustiti zategnuta vlakna.

Također, moguća komplikacija je i protrudiranje žica koje su korištene za učvršćivanje hrskavičnog okvira. Takva situacija se lako riješi u ambulanti, ali je jako bitno da se roditelji čim primijete ekstruziju žica jave liječniku. Ukoliko se ne jave na vrijeme može doći do resorpcije hrskavice smještene neposredno uz žicu. (9)

4. OSTALE KIRURŠKE METODE LIJEČENJA MIKROTIJE

4.1. IMPLANTAT (MEDPOR)

Kao alternativna metoda autolognoj rekonstrukciji uha izdvaja se ugradnja Medpora, sintetičkog biokompatibilnog implantata napravljenog od poroznog polietilena (PPE), prekrivenog temporoparijetalnom fascijom (TPF). Polietilen je nereaktivni materijal s dugom upotrebom kao biomaterijal, a njegova poroznost dopušta tkivni i vaskularni rast. Materijal kao polietilen pokazao je dobru biokompatibilnost, stabilnost, plasticitet i rezistenciju na infekcije. Ova metoda ima mogućnost stvaranja uha iznimno realističnog izgleda, ali s manjom incidencijom postoperativnih komplikacija.

Osim toga, jedna od glavnih prednosti je što se ne mora čekati rast i sazrijevanje rebrenih hrskavica, pa djeca mogu obaviti rekonstrukciju prije polaska u školu. Zahvaljujući Reinischu i Lewisu, koji su posljednjih par desetljeća brojnim modifikacijama unaprijedili samu kiruršku tehniku, PPE/TPF metoda je od 1996. godine ušla u redovnu upotrebu.

Režanj temporoparijetalne fascije (TPF) koji se koristi za obavljanje implantata mora biti dovoljno velik da taj implantat pokrije, a da se pri tom ne stvori tenzija. S obzirom na to, širina reznja mora biti najmanje 11 cm, dok vertikalna visina mjerena od srednje školjkaste udubine treba iznositi otprilike 12 cm. Također, režanj je često dizajniran tako da uključuje prednju i stražnju granu površine temporalne arterije. Prvotni Y-rez vlasišta je s vremenom zamijenjen „cik-cak“ rezom te na kraju s vodoravnim rezom koji je povezan sa manje vidljivim ožiljkom. Danas se koristi elektrokauter uz pomoć kojeg se podigne režanj, pri tom ne ostavljajući ožiljak na vlasištu.

Nakon odvajanja perifernog dijela reznja, temporoparijetalni režanj i subgalealna fascija koja se nalazi ispod njega, odvoje se i podižu od periosta i duboke temporalne fascije tupom i oštrom disekcijom. Zatim se postavljaju dva drena, prvi ispod implantata da tako omogućuje sukciju kroz njegovu poroznu strukturu, a drugi ispod podignutog vlasišta.

Lateralna površina implantata pokrivena je sa prednjim reznjem kože koji se sastoji od kože mikrotičnog uha i mastoidnog područja. Kako pacijenti s mikrotijom obično imaju malo te kože, za potpuno pokrivanje lateralne površine koristi se režanj kože pune debljine sa stražnje površine normalnog, kontralateralnog uha. Za prekrivanje stražnje

površine rekonstruiranog uha, režanj kože pune debljine se uzima sa donjeg dijela abdomena, gornje polovice ruke ili supraklavikularnog područja vrata.

Nakon što se je postavljen kožni režanj, linije reza se brzo zatvaraju s finim, resorbirajućim šavovima, zrak se istiskuje i mogu se vidjeti konkaviteti implantata. Uška se nakon toga namaže antibiotskom masti te se napravi silikonski kalup koji zajedno sa tvrdim kalupom smanjuje postoperativno oticanje. Dva do tri dana nakon operacije uklanjaju se drenovi, a silikonski i tvrdi kalup se uklanjaju sedam do deset dana nakon operacije s tim da se kod male djece tvrdi kalupi nose još dodatna dva tjedna. (8)(20)

4.2. PROSTETIČKA REKONSTRUKCIJA

Kao još jedna alternativna metoda u liječenju mikrotije izdvaja se ušna proteza ili epiteza. Dokazano je da je integriranje titanskih proteza u živu kost siguran proces koji ima predvidljive estetske rezultate, te na temelju toga Branemark tijekom sredine 20. stoljeća prvi opisuje oseointegraciju kao najpouzdaniju metodu za fiksiranje. Ubrzo nakon toga predstavljena je tehnika oseointegracije u dvije faze, u kojoj prvi korak uključuje umetanje titanskih implantata, izgleda poput čavla, kroz rez napravljen iza vanjskog slušnog hodnika u temporalnoj kosti. Očekivano vrijeme oseointegracije implantata procjenjuje se na otprilike tri do četiri mjeseca nakon umetanja. U drugoj fazi na otkrivene implantate stavlja se nadogradnja, a dva do tri tjedna nakon toga se može ugraditi proteza. Kao jedna od glavnih prednosti ove metode je kratak boravak u bolnici s minimalnim morbiditetom što omogućava liječenje i kompromitiranih pacijenata i tkiva. U nedostatke uključujemo prije svega stalne troškove za posjete liječniku zbog održavanja i zamjene proteza svakih dvije do pet godine i dugoročno zalaganje kako pacijenta tako i liječnika i prostetičkog tima. (8)

5. ZAKLJUČAK

Mikrotija kao i anotija, koja predstavlja najteži oblik odnosno potpuni nedostatak uške, kongenitalne su malformacije koje na svu sreću nisu tako česte u svijetu, pa ni u Hrvatskoj. Pojava same bolesti predstavlja prije svega velik emocionalni stres kako za dijete, tako i za njegovu obitelj. Upravo obitelj, to jest roditelji, moraju donijeti odluku žele li da im dijete živi s deformitetom i da pri tom daju sve od sebe da kao takvo bude prihvaćeno u društvu ili žele podvrgnuti dijete rekonstrukciji i pripremit se da postoji šansa da i nakon toga rezultati ne budu zadovoljavajući. Treba dodati i da se mikrotija jako često pojavljuje u sklopu nekih složenijih genetičkih sindroma, poput Goldenhargovog ili Treacher Collinsovog sindroma, gdje je terapijski pristup pacijentu dodatno otežan. Autologna rekonstrukcija uške do danas je ostala zlatni standard među kirurškim metodama za liječenje mikrotije upravo zbog toga što je u odnosu na PPE implantat i titansku protezu, kao materijal koristila najprirodniji mogući materijal – rebrene hrskavice. Nedvojbeno je da ima još puno prostora za napredak u samoj tehnici, kako autolognoj rekonstrukciji tako i u drugim kirurškim metodama, ali sam odabir liječenja koji roditelji moraju odabrati za svoje dijete je kvalitetan za što god se odlučili. Na kraju krajeva, i da ne dođe do rekonstrukcije uške, ja još uvijek vjerujem da živimo u svijetu gdje te neki fizički nedostaci, poput malog uha, ne mogu odrediti kao osobu. Plastična kirurgija, kao jedno veliko postignuće medicine, je danas postala više usmjerena na zdrave ljude, koji nemaju vidljive ni bitne nedostatke, nego pojedince kojima je to zaista potrebno, poput djece s mikrotijom kojoj nedostatak uha može bitno utjecati na sposobnost govora i daljnji razvoj.

ZAHVALE

Prije svega želim se zahvaliti svojim roditeljima koji su mi tijekom cijelog života pa tako i tijekom studija omogućili sve što mi je bilo potrebno. Bez njih ništa ne bi bilo moguće! Hvala mojoj mami koja mi je svojim primjerom pokazala kako je ovo jedan od najljepših poziva u životu i kako se empatija i profesionalnost na kraju uvijek isplate. Želim se zahvaliti i svojim prijateljima, među njima i onim prijateljima koje sam upoznala na fakultetu te osobito svom momku koji mi je bio velika podrška posljednje dvije godine i bio tu kad je bilo najteže.

Zahvaljujem se i svom mentoru doc.dr.sc. Ivanu Rašiću koji me je vrlo strpljivo i profesionalno usmjeravao tijekom izrade ovog diplomskog rada.

LITERATURA

1. Krmpotić-Nemanić J, Marušič A. Anatomija čovjeka. 2. Zagreb; 2007. 664 p.
2. Hartzell LD, Chinnadurai S. Microtia and Related Facial Anomalies. Clin Perinatol. 2018;45(4):679–97.
3. Bartel-Friedrich S, Wulke C. Classification and diagnosis of ear malformations. GMS Curr Top Otorhinolaryngol Head Neck Surg. 2007;6:Doc05.
4. Chen X, Zhang R. Microtia epigenetics. Medicine (Baltimore). 2019;98(41):e17468.
5. Reinisch J, Tahiri Y. Modern Microtia Reconstruction. 1st ed. Modern Microtia Reconstruction. Springer International Publishing; 2019. 342 p.
6. Luquetti D V., Heike CL, Hing A V., Cunningham ML, Cox TC. Microtia: Epidemiology and genetics. Am J Med Genet Part A. 2012;158 A(1):124–39.
7. Weerda H. Classification of Congenital Deformities of the Auricle. Facial Plast Surg. 1988;5(October):385–8.
8. Baluch N, Nagata S, Park C, Wilkes GH, Reinisch J, Kasrai L, et al. Auricular reconstruction for microtia: A review of available methods. Can J Plast Surg. 2014 Mar;22(1):39–43.
9. Yamada A. Autologous Rib Microtia Construction: Nagata Technique. Facial Plast Surg Clin North Am. 2018;26(1):41–55.
10. Tanzer RC. An analysis of ear reconstruction. Plast Reconstr Surg. 1963 Jan;31(1):16–30.
11. Tanzer RC. Total Reconstruction of the Auricle. Plast Reconstr Surg. 1967 Dec;40(6):547–50.
12. Tanzer RC. Total reconstruction of the auricle. Plast Reconstr Surg. 1971 Jun;47(6):523–33.
13. Nagata S, Nagata Satoru et al. A new method of total reconstruction of auricle

- for microtia. *Plastic and reconstructive surgery*, August 1993. *Plast Reconstr Surg.* 1993;92:187–201.
14. Li Q, Zhou X, Wang Y, Qian J, Zhang Q. Auricular reconstruction of congenital microtia by using the modified Nagata method: Personal 10-Year experience with 1350 cases. *J Plast Reconstr Aesthetic Surg.* 2018;71(10):1462–8.
 15. Kawanabe Y, Nagata S. A new method of costal cartilage harvest for total auricular reconstruction: Part I. Avoidance and prevention of intraoperative and postoperative complications and problems. *Plast Reconstr Surg.* 2006;117(6):2011–8.
 16. Nagata S. Modification of the Stages in Total Reconstruction of the Auricle: Part III. Grafting the Three-Dimensional Costal Cartilage Framework for Small Concha-Type Microtia. *Plast Reconstr Surg.* 1994;93:243–53.
 17. Nagata S. Modification of the Stages in Total Reconstruction of the Auricle: Part I. Grafting the Three-Dimensional Costal Cartilage Framework for Lobule-Type Microtia. *Plast Reconstr Surg.* 1994;93:221–30.
 18. Siegert R, Magritz R. Reconstruction of the auricle. *GMS Curr Top Otorhinolaryngol Head Neck Surg.* 2007;6:Doc02.
 19. Olshinka A, Louis M, Truong TA. Autologous Ear Reconstruction. *Semin Plast Surg.* 2017;31(3):146–51.
 20. Reinisch JF, Lewin S. Ear reconstruction using a porous polyethylene framework and temporoparietal fascia flap. *Facial Plast Surg.* 2009;25(3):181–9.

ŽIVOTOPIS

Rođena sam 11.07.1995. u Zadru. Odrasla sam u Biogradu na Moru gdje sam pohađala Osnovnu školu Biograd. Paralelno sam završila i osnovnu glazbenu školu svirajući flautu i klavir. Srednjoškolsko obrazovanje sam stekla u Gimnaziji Jurja Barakovića u Zadru. Tijekom trećeg srednje bila sam aktivan član mladeži Hrvatskog Crvenog križa Zadarske županije, te se natjecala i na državnom natjecanju u Novom Vinodolskom, a nakon toga sudjelovala na brojnim humanitarnim akcijama. Uz to sam imala brojne izvannastavne aktivnosti, a aktivno se služim engleskim i talijanskim jezikom. Medicinski fakultet u Zagrebu upisala sam akademske godine 2014./2015. Tijekom studiranja bila sam član CroMSIC-a (Međunarodne udruge studenata medicine, Hrvatska). Dodala bih i da sam dvije godine radila sezonski studentski posao u ispostavi hitne pomoći u Biogradu na Moru kao ispomoć turističkoj ambulanti.