

Replantacije u području šake

Božić, Neven

Master's thesis / Diplomski rad

2020

Degree Grantor / Ustanova koja je dodijelila akademski / stručni stupanj: **University of Zagreb, School of Medicine / Sveučilište u Zagrebu, Medicinski fakultet**

Permanent link / Trajna poveznica: <https://um.nsk.hr/um:nbn:hr:105:640733>

Rights / Prava: [In copyright](#)/[Zaštićeno autorskim pravom.](#)

Download date / Datum preuzimanja: **2024-07-28**



Repository / Repozitorij:

[Dr Med - University of Zagreb School of Medicine Digital Repository](#)



SVEUČILIŠTE U ZAGREBU
MEDICINSKI FAKULTET

Neven Božić

Replantacije u području šake

DIPLOMSKI RAD



Zagreb, 2020.

Ovaj diplomski rad izrađen je u Zavodu za plastično-rekonstruktivnu kirurgiju i kirurgiju dojke klinike za kirurgiju KBC-a Zagreb pod vodstvom dr.sc. Ante Dujmovića i predan je na ocjenu u akademskoj godini 2019./2020.

KRATICE

cm - centimeter

cm³ – centimeter kubni

CMC – karpometakarpalni

EPM – eng. *Early protected motion*, rano zaščičeno gibanje

FDP – flexor digitorum profundus

FDS – flexor digitorum superficialis

IP - interfalangealni

MCP – metakarpofalangealni

mg - miligram

ml - mililitar

µm – mikrometar

sl. – slika

tbl. - tablica

SADRŽAJ

Sažetak

Summary

1. Uvod.....	1
2. Mikrokirurška oprema.....	2
3. Anatomija šake.....	5
4. Etiologija ozljeda šake.....	10
5. Indikacije i kontraindikacije za replantacijsku operaciju.....	12
6. Zbrinjavanje i postupak s amputatom.....	14
7. Kirurško liječenje.....	15
7.1. Pronalazak i označavanje krvnih žila i živaca.....	16
7.2. Debridman.....	17
7.3. Osteosinteza.....	18
7.4. Rekonstrukcija ozlijeđenih tetiva.....	19
7.5. Rekonstrukcija krvnih žila.....	21
7.6. Rekonstrukcija živaca.....	24
7.7. Zatvaranje kirurške rane.....	24
8. Postoperativno praćenje.....	26
9. Replantacija u dječjoj populaciji.....	28
10. Replantacija palca.....	29
11. Rehabilitacija.....	32
12. Uspješnost i komplikacije.....	34
13. Zahvale.....	38
14. Literatura.....	39
15. Životopis.....	42

Sažetak

Replantacije u području šake

Autor: Neven Božić

Replantacija je metoda pri kojoj se dio tijela, najčešće prst, šaka ili ruka, koji su kompletno amputirani sa tijela, kirurški povrate na svoje anatomsko mjesto. Cilj replantacije je vratiti anatomsku, funkcionalnu i estetsku funkciju amputiranog dijela tijela, u ovom slučaju šake. Najčešće replantacije u području šake su replantacije jednog ili više prstiju odnosno dijelova jednog prsta ili dijelova više prstiju koji su zahvaćeni traumatskom amputacijom. Amputacija predstavlja veliki gubitak za pacijenta, kako fizički, tako i psihički pa je za liječenje takvih ozljeda potreban multidisciplinarni pristup. Odluka o tome hoće li se izvršiti replantacija ovisi o stanju prsta, odnosno amputiranog dijela šake, o razini ozljede te o stanju pacijenta.

Replantacija se danas najčešće izvodi mikrokirurškom metodom koja zahtjeva kirurški mikroskop, iskusnog i vještog kirurga te obučeno osoblje. Operacija započinje lociranjem i označavanjem krvnih žila i živaca. Slijedi debridman pri čemu se odstranjuju svi nevitalni i zagađeni dijelovi amputata i bataljka. Tada slijedi osteosinteza te rekonstrukcija ozlijeđenih tetiva. Nakon toga se pristupa najosjetljivijem dijelu operacije, rekonstrukciji krvnih žila i živaca. Na kraju operacije se zatvara rana odnosno koža. Da bi se povećale šanse za uspješnu operaciju potrebno ju je učiniti što prije, najbolje unutar nekoliko sati od amputacije. Važnu ulogu ima i način zbrinjavanja amputata, prije svega u sterilnim i hladnim uvjetima, ali pazeći da ne dođe do smrzavanja amputata ili/i nastanka ozeblina. Do traumatskih amputacija prstiju i šake najčešće dolazi kod rukovanja poljoprivrednim ili građevinskim alatom te alatom koji se koristi u drvnjoj industriji, zatim u prometnim nesrećama te kod nepravilnog rukovanja vatrenim oružjem. Danas su replantacijske procedure postale duboko ukorijenjene u struku. O uspješnim operacijama gotovo uvijek se piše u popularnim medijima pa je to dovelo do toga da, bez obzira na to kako velik i kakvog stanja bio amputat, pacijent dolazi u zdravstvenu ustanovu s nadom da će njegov amputirani dio tijela biti uspješno replantiran.

Ključne riječi: replantacija, amputat, zbrinjavanje amputata, multidisciplinarni pristup

Summary

Replantations in the hand area

Author: Neven Božić

Replantation is a method in which a part of the body, usually the finger, hand or arm, after being completely amputated from the body, is surgically reattached to its anatomical site. The purpose of replantation is to restore the anatomical, functional and aesthetic function of the amputated body part, in this case the hand. The most common replantations in the area of the hand include replantations of one or more fingers or parts of one finger or parts of multiple fingers that are affected by traumatic amputation. Amputation is a major loss for the patient, both physically and mentally, so a multidisciplinary approach is required to treat such injuries. The decision to perform a replantation depends on the condition of the finger or the amputated part of the hand, the level of injury and the condition of the patient. Today, the most common way of replantation is the microsurgical method, which requires a surgical microscope, an experienced and skilled surgeon and trained staff. Operation begins with location and tagging of the vessels and nerves. Afterwards, debridement in which all nonviable and contaminated tissue is removed from amputated part and amputation stump. Next step in operation is osteosynthesis and reconstruction of the injured tendon. Then, surgeon approaches to the most sensitive part of surgery, reconstruction of blood vessels and nerves. At the end of the operation skin closure is applied. In order to increase the chances of successful surgery it should be done as soon as possible, preferably within a few hours of the amputation. Emergency care of amputated part plays an important role. It should be preserved in sterile and cold conditions, but making sure that there is no freezing or/and cold injuries of amputated part. Traumatic amputations of fingers and hand are most commonly experienced when handling agricultural or construction tools, tools used in the wood industry, traffic accidents and improper handling of firearms. Today, replantation procedures have become deeply entrenched in the profession. Successful surgeries are almost always reported in the popular media, and this has led to the fact that, no matter how large and what the condition of the amputated part is, the patient comes to a health care facility with the hope that amputated part of his body will be successfully replanted.

Key words: replantation, amputation, amputated part care, multidisciplinary approach

1. UVOD

Prvu replantaciju u svijetu su napravili Malt i McKhann 1962. godine u Bostonu, kada su dječaku od 12 godina uspješno replantirali kompletno amputiranu ruku. 6 godina kasnije, 1968., Japanci Komatsu i Tamai su izveli prvu uspješnu replantaciju amputiranog prsta koristeći mikrovaskularnu tehniku. U narednim godinama došlo je do procvata mikrokirurške tehnike i replantacijske kirurgije diljem svijeta, prije svega zahvaljujući razvoju operacijskog mikroskopa sa poboljšanim povećanjem, fokusom i osvjetljenjem; ultrafinom nereaktivnom materijalu za šivanje; preciznim malokalibarskim iglama; i raznim mikrokirurškim instrumentima (1). Uspješnost kod replantacijskih operacija je vrlo visoka jer su mikrokirurška tehnika i mogućnosti mikroskopa dovedene na zavidnu razinu razvojem moderne tehnologije.

Za uspjeh su bitne ispravne indikacije, ali i kontraindikacije za replantacijski operativni zahvat. Vrlo važno je prepoznati način i vrstu odnosno opseg ozljede te stanje amputata koji će se replantirati, dob pacijenta, popratne bolesti, stanje svijesti te funkcije i navike pacijenta. Svi ti čimbenici na kraju utječu na uspješnost operacije. Replantacijska operacija je strogi slijed zahvata koji se sastoji od pronalaženja i označavanja krvnih žila i živaca, debridmana, skraćivanja i fiksacije kostiju, rekonstrukcije tetiva, krvnih žila i živaca te na kraju zatvaranja, odnosno šivanja kože (2).

Vrlo važna za postizanje visoke stope uspjeha je postoperativna njega i rehabilitacija. Unatoč tehnički ispravnoj replantaciji, postoperativno se može razviti vaskularna insuficijencija koja se može ispraviti ako se otkrije na vrijeme. Rehabilitacija nakon replantacijske operacije jedinstvena je po tome što su uključene sve tetive, koštana i zglobna tijela te neurovaskularne strukture. Početno razdoblje imobilizacije slijedi pasivna i aktivna mobilizacija s posebnim naglaskom na održavanje raspona gibanja dijelova šake koji nisu zahvaćeni ozljedom.

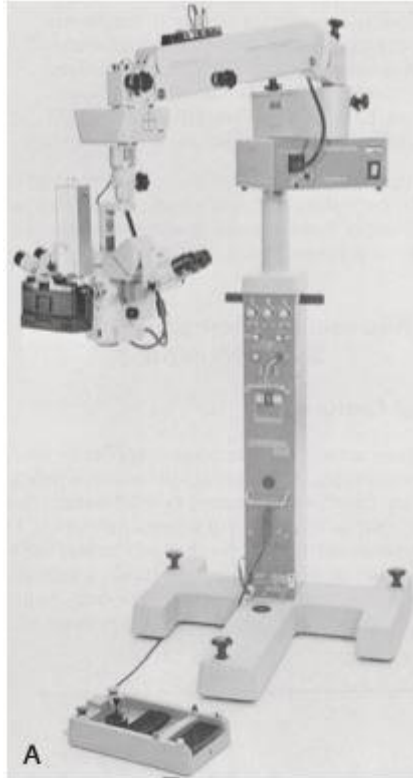
Zbog svega toga, mikrokirurgija je postala sastavni dio obuke plastičnih kirurga i traumatologa u većini velikih bolnica i centara. Iako replantacijska operacija može biti stresna i naporna za operatera, trebala bi biti izvedena s odgovornošću i osjećajem ponosa jer uspjeh takve operacije donosi veliko zadovoljstvo i radost za pacijenta.

2. MIKROKIRURŠKA OPREMA

Mikrokirurška tehnika se koristi za rekonstrukciju krvnih i limfnih žila te živaca, kod replantacijskih postupaka, u transplantacijskoj kirurgiji te kod kirurških metoda koje uključuju primjenu slobodnih reznjeva. Za uspjeh tih postupaka važna je kirurška preciznost, a kako bi postigli takvu preciznost u mikrokirurgiji se koristi posebna mikrokirurška oprema. U osnovnu mikrokiruršku opremu spadaju kirurške lupe ili operacijski mikroskop, pincete, dilatatori, iglodržači za mikrokirurške igle, ravne i zakrivljene mikrokirurške škarice, jednostruke i dvostruke mikrovaskularne stezaljke. Uvećavajuće lupe ili kirurški mikroskopi se uvelike koriste za povećanje struktura u operacijskom polju, a lupe s manjim povećanjem se uglavnom koriste za većinu operacija šake. Verzije s širokim poljem dostupne su kod više proizvođača, a dostupne su i brojne kombinacije uvećanja, žarišne duljine, dubine i veličine polja. Za operacije u području šake se najčešće koriste lupe s povećanjem od 2,5x. Lupe jače snage (3,5x do 4,5x) se koriste kod operacija u kojima je potrebna mikroneurovaskularna disekcija ili rekonstrukcija u područjima gdje uporaba mikroskopa nije moguća (npr. područje aksila i brahijalnog pleksusa) (3).

Operacijski mikroskop (sl.1) brzo se razvijao kako bi išao ukorak s razvojem na području mikrokirurgije; složeni, zamorni i dugotrajni postupci zahtijevaju instrument koji je svestran i jednostavan za upotrebu. Sada nekoliko proizvođača proizvodi mikroskope vrhunske kvalitete koji su dizajnirani za mikrokirurgiju ekstremiteta. Osnove dobrog mikroskopa su: dvoglavni sistem koji omogućuje da kirurg i asistent imaju svaki svoje okulare kako bi mogli dijeliti isto operacijsko polje, mehanizam uvećanja i fokusiranja kontroliran stopalom odnosno pedalama, izmjenjivi okular i leće kako bi mogli odgovarati radnoj udaljenosti i rasponu povećanja u skladu s kliničkom situacijom i fiberoptički izvor svijetlosti. Prije svakog postupka u kojem će se koristiti mikroskop važno ga je pregledati i utvrditi njegovu funkcionalnost. Ne želimo se dovesti u situaciju u kojoj je operacija na šaci već započela, a mikroskop ne radi. Značajnu ulogu u korištenju mikroskopa imaju ergonomski uvjeti. Najvažniji čimbenici u izbjegavanju umora, frustracije i drhtanja su položaj i udobnost. U tu svrhu u literaturi je izrađeno više preporuka o vrstama sjedala, dizajnu stola te visini i dizajnu mikroskopa. Najugodniji položaj za dugo sjedenje je sa stopalima ravno na podu, a kukovi i koljena savinuti pod približno pravim kutom. Visinu stolice određuje kirurg s obzirom na svoju tjelesnu konstituciju, a najučinkovitija radna visina je ona koja postavlja kirurgove laktove blizu 90 stupnjeva kada su podlaktice i šake

poduprene na operacijski stol u svrhu smanjenja tremora. Neophodno je umanjiti tremor jer on ometa precizno postavljanje anastomoze. Pogrešan položaj brzo dovodi do umora, loše koordinacije i loših rezultata. Uvećanje mikroskopa je određeno snagom leća i okularima te izmjenjivačem uvećanja. Najčešće se koriste okulari sa povećanjem od 10x do 12,5x te leće žarišne duljine od 125 do 450 milimetara. Pregled intime krvnih žila i postavljanje šava vrši se pod najvećim uvećanjem, dok disekcija i šivanje zahtijevaju manje povećanje i šire vidno polje (3).



Slika 1. Operacijski mikroskop marke Zeiss. Prema: Pederson (2010), str.1554.

Pincete različitog dizajna se uvijek koriste za vrijeme mikrokirurških zahvata. U mikrokirurgiji se najčešće koriste pincete sa glatkim vrhom. Korisne su pri početnoj disekciji malih žila i živaca i za popravak tetiva pod povećanjem lupe. Pri radu se samo vrhovi pincete koriste, a oni se lako oštećuju. Nekoliko parova pinceta bi trebalo biti dostupno tijekom operacije jer je potrebna česta zamjena (3).

Na raspolaganju su i ravne i zakrivljene škarice koje mogu imati tupe ili oštre vrhove. Za disekciju krvnih žila i živaca su najkorisnije zakrivljene škarice sa tupim vrhom. Ravne škarice se koriste za obrezivanje adventicije krvnih žila i za resekciju krajeva živaca i krvnih žila. Zakrivljene škarice sa ostrim vrhom se mogu koristiti za većinu disekcija i za rezanje šavova te se njima može obaviti većina mikrokirurških postupaka (3).

Dilatatori su kirurški instrumenti koji se koriste za indukciju dilatacije, odnosno za širenje otvora ili lumena određene anatomske strukture (4). Pojedini dilatatori imaju vrlo fine i ispolirane krajeve koji se koriste za dilataciju krajeva krvnih žila prije stvaranja anastomoze. Ovi instrumenti imaju najbolje zaobljene vrhove od svih mikrokirurških pinceta i mogu biti korišteni kao pincete pri radu na vrlo malim i lomljivim krvnim žilama. Dilatatori se lako savijaju i obično ih je potrebno često mijenjati jer je popravak ovih instrumenata težak. Lakrimalni dilatatori se koriste kako bi oslabili spazam nastao na krvnoj žili. Dilatatori koronarnih arterija se isto koriste u mikrokirurgiji šake, a njihova prednost je što im se osovina može saviti kako bi se omogućilo postavljanje dilatatora u krvne žile pod neobičnim kutevima. Mali Fogartyjevi kateteri (u rasponu 2-Frencha) mogu se koristiti za dilataciju i čišćenje krvnih žila od nastalih tromba. Kateter treba napuhati zrakom, a ne vodom, te se mora voditi velika pažnja kako ne bi došlo do oštećenja intime krvnih žila (3).

Za postavljanje anastomoze, protok krvi kroz krvnu žilu se mora privremeno zaustaviti. To se postiže vaskularnim stezaljkama, a odabir ispravne stezaljke važan je kako bi se spriječilo oštećenje stijenka krvnih žila. Općenito se stezaljke dijele prema uporabi na venske i arterijske. Venske stezaljke zahtijevaju manji pritisak zbog tankih stijenki vena, dok arterije zahtijevaju nešto više sile. Venska stezaljka ravna je sve do vrha. Arterijska stezaljka ima izdignuti rub na kraju stezaljke koji sprječava oštećenje deblje stijenke arterija. Iako će venska stezaljka začepiti arteriju, može ju zgnječiti. Suprotno tome, arterijska stezaljka ne može dovoljno stegnuti venu (3).

Iglodržači koji se koriste u mikrokirurgiji mogu imati ravne ili zakrivljene vrhove, a najčešće se koriste jednostavni i zakrivljeni iglodržači bez mogućnosti zaključavanja. Iglodržač koji ima zaobljene ručke i veću dužinu omogućuje precizniju uporabu i ravnotežu. Iako neki kirurzi radije koriste iglodržače koji imaju mogućnost zaključavanja, ti instrumenti imaju malo mjesta u mikroneurovaskularnoj kirurgiji. Sila potrebna za zaključavanje i otključavanje instrumenta može prouzrokovati značajna oštećenja krvnih žila ako je igla smještena u stijenci same žile. Izbor iglodržača obično se temelji na veličini igle. Neki „standardni“ mikrokirurški iglodržači preveliki su za upotrebu igle od 50 μm , pa je potreban instrument s manjim vrhovima. Međutim, većina iskusnih mikrokirurga naviknut će se na jedan iglodržač i smatrat će ga korisnim za gotovo sve anastomoze (3).

Mikrošavi su dostupni od nekoliko proizvođača u više kombinacija materijala, veličine šava i konfiguracije igle. Najčešće korišteni šav je 9-0 monofilamentni najlon na

zakrivljenoj igli od 100 μm . Ova kombinacija se može koristiti za mnoge rekonstrukcije mikroneurovaskularnih struktura u ruci. Rekonstrukcija krvnih žila prstiju obično zahtijeva uporabu manje igle i šava, poput 10-0 najlona i igle u rasponu od 75 μm . Mikrokirurške igle su zašiljene ili imaju rezne rubove samo na vrhu kako bi se spriječilo oštećenje krhkih stijenka krvnih žila. Najčešći materijal kirurškog konca koji se koristi u mikrokirurgiji je najlon, koji ima odgovarajuće karakteristike u pogledu reaktivnosti i sposobnosti zadržavanja čvorova. Za razliku od makrovaskularne kirurgije u kojoj se najčešće upotrebljava, polipropilenski šav nema takvih karakteristika u mikrokirurgiji pa se ovdje ne koristi u tolikoj mjeri (3).

3. ANATOMIJA ŠAKE

Šaka je područje gornjeg ekstremiteta udaljena distalno od zgloba šake. Šaku čine kosti, zglobovi, ligamenti, tetive i mišići, živci i krvne žile. Podijeljena je u tri dijela: ručni zglob (karpus), metakarpus (zapešće) i prsti (pet prstiju uključujući palac). Prste čini bočno postavljeni palac i, medijalno prema palcu, četiri prsta: kažiprst, srednji prst ili srednjak, prstenjak i mali prst. U normalnom položaju u mirovanju, prsti formiraju savijenu arkadu, mali prst je najviše savinuti a kažiprst najmanje savijen prst. Šaka ima prednju površinu (dlan) i stražnju površinu (dorzum šake). Šaka je mehanički i senzorni alat te mnoge karakteristike gornjeg uda su stvorene tako da omogućuje pozicioniranje ruke u prostoru (5).

Šaka se sastoji od 27 kostiju, uključujući 8 kostiju karpusa ili pešća, 5 kostiju metakarpusa ili zapešća te 14 falangi ili članaka prstiju. Karpalne kosti raspoređene su u dva reda, proksimalni i distalni, od kojih se svaki sastoji od četiri kostiju.

Proksimalni red, gledano s prednje strane, od lateralno prema medijalno čine čunasta kost, polumjesečasta kost, trokutasta kost i graškasta kost. Distalni red, istim redosljedom, čine trapezna kost, trapezoidna kost, glavičasta kost i kukasta kost.

Metakarpalne kosti se označuju rimskim brojevima od I do V počevši od lateralno prema medijalno i gledano s prednje strane. Metakarpalne kosti i falange se sastoje od baze, tijela i glave. Falange su kosti prstiju. Palac se sastoji od dvije falange (proksimalna i distalna) dok se ostali prsti sastoje od tri (proksimalna, srednja i distalna) (5).

Između kostiju distalnog reda karpusa i metakarpusa se nalazi 5 karpometakarpalnih (CMC) zglobova. Ovdje treba istaknuti zglob koji se nalazi između trapezne i prve

metakarpalne kosti. Radi se o sedlastom tipu zgloba koji dozvoljava širok raspon pokretljivosti palca koji nije obilježje ostalih CMC zglobova. Pokreti u tom zglobu su fleksija, ekstenzija, abdukcija, adukcija, rotacija i cirkumdukcija. CMC zglobovi između metakarpalnih kosti II do V i pripadajućih kosti karpusa su mnogo manje pokretni od CMC zgloba palca, omogućujući samo ograničeno klizno kretanje (5). Metakarpofalangealni (MCP) i interfalangealni (IP) zglobovi su diartroze, odnosno zglobovi u pravom smislu. MCP zglobovi su po tipu jajoliki zglobovi koji dopuštaju fleksiju, ekstenziju, abdukciju i adukciju. IP zglobovi su kutni zglobovi koji dopuštaju samo fleksiju i ekstenziju. Gledajući sa prednje strane, u razini MCP i IP zglobova se nalaze volarne ploče građene od vezivnog i hrskavičnog tkiva čija je uloga da jačaju zglobnu čahuru, povećavaju stabilnost i sprječavaju hiperekstenziju zgloba. Avulzijski prijelomi volarnih ploča česta su ozljeda i obično uključuju srednji prst i prstenjak (6). Nokti su rožnati izdanci kože čija je glavna uloga da štite vrhove prstiju. Dijelovi nokta su korijen, iz kojeg nokat raste i koji je usađen u kožu, germinalni i sterilni matriks, ploča nokta i ležište nokta. Na prijelazu ploče i korijena nokta nalazi se polumjesečasta zona, lunula (6).

Palmarna fascija je nastavak fascije podlatkice i ona tanko prekriva područje tenara i hipotenara, a centralno zadebljava i čini palmarnu aponeurozu. Također, fascija podlatkice zadebljava na svojem distalnom kraju i tako čini retinaculum flexorum i retinaculum extensorum. vlakna palmarne aponeuroze se šire prema bazama prstiju i tako tvore longitudinalna vlakna palmarne aponeuroze. Poprečna vlakna aponeuroze međusobno povezuju longitudinalna vlakna koja se nastavljaju prema prstima. Krvne žile, živci i duge tetive fleksora položene su dublje od palmarne aponeuroze (5).

Nakon što napuste karpalni kanal, tetive flexor digitorum superficialis (FDS) i flexor digitorum profundus (FDP) mišića prolaze kroz dlan i ulaze u fibrozne ovojnice na palmarnoj strani prstiju. Fibrozne ovojnice prstiju započinju na proksimalnom djelu prsta, ispred MCP zgloba i pružaju se do distalne falange. Ovojnice formiraju fibrozni lukovi i križni ligamenti koji su straga pričvršćeni na rubove falangi i na ligamente MCP i IP zglobova. Na svakom prstu postoji 5 fibroznih lukova (nazivaju se još i kružni ligamenti) i oni se označuju slovom A i brojevima od 1 do 5. Tako se prvi luk označuje kao A-1 a zadnji kao A-5. Svaki prst ima 3 križna ligamenta koji se označuju slovom C i brojevima od 1 do 3 (C-1, C-2, C-3). Taj sistem ligamenata (eng. pulley system) se čvrsto veže uz sinovijalnu ovojnicu fleksornih tetiva prstiju. Uloga

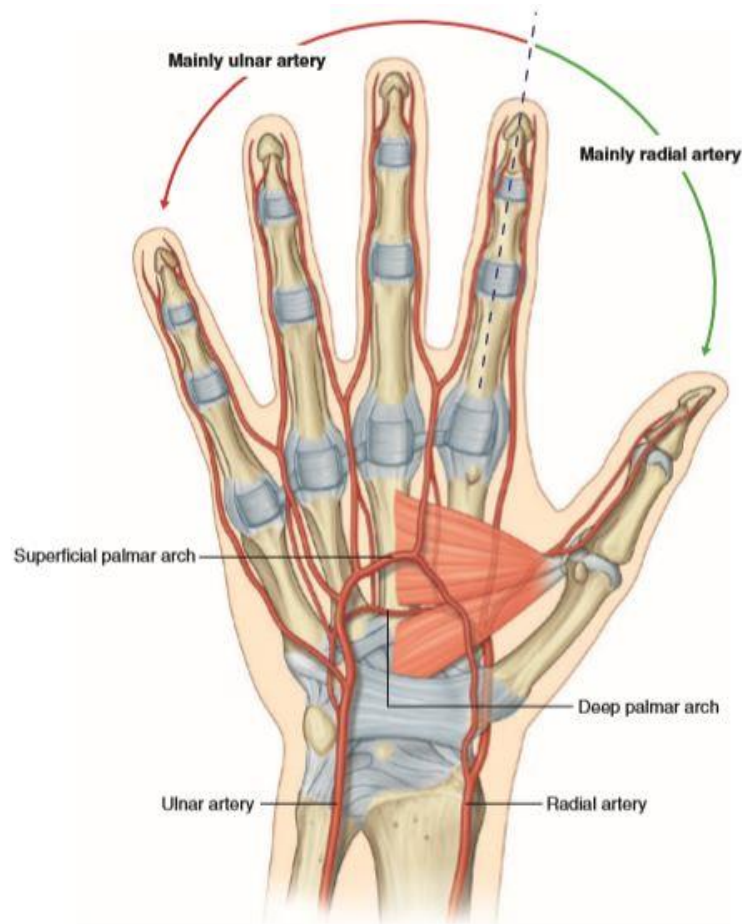
ligamenata je da drže tetive uz kosti i tako sprječavaju savijanje tetiva kada su prsti u fleksiji (5).

Mišiće šake možemo podijeliti na unutarnje i vanjske. Unutarnje mišiće čine: *m. palmaris brevis*, *mm. interossei*, *m. adductor pollicis*, mišići tenara i hipotenara i *mm. lumbricales*. Za razliku od vanjskih mišića, kojima se polazište nalazi u podlaktici, a hvatiše, odnosno tetive u šaci, unutarnji mišići su lokalizirani u potpunosti u šaci. 7 interosealnih mišića je podijeljeno u 3 palmarna jednoglava i 4 dorzalna dvoglava mišića. Njihova uloga je abdukcija i adukcija prstiju. Kontrakcijom 4 lumbrikalna mišića se postiže fleksija u MCP zglobu. *M. palmaris brevis* je mali mišić koji prekriva mišiće hipotenara, ulnarnu arteriju i površinsku granu ulnarnog živca na medijalnoj strani dlana. Njegova uloga je da povlači kožu preko hipotenara i tako tvori svojevrsni greben. Tako može poboljšati хват. *M. adductor pollicis* je veliki trokutasti mišić koji se nalazi na lateralnoj strani dlana. Polazište mu čine dvije glave koje konvergiraju prema palcu gdje tvore tetivu i hvataju se za bazu proksimalne falange istog prsta. Kontrakcijom izazove jaku adukciju i opoziciju palca. Tenar čine 3 mišića: *m. opponens pollicis*, *m. flexor pollicis brevis* i *m. abductor pollicis brevis*.

Kontrakcijom dovode do opozicije palca prema ostalim prstima i omogućuje fine i precizne pokrete palca. Hipotenar se sastoji od sljedećih mišića: *m. opponens digiti minimi*, *m. abductor digiti minimi*, *m. flexor digiti minimi brevis*. *M. opponens digiti minimi* uzrokuje rotaciju 5. metakarpalne kosti prema sredini dlana. *M. abductor digiti minimi* je glavni abduktor malog prsta. *M. flexor digiti minimi brevis* dovodi do fleksije u MCP zglobu. Svi unutarnji mišići šake, osim mišića tenara i 2 lateralna lumbrikalna mišića koji su inervirani medijanim živcem, su inervirani dubokom granom ulnarnog živca (5). Vanjsku skupinu mišića zapravo čine tetive fleksornih i ekstenzornih mišića šake. Tetive *m. flexor digitorum superficialis*, *m. flexor digitorum profundus* i *m. flexor pollicis longus* ulaze u područje šake putem karpalnog kanala. U dlanu tetiva FDS se nalazi volarno od tetive FDP. Na razini proksimalne falange tetiva FDS se podijeli u dva kraka između kojih izbija tetiva FDP. Krakovi se zatim ponovno sastaju na razini medijalne falange za koju se hvataju ali ovaj put dorzalno of tetive FDP. FDP tetiva se nastavlja volarno od tetive FDS prema hvatištu na distalnoj falanzi. Tetive ekstenzornih mišića ulaze u područje šake putem ekstenzornog retinakuluma i grupiraju se u 6 odjeljaka. Tetive *m. extensor digitorum* i *m. extensor pollicis longus* na dorzalnoj strani prstiju se šire preko proksimalnih falangi i čine ekstenzorne navlake. Tetive *m. extensor digiti minimi*, *m. extensor indicis* i *m.*

extensor pollicis brevis se također priključuju u navlake. Svaka ekstenzorna navlaka je trokutasta oblika tako da je vrh okrenut prema distalnoj falangi. Sredina navlake se hvata za medijalnu falangu ili u slučaju palca proksimalnu, a svaki kut baze navlake obavija jednu stranu MCP zgloba. Mnogi unutarnji mišići imaju hvatišta na rubovima ovih navlaka što doprinosi boljim i preciznijim pokretima prstiju (6).

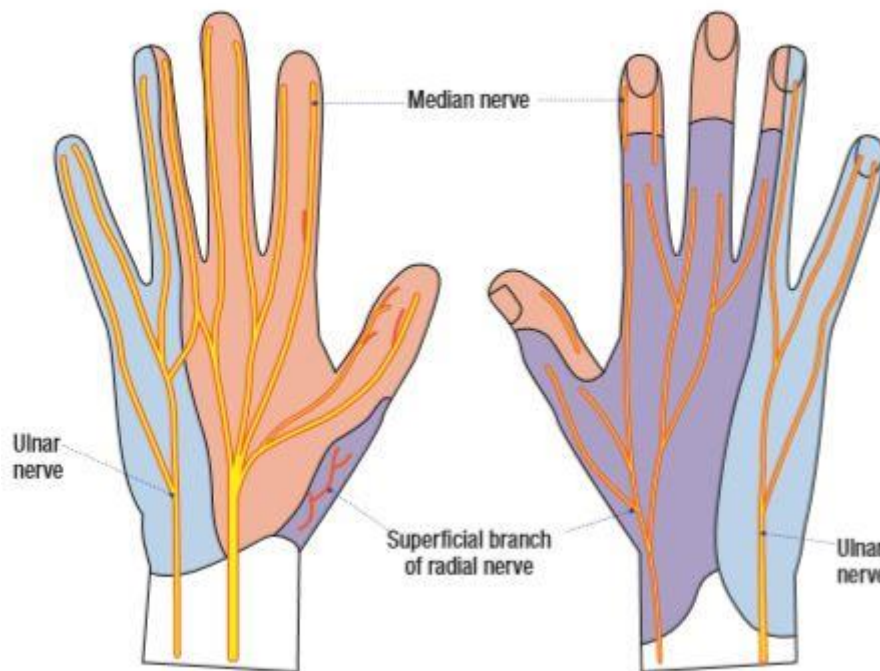
Oprskrba šake krvlju se odvija putem radijalne i ulnarne arterije (sl.2). Ulnarna arterija ulazi u područje šake putem Guyonova kanala i tvori površinski arterijski luk. Iz površinskog arterijskog luka prema prstima se nastavljaju zajedničke digitalne arterije. Svaka zajednička digitalna arterija se podijeli na dvije prave palmarne digitalne arterije koje opskrbljuju prste. Duboki arterijski luk je nastavak radijalne arterije iz kojeg prolaze palmarne metakarpalne arterije koje anastomoziraju sa zajedničkim digitalnim arterijama. Palac i lateralna strana kažiprsta su iznimka i oni su opskrbljeni krvlju granama radijalne arterije. Dorzum šake je opskrbljen krvlju putem prednjih i stražnjih interosealnih arterija koje su grane ulnarne arterije. Površinski i duboki palmarni arterijski lukovi popraćeni su odgovarajućim venskim lukovima. Dorzalna digitalna vena ujedinjuje se u dorzalnu vensku mrežu u površnoj fasciji ruke koja se proksimalno odvodi u lateralnu venu cefaliku i medijalnu venu baziliku (6).



Slika 2. Arterije šake. Prema: Drake, Vogl & Mitchell (2019), str.802.

Šaka je senzomotorički opskrbljena putem tri živca: *n. ulnaris*, *n. medianus*, *n. radialis* (sl.3). Medijani živac ulazi u područje šake kroz karpalni kanal dajući motorna vlakna za mišiće tenara i 2 lateralna lumbrikalna mišića. Isto tako, daje vlakna i za *m. opponens pollicis*, *m. abductor pollicis brevis* i *m. flexor pollicis brevis*. Sensorna vlakna daje za lateralni dio kože na dlanu, kožu palmarne strane i kožu ležišta nokta palca, kažiprsta, srednjeg prsta i radijalne polovice prstenjaka. Ulnarni živac ulazi kroz Guyonov kanal u područje šake i u području hipotenara se dijeli na površinsku i duboke grane. Površinska grana senzorno inervira kožu palmarnog dijela malog prsta i ulnarne polovice prstenjaka. Duboke grane motorički inerviraju mišiće hipotenara, dva medijalna lumbrikalna mišića, aduktor palca i palmarne i dorzalne interosealne mišiće. Proksimalno od retinakuluma fleksoruma daje 2 grane, palmarnu za inervaciju medijalnog dijela kože dlana, i dorzalnu za kožu dorzuma šake te dorzuma malog prsta i ulnarne strane prstenjaka. Radijalni živac senzorno inervira

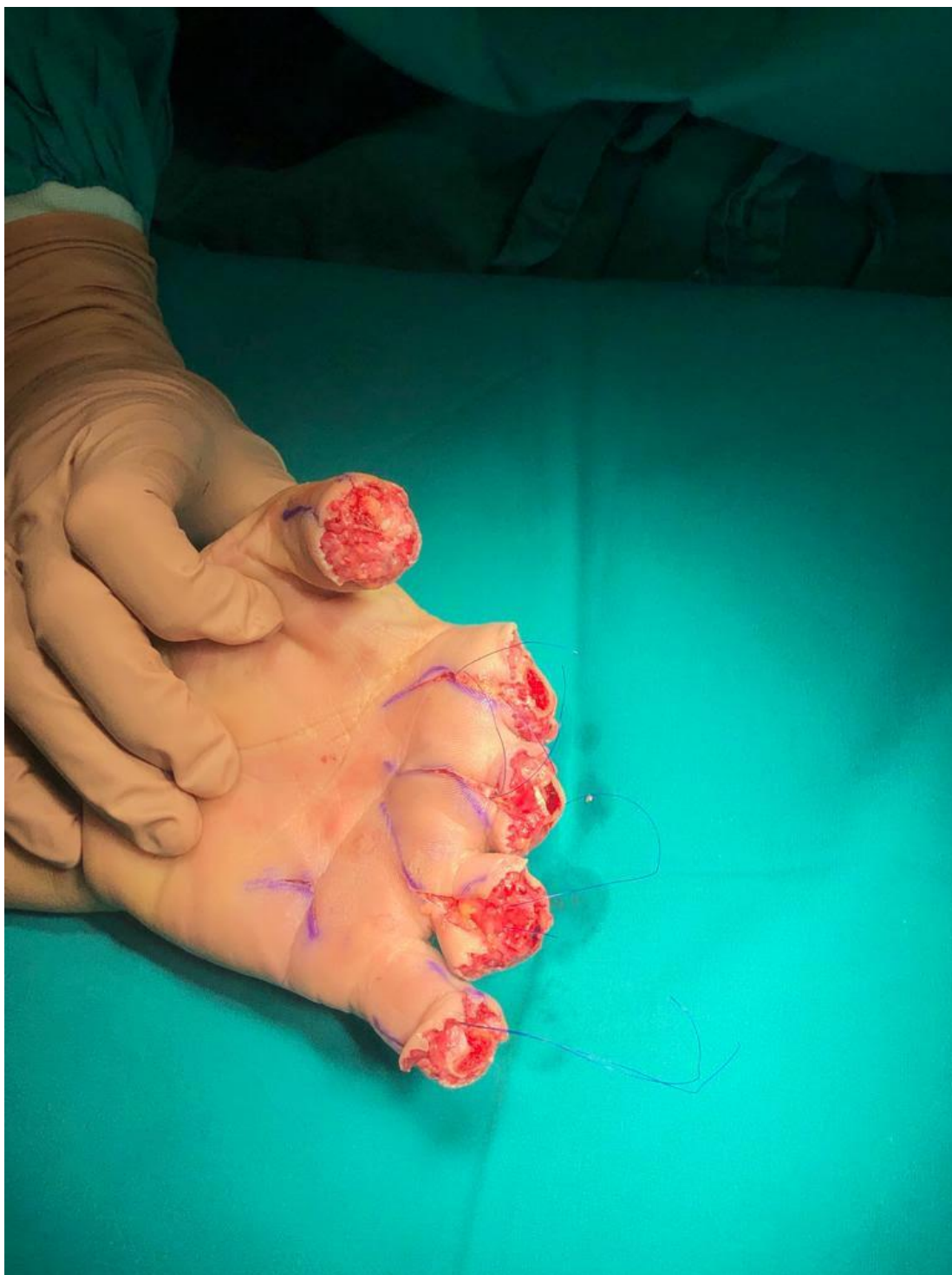kožu lateralnog dijela dorzuma šake te dorzum palca, kažiprsta, srednjeg prsta i radijalnu polovicu prstenjaka sve do nokta (6).



Slika 3. Shematski prikaz živčane inervacije šake. Prema: Maw (2016), str. C40.

4. ETIOLOGIJA OZLJEDA ŠAKE

Ozljede šake su među najčešćim ozljedama koje nastaju na tijelu. One čine između 6,6% i 28,6% svih tjelesnih ozljeda i 28% ozljeda koštano-mišićnog sustava. Od ozljeda koje zahtjevaju replantaciju najčešće su amputacije palca i ostalih prstiju dok manji broj čine amputacije većih dijelova šake (sl. 4). Njihovo liječenje je dugotrajno i skupo. Oko 20% pacijenata sa takvim ozljedama bude podvrgnuto replantaciji, što najviše ovisi o mogućnostima ustanove u kojoj se pacijent liječi. Profesionalno aktivni muškarci do 40 godina starosti su najviše zahvaćeni ovim vrstama ozljeda (7,8). Najveći broj ozljeda nastaje tijekom rada u industriji. Međutim, do ozljede može doći i u domu, na javnim mjestima, u prometnim nesrećama i tijekom sportske aktivnosti. Isto tako, do ozljeda šake može doći i pod utjecajem alkohola (7).



Slika 4. Amputacijska ozljeda prstiju šake. Privatna arhiva dr.sc. A. Dujmovića.

Ne zahtijevaju sve ozljede šake kirurško liječenje, ono će prije svega ovisiti o opsegu i težini ozljede. Ozljede šake u kojima je oštećeno više tkiva ili one ozljede u kojima je došlo do amputacije dijelova šake zahtijevati će kirurško odnosno mikrokirurško liječenje.

Najčešće do ozljeda dolazi kod fizičkih radnika u industriji i oni čine oko 50% ozlijeđenih. Ozljede nastaju prilikom rukovanja mehaniziranim radnim strojevima i strojevima za rezanje, poljoprivrednim strojevima, zatim pilama, ručnim alatom te prilikom skladištenja i transporta proizvedenih dobara. Prema istraživanju Trybusa i sur. (7) većina ozljeda nastaje u domu (45%) za razliku od radnog mjesta (20%) što je pomalo paradoksnno prema prije navedenom. U domu je staklo najčešći uzrok ozljeda šake. Do ozljeda dolazi prilikom udarca šakom u prozor ili u stakleni stol. Takve ozljede zahtijevaju složene rekonstruktivne operacije. Čimbenici rizika za nastanak ozljede su stručno neznanje, neadekvatno rukovanje alatom i rad pod utjecajem alkohola. Najtežu vrstu ozljeda, onaj tip koji zahtjeva neodgodivo kirurško liječenje, uzrokuje rad na kružnoj pili (cirkular). Pritom dolazi do teških ozljeda šake koje zahtijevaju dugotrajno liječenje, a ishod liječenja često nije zadovoljavajuć, odnosno funkcija šake nikad ne dosegne razinu prije ozljede što kod većine dovodi do trajne razine invaliditeta. Međutim, složeno liječenje ovakvih pacijenata, uključujući replantaciju, omogućuje kraće trajanje i bolje ishode liječenja, smanjenje vremena rehabilitacije i na kraju rezultira manjom razinom invaliditeta kod ozlijeđene osobe(7). Prevenirija ozljeda šake je moguća u izvjestnoj mjeri. Pravilna i konstantna obuka radnika, korištenje odgovarajuće sigurnosne opreme te ugradnja odgovarajuće sigurnosne zaštite može smanjiti broj ozljeda šake na radnom mjestu.

5. INDIKACIJE I KONTRAIKACIJE ZA REPLANTACIJSKU OPERACIJU

Kod traumatskih amputacija prstiju, dijelova šake ili cijele šake odluka o tome hoće li se izvesti mikrokirurška replantacija ili revizijska amputacija ovisit će o stanju bataljka, o stanju amputiranih dijelova, razini ozljede i stanju pacijenta (2). Često se konačna odluka o replantaciji ne može donijeti sve dok se krvne žile i živci ne pregledaju pod povećanjem lupe ili mikroskopa (1). Replantacija je preporučljiva kada amputacijska ozljeda može rezultirati katastrofalnim funkcionalnim deficitom za kojeg je funkcionalna kompenzacija gotovo nemoguća za postići (9).

Indikacije za replantaciju u području šake su: amputacija palca, amputacija više prstiju, parcijalna ili totalna amputacija šake u području dlana ili u području ručnog zgloba, amputacija bilo kojeg djela šake u djece i amputacija jednog prsta u razini distalno od hvatišta FDS tetive. Kontraindikacije za replantaciju uključuju: snažno zdrobljene ili oštećene dijelove šake, amputacije na više razina, amputacije u pacijenta

s drugim ozbiljnijim ozljedama ili bolestima, amputacije u pacijenta s aterosklerotski promijenjenim krvnim žilama, amputacije s dugim vremenom tople ishemije, amputacije kod mentalno nestabilnih pacijenata i amputacije jednog prsta kod odraslih u razini proksimalno od hvatišta FDS tetive (tbl. 1) (9).

Kako s vremenom dolazi do porasta znanja i iskustva u području mikrokirurgije tako su ove indikacije i kontraindikacije sve fleksibilnije, dinamičnije i s vremenom će se sigurno mijenjati. Veliki utjecaj na to ima napredak u području mikrokirurške opreme koja je sa vremenom sve bolja i čije mogućnosti su sve veće. Očekivanja pacijenata su postala veća i pod utjecajem toga da su replantacije/revaskularizacije postale kirurška rutina, mnogima, kojima je amputacija prikazana kao jedino rješenje ipak vjeruju da mikrokirurški zahvat se može ili bi trebao biti napravljen. Protivljenje takvim stavovima od kirurga ipak traži konzervativniji pristup u odabiru pacijenta.

Amputacija kao konačno rješenje ne znači nužno gubitak funkcije ili lošiji rezultat u odnosu na replantaciju, upravo suprotno, u nekim situacijama konačni ishodi amputacija pokazuju bolje rezultate u funkciji šake nego replantacijski postupci.

U modernoj mikrokirurgiji se postavlja pitanje što učiniti sa amputacijama koje zahvaćaju jedan prst, a da to nije palac. Odluka o replantaciji u tom slučaju ovisi o kirurgu i pacijentu. Tada odluku nije lako donijeti jer ona ovisi o mnogim čimbenicima koje treba razmotriti. Ti čimbenici uključuju komorbiditete pacijenta, njegovu starost, socijalne faktore, kulturne i osobne vrijednosti, tip ozljede, vrijeme ozljede i slično. Svi ti čimbenici na kraju imaju utjecaj na ishod replantacije (9).

Na kraju možemo zaključiti da su indikacije i kontraindikacije za replantaciju relativne i da se mijenjaju. Pedijatrijske amputacije i amputacije šake, palca i više prstiju ostaju apsolutne indikacije i u tom slučaju replantacija se generalno mora pokušati. U današnje vrijeme u obzir se mora uzeti i želja pacijenta, pogotovo kada se radi o amputacijama prstiju gdje nije uključen palac. Tada se uz znanje i iskustvo treba voditi i pacijentovim estetskim i osobnim vrijednostima. Replantacija u tim situacijama je prihvatljiva i nagrađujuća, ali razmatranje individualnih značajki pacijenta i okolnosti ozljede su iznimno važni kako bi se izbjegao morbiditet i nezadovoljavajući ishod operacije (9).

Tablica 1. Indikacije i kontraindikacije za replantacijsku operaciju

Indikacije za replantaciju	Kontraindikacije za replantaciju
<ol style="list-style-type: none"> 1. Amputacija palca 2. Amputacija više prstiju 3. Parcijalna ili totalna amputacija šake u području dlana ili u području ručnog zgloba 4. Amputacija bilo kojeg dijela šake u djece 5. Amputacija jednog prsta u razini distalno od hvatišta FDS tetive. 	<ol style="list-style-type: none"> 1. Snažno zdrobljeni ili oštećeni dijelovi šake 2. Amputacije na više razina 3. Amputacije u pacijenta s drugim ozbiljnijim ozljedama ili bolestima 4. Amputacije u pacijenta s aterosklerotski promijenjenim krvnim žilama 5. Amputacije s dugim vremenom tople ishemije 6. Amputacije kod mentalno nestabilnih pacijenata 7. Amputacije jednog prsta kod odraslih u razini proksimalno od hvatišta FDS tetive

6. ZBRINJAVANJE I POSTUPAK S AMPUTATOM

U hitnim slučajevima pri kojima je došlo do amputacije u području šake prva stvar koju treba učiniti je hemodinamski stabilizirati pacijenta i provjeriti je li pacijent pretrpio životno ugrožavajuću ozljedu. U slučaju da se radi o kompletnoj amputaciji, amputat treba zbrinuti na propisani način. Amputat treba zamotati u sterilnu gazu natopljenu fiziološkom otopinom te ga fotografirati što omogućuje da se amputat pregleda od strane medicinskog osoblja bez ponovnog otkrivanja. Zamotani amputat tada treba staviti u plastičnu vrećicu koju onda stavljamo u posudu napunjenu ledom i vodom temperature oko 4°C. Vode treba biti više od leda u omjeru otprilike 4 naprema 1. Važno je da amputat ne dođe u direktni dodir s vodom i ledom jer to može dovesti do nastanka smrzotina. Ako pacijent krvari iz bataljka, dovoljno je izvršiti kompresiju i elevaciju kako bi se krvarenje zaustavilo i kontroliralo. Uz to, pacijentu treba odrediti i započeti terapiju protiv tetanusa te uzeti briseve iz područja rane nakon čega treba dati antibiotike koji djeluju protiv *S. aureus*, *Streptococcus sp.* i *C. perfringens* (10).

Postoji i druga metoda za zbrinjavanje amputata. Ona uključuje stavljanje amputata u vrećicu sa fiziološkom otopinom bez prethodnog zamatanja sterilnom gazom. Ta vrećica se zatim isto uranja u vodu s ledom. Ovom metodom se sprječava nastanak

ozeblina i strangulacija amputata. Oba načina jednako doprinose preživljenju amputata (1).

Tkiva amputata mogu preživjeti oko 6 sati na sobnoj temperaturi. Ako se amputat ohladi na prethodno opisani način, tada može preživjeti oko 12 sati. Prsti čine iznimku, zbog nedostatka mišićnog tkiva u njima oni najduže mogu preživjeti u hladnim uvjetima, čak i do 24 sata (1).

U slučajevima nekompletne amputacije, kada su ulomci održani tkivnim mostićima, ranu treba temeljito očistiti i zamotati sterilnom gazom. Nakon toga se vrši poravnanje ulomaka i postavljanje udlage. Tkivni mostići između proksimalnog i distalnog dijela amputata trebaju biti očuvani kako bi se produžilo preživljenje amputata. Uz to, postavljanje leda oko distalnog dijela amputata također doprinosi preživljenju (10).

Nova metoda zbrinjavanja amputata je krioprezervacija, odnosno zamrzavanje. Wang i suradnici (11) su opisali metodu u kojoj su prste dvojice pacijenata zamrznuli u tekućem dušiku. Na pacijentima nije bilo moguće odmah izvesti replantaciju zbog lošeg zdravstvenog stanja. Tada su putem digitalne arterije prste ispunili tekućinom za krioprezervaciju i u kontroliranim uvjetima ih smrznuli. Smrzunte prste su pohranili u tekućem dušiku. Jedan prst je bio smrznut 10 dana, a drugi prst 30 dana. Nakon što su se pacijenti oporavili, oba prsta su uspješno replantirana. Nakon jednogodišnjeg praćenja, presađeni prsti postigli su zadovoljavajući izgled i funkciju (11).

Transport pacijenta i amputata u bolničku ustanovu treba biti što brži. Međutim, neovisno o tome, uspješna replantacija, pogotovo prstiju, je moguća i kod amputacija koje su bile bez adekvatne opskrbe krvi i preko 24 sata ako su amputati bili pravilno ohlađeni (1).

7. KIRURŠKO LIJEČENJE

Replantacija se danas najčešće izvodi mikrokirurškom metodom koja zahtijeva kirurški mikroskop ili lupu, iskusnog i vještog kirurga te obučeno osoblje. Operacija započinje traženjem i označavanjem krvnih žila i živaca. Nakon toga se provodi debridman pri čemu se odstranjuju svi nevitalni i zagađeni djelovi amputata i bataljka. Potom se izvrši osteosinteza te rekonstrukcija ozlijeđene tetive. Zatim slijedi rekonstrukcija krvnih žila i živaca te na kraju operacije se zatvara rana odnosno koža. Prije početka operacije replantacijski tim se podijeli u dvije ekipe. Prva ekipa je zadužena za transport amputata u operacijsku salu gdje amputat čiste i pripremaju za

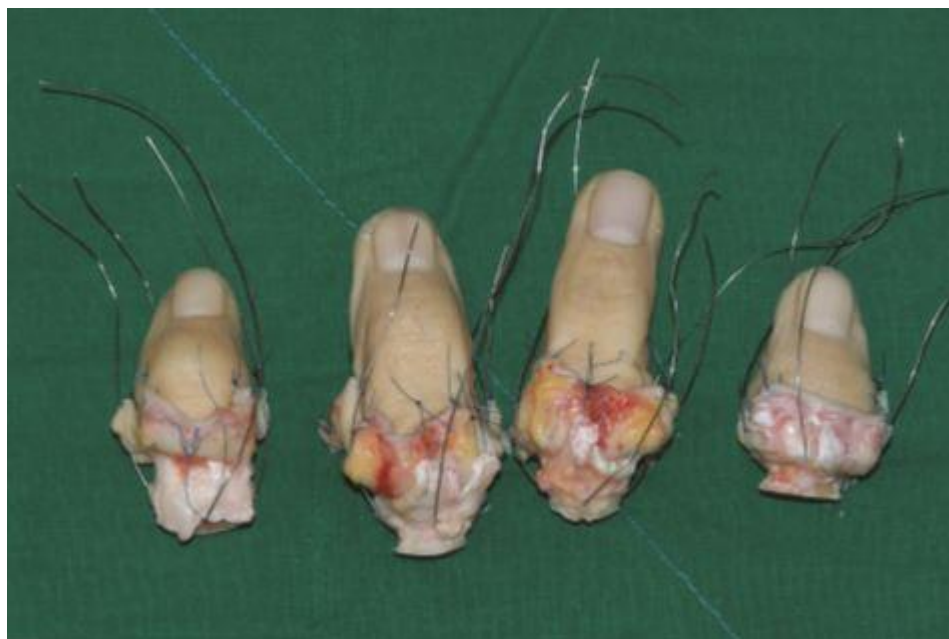replantaciju. Do replantacije se amputat čuva u ledu i sterilnim uvjetima. Druga ekipa pristupa pacijentu i odlučuje da li pacijent ima indikacije za replantaciju. Ako je donešena odluka za replantaciju, druga ekipa tada priprema bataljak za operaciju. Bataljak se očisti i na njemu se označe krvne žile i živci, na sličan način kao i na amputatu. Prije operacije je također potrebna radiološka obrada amputata i bataljka(1). Replantacija se radi u regionalnoj anesteziji gdje se najčešće blokira područje plexusa brahijalisa lokalnim anestheticima, takozvani aksilarni blok. Prednost regionalne anestezije kod ovakvih operacija je što uzrokuje blokadu simpatikusa. To dovodi do vazodilatacije krvnih žila pa je tada vaskularne anastomoze jednostavnije za napraviti. Povrh toga, regionalnu anesteziju je moguće održati i u postoperativnom razdoblju (12).

Sve strukture treba primarno rekonstruirati, osim ako nije prisutan veliki razmak između živaca ili avulzijska ozljeda tetive fleksora, što dovodi do neizbježnog sekundarnog presađivanja živca ili tetive (10).

7.1. Pronalazak i označavanje krvnih žila i živaca

Kako bi kasnije bilo lakše učiniti neurovaskularne anastomoze na početku operacije je potrebno pronaći i označiti krvne žile i živce (sl.5). Kada je riječ o amputacijama prstiju, da bismo lakše pronašli neurovaskularne strukture potrebno je na amputiranom dijelu i bataljku prsta učiniti dvije lateralne incizije te podvezati bataljak. Incizije omogućuju odizanje volarnog i dorzalnog dijela kože čime se postiže bolja preglednost za eksploraciju. Identifikacija struktura se postiže pomoću mikroskopa ili lupe, a iziskuje iskustvo i strpljenje kirurga. Krvne žile i živce u području šake je lakše identificirati zbog većeg promjera tih struktura (1). Kada se krvne žile uspješno identificiraju one se isperu s hepariniziranom fiziološkom otopinom. Rubovi pronađenih neurovaskularnih struktura se obrežu i označe 10-0 šavom (13). Potrebno je disecirati minimalno 0,5 do 1 cm čitave arterije i živca kako bi se omogućilo stavljanje stezaljki i kasnije stvaranje anastomoza (2). Nakon što se označe neurovaskularne strukture potrebno je identificirati tetive ekstenzora i fleksora. Tetive fleksora su katkad povučene proksimalno pa ih je potrebno povratiti korsićeći 23G igle. Tetive ekstenzora je lakše pronaći jer se one nalaze ispod dorzalnih vena šake koje smo prethodno označili (12).

Vrlo je važno izolirati i označiti sve vitalne strukture prije nego se započne sa debridmanom kako ne bi došlo do oštećenja istih.



Slika 5. Označavanje krvnih žila i živaca 6-0 šavom. Prema: Woo (2019), str. 896.

7.2. Debridman

Debridman je uklanjanje neživog materijala, stranih tijela i slabo zacjeljujućeg, odnosno nekrotičnog tkiva iz rane. Opće je poznato da je debridman ključni element za pravilno cijeljenje rane. Rane sa nekrotičnim tkivom neće zacijeliti. Nekrotično tkivo je tkivo sa najvećim brojem bakterija. Njegovim odstranjenjem postićemo brže cijeljenje rane i smanjujemo mogućnost prodora bakterija u krvotok i izazivanja infekcije ili sepse. Postoji nekoliko vrsta debridmana od kojih je najčešći kirurški. Kirurški debridman je odstranjenje tkiva pomoću skalpela ili škarića. Ono je najbrže i najučinkovitije (14).

Debridman se može učiniti odmah ili kasnije, ovisno o stanju pacijenta i dostupnosti kirurga. Ako je pacijent stabilan, rani i agresivni debridman je potrebno učiniti u operacijskoj sali. Debridmanom je potrebno odstraniti svo nekrotično tkivo, strana tijela i bakterije (15). Radikalni debridman je najvažniji korak za postizanje neovaskularizacije između amputata i bataljka (2).

7.3. Osteosinteza

Osteosinteza je kirurški postupak spajanja kosti. Prije nego li se započne sa postupkom osteosinteze, kod amputacijskih ozljeda u području šake je u većini situacija potrebno prije replantacije skratiti kosti koje se spajaju. Skraćivanje kosti olakšava primarno spajanje kosti, direktnu rekonstrukciju živaca, stvaranje termino-terminalnih anastomoza krvnih žila i postavljanje šava na meka tkiva bez napetosti. Najvažnija uloga skraćivanja kosti je da omogući stvaranje anastomoza između krvnih žila i živaca bez napetosti. Skraćivanje se češće radi na amputatu kako bi se održala maksimalna dužina bataljka u slučaju da replantacija ne uspije (2). Ovisno o lokaciji i tipu ozljede kost se može skratiti od 0,5 do 4 cm (1). Na važnost skraćivanja kosti kod replantacije ukazuju Smith i sur. (16) koji su prikazali da je preživljenje replantata kod osoba gdje su kosti skraćene veće (89%) naprema onih replantata gdje kosti nisu skraćivane (50%).

Kod amputacija koje zahvaćaju prste najčešća metoda osteosinteze je putem Kirschnerovih žica koje se onda postavljaju na više načina ovisno o razini i tipu ozljede. Te metode omogućuju krutu fiksaciju, sprječavaju rotaciju ulomaka i pružaju izvrsnu mogućnost za postavljanje kosti u poziciju koja omogućava rano pokretanje prstiju (17). Koriste se sljedeće metode: osteosinteza pomoću jedne ili dvije longitudinalne intramedularno postavljene Kirschnerove žice, osteosinteza sa jednom intramedularnom Kirschnerovom žicom i dodatnom kratkom i koso postavljenom Kirschnerovom žicom koja sprječava rotaciju, osteosinteza ukriženim Kirschnerovim žicama, osteosinteza intramedularno postavljenim vijkom ili klinom i osteosinteza s pločicom i vijcima (1). Najčešće se koristi metoda koja je najlakša i najbrža ali najbolja za pacijenta u tom trenutku. Jedna ili dvije longitudinalne Kirschnerove žice se postavljaju intramedularno u amputirani dio prsta već u pripremi za replantaciju. Ta metoda je brza i jednostavna, za nju je potrebna mala izloženost kosti, za fiksaciju je potrebna manja koštana masa nego u drugim metodama, deformiteti izazvani rotacijom se lako isprave i omogućuje skraćivanje kosti nakon replantacije ako je potrebno (1). Najčešće se ova metoda koristi kod amputacija jednoga prsta u razini falanga te kod ozljeda koje zahvaćaju metakarpalne kosti. Za isti tip ozljeda može se koristiti osteosinteza sa dvije ukrižene Kirschnerove žice ili osteosinteza jednom longitudinalnom i jednom kosom Kirschnerovom žicom (2). Lee i sur. (17) zagovaraju metodu osteosinteze korištenjem jedne Kirschnerove žice. Ishodi takve osteosinteze pokazali su se jednaki kao i u ostalim metodama. Međutim, ova metoda

ima ograničenja budući da su autori ovu metodu primjenjivali samo kod pacijenata sa amputacijom prsta na razini distalne i srednje falange. Prema tome, njihovi se rezultati ne mogu primjenjivati na ostale vrste ozljeda šake. Osteosinteza vijkom i pločicom je sve popularnija kod replantacija u području šake. Za neposrednu stabilizaciju ulomaka se koristi „H“ pločica. Ova metoda zahtjeva više vremena i veću izloženost kosti te povećava rizik za ozljedu mekih tkiva, pogotovo vena na dorzalnom djelu šake (1). Iskusni replantacijski kirurg katkad teško postiže ispravno poravnanje ulomaka prilikom replantacije više prstiju. Odnos prstiju se mora često provjeravati u fleksiji i ekstenziji kako bi se postigao puni opseg kretanja nakon replantacije. Treba voditi računa da se postigne anatomsko poravnanje i ispravna rotacija replantiranih prstiju (1).

Kod amputacija u razini dlana za rekonstrukciju kosti se također koristi osteosinteza Kirschnerovim žicama, sa ili bez serklaže. Iznimka je prva metakarpalna kost gdje se više koriste vijci i pločice (18).

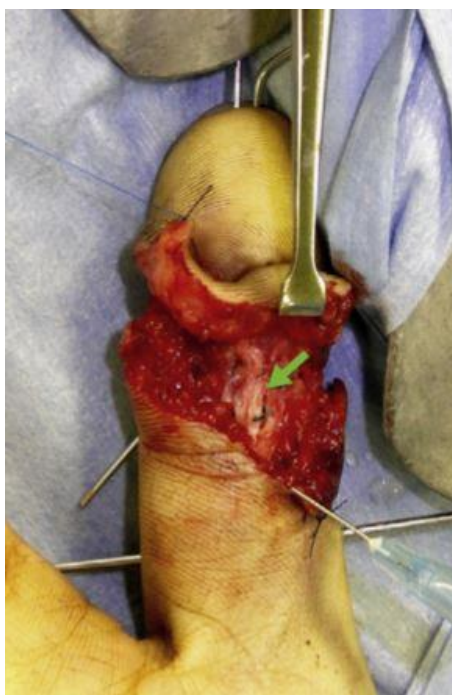
U slučaju amputacije u razini ručnog zgloba prvotna metoda fiksacije ulomaka je pomoću Kirschnerovih žica, manjih pločica ili pomoću vanjskih fiksatora. Definitivna fiksacija ulomaka se radi nakon što se ukloni potreba revaskularizacije i ona se najčešće postiže pločicama i vijcima (19).

7.4. Rekonstrukcija ozlijeđenih tetiva

Nakon osteosinteze slijedi rekonstrukcija ozljedom zahvaćene tetive ili tetiva ekstenzornih mišića podlatkice. Prije nego li se započne sa rekonstrukcijom, periost na dorzalnoj strani kosti bi trebalo zašiti s 5-0 resorptivnim šavima. Na taj način se stvara glatka površina po kojoj će tetiva moći kliziti te se pokrivaju izložene žice ili pločice nakon osteosinteze (2). Iako je tijekom godina razvijeno mnogo različitih materijala i konfiguracija šava, postoji nekoliko temeljnih načela kojih se treba pridržavati kako bi se postigla stabilna fiksacija i rekonstrukcija tetiva. Ti principi uključuju upotrebu šava koji prolazi kroz sredinu krajeva tetive u kombinaciji s epitendinoznom šavom koji sprječava puknuće na mjestu rekonstrukcije. Snaga šava je izravno proporcionalna njegovoj veličini, kao i broju prolazaka kroz mjesto rekonstrukcije. Više dorzalno smještanje jezgre šava pruža veću čvrstoću konstrukciji u usporedbi s malo više volarnim postavljanjem. Iako određeni materijali šava imaju vrhunsku tenzilnu snagu, pokazano je da broj prolazaka šavom kroz mjesto rekonstrukcije tetive ima veću ulogu za ukupnu snagu i održivost replantata (20).

Za rekonstrukciju ekstenzorne tetive je dovoljno napraviti dva horizontalna šava koristeći 4-0 poliester. U slučaju amputacije u razini proksimalne falange važno je rekonstruirati lateralne dijelove ekstenzornih tetiva jer one omogućuju ekstenziju u IP zglobovima. Kod težih ozljeda tipa avulzija ekstenzorne tetive nekad nisu dostupne za rekonstrukciju. Tada se radi ili artrodeza u području IP zgloba ili se presadi ekstenzorna tetiva sa druge anatomske lokacije (1).

Primarna rekonstrukcija tetive fleksora bi trebala biti pokušana u većini replantacija jer sekundarna rekonstrukcija povećava rizik od nastanka ožiljaka i adhezija (sl. 6). Za rekonstrukciju tetiva fleksora kod amputacija prstiju najčešće se koristi metoda šivanja po Tajimi. Šavi se postavljaju na proksimalni i distalni dio tetive ali se ne zategnu do kraja dok se ne dovrši rekonstrukcija krvnih žila i živaca. To omogućuje da prst tijekom cijele replantacije bude u položaju ekstenzije što olakšava rekonstrukciju krvnih žila i živaca na volarnoj strani šake. Ista metoda rekonstrukcije se koristi i u slučaju da je ozljedom zahvaćeno više tetiva, kao npr. u području dlana ili ručnoga zgloba (1). Trenutno, rekonstrukcija FDS tetive nije obavezna jer pojednostavljuje operaciju i olakšava pokretanje prstiju nakon operacije (2). Katkada se nakon primarne rekonstrukcije pojave adhezije u područja tetiva. Tada se radi tenoliza zahvaćene tetive. Sekundarne rekonstrukcije tetiva fleksora se mogu izvršiti u rasponu od 3 mjeseca nakon replantacije i to najčešće rekonstrukcijom pomoću silikonskog štapića u 2 akta (1).

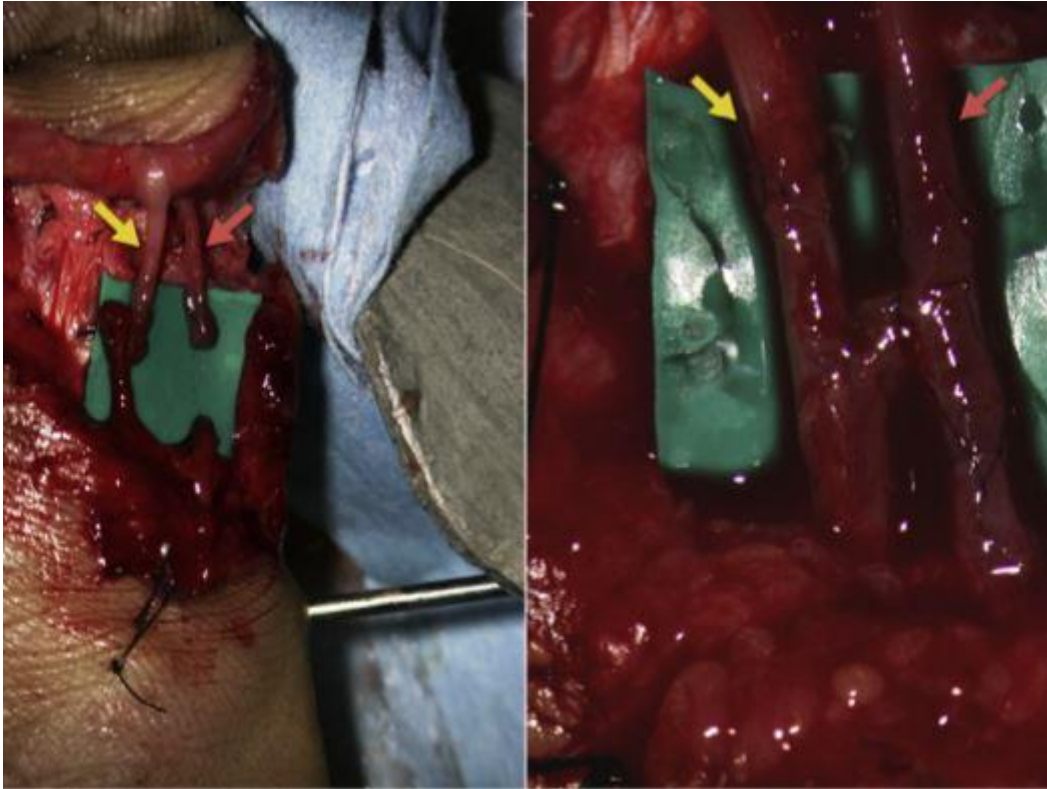


Slika 6. Rekonstrukcija tetive fleksora (zelena strelica). Prema: Ono (2019), str. 364.

7.5. Rekonstrukcija krvnih žila

Pri rekonstrukciji krvnih žila prvo se pristupa rekonstrukciji arterija, a zatim rekonstrukciji vena. Na taj način se želi smanjiti vrijeme trajanja ishemije te postići opskrba dorzalnih vena krvlju kako bi ih se lakše moglo identificirati (2). Ova faza je često nepredvidljiva i najduže traje.

Prije nego li se započne sa rekonstrukcijom arterija važno je izvršiti njihov detaljan pregled pod uvećanjem lupe ili mikroskopa te tražiti znakove koji nam mogu ukazivati na ozljedu. Na primjer, znak crvene linije i znak vrpce kod amputacija prstiju idu u prilog ozljeda digitalnih arterija nastalih mehanizmom trakcije (21). Kod amputacijskih ozljeda u razini prstiju nastoje se rekonstruirati obje digitalne arterije, dok je kod amputacijskih ozljeda u razini dlana ili ručnog zgloba pravilo da se rekonstruiraju sve arterije ako je to moguće (sl.7). U situacijama nedostatka vremena dovoljno je rekonstruirati samo jednu digitalnu arteriju, međutim, rekonstrukcija obje povećava stopu preživljenja replantiranih prstiju. Prije nego li se krene u stvaranje anastomoze neophodno je provjeriti da li je kroz proksimalnu arteriju održan protok krvi. Otpuštanjem vaskularne stezaljke na proksimalnoj arteriji bi se trebao pojaviti snažan i pulsirajući protok (1). U slučaju da nema protoka ili je on preslab, moguće je da je došlo do vazokonstrikcije arterije, da se u arteriji nalazi tromb, da proksimalnije postoji ozljeda žile, da je temperatura pacijenta ili okoline preniska, da pacijent ima nizak sistolički tlak i slično (2). U tim situacijama je potrebno potaknuti protok na način da se vaskularne stezaljke jače otpuste, ili da se arterija resekira proksimalnije do zdravoga dijela, utopljavanjem ili adekvatnom hidracijom pacijenta i čekanjem.



Slika 7. Stvaranje termino-terminalne arterijske anastomoze uz pomoć vene (crvena strelica) i rekonstrukcija živca (žuta strelica). Prema: Ono (2019), str. 365.

Ozlijeđena arterija se mora resecirati sve dok se ne vizualizira normalna, zdrava intima krvne žile. Samo arterijski krajevi sa zdravim intimama se anastomoziraju. Ako se resekcijom odstrani veliki dio arterije, tada se novonastala pukotina nadomješta umetanjem vene između krajeva arterije (sl.7) (1). Ovisno o promjeru arterija koje se rekonstruiraju, venski presadak se može uzeti sa volarne strane proksimalne falange, sa tenara, sa volarne strane ručnog zgloba ili sa podlaktice (2). Prije nego što se vena anastomozira potrebno ju je okrenuti za 180 stupnjeva jer inače protok krvi neće biti moguć. Stopa preživljena replantata je jednaka neovisno o tome da li je učinjena primarna rekonstrukcija arterijskih krajeva ili je između njih postavljena venska presadnica. Stoga se preporuča upotreba venskih presadaka u slučaju da se ne može učiniti anastomoza između krajeva arterija, pogotovo kada se radi o crush ozljedama ili avulzijama (22).

Kod mnogih avulzija i crush ozljeda moguće je napraviti anastomozu između različitih arterija. Na primjer, kod avulzije prstenjaka može se napraviti anastomoza između proksimalne digitalne arterije sa ultarne strane prsta i distalne digitalne arterije sa radijalne strane. To se najčešće radi u slučajevima kada su krajevi tih

arterija manje zahvaćeni ozljedom te kada je distalna arterija zbog ozljede neupotrebljiva za rekonstrukciju (1).

Dva kritična čimbenika za postizanje uspješne mikrovaskularne anastomoze su vještina i stručnost kirurga te postavljane anastomoze bez napetosti između intima arterija. Prije nego li se napravi anastomoza arterije se isperu sa heparinom kako bi se odstranili trombi nastali u njima. Preporuča se bolus doza od 3000 do 5000 jedinica heparina prije postupka te još 1000 jedinica svakih sat vremena u slučaju da se radi o avulzijskoj ili crush ozljedi (1). Pokazalo se da je kontinuirana i kontrolirana primjena heparina kod arterijskih anastomoza sigurna metoda i da povećava stopu uspješnosti replantacija u području prstiju (23).

Postoji nekoliko tehnika postavljanja arterijske anastomoze od kojih se danas najčešće koristi tehnika u kojoj se prvi šav postavlja na stražnji zid arterije. Prednost ove tehnike je u tome što nije previše zahtjevna i što smanjuje mogućnost da se oba zida arterije zašiju zajedno. Prvi šav se stavlja na stražnji zid u točki koja je najdalja od operatera. Svaki sljedeći šav se postavlja prema operateru sve dok se cijeli lumen ne zatvori do kraja. Zadnji šav se treba postaviti na 180 stupnjeva od prvog. Ova tehnika je jedna od sigurnijih jer omogućuje preglednost lumena žile do zadnjih nekoliko šava. Druge tehnike koje se također mogu koristiti su: „flipping“ tehnika, 180 stupnjeva vertikalna tehnika, termino-lateralna tehnika i tehnika gdje se šav postavlja u kontinuitetu odjednom (3). Za postavljanje anastomoza se najčešće koriste 9-0 i 10-0 najlon te 11-0 najlon u slučaju da se radi o replantacijama u području distalne falange (2).

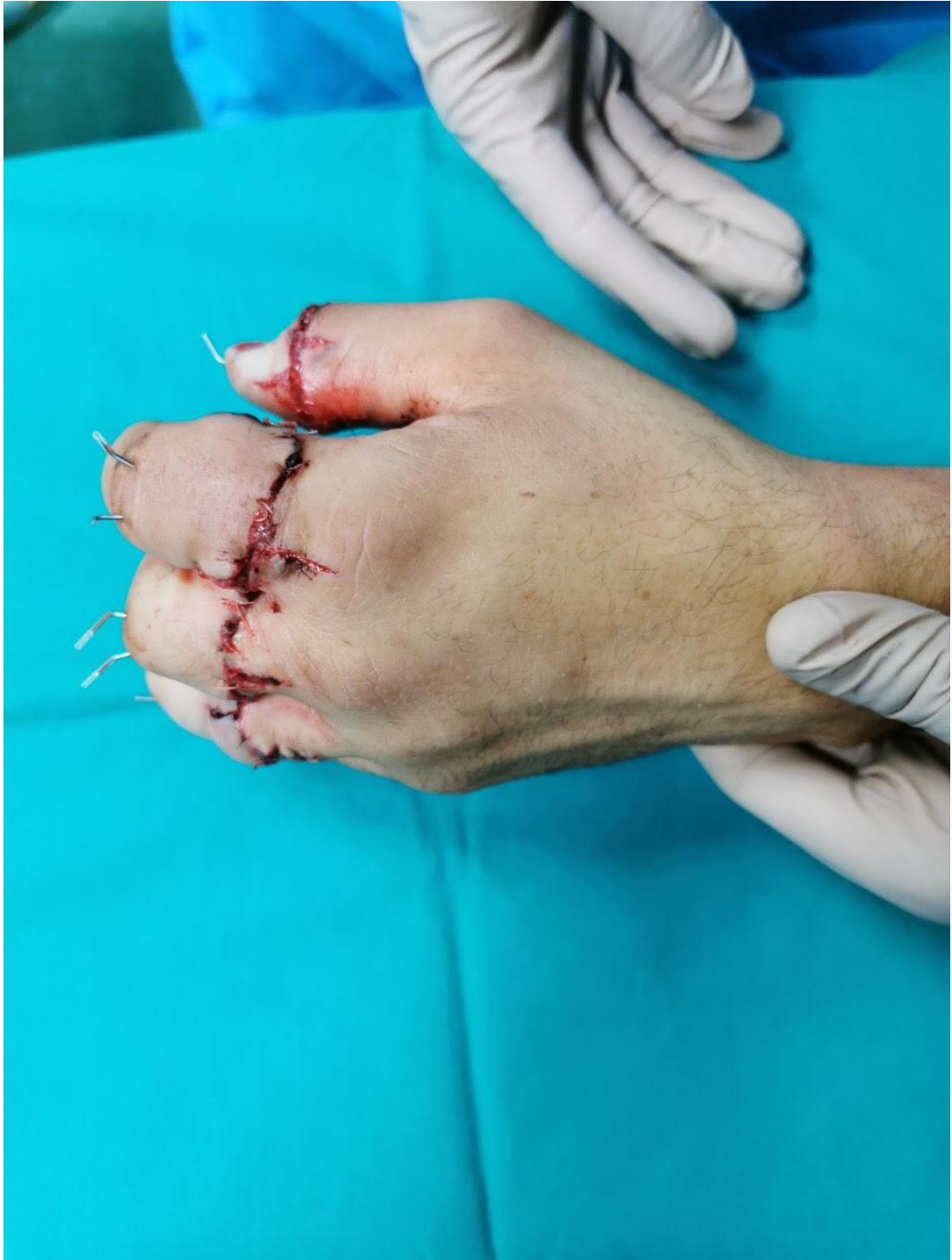Na svaku anastomozu arterije trebalo bi učiniti najmanje dvije anastomoze na venama. Da bi se ovo postiglo nekad je potrebno mobilizirati veći broj vena. Najveća pogreška kod rekonstrukcije vena je postaviti anastomozu pod napetošću. U slučaju da se vene ne mogu anastomozirati između njih se može postaviti venska presadnica (1). Postojana venska drenaža je ključ za uspješnu replantaciju jer je venska insuficijencija najčešći uzrok neuspjeha kod replantacije (2). Prije postavljanja anastomoze na venama njihovi krajevi se resekiraju mikrokirurškim škalicama u slučaju da su oštećeni. Nakon toga se otpuste vaskularne stezaljke te se vene napune krvlju pa ih je lakše za uočiti u slučaju da ih prije toga nismo uspjeli identificirati. Anastomoze se rade između vena iz kojih curi najveća količina krvi (13). Za postavljanje šava se koriste 9-0 i 10-0 najlon šavi (21).

7.6. Rekonstrukcija živaca

Regeneracija živaca najvažniji je prognostički faktor u konačnom funkcionalnom oporavku nakon replantacije. Kod većine replantacija, rekonstrukcija živaca nije zahtjevna zbog prethodnog skraćivanja kosti (2). Za pažljivo poravnanje ozlijeđenih krajeva živaca koristi se mikroskop. Primarna rekonstrukcija živaca bi uvijek trebala biti izvedena (sl.7). U slučaju da se ne može učiniti termino-terminalna rekonstrukcija mogu se koristiti presadnice živaca. Za tu svrhu se najčešće koristi *n. cutaneus antebrachii medialis* (1). Osim toga, mogu se koristiti i različiti prirodni ili sintetički materijali koji pospješuju regeneraciju živca, kao što su kolagen i poliglikolid (2). Uspjeh rekonstrukcije je jednak neovisno da li se radi o primarnoj ili sekundarnoj rekonstrukciji (1). Da bi se sprječilo nastanak neurinoma, rekonstrukcija živaca se isto tako mora učiniti bez napetosti (2). Kod rekonstrukcije perifernih živaca se postavljaju epineuralni šavi od 8-0 do 10-0 monofilamentnog najlona. Za živce prstiju je dovoljno postaviti 2 do 3 šava dok je kod proksimalnijih ozljeda potrebno postaviti nešto više (1). Na konačni uspjeh rekonstrukcije živaca i povratak funkcije amputiranih dijelova ima utjecaj mnogo čimbenika. Razina i mehanizam ozljede je jedan od njih. Bolji oporavak će se očekivati kod ozljeda sa ravnim rezom dok će lošiji oporavak biti u slučaju avulzijskih ili crush ozljeda, ako će ga uopće biti. Utjecaj na oporavak ima i dob pacijenta pa će se bolji oporavak sensorike prije očekivati kod mlađih pacijenata. Plastičnost živčanog sustava ovdje ima ulogu. Rehabilitacija ne smije biti zapostavljena jer ona najviše pridonosi oporavku funkcije šake nakon operacije (24).

7.7. Zatvaranje kirurške rane

Nakon što su sve strukture rekonstruirane i nakon što je postignuta revaskularizacija amputata jedino što je preostalo je zatvoriti kiruršku ranu, odnosno zašiti kožu (sl.8). Koža se lagano približi s nekoliko najlon šava. Sva ozlijeđena koža koja bi mogla nekrotizirati se odstrani. Šave na kožu je važno postaviti bez napetosti jer svaki šav koji se jače stegne može uzrokovati vensku kongestiju i neuspjeh replantacije. U slučaju prstiju, lateralne incizije se mogu ostaviti otvorene kako bi se ostvarila dekompresija digitalnih krvnih žila (1,2).



Slika 8. Šavi kože na šaci nakon replantacije prstiju. Privatna arhiva dr.sc. A. Dujmovića.

U slučaju težih ozljeda šake ponekad je potrebno nedostatak kože nadomjestiti reznjevima. U tu svrhu se mogu koristiti jednostavni lokalni reznjevi, jednostruki dorzalni režanj, dvostruki Hueston režanj, adipofascijalni preokrenuti režanj i drugi (13). Ako dođe do pojave znakova kompresije ili suženja tada je potrebno učiniti fasciotomiju. Na kraju se rane pažljivo prekrivaju sterilnom gazom impregniranom

vazelinom. Ruka se imobilizira glomaznom kompresijskom ručnom longetom s gipsanim udlagama koje se protežu do iznad lakta kako bi se spriječilo smicanje longete. Svaki korak je pažljivo osmišljen kako bi se spriječila konstrikcija i presnažna kompresija replantiranog dijela (1).

8. POSTOPERATIVNO PRAĆENJE

Postoperativno praćenje ima važnu ulogu u konačnom uspjehu replantacije. Boja kože replantiranog dijela, temperatura, turgor i kapilarno punjenje mogu ukazati i na najmanje promjene u replantatu (12). Unatoč izvrsnoj mikrokirurškoj tehnici, tromboza u razini vaskularne anastomoze je vodeći uzrok neuspjeha mikrokirurškog zahvata. 90% arterijskih tromba nastaje zbog agregacije trombocita tijekom prvog postoperativnog dana, dok 42% venskih tromboza nastane nakon prvog postoperativnog dana zbog fibrinskog zgrušavanja (10).

Nakon operacije, replantat treba držati na povišenom te treba biti uredno zamotan. Pacijent treba biti u toploj sobi te se pored ozljeđene šake često postavi i grijalica. Na taj način se sprječava vazospazam uzrokovan hladnoćom (10). Uz inspekciju, cirkulacijski status se može procjenjivati raznim uređajima. Koristi se pulsni oksimetar, termometrija, laserski Doppler uređaj te venska Doppler sonda. Pad temperature od 1,8 do 3°C ili apsolutna temperatura replantata niža od 30°C zahtijevaju trenutnu reviziju arterijske i venske anastomoze (2). Veći rizik za pojavu tromboze se povezuje i sa količinom krvarenja tijekom operacije zbog aktivacije koagulacijskih puteva. Stoga je pravilna hemostaza tijekom operacije kritična za smanjenje učestalosti postoperativne tromboze (10).

U većini slučajeva neuspjeh replantacije se uočava promjenom boje i temperature replantata. Promjena boje replantata je najbolji pokazatelj njegovog stanja. Ako replantat postane blijed posrijedi je arterijska okluzija, dok tamno crvena ili ljubičasta boja replantata ukazuju na vensku kongestiju, odnosno okluziju vena. Sestrinsko osoblje treba provjeravati status replantata svaki sat prva 2 dana od operacije, svaka 2 sata sljedeća 2 dana te svaka 4 sata u naredna 3 dana (2). U međuvremenu, pacijentu je strogo zabranjeno pušenje i konzumacija napitaka koji sadrže kofein. Pacijent treba mirovati u krevetu 2 do 3 dana kako bi se spriječio spazam krvnih žila i promjene krvnog tlaka, a nakon toga je dozvoljena aktivnost u skladu s bolesnikovim oporavkom, željama i osobnošću (1,13).

Oko primjene antikoagulantne terapije još uvijek postoje kontroverze. Neki kirurzi ne uvode antikoagulacijsku terapiju, neki uvode samo aspirin ili dipyridamol dok neki kirurzi koriste cijeli spektar antikoagulacijskih lijekova. Većina ipak koristi neku vrstu antikoagulacijske terapije. Kod ozljeda šake sa ravnim rezom i tamo gdje je anastomoza tehnički jednostavno postavljena, uporaba heparina nije potrebna. Najčešće se u tim slučajevima daju aspirin u dozi od 325 mg/dan, dipyridamol 50mg 3 puta na dan i dekstran u dozi od 40 mL po satu. Može se uvesti i klorpromazin u dozi od 25 mg 3 puta na dan. Klorpromazin je koristan kao periferni vazodilatator i sredstvo za smirenje (1). Heparin se uvodi u slučaju avulzijskih ili crush ozljeda. Početna doza je 1000 jedinica po satu koja se daje u narednih 5 do 7 dana. U slučaju da dođe do krvarenja uslijed primjene heparina, njegovo se davanje treba ukinuti. Heparinska profilaksa se ne koristi kod amputacija prokimalno od ručnog zgloba (1). Cigna i sur. (25) su nakon replantacije prstiju, neovisno o mehanizmu ozljede, primjenjivali farmakološki protokol koji se sastojao od primjene intravenskih tekućina u dozi od 30-50 cm³ po kilogramu tjelesne težine dnevno, Dextrana-40 u dozi od 500 cm³ dnevno te Heparina u dozi od 50-100 jedinica po kilogramu dnevno. Lijekovi su se davali narednih 5 dana nakon operacije. Stopa preživljenja replantata nakon provedenog farmakološkog liječenja je bila 100%. Međutim, treba uzeti u obzir podatak da je studija provedena na malom uzorku od svega 16 pacijenata. Studija koja će uključiti veći broj pacijenata bi u ovom slučaju pokazala reprezentativniji rezultat, ali uspjeh ovakvog način liječenja ne treba zanemariti.

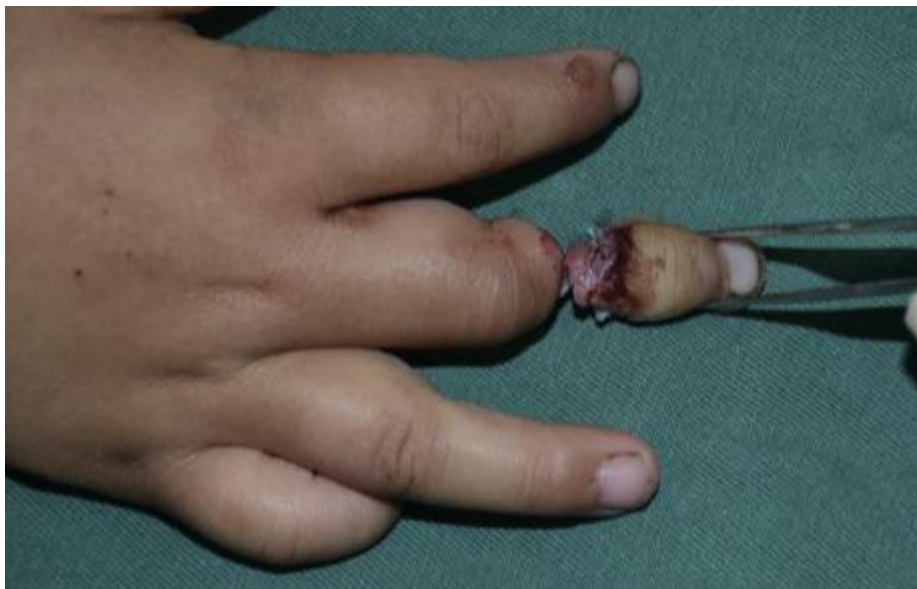Osim antikoagulacijskih lijekova, potrebna je upotreba analgetika i antibiotika. Kao analgetik se najčešće koristi paracetamol, ali se mogu uvesti i opioidni analgetici ako je bol snažna i neizdrživa. Od antibiotika se najčešće daje kombinacija cefalosporina druge generacije i aminoglikozida. Antibiotici se daju intravenski prvih 5 dana, a nakon toga se uzima samo oralni cefalosporin narednih 3 do 5 dana (10).

Ako dođe do promjene statusa replantata prema lošijem moguće je poduzeti određene mjere kako bi se stanje poboljšalo. Niski protok krvi prema replantatu se može poboljšati elevacijom šake iznad razine srca, otpuštanjem zavoja i šava na rani te u slučaju da se radi o trombozi mogu se aplicirati medicinske pijavice na replantat ili učiniti eksploraciju sa trombektomijom i reanastomozom. Odstranjenje korijena nokta i primjena gaze natopljene heparinom na to mjesto mogu poboljšati protok krvi ako se radi o replantaciji prsta. Utopljanje pacijenta i sobe te uspostavljanje optimalnog krvnog tlaka također mogu poboljšati protok krvi. Arterijska opstrukcija, prepoznata

na vrijeme i adekvatno liječena, ima bolju prognozu za dugoročno preživljenje replantata u odnosu na vensku opstrukciju (21).

9. REPLANTACIJA U DJEČJOJ POPULACIJI

Kod amputacija u području šake koje se dogode u djece replantacija je apsolutno indicirana. Replantacija u području šake je najčešća mikrokirurška operacija u djece. Od svih replantacija, 10% se izvede u pedijatrijskoj populaciji tako da one nisu rijetkost. Najčešće do amputacijskih ozljeda dolazi uslijed traume kod prometnih nesreća i kod rukovanja alatom te tijekom bavljenja sportom, a amputacija se većinom dogodi u razini distalne falange (sl.9) (26). Zapaženo je da se broj replantacija smanjuje sa dobi pacijenta, pa se tako najveći broj izvodi u pacijenata u dobi od 0 do 4 godine, a najmanje u dobi od 15 do 19 godina (27). Kirurzi moraju biti svjesni indikacija, tehničkih i anatomskih razlika prisutnih u pedijatrijskih bolesnika kako bi im mogli pravilno pristupiti. Replantacija u djece nije uspješna kao kod odraslih zbog veće učestalosti crush ozljeda i avulzija te manjeg promjera krvnih žila (26).



Slika 9. Replantacija distalne falange srednjeg prsta kod četverogodišnje djevojčice. Prema: Tang (2017), str. 205.

Važno je u ovom slučaju prepoznati da djeca nisu mali odrasli, pogotovo jer imaju različitu anatomiju i fiziologiju. U dječjoj populaciji je uvijek potrebno pokušati sačuvati i zaštititi epifizine ploče rasta jer one omogućavaju nastavak rasta amputiranog dijela šake nakon replantacije. Isto tako, spazam krvnih žila je mnogo češći i snažniji

nego u odraslih. Prepoznavanje i liječenje tih situacija je važno za konačni uspjeh replantacije (28).

U svim dobnim skupinama, replantacija je nabolja metoda liječenja amputacija koje uključuju sljedeće: palac, više prstiju, amputaciju šake u razini dlana, cijelu šaku, amputaciju prsta u razini distalno od hvatišta FDS tetive. Međutim, kriteriji odabira su mnogo liberalniji u odnosu na odrasle. Mnoge ozljede koje su kontraindicirane za replantaciju kod odraslih se mogu kirurški replantirati u djece. U suštini, ako nema ozbiljnije crush ozljede, avulzije ili oštećenja živčevlja, amputacija u bilo kojoj razini kod djece se može rekonstruirati (26).

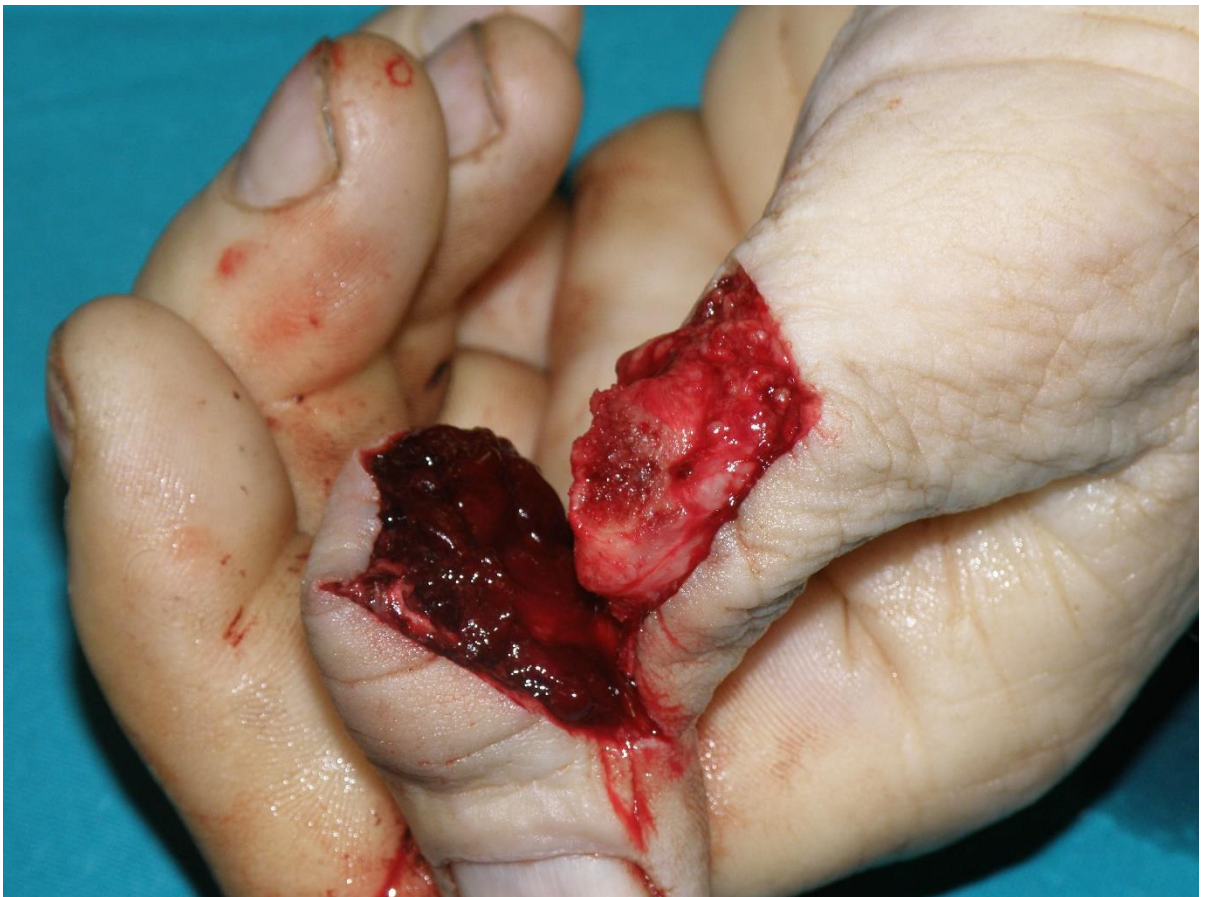Procedura replantacije se ne razlikuje previše od replantacije u odraslih, ali ipak neke male razlike postoje, to se pogotovo odnosi na razlike u veličini struktura. Na primjer, arterije u djece ne smiju biti stegnute stezaljkama dugo vremena jer to povećava rizik od ozljede i neuspjeha replantacije (26), te kao što je ranije navedeno, kod osteosinteze je prioritet sačuvati epifizne ploče rasta kako bi amputirani dio šake nastavio rasti nakon replantacije. Tome u prilog idu rezultati jedne dugotrajne studije koji su pokazali da se kontinuirani rast kosti nastavio te da su prsti dostigli 81% do 90% normalne dužine u odrasloj dobi ako tijekom operacije nisu napravljena velika oštećenja na epifiznim pločama (2).

Ishodi liječenja u djece su općenito bolji nego u odraslih. Za to postoji nekoliko razloga, uključujući, brže cijeljenje mekog tkiva, stvaranje manjeg ožiljka, bolju regeneraciju živčevlja, poboljšano klizanje tetiva i jednostavnije pokretanje zglobova nakon operacije (28). S nedostatkom medicinskih komorbiditeta, stabilnim društvenim okolnostima i psihološkom dobrobiti, replantacija je liberalnija i agresivnija opcija liječenja u pedijatrijskoj populaciji. Uz to, potencijal za zacjeljivanje živaca, kože i tetiva, s poboljšanom elastičnošću kože i prokrvljenosti u ovoj skupini smanjuju bol i ukočenost te poboljšavaju funkcionalne ishode nakon replantacije (27).

10. REPLANTACIJA PALCA

Postoji snažan konsenzus u korist replantacije palca bez obzira na dob, mehanizam nastanka ozljede i stanje amputiranog dijela, jer cjelokupna funkcija šake s replantiranim palcem je uglavnom dobra u usporedbi s lošom funkcijom šake kad palac nedostaje (29). Ciljevi replantacije su uspostava normalne dužine palca, povratak snage, stabilnosti, mobilnosti, senzibiliteta šake i estetike. Gubitak palca je

teška ozljeda koja uzrokuje veliki defekt u funkciji šake, prije svega zbog nemogućnosti pincetnog i običnog hvata (sl.10). Replantacija je glavna opcija liječenja kod većine amputacijskih ozljeda koje zahvaćaju palac. Neke amputacijske ozljede palca se ne mogu replantirati i njih se klasificira korištenjem klasifikacije prema Listeru. Prema toj klasifikaciji amputacije palca se dijele u 4 kategorije: deficit mekog tkiva sa prihvatljivom duljinom palca, subtotalna amputacija s graničnom duljinom, kompletna amputacija sa očuvanim CMC zglobom i kompletna amputacija s uništenim CMC zglobom. Kod takvih amputacija se primarno rade kirurški i mikrokirurški rekonstruktivni zahvati gdje se nastali defekt nadomješta primjenom distalnih i lokalnih režnjeva. Osim navedenoga, kao metoda liječenja se može koristiti i prijenos zdravoga prsta na mjesto amputiranog palca, postupak se naziva policizacija (30).



Slika 10. Nekompletna amputacijska ozljeda palca. Privatna arhiva dr. sc. A. Dujmovića.

Postupak replantacije palca se minimalno razlikuje od ostalih replantacija u području šake. Operacijski slijed koji se sastoji od osteosinteze i rekonstrukcije tetiva, krvnih žila i živaca je i ovdje prisutan, međutim, posebnosti i anatomske zahtjevi kod replantacije palca ipak postoje. U vezi sa osteosintezom, skraćivanje amputiranog

dijela palca mora biti svedeno na minimum te se preporuča skraćivati samo amputirani dio palca radi očuvanja funkcije. U slučaju da se radi o amputaciji kroz MCP ili IP zglob radi se artrodeza. Funkcija takvog palca i dalje je zadovoljavajuća, naravno, kod artrodeze u IP zglobu više nego kod MCP zgloba (2).

Dominantna arterija palca je ulnarna digitalna arterija te je prioritet da ona bude uključena u stvaranje anastomoze. Rekonstrukcija te arterije je najzahtjevniji dio operacije. Ako primarna rekonstrukcija arterije nije moguća tada se nastali defekt nadomjesti umetanjem kratke ili duge vene. Vena se najčešće uzima iz područja ručnog zgloba ili podlatkice. Na distalnom kraju se napravi termino-terminalna anastomoza vene i dijela digitalne arterije, a na proksimalnom kraju se napravi termino-lateralna anastomoza vene s radijalnom arterijom (2). Li i sur. (31) preporučuju snimanje vaskularne anastomoze putem kamere velike brzine. Iz snimke se može odrediti omjer brzine punjenja arterije prije i poslije anastomoze te se taj omjer može koristiti kao objektivni indeks za procjenu kvalitete vaskularne anastomoze. Konačni uspjeh replantacije se pokazao puno većim u odnosu na konvencionalne metode bez korištenja kamere.

Zadržavanje mikroskopskog fokusa na ularnoj arteriji na različitim razinama je fizički i tehnološki zahtjevno jer zahtijeva ekstremnu pronaciju ili supinaciju ruke pacijenta (2). Da bi se pronacija ili supinacija ruke jednostavnije postigla koriste se savitljive udlage za šaku koje onda olakšavaju operacijski pristup (13). U slučaju replantacije palca, anastomoza arterije i rekonstrukcija živaca se radi prije fiksiranja kosti i rekonstrukcije tetiva (21). Rekonstrukcija tetive fleksora se radi samo kada je održana funkcija IP zgloba.

Uspješnost replantacije, iskazana kao stopa preživljenja replantata je vrlo visoka kada se radi o palcu. Agarwal i sur. (32) su u retrospektivnoj studiji pokazali da je prosječna stopa preživljena replantiranog palca 92%. Uspješnost je to veća što je razina amputacije distalnija. Isto tako, bolji uspjeh replantacije možemo očekivati kod ozljeda sa ravnim rezom nego kod crush ozljeda i avulzija. Obični i pincetni hvat nakon ozljede i operacije neće bit jednak kao i prije ozljede. Uspoređujući snagu hvata šake sa replantiranim palcem i zdrave šake očekujemo da će hvat na ozlijeđenoj šaci biti slabiji. Snaga pincetnog hvata je otprilike 55% snage zdravke šake, a obični hvat postiže 70% snage u odnosu na zdravu šaku. Snaga hvata ovisi o mehanizmu ozljede i zahvaćenosti zgloba pa se veća snaga postiže nakon amputacija sa ravnim rezom u kojima zglobovi nisu zahvaćeni (32). Većina pacijenata se nakon replantacije palca

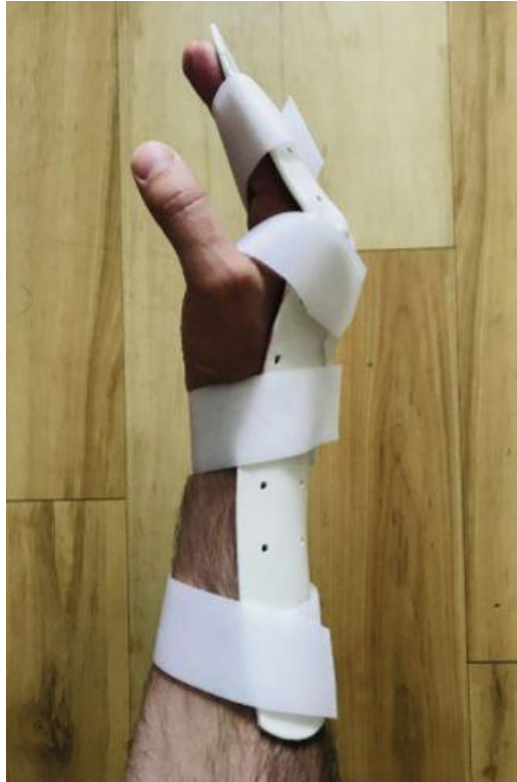može vratiti na svoj prijašnji posao i sposobni su obavljati svakodnevne aktivnosti. No, niska razina osjetilnog oporavka jedna je od najkritičnijih točaka koja je izravno povezana s avulzijama i crush ozljedama, kao i slabom usklađenošću i nedovoljnom osjetilnom rehabilitacijom (2).

11. REHABILITACIJA

Rehabilitacija nakon replantacije je unikatna zbog toga što sve tetive, kosti, zglobovi i neurovaskularne strukture u njoj sudjeluju (2). Cilj rehabilitacije je rani povratak opsega pokreta i senzibiliteta u šaci. Rano uspostavljanje odgovarajućeg i dobro planiranog programa terapije i rehabilitacije od presudnog je značaja za postizanje optimalnog funkcionalnog ishoda. Ozlijeđena tkiva postaju manje gipka u samo nekoliko dana nakon ozljede, pa je za kasnije uredno pokretanje zglobova i tetiva potrebna rana i zaštićena mobilizacija. Zato je važno da je ruka nakon operacije pričvršćena udlagom u sigurnoj poziciji. MCP zglobovi trebaju biti flektirani kako bi se izbjegla ekstenzijska kontraktura, a IP zglobovi bi trebali biti u ekstenziji. Kod većine amputacijskih ozljeda trenutno aktivno kretanje nakon rekonstrukcije tetiva obično je kontraindicirano, iako se s pasivnim kretanjem može započeti odmah (33). Stabilnost i senzibilitet replantata se postižu valjanom kirurškom tehnikom i liječenjem, međutim, opseg pokreta u koji je replantirani dio šake uključen se može postići jedino agresivnom rehabilitacijom. Potrebna je bliska komunikacija između kirurga i terapeuta, to prije svega uključuje detaljno izvješće o replantacijskom zahvatu koji je izveden. Rehabilitacija nakon replantacije u području šake uključuje model ranog zaštićenog gibanja (EPM, prema engl. *Early Protected Motion*) koji se odvija u dvije faze: EPM I i EPM II. Osim toga, treba uložiti napor kako bi se spriječio razvoj edema oko rekonstruiranih dijelova. Elevacija ruke tijekom 2 tjedna, antiedematozni oblozi i masaže mekih tkiva nakon cijeljenja rane se koriste kako bi se razvoj edema sveo na minimum (34).

5 do 7 dana nakon replantacije postoperativna udlaga se zamjenjuje prilagođenom termoplastičnom udlagom (sl.11). U situacijama kada je potrebna duža imobilizacija koristi se gipsana udlaga umjesto termoplastične. U termoplastičnoj udlazi šaka mora biti u sigurnoj poziciji kako je ranije navedeno. Nakon toga se započinje sa rehabilitacijom po EPM programu. Ciljevi EPM I su: zaštita svih rekonstruiranih struktura, održavanje i poboljšanje dužine kolateralnog ligamenta MCP zgloba,

prevencija zglobne ukočenosti, kontrola razvoja edema, briga o rani, edukacija pacijenta i psihološka pomoć za bržu prilagodbu na bolest. Vježbe koje se rade u sklopu EPM I su naizmjenična potpomognuta fleksija u ručnom zglobu sa istovremenom ekstenzijom u MCP i IP zglobovima i potpomognuta ekstenzija u ručnom zglobu. Ove vježbe se rade od 7 do 14 dana, ovisno o vrsti ozljede i zarastanju rane (34). EPM II se sastoji od sljedećih ciljeva: zaštita rekonstruiranih struktura, održati funkcije unutarnjih mišića šake, spriječiti razvoja tetivnih priraslica, pružiti adekvatno klizanje tkiva i poboljšati tenzilnu snagu tetiva. EPM II se sastoji od dvije faze, aktivne i pasivne. Prvo se započinje sa pasivnom fazom gdje se pomaže pacijentu da dovede šaku do neutralne pozicije i pozicije ekstenzije MCP zglobova sa istovremenom fleksijom IP zglobova. Do ovog trenutka nema aktivne kontrakcije vanjskih ekstenzora ili fleksora. Slijedi aktivna faza EPM II u kojoj se spaja aktivna kontrakcija fleksornih mišića šake sa ekstenzornim. Istovremeno se radi ekstenzija u MCP i fleksija u IP zglobovima. Dodatno, radi se i aktivna fleksija u MCP i ekstenzija u IP zglobovima. Tako se dobivaju naizmjenični pokreti šake. U početku, vježbe se rade pod bliskim nadzorom terapeuta, a nakon što pacijent usavrši tehniku, vježbe može raditi i od kuće. Tek 4 do 6 tjedana nakon operacije pacijentu je dopušteno raditi punu fleksiju i ekstenziju šake. Sa vježbama pincetnog hvata i stiska šake se može započeti 8 tjedana nakon operacije, ovisno o individualnom napretku pacijenta. Nakon toga se može započeti sa svakodnevnom upotrebom šake. Upotreba šake će ovisiti o napretku rehabilitacije, boli i cijeljenju tkiva. Cijeljenje tkiva se procjenjuje kvalitetom tkiva, pokretima tetiva i radiološkim slikama mjesta osteosinteze (34).



Slika 11. Termoplastična udloga. Prema: Prsic (2019), str. 226

Svaka rehabilitacijska terapija se propisuje individualno ovisno o čimbenicima pacijenta i čimbenicima operacijskog zahvata. Uspješna rehabilitacija je dugotrajna i zahtjevna. Potrebna je velika motivacija i suradljivost bolesnika, ali isto tako su potrebne i sekundarne operacije koje utječu na probleme nesraštavanja kosti, zahtijevaju prijenos tetiva i odstranjuju suvišno ožiljkasto tkivo koje negativno utječe na konačni ishod replantacije (35).

12. USPJEŠNOST I KOMPLIKACIJE

Amputacije u području šake imaju veliki utjecaj na život pacijenata, jer gubitak funkcije može ne samo uzrokovati smanjenu autonomiju u svakodnevnom životu, već i ometati socijalnu interakciju i radnu sposobnost. Uspješnost replantacijskih operacija je zadnjih godina dosta visoka i kreće se od 77% do 93% (36). Uspješnom replantacijom smatramo svaku onu proceduru sa pozitivnim funkcionalnim ishodom, odnosno odgovarajućim opsegom pokreta i oporavkom osjeta. Uspješnost ovisi o tehnici i preciznosti replantacijskog postupka, mehanizmu ozljede, razini amputacije, trajanju ishemije, odnosno vremenu prošlom od amputacije, dobi pacijenta, njegovim komorbiditetima i navikama, suradljivosti, rehabilitaciji i psihološkoj naravi (37).

Vežano uz vrijeme proteklo od amputacije, Brenneis i sur. (38) su prikazali kako su obrasci aktivacije motorne kore mozga kod replantacije napravljene unutar 2 sata od ozljede slični obrascima za neozlijeđenu ruku nakon 6 tjedana od operacije. Može se reći kako će replantacija unutar nekoliko sati od ozljede održati normalan obrazac aktivacije motorne kore mozga i rezultirati boljim ishodom. Međutim, suprotno tome, Cavadas i sur. (39) su prikazali da je stopa preživljenja replantata viša kod replantacija koje su odgođene za sljedeći dan (93,4%) od onih koje su napravljene odmah (91,9%). Njihova pretpostavka nalaže da je za uspjeh replantacije važnija koncentracija i dobra odmorenost operatera od duljine trajanja ishemije. Potrebno je više studija kako bi se postigao konsenzus za vremenski period u kojem je najbolje provesti replantaciju. Uz to, važni aspekti uspješnosti su i zadovoljstvo pacijenta, estetski ishod nakon replantacije, tolerancija hladnoće, izostanak boli i troškovi. Troškovi replantacije se više analiziraju u zapadnim zemljama, sa drugačijim zdravstvenim sustavom od Hrvatskog, makar i u Hrvatskoj analiza troškova i dobiti dobiva sve veći značaj (21). Procjena uspješnosti replantacije može biti prilično različita od strane kirurga i od strane pacijenta. Uspješna replantacija šake ili njenog dijela ne znači uvijek i povratak njene funkcije. Stoga, odluku da se izvrši replantacija ili ako ona nije moguća, revizijska amputacija ili sekundarna rekonstrukcija, kirurg donosi u suradnji sa pacijentom i njegovom obitelji (37).

Većina pacijenata će u situaciji amputacijske ozljede priželjkivati replantacijsku operaciju prije revizijske amputacije i ugradnje proteze, nevažno o tome kakav ishod ih očekuje. Razloga za to je mnogo, a neki su i ranije navedeni. Estetski izgled, funkcionalnost, psihološka narav su među češćima. Osim toga, pacijenti koji su podvrgnuti replantaciji su općenito zadovoljniji ishodom od pacijenata sa amputacijom i ugradnjom proteze. Graham i sur. (40) su u svojoj studiji pokazali i da je funkcionalni ishod mnogo bolji u pacijenata sa replantacijom od ishoda kod pacijenata sa ugrađenom protezom. Isto tako, izgled replantata je obično bolji od izgleda amputacije ili proteze (1).

Cilj replantacije je vratiti amputirani dio na njegovo izvorno anatomske mjesto, pritom pazeći da se očuva funkcija i izgled. Funkcionalni ishod ovisi o mnogim čimbenicima, uključujući one svojstvene pacijentu i one svojstvene prirodi ozljede. Pacijenti moraju biti u potpunosti informirani o načinu rehabilitacije i mogućnosti sekundarnih operacija koje će biti potrebne za što bolji rezultat. Slično tome, očekivanja pacijenata i kirurga trebaju biti procijenjena i riješena prije nego što se pokuša s replantacijom.

Pedantna mikrokirurška tehnika, sveobuhvatna radna terapija i upornost važni su za konačni uspjeh (37).

Komplikacije nakon replantacije se mogu podijeliti na rane i kasne. Rane komplikacije se javljaju unutar prva 3 dana nakon replantacije i uključuju arterijsku i vensku trombozu te bol. Kasne komplikacije se javljaju i do dvije godine nakon replantacije, a neke i nakon toga. Tu spadaju tetivne priraslice, deformacije noktiju, nesraštavanje kosti, neuromi, osjetljivost na hladnoću, bol, ukočenost zglobova i gubitak osjeta (10,41). Da bi se smanjio njihov utjecaj i poboljšala funkcija potrebne su brojne sekundarne operacije.

Prvi dan nakon replantacije najčešća komplikacija je arterijska tromboza. Ona se očituje bljedilom replantata te gubitkom turgora i kapilarnog punjenja. U većini slučajeva nastaje zbog napetosti na mjestu arterijske anastomoze. U trenutku nastupanja potrebno je pacijenta odmah prebaciti u operacijsku salu kako bi se učinila revizija anastomoze (10). Prva dva dana nakon operacije šansa za nastanak venske tromboze je 80%. Također može nastati zbog napetosti na mjestu anastomoze ali i zbog prokoagulantnog stanja nakon ozljede. Replantat poprima tamno crvenu do ljubičastu boju te je više natečen od okolnog tkiva. Stanje se može popraviti uporabom medicinskih pijavica. Ako ne dođe do poboljšanja, konačno rješenje je revizija anastomoze (21).

U slučaju nastanka tetivnih priraslica i ukočenosti u području šake postoji nekoliko metoda liječenja. To uključuje tendolizu, uporabu tetivnih presadnica i artrodezu. Tendoliza je najčešća sekundarna operacija nakon replantacija u području ručnog zgloba i druga najčešća rekonstrukcijska operacija uopće. To je sigurna i korisna procedura kojoj je cilj postizanje poboljšanja aktivne fleksije u području šake.

Artrodeza slijedi kada potpuni oporavak živaca i sekundarni prijenos tetiva ili mišića ne uspijevaju pružiti mirnoću i stabilnost u šaci (42). Da bi se izbjegle komplikacije koje uključuju tetive obavezna je precizna rekonstrukcija i rana rehabilitacija nakon replantacije (43).

Deformacije noktiju nastaju nakon replantacija vrha prstiju. Zbog amputacije dolazi do gubitka kosti i mekog tkiva distalne falange. Višak nokta se tada savije preko distalne falange i uzrokuje deformaciju nalik na kuku. Ovaj deformitet je od posebne estetske i funkcionalne važnosti, posebno kod mladih žena i djece. Najbolji način prevencije ovog deformiteta je rezanje dijela nokta koji se proteže izvan granice amputirane distalne falange. Postoji i nekoliko kirurških metoda uklanjanja deformiteta od kojih

se najčešće koriste razni oblici lokalnih i regionalnih reznjeva te prijenos tkiva sa nožnih prstiju (43).

Česta komplikacija nakon replantacije je nesraštavanje ili rotacija kosti. Problemi sraštavanja se mogu vidjeti u 10% do 30% replantacija s time da se nesraštavanje najčešće vidi kod osteosinteze Kirschnerovim žicama. Kako bi se prevenirao nastanak komplikacija, preporučuje se korištenje različitih metoda osteosinteze ovisno o lokalizaciji ozljede. U slučaju nastanka tih komplikacija, metoda liječenja je sekundarna revizijska operacija sa korektivnom osteotomijom i unutrašnjom fiksacijom sa ili bez korištenja koštanih presadaka (43).

Za prevenciju nastanka neuroma nakon replantacije najvažnije je rekonstruirati živac bez napetosti. Osim napetosti, uzrok nastanka neuroma je i prekomjerno stvaranje ožiljnog tkiva oko rekonstruiranog živca. Najčešći simptom neuroma su parestezije i bol u području replantacije. Postoje 4 kirurške opcije liječenja neuroma: resekcija neuroma, korištenje živčanih presadnica za ponovno povezivanje krajeva živaca, translokacija živca i zadržavanje neuroma. Za sada ne postoji metoda izbora za njegovo liječenje (43).

Osjetljivost na hladnoću se najčešće javlja kod replantiranih prstiju te se stanje može ali i ne mora poboljšati nakon 2 godine. Više od 80% pacijenata se žali na taj problem nakon replantacije (2). Normalna termoregulacija se u većini slučajeva povratu nakon povratka osjeta (1). Na povratak osjeta nakon replantacije utjecaj ima dob pacijenta, razina i mehanizam ozljede, protok krvi i osjetilna reedukacija. Postoperativna osjetilna reedukacija i svakodnevna uporaba šake poboljšat će osjet u šaci kao i toleranciju na hladnoću. Održiva replantacija u području šake bez povratka osjeta ne predstavlja funkcionalni uspjeh (2).

Najbolji ishod u području šake se vidi nakon replantacije palca, replantacije šake u razini ručnog zgloba i replantacije prsta distalno od hvatišta FDS tetive (1). S daljnjim razvojem tehnologije i mikrokirugije ishodi replantacija će biti sve bolji. Već sada je uspješnost replantacija u nekim centrima 90% i viša. Ova kirurška tehnika zahtijeva predanost i svakodnevno usavršavanje kirurga, nadasve, zbog napretka u medicini, ali primarno zbog samih pacijenata.

13. ZAHVALE

Najljepše se zahvaljujem svome mentoru, dr.sc. Anti Dujmoviću, na ukazanom povjerenju i pruženoj prilici za pisanje ovog diplomskog rada.

Također se zahvaljujem Katarini, koja je bila uz mene u lijepim i teškim trenucima, koja mi je bila velika podrška tijekom cijelog studiranja i koja je taj period učinila mnogo ljepšim.

Posebnu zahvalu dajem mojoj pokojnoj baki Đurđici i teti Višnji koje su me kroz cijeli život upućivale na pravi put i podržavale na svakom mom koraku.

Na kraju, najveće hvala mojim roditeljima Nedjeljki i Nenadu te bratu Leonu koji su mi omogućili da postanem to što jesam i koji će uvijek biti zaslužni za jedan dio moga uspjeha.

14. LITERATURA

1. Goldner RD, Urbaniak JR. Replantation. U: Wolfe SW, Hotchkiss RN, Pederson WC, Kozin SH. Green's Operative Hand Surgery. 6. izd. Philadelphia: Churchill Livingstone; 2010. Str. 1585-1601.
2. Woo SH. Replantation Strategies of the Hand and Upper Extremity. U: Chung KC. Grabb and Smith's Plastic Surgery. 8. izd. Philadelphia: Wolters Kluwer; 2019. Str. 829-840.
3. Pederson WC. Principles of Microvascular surgery. U: Wolfe SW, Hotchkiss RN, Pederson WC, Kozin SH. Green's Operative Hand Surgery. 6. izd. Philadelphia: Churchill Livingstone; 2010. Str. 1553-1584.
4. Wikipedia: the free encyclopedia [Internet]. St. Petersburg (FL): Wikimedia Foundation, Inc. 2001 – Dilator; [ažurirano 29.2.2020.; pristupljeno 17.4.2020.]. Dostupno na:
<https://en.wikipedia.org/wiki/Dilator>
5. Drake RL, Vogl AW, Mitchell AWM. Gray's Anatomy for Students. Philadelphia: Elsevier; 2019.
6. Maw J, Wong KY, Gillespie P. Hand anatomy. British Journal of Hospital Medicine. 2016;77(3):C34-C40.
7. Trybus M, Lorkowski J, Brongel L, Hladki W. Causes and consequences of hand injuries. The American Journal of Surgery. 2006;192:52-57.
8. Friedrich JB, Poppler LH, Mack CD, Rivara FP, Levin LS, Klein MB. Epidemiology of Upper Extremity Replantation Surgery in the United States. The Journal of Hand Surgery. 2011;36(11):1835-40.
9. Pet MA, Ko JH. Indications for Replantation and Revascularization in the Hand. Hand Clinics. 2019;35(2):119-130.
10. Beris AE, Lykissas MG, Korompilias AV, Mitsionis GI, Vekris MD, Kostas-Agnantis IP. Digit and hand replantation. Archives of Orthopaedic and Trauma Surgery. 2010;130(9):1141-7.
11. Wang J, Lin J, Pei Y, Xu Q, Zhu L. Cryopreservation and transplantation of amputated finger. Cryobiology. 2020;92:235-240.
12. Ono S, Chung KC. Efficiency in Digital and Hand Replantation. Clinics in Plastic Surgery. 2019;46(3):359-370.
13. Barbary S, Dap F, Dautel G. Finger replantation: Surgical technique and indications. Chirurgie de la main. 2013;32(6):363-72.
14. Steed DL. Debridement. The American Journal of Surgery. 2004;187(5A):71S-74S.
15. Billig JI, Chung KC. Management of Mutilating Upper Extremity Injuries. U: Chung KC. Grabb and Smith's Plastic Surgery. 8. izd. Philadelphia: Wolters Kluwer; 2019. Str. 818-829.
16. Smith ACD, Nikkhah D, Jones ME. The importance of bone shortening in digital replantation. Journal of Plastic, Reconstructive & Aesthetic Surgery. 2016;69(10):1451-2.
17. Lee SW, Lee DC, Kim JS, Roh SY, Lee KJ. Analysis of Bone Fixation Methods in Digital Replantation. Archives of Plastic Surgery. 2017;44(1):53-58.
18. Brown ML, Wood MB. Techniques of bone fixation in replantation surgery. Microsurgery. 1990;11(3):255-260.

19. Hanel DP, Chin SH. Wrist Level and Proximal-Upper Extremity Replantation. *Hand Clinics*. 2007;23(1):13-21.
20. Myer C, Fowler JR. Flexor Tendon Repair. *Orthopedic Clinics of North America*. 2016;47(1):219-26.
21. Bueno RA Jr, Battiston B, Ciclamini D, Titolo P, Panero B, Tos P. Replantation: Current Concepts and Outcomes. *Clinics in Plastic Surgery*. 2014;41(3):385-95.
22. Lee ZH, Klifto CS, Milone MT, Cohen JM, Daar DA, Anzai L i sur. Survival after Digit Replantation and Revascularization Is Not Affected by the Use of Interpositional Grafts during Arterial Repair. *Plastic and Reconstructive Surgery*. 2019;143(3):551e-557e.
23. Lee JY, Kim HS, Heo ST, Kwon H, Jung SN. Controlled continuous systemic heparinization increases success rate of artery-only anastomosis replantation in single distal digit amputation: A retrospective cohort study. *Medicine*. 2016 Jul 1 [pristupljeno 04.05.2020.];95(26):e3979. Dostupno na: https://journals.lww.com/md-journal/Fulltext/2016/06280/Controlled_continuous_systemic_heparinization.23.aspx
24. Glickman LT, Mackinnon SE. Sensory recovery following digital replantation. *Microsurgery*. 1990;11(3):236-42.
25. Cigna E, Lo Torto F, Maruccia M, Ruggieri M, Zaccheddu F, Chen HC i sur. Postoperative care in finger replantation: our case-load and review of the literature. *European Review for Medical and Pharmacological Sciences*. 2015;19(14):2552-61.
26. Mohan R, Panthaki Z, Armstrong MB. Replantation in the Pediatric Hand. *The Journal of Craniofacial Surgery*. 2009;20(4):996-8.
27. Li NY, Kleiner JE, Harris AP, Goodman AD, Katarincic JA. Pediatric Digit Replantation Following Traumatic Amputation: Nationwide Analysis of Patient Selection, Outcomes, and Cost. *Hand*. 2019 Sep 14. doi: 10.1177/1558944719873150. [Epub ahead of print]
28. Abzug JM, Kozin SH. Pediatric Replantation. *The Journal of Hand Surgery*. 2014;39(1):143-5.
29. Barbato B, Salsac A-V. Finger and thumb replantation: From biomechanics to practical surgical applications. *Hand Surgery and Rehabilitation*. 2020;39(2):77-91.
30. Pet MA, Ko JH, Vedder NB. Reconstruction of the Traumatized Thumb. *Plastic and Reconstructive Surgery*. 2014;134(6):1235-45.
31. Li X, Zhu X, Zhu H, Zhang C, Chai Y, Zheng X. Replantation of a Completely Amputated Thumb with Assistance of High-Speed Video Recording. *JBJS Essential Surgical Techniques*. 2019;9(2):1-4.
32. Agarwal JP, Trovato MJ, Agarwal S, Hopkins PN, Brooks D, Buncke G. Selected Outcomes of Thumb Replantation After Isolated Thumb Amputation Injury. *The Journal of Hand Surgery*. 2010;35(9):1485-90.
33. Vedder NB, Hanel DP. *The Mangled Upper Extremity*. U: Wolfe SW, Hotchkiss RN, Pederson WC, Kozin SH. *Green's Operative Hand Surgery*. 6. izd. Philadelphia: Churchill Livingstone; 2010. Str. 1603-1644.
34. Prsic A, Friedrich JB. Postoperative Management and Rehabilitation of the Replanted or Revascularized Digit. *Hand Clinics*. 2019;35(2):221-9.
35. Sturm SM, Oxley SB, Van Zant RS. Postoperative Management and Rehabilitation of the Replanted or Revascularized Digit. *Journal of Hand Therapy*. 2014;27(3):217-23.

36. Mattiassich G, Rittenschober F, Dorninger L, Rois J, Mittermayr R, Ortmaier R i sur. Long-term Outcome Following Upper Extremity Replantation After Major Traumatic Amputation. *BMC Musculoskeletal Disorders*. 2017;18(1):77.
37. Medling BD, Bueno RA Jr, Russell RC, Neumeister MW. Replantation Outcomes. *Clinics in Plastic Surgery*. 2007;34(2):177-185.
38. Brenneis C, Löscher WN, Egger KE, Benke T, Schocke M, Gabl MF i sur. Cortical Motor Activation Patterns Following Hand Transplantation and Replantation. *Journal of Hand Surgery*. 2005;30(5):530-3.
39. Cavadas PC, Rubi C, Thione A, Perez-Espadero A. Immediate Versus Overnight-Delayed Digital Replantation: Comparative Retrospective Cohort Study of Survival Outcomes. *The Journal of Hand Surgery*. 2018;43(7):625-630.
40. Graham B, Adkins P, Tsai T-M, Firrell J, Breidenbach WC. Major Replantation Versus Revision Amputation and Prosthetic Fitting in the Upper Extremity: A Late Functional Outcomes Study. *The Journal of Hand Surgery*. 1998;23(5):783-791.
41. Cho HE, Kotsis SV, Chung KC. Outcomes Following Replantation/Revascularization in the Hand. *Hand Clinics*. 2019;35(2):207-219.
42. Fufa D, Lin CH, Lin YT, Hsu CC, Chuang CC, Lin CH. Secondary Reconstructive Surgery following Major Upper Extremity Replantation. *Plastic and Reconstructive Surgery*. 2014;134(4):713-720.
43. Woo S-H, Kim Y-W, Cheon H-J, Nam H-J, Kang D-H, Kim J-M i sur. Management of Complications Relating to Finger Amputation and Replantation. *Hand Clinics*. 2015;31(2):319-338.
44. Woo SH. Practical Tips to Improve Efficiency and Success in Upper Limb Replantation. *Plastic and Reconstructive surgery*. 2019;144(5):878e-911e.
45. Tang JB, Wang ZT, Chen J, Wong J. A Global View of Digital Replantation and Revascularization. *Clinics in Plastic Surgery*. 2017;44(2):189-209.

15. ŽIVOTOPIS

Rođen sam u Karlovcu 29.3.1994. te sam u njemu živio do odlaska na fakultet.

Osnovnu školu sam završio u OŠ Dragojle Jarnević, a potom školovanje nastavio u Gimnaziji Karlovac. Želja za studiranjem medicine se javila još u osnovnoj školi te sam je upisao 2014. godine na Medicinskom fakultetu u Rijeci. Nakon završenog pretkliničkog obrazovanja, 2017. godine se prebacujem na Medicinski fakultet u Zagrebu.

Uz studiranje, aktivno se bavim košarkom. U medicini, najviše interesa sam pokazao za kirurške grane. Kao student, sudjelovao sam u radionicama i kongresima sportske medicine te obnašao ulogu demonstratora na Katedri za kirurgiju Medicinskog fakulteta u Zagrebu.