

Hipofosfatazija u djece

Smajo, Ana

Master's thesis / Diplomski rad

2020

Degree Grantor / Ustanova koja je dodijelila akademski / stručni stupanj: **University of Zagreb, School of Medicine / Sveučilište u Zagrebu, Medicinski fakultet**

Permanent link / Trajna poveznica: <https://um.nsk.hr/um:nbn:hr:105:498843>

Rights / Prava: [In copyright](#)/[Zaštićeno autorskim pravom.](#)

Download date / Datum preuzimanja: **2025-01-07**



Repository / Repozitorij:

[Dr Med - University of Zagreb School of Medicine Digital Repository](#)



SVEUČILIŠTE U ZAGREBU
MEDICINSKI FAKULTET

ANA SMAJO

HIPOFOSFATAZIJA U DJECE

DIPLOMSKI RAD



ZAGREB, 2020.

Ovaj diplomski rad izrađen je u Zavodu za genetiku i bolesti metabolizma Klinike za pedijatriju Kliničkog bolničkog centra Zagreb pod vodstvom dr. sc. Danijele Petković Ramadža, dr. med. i predan je na ocjenu u akademskoj godini 2019./2020.

Kratice

AA – asfotaza alfa

ALP – alkalna fosfataza

ATP – adenzin trifosfat

BPP – bisfosfonati

Ca – kalcij

FRC – funkcionalni rezidualni kapacitet

GABA – gama-aminomaslačna kiselina

CPPD – kalcijev pirofosfat dihidrat

HA – hidroksiapatit

HP – hipofatazija

P – fosfor

PHOSPHO1 – fosfoetanolamin/fosfokolin fosfataza

Pi – anorganski fosfat

PL – piridoksal

PLP – piridoksal fosfat

PPi – anorganski pirofosfat

TNSALP – tkivno nespecifična alkalna fosfataza

SADRŽAJ

SAŽETAK

SUMMARY

| | |
|---|----|
| 1. UVOD | 7 |
| 2. PATOFIZIOLOGIJA | 7 |
| 3. GENETIKA | 11 |
| 4. EPIDEMIOLOGIJA | 12 |
| 5. KLINIČKA SLIKA | 12 |
| 5.1 PERINATALNI LETALNI OBLIK | 12 |
| 5.3 INFANTILNI OBLIK HIPOFOSFATAZIJE | 15 |
| 5.4 PSEUDOHIPOFOSFATAZIJA | 16 |
| 5.5 DJEČJI OBLIK HIPOFOSFATAZIJE | 16 |
| 5.6 ADULTNI OBLIK | 18 |
| 5.7 ODONTOHIPOFOSFATAZIJA | 18 |
| 5.8 IZVANSKELETNI SIMPTOMI I ZNAKOVI HIPOFOSFATAZIJE | 19 |
| 5.8.1 NEUROLOŠKI SIMPTOMI I ZNAKOVI | 19 |
| 5.8.2 BUBREŽNI SIMPTOMI I ZNAKOVI | 19 |
| 5.8.3 RESPIRATORNI SIMPTOMI I ZNAKOVI | 19 |
| 6. DIJAGNOZA HIPOFOSFATAZIJE | 21 |
| 6.1 LABORATORIJSKE PRETRAGE | 21 |
| 6.2 GENSKO TESTIRANJE | 23 |
| 6.3 SLIKOVNA DIJAGNOSTIKA | 24 |
| 6.4 DIFERENCIJALNA DIJAGNOZA | 25 |
| 7. LIJEČENJE I SKRB | 26 |
| 7.1 SUPORTIVNO LIJEČENJE | 26 |
| 7.2 STOMATOLOŠKO LIJEČENJE | 27 |
| 7.3 FIZIKALNA TERAPIJA | 27 |

| | |
|--|-----------|
| 7.4 ASFOTAZA ALFA | 27 |
| 7.5 UTJECAJ ENZIMSKOG NADOMJESNOG LIJEČENJA NA POJEDINE SIMPTOME I PREPORUKE ZA PRAĆENJE..... | 30 |
| 8. ZAKLJUČAK..... | 31 |
| 9. ZAHVALE | 32 |
| 10. LITERATURA | 33 |
| 11. ŽIVOTOPIS..... | 40 |

SAŽETAK

Hipofosfatazija u djece

Ana Smajo

Hipofosfatazija (HP) je rijetka nasljedna metabolička bolest kostiju čije je glavno biokemijsko obilježje za dob i spol niska aktivnost serumske alkalne fosfataze (hipofosfatazemija). Bolest nastaje zbog mutacija gena *ALPL* koji kodira enzim tkivno nespecifičnu alkalnu fosfatazu (TNSALP). TNSALP je eksprimiran u jetri, bubrežima i kostima, a njegovi supstrati su anorganski pirofosfat (PPi), piridoksal-5-fosfat (PLP) / vitamin B₆ i fosfoetanolamin (PEA). Stoga su, osim niske alkalne fosfataze, dodatna obilježja HP povišene koncentracije PLP i PEA. Ovaj enzim ima ključnu ulogu u procesu mineralizacije kostiju, a njegova nedostatna funkcija uzrokuje rahitis ili osteomalaciju. Rahitis je u pacijenata s HP obilježen povišenim koncentracijama kalcija i fosfora u serumu, posljedičnom hiperkalciurijom te niskom aktivnošću ALP. HP se može podijeliti na sedam kliničkih oblika prema dobi i simptomima. Perinatalni letalni, infantilni, dječji i odrasli tip četiri su glavna oblika, a uz njih još postoje perinatalni benigni, odontohipofosfatazija i pseudohipofosfatazija. Međutim, postoji znatna genetska i fenotipska varijabilnost. Teški infantilni oblici HP obilježeni su hipomineralizacijom i iskrivljenim udovima ili gotovo potpuno odsutnom mineralizacijom kostura, a rana smrt je posljedica zatajenja disanja. Hiperkalcemijske krize i zastoj u rastu i razvoju javljaju se u dojenčadi s infantilnim oblikom HP. Kraniosinostoza je česta u ranim oblicima bolesti, a epilepsija ovisna o vitaminu B₆ je pretkazatelj lošeg ishoda bolesti. Prijelomi su uobičajeni i kod infantilnih i kod adultnih oblika bolesti, a u odraslih se javljaju kronična bol i umor. Odontohipofosfatazija se očituje izoliranim preranim gubitkom zuba, a dio je kliničke slike i u ostalim oblicima HP. Liječenje je suportivno, a za teške oblike HP odnedavno je dostupna i enzimaska nadomjesna terapija. Iako se lijek pokazao vrlo djelotvornim, posebno za infantilni tip bolesti, još uvijek nisu poznati dugoročni učinci.

Ključne riječi: hipofosfatazija; tkivno nespecifična alkalna fosfataza; asfotaza alfa; rahitis.

SUMMARY

Hypophosphatasia in children

Hypophosphatasia (HP) is a rare inherited metabolic bone disease characterized by low serum alkaline phosphatase activity (hypophosphatasemia) for the age and gender. The disease is caused by pathogenic mutations in the gene that encodes the enzyme tissue-nonspecific alkaline phosphatase (TNSALP). TNSALP is expressed in the liver, kidney and bone, and its substrates are inorganic pyrophosphate (PPi), pyridoxal-5'-phosphate (PLP) / vitamin B₆ and phosphoethanolamine (PEA). Therefore, besides low alkaline phosphatase major hallmarks of HP are elevated PLP and PEA concentrations. This ubiquitous enzyme plays a crucial role in the process of bone mineralization and its deficiency causes rickets or osteomalacia in HP patients. Rickets in HP patients is associated with high levels of calcium and phosphorus, resulting in hypercalciuria and nephrocalcinosis, together with low ALP. HP is divided into seven clinical forms according to the age of onset and symptoms. Perinatal lethal, infantile, childhood and adult type are the four main types, and others are perinatal benign type, odontohypophosphatasia and pseudohypophosphatasia. However, there is considerable genetic and phenotypic variability within different subtypes. The most severe perinatal form of HP presents with severe hypomineralisation and deformed limbs, or even with near absence of bones and skull. Premature death occurs as a result of respiratory insufficiency. Respiratory failure and seizures due to vitamin B₆ deficiency are indicative of a poor prognosis. Craniosynostosis, hypercalcaemia and failure to thrive are frequent features in infants. Fractures are common both in infantile and adult forms of the disease, concomitantly occurring with unexplained chronic pain and fatigue. Premature loss of teeth, is also common in HP, and as an isolated feature found in odontohypophosphatasia. A novel enzyme replacement therapy for HP, asfotase alfa, specifically targeting mineralised tissues, has been available since recently. Even though this is a promising treatment, especially for infantile HP, more knowledge is needed regarding long-term effects and potential secondary adverse effects.

Ana Smajo

Key words: hypophosphatasia; tissue-nonspecific alkaline phosphatase; asfotase alfa; rickets.

1. UVOD

Hipofosfatazija je rijetka nasljedna metabolička bolest kostiju koja nastaje zbog nedovoljne aktivnosti enzima tkivno nespecifične alkalne fosfataze. Bolest je 1946. godine opisao kanadski pedijatar John Campbell Rathbun. On je liječio dječaka starog 3 tjedna koji je gubio na tjelesnoj težini, imao konvulzije i plakao na manipulaciju, iako se pri rođenju doimao zdravim (1). Radiografske snimke su pokazale naglašenu osteopeniju, prijelome i nepravilnosti metafiza, uz višekratno izmjerene normalne koncentracije kalcija (Ca) i fosfora (P) u serumu, ali uz nisku aktivnost alkalne fosfataze (ALP). Unatoč pokušajima liječenja, uključujući nadomještanje vitamina D, pacijent je umro u dobi od 2 mjeseca. Analizom nekih tkiva dobivenih obdukcijom, uključujući uzorke kosti, dokazan je nedostatak aktivnosti ALP i nađene su histopatološke promjene slične rahitisu. Shodno tome, 1948. Rathbun je ovaj novi poremećaj nazvao hipofosfatazija (HP). Pedesetak godina poslije je analiza roditeljske DNA pokazala da je pacijent bio složeni heterozigot za mutacije c.340G>A(p.A114T) i c.881A>C (p.D294A) gena *ALPL*, a HP je danas prepoznata kao nasljedna metabolička bolest kostiju (2).

HP nastaje zbog mutacija gena *ALPL* koje za posljedicu imaju ispad funkcije tkivno-nespecifične alkalne fosfataze (TNSALP). Biokemijska značajka bolesti je smanjena aktivnost ALP u serumu i povišena koncentracija njezinih supstrata: anorganskog pirofosfata (PPi), fosfoetanolamina (PE) i piridoksal-5-fosfata (PLP). PPi je potentan inhibitor mineralizacije kosti. Stoga su glavno obilježje svih oblika ove bolesti promjene na koštano-zglobnom sustavu i zubima. Početak bolesti, klinička slika i ishod variraju od teške hipomineralizacije kostiju fetusa i mrtvorodenja do blagih oligosimptomskih oblika obilježenih preuranjenim gubitkom mliječnih i/ili trajnih zubi. Raznolikost kliničkih fenotipova HP može se u velikoj mjeri pripisati visokom udjelu složenih heterozigota s različitom ostatnom enzimskom aktivnosti ALP. U pravilu vrijedi, što se bolest ranije očituje, klinička slika je teža, a prognoza lošija. Dosad je opisano sedam kliničkih oblika HP: perinatalni letalni, perinatalni benigni, infantilni, dječji, adultni, pseudohipofosfatazija i odontohipofosfatazija (3).

2. PATOFIZIOLOGIJA

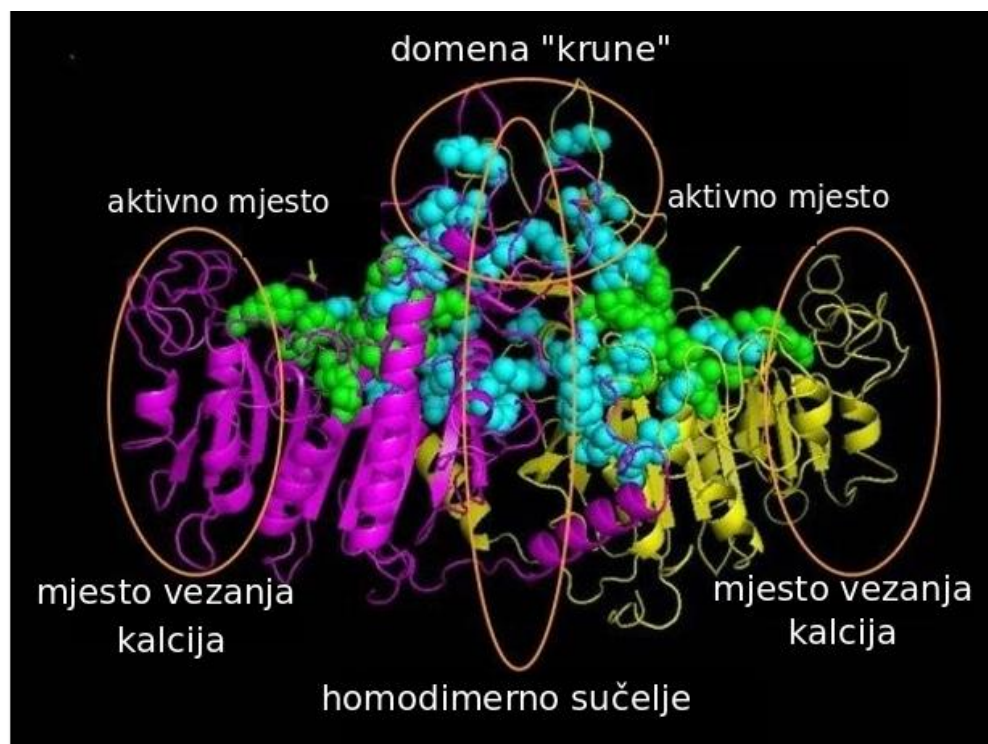
Enzim ALP (E.C.3.1.3.1) je prisutan u prokariota i eukariota. U čovjeka su tri od četiri izoenzima ALP tkivno specifična: jedan je placentalni (PLAP), drugi se pojavljuje u zametnim stanicama (GCAP), a treći u crijevima (IAP). Ovi enzimi su homologni, 90 - 98% proteinske sekvence je istovjetno, a geni koji ih kodiraju, *ALPI*, *ALPP* i *ALPPL2*, smješteni su kao udvojeni ponovljeni sljedovi na dugom kraku drugog kromosoma. Četvrti izoenzim je TNSALP, koji je 50% homologan ostalim izoenzimima i prisutan je u svim tkivima, a posebno je eksprimiran u jetri, kostima, zamecima zuba, bubrezima i kori velikog mozga.

TNSALP kodira gen *ALPL*, koji se nalazi se na kratkom kraku prvog kromosoma (4). Poznato je nekoliko izoformi enzima koje se razlikuju po posttranslacijskim modifikacijama. Iako je službeni simbol mapiranja gena kratica *ALPL* koja označava jetrenu alkalnu fosfatazu, funkcija enzima u jetri nije u potpunosti razjašnjena.

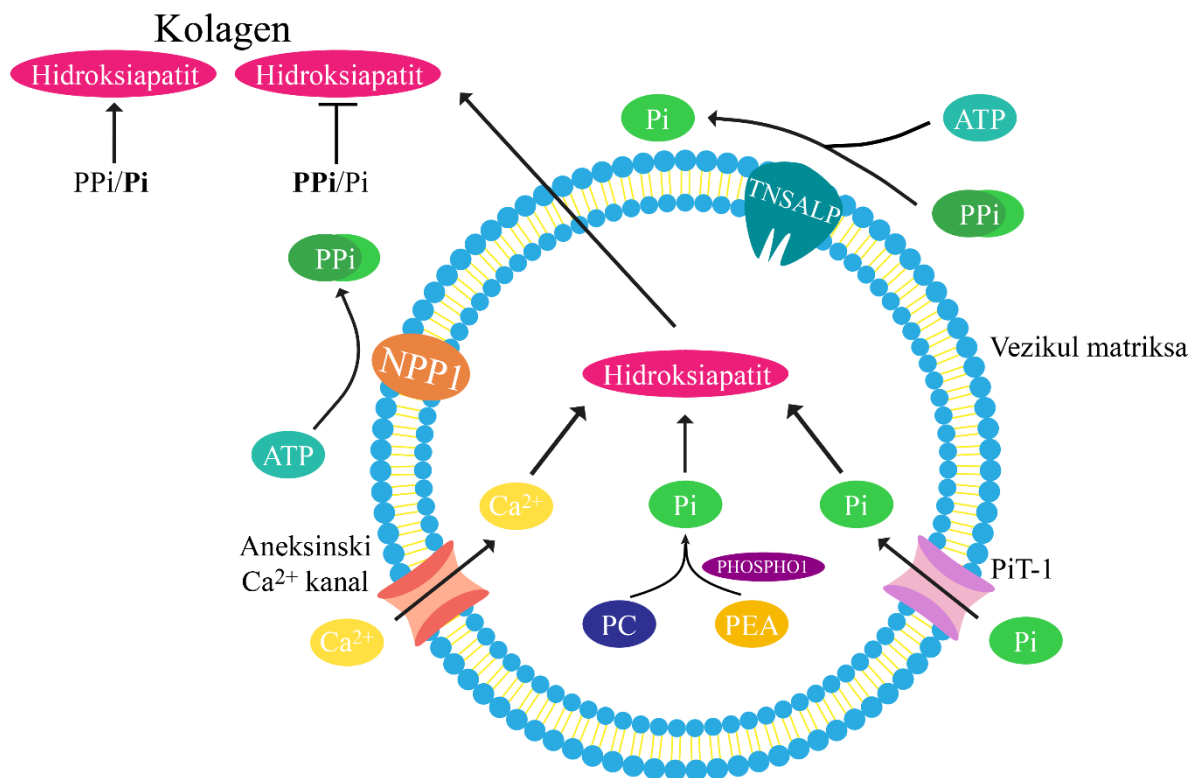
TNSALP je homodimer i sastoji se od pet glavnih funkcionalnih domena: 1) katalitičko mjesto, 2) mjesto vezanja kalcija, 3) domena krune, 4) homodimerno sučelje i 5) alfa N-terminalni lanac (Slika 1). Aktivno središte katalitičkog mjesta je serin na položaju 110 (Ser110) koji se kovalentno veže za fosfat tijekom katalitičke reakcije, a okružen je reziduama aminokiselina koje djeluju kao vezno mjesto za ione metala (2 Zn^{2+} i 1 Mg^{2+}). Domena „krune“ jedinstvena je za ALP sisavaca i odgovorna je za specifična svojstva izoformi enzima, poput alosteričkih svojstava, toplinske stabilnosti, nekompetitivne inhibicije i vezanja kolagena. Na homodimernom sučelju dva homologna monomera vežu se u dimer. Dio sučelja se preklapa s domenom „krune“ (eng. *interfacial crown domain*) i N-terminalnim lancem. ALP, uključujući i TNSALP ima katalitičku aktivnost samo u obliku dimera; međutim, TNSALP može biti i u obliku tetramera na staničnoj membrani (5).

Osim u osteoblastima i hondrocitima, TNSALP se nalazi u parodontu, dentinu i pulpi zuba (6). Važna uloga ovog enzima u procesu mineralizacije koštanog tkiva, otkrivena je na modelima HP (3). Da bismo objasnili posljedice nedostatne funkcije TNSALP, treba se osvrnuti na proces biomineralizacije (Slika 2). Biomineralizacija je proces kojim se hidroksiapatit (HA) ($Ca_{10}(PO_4)_6(OH)_2$) taloži u izvanstaničnom matriksu koštanog tkiva. Prvi od dva koraka biomineralizacije je stvaranje kristala HA unutar tzv. vezikula matriksa. Hondrociti, osteoblasti i odontoblasti otpuštaju sa svoje površine vezikule matriksa, izdanke membrane promjera 50–200 nm bogate molekulama aneksina, Ca^{2+} -ATP-azom, TNSALP, kotransporterima natrija i fosfata [Na/Pi], i PHOSPHO1 fosfoetanolamin/fosfokolin fosfatazom. Anorganski fosfat (Pi), potreban za stvaranje HA, nastaje hidrolizom fosfokolina (PC) ili fosfoetanolamina (PEA) pomoću fosfataze PHOSPHO1 unutar vezikula ili u ekstravezikularnom/izvanstaničnom prostoru djelovanjem TNSALP iz anorganskog pirofosfata (PPi) ili adenzin trifosfata (ATP). Pi se prenosi iz ekstravezikularnog u intravezikularni prostor natrij fosfatnim kotransporterom (PiT-1). Ca, drugi mineral neophodan za stvaranje HA, se ugrađuje u vezikule matriksa putem aneksinskih Ca^{2+} -kanala. Kristali HA stvoreni u vezikulama se odlažu u izvanstanični prostor između fibrila kolagena. Omjer Pi/PPi u izvanstaničnom matriksu je ključan za drugi korak mineralizacije budući da PPi inhibira stvaranje HA. TNSALP na membranama vezikula matriksa hidrolizira PPi, pri čemu se oslobađa Pi; dakle snižava koncentraciju inhibitora mineralizacije i stvara Pi koji je supstrat za HA (7). Nedostatna aktivnost TNALP ima za posljedicu nedovoljnu mineralizaciju kalcificiranih tkiva poput kostiju i zuba (8). Oslabljena mineralizacija koštanog matriksa u novorođenčadi, dojenčadi, djece i adolescenata, neovisno o uzroku, narušava endohondralnu i intramembransku osifikaciju i uzrokuje rahitis. Pojava u odraslih pak uzrokuje osteomalaciju. Za rahitis nastao uslijed drugih poremećaja karakteristična je niska izvanstanična koncentracija Ca i/ili P i povećana aktivnost ALP, dok u HP to nije slučaj. Drugi supstrat TNSALP je PLP.

PLP je aktivni oblik vitamina B₆ i kofaktor u brojnim enzimskim reakcijama. Oko 80% ovog vitamina u organizmu se nalazi u skeletnom mišićju, vezan za glikogen fosforilazu. PLP je neophodan u metabolizmu aminokiselina, a u središnjem živčanom sustavu je kofaktor enzima u sintezi neurotransmitora, među ostalim i dekarboksilazi glutamičke kiseline koja sudjeluje u sintezi gama-aminomaslačne kiseline (GABA). TNSALP hidrolizira PLP u piridoksal (PL) koji prolazi preko krvno-moždane barijere, da bi se potom ponovno pretvorio u PLP u neuronima (9). Povišen PLP odraz je manjka njegove hidrolize enzimom TNSALP i smanjene dostupnosti PL za prelazak preko krvno moždane barijere, odnosno membrana stanica. Nedostatak ove funkcije TNSALP i neravnoteža ekscitacije i inhibicije neurona jedan je od uzroka epileptičnih napadaja u pacijenata s HP. Zbog toga dio pacijenata s HP razvija epilepsiju ovisnu o vitaminu B₆, koja se uspješno liječi piridoksinom. PLP je kofaktor enzima u sintezi dopamina, serotonina, histamina i taurina, što također može imati ulogu u razvoju neuroloških komplikacija HP. Naposljetku, razmatrana je i uloga TNSALP kao protuupalne nukleotidaze. TNSALP je nukleotidaza u hipertrofičnim hondrocitima i neutrofilima te je ova funkcija povezana s autokrinim upalnim učincima u HP (10).



Slika 1. Struktura enzima TNSALP. TNSALP je homodimer i sastoji se od pet glavnih funkcionalnih domena: 1) katalitičko mjesto, 2) mjesto vezanja kalcija, 3) domena krune, 4) homodimerno sučelje i 5) alfa N-terminalni lanac (nije prikazan). Dva monomera prikazana su žutom i ružičastom bojom, aktivno mjesto zelenom te mjesta u kojima se nađu dominantne mutacije plavom bojom. Slika je preuzeta od Fauvert i sur., i modificirana. (11)



Slika 2. Shematski prikaz mineralizacije koštanog tkiva. Mineralizacija počinje formiranjem HA u vezikulama matriksa hipertrofičnih hondrocita i osteoblasta. HA se stvara iz Ca^{2+} i Pi i odlaže među membrane kolagena u izvanstaničnom prostoru. Pi nastaje nastaje hidrolizom PC ili PEA djelovanjem PHOSPHO1 unutar vezikula, ili iz PPi djelovanjem TNSALP, odnosno iz ATP-a djelovanjem NPP1 u ekstrasvezikularnom/izvanstaničnom prostoru. Pi se prenosi iz ekstrasvezikularnog u intravezikularni prostor pomoću transportera PiT-1. Kalcij se ugrađuje u vezikule putem aneksinskih kalcijevih kanala. PPi je inhibitor mineralizacije, a razgrađuje ga TNSALP. Omjer PPi/Pi je ključan za normalno odvijanje procesa mineralizacije. HA – hidroksiapatit; Ca^{2+} - kalcij; Pi – fosfat; PC – fosfokolin; PEA – fosfoetanolamin; PPi – anorganski pirofosfat; PiT-1 – natrij fosfatni kotransporter; PHOSPHO1 – fosfoetanolamin/fosfokolin fosfataza 1; NPP1 – nukleotid pirofosfataza/fosfodiesteraza 1; ATP – adenzin trifosfat. Slika je preuzeta od Choida i sur., i modificirana. (12)

3. GENETIKA

Teški oblici HP (perinatalni i infantilni) se nasljeđuju autosomno recesivno, dok se blaži oblici mogu naslijediti autosomno recesivno ili autosomno dominantno. Do danas je opisano 410 različitih mutacija koje uzrokuju HP (13). Po učestalosti su patogene varijante najčešće mutacije krivog smisla (71.4%), delecije (10%), mutacije prekrajanja (5.8%), besmislene mutacije (4.4%) i male insercije (3.7%). Opisane su i *de novo* mutacije i uniparentalne disomije (14). Neke mutacije učestalo se ponavljaju u određenim populacijama, što je posljedica učinka osnivača (od engl. *founder effect*). To su mutacije koje su se dogodile u genima predaka i prenijele se na potomstvo u malim populacijama ili na ograničenom području. Tako su u Japanu učestale mutacije c.1559delT (p.N190del) i c.979>C (p.F327L), a mutaciju c.571G>A (p.E191K) nalazimo u polovice bolesnika europskog podrijetla s dječjim i adultnim oblikom bolesti ili odontohipofosfatazijom, dok je mutacija c.1001G>A (p.G334D) vrlo česta u kanadskoj zajednici menonita. Moguće je i hrvatsko podrijetlo mutacije c.1402G>A (p.A451T) (15). Besmislene mutacije koje ometaju stvaranje dimera TNSALP mogu značajno smanjiti enzimsku aktivnost i uzrokovati dominantno negativni učinak. Penetrantnost je u recesivnim oblicima HP potpuna, a u dominantnim oblicima ovisi o mutaciji. Analiza aktivnosti ALP pokazala je da mutirani monomer inhibira „divlji tip“ monomera u heterodimeru, što dovodi do dominantno negativnog učinka i smanjene aktivnosti alkalne fosfataze. Postoji značajna intrafamilijarna fenotipska varijabilnost (4).

Velika raznolikost mutacija rezultira velikim brojem složenih heterozigota i vrlo raznolikom kliničkom ekspresijom bolesti. Postoji korelacija između težine bolesti i *in vitro* izmjerene enzimске aktivnosti mutiranog proteina. Neurološki simptomi HP – konvulzije, za koje se pretpostavlja da su povezane s nedostatnom aktivnosti TNSALP za defosforiliranje PLP u PL na površini neurona, te ulazak potonjeg u stanice, prisutne su u najtežim oblicima bolesti (perinatalni letalni i infantilni). Većina tih bolesnika nema mjerljivu aktivnost ALP u serumu, što ukazuje da neurološki simptomi HP nastaju uslijed potpune neaktivnosti TNSALP i da je defosforilacija PLP-a moguća uz određenu ostatnu aktivnost enzima. Zanimljivo je da se mutacije u bolesnika s konvulzijama često dokažu u određenim regijama gena, i to onima koje kodiraju aktivno mjesto enzima i mjesto vezanja kalcija. Pacijenti s istim genotipom, mogu imati značajno različiti klinički izražaj bolesti. Moguć razlog za to su utjecaji okolišnih ili epigenetskih čimbenika (15). Pored toga, drugi geni, a posebno geni koji kodiraju proteine uključene u regulaciju koncentracije PPI, mogu modificirati fenotip (16). Trenutno je zlatni standard za postavljanje dijagnoze HP sekvenciranje kodirajućih regija gena *ALPL* kojim se omogućava otkrivanje oko 95% mutacija teških oblika bolesti.

4. EPIDEMIOLOGIJA

HP je prisutna u različitim populacijama, ali je iznimno rijetka u osoba crne rase. Prevalencija teških oblika bolesti je 1:100 000 u Kanadi (12) i 1:300 000 u Europi (13). Prevalenciju blažih oblika bolesti je teško procijeniti zbog kliničke heterogenosti te pretpostavke o velikom broju nedijagnosticiranih osoba. Prema „genetskom modelu“ temeljenom na procjeni udjela dominantnih mutacija među alelima za teške oblike bolesti i pretpostavljenom penetrantnošću dominantnih mutacija u heterozigota, prevalencija blažih oblika HP je 1:6370 u Europskoj populaciji (13). U populaciji menonita, vjerske sekte u Kanadi, frekvencija prenositelja letalne *ALPL* mutacije c.1001G>A (p.G334D) je 1:25, vjerojatno zbog učinka osnivača. Posljedično je visoka učestalost homozigota za teške oblike bolesti, 1:2500 (17,18).

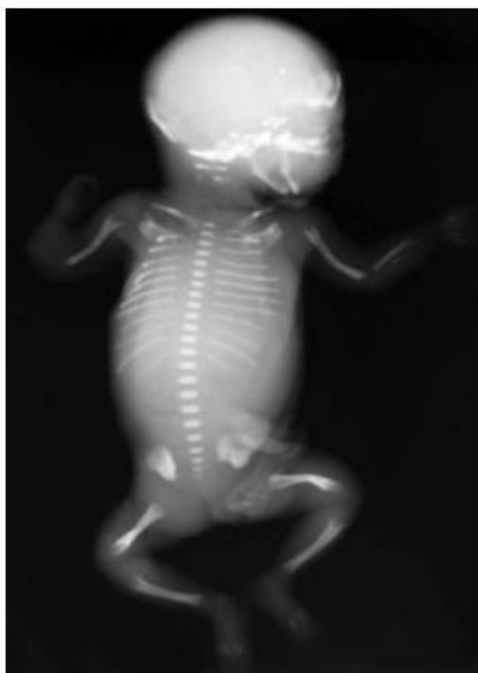
5. KLINIČKA SLIKA

Klinički izražaj bolesti je vrlo raznolik i može se promatrati kao spektar fenotipova. Na teškom kraju spektra je perinatalni oblik bolesti s gotovo potpunim izostankom mineralizacije kostiju fetusa i mrtvorodenjem, dok je obilježje blagih oblika bolesti prerani gubitak mliječnih i/ili trajnih zuba te osteopenija u odrasloj dobi. Prema dobi javljanja prvih znakova i težini bolesti izdvojeno je šest glavnih kliničkih oblika: perinatalni letalni, perinatalni benigni, infantilni, dječji, adultni oblik, pseudohipofosfatazija i odontohipofosfatazija. Što se bolest ranije očituje, tijek je teži, a ishod lošiji, uz izuzetak perinatalnog benignog oblika (3). Premda je navedena podjela korisna u klasificiranju HP, unutar pojedinih oblika bolesti postoji značajna varijabilnost kliničkog izražaja te upravo stoga HP možemo promatrati kao klinički kontinuum (19).

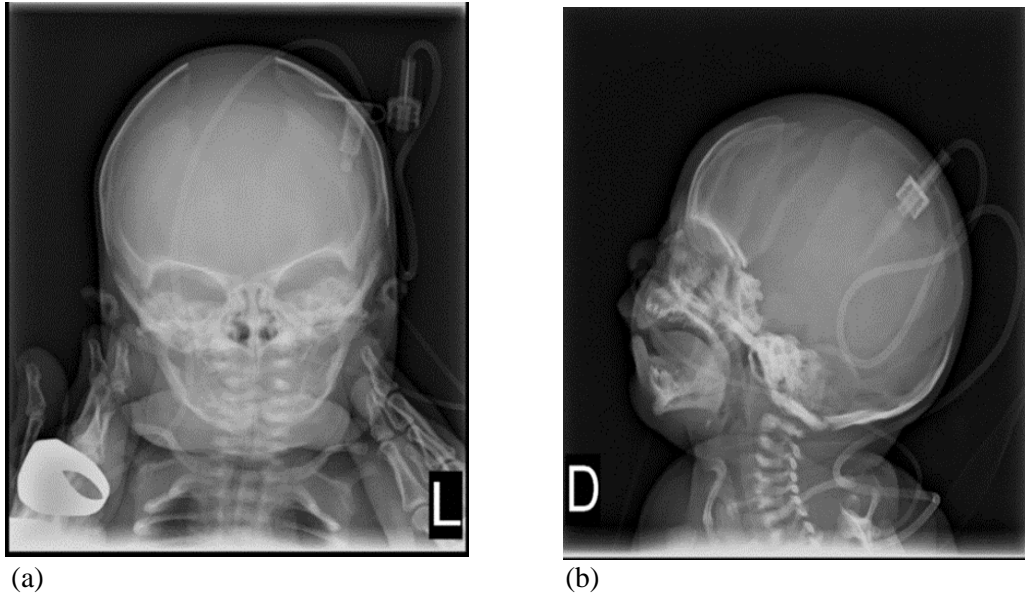
5.1 PERINATALNI LETALNI OBLIK

Klinička slika perinatalnog letalnog oblika HP, odraz je izrazito smanjene do gotovo potpuno odsutne mineralizacije pojedinih kostiju (Slika 3). Trudnoća može biti komplicirana polihidramnionom. Novorođenčad se rađa mrtvorodena ili umire ubrzo nakon rođenja zbog zatajenja disanja uzrokovanog smanjenim kapacitetom uskog, zvonolikog, rahitično promijenjenog prsnog koša i hipoplazije pluća. Hipotonija mišića i konvulzije su dodatni čimbenici koji pogoduju respiratornim problemima i pridonose lošem ishodu. Pri porodu se uočavaju kratki i savijeni udovi (Slika 3) i meke kosti svoda lubanje zbog hipomineralizacije (*caput membranaceum*). Sklere mogu biti plave. Često su prisutni i višestruki prijelomi, a na koži potkoljenica i podlaktica se mogu vidjeti jamice koje nastaju iznad konveksiteta osteohondralnih

dijafiznih ostruga (Bowdlerov znak). Dojenče može imati epilepsiju ovisnu o vitaminu B₆. Prije dostupnosti enzimske nadomjesne terapije, bolesnici s neonatalnim epileptičkim napadajima umirali su unutar 18 mjeseci od rođenja. Ostala obilježja ovog oblika bolesti u živorođene djece su visoko frekventni plač (zbog hipotonije larinksa), iritabilnost, epizode apneje s cijanozom i bradikardijom, mijeloftizna anemija (nastaje zbog prekomjernog odlaganja osteoida i nemineralizirane hrkavice oko koštane srži), vrućice nejasnog uzroka, intrakranijalna krvarenja, hiperkalcijemija (2). U nekim slučajevima kosti se na radiološkim prikazima čine potpuno nemineralizirane ili su vidljive značajne rahitične promjene i prijelomi. Dijelovi ili čitavi kralješci prividno nedostaju. Na radiološkim snimkama se mogu vidjeti i slabo razvijene epifize s nepravilnim radiolucentnim jezičcima koji se šire iz epifize u metafize, a ponekad i spomenuti Bowdlerov znak (20). Pojedine kosti kranija mogu biti kalcificirane samo u centralnim dijelovima, što daje dojam široko razmaknutih sutura (Slika 4). Međutim, ti su šavovi funkcionalno zatvoreni i može se razviti kraniosinostoza praćena kliničkim znakovima intrakranijske hipertenzije. Atipično očitovanje perinatalne HP može biti teška konatalna hipotonija koja produbljuje početnu respiratornu insuficijenciju i acidozu te može pobuditi sumnju na hipoksično ishemijsku encefalopatiju (21).



Slika 3. Rentgenogram fetusa s perinatalnom hipofosfatazijom. Na gornjim udovima primjećuje se odsutna osifikacija lijeve lakatne te desne palčane i lakatne kosti. Na kralježnici je prikazano „preskočeno“ okoštavanje vratnih kralježaka i odsutnost okoštavanja korijena lukova kralježaka. Bedrene kosti su blago savijene, dok su goljenične kosti ravne i uobičajene duljine. Bedrena, goljenična i nadlaktična kost pokazuju defekte metafize u obliku slova V, tipične za hipofosfataziju. Slika je preuzeta iz Petković Ramadža D i sur. (15)



Slika 4a i 4b. Kraniogram pacijentice s perinatalnim oblikom hipofosfatazije pokazuje široko razmaknute suture u anteriorno-posteriornoj (a) i lateralnoj (b) projekciji.

5.2 PERINATALNA BENIGNA HIPOFOSFATAZIJA

Unatoč prenatalno prisutnim znakovima bolesti, u benignoj perinatalnoj HP dolazi do spontanog poboljšanja mineralizacije kostiju u posljednjem trimestru trudnoće ili nakon rođenja. Ovaj oblik bolesti predstavlja dijagnostički izazov jer fetusi mogu imati skraćene i zakrivljene duge kosti, uz blažu hipomineralizaciju i stoga može biti otežano razlikovanje od perinatalnog letalnog oblika. Za bolest su također karakteristične dijafizne ostruge ili izbočine. Obično se u posljednjem trimestru trudnoće ultrazvučno prati progresivno poboljšanje mineralizacije, a mogući uzrok je povišenje cirkulirajuće placentalne ALP. Postnatalni tijek varira od infantilnog oblika do odontohipofosfatazije. (22,23) U nekim slučajevima je teško razlučiti o kojem se obliku perinatalne HP radi samo na temelju koštanih promjena. (24) Fetusi s benignim perinatalnim oblikom najčešće imaju normalan opseg prsišta i abdomena. (23) Zahvaćenost respiratorne funkcije je loš prognostički znak. Mehanizam nastanka perinatalnog benignog oblika nije u potpunosti razjašnjen, a ovaj oblik bolesti se može naslijediti autosomno dominantno i recesivno. Dominantno nasljeđivanje ukazuje na benigni tijek, a mutacije su značajno češće naslijeđene od majke. S obzirom da se mutacije koje su opisane u pacijenata s benignom perinatalnom HP opisuju i u drugim oblicima bolesti, uključujući i u članova iste obitelji, pretpostavlja se da drugi genetički, epigenetički i okolišni čimbenici (kao. npr aktivnost ALP u serumu trudnice) utječu na prenatalnu pojavu znakova bolesti (23).

5.3 INFANTILNI OBLIK HIPOFOSFATAZIJE

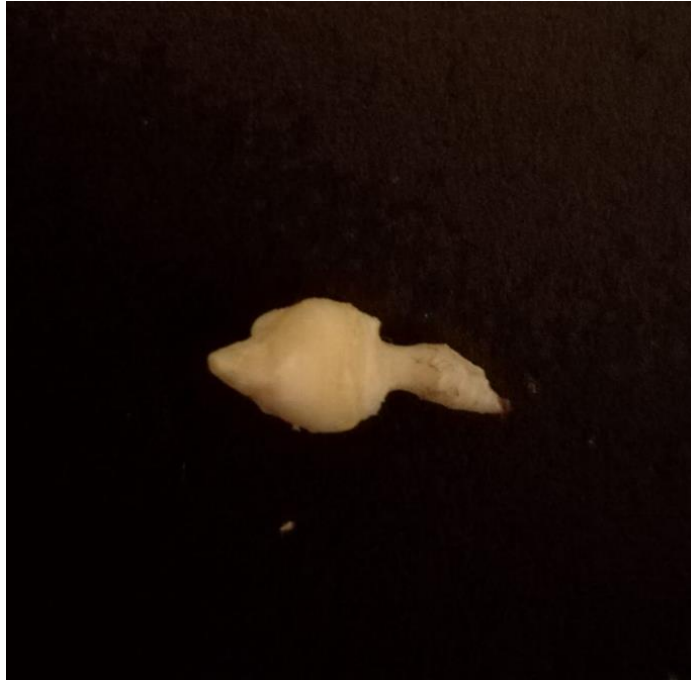Simptomi i znakovi infantilnog podtipa HP pojavljuju se nakon rođenja, ali prije 6. mjeseca života. Nakon inicijalno naizgled urednog razvoja dojenče postaje hipotonično, ima poteškoće s hranjenjem, ne napreduje na tjelesnoj masi, zaostaje u rastu i razvoju. Vidljivi su klinički i radiološki znakovi rahitisa. HP može oponašati rahitis s visokom/normalnom serumskom koncentracijom Ca i P. Znakovi rahitisa odraz su abnormalne kalcifikacije ploča rasta što dovodi do zastoja u rastu i deformiteta kosti. Radiološki se na dugim kostima zamjećuju proširenja metafize, iskrivljenja dugih kostiju i hipomineralizacija, a za HP su karakteristična ograničena područja kalcificiranog osteoida koji se protežu od ploče rasta u metafizu kao radiolucetni defekti u obliku jezika (25). Rahitično promijenjen prsni koš i prijelomi rebara čine ovu skupinu pacijenata posebno osjetljivom na respiratorne infekcije. S obzirom da novorođenačke konvulzije mogu biti prvi znak HP, u novorođenčadi i dojenčadi u kojih diferencijalno-dijagnostički u obzir dolazi epilepsija ovisna o vitaminu B₆, treba izmjeriti i ALP (26). Kraniosinostoza je obilježje infantilne i dječje HP. Pojedine kosti lubanje mogu biti samo centralno kalcificirane što daje dojam široko razmaknutih šavova koji su funkcionalno zatvoreni. Preuranjeno sraštanje počinje sa sagitalnom ili koronalnom suturom, ali može zahvatiti sve glavne šavove lubanje. Posljedično dolazi do porasta intrakranijalnog tlaka. Zatvaranje lamboidne suture može ograničiti rast stražnje lubanjske jame i uzrokovati hernijaciju tonzila malog mozga. Moguća je i kalcifikacija dure. Ponekad drugi znakovi HP ne moraju biti očiti pa je mjerenje ALP preporučeno u slučaju izolirane kraniosinostoze. Također, u praćenju bolesnika s ovim oblikom HP potrebna je radiološka obrada i oftalmoskopija pri sumnji na preuranjeno sraštanje šavova. Obzirom na moguću progresiju navedene komplikacije i nakon dojenačke dobi, potrebno je nadzirati pacijente tijekom djetinjstva, a ako je prisutna Chiari I malformacija i hidrosiringomijelija, i dulje (27). Zbog nemogućnosti iskorištavanja Ca i P u procesu mineralizacije pacijenti razvijaju hiperkalcijemiju i hiperfosfatemiju. Klinički, hiperkalcijemija uzrokuje iritabilnost, anoreksiju, povraćanje, hipotoniju, poliuriju, a s vremenom i nefrokalcinozu i zatajenje bubrežne funkcije. Epilepsija ovisna o vitaminu B₆, refraktorna na standardnu antikonvulzivnu terapiju, može biti prvi simptom ove bolesti i predskazatelj je lošeg ishoda. Drugi znakovi koji se mogu javiti u infantilnoj HP su anemija (zbog insuficijencije koštane srži), vrućica nejasnog uzroka i intrakranijalno krvarenje. Prije dostupnosti enzimske nadomjesne terapije, smrtnost od ovog oblika HP bila je oko 50%, a djeca koja su preživjela dojenačko doba često imaju zastoj u rastu i razvoju (8).

5.4 PSEUDOHIPOFOSFATAZIJA

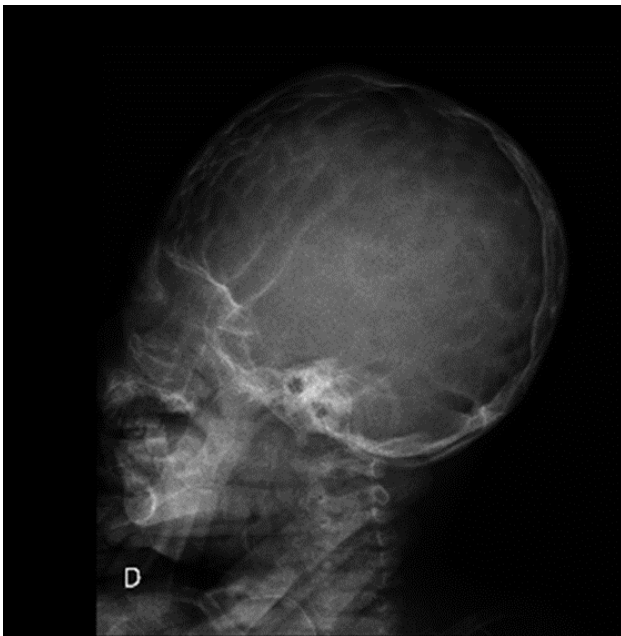Vrlo rijetka inačica HP dokazana je u dvoje pacijenata (28). Klinički, radiološki i biokemijski pokazatelji su slični kao kod infantilnog oblika, ali aktivnost ALP u serumu je normalna ili povišena. Bolest je posljedica mutacija gena s očuvanom funkcijom ALP *in vitro*, a nedostatnom funkcijom u fiziološkim uvjetima *in vivo*. U rutinskim laboratorijskim pretragama s umjetnim supstratom 4 metilum-beliferil-fosfat (4-MUP) aktivnost ALP je normalna ili čak povišena, dok je s prirodnim supstratima (PEA, PLP i PPI) smanjena. U kulturi fibroblasta pacijenata, osim smanjene aktivnosti enzima prema prirodnim supstratima, dokazana je i promijenjena unutarstanična lokalizacija enzima (29). Kao i kod ostalih podtipova HP, koncentracija PEA, PLP, PPI u krvi i urinu je povećana. Prilikom dijagnostičiranja pseudohipofosfatazije, važno je ispravno i kritično interpretirati aktivnost ALP i koncentraciju odgovarajućih supstrata.

5.5 DJEČJI OBLIK HIPOFOSFATAZIJE

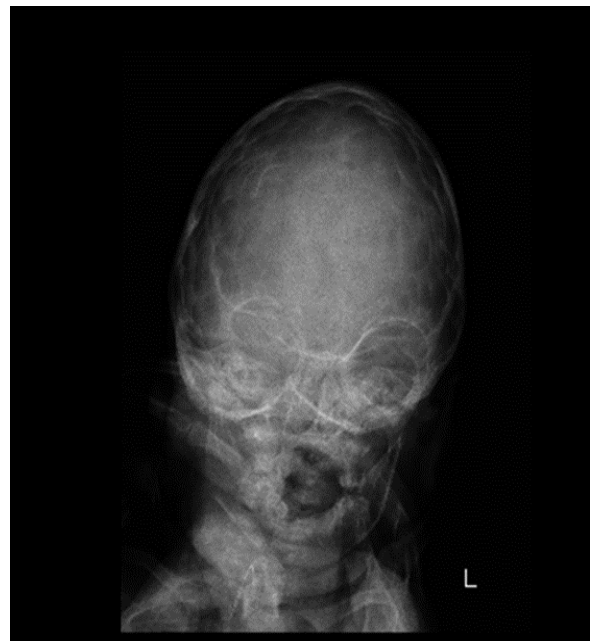Dječji oblik HP raznolike je kliničke slike i tijeka, a klinički se očituje nakon 6 mjeseci života pa do 18. godine. Prepoznatljivo obilježje je preuranjeni gubitak mliječnih zubi (prije 5. godine). Zubi ispadaju spontano ili na blagu traumu, bezbolno, bez krvarenja i s cjelovitim korijenom (Slika 6). Obično prvo ispadaju donji pa gornji sjekutići, a ponekad je zahvaćena cijela primarna denticija (19). Vidljivi su znakovi rahitisa poput asimetričnih iskrivljenja donjih udova, *genua vara* ili *genua valga*. Mogu se zapaziti i zadebljanje ručnih i donjih nožnih zglobova, kao i rahitična krunica i izražene čeone izbočine. Ako je prisutna kraniosinostoza na radiogramu kranijuma se vide „prstasti otisci“ (Slika 7) (27). Pacijenti s HP kasnije prohodaju i kasne sa stjecanjem motoričkih vještina, zbog rahitisa te mišićne slabosti i hipotonije, a hod je karakteristično „gegav“. Žale se na bol, ukočenost u nogama, a ponekad imaju i otekline zglobova. Mogu imati neprogresivnu proksimalnu miopatiju s pozitivnim Gowersovim znakom (30). Moguće je da pojavi boli pridonosi i povišena koncentracija prostaglandina. Kalcijev pirofosfat inducira ekspresiju gena za ciklooksigenazu 2 (COX-2) i povisuje koncentraciju prostaglandina *in vitro* (31). Edem koštane srži s periartikularnom boli u kostima i oticanje mekih tkiva mogu se zamijeniti s kroničnim multifokalnim osteomijelitisom (32,33). Zastoj u rastu je uobičajen i može biti značajan, a povezuje se s niskim IGF-1 i smanjenom sekrecijom hormona rasta. Terapija hormonom rasta može pozitivno utjecati na rast (34,35). Bolesnici su skloni lomovima kostiju, a osobito stres frakturama metatarzalnih kostiju i pseudofrakturama. Dodatno obilježje je da kosti lošije zacjeljuju nakon prijeloma te je često potrebno operacijsko liječenje. Opisana je pojava višestrukih prijeloma kuka i natkoljениčne kosti u dvije pacijentice s HP, a bez ostalih promjena na kostima (34).



Slika 6. Mliječni zub s korijenom pacijentice s infantilnim oblikom hipofosfatazije.



(a)



(b)

Slika 7a i 7b. Kraniogram trogodišnje pacijentice prikazuje naglašene „prstaste otiske“. Pacijentica nije imala kliničkih znakova povišenog intrakranijalnog tlaka.

5.6 ADULTNI OBLIK

Adultni oblik bolesti klinički i radiološki se očituje osteomalacijom. Obično prve tegobe počnu u srednjoj životnoj dobi. Međutim, neki bolesnici u anamnezi imaju rani gubitak mliječnih zubi ili rahitis. Klinička slika je izrazito heterogena. Većina bolesnika s adultnim oblikom HP ima mišićno-koštane tegobe. Najčešće su to bol u stopalu, povezana sa stres frakturama metatarzalnih kostiju, ili bol u natkoljenicama s atipičnim prijelomima bedrene kosti. Za razliku od prijeloma pri drugim stanjima koja dovode do osteopenije gdje su tipični prijelomi u medijalnom korteksu vrata femura, za HP su karakteristični prijelomi u lateralnom korteksu subtrohanteričke dijafize. Neki bolesnici imaju prijelome kralježaka i zapešća. Kronična bol i mišićna slabost značajno utječu na kvalitetu života pacijenata s HP jer uzrokuju smanjenu pokretljivost i ograničavaju fizičku aktivnost (36). Izvanstanično nakupljanje PPI može uzrokovati taloženje kalcijevog pirofosfat dihidrata (CPPD), uzrokovati pirofosfatnu artropatiju i pseudogih. Štoviše, iako je PPI u osnovi moćan inhibitor mineralizacije, može doći do paradoksalnog taloženja kristala hidroksiapatita u tetivama, što dovodi do bolnih periartikularnih kalcifikacija, najčešće u ramenima, laktovima, zglobovima, kukovima ili Ahilovim tetivama. Osifikacije ligamenata (sindesmofiti) mogu nalikovati na hiperostozu kralježnice (Forestierova bolest). Karakteristična mjesta taloženja kristala su koljena, zapešća i pubična simfiza (37).

5.7 ODONTOHIPOFOSFATAZIJA

Odontohipofosfatazija je najblaži oblik HP u kojem pacijenti imaju samo promjene na zubima, a bez kliničkih, radioloških i patohistoloških znakova zahvaćenosti kostiju (3). Za sve oblike HP tipičan je prijevremeni gubitak zubi i strukturne promjene primarne i trajne denticije te sklonost karijesu (38). Usporedba zubi djece s HP i zdravih kontrola pokazala je zahvaćenost celularnog i acelularnog cementa u HP, a nema razlike u mineraliziranosti dentina. Cement je tkivo koje uz parodontni ligament učvršćuje položaj zuba u alveolarnoj kosti, a posebno je osjetljiv na nakupljanje Pi, supstrata enzima TNSALP i inhibitora mineralizacije. Radiološki je proširena pulpna komorica i korijenski kanal zuba što daje izgled „školjkastog zuba“. Smanjena je visina grebena alveolarne kosti, a može se vidjeti i hipoplazija cakline ili odgođeno izbijanje zubi. Kod osoba s preuranjenim gubitkom zuba i izraženim stomatološkim problemima treba diferencijalno dijagnostički razmišljati i o HP. Te bolesnike treba obraditi zbog mogućeg postojanja drugih značajki HP koje su neprepoznate, uključujući zastoj u razvoju, hipotoniju, abnormalnosti kostura, hiperkalcemiju, kroničnu bol/umor i patološke prijelome. U bolesnika koji imaju izoliranu bolest zuba treba pratiti eventualnu pojavu koštanih ili sistemskih simptoma tijekom djetinjstva i odrasle dobi. Izraz odontohipofosfatazija predloženo je koristiti za opisivanje isključivo stomatoloških obilježja bolesti, tek kada ostale značajke HP nisu zamijećene nakon dugotrajnog praćenja (39).

5.8 IZVANSKELETNI SIMPTOMI I ZNAKOVI HIPOFOSFATAZIJE

5.8.1 NEUROLOŠKI SIMPTOMI I ZNAKOVI

Prerano zatvaranje šavova lubanje uobičajeno je u infantilnim i dječjim oblicima HP, zbog čega se mogu se razviti i komplikacije poput sekundarnog pomaka tonzila malog mozga (Chiari I malformacija) ili hidrosiringomijelije. S obzirom na rizik od preuranjene kraniosinostoze, preporuča se provoditi radiološko, neurološko i oftalmoskopsko praćenje pacijenata do adolescencije. Ukoliko su prisutne Chiari I malformacija ili hidrosiringomijelija, praćenje od strane neurokirurga treba biti cjeloživotno. Povišeni intrakranijalni tlak, na kojeg mogu ukazati pojava glavobolje, epileptičnih napadaja, utrnulosti udova, paraliza i edem papile vidnog živca, zahtijeva hitno neurokirurško zbrinjavanje (27). Uz prethodno navedene komplikacije koje se vide u težim oblicima bolesti, pacijenti s drugim oblicima hipofosfatazije mogu imati neurološke ili psihološke probleme kao što su kronična bol, razdražljivost, nemir, nesanica, anksioznost i depresija. Navedeni poremećaji se liječe simptomatski (40).

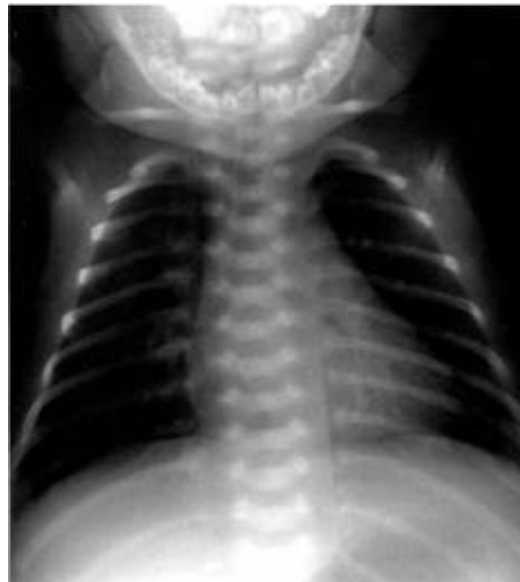5.8.2 BUBREŽNI SIMPTOMI I ZNAKOVI

Hiperkalcemija može uzrokovati nefrokalcinozu i zatajenje bubrega koje je karakteristično za infantilni oblik bolesti. Zbog hiperkalcemije i posljedične hiperkalciurije pacijenti su skloni bubrežnim kamencima. Premda karakteristična za infantilni oblik bolesti, nefrokalcinoza je opisana i u odraslih pacijenata, u kojih također može uzrokovati zatajenje bubrežne funkcije (3).

5.8.3 RESPIRATORNI SIMPTOMI I ZNAKOVI

Promijenjen mineralni sastav kostiju i hrskavice rebara i kralježnice utječe na elastična svojstva stijenke prsnog koša te mijenja mehaniku disanja (Slika 8). Funkcionalni rezidualni kapacitet (FRC) određen je ravnotežom između suprotstavljenih elastičnih sila pluća i prsnog koša. Pretjerano rastezljiva stijenka prsnog koša pruža malo vanjskog otpora elastičnim silama pluća i tako dovodi do smanjenja FRC. Isto tako, pretjerano rigidni i uski prsni koš uzrokuje ograničeno širenje prilikom udisaja i dovodi do smanjenja FRC. Zbog promijenjenih mehaničkih svojstava prsnog koša u dojenčadi sa skeletnom displazijom, kao što su hipofosfatazija ili *osteogenesis imperfecta*, dolazi do smanjenja FRC i respiratorne insuficijencije. Dojenčad brzo i plitko diše zbog smanjenog volumena udisaja. Tahipneja i povećani dišni rad mogu se pogoršati nakon lomova rebara zbog boli, a povećan je i rizik od aspiracije. Ponavljajuća kronična aspiracija pogoršava

plućnu bolest i povećava rizik od razvoja recidivirajućih upala pluća koje mogu ugroziti život pacijenta. Novorođenčad s deformitetima stijenke prsnog koša može imati narušenu respiratornu funkciju različitog stupnja. Također, imaju povećanu učestalost hipoksemičnih epizoda tijekom spavanja kada minutna ventilacija normalno opada. Budući da je ritmičko fetalno disanje potrebno za normalan razvoj pluća, novorođenčad s nedostatnim/neadekvatnim kretanjem stijenke prsnog koša *in utero* često ima različite stupnjeve plućne hipoplazije (41). Morfološki, biofizički i biokemijski parametri razvoja pluća novorođenčadi s letalnom hipofosfatazijom pokazuju zrelost primjerenu za gestacijsku dob, no nedovoljno razvijene zračne prostore. Mišić dijafragme, težinom i rasporedom vlakana, u skladu je sa smanjenom veličinom prsnog koša. Predloženi mehanizam ove vrste hipoplazije pluća je torakalna kompresija tijekom intrauterinog života, što uzrokuje prekomjerni gubitak plućne tekućine i polihidramnion (42).



Slika 8. Prsni koš djeteta s hipofosfatazijom zvonolikog oblika s tankim hipomineraliziranim rebrima.

6. DIJAGNOZA HIPOFOSFATAZIJE

6.1 LABORATORIJSKE PRETRAGE

Uz kliničke i radiološke znakove, pri postavljanju dijagnoze HP ključno je mjerenje i ispravna interpretacija aktivnosti ALP. Alkalna fosfataza katalizira hidrolizu monoestera fosfatne kiseline i alkohola u alkalnom mediju (pH >9). Metoda određivanja enzimske aktivnosti ALP temelji se na mjerenju brzine hidrolitičke razgradnja p-nitrofenilfosfata pri čemu se oslobađa p-nitrofenol. Navedeni spoj nije fiziološki supstrat enzima i mjeri se aktivnost, a ne količina. Reakcija se odvija pri pH 10,4 i temperaturi 37°C i u prisutnosti iona Mg²⁺. Koncentracija p-nitrofenola nastalog u reakciji može se odrediti mjerenjem apsorbancije ovog spoja pri 410/480 nm i odraz je aktivnosti (U/L, *units per litre*) s referentnim intervalom koji ovisi o testu. Serum ili plazma uzimaju se u epruvetu bez antikoagulansa jer EDTA i oksalat vežu Mg²⁺ koji je kofaktor ALP.

Iako ime bolesti HP odražava sniženu aktivnost ALP, nalaz hipofosfatazemije nije patognomoničan za HP i može biti posljedica različitih uzroka:

a) nekih bolesti i stanja kao što su: hipotireoza, celijakija, skorbut, teška anemija, gladovanje, manjak cinka i magnezija, manjak folata, vitamina B₆ i vitamina B₁₂, Wilsonova bolest, kleidokranijalna displazija;

b) lijekova i terapije, npr. kortikosteroidi, antiresorptivni lijekovi kao bisfosfonati, terapija vitaminom D, klorfibrat, kemoterapija, izlaganje radioaktivnim teškim metalima, masivne transfuzije krvi i plazme;

c) nepravilnog uzorkovanja krvi i kemijske interakcije s: fluoridima, fosfatima, oksalatima, manganom, cinkovim solima, EDTA i dr. (43)

Suprotno, do prolaznog povišenja ALP može doći nakon prijeloma i ortopedskih operacija, kao i zbog bolesti ili fizioloških stanja koja povisuju neki od izoenzima (bolesti jetre i crijeva, trudnoća, tumori), kao i tijekom prolazne hiperfosfatazemije dječje dobi. Upravo stoga se može dogoditi da se zbog trenutnog stanja koje podiže aktivnost ALP izmjeri viša aktivnost enzima od uobičajene i da se propusti postaviti dijagnozu HP. U tim slučajevima se metodom kvantifikacije izoenzima TNSALP može dokazati nedostatna aktivnost koštanog izoenzima. U pacijenata s HP koji su imali nedavni prijelom kosti, ALP može biti doseći i normalne vrijednosti. Pri sumnji na HP u pacijenata koji su nedavno imali prijelom treba ponoviti mjerenje ALP nakon što prijelom zaraste.

Pri interpretaciji udjela aktivnosti pojedinih izoformi ALP, treba znati da u normalnim okolnostima u djece i adolescenata dominira koštana izoforma, dok su u odraslih u ukupnoj aktivnosti enzima podjednako

zastupljene koštana i jetrena izoforma (9). Treba imati na umu da su vrijednosti ALP u dojenčadi i djece, posebno tijekom adolescentnog zamaha rasta, znatno više nego u odraslih, čak i u onih sa HP (43).

TABLICA 1. Referentne vrijednosti za ALP prema dobi i spolu. Navedeni referentni intervali se koriste u svim ovlaštenim biokemijskim laboratorijima u Republici Hrvatskoj u skladu s pravilnikom, a nakon provedenog projekta "Harmonizacija laboratorijskih nalaza u području medicinske biokemije"

| Muški spol | Referentni raspon (U/L) | Ženski spol | Referentni raspon (U/L) |
|------------|-------------------------|-------------|-------------------------|
| < 2 g | 25* – 500 | <2g | 25* - 500 |
| 3 – 7 g | 100 – 400 | 3 – 7 | 100 – 400 |
| 8 - 12 g | 179 – 472 | 8 – 12 | 179 – 472 |
| 13 – 14 g | 228 – 650 | 13 – 14 | 89 – 435 |
| 15 – 16 g | 97 – 503 | 15 – 16 | 79 – 193 |
| 17 - 19 | 67 – 264 | 17 – 19 | 50 – 125 |
| > 20 g | 60 – 142 | 20 - 50 | 54 – 199 |
| | | >50 g | 64 – 153 |

* Donja granica referentnog raspona koji se koristi u našim laboratorijima je preniska. Stvarna vrijednost je nakon prva dva tjedna života je slična donjoj granici referentnog raspona u dobnoj skupini djeteta predškolske dobi. (44)

Mnogi klinički laboratoriji su uz nalaz ALP navodili referentne vrijednosti za odrasle, a katkad i samo gornju granicu referentnog raspona. Zbog toga se događalo da se u djece nalaz proglašava normalnim i propusti dijagnoza HP (43). Ukoliko se izmjeri niska aktivnost ALP u serumu za dob treba ponoviti mjerenje. Iako postoji korelacija između aktivnosti ALP i težine bolesti, ne postoje granične vrijednosti kojima bi se jasno razlučili teški i lakši oblici bolesti samo na temelju aktivnosti ALP (45).

Nisku aktivnost ALP mogu imati i zdravi nosioci mutacije u obitelji pacijenata s HP (33). Retrogradnom analizom mjerenja ALP u jednom laboratoriju, utvrdilo se da hipofosfatazemija nije rijetka u pedijatrijskoj populaciji, ali je najčešće prolazna kao prateće stanje uz akutne bolesti kao što su infekcija gornjih dišnih puteva, koji je čest razlog pregleda i obrade djece u pedijatrijskim ambulancama. Kronične bolesti, uključujući i kroničnu bubrežnu bolest, češće su praćene trajnom hipofosfatazemijom. Retrogradnom analizom niskih aktivnosti ALP u nekim laboratorijima i naknadnim pozivanjem pacijenata na dodatnu obradu, otkriveni su i neki pacijenti s do tada neprepoznatom HP (46).

Povišena koncentracija PLP u serumu osjetljiv je i specifičan biokemijski biljeg za HP, a stupanj povišenja koncentracije odražava težinu bolesti. PLP je povišen i u odontohipofosfataziji. Lažno pozitivni nalazi mogu se dobiti ukoliko pacijent uzima vitamin B₆ pa je važno naglasiti da tjedan dana prije analize treba obustaviti uzimanje suplemenata (47).

Pojačano izlučivanje PEA u urinu može se naći u većine bolesnika i heterozigota. Iako je PEA jedan od supstrata ALP, dijagnostička osjetljivost i specifičnost ovog testa je manja u usporedbi sa PLP i PPI. Brojne bolesti mogu dovesti do pojačane fosfoetanoalminurije (celijakija, skorbut, kleidokranijalna displazija, hipotireoidizam, hipertenzija, akromegalija, adrenogenitalni sindrom, neke koštane bolesti kao osteoporoza, *osteogenesis imperfecta*, *osteitis fibrosa cystica generalisata*, reumatoidni artritis), kao i pojačani unos bjelančevina i neki fiziološki razlozi (pojačano izlučivanje u kasnim večernjim i jutarnjim satima, veća mišićna masa) (48). Premda je PEA u urinu koristan biomarker za postavljanje dijagnoze HP, jedan od nedostataka, uz maloprije spomenutu nedovoljnu specifičnost, je nemogućnost razlikovanja pacijenata s HP od prenositelja bolesti (49).

PPI se zasad koristi samo u istraživanjima, a zbog nestabilnosti nije u široj primjeni. Povišen je u urinu većine pacijenata, a kvantificiranjem PLP-a se mogu otkriti i asimptomatski prenositelji bolesti (50)

U perinatalnom, infantilnom i dječjem obliku HP, pacijenti često imaju hiperkalcijemiju i hiperkalciuriju. Starija djeca i odrasli obično imaju normalnu koncentraciju Ca. Parathormon, kalcidiol i kalcitriol su najčešće unutar referentnih vrijednosti. Koncentracija P u serumu je često povišena kao odraz nedovoljnog odlaganja u kosti. Za razliku od HP, druge bolesti koje uzrokuju rahitis su obilježene niskim koncentracijama Ca i P te povišenom ALP i parathormonom. Ponovljeno niska aktivnost ALP, uz povišenu koncentraciju PLP-a upućuju na HP, a za potvrdu dijagnoze treba napraviti gensku analizu. Za dijagnozu pseudohipofosfatazije uz normalnu ili povišenu ALP u serumu i povišen PEA u urinu, treba dokazati povišen PLP u serumu, a bolest se potvrdi nalazom te snižene aktivnosti ALP u kulturi fibroblasta kože ili genskom analizom (29).

6.2 GENSKO TESTIRANJE

Dokazom patogene mutacije ili mutacija gena *ALPL* potvrđujemo, a u dvojbjenim i nejasnim slučajevima i postavljamo dijagnozu HP. Molekularna dijagnoza je osnova za genetičko savjetovanje, prenatalnu dijagnostiku, otkrivanje prenositelja u obitelji, a donekle i za predviđanje težine i tijeka bolesti. Sekvenciranjem se može otkriti oko 95% mutacija gena *ALPL* (51)

U obiteljima u kojima je bilo teških oblika hipofosfatazije prenatalna dijagnostika je je poželjna, ne samo zbog eventualne odluke o prekidu trudnoće, nego i da bi se stvorili uvjeti da se enzimsko nadomjesno liječenje započne odmah po rođenju.

6.3 SLIKOVNA DIJAGNOSTIKA

Rentgen kostura pacijenata pokazuje različite stupnjeve hipomineralizacije i rahitisa, ovisno o podtipu HP. U perinatalnoj HP mineralizirane strukture kosti mogu nedostajati pa se kost ne prikazuje. U infantilnoj i dječjoj HP je širok raspon radioloških pokazatelja bolesti, kao što su: teška generalizirana osteopenija, „odsutnost“ pojedinih kostiju, tanke kosti, nepravilne ploče rasta, prijelomi, radiolucetni jezičci metafiza, osteosklerotična područja. Kosti lubanje su nedostatno mineralizirane pa se dobije dojam široko otvorenih šavova. Ostale promjene koje se mogu zamijetiti su dijafizne ostruge (Bowdlerov znak), iskrivljenje tibije, distalnog femura, distalnih falangi prstiju, višestruki prijelomi rebara, kolaps donjih torakalnih i gornjih lumbalnih kralježaka, nefrokalcinoza (52). U odraslih se vide stres frakture metatarzalnih kostiju, pseudofrakture, osteopenija i hondrokalcinoza (53).

Magnetska rezonanca korisna je u dijagnostičkoj obradi muskuloskeletne boli jer može otkriti hiperemiju i edem u metafizama dugih kostiju (54).

Ultrazvuk bubrega se koristi u praćenju pacijenata jer može otkriti nefrokalcinozu i nefrolitijazu, koje su relativno česte komplikacije HP.

Prenatalna dijagnoza perinatalnog (letalnog i benignog) podtipa moguća je otkrivanjem karakterističnih značajki 2D- i 3D-ultrazvukom. Dijafizne ostruge se mogu otkriti prenatalno na 2D- i 3D-ultrazvuku. Osim ostruga, karakteristični nalaz je krpičasti (fragmentarni) uzorak osificiranosti, pa se rebra i kralježnica doimaju „brisanima“, kao i smanjena mineralizacija torakalne kralježnice i konkavno promijenjene metafize (24). U perinatalnom obliku HP određene promjene na ultrazvučnom prikazu ploda se preklapaju s ostalim perinatalnim skeletnim displazijama. Međutim, neke osobitosti, kao npr. mjesto angulacije dugih kostiju i hipomineralizacije, ostruge, te izgled metafiza, mogu pomoći u razlikovanju HP od ostalih koštanih displazija. Prenatalni ultrazvučni prikaz koštane angulacije ne podrazumijeva da se nužno radi o prijelomu kosti (kao npr. u tipu II i III *osteogenesis imperfecta*) ili da se radi o vrlo teškoj letalnoj skeletnoj displaziji. Angulacija se može vidjeti i u ploda s benignom prenatalnom hipofosfatazijom sa spontanim poboljšanjem (22). Nisko-dozni fetalni CT pruža detaljniji uvid u fetalni kostur. No, zbog očitog rizika od zračenja za plod, ova pretraga se izvodi samo u slučajevima teških, vjerojatno letalnih abnormalnosti uz pomno razmatranje koristi dobivenih rezultata pretrage (55).

6.4 DIFERENCIJALNA DIJAGNOZA

Diferencijalna dijagnoza HP ovisi o obliku bolesti i dobi pacijenta (56). *In utero* i po rođenju diferencijalno dijagnostički u obzir dolaze *osteogenesis imperfecta* tip II, ahondroplazija, kamptomelična displazija i druge displazije sa manjkavom mineralizacijom.

6.4.1 Dojenačko doba/djetinjstvo:

- Rahitis zbog manjka vitamina D, rezistencija na vitamin D, X-vezani hipofosfatemijski rahitis (OMIM 300554)
- *Osteogenesis imperfecta* (OMIM 166220)
- Kleidokranijalna displazija (OMIM 119600)
- Sindrom Cole–Carpenter (OMIM 112240)
- Sindrom Hadju–Cheney (OMIM 102500)
- Kronični rekurentni multifokalni osteomijelitis (OMIM 259680)
- Idiopatska juvenilna osteoporoza (OMIM 259750)
- Renalna osteodistrofija
- Sindrom Stuve-Wiedemann (OMIM 601559)
- Zlostavljano dijete

6.4.2 Adultni oblik bolesti:

- Osteoartritis i pseudogiht
- Osteopenija/osteoporoza
- Bolesti s osifikacijom paraspinalnih ligamenata (Forestierova bolest, artropatije sa depozitima kalcija)

6.4.3 Odontohipofosfatazija:

Preuranjeni gubitak zubi je dio kliničke slike bolesti parodonta, bolesti vezivnog tkiva kao sindroma Ehlers–Danlos (OMIM 130050 tip IV; OMIM 130080 tip VIII), displaziji dentina tip I ili nekim drugim rijetkim sindromima.

7. LIJEČENJE I SKRB

Prije dostupnosti enzimske nadomjesne terapije, liječenje HP je bilo simptomatsko i potpuno. Postoje izvješća o uspješnom liječenju infantilnih oblika transplantacijom koštane srži (57,58). Ipak, u više od polovice slučajeva, ishod je bio loš. Za sve oblike hipofosfatazije se provodilo i nadalje se provodi simptomatsko liječenje ublažavanja boli ili ortopedske operacije. Unatrag nekoliko godina je dostupna enzimaska nadomjesna terapija rekombinantnom alkalnom fosfatazom za teške oblike HP (perinatalni, infantilni i dječji), a kliničko iskustvo u brojnim centrima je potvrdilo rezultate izvorne studije o djelotvornosti i sigurnosti asfotaze alfa (AA) (59). Podaci o liječenju adultnog oblika bolesti asfotazom alfa još uvijek su relativno oskudni. Bisfosfonati (BPP) i teriparatid nisu pokazali očekivane pozitivne rezultate u liječenju HP. Štoviše BPP mogu pogoršati osteomalaciju i uzrokovati prijelome u adultnom obliku HP, stoga su kontraindicirani u liječenju ove bolesti. BPP su strukturni analozi PPI i imaju anti-resorptivni učinak djelovanjem na osteoklaste. U HP se PPI nakuplja i inhibira mineralizaciju. Smatra se da BPP mogu pogoršati hipomineralizaciju izravno ili vezanjem cinka ili magnezija i na taj način kompromitiraju ostatnu funkciju TNSALP. Liječenje BPP može uzrokovati atipične prijelome kod adultnog tipa HP (60,61). Teriparatid, rekombinanti humani paratiroidni hormon, koristi se u liječenju osteoporoze u odraslih zbog anaboličkog učinka na kosti. Postoje pojedinačna izvješća o učinkovitosti u poboljšanju zacjeljivanja prijeloma i smanjenja boli u odraslih osoba s HP, no lijek za sada nije registriran za liječenje HP. Također, nije indiciran u liječenju djece zbog moguće povezanosti s razvojem osteosarkoma (8).

7.1 SUPORTIVNO LIJEČENJE

U novorođenčadi i dojenčadi sa zatajenjem disanja provodi se terapija kisikom te neinvazivna ili invazivna potpora disanju. Kod teške kliničke slike perinatalnog i infantilnog tipa HP, mehanička ventilacija kao suportivna mjera može biti posebno izazovna zbog rahitično promijenjenog prsnog koša, hipotonije, prijeloma rebra, traheomalacije i hipoplazije pluća (58). Takvi pacijenti su nerijetko dugotrajno strojno ventilirani. Korisnim se pokazalo prodisavanje s višim pozitivnim tlakom na kraju ekspirija (62).

Epilepsija ovisna o vitaminu B₆ refraktorna je na standardnu antikonvulzivnu terapiju, ali se napadaji dobro kontroliraju primjenom piridoksina (26).

Pristup liječenju hiperkalcijemije uključuje prehranu s malo kalcija (najčešće u obliku posebnog dojenačkog mliječnog pripravka s malim udjelom kalcija), obustavom antirahitične profilakse vitaminom D, te liječenje kalcitoninom i hidroklorotiazidom.

Unutarnja fiksacija se smatra optimalnim ortopedskim liječenjem prijeloma. U liječenju prijeloma metatarzusa i pseudofrakture kod odraslih može se koristiti ortoza za stopala (63).

7.2 STOMATOLOŠKO LIJEČENJE

Rana multidisciplinarna obrada te estetska i funkcionalna rehabilitacija usne šupljine bitni su za očuvanje oralnog zdravlja pacijenata s HP. Stomatolozi mogu imati važnu ulogu u ranom otkrivanju blažih oblika HP (dječja, adulta i odontohipofosfatazija), jer je velika vjerojatnost da su oni prvi zdravstveni djelatnici kojima će doći pacijenti s problemima vezanim uz HP, najčešće zbog prijevremenog gubitka mliječnih ili trajnih zubi (61). Rani gubitak primarnih i/ili trajnih zuba može narušiti razvoj čeljusti i u tim slučajevima postoji potreba za protetskim liječenjem. Protetska zamjena važna je zbog prehrane i razvoja govora, kao i za socijalnu integraciju pacijenata (64).

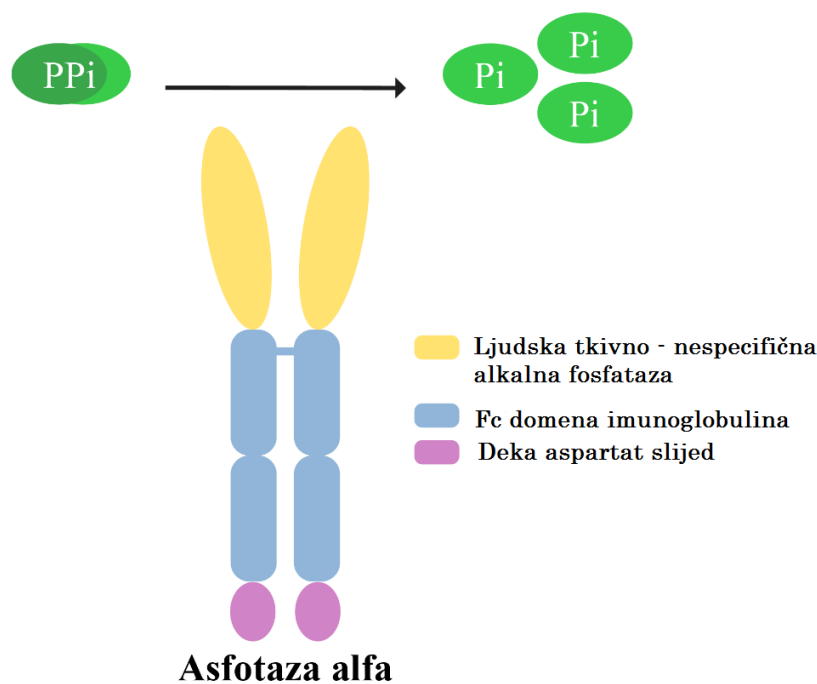
7.3 FIZIKALNA TERAPIJA

Fizikalna terapija potrebna je pacijentima s teškim oblicima hipofosfatazije, s ciljem da se smanje respiratorne komplikacije koje mogu pridonijeti ograničenju fizičke aktivnosti i izdržljivosti, te da se osnaži muskulatura. Pacijenti zbog hipotonije i pojačane lomljivosti kostiju često imaju lošiju finu i grubu motoriku. Vrlo je važna radna terapija u djece koja im omogućuje sudjelovanje u svakodnevnim aktivnostima, uključujući i interakciju s vršnjacima i razvoj autonomije. Fizikalna terapija je također neophodna u svim oblicima bolesti nakon kirurških zahvata ili zacjeljivanja prijeloma (65).

Nesteroidni protuupalni lijekovi djeluju na bol, ukočenost i slabost blokirajući sintezu prostaglandina tijekom duljeg vremenskog razdoblja, ali i na supresiju koštanog edema, što dovodi do smanjenja bolova, bolje pokretljivosti te posljedično jačanja mišićne snage (31).

7.4 ASFOTAZA ALFA

Asfotaza alfa (AA), tvorničkog imena Strensiq, je lijek odobren 2015. godine za enzimsko nadomjesno liječenje HP u pedijatrijskoj dobi. AA je topivi glikoprotein koji se sastoji od dva jednaka polipeptidna lanca, svaki duljine od 726 aminokiselina izrađenih iz katalitičke domene ljudske TNSALP, Fc-domene ljudskog imunoglobulina G1 i domene deka-aspartat peptida (Slika 9). Lijek se primjenjuje supkutano, a preporučena doza od strane proizvođača je 2 mg/kg tri puta tjedno ili 1 mg/kg šest puta tjedno. U pretkliničkim istraživanjima nakon intravenske primjene zabilježene su teške alergijske reakcije i to je razlog zašto se lijek primjenjuje supkutano (66).



Slika 9. Asfotaza alfa – struktura rekombinantnog enzima.

Asfotaza alfa sastoji se od topljivog oblika tkivno-nespecifične alkalne fosfataze, Fc-domene humanog IgG i deka-aspartata. PPI- anorganski pirofosfat; Pi- anorganski fosfat. Slika je preuzeta od Orimo H. i modificirana. (67)

Prve ideje o enzimskom nadomjesnom liječenju pojavile su se 80-tih godina prošlog stoljeća. Spoznaja da pacijenti s HP imaju sniženu aktivnost ALP u serumu potaknula je prve pokušaje liječenja teške HP. Nedostatak ALP u četiri ispitanika s teškom infantilnom HP pokušao se nadomjestiti ponavljanim infuzijama plazme pacijenata s Pagetovom bolešću (68). Potonja je bolest kostiju u kojoj dolazi do povećane i neorganizirane pregradnje kostiju koja se obično očituje u odrasloj dobi, a aktivnost ALP u serumu oboljelih je izrazito povišena. Liječenje tijekom pet tjedana dovelo je do povećanja ALP u serumu ispitanika do normalnog raspona, smanjilo je hiperkalcemiju u svih ispitanika, a pratilo se i radiološko poboljšanje promjena na kostima u dva pacijenta. Međutim, PPI i PEA u mokraći su i dalje bili povišeni, a hipomineralizacija i deformiteti kostiju su se pogoršavali u većine ispitanika tijekom vremena. Dodatni pokušaji terapijskih intervencija obuhvaćali su primjenu paratiroidnog hormona (PTH), prednizona i humane placentalne ALP tijekom nekoliko mjeseci, no navedeno također nije dovelo do dugoročnih poboljšanja. Pokušalo se i s transplantacijom koštane srži u kombinaciji s intravenskom infuzijom osteoblasta, koja je bila učinkovita u dvije djevojčice oboljele od infantilne HP (57,58).

Prekliničke studije učinkovitosti AA su učinjene na modelu miša. *Knockout* miševi (*Alpl*^{-/-}) su primali rekombinantnu enzimsku nadomjesnu terapiju supkutano od rođenja i nisu razvili simptome HP (69). Prvo kliničko ispitivanje o kojem su 2012. godine izvijestili Whyte i sur. pokazalo je jednogodišnju učinkovitost terapije s AA u 11 novorođenčadi i djece u dobi mlađoj od tri godine s perinatalnim i infantilnim oblicima HP. Liječenje se sastojalo od jednokratne intravenske infuzije od 2 mg/kg, nakon koju je nastavljeno liječenje supkutanim injekcijama lijeka u dozi od 1–3 mg/kg tri puta tjedno, a rezultiralo je značajnim poboljšanjem koštanih promjena i poboljšanjem respiratorne i motoričkih funkcija (59). Stopa preživljavanja pokazala se značajno višom u 37 novorođenčadi i djece mlađe od pet godina s perinatalnom ili infantilnom HP-om koji su liječeni s AA, u usporedbi s povijesnom kontrolom (95% prema 42% u dobi od jedne godine i 84% prema 27% u dobi od pet godina) (70). Drugo istraživanje u Japanu izvijestilo je o stopostotnoj stopi preživljavanja u perinatalnoj i infantilnoj HP liječenoj AA (71). Rano liječenje s AA počevši od prvog dana života pokazalo se spasonosnim za pacijente sa letalnim perinatalnim oblikom HP (72). U infantilnoj HP, liječenje s AA dovodi do poboljšana mineralizacije kostura, uključujući rebra, što pridonosi poboljšanju respiratorne funkcije i stopi preživljavanja. U skupini jedanaestero starije djece, u dobi od 6 do 12 godina također je zabilježeno radiološko poboljšanje u prvih 6 mjeseci terapije, koje je bilo prisutno i kroz narednih pet godina, koliko je praćen učinak liječenja s AA. Nakon pet godina liječenja, većina djece je imala bolju mišićnu snagu, motoričke sposobnosti jednake onima u zdravih vršnjaka, normalan hod, smanjenje boli i poboljšanje kvalitete života (72).

U randomiziranim, otvorenim ispitivanjima na 6 adolescenata (u dobi od 13 do 18 godina) i 13 odraslih (u dobi od 13 do 65 godina) s HP, liječenje s AA dovelo je do značajnog smanjenja PLP u serumu nakon 6 mjeseci i trajnim smanjenjem koncentracija PPI i PLP kroz pet godina (73).

Poboljšana pokretljivost i prestanak potrebe za korištenjem pomagala za hodanje, kao i poboljšanje radioloških nalaza zabilježeni su u adolescenta nakon 6 mjeseci liječenja s AA. Ostali učinci enzimske nadomjesne terapije su značajno poboljšanje fizičke funkcije procjenjeno 6-minutnim testom hoda i poboljšanje kvalitete života koje je mjereno validiranim upitnicima (74).

Od primjera uspješnog liječenja odraslih bolesnika, može se izdvojiti 59-godišnja bolesnica s HP čiji su simptomi počeli u djetinjstvu, a u koje je liječenje s AA značajno povećalo kvalitetu života (povećana pokretljivost, smanjenje bolova), poboljšalo mineralizaciju kostiju te zacjeljivanje starih i prevenciju nastanka novih prijeloma (75).

Lijek ima dobar sigurnosni profil i prihvatljive nuspojave, a do sada nije opisana pojava alergijskih reakcija na lijek posredovana antitijelima specifičnima za enzim. Najčešće nuspojave terapije su reakcija na mjestu primjene injekcije (46–90%), lipodistrofija (18–70%), ektopične kalcifikacije (5–55%), mučnina (3–10%), sustavna reakcija preosjetljivosti (2–10%) (12).

S dostupnošću nove terapije postavlja se pitanje koga liječiti izvan skupine životno ugroženih pacijenata, posebno u fenotipski vrlo raznolikoj skupini dječje HP. Pacijente bez simptoma treba redovito

pratiti kako bi se procijenila progresija bolesti. Za pacijente koji imaju značajne funkcionalne smetnje, preporuča se da se te promjene objektivno kvantificiraju, i to 6-minutnim testom hoda, ljestvicama kao što su *Pediatric Outcomes Data Collection Instrument* (PODCI), *Rickets Severity Scale* (RSS) i skalama za objektivnu procjenu boli. Za one pacijente koji imaju značajna funkcijska ograničenja i progresiju bolesti unatoč konzervativnoj terapiji, treba razmotriti primjenu enzimske nadomjesne terapije (76).

7.5 UTJECAJ ENZIMSKOG NADOMJESNOG LIJEČENJA NA POJEDINE SIMPTOME I PREPORUKE ZA PRAĆENJE

Iako liječenje s AA uzrokuje značajno poboljšanje koštanih promjena, učinci na ostale sustave i komplikacije HP nisu jednoznačni.

NEFROKALCINOZA

Tijekom kliničkih ispitivanja nije zabilježeno napredovanje nefrokalcinoze u bolesnika s infantilnim tipom HP (59,71). Praćenje nefrokalcinoze ultrazvukom preporučuje se na početku liječenja i svaka tri mjeseca u perinatalnoj/infantilnoj HP, a u dječjoj i odrasloj HP na početku liječenja, nakon 6 mjeseci te nadalje jednom godišnje (77).

KRANIOSINOSTOZA

Prema nekim izvještajima pacijenti s perinatalnim oblikom bolesti u kojih je započeto liječenje od prvog dana života nisu razvili kraniosinostozu. Međutim, za sada nema dovoljno dokaza koji jasno potkrepljuju da se rano započetom enzimskom nadomjesnom terapijom može spriječiti pojava kraniosinostoze (72), pogotovo stoga što je u nekih pacijenata zabilježena progresija stanja unatoč terapiji (59).

BOL

Bolovi u kostima i zglobovima znatno narušavaju kvalitetu života pacijenata s HP. Smanjenje kronične mišićno-koštane boli s prestankom potrebe za svakodnevnom primjenom analgetika opisana je u adolescenata s teškim oblikom dječje HP nakon 3 mjeseca liječenja s AA (74).

NEUROLOŠKI ZNAKOVI

Liječenje dojenčadi s konvulzijama, koji pripadaju skupini bolesnika s najvećom smrtnosti, rezultiralo je znatno boljim postotkom preživljavanja od 77% u usporedbi s dojenčadi koja nisu etiološki liječena (70). Liječenje s AA pozitivno utječe na razvoj grube i fine motorike te kognitivni razvoj procijenjeno prema Bayleyevoj skali razvoja (59).

8. ZAKLJUČAK

Hipofosfatazija je rijetka metabolička bolest kostiju koja nastaje zbog nedostatne aktivnosti TNSALP, uslijed čega je onemogućena normalna mineralizacija koštanog tkiva, pa nastaju hipomineralizacija, rahitis i/ili osteomalacija. Spoznaje o patogenezi HP su doprinijele razumijevanju važne uloge TNSALP u biomineralizaciji koštanog tkiva. Klinička slika HP je vrlo raznolika. Premda se radi o spektru fenotipova, iz praktičnih razloga se bolest dijeli u sedam podtipova prema dobi pojave prvih simptoma i znakova te težini bolesti. Za postavljanje sumnje na ovu bolest važno je poznavati referentne vrijednosti ALP po dobi i spolu, a ponovljeno niske izmjerene aktivnosti ALP u serumu pacijenata treba sagledati zajedno s kliničkom slikom i rezultatima ostale laboratorijske i slikovne obrade. Dijagnoza HP se potvrđuje nalazom patogenih mutacija gena *ALPL*. Nedavno odobreno liječenje asfotazom alfa je u bolesnika s najtežim oblicima HP promijenilo prirodni tijek bolesti. Međutim, dugoročne učinke ove terapije i učinkovitost u pacijenata s blažim oblicima tek trebamo spoznati.

9. ZAHVALE

Veliko hvala mojoj mentorici na predloženoj temi i pruženoj prilici u pisanju ovog rada, na susretljivosti, uloženom vremenu, podršci i konstruktivnim kritikama.

Najviše hvala mojoj obitelji na podršci tokom studija.

Hvala svim mojim prijateljima uz koje je sve bilo ljepše i lakše.

10. LITERATURA

1. Rathbun JC. Hypophosphatasia. *Am J Dis Child*. 1948;(75):822–831.
2. Mumm S, Jones J, Finnegan P, Whyte MP. Historical Vignette: Hypophosphatasia: Molecular Diagnosis of Rathbun's Original Case. *J Bone Miner Res*. 2001;16(9):1724–7.
3. Whyte MP. Hypophosphatasia: Nature's Window on Alkaline Phosphatase Function in Humans [Internet]. U: Bilezikian J, Martin T, Clemens T, Rosen C, ur. *Principles of Bone Biology*. Academic press; 2008- [ažurirano: 23.8.2019, pristupljeno: 21.3.2020]; str. 1569- 1599. Dostupno na: <http://dx.doi.org/10.1016/B978-0-12-814841-9.00066-X>
4. Mornet E. Molecular Genetics of Hypophosphatasia and Phenotype-Genotype Correlations. *Subcell Biochem* [Internet]. 2015 [pristupljeno: 25.3.2020.];76:25–43. Dostupno na: <http://link.springer.com/10.1007/978-94-017-7197-9>
5. Komaru K, Ishida-Okumura Y, Numa-Kinjoh N, Hasegawa T, Oda K. Molecular and cellular basis of hypophosphatasia. *J Oral Biosci* [Internet]. 2019 [pristupljeno: 2.4.2020.];61(3):141–8. Dostupno na: <https://doi.org/10.1016/j.job.2019.07.003>
6. Foster BL, Nagatomo KJ, Tso HW, Tran AB, Nociti FH, Narisawa S i sur. Tooth root dentin mineralization defects in a mouse model of hypophosphatasia. *J Bone Miner Res*. 2013;28(2):271–82.
7. Orimo H. The Mechanism of Mineralization and the Role of Alkaline Phosphatase in Health and Disease. *J Nippon Med Sch*. 2010;77(1):4–12.
8. Salles JP. Hypophosphatasia: Biological and Clinical Aspects, Avenues for Therapy. *Clin Biochem Rev*. 2020;41(1):13–27.
9. Whyte MP. Hypophosphatasia-aetiology, nosology, pathogenesis, diagnosis and treatment. *Nat Rev Endocrinol*. 2016;12(4):233–46.
10. Bessueille L, Briolay A, Como J, Mebarek S, Mansouri C, Gleizes M i sur.. Tissue-nonspecific alkaline phosphatase is an anti-inflammatory nucleotidase. *Bone* [Internet]. 2020 [pristupljeno: 3.4.2020.];133:115262. Dostupno na: <https://doi.org/10.1016/j.bone.2020.115262>
11. Fauvert D, Brun-Heath I, Lia-Baldini AS, Bellazi L, Taillandier A, Serre JL i sur. Mild forms of hypophosphatasia mostly result from dominant negative effect of severe alleles or from compound heterozygosity for severe and moderate alleles. *BMC Med Genet*. 2009;10:51.
12. Choida V, Bubbear JS. Update on the management of hypophosphatasia. *Ther Adv Musculoskelet Dis*. 2018;9(6):259–61.

13. Mornet E. Nonspecific Alkaline Phosphatase Gene Mutations Database [Internet]. 2011 [ažurirano: 29.5.2020, pristupljeno: 2.6.2020]. Dostupno na: http://www.sesep.uvsq.fr/03_hypo_mutations.php
14. Watanabe A, Satoh S, Fujita A, Naing BT, Orimo H, Shimada T. Perinatal hypophosphatasia caused by uniparental isodisomy. *Bone* [Internet]. 2014 [pristupljeno: 3.4.2020];60:93–7. Dostupno na: <http://dx.doi.org/10.1016/j.bone.2013.12.009>
15. Petković Ramadža D, Stipoljev F, Sarnavka V, Begović D, Potočki K, Fumić K i sur. Hypophosphatasia: phenotypic variability and possible Croatian origin of the c.1402g>A mutation of TNSALP gene. *Coll Antropol* [Internet]. 2009 [pristupljeno: 17.4.2020];33(4):1255–8. Dostupno na: <http://www.ncbi.nlm.nih.gov/pubmed/20102078>
16. Mornet E. Genetics of hypophosphatasia. *Arch Pediatr* [Internet]. 2017 [pristupljeno: 17.4.2020]; 24(5):551–6. Dostupno na: [http://dx.doi.org/10.1016/S0929-693X\(18\)30014-9](http://dx.doi.org/10.1016/S0929-693X(18)30014-9)
17. Leung ECW. Outcome of Perinatal Hypophosphatasia in Manitoba Mennonites: A Retrospective Cohort Analysis. *JIMD Rep*. 2013;1:73–8.
18. Rockman-Greenberg C. A Homoallelic Gly- Asp Mutation in ALPL causes the perinatal form of hypophosphatasia in Canadian Mennonites. *Genomics*.1993; 17(1):215-217.
19. Whyte MP. Hypophosphatasia [Internet]. U: Thakker R, Whyte M, Eisman J, Igarash T, ur. *Genetics of Bone Biology and Skeletal Disease*. Elsevier Inc.; 2013 [pristupljeno: 3.4.2020.]. 337–360. Dostupno na: <http://dx.doi.org/10.1016/B978-0-12-387829-8.00022-6>
20. Offiah AC, Vockley J, Munns CF, Murotsuki J. Differential diagnosis of perinatal hypophosphatasia: radiologic perspectives. *Pediatr Radiol*. 2019;49(1):3–22.
21. Picton A, Nadar R, Pelivan A, Garikapati V, Saraff V. Hypophosphatasia mimicking hypoxic – ischaemic encephalopathy: early recognition and management. *Arch Dis Child*. 2020;1–3.
22. Pauli RM, Modaff P, Sipes SL, Whyte MP. Mild hypophosphatasia mimicking severe osteogenesis imperfecta in utero: Bent but not broken. *Am J Med Genet*. 1999;86(5):434–8.
23. Wenkert D, McAlister WH, Coburn SP, Zerega JA, Ryan LM, Ericson KL i sur. Hypophosphatasia: Nonlethal disease despite skeletal presentation in utero (17 new cases and literature review). *J Bone Miner Res*. 2011;26(10):2389–98.
24. Zankl A, Mornet E, Wong S. Specific Ultrasonographic Features of Perinatal Lethal Hypophosphatasia. *Am J Med Genet A*. 2008; 146A(9): 1204– 4.
25. Whyte MP, Leung E, Wilcox WR, Liese J, Argente J, Martos-Moreno G i sur. Natural History of Perinatal and Infantile Hypophosphatasia: A Retrospective Study. *J Pediatr*. 2019; 209:116-124.

26. Baumgartner-Sigl S, Haberlandt E, Mumm S, Scholl-Bürgi S, Sergi C, Ryan L i sur. Pyridoxine-responsive seizures as the first symptom of infantile hypophosphatasia caused by two novel missense mutations (c.677T > C, p.M226T; c.1112C > T, p.T371I) of the tissue-nonspecific alkaline phosphatase gene. *Bone*. 2007;40(6):1655–61.
27. Collmann H, Mornet E, Gattenlöhner S, Beck C. Neurosurgical aspects of childhood hypophosphatasia. *Childs Nerv Syst*. 2009;217–23.
28. Scriver C, Cameron D. Pseudohypophosphatasia. *N Engl J Med*. 1974;306(13):802–5.
29. Fedde KN, Cole DEC, Whyte MP. Pseudohypophosphatasia: Aberrant localization and substrate specificity of alkaline phosphatase in cultured skin fibroblasts. *Am J Hum Genet*. 1990;47(5):776–83.
30. Seshia SS, Derbyshire G, Haworth JC, Hoogstraten J. Myopathy with hypophosphatasia. *Arch Dis Child*. 1990;65(1):130–1.
31. Girschick HJ, Schneider P, Haubitz I, Hiort O, Collmann H, Beer M i sur. Effective NSAID treatment indicates that hyperprostaglandinism is affecting the clinical severity of childhood hypophosphatasia. *Orphanet J Rare Dis*. 2006;1(1):1–12.
32. Girschick HJ, Mornet E, Beer M, Warmuth-Metz M, Schneider P. Chronic multifocal non-bacterial osteomyelitis in hypophosphatasia mimicking malignancy. *BMC Pediatr*. 2007;7:1–7.
33. Whyte MP, Wenkert D, McAlister WH, Mughal MZ, Freemont AJ, Whitehouse R i sur. Chronic recurrent multifocal osteomyelitis mimicked in childhood hypophosphatasia. *J Bone Miner Res*. 2009;24(8):1493–505.
34. Moulin P, Vaysse F, Bieth E, Mornet E, Gennero I, Dalicieux-laurencin S i sur. Hypophosphatasia may lead to bone fragility : don ' t miss it. *Eur J Pediatr*. 2009;783–8.
35. Taketani T, Onigata K, Kobayashi H, Mushimoto Y, Fukuda S, Yamaguchi S. Clinical and genetic aspects of hypophosphatasia in Japanese patients. *Arch Dis Child*. 2014;99(3):211–5.
36. Bianchi ML, Bishop NJ, Guañabens N, Hofmann C, Jakob F, Roux C i sur. Hypophosphatasia in adolescents and adults : overview of diagnosis and treatment. *Osteoporos Int*. 2015 [pristupljeno: 2.5.2020.];26(12):2743-2757. Dostupno na: doi:10.1007/s00198-015-3272-1
37. Briot K, Roux C. Adult hypophosphatasia. *Arch Pediatr [Internet]*. 2017 [pristupljeno: 4.4.2020.];24(5):5S71–3. Dostupno na: [http://dx.doi.org/10.1016/S0929-693X\(18\)30018-6](http://dx.doi.org/10.1016/S0929-693X(18)30018-6)
38. Reibel A, Manière MC, Clauss F, Droz D, Alembik Y, Mornet E i sur. Orofacial phenotype and genotype findings in all subtypes of hypophosphatasia. *Orphanet J Rare Dis*. 2009;4(1):1–10.

39. Mori M, DeArme SL, Weber TJ, Kishnani PS. Case series: Odontohypophosphatasia or missed diagnosis of childhood/adult-onset hypophosphatasia? – Call for a long-term follow-up of premature loss of primary teeth. *Bone Reports* [Internet]. 2016 [pristupljeno:3.5.2020]; 5:228–32. Dostupno na: <http://dx.doi.org/10.1016/j.bonr.2016.08.004>
40. Linglart A, Biosse-Duplan M. Hypophosphatasia. *Curr Osteoporos Rep*. 2016;14(3):95–105.
41. Alapati D, Shaffer TH. Skeletal dysplasia: Respiratory management during infancy. *Respir Med*. 2017;131:18–26.
42. Silver MM, Vilos GA, Milne KJ. Pulmonary hypoplasia in neonatal hypophosphatasia. *Pediatr. Pathol*. 1988; 8(5): 483-93. .
43. Gennero I, Conte-Auriol F, Salles JP. Laboratory diagnosis of hypophosphatasia. *Arch Pediatr* [Internet]. 2017 [pristupljeno: 26.3.2020.]; 24(5):557–60. Dostupno na: [http://dx.doi.org/10.1016/S0929-693X\(18\)30015-0](http://dx.doi.org/10.1016/S0929-693X(18)30015-0)
44. Zierk J, Arzideh F, Haeckel R, Cario H, Frühwald MC, Groß HJ i sur. Pediatric reference intervals for alkaline phosphatase. *Clin Chem Lab Med*. 2017;55(1):102–10.
45. Whyte MP, Walkenhorst DA, Fedde KN, Henthorn PS, Hill CS. Hypophosphatasia: levels of bone alkaline phosphatase immunoreactivity in serum reflect disease severity. *J Clin Endocrinol Metab*. 1996 [pristupljeno: 3.4.2020]; 81(6):2142-2148. Dostupno na: doi:10.1210/jcem.81.6.8964842
46. Bayramli R, Cevlik T, Guran T, Atay Z, Bas S, Haklar G i sur. Clinical Significance of Hypophosphatasemia in Children. *Calcif Tissue Int* [Internet]. 2020 [pristupljeno: 2.5.2020.] ;(0123456789). Dostupno na: <https://doi.org/10.1007/s00223-020-00677-4>
47. Whyte MP, Mahuren JD, Vrabel LA, Coburn SP. Markedly increased circulating pyridoxal-5'-phosphate levels in hypophosphatasia. Alkaline phosphatase acts in vitamin B₆ metabolism. *J Clin Invest*. 1985;76(2):752–6.
48. Licata AA, Radfar N, Bartter FC, Bou E. The urinary excretion of phosphoethanolamine in diseases other than hypophosphatasia. *Am J Med*. 1978;64(1):133–8.
49. Imbard A, Rigal O, Jean-François B, Alberti C, Armoogum-Boizeau P, Josserand E i sur. Phosphoethanolamine normal range in pediatric urines for hypophosphatasia screening. *Clin Chem Lab Med*. 2012;50(12):2231–3.
50. Macfarlane JD, Poorthuis BJ, Mulivor RA, Caswell AM. Raised urinary excretion of inorganic pyrophosphate in asymptomatic members of a hypophosphatasia kindred. *Clin Chim Acta*. 1991;202(3):141–8.
51. Taillandier A, Domingues C, De Cazanove C, Porquet-Bordes V, Monnot S, Kiffer-Moreira T i

- sur. Molecular diagnosis of hypophosphatasia and differential diagnosis by targeted Next Generation Sequencing. *Mol Genet Metab* [Internet]. 2015 [pristupljeno: 3.5.2020];116(3):215–20. Dostupno na: <http://dx.doi.org/10.1016/j.ymgme.2015.09.010>
52. Kozłowski, K. Hypophosphatasia. Review of 24 cases. *Pediatr. Radiol.* 1976; 5:103–117
 53. Linglart A, Salles JP. Hypophosphatasia: the contribution of imaging. *Arch Pediatr* [Internet]. 2017 [pristupljeno: 3.5.2020]; 24(5):574–9. Dostupno na: [http://dx.doi.org/10.1016/S0929-693X\(18\)30019-8](http://dx.doi.org/10.1016/S0929-693X(18)30019-8)
 54. Beck C, Morbach H, Wirth C, Beer M, Girschick HJ. Whole-body MRI in the childhood form of hypophosphatasia. *Rheumatol Int.* 2011;31(10):1315–20.
 55. Victoria T, Epelman M, Bebbington M, Johnson AM, Kramer S, Wilson RD i sur. Low-dose fetal CT for evaluation of severe congenital skeletal anomalies: Preliminary experience. *Pediatr Radiol.* 2012;Suppl: 142–9.
 56. Mornet E, Nunes ME. Hypophosphatasia. U: Pagon RA, Adam MP, Ardinger HH, Bird TD, Dolan CR, Fong CT i sur., ur. *GeneReviews®* [Internet]. Seattle: University of Washington, Seattle. 1993(ažurirano 2014). Dostupno na: <http://www.ncbi.nlm.nih.gov/books/NBK1150/>
 57. Whyte MP, Kurtzberg J, McAlister WH, Mumm S, Podgornik MN, Coburn SP i sur. Marrow cell transplantation for infantile hypophosphatasia. *J Bone Miner Res.* 2003;18(4):624–36.
 58. Cahill RA, Wenkert D, Perlman SA, Steele A, Coburn SP, McAlister WH i sur. Infantile Hypophosphatasia : Transplantation Therapy Trial Using Bone Fragments and Cultured Osteoblasts. 2007;92(October):2923–30.
 59. Whyte MP, Rockman- Greenberg C., Salman N, Bober MB., McAlister W., Wenkert D i sur. Enzyme-Replacement Therapy in Life-Threatening Hypophosphatasia. *N Engl J Med.* 2012;366:904–13.
 60. Otero JE, Gottesman GS, McAlister WH, Mumm S, Madson KL, Kiffer-Moreira T i sur. Severe skeletal toxicity from protracted etidronate therapy for generalized arterial calcification of infancy. *J Bone Miner Res.* 2013;28(2):419–30.
 61. Sutton RAL, Mumm S, Coburn SP, Ericson KL, Whyte MP. “Atypical femoral fractures” during bisphosphonate exposure in adult hypophosphatasia. *J Bone Miner Res.* 2012;27(5):987–94.
 62. Padidela R, Yates R, Benscoter D, McPhail G, Chan E, Nichani J i sur. Management of Tracheobronchomalacia During Asfotase Alfa Treatment in Infants With Perinatal-Onset Hypophosphatasia: A Case Series. *Hormone Research in Paediatrics.* 2016; 86 (Suppl): 170-1.

63. Mornet E. Hypophosphatasia. *Metabolism*. 2018 [pristupljeno:2.5.2020.];82:142-155. Dostupno na: doi:10.1016/j.metabol.2017.08.013;
64. JH Simmons. Best practices in: recognizing and diagnosing hypophosphatasia, *Clin. Endocrinol. News*. 2013; Suppl: 1–8.
65. Phillips D, Case LE, Griffin D, Hamilton K, Lara SL, Leiro B i sur. Physical therapy management of infants and children with hypophosphatasia. *Mol Genet Metab*. 2016;119(1–2):14–9.
66. European Medicines Agency. Strensiq (asfotase alfa) - Assessment report. 2015 [pristupljeno 31.4.2020]; 44:92. Dostupno na: https://www.ema.europa.eu/en/documents/assessment-report/strensiq-epar-public-assessment-report_en.pdf
67. Orimo H. Pathophysiology of hypophosphatasia and the potential role of asfotase alfa. *Ther Clin Risk Manag*. 2016;12:777–86.
68. Whyte MP, Valdes R, Ryan LM, McAlister WH. Infantile hypophosphatasia: Enzyme replacement therapy by intravenous infusion of alkaline phosphatase-rich plasma from patients with Paget bone disease. *J Pediatr*. 1982;101(3):379–86.
69. Millán JL, Narisawa S, Lemire I, Loisel TP, Boileau G, Leonard P i sur. Enzyme replacement therapy for murine hypophosphatasia. *J Bone Miner Res*. 2008;23(6):777–87.
70. Whyte MP, Rockman-Greenberg C, Ozono K, Riese R, Moseley S, Melian A i sur. Asfotase alfa treatment improves survival for perinatal and infantile hypophosphatasia. *J Clin Endocrinol Metab*. 2016;101(1):334–42.
71. Kitaoka T, Tajima T, Nagasaki K i sur. Safety and Efficacy of Treatment with Asfotase Alfa in Patients with Hypophosphatasia: Results from a Japanese Clinical Trial. *Clin Endocrinol (Oxf)*. 2017 Jul;87(1):10-19.
72. Okazaki Y, Kitajima H, Mochizuki N, Kitaoka T, Michigami T, Ozono K. Lethal hypophosphatasia successfully treated with enzyme replacement from day 1 after birth. *Eur J Pediatr*. 2016;175(3):433–7.
73. Kishnani PS, Rockman-Greenberg C, Rauch F, Bhatti MT, Moseley S, Denker AE i sur. Five-year efficacy and safety of asfotase alfa therapy for adults and adolescents with hypophosphatasia. *Bone* [Internet]. 2019 [pristupljeno: 7.5.2020.]; 121:149–62. Dostupno na: <https://doi.org/10.1016/j.bone.2018.12.011>
74. Bowden SA, Adler BH. Asfotase alfa treatment for 1 year in a 16 year-old male with severe childhood hypophosphatasia. *Osteoporos Int*. 2018;29(2):511–5.
75. Remde H, Cooper MS, Quinkler M. Successful Asfotase Alfa Treatment in an Adult Dialysis

- Patient With Childhood-Onset Hypophosphatasia. *J Endocr Soc.* 2017;1(9):1188–93.
76. Rush ET. Childhood hypophosphatasia: To treat or not to treat. *Orphanet J Rare Dis.* 2018;13(1):116.
77. Kishnani PS, Rush ET, Arundel P, Bishop N, Dahir K, Fraser W. Monitoring guidance for patients with hypophosphatasia treated with asfotase alfa. *Mol Genet Metab.* 2017;122:4–17.

Napomena: sve fotografije i radiološke snimke ustupljene su od strane Zavoda za genetiku i bolesti metabolizma, Klinike za pedijatriju, Kliničkog bolničkog centra Zagreb. Roditelji pacijentica čije su radiološke snimke prikazane u ovom radu su dali svoj pismeni pristanak za navedeno.

11. ŽIVOTOPIS

Rođena sam 2.5.1995. u Zagrebu. Završila sam Osnovnu školu Stjepana Radića u Božjakovini i Opću gimnaziju Sesvete. Godine 2014. upisujem Medicinski fakultet Sveučilišta u Zagrebu. Dobitnica sam Dekanove nagrade za uspjeh u akademskoj godini 2015./2016., posebne rektorove nagrade za akciju „Medicinari velikog srca“ te posebne Dekanove nagrade za organizaciju studentskog kongresa ZIMS 2018. Pohađala sam ljetnu praksu u Cleveland Clinic, SAD 2019. u trajanju pet tjedana. Aktivno sam sudjelovala na studentskom kongresu CROSS 2019. Članica sam Studentske sekcije za pedijatriju, a u akademskoj godini 2019./2020. sam i jedna od voditeljica sekcije. Na četvrtoj godini studija uključila sam se u studentsku udrugu European Medical Student's Association Zagreb, te sudjelovala u organizaciji projekata udruge kao što su Zagreb International Medical Summit, *Emergency Medicine Summer School* (Ljetna škola hitne medicine), *Teddy Bear Hospital* (Bolnica za medvjediće) čiji sam koordinator posljednje dvije godine. Sudjelujem u radu prve studentske poliklinike u Sisku. Od rujna 2019. obnašam dužnost potpredsjednice za vanjske poslove EMSA-e Zagreb. Od 2017. volontiram na Liniji za rijetke bolesti. Demonstrator sam na katedrama za histologiju, patofiziologiju te pedijatriju.