

# Hepatalna encefalopatija

---

Vukorepa, Franka

Master's thesis / Diplomski rad

2020

Degree Grantor / Ustanova koja je dodijelila akademski / stručni stupanj: **University of Zagreb, School of Medicine / Sveučilište u Zagrebu, Medicinski fakultet**

Permanent link / Trajna poveznica: <https://um.nsk.hr/um:nbn:hr:105:672096>

Rights / Prava: [In copyright](#)/[Zaštićeno autorskim pravom.](#)

Download date / Datum preuzimanja: **2024-08-12**



Repository / Repozitorij:

[Dr Med - University of Zagreb School of Medicine Digital Repository](#)



**SVEUČILIŠTE U ZAGREBU**

**MEDICINSKI FAKULTET**

**Franka Vukorepa**

# **Hepatalna encefalopatija**

**DIPLOMSKI RAD**



**Zagreb, 2020.**

**SVEUČILIŠTE U ZAGREBU**

**MEDICINSKI FAKULTET**

**Franka Vukorepa**

**Hepatalna encefalopatija**

**DIPLOMSKI RAD**

**Zagreb, 2020.**

Ovaj diplomski rad izrađen je na Zavodu za gastroenterologiju Klinike za unutarnje bolesti Kliničke bolnice Merkur pod vodstvom prof. dr. sc. Anne Mrzljak i predan je na ocjenu u akademskoj godini 2019./2020.

## **POPIS KORIŠTENIH KRATICA:**

**HE** – hepatalna encefalopatija

**AASLD** – Američko udruženje za bolesti jetre (eng. *American Association for the Study of Liver Diseases*)

**EASL** – Europsko udruženje za bolesti jetre (eng. *European Association for the Study of the Liver*)

**ISHEN** – Međunarodno društvo za hepatalnu encefalopatiju i metabolizam dušika (eng. *International Society for Hepatic Encephalopathy and Nitrogen Metabolism*)

**FOUR** – ljestvica za procjenu stupnja poremećaja svijesti (eng. *Full Outline of Unresponsivness*)

**SŽS** – središnji živčani sustav

**GABA** -  $\gamma$ -aminomaslačna kiselina (eng.  *$\gamma$ -aminobutyric acid*)

**AQP4** – akvaporin-4 (eng. *aquaporin-4*)

**IL** - interleukin

**TNF** – tumor nekrotizirajući čimbenik (eng. *Tumor Necrosis Factor*)

**SIRS** – sindrom sistemnog upalnog odgovora (eng. *Systemic Inflammatory Response Syndrome*)

**SIBO** – bakterijsko prerastanje tankog crijeva (eng. *Small Intestine Bacterial Overgrowth*)

**PAMP** – molekularni obrasci patogenih mikroorganizama (eng. *Pathogen-Associated Molecular Patterns*)

**CHESS** – ljestvica za kliničko stupnjevanje hepatalne encefalopatije (eng. *Clinical Hepatic Encephalopathy Staging Scale*)

**HESA** – algoritam stupnjevanja hepatalne encefalopatije (eng. *Hepatic Encephalopathy Scaling Algorithm*)

**PHES** – ocjena psihometrijske hepatične encefalopatije (eng. *Psychometric Hepatic Encephalopathy Score*)

**RBANS** – ponovljiva baterija za procjenu neuropsihološkog statusa (eng. *Repeatable Battery for the Assessment of Neuropsychological Status*)

**ICT** – test kontrole inhibicije (eng. *Inhibitory Control Test*)

**CDR** – test za procjenu kognitivnih sposobnosti (eng. *The Cognitive Drug Research*)

**EEG** - elektroencefalogram

**CFF** – kritična frekvencija treperenja (eng. *Critical Flicker Frequency*)

**CT** – kompjuterizirana tomografija (eng. *computed tomography*)

**MR** – magnetska rezonanca

**FDA** – Agencija za hranu i lijekove (eng. *Food and Drug Administration*)

**RNA** – ribonukleinska kiselina (eng. *ribonucleic acid*)

**BCAA** – aminokiseline razgranatih lanaca (eng. *Branched-Chain Amino Acids*)

**LOLA** – L-ornitin L-aspartat

# SADRŽAJ

<b>1. UVOD .....</b>	<b>1</b>
<b>2. DEFINICIJA I KLASIFIKACIJA HEPATALNE ENCEFALOPATIJE .....</b>	<b>2</b>
2.1 DEFINICIJA .....	2
2.2 KLASIFIKACIJA .....	2
<b>3. KLINIČKA SLIKA HEPATALNE ENCEFALOPATIJE .....</b>	<b>7</b>
3.1 PRIKRIVENA HEPATALNA ENCEFALOPATIJA .....	7
3.2 OČEVIDNA HEPATALNA ENCEFALOPATIJA .....	7
<b>4. ETIOPATOGENEZA HEPATALNE ENCEFALOPATIJE .....</b>	<b>9</b>
4.1 ULOGA AMONIJAKA U HEPATALNOJ ENCEFALOPATIJI .....	9
4.1.1 DJELOVANJE AMONIJAKA NA ASTROCITE.....	10
4.1.2 DODATNI MEHANIZMI DJELOVANJA AMONIJAKA NA SREDIŠNJI ŽIVČANI SUSTAV .....	11
4.2 ENDOGENI BENZODIAZEPINI I GABAERGIČKA AKTIVNOST .....	12
4.3 UPALNI ČIMBENICI .....	13
4.4 ULOGA CRIJEVNE MIKROBIOTE U HEPATALNOJ ENCEFALOPATIJI .....	13
4.5 PRECIPITIRAJUĆI ČIMBENICI U HEPATALNOJ ENCEFALOPATIJI .....	15
<b>5. DIJAGNOSTIKA HEPATALNE ENCEFALOPATIJE.....</b>	<b>16</b>
5.1 KLINIČKI PREGLED.....	17
5.2 DIFERENCIJALNA DIJAGNOZA HEPATALNE ENCEFALOPATIJE .....	17
5.3 KLINIČKA KLASIFIKACIJA EPIZODE HEPATALNE ENCEFALOPATIJE .....	18
5.4 LABORATORIJSKA DIJAGNOSTIKA .....	19
5.5 NEUROPSIHOMETRIČNI TESTOVI.....	19
5.5.1 „PAPIR – OLOVKA” TESTOVI .....	19
5.5.2 RAČUNALNI TESTOVI .....	20
5.6 NEUROFIZIOLOŠKE PRETRAGE .....	21
5.7 SLIKOVNE PRETRAGE MOZGA .....	22

<b>6. LIJEČENJE HEPATALNE ENCEFALOPATIJE .....</b>	<b>24</b>
6.1 TERAPIJSKI PRISTUP U PACIJENATA S EPIZODOM OČEVIDNE HEPATALNE ENCEFALOPATIJE .....	24
6.2 TERAPIJSKI PRISTUP U PACIJENATA S PRIKRIVENOM HEPATALNOM ENCEFALOPATIJOM.....	25
6.3 TERAPIJSKE OPCIJE U LIJEČENJU HEPATALNE ENCEFALOPATIJE .....	26
6.3.1 NEAPSORBIRAJUĆI DISAHARIDI .....	27
6.3.2 ANTIBIOTICI.....	27
6.3.3 L-ORNITIN L-ASPARTAT .....	28
6.3.4 AMINOKISELINE RAZGRANATIH LANACA .....	29
6.3.5 CINK.....	29
6.3.6 PROBIOTICI.....	30
6.3.7 ALBUMIN.....	30
6.3.8 FLUMAZENIL .....	31
6.3.9 TRANSPLANTACIJA JETRE .....	31
6.4 PREHRANA U PACIJENATA S HEPATALNOM ENCEFALOPATIJOM .....	32
<b>7. PROFILAKSA HEPATALNE ENCEFALOPATIJE.....</b>	<b>33</b>
7.1 PRIMARNA PROFILAKSA OČEVIDNE HEPATALNE ENCEFALOPATIJE.....	33
7.2 SEKUNDARNA PROFILAKSA OČEVIDNE HEPATALNE ENCEFALOPATIJE.....	34
<b>8. ZAKLJUČAK.....</b>	<b>35</b>
<b>9. ZAHVALE.....</b>	<b>37</b>
<b>10. LITERATURA.....</b>	<b>38</b>
<b>11. ŽIVOTOPIS .....</b>	<b>54</b>



# SAŽETAK

## Hepatalna encefalopatija

Franka Vukorepa

Hepatalna encefalopatija (HE) je neuropsihijatrijski sindrom uzrokovan jetrenom insuficijencijom i/ili porto-sistemnim šantom. Može se prezentirati širokim spektrom neurokognitivnih abnormalnosti, od subkliničkih poremećaja pa sve do komatoznog stanja. Prema težini kliničke slike, HE se dijeli u dvije kategorije, prikrivenu i očevidnu. Prikrivena se HE prezentira suptilnim subkliničkim simptomima koji uključuju promjene osobnosti, poremećaje spavanja, smanjenu koncentraciju i usporene psihomotorne funkcije. Ovi poremećaji značajno utječu na kvalitetu života i obavljanje svakodnevnih aktivnosti. S druge strane, očevidna se HE prezentira očitim kliničkim znakovima i simptomima uključujući poremećaje svijesti, promjene ponašanja, ekstrapiramidne simptome, dezorijentaciju, stupor pa čak i komu. I prikrivena i očevidna HE imaju lošu prognozu i povezane su s povećanim rizikom od hospitalizacije i smrtnog ishoda. Etiopatogeneza HE je kompleksna i uključuje brojne čimbenike koji mogu djelovati zasebno i u kombinaciji. Amonijak i drugi crijevni neurotoksini, upalni citokini i benzodiazepinski-GABAergički sustav imaju važnu ulogu u patogenezi ove bolesti. Ipak, mnogi patofiziološki mehanizmi uključeni u razvoj HE još su uvijek nepoznati. Očevidna se HE može dijagnosticirati na temelju kliničkih znakova i simptoma, dok prikrivena HE zahtijeva provođenje specifičnih psihometričnih ili neurofizioloških testova. Postavljanje dijagnoze HE podrazumijeva isključenje drugih alternativnih uzroka promijenjenog mentalnog statusa i neurokognitivnih deficita. Osnovne terapijske strategije u liječenju epizode HE su pronalaženje i korekcija precipitirajućih čimbenika te snižavanje razine amonijaka i drugih crijevnih toksičnih supstanci u krvi. Trenutno, okosnicu liječenja HE čini primjena neapsorbirajućih disaharida poput laktuloze i antibiotika poput rifaksimina i neomicina. Druge terapijske opcije uključuju primjenu L-ornitin L-aspartata, aminokiselina razgranatih lanaca, cinka, probiotika i albumina. Njihova učinkovitost u liječenju HE treba se detaljnije istražiti. U pojedinih se pacijenata treba razmotriti i transplantacija jetre.

**Ključne riječi:** hepatalna encefalopatija, etiopatogeneza, dijagnoza, liječenje, epizoda

# **SUMMARY**

## **Hepatic encephalopathy**

**Franka Vukorepa**

Hepatic encephalopathy (HE) is a neuropsychiatric syndrome caused by liver insufficiency and/or portal-systemic shunting. HE can be manifested as a wide spectrum of neurocognitive abnormalities ranging from subclinical alterations to coma. Based on its severity, HE is divided into two categories, covert and overt. Covert HE is presented with subtle subclinical symptoms including personality changes, sleep problems, decreased concentration and slowing psychomotor functioning. These abnormalities significantly affect quality of life and activities of daily living. On the other hand, overt HE is presented with obvious clinical signs and symptoms including impairment of consciousness, behaviour changes, extrapyramidal symptoms, disorientation, stupor and even coma. Both covert and overt HE have poor prognosis and are associated with increased hospitalization and death risks. Etiopathogenesis of HE is complex and involves multiple factors, which act alone or in combination. Ammonia and other intestinal neurotoxins, inflammatory cytokines and benzodiazepine-GABAergic system play an important role in the pathogenesis of this disease. However, many pathophysiological mechanisms involved in its development are still unknown. Overt HE can be diagnosed on the basis of clinical signs and symptoms, whereas covert HE requires specific psychometric or neurophysiologic testing. Diagnosis of HE requires the exclusion of alternate causes of altered mental status and neurocognitive deficits. The main treatment strategies for managing an HE episode are detecting and correcting precipitating factors and lowering ammonia and other gut-derived toxic substances in the blood. Currently, the use of non-absorbed disaccharides, such as lactulose and antibiotics, such as rifaximin and neomycin, represent the mainstay of the treatment. Other treatment options include the use of L-ornithine L-aspartate, branched-chain amino acids, zinc, probiotics and albumin infusion. Their effectiveness in the HE management requires further research. In certain patients, the liver transplantation should be considered.

**Keywords:** hepatic encephalopathy, etiopathogenesis, diagnosis, treatment, episode

## 1. UVOD

Hepatalna encefalopatija (HE) je značajan neuropsihijatrijski sindrom uzrokovan jetrenom insuficijencijom i/ili porto-sistemskim šantom, a može se prezentirati kao široki spektar neuroloških ili psihijatrijskih poremećaja (Vilstrup i sur, 2014). Klinička prezentacija HE može varirati od minimalnih subkliničkih neuroloških promjena koje se mogu detektirati samo uz pomoć specifičnih testova, preko raznih neuromuskularnih simptoma pa sve do dubokog komatoznog stanja (Mas, 2006). Iako se dijagnoza HE postavlja uz isključenje drugih potencijalnih neuroloških uzroka, ovaj se poremećaj ipak može preklopiti sa stanjima koja mogu uzrokovati sličnu simptomatologiju (Ferenci i sur, 2002; Amodio, 2018). Upravo zbog toga, HE predstavlja pravi dijagnostički, ali i terapijski izazov.

HE može nastati kao komplikacija bilo koje akutne ili kronične bolesti jetre. Ipak, najčešća bolest jetre koja uzrokuje ovo stanje je ciroza (Mas, 2006). Prava patogeneza HE još uvijek nije u potpunosti razjašnjena (Adams, 1949). Dokazano je nekoliko crijevnih neurotoksina koji imaju važnu ulogu u razvoju HE, ali ključnim se ipak pokazao amonijak (Córdoba i sur, 2003). Pretpostavlja se da amonijak, djelujući na astrocite i mijenjajući krvno-moždanu barijeru, može mozak učiniti osjetljivijim na razne druge precipitirajuće faktore poput infekcije i traume (Norenberg, 1996; Ong i sur, 2003). Danas se sve više govori i o drugim patogenetskim mehanizmima nastanka HE poput upale i oksidativnog stresa, ali i o potencijalno značajnoj ulozi crijevne mikrobiote (Rai i sur, 2015). Stoga, terapijski su postupci u liječenju HE usmjereni prvenstveno na identifikaciju i uklanjanje precipitirajućih čimbenika te snižavanje razine amonijaka u krvi, ali i stabilizaciju crijevne mikroflore (Amodio, 2018).

HE je važan klinički entitet, osobito u pacijenata s dekompenziranom cirozom jetre, ali i kao važan prognostički čimbenik u akutnom zatajenju jetre (Bernal i sur, 2007). Osim toga, HE u svom prikrivenom (eng. *covert*) obliku često ostaje neprepoznata, a može značajno umanjiti kvalitetu života pacijenata (Bajaj i sur, 2011b; Grønkjær i sur, 2016). Posljednje osobito vrijedi i za očividni

(eng. *overt*) oblik HE koji ima lošu prognozu, a povezan je s povećanim rizikom od hospitalizacije pa i smrtnog ishoda (Patidar i sur, 2014). Sve to zajedno ukazuje na važnost dubljeg i pomnijeg istraživanja ovog stanja, osobito na poljima dijagnostike i terapije.

## 2. DEFINICIJA I KLASIFIKACIJA HEPATALNE ENCEFALOPATIJE

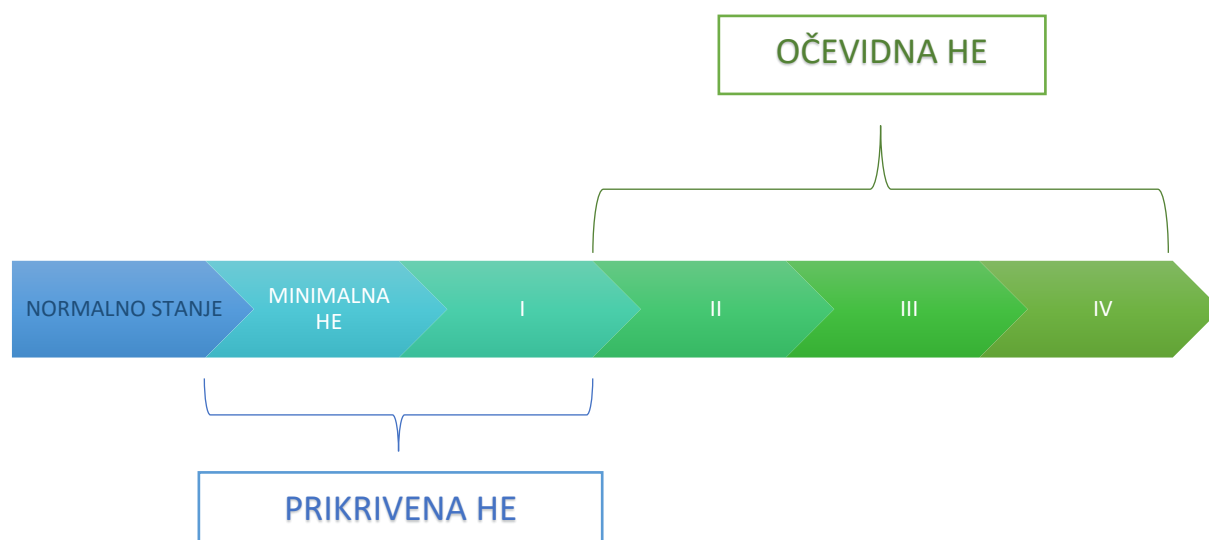
### 2.1 DEFINICIJA

Prema Američkom udruženju za istraživanje bolesti jetre (AASLD) i Europskom udruženju za istraživanje jetre (EASL), hepatalna encefalopatija je definirana kao „neurološka disfunkcija uzrokovana jetrenom insuficijencijom i/ili porto-sistemnim šantom, koja se prezentira kao široki spektar neuroloških ili psihijatrijskih abnormalnosti koje variraju od subkliničkih poremećaja do kome” (Vilstrup i sur, 2014).

### 2.2 KLASIFIKACIJA

Hepatalna encefalopatija se prema težini kliničke slike dijeli na prikrivenu (eng. *covert*) i očevidnu (eng. *overt*) HE. Dok se očevidna HE najčešće prezentira očitim neurokognitivnim i psihomotornim simptomima različite vrste i inteziteta, prikrivena HE javlja se u suptilnom, subkliničkom obliku. Prikriveni oblik HE najčešće nije klinički očit i može se detektirati samo uz pomoć specifičnih psihometričnih i neurofizioloških testova (Ferenci i sur, 2002). Ključna razlika između prikrivene i očevidne HE je prisutnost promjene u mentalnom statusu. U procjeni mentalnog statusa najčešće se koriste West Haven kriteriji koji gradiraju bolest prema težini u stadije od I do IV, a obzir uzimaju razinu poremećaja svijesti, neurološke simptome i znakove (tablica 1) (Conn i sur, 1977; Blei i sur, 2001). Stadiji II do IV uglavnom se lakše klinički definiraju, dok je stadij I po tome pitanju kliničarima najproblematičniji. S obzirom da ga karakteriziraju simptomi i znakovi poput smanjene koncentracije, poremećaja spavanja, euforije ili depresije, teško ga je definirati ako se pacijenta

ne promatra kroz dulji period vremena. Stoga je klasifikacija HE u stadij I po West Haven kriterijima često otežana, a u praksi se češće koriste izrazi minimalna, prikrivena i očevdna HE. Kod minimalne HE nema nikakvih promjena mentalnog statusa, a specifični testovi pokazuju abnormalne rezultate. Prema ISHEN i AASLD/EASL smjericama, minimalna HE spada u prikrivenu HE zajedno sa stadijem I prema West Haven kriterijima. U očevdnu HE spadaju stadiji II do IV (slika 1) (Bajaj, 2017).



**Slika 1.** Prikaz klasifikacije hepatalne encefalopatije prema ISHEN i AASLD/EASL smjericama modificirano prema: Bajaj (2017), Introduction and Setting the Scene: New Nomenclature of Hepatic Encephalopathy and American Association for the Study of Liver Diseases/European Association for the Study of the Liver Guidelines.

**Tablica 1.** Klasifikacija hepatalne encefalopatije prema West Haven kriterijima modificirano prema: Bajaj (2010b). Review article: the modern management of hepatic encephalopathy.

STADIJ	SVIJEST	INTELEKT I PONAŠANJE	NEUROLOŠKI ZNAKOVI
0	bez poremećaja	normalno	normalan nalaz; ako su prisutne abnormalnosti u psihometričnim testovima, onda je <b>minimalna HE</b>
1	blagi poremećaj svijesti, poremećaji spavanja	euforija ili tjeskoba, smanjena sposobnost održavanja koncentracije	umjerena asteriksija ili tremor
2	letargija ili apatija	dezorijentacija, neprimjereno ponašanje, očite promjene osobnosti	asteriksija, dizatrija
3	somnolencija, semi-stupor	izražena dezorijentacija, zbunjenost, bizarno ponašanje	mišićna rigidnost i klonus, hiperrefleksija
4	koma	koma	decerebracijski položaj

S obzirom da je ponekad teško klinički razlikovati pojedine stadije, a i njihova granica se teško može objektivizirati, danas se sve više koriste i druge ljestvice i podjele HE. Međutim, potrebna su daljnja istraživanja kojima bi se dokazala njihova korisnost u kliničkoj praksi. Primjerice, jedno je istraživanje pokazalo kako je za detaljniju klasifikaciju komatoznih pacijenata (stadija 4 prema West Haven kriterijima) korisno upotrebljavati FOUR (od eng. *Full Outline of Unresponsivness*) bodovanje jer, za razliku od West Haven kriterija, obuhvaća i procjenu disanja te reflekse moždanog debla (Wijdicks i sur, 2011; Mouri i sur, 2015). Za tu se potrebu ponekad koristi i Glasgowska skala kome (Blei i sur, 2001; Teasdale i sur, 1974).

Na Svjetskom kongresu iz gastroenterologije na temu HE koji se održao 1998. godine u Beču predložena je klasifikacija HE u tri tipa – A, B i C, na temelju podležee etiologije (tablica 2) (Ferenci i sur, 2002).

**Tablica 2.** Bečka klasifikacija hepatalne encefalopatije modificirano prema: Mas (2006), Hepatic Encephalopathy: From Pathophysiology to Treatment.

TIP	HEPATALNA ENCEFALOPATIJA POVEZANA S
<b>A</b>	akutnim zatajenjem jetre
<b>B</b>	porto-sistemnim šantom bez intrizične hepatocelularne bolesti
<b>C</b>	cirozom i portalnom hipertenzijom i/ili porto-sistemnim šantom

Prema smjericama AASLD i EASL iz 2014. godine, svaka se epizoda HE treba klasificirati na temelju podležee etiologije, izraženosti kliničkih simptoma, vremenskog tijeka i prisutnosti precipitirajućih čimbenika (tablica 3) (Vilstrup i sur, 2014). Ova je klasifikacija prvenstveno namijenjena za HE povezanu s kroničnom jetrenom bolesti (tip C prema bečkoj klasifikaciji), ali se može primijeniti i na HE povezanu s akutnim zatajenjem jetre (tip A) ili porto-sistemnim šantom (tip B) (Dharel i sur, 2015).

Prema smjericama, svaka se epizoda HE treba opisati s jednom stavkom iz svake kolumne:

a) etiološki po tipu **A, B ili C**

b) prema kliničkom stadiju, odnosno izraženosti kliničkih simptoma na **uredan nalaz** ako nema nikakvih poremećaja mentalnog statusa, **minimalnu HE** ako postoje abnormalni rezultati specifičnih testova, ali nema prisutnih poremećaja mentalnog statusa te ako su prisutni poremećaji mentalnog statusa **gradirati po West Haven kriterijima od 1 do 4**

c) na **prikrivenu i očevidnu HE**

d) prema vremenskom tijeku na **epizodnu** (nastupi bolesti se javljaju u razmaku od najmanje 6 mjeseci), **rekurentnu** (nastupi bolesti se javljaju u vremenskom okviru manjem od 6 mjeseci) i **perzistentnu HE** (pojedini blagi poremećaji ponašanja ili svijesti stalno su prisutni, a povremeno se javljaju epizode očevidne HE)

e) prema eventualno postojećim precipitirajućim čimbenicima na **spontanu ili precipitirajuću HE**, uz obavezno navođenje tog čimbenika (Dharel i sur, 2015).

**Tablica 3.** Klasifikacija hepatalne encefalopatije (prilagođeno iz AASLD/EASL smjernica 2014.) modificirano prema: Dharel, Bajaj (2015), Definition and Nomenclature of Hepatic Encephalopathy.

TIP	STADIJ		VREMENSKI SLJED	SPONTANA/PRECIPITIRANA	
A	MINIMALNA	PRIKRIVENA	EPIZODNA	SPONTANA	
	I				
B	II	OČEVIDNA	REKURENTNA	PRECIPITIRANA (SPECIFICIRATI ČIMBENIK)	
	III				
C	IV				PERZISTENTNA



### 3. KLINIČKA SLIKA HEPATALNE ENCEFALOPATIJE

Hepatalna encefalopatija se može prezentirati raznim neurokognitivnim simptomima koji mogu varirati od blagih subkliničkih poremećaja pa sve do komatoznog stanja (Vilstrup i sur, 2014). Ovisno o tome je li u pitanju prikriveni ili očeidni oblik HE, poremećaji mentalnog statusa, neuromuskularni simptomi i promjene ponašanja mogu varirati u svojoj pojavnosti i intezitetu ili ne moraju uopće biti izraženi i klinički očiti.

#### 3.1 PRIKRIVENA HEPATALNA ENCEFALOPATIJA

U svome minimalnom obliku, HE karakteriziraju abnormalni rezultati specifičnih psihometričnih testova koji ispituju koncentraciju, radnu memoriju, psihomotorne sposobnosti i druge kognitivne funkcije (Amodio i sur, 2004; McCrea i sur, 1996). Iako klinički simptomi kod takvog prikrivenog oblika HE često nisu očiti, on je povezan s učestalim padovima, nepodobnim upravljanjem motornim vozilima, smanjenjem kvalitete života te posljedičnim ozbiljnim socioekonomskim posljedicama. Uz usporene psihomotorne sposobnosti, mogu biti prisutni i poremećaji spavanja, smušenost te nemogućnost održavanja pažnje (Kappus i sur, 2012).

#### 3.2 OČEVIDNA HEPATALNA ENCEFALOPATIJA

Kod očeidnog oblika HE, dolazi do očitih poremećaja stanja svijesti i psihomotornih funkcija, ali i promjena osobnosti i ponašanja. Bliske osobe pacijenta mogu navesti da su primijetile apatiju, iritabilnost i gubitak samokontrole (Wiltfang i sur, 1998). Tipično se javlja nemogućnost zadržavanja pažnje, usporeno izvršavanje naredbi te oštećenje memorije (Eelco i sur, 2016). U težim stadijima bolesti, javlja se progresivna dezorijentacija u vremenu i prostoru, neprimjereno i bizarno ponašanje, zbunjenost popraćena agitacijom ili somnolencijom, stupor te naposljetku

koma (Weissenborn, 1998). Česti su i poremećaji izmjene ciklusa budnosti i sna, uz izraženu pospanost tijekom dana (Montagnese i sur, 2014).

U očividnoj HE, često se javljaju i ekstrapiramidni simptomi poput bradikinezije, hipokinezije, hipomimije, mišićne rigidnosti, tremora te diskinezije. Mogu biti prisutni i neurološki znakovi poput hipertonije, hiperrefleksije i pozitivnog Babinski znaka. U komatoznih pacijenata duboki tetivni refleksi mogu biti umanjeni pa čak i potpuno nestati (Adams i sur, 1953). Asteriksija ili lepršajući (eng. *flapping*) tremor često se javlja već u ranijim stadijima hepatalne encefalopatije. Prema ISHEN konsenzusu, pojava dezorijentacije ili asteriksije označava pojavu očividnog stadija HE (Bajaj i sur, 2011a). Lepršajući tremor najčešće se vidi na dlanovima, ali se može javiti i na drugim dijelovima tijela kao što su noge, jezik i vjeđe (Ferenci, 2017).

U kasnijim stadijima HE, pacijenti često imaju tahipneju s gubitkom kemijske regulacije disanja koja često vodi do respiracijske alkaloze (Vanamee i sur, 1956). U stadiju 1 i 2 HE po West Haven kriterijima zjenice su normalne veličine, a zjenični refleksi ostaju očuvani. U stadijima 3 i 4 HE zjenice su povećane, zjenični refleksi usporeni zbog difuznog edema mozga te naposljetku nestaju kao posljedica oštećenja moždanog debla (Eelco i sur, 2016).

Navedeni neurološki, kognitivni i bihevioralni simptomi ne moraju se uvijek javljati paralelno i u jednakom intezitetu, što ponekad otežava klasifikaciju HE. Važno je naglasiti kako se, uz izuzeće rjeđih kliničkih manifestacija HE, svi simptomi i oblici HE smatraju reverzibilnima, a od te se pretpostavke polazi i prilikom biranja terapijskih opcija (Ferenci, 2017).

## 4. ETIOPATOGENEZA HEPATALNE ENCEFALOPATIJE

Točni patofiziološki mehanizmi nastanka HE još uvijek nisu u potpunosti istraženi (Rahimi i sur, 2014). Dugo se vremena amonijak smatrao ključnom molekulom u razvoju HE. Međutim, pokazalo se kako je patofiziološka pozadina HE kompleksna i da se sastoji od više čimbenika koji mogu djelovati pojedinačno ili u kombinaciji, a amonijak je samo jedan od njih (Patidar i sur, 2015). Danas se glavnim etiopatogenetskim čimbenicima u nastanku HE osim amonijaka smatraju i drugi crijevni neurotoksini te endogeni benzodiazepinski–GABAergički sustav (Córdoba i sur, 2003). Novija istraživanja pokazuju kako upalni citokini, oksidativni stres, povišena koncentracija žučnih kiselina i laktata također pridonose progresiji i težini bolesti (Liere i sur, 2017). Promjene neurotransmisije potaknute ovim tvarima imaju značajnu ulogu u razvoju neuroloških promjena koje se javljaju u pacijenata s HE (Butterworth, 1996; Jones, 2002). Na staničnoj razini, astrociti kao jedine moždane stanice sposobne metabolizirati amonijak imaju važnu ulogu (Häussinger, 2000). Također, brojni precipitirajući čimbenici poput infekcije i traume mogu pridonijeti razvoju i napredovanju HE.

### 4.1 ULOGA AMONIJAKA U HEPATALNOJ ENCEFALOPATIJI

Iako su s vremenom otkrivene i druge molekule koje pridonose nastanku HE, amonijak i dalje ostaje najviše istraživana molekula na ovom području i ključ razumijevanja glavnih patofizioloških mehanizama razvoja HE. O tome govori i činjenica da se većina terapijskih mjera liječenja HE fokusira upravo na snižavanje razine amonijaka u krvi (Córdoba i sur, 2003; Jones, 2002).

Primarni izvor amonijaka je gastrointestinalni trakt. Amonijak je produkt metaboliziranja dušikovih spojeva, a predominantno nastaje djelovanjem enzima glutaminaze koji se nalazi u enterocitima tankog i debelog crijeva. Može nastati i djelovanjem crijevnih bakterija koje proizvode enzim ureazu. Tako nastali amonijak iz crijeva ulazi u hepatalnu portalnu cirkulaciju i dolazi do jetre gdje,

u normalnim fiziološkim okolnostima, ulazi u ciklus ureje (Aldridge i sur, 2015). Većina se nastale ureje izlučuje putem bubrega, a manji dio preko crijeva (Parekh i sur, 2015). Amonijak koji zaobiđe ovaj put metaboliziranja biva metaboliziran enzimom glutamin-sintetaza koji se nalazi u hepatocitima koji okružuju hepatičnu venu, ali i mišićima te astrocitima. Ovaj enzim katalizira konverziju amonijaka i glutamata u glutamin (Liaw i sur, 1995).

Bilo kakvo patološko stanje jetre, akutno ili kronično, može smanjiti njezin kapacitet metaboliziranja amonijaka. Iako je jetra ključni organ u održavanju normalne koncentracije amonijaka u krvi, drugi organi poput mišića, bubrega i mozga također imaju značajnu ulogu u regulaciji njegove homeostaze. Međutim, u slučajevima teškog akutnog zatajenja jetre, uznapredovale jetrene bolesti ili razvoja porto–sistemnog šanta, ta regulacija često nije dostatna i dolazi do pojave hiperamonemije u krvi, pri čemu koncentracija amonijaka može postati čak i do pet puta viša od normalne (Aldridge i sur, 2015). Sistemna koncentracija amonijaka pozitivno korelira s težinom HE, a negativno s neurološkim stanjem pacijenta (Odeh i sur, 2005; Jain i sur, 2013).

#### 4.1.1 DJELOVANJE AMONIJAKA NA ASTROCITE

U visokim koncentracijama amonijak prolazi krvno–moždanu barijeru, a njegov višak uklanjaju i metaboliziraju astrociti pomoću enzima glutamin–sintetaze (Brusilow, 2002). Astrociti su glijalne stanice koje se nalaze u središnjem živčanom sustavu, a važna funkcija im je opskrba neurona hranjivim tvarima, kao i metaboliziranje neurotoksina koji bi mogli oštetiti neurone i druge stanice SŽS-a (Norenberg i sur, 2009). Astrociti su osobito osjetljivi na djelovanje amonijaka, prvenstveno zato što su to jedine stanice SŽS-a koje imaju enzim glutamin–sintetazu. Produkt djelovanja tog enzima je glutamin koji se u stanjima hiperamonemije pretjerano nakuplja u astrocitima i djeluje kao osmolit. Tako povećana osmolarnost u astrocitima izaziva njihovo bubrenje i nastanak karakterističnih morfoloških promjena (Sevan i sur, 2010).

U pacijenata s kroničnom jetrenom bolesti, HE je patohistološki karakterizirana pojavom astrocita koji nalikuju onima u tipu 2 Alzheimerove bolesti. Takvi astrociti imaju karakteristične morfološke promjene poput velike i nabubrene jezgre, prominentne jezgrice, nabubrene citoplazme i promjene uzorka kromatina (Seyan i sur, 2010). Kod akutnog zatajenja jetre također dolazi do pojave sličnih morfoloških promjena astrocita (Kato i sur, 1992).

U posljednje vrijeme, predložena je i hipoteza „Trojanskog konja” kao alternativno objašnjenje pojave bubrenja astrocita, a ona implicira važnu ulogu i glutamina i amonijaka. Prema toj teoriji, višak glutamina nastalog u astrocitima transportira se do mitohondrija, gdje se metabolizira fosfat-aktiviranom glutaminazom u amonijak i glutamat. Glutamin tu služi kao „nosač” amonijaka u mitohondrije, a njegova akumulacija dovodi do nastanka oksidativnog stresa i posljedično bubrenja astrocita (Albrecht i sur, 2006). Bubrenje astrocita dodatno potiče razvoj oksidativnog stresa i nastanak reaktivnih kisikovih spojeva koji ponovo precipitiraju oticanje stanica (Reinehr i sur, 2007).

Posljedica bubrenja astrocita je neuronalna disfunkcija, razvoj edema mozga, porast intrakranijalnog tlaka, a u težim slučajevima i hernijacija dijelova mozga (Parekh i sur, 2015).

#### 4.1.2 DODATNI MEHANIZMI DJELOVANJA AMONIJAKA NA SREDIŠNJI ŽIVČANI SUSTAV

Osim navedenog učinka na astrocite i posljedični razvoj edema mozga, amonijak ima i brojne druge učinke na središnji živčani sustav i neurološku funkciju. Osim što djeluje izravno toksično na živčane stanice, ima utjecaj i na razne signalne puteve u stanicama (Haack i sur, 2014; Liang i sur, 2014; Wang i sur, 2015), ekspresiju gena (Sobczyk i sur, 2015) i posttranslacijsku modifikaciju proteina (Karababa i sur, 2014). Sve to zajedno dovodi do disfunkcije astrocita, njihove abnormalne proliferacije (Görg i sur, 2015; Oenarto i sur, 2016) i otpuštanja

neurotransmitera (Sobczyk i sur, 2015) pa čak i ireverzibilnog zaustavljanja rasta stanica (Görg i sur, 2015).

U akutnom zatajenju jetre, hiperamonemija uzrokuje poremećaj ravnoteže inhibitorne i ekscitacijske neurotransmisije (Szerb i sur, 1992), narušavanje normalnog energijskog metabolizma (Lai i sur, 1986; Hindfelt i sur, 1977; Yao i sur, 1987; Zwingmann i sur, 2003) i poremećaj autoregulacije krvnog protoka u mozgu (Larsen i sur, 2000). Kod kronične jetrene bolesti, povišena koncentracija amonijaka povećava GABAergičku živčanu aktivnost i na taj način značajno pridonosi razvoju kliničkih znakova HE (Jones, 2002).

## 4.2 ENDOGENI BENZODIAZEPINI I GABAERGIČKA AKTIVNOST

Inhibitorni neurotransmiter GABA ( $\gamma$ -aminomaslačna kiselina) jedan je od čimbenika koji su uključeni u patogenezu HE. Aktivacija GABA<sub>A</sub> receptora povezana je s brojnim neurološkim deficitima, stoga povišena aktivnost GABA neurotransmisije posredovana navedenim receptorima koja se javlja u HE, za posljedicu ima karakteristične motoričke i kognitivne deficite koji se mogu vidjeti u pacijenata. Osim GABA-e, u kroničnim jetrenim bolestima mogu biti povišene i druge tvari koje aktiviraju te receptore, kao što su endogeni benzodiazepini i neurosteroidi (Jones, 2002). Neurosteroidi su potentni selektivni modulatori GABA<sub>A</sub> receptora. Koncentracija neurosteroidnih prekursora u mozgu poput pregnenolona i alopregnenolona povišena je u pacijenata koji su u hepatičnoj komi, što upućuje na njihov mogući doprinos u patofiziologiji bolesti (Butterworth, 2016).

GABA je također uključena i u osmotsku regulaciju te homeostazu tekućine u raznim bolestima koje uzrokuju edem mozga, uključujući i HE. Astroцитi reguliraju protok aniona preko GABA<sub>A</sub> receptora, što implicira uključenost receptora u održavanju osmotskog gradijenta. Stoga, aktivacija tih receptora može regulirati aktivnost živčanih stanica i utjecati na njihov volumen.

GABA<sub>A</sub> receptori se eksprimiraju istovremeno s akvaporin-4 (AQP4) kanalima u astrocitima i pridonose osmotskom bubrenju stanica (Leke i sur, 2011).

### 4.3 UPALNI ČIMBENICI

Infekcija, sistemska upala i citokini imaju značajnu ulogu u razvoju i napredovanju HE. Sistemska se upala, odnosno SIRS (eng. *Systemic Inflammatory Response Syndrome*) može javiti kao posljedica bilo kakvog težeg oštećenja jetre, a karakterizirana je pojavom proupalnih citokina u cirkulaciji, uključujući IL-1 $\beta$ , IL-6, IL-8, IL-12 i TNF- $\alpha$  (Aldridge i sur, 2015). Ti citokini mogu modulirati neurotoksično djelovanje amonijaka na SŽS tako što s njim djeluju sinergistički (Seyan i sur, 2010). Osim toga, pokazalo se kako IL-1 $\beta$ , IL-6 i TNF- $\alpha$  kompromitiraju krvno-moždanu barijeru i remete permeabilnost endotelnih stanica (Aldridge i sur, 2015). Mikroglijalne stanice u mozgu također mogu sintetizirati ove proupalne citokine kao odgovor na sistemska upala. Taj proces se zove neuroinflamacija, a česta je pojava u svim tipovima HE (Butterworth, 2013).

Osim toga, istraživanja su pokazala kako sistemni upalni procesi mogu doprinijeti napredovanju HE tako što povećavaju cerebralni protok krvi i na taj način povisuju intrakranijalni tlak (Jalan i sur, 2004; Aggarwal i sur, 1994).

Zaključno, dokazana je povezanost sistemske upale, bilo kao posljedice infekcije ili oštećenja jetre s težinom, progresijom i ishodom HE u akutnom i kroničnom zatajenju jetre (Aldridge i sur, 2015; Rolando i sur, 2000; Vaquero i sur, 2003; Wright i sur, 2007; Chastre i sur, 2012).

### 4.4 ULOGA CRIJEVNE MIKROBIOTE U HEPATALNOJ ENCEFALOPATIJI

Naziv crijevna mikrobiota označava kompletnu populaciju mikroorganizama koja nastanjuje crijeva, a uključuje brojne bakterije, viruse, protozoe itd. (Quigley i sur, 2013; Qin i sur, 2010)

Crijevna mikrobiota obavlja važne funkcije poput razgradnje hrane, sinteze vitamina, metabolizma toksičnih tvari poput amonijaka i sekrecije brojnih biološki aktivnih molekula. Osim toga, mikrobiota zajedno s crijevnom sluznicom čini važnu barijeru prolasku patogena (Guarner i sur, 2003).

Crijevna homeostaza usko je povezana s jetrom, s obzirom da jetra prima intestinalnu krv preko portalne cirkulacije i utječe na crijevnu funkciju preko sekrecije žuči (Norman i sur, 2008). Prema tome, čini se da promjena crijevne mikrobiote i njezine fiziologije ima važnu ulogu u patogenezi i progresiji jetrenih bolesti (Son i sur, 2010). Kod kronične jetrene bolesti kao što je primjerice ciroza jetre, postoji nekoliko mehanizama koji su uključeni u promjenu crijevne funkcije i mikrobiote. To su ponajprije poremećen motilitet tankog crijeva, povećana crijevna permeabilnost, oslabljena obrana od patogena i prekomjerni rast bakterija u tankom crijevu (SIBO, od eng. *Small Intestine Bacterial Overgrowth*). Promjeni crijevne homeostaze pridonosi i smanjeno izlučivanje žučnih kiselina zbog smanjene sinteze i poremećene enterohepatične cirkulacije (Zeuzem, 2000; Ridlon i sur, 2013).

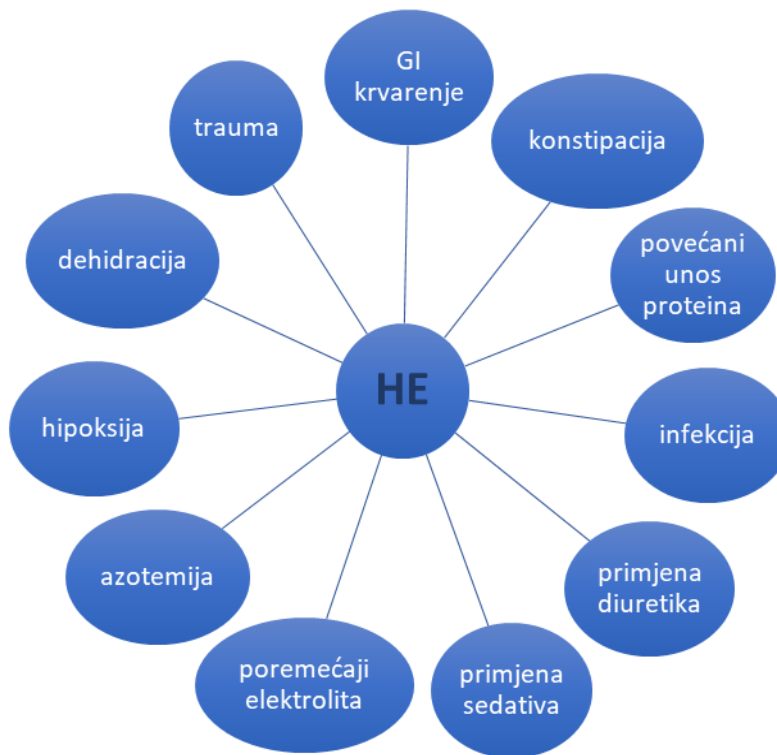SIBO u kombinaciji s poremećenom crijevnom barijerom rezultira povećanom translokacijom bakterija i povećanim otpuštanjem endotoksina poput lipopolisaharida (LPS) i peptidoglikana u cirkulaciju. Ovi se bakterijski produkti još nazivaju i patogenu pridruženim molekularnim sljedovima (PAMP, od eng. *Pathogen-Associated Molecular Patterns*). PAMP molekule reagiraju sa specifičnim receptorima na površini imunskih stanica jetre (Kupfferove stanice), što dovodi do aktivacije imunskog odgovora i razvoja sistemske upale (Tranah i sur, 2013). Koncentracija bakterijskih endotoksina u krvi izravno korelira s težinom jetrene bolesti i dio je slijeda mehanizama koji vodi do razvoja komplikacija kao što je HE (Lin i sur, 1995).

Mnoge druge tvari koje potječu iz crijeva potencijalni su neurotoksini u HE koji djeluju sinergistički s amonijakom: merkaptani, fenoli i kratkolančane te srednjelančane masne kiseline (Blei, 1999).



## 4.5 PRECIPITIRAJUĆI ČIMBENICI U HEPATALNOJ ENCEFALOPATIJI

Poznato je da se HE često javlja kada se pojavi neki čimbenik koji do tada u bolesti nije bio prisutan (Mas, 2006). Takav precipitirajući čimbenik može potaknuti napredovanje jetrene bolesti te pojavu novih neurokognitivnih simptoma i znakova, što označava razvoj HE. Mnogo je načina na koji precipitirajući faktori djeluju, a svi oni iniciraju kaskadu patofizioloških mehanizama koja naposljetku vodi do disfunkcije astrocita i neurona te indukcije oksidativnog stresa (Ochoa-Sanchez i sur, 2018). Najčešći čimbenici koji precipitiraju HE navedeni su na slici 2.



**Slika 2.** Čimbenici koji precipitiraju hepatalnu encefalopatiju modificirano prema: Häussinger, Schliess (2008), Pathogenic mechanisms of hepatic encephalopathy.

Gastrointestinalno krvarenje, pretjerani unos proteina i konstipacija povećavaju koncentraciju amonijaka zbog povećane apsorpcije dušičnih spojeva u crijevima. Poremećaji ravnoteže vode i elektrolita koji se mogu javiti zbog upotrebe diuretika potiču bubrežnu sintezu amonijaka ili njegovu reapsorpciju. HE može biti precipitirana i uzimanjem benzodiazepina zbog inhibicije neurotransmisije koja je već prethodno spomenuta. Medijatori upalnog odgovora poput IL-6, IL-1, TNF- $\alpha$  i drugih citokina koji se izlučuju u cirkulaciju za vrijeme infekcije ili traume također mogu potaknuti progresiju jetrene bolesti i razvoj HE (Mas, 2006).

## 5. DIJAGNOSTIKA HEPATALNE ENCEFALOPATIJE

Hepatalna encefalopatija se može prezentirati brojnim simptomima različitog inteziteta, što znatno otežava postavljanje dijagnoze, osobito kada je u pitanju prikriveni oblik bolesti. Danas postoji široki spektar dijagnostičkih postupaka, od kliničke klasifikacije pa sve do sofisticiranih psihometričnih i neurofizioloških testova (Córdoba, 2011). Međutim, algoritam dijagnostičkih postupaka nije univerzalan i ovisi o kliničkoj prezentaciji bolesti te stupnju neurokognitivnog oštećenja (Montagnese i sur, 2004). Prikrivena HE koja obuhvaća minimalnu HE i stadij 1 prema West Haven kriterijima zahtijeva detaljnu neuropsihološku obradu, dok se ostali stadiji bolesti mogu dijagnosticirati klinički (Bajaj, 2010b).

Prije svega, dijagnoza HE započinje uzimanjem anamneze, kliničkim pregledom i isključivanjem drugih mogućih uzroka encefalopatije i nastalih neurokognitivnih poremećaja (Shawcross, 2018; Kappus i sur, 2012). Nakon procjene kliničkog stanja i osnovnih laboratorijskih pretraga, po potrebi se rade specifični testovi za procjenu kognitivnih deficita te slikovne pretrage mozga.

## 5.1 KLINIČKI PREGLED

Na samom početku treba se provesti procjena vitalnih znakova, a nakon toga i detaljan neurološki klinički pregled (Ferenci i sur, 2002). Pacijenti s HE mogu imati hiperrefleksiju, hipertoniju i pozitivan Babinski znak, a često su prisutni i ekstrapiramidni simptomi poput bradikinezije, hipomimije, mišićne rigidnosti, tremora te diskinezije. U stadijima 2 i 3 može se javiti i asteriksija, odnosno lepršajući tremor koji se najčešće prezentira na jeziku te gornjim i donjim ekstremitetima (Mullen i sur, 2007). U nekim slučajevima može se pronaći i novonastali globalni motorni deficit koji je kod pacijenata s HE mnogo češći od fokalnog. Ako se pak pronađe fokalni motorni deficit koji do tada nije postojao, treba razmišljati o drugim uzrocima kao što je subduralni hematoma ili ishemijski proces u mozgu (Bajaj, 2010b).

## 5.2 DIFERENCIJALNA DIJAGNOZA HEPATALNE ENCEFALOPATIJE

HE je dijagnoza koja se prvenstveno postavlja isključivanjem drugih mogućih uzroka nastalog kliničkog stanja. S obzirom da postoje i druga patološka stanja koja se mogu prezentirati sličnim simptomima kao i HE, nužno ih je isključiti prije poduzimanja daljnjih koraka (Chronic Liver Disease Foundation, 2013).

Neka od stanja koje imaju sličnu simptomatologiju kao HE su metaboličke encefalopatije uzrokovane hipoglikemijom, hipotireozom ili deficitom vitamina B1, zatim toksične encefalopatije uzrokovane intoksikacijom određenih lijekova, alkohola ili teških metala. Mogući su i brojni intrakranijalni uzroci promjene neurokognitivnog statusa kao što su intracerebralno krvarenje, edem mozga i intrakranijalna hipertenzija (Riordan i sur, 1997; Prakash i sur, 2010).

**Tablica 4.** Diferencijalna dijagnoza HE: neki od alternativnih uzroka encefalopatije.

METABOLIČKE ENCEFALOPATIJE	TOKSIČNE ENCEFALOPATIJE	INTRAKRANIJALNI UZROCI
dijabetička ketoacidoza/hiperosmolarna koma	intoksikacija lijekovima (npr. benzodiazepini, opiodi i dr.)	cerebralni inzult
hiperkapnija, hipoksija	intoksikacija alkoholom	intrakranijalni tumor
uremija	intoksikacija teškim metalima	intrakranijalno krvarenje
hipoglikemija	Wernickova encefalopatija	normotenzivni hidrocefalus
hiponatremija		encefalitis, meningitis, apsces mozga

### 5.3 KLINIČKA KLASIFIKACIJA EPIZODE HEPATALNE ENCEFALOPATIJE

Prema smjernicama AASLD i EASL iz 2014. godine, svaka se epizoda HE treba klasificirati na temelju podležeće etiologije, izraženosti kliničkih simptoma, vremenskog tijeka i prisutnosti precipitirajućih čimbenika (Vilstrup i sur, 2014). Kvantificiranje prezentacije i simptoma HE pomaže u praćenju tijeka bolesti i efikasnosti primijenjenih terapijskih postupaka (Córdoba, 2011).

U klasifikaciji HE mogu se primijeniti West Haven kriteriji (Conn i sur, 1977), bečka klasifikacija (Ferenci i sur, 2002), CHESSE skala (od eng. *Clinical Hepatic Encephalopathy Staging Scale*) (Ortiz i sur, 2007), HESA klasifikacija (od eng. *Hepatic Encephalopathy Scaling Algorithm*) (Hassanein i sur, 2009) i druge. U težim stadijima bolesti, navedene se ljestvice mogu nadopuniti Glasgowskom skalom kome (Teasdale i sur, 1974) i FOUR bodovanjem (Wijdicks i sur, 2011).

## 5.4 LABORATORIJSKA DIJAGNOSTIKA

Trenutno ne postoje krvni markeri koji mogu sa sigurnošću potvrditi dijagnozu HE, ali laboratorijski dijagnostički testovi mogu pomoći u identifikaciji precipitirajućeg čimbenika. Tijekom inicijalne procjene rade se rutinske biokemijske pretrage krvi. Uzorak urina i krvne kulture trebaju se uzeti kako bi se detektirala eventualno prisutna infekcija ili sepsa (Shawcross, 2018). Povišena arterijska koncentracija amonijaka može pomoći u postavljanju dijagnoze, međutim, normalna ili umjereno povišena koncentracija ne isključuje dijagnozu HE (Ong, 2003). Ipak, normalna razina amonijaka u pacijenata s cirozom jetre koji imaju promijenjeno mentalno stanje dovodi u pitanje dijagnozu HE (Vilstrup i sur, 2014).

## 5.5 NEUROPSIHOMETRIČNI TESTOVI

Neuropsihometrični testovi ispituju poremećaje u vizuospacijalnim sposobnostima, održavanju pažnje te brzini i inhibiciji odgovora na podražaj (Chronic Liver Disease Foundation, 2013). Koriste se prvenstveno za postavljanje dijagnoze prikrivenog (eng. *covert*) oblika HE, s obzirom na to da on nije klinički očit. Prednost im je što su lako primjenjivi i jeftini, međutim, rezultati testova ovise o životnoj dobi i obrazovanju pacijenta i ograničeni su na primjenu samo kod nižih stadija HE s obzirom da zahtijevaju suradnju ispitanika (Nabi i sur, 2014). Ipak, međunarodni je dogovor da se ovi testovi koriste za dijagnosticiranje i praćenje prikrivene HE (Randolph i sur, 2009).

### 5.5.1 „PAPIR – OLOVKA” TESTOVI

„Papir – olovka” serija testova koja se skraćeno naziva PHES (od eng. *Psychometric Hepatic Encephalopathy Score*) često se smatra zlatnim standardom dijagnoze prikrivene HE (Ferenci i sur, 2002). PHES je visoko osjetljiv i specifičan za dijagnozu ovog oblika HE (96%, odnosno 100%). Testovi ispituju psihomotornu brzinu i preciznost, vizualnu percepciju, koncentraciju,

pažnju i memoriju. Jednostavni su za izvođenje i mogu se napraviti u manje od 20 minuta (Weissenborn i sur, 2001). Granična vrijednost za dijagnozu je  $< -4$ , a rezultat  $\leq -6$  označava lošu prognozu bolesti (Bajaj i sur, 2008).

Seriya „papir-olovka” testova koja se skraćeno naziva RBANS (od eng. *Repeatable Battery for the Assessment of Neuropsychological Status*) također se može koristiti za postavljanje dijagnoze prekrivene HE (Randolph i sur, 2009). RBANS procjenjuje globalnu kognitivnu funkciju ispitujući jezik, vizualnu percepciju, pažnju te kratkotrajno i odgođeno pamćenje (Nabi i sur, 2014). S obzirom da su jezične vještine i odgođeno pamćenje obično očuvani u prikrivenoj HE, ova serija testova nije u potpunosti osjetljiva za dijagnozu bolesti (Goldbecker i sur, 2013).

### 5.5.2 RAČUNALNI TESTOVI

ICT (od eng. *Inhibitory Control Test*) je računalni test koji procjenjuje inhibiciju odgovora na podražaj, raspon pažnje, budnost i radnu memoriju (Bajaj, 2008). Ovaj je test jeftin i jednostavan za primjenu u dijagnostici prikrivene HE. Osjetljivost mu je 87%, a specifičnost 77% (Bajaj i sur, 2015). Istraživanja koja proučavaju upravljanje motornim vozilima pokazala su da je uspješnost na ICT testu značajno povezana s prometnim nesrećama i rezultatima na simulatoru vožnje (Bajaj i sur, 2009a).

Seriya računalnih testova skraćenog naziva CDR (od eng. *The Cognitive Drug Research*) ispituje moć opažanja, održavanje pažnje, brzinu memorije te kvalitetu epizodne i radne memorije (Nabi i sur, 2014). CDR pokazuje dobru korelaciju s PHES testovima i odobren je za procjenu brojnih psihijatrijskih stanja, a u posljednjih nekoliko godina i za procjenu prikrivene HE (Mardini i sur, 2008).

Za SCAN test se također pokazalo da ima prognostičku dijagnostičku vrijednost u HE. To je računalni test koji mjeri brzinu i točnost s kojom se rješavaju zadaci prepoznavanja i pamćenja

prikazanih simbola. Test ima tri razine, a svaka je složenija za rješavanje od one prethodne (Amodio i sur, 1999).

*The Stroop* (EncephalApp\_Stroop) aplikacija za pametne telefone jednostavan je i koristan dijagnostički alat u detekciji prikrivene HE (Bajaj i sur, 2013). Stroop test ispituje psihomotornu brzinu i kognitivnu fleksibilnost, a smatra se osjetljivim u detekciji kognitivnog oštećenja u prikrivenoj HE (Amodio i sur, 2005).

## 5.6 NEUROFIZIOLOŠKE PRETRAGE

„*Critical Flicker Frequency*” (CFF) je pretraga koja može otkriti niz neuropsiholoških abnormalnosti, što je čini vrijednim dijagnostičkim alatom u brojnim područjima medicine, uključujući hepatologiju, neurologiju, psihijatriju i oftalmologiju (Romero-Gómez i sur, 2007; Wunsch i sur, 2010; Lauridsen i sur, 2011). Većina objavljenih istraživanja navodi da su osjetljivost i specifičnost CFF u dijagnozi prikrivene HE 80%, odnosno 65% (Sharma i sur, 2010). Na rezultate pretrage može utjecati životna dob pacijenta i lijekovi koje uzima, ali joj je prednost ta što ne ovisi o jeziku niti verbalnoj fluentnosti ispitanika (Bajaj i sur, 2009b; Torlot i sur, 2013). Bez obzira na ograničenja, CFF se pokazala jednostavnom i učinkovitom pretragom u dijagnostici prikrivene HE (Patidar i sur, 2015). Ipak, dok daljnja istraživanja ne pokažu napredak u osjetljivosti pretrage, preporuča se koristiti je kao nadopunu standardnim psihometričnim serijama testova, kao što je primjerice PHES, a ne samostalno (Nabi i sur, 2014).

Promjene u kortikalnoj cerebralnoj aktivnosti koje se javljaju u različitim stadijima HE mogu se detektirati elektroencefalografijom (EEG). EEG klasificira HE u pet stadija, od normalnog stanja do kome (Nabi i sur, 2014). Prema objavljenim istraživanjima, osjetljivost pretrage u dijagnostici HE varira između 43% i 100% (Chronic Liver Disease Foundation, 2013). Pogoršanje HE povezano je sa značajnim promjenama u uzorku EEG-a. Može se javiti desinkronizacija brze

aktivnosti, povećana disritmičnost, usporena delta aktivnost praćena mješavinom brzih i sporih frekvencija, učestalija delta aktivnost i dezorganizacija (Foley i sur, 1950; Bickford i sur, 1955; Silverman, 1962). Trifazićni valovi se pojavljuju u stadiju 2 i 3 HE i povezani su s lošom prognozom (Marchetti i sur, 2011; Ficker i sur, 1997).

S obzirom na varijabilnost u interpretaciji rezultata prilikom vizualnog išćitavanja, ovoj se pretrazi pripisuje nedostatak objektivnosti (Amodio i sur, 2006). Digitalna analiza EEG-a smatra se superiornijom u odnosu na konvencionalnu analizu u dijagnostici rane HE. Ćak 85% pacijenata bez klinićkih simptoma HE pokazuje abnormalnosti na digitalnom EEG-u, što ga ćini vrlo osjetljivom pretragom za dijagnozu funkcionalnih cerebralnih poremećaja (Kullmann i sur, 2001). Ipak, glavna praktićna primjena EEG-a u dijagnostici HE jest iskljućenje nekonvulzivnog epileptićnog statusa (Eelco i sur, 2016).

Mjerenje vidnih, slušnih i somatosenzornih evociranih potencijala rjeđe se koristi u dijagnostici HE zbog manjka jasnih smjernica te nedosljednosti rezultata (Nabi i sur, 2014).

## 5.7 SLIKOVNE PRETRAGE MOZGA

U pacijenata koji imaju akutnu promjenu stanja svijesti ili tešku epizodu HE, potrebno je napraviti kompjuteriziranu tomografiju (CT) mozga kako bi se iskljućili drugi mogući uzroci takvog stanja, osobito ako su anamnestićki podaci oskudni ili postoji podatak o traumi ili padu (Shawcross, 2018). CT mođe otkriti odrećeni stupanj cerebralnog edema, ali se ova pretraga koristi prvenstveno za detekciju strukturalnih promjena u mozgu, kao što su tumori ili krvarenje (Mas, 2006).

Magnetska rezonanca (MR) mozga je pretraga koja također slući za iskljućivanje drugih potencijalnih dijagnoza, osobito u pacijenata s kronićnom jetrenom bolesti. Osim toga, MR mozga otkriva niz abnormalnosti koje se mogu pronaći kod pacijenata s cirozom jetre koji su razvili HE (Rovira i sur, 2008):



a) depoziti u bazalnim ganglijima, osobito u području *globusa pallidusa*, koji vjerojatno odgovaraju depozitima mangana (Kulisevsky i sur, 1992; Morgan, 1996)

b) atrofija mozga koja je osobito izražena u čeonim režnjevima i malom mozgu (Butterworth, 2007)

c) edem mozga

d) promjene u organskim osmolitima i metabolitima povezanim s amonijakom koje otkriva MR-spektroskopija (Córdoba, 2011).

Neke od ovih promjena mozga na magnetskoj rezonanci nisu specifične samo za HE, ali njihova prisutnost može pomoći u dijagnostici bolesti. S druge strane, atrofija mozga je karakteristično povezana s cirozom jetre, osobito sa slučajevima čija je etiologija povezana sa zlouporabom alkohola (Thuluvath i sur, 1995). Isto tako, kod pacijenata s HE postoji karakterističan uzorak na MR-spektroskopiji: povišenje šiljka glutamina zbog metaboliziranja amonijaka u astrocitima i smanjenje šiljaka kolina i mioinozitola zbog kompenzatornog smanjenja organskih osmolita (Kreis i sur, 1992; Laubenberg i sur, 1997). Izraženost ove metaboličke promjene povezana je s težinom HE (Lee i sur, 1999).

## 6. LIJEČENJE HEPATALNE ENCEFALOPATIJE

Terapijski ciljevi i opcije liječenja HE ovise o stadiju i težini bolesti. Ciljevi liječenja epizode očevodne HE uključuju pronalazak i korekciju precipitirajućeg čimbenika i poboljšanje mentalnog statusa. Nakon liječenja epizode HE, terapijski su postupci usmjereni na sprječavanje povratka bolesti i poboljšanje kvalitete života pacijenta, a dodatno se za takvog pacijenta razmatra i mogućnost liječenja transplantacijom jetre (Bajaj, 2010b). Liječenje svakako treba obuhvaćati i edukaciju pacijenta i članova obitelji vezano za informacije o bolesti, pridržavanje liječničkih uputa i uzimanje lijekova (Patidar i sur, 2015).

Terapijske su opcije trenutno bolje definirane za liječenje očevodne HE, za razliku od prikrivene HE (Bajaj, 2010b). Međutim, s obzirom da je prikrivena HE povezana s učestalom progresijom u očevodni oblik bolesti (Dhiman i sur, 2000), smanjenom kvalitetom života (Groeneweg i sur, 1998) i povećanim rizikom za prometne nesreće (Bajaj i sur, 2008), nameće se potreba za pronalaskom efikasnih terapijskih strategija za tretiranje takvih pacijenata i sprječavanje daljnjeg napredovanja bolesti.

### 6.1 TERAPIJSKI PRISTUP U PACIJENATA S EPIZODOM OČEVIDNE HEPATALNE ENCEFALOPATIJE

AASLD/EASL smjernice nalažu da se svaka epizoda očevodne HE treba aktivno liječiti.

Preporučuje se provođenje sljedećih koraka:

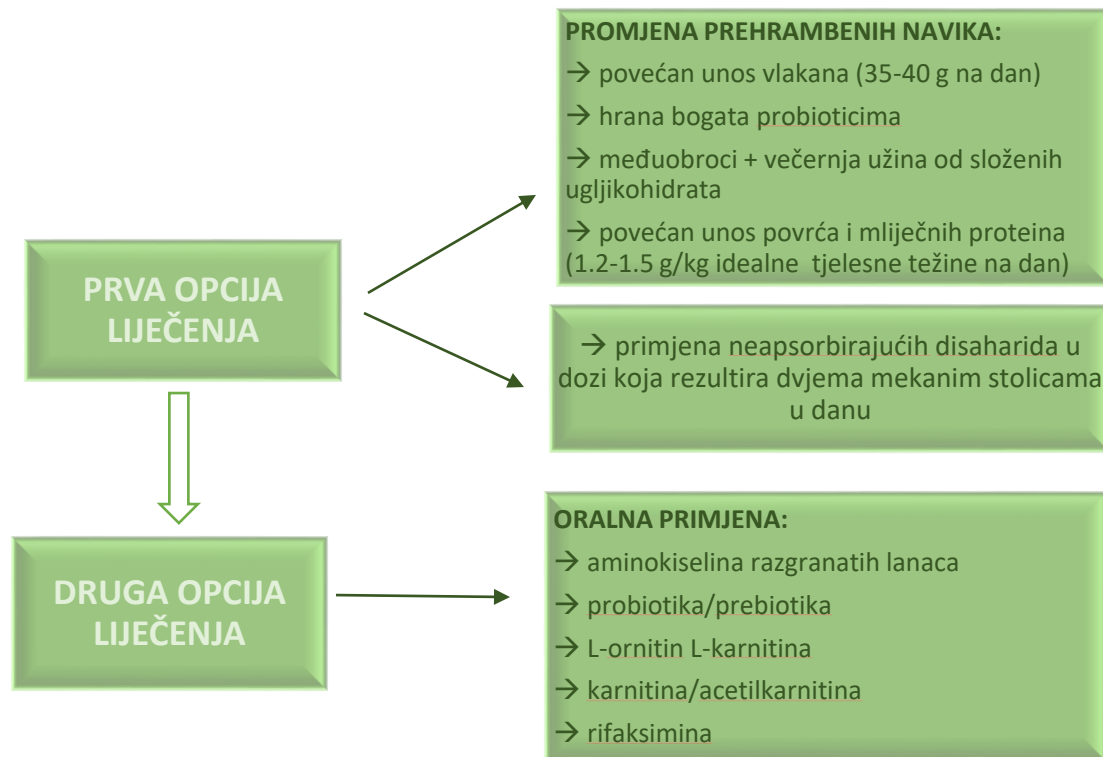
- a) zbrinjavanje pacijenata s poremećenim stanjem svijesti
- b) pronalaženje i tretiranje alternativnih uzroka promijenjenog mentalnog stanja
- c) identifikacija precipitirajućih čimbenika i njihova korekcija
- d) započinjanje empirijskog liječenja HE (Vilstrup i sur, 2014).

Pacijente s uznapredovalim stadijem HE (stadij 3 ili 4) kojima je dišni put ugrožen, treba zbrinuti endotrahealnom intubacijom i mehaničkom ventilacijom. Takvi pacijenti trebaju biti pomno praćeni, najbolje u jedinicama intenzivne njege (Leise i sur, 2014; Vilstrup i sur, 2014).

S obzirom da alternativni uzroci promijenjenog mentalnog statusa u pacijenata s kroničnom bolesti jetre nisu rijetki, treba ih isključiti prije nego se postavi dijagnoza HE i nastavi s liječenjem. Također, pronalazak i korekcija precipitirajućih čimbenika kao što su primjerice hipovolemija, infekcija ili metabolički poremećaji, od iznimne su važnosti u liječenju očevodne HE. U gotovo se 90% pacijenata samo uklanjanjem precipitirajućeg faktora stanje može značajno poboljšati (Strauss i sur, 1992).

## 6.2 TERAPIJSKI PRISTUP U PACIJENATA S PRIKRIVENOM HEPATALNOM ENCEFALOPATIJOM

Prema AASLD/EASL smjernicama, liječenje prikrivene HE se ne preporuča, osim u nekim pojedinačnim slučajevima (Vilstrup i sur, 2014). S kliničkog stajališta, važno je napraviti razliku između asimptomatskih pacijenata s minimalnom HE (koja se očituje samo abnormalnim rezultatima na psihometričnim ili neurofiziološkim testovima) i onih blago simptomatskih pacijenata sa stadijem 1 HE. Simptomatski bi se pacijenti svakako trebali liječiti, a uzimajući u obzir smanjenu kvalitetu života i druga obilježja pacijenata s minimalnom HE, terapiju je razumno primijeniti i kod njih (Amodio, 2018). Na slici 4 prikazana je jedna od terapijskih strategija liječenja prikrivene HE (Amodio, 2013b).



**Slika 3.** Prikaz prijedloga terapijske strategije liječenja prikrivene HE modificirano prema: Amodio (2013b), Management of Minimal and Covert Hepatic Encephalopathy.

### 6.3 TERAPIJSKE OPCIJE U LIJEČENJU HEPATALNE ENCEFALOPATIJE

Terapijske opcije u liječenju HE tema su brojnih istraživanja. Trenutno, neapsorbirajući disaharidi poput laktuloze i antibiotici od kojih je najčešće korišten rifaksim, predstavljaju okosnicu liječenja ove bolesti. Postoje i mnogi drugi lijekovi koji se često koriste u liječenju HE, ali su dokazi o njihovoj učinkovitosti ograničeni ili preliminarni. Bez obzira na to, ovi su lijekovi sigurni za korištenje i mogu se upotrebljavati kao dodatne terapijske opcije u liječenju HE (Vilstrup i sur, 2014).

### 6.3.1 NEAPSORBIRAJUĆI DISAHARIDI

Laktuloza i laktitol su neapsorbirajući disaharidi koji se često koriste u liječenju HE kao inicijalna terapija (Vilstrup i sur, 2014). Djeluju na način da zakiseljuju crijevni sadržaj i stvaraju osmotski gradijent u crijevnom lumenu. Tako zakiseljeni okoliš mijenja crijevnu mikrobiotu, što posljedično dovodi do redukcije stvaranja i apsorpcije amonijaka. Osim toga, povišeni osmotski gradijent u crijevima stvara laksativni učinak i na taj se način uklanja višak fekalnih dušičnih spojeva (Gerber i sur, 2000).

Laktuloza se najčešće daje oralno u obliku sirupa. Započinje se s davanjem 25 mL svaka 1-2 sata, a doza se prilagođava tako da pacijent ima dvije do tri mekane stolice na dan (Vilstrup i sur, 2014). Može se primijeniti i rektalno u pacijenata kod kojih je oralna primjena kontraindicirana (stadij 3 ili 4 HE). Česte nuspojave primjene laktuloze su flatulencija, osjećaj nelagode u trbuhu i proljev (Gerber i sur, 2000). S primjenom laktuloze treba biti oprezan jer predoziranje može dovesti do razvoja komplikacija poput dehidracije, hipernatremije pa čak i precipitiranja HE (Bajaj i sur, 2010a).

Laktitol je kristalni prašak koji se generalno bolje podnosi od laktuloze, a jednako je učinkovit (Gerber i sur, 2000).

### 6.3.2 ANTIBIOTICI

Ciljevi primjene antibiotika u liječenju HE sprječavanje su stvaranja i apsorpcije neurotoksina iz crijeva te smanjenje endotoksemije i upale (Patidar i sur, 2013). U liječenju očevodne HE, istraživani su rifaksimn, neomicin, metronidazol, vankomicin i paromomicin. Međutim, zbog nedovoljne količine podataka o njihovoj učinkovitosti, štetnih nuspojava te potencijalne rezistencije bakterija na neke od ovih lijekova, za većinu navedenih antibiotika korištenje u liječenju HE je ograničeno (Patidar i sur, 2015). Iznimka je rifaksimn koji se danas najčešće koristi zbog niske

sistemske apsorpcije, širokog antimikrobnog spektra i niske učestalosti nuspojava (Zeneroli i sur, 2005).

Rifaksimim je neapsorbirajući antibiotik koji se primjenjuje oralno. Djeluje na veliki broj gram-pozitivnih i gram-negativnih bakterija, kao i anaerobnih bakterija u crijevima, tako što se veže na RNA-polimerazu i remeti sintezu bakterijske RNA (Patidar i sur, 2013). 2010. godine FDA je odobrila primjenu rifaksimina za sekundarnu prevenciju očevodne HE. Najčešće nuspojave koje se vežu za primjenu ovog antibiotika su flatulencija, bol u abdomenu, glavobolja i konstipacija (Patidar i sur, 2015).

Nuspojave primjene aminoglikozida (neomicina i paromicina) su ototoksičnost i nefrotoksičnost (Patidar i sur, 2013). Metronidazol može izazvati perifernu neurotoksičnost, osobito u pacijenata s cirozom jetre kod kojih je poremećen jetreni metabolizam lijekova (Goalsby i sur, 2018). Produljena se primjena ovih antibiotika stoga ne preporučuje (Vilstrup i sur, 2014).

### 6.3.3 L-ORNITIN L-ASPARTAT

L-ornitin L-aspartat (LOLA) je stabilna sol aminokiselina ornitina i aspartata. LOLA potiče detoksifikaciju amonijaka i smanjuje njegovu razinu u krvi tako što daje supstrate za ciklus ureje u jetri i sintezu glutamina u skeletnim mišićima (Rose i sur, 1998). Najiscrpnije je istraživana u kontekstu liječenja perzistentne HE. Dva velika randomizirana kontrolirana istraživanja pokazala su poboljšanje parametara HE, vrijednosti amonijaka u krvi i rezultata psihometričnih testova nakon primjene L-ornitin L-aspartata u pacijenata s kroničnom HE (Kircheis i sur, 1997; Stauch i sur, 1998).

#### 6.3.4 AMINOKISELINE RAZGRANATIH LANACA

Aminokiseline razgranatih lanaca ili skraćeno BCAA (od eng. *Branched-Chain Amino Acids*) su leucin, izoleucin i valin. Njihova je plazmatska koncentracija u pacijenata s cirozom jetre snižena, dok je koncentracija aromatskih aminokiselina povišena. BCAA su izvor glutamata i na taj način potpomažu metabolizam amonijaka u skeletnim mišićima (Leise i sur, 2014).

Metaanaliza osam randomiziranih kontroliranih istraživanja pokazala je da oralna primjena pripravaka obogaćenih aminokiselinama razgranatih lanaca poboljšava kliničku manifestaciju epizodne HE, bilo prikrivene ili očevodne (Gluud i sur, 2013a; Gluud i sur, 2013b). Iako se BCAA mogu primjenjivati i intravenozno, pokazalo se da takva primjena nema učinka u liječenju epizode HE (Naylor i sur, 1989). Nuspojave vezane za oralnu primjenu aminokiselina razgranatih lanaca su mučnina i proljev (Gluud i sur, 2017).

#### 6.3.5 CINK

Deficit cinka često se javlja u pacijenata s cirozom jetre i hepatalnom encefalopatijom (Poo i sur, 1995). Deficit cinka utječe na metaboličke puteve amonijaka u jetri i mišićima i sprječava konverziju amonijaka u ureju (Leise i sur, 2014). Neka istraživanja su pokazala da terapija cinkom može pospješiti stvaranje ureje iz amonijaka i aminokiselina i na taj način poboljšati stanje pacijenata s HE (Marchesini i sur, 1996; Reding i sur, 1984). Metaanaliza četiri randomizirana kontrolirana ispitivanja pokazala je da oralna suplementacija cinka poboljšava rezultate na nekima od psihometričnih testova, ali ne postoje izravni dokazi da poboljšava HE ili kvalitetu života pacijenata koji je imaju (Chavez-Tapia i sur, 2013). Osim toga, trenutno ne postoji dovoljno podataka koji bi definirali optimalnu terapijsku dozu cinka. Potrebna su stoga dodatna istraživanja koja će ispitati učinkovitost primjene cinka u liječenju HE.

### 6.3.6 PROBIOTICI

Probiotici sadrže žive mikroorganizme koji obično uključuju skupinu bakterija (laktobacili, bifidobakterije) i kvašćevih gljivica (npr. *Saccharomyces boulardii*). Pokazalo se da primjena probiotika u pacijenata s HE može sniziti koncentraciju amonijaka u krvi, smanjiti endotoksemiju, upalu i oksidativni stres u hepatocitima, poboljšati kliničko stanje i pružiti zaštitu od pojave budućih epizoda bolesti (Hadjihambi i sur, 2015). Pretpostavlja se da probiotici djeluju putem brojnih mehanizama, uključujući redukciju broja patogenih bakterija u crijevima, smanjenje aktivnosti bakterija koje proizvode ureazu i smanjenje apsorpcije amonijaka zbog pada pH u lumenu crijeva (Rai i sur, 2015). Međutim, trenutno dostupni podaci o učinkovitosti njihove primjene u HE nisu uvjerljivi, stoga se ona ne može preporučiti (Dhiman, 2013).

### 6.3.7 ALBUMIN

U uznapredovaloj jetrenoj bolesti, sinteza albumina je smanjena. Dodatno, kapacitet vezanja molekula albumina, kao i njihov detoksifikacijski kapacitet, također je smanjen (Oetli i sur, 2008; Jalan i sur, 2009; Domenicali i sur, 2014). Pretpostavlja se da se mehanizam djelovanja albumina u liječenju HE temelji na njegovim antioksidativnim svojstvima i smanjenju oksidativnog stresa (Skibsted Kornerup i sur, 2018). Nekoliko je istraživanja proučavalo učinkovitost primjene albumina u liječenju HE, a rezultati su sugerirali da takva terapija ima pozitivan učinak na oporavak pacijenata, trajanje hospitalizacije i smrtnost (Romero-Gómez i sur, 2015; Sharma i sur, 2017). Randomizirano kontrolirano ispitivanje iz 2013. godine pokazalo je da svakodnevna intravenska primjena albumina u pacijenata s očevidnom HE koji su istovremeno bili na terapiji rifaksiminom nije imala utjecaj na poboljšanje bolesti, ali je povezana s boljim preživljenjem (Simón-Talero i sur, 2013).



### 6.3.8 FLUMAZENIL

Flumazenil je antagonist  $GABA_A$  receptora. Njegovo djelovanje smanjuje aktivnost neuroinhibitornih benzodiazepinskih receptora, stoga se primjena flumazenila u liječenju HE temeljila na pretpostavljenom smanjenju neuronalne inhibicije koja je prisutna u bolesti (Bakti i sur, 1987). Ipak, pokazalo se da primjena flumazenila samo kratkotrajno poboljšava mentalni status u pacijenata s HE i da ne utječe na njihov oporavak, smrtnost ni kvalitetu života (Goh i sur, 2017). Njegova primjena može biti korisna u situacijama kada se sumnja na intoksikaciju benzodiazepinima ili kada se taj potencijalni uzrok nastalih neuroloških poremećaja želi isključiti (Mas, 2006).

### 6.3.9 TRANSPLANTACIJA JETRE

Prema AASLD/EASL smjernicama iz 2014. godine, HE sama po sebi nije indikacija za transplantaciju jetre. Međutim, transplantacija bi se trebala razmotriti kod pacijenata koji imaju teški oblik očevodne HE koja je refraktorna na sve standardne oblike terapije. Također, transplantacije jetre je indicirana kod pacijenata sa zatajenjem jetre koji imaju rekurentnu HE i lošu jetrenu funkciju. Dodatno, kod pacijenata koji nemaju zatajenje jetre, transplantacija bi se trebala razmotriti ako se HE ne poboljšava sa standardnom terapijom i značajno umanjuje kvalitetu života pacijenta (Vilstrup i sur, 2014).

Neki autori tvrde da bi se svaki pacijent koji se prezentira epizodom HE trebao evaluirati za transplantaciju (Bustamante i sur, 1999). Prema Bajaju, evaluacija za transplantaciju jetre treba biti ključna stavka svakog terapijskog protokola za liječenje epizode HE (Bajaj, 2010b).

Nakon transplantacije jetre, većina pacijenata koji su imali HE pokazuje značajno poboljšanje neurokognitivnog statusa. Međutim, istraživanja su pokazala da u nekih pacijenata oporavak nije

potpun, a određeni kognitivni poremećaji zaostaju (Frederick, 2012; Atluri i sur, 2010; García-Martínez i sur, 2011b; García-Martínez i sur, 2011a).

## 6.4 PREHRANA U PACIJENATA S HEPATALNOM ENCEFALOPATIJOM

Oko 75% pacijenata s HE ima umjereni do teški oblik malnutricije s gubitkom mišićne mase (Vilstrup i sur, 2014). Mišićno tkivo ima važnu ulogu u uklanjanju cirkulirajućeg amonijaka (Olde Damink i sur, 2002), stoga gubitak mišićne mase može pridonijeti napredovanju bolesti i pogoršanju neurokognitivnog statusa (Merli i sur, 2012). Malnutricija i gubitak mišićne mase rizični su čimbenici za razvoj HE i brojnih drugih komplikacija ciroze jetre, a sarkopenija je važan negativni prognostički čimbenik u takvih pacijenata (Montano-Loza i sur, 2012; Tandon i sur, 2012).

Svaki pacijent s HE treba ići na procjenu nutritivnog statusa koja bi se trebala ponavljati ovisno o kliničkom stanju bolesnika ili u određenim vremenskim intervalima (Amodio i sur, 2013a). Većina će pacijenata s HE ispuniti kriterije za nutritivnu terapiju hiperalimentacijom, odnosno povećanim unosom hrane oralno, putem nazogastrične sonde ili intravenski, ovisno o suradljivosti i stanju bolesnika (Vilstrup i sur, 2014).

Kronična bezproteinska dijeta je za pacijente s HE jako štetna jer su potrebe njihovog organizma za proteinima veće nego u zdravih osoba (Vilstrup i sur, 2014). Restrikcija proteina potiče raspadanje skeletnih mišića i smanjuje mišićnu pretvorbu amonijaka u glutamin. Produljeni period gladovanja stoga rezultira katabolizmom i povišenom koncentracijom amonijaka u krvi, što može dovesti do egzacerbacije HE (Córdoba i sur, 2004).

Optimalan dnevni unos energije u pacijenata s HE trebao bi biti 35-40 kcal/kg idealne tjelesne težine, a dnevni unos proteina 1.2-1.5 g/kg tjelesne težine. Unos hrane bi se trebao rasporediti tako da pacijent ima nekoliko manjih obroka podjednako raspoređenih kroz dan uz kasnovečernju

užinu koja se sastoji od složenih ugljikohidrata. Preporuča se povećan unos povrća i mliječnih proizvoda (Amodio i sur, 2013a). Primjena vitaminsko-mineralnih dodataka prehrani također se preporuča iako nema čvrstih podataka o prednostima takve suplementacije (Vilstrup i sur, 2014). Klinički očiti deficiti pojedinih mikronutrijenata trebaju se korigirati primjenom odgovarajućeg suplementa (Amodio i sur, 2013a).

Oralna primjena pripravaka bogatih aminokiselinama razgranatih lanaca (BCAA) poboljšava nutritivni status pacijenata s cirozom jetre (Ndraha i sur, 2011). Suplementacijom BCAA može se postići preporučeni dnevni unos dušika u pacijenata koji su intolerantni na proteine iz hrane (Amodio i sur, 2013a).

## 7. PROFILAKSA HEPATALNE ENCEFALOPATIJE

U 47% do 57% pacijenata koji su imali epizodu HE, bolest će se vratiti u vremenskom razdoblju od godinu dana. Svaka pojava epizode HE povezana je s povećanim morbiditetom, duljom hospitalizacijom, lošom prognozom i povećanim rizikom od smrtnog ishoda (Sharma i sur, 2009; Bass i sur, 2010; Agrawal i sur, 2012).

Primarna profilaksa HE obuhvaća prevenciju razvoja prve epizode HE, dok sekundarna profilaksa HE nastoji prevenirati povratak bolesti u pacijenata koji su prethodno već imali epizodu HE (Sharma i sur, 2015).

### 7.1 PRIMARNA PROFILAKSA OČEVIDNE HEPATALNE ENCEFALOPATIJE

Bilo koji oblik liječenja ciroze jetre koji smanjuje progresiju bolesti može se smatrati primarnom profilaksom HE. Primjerice, apstinencija od alkohola u pacijenata koji ga zlorabe, primjena

antivirusnih lijekova u pacijenata s cirozom koja je povezana s hepatotropnim virusima, nutritivna potpora u pothranjenih pacijenata itd. (Amodio i sur, 2013a)

Nekoliko nedavno provedenih istraživanja potvrdilo je efikasnost profilaktičke terapije u pacijenata s cirozom jetre koji do tada nisu imali epizodu HE. 2012. godine je objavljeno istraživanje u kojem su Agrawal i suradnici ispitali učinke terapije laktulozom u pacijenata koji nisu imali HE. Autori su zaključili da je primjena laktuloze učinkovita za prevenciju očevodne HE u takvih pacijenata (Agrawal i sur, 2012).

Rifaksimim je lijek koji je također pokazao određenu učinkovitost u primarnoj prevenciji razvoja očevodne HE. U istraživanju koje su proveli Sidhu i suradnici (Sidhu i sur, 2011), sudjelovali su pacijenti s prikrivenim oblikom HE. Nakon 8-tjedne primjene rifaksimina, u 75.5% pacijenata je došlo do povlačenja prikrivene HE, za razliku od 20% u grupi koja je primala placebo. Iako je ispitivanje lijeka prekratklo da bi se ustanovio utjecaj primjene rifaksimina na razvoj očevodne HE (Chronic Liver Disease Foundation, 2012), rezultati su obećavajući.

## 7.2 SEKUNDARNA PROFILAKSA OČEVIDNE HEPATALNE ENCEFALOPATIJE

Pacijenti koji su imali jednu epizodu očevodne HE imaju veći rizik od pojave budućih epizoda, u usporedbi s pacijentima koji epizodu nisu imali (Campagna i sur, 2017). Prema AASLD/EASL smjernicama, nakon inicijalne epizode očevodne HE, za sekundarnu profilaksu se preporučuje primjena laktuloze (Vilstrup i sur, 2014). Pokazalo se da terapija laktulozom smanjuje rizik od pojave nove epizode HE za pola u sljedećih 12 mjeseci (Sharma i sur, 2009). Za pacijente koji oralnu primjenu neapsorbirajućih disaharida ne podnose dobro, može se upotrijebiti rifaksimim (550 mg dva puta na dan) i drugi neapsorbirajući antibiotici. S ovim antibioticima treba biti oprezan zbog potencijalnog razvoja štetnih nuspojava nakon njihovog produljenog korištenja.

Kod rekurentne HE, terapija izbora za profilaksu budućih epizoda je istovremena primjena laktuloze i rifaksimina (Vilstrup i sur, 2014; Bass i sur, 2010).

Za sekundarnu profilaksu očevidne HE u obzir se treba uzeti i promjena prehrambenih navika pacijenata, oralna suplementacija aminokiselinama razgranatih lanaca (BCAA) te primjena glicerol fenilbutirata, probiotika ili L-ornitin L-karnitina. U budućnosti je potrebno detaljnije istražiti njihovu učinkovitost u prevenciji epizoda HE.

Edukacija pacijenata i članova njihovih obitelji također je važan dio sekundarne profilakse HE. Odgovarajuća edukacija o HE smanjuje rizik povrata bolesti za pola (Garrido i sur, 2017).

## 8. ZAKLJUČAK

Hepatalna encefalopatija (HE) se može manifestirati širokim spektrom neurokognitivnih abnormalnosti koje nastaju kao posljedica akutne ili kronične jetrene insuficijencije. S obzirom na varijabilnost kliničke slike, HE predstavlja pravi dijagnostički, ali i terapijski izazov. HE može usporiti psihomotorne funkcije bolesnika, omesti obavljanje uobičajenih svakodnevnih aktivnosti i dovesti do ozbiljnih socioekonomskih posljedica. Prikriveni i očevidni oblik HE značajno utječu na kvalitetu života pacijenta i povezani su s povećanim morbiditetom i mortalitetom.

Posljednjih godina napredak na području dijagnostike HE omogućio je otkrivanje suptilnih neurokognitivnih promjena pacijenata. Međutim, i dalje postoji potreba za pronalaskom praktičnih, jednostavnih i cjenovno prihvatljivih dijagnostičkih opcija koje će biti učinkovite za prepoznavanje i rano otkrivanje HE u svakodnevnom kliničkom radu.

Rano prepoznavanje bolesti i postavljanje dijagnoze HE izuzetno je važno zbog pravovremene primjene terapijskih mjera. Ranim liječenjem ne samo da se sprječava progresija bolesti i poboljšavaju konačni izgledi pacijenta, već se smanjuje i rizik od zaostajanja trajnih neuroloških i

kognitivnih oštećenja. Osim toga, rano prepoznatima i na vrijeme tretiranim pacijentima skraćuje se vrijeme hospitalizacije, što pridonosi rasterećenju bolničkog sustava.

Hepatalna encefalopatija je važan klinički entitet koji zahtijeva daljnju provedbu detaljnih i opsežnih kliničkih istraživanja, osobito na područjima dijagnostike i liječenja.

## 9. ZAHVALE

Zahvaljujem svojoj mentorici prof. dr. sc. Anni Mrzljak na strpljenju, stručnom vodstvu i usmjeravanju kroz pisanje ovog diplomskog rada. Zahvaljujem čitavoj svojoj obitelji i svima bližnjima koji su me pratili na cijelom mom dosadašnjem putu obrazovanja i pritom mi pružali bezuvjetnu podršku. Osobito zahvaljujem svojoj majci koja je mi je oduvijek bila najveća potpora. Zahvaljujem i svojim kolegama s kojima sam dijelila posljednjih šest godina fakultetskog obrazovanja.

## 10. LITERATURA

1. Adams RD, Foley JM. The neurologic changes in the more common types of severe liver disease. *Trans Am Neurol Assoc.* 1949;74:217-219.
2. Adams RD, Foley JM. The neurological disorder associated with liver disease. *Res Publ Assm Res Nerv Ment Dis.* 1953;32:198–237.
3. Aggarwal S, Kramer D, Yonas H, Obrist W, Kang Y, Martin M, i sur. Cerebral hemodynamic and metabolic changes in fulminant hepatic failure: a retrospective study. *Hepatology.* 1994;19(1):80–87.
4. Agrawal A, Sharma BC, Sharma P, Sarin SK. Secondary prophylaxis of hepatic encephalopathy in cirrhosis: an open-label, randomized controlled trial of lactulose, probiotics, and no therapy. *Am J Gastroenterol.* 2012;107:1043-1050.
5. Albrecht J, Norenberg MD. Glutamine: a Trojan horse in ammonia neurotoxicity. *Hepatology.* 2006;44(4):788–794.
6. Aldridge DR, Tranah EJ, Shawcross DL. Pathogenesis of hepatic encephalopathy: role of ammonia and systemic inflammation. *J Clin Exp Hepatol.* 2015;5(1):7–20.
7. Amodio P, Bemeur C, Butterworth R, Cordoba J, Kata A, Montagnese S, i sur. The nutritional management of hepatic encephalopathy in patients with cirrhosis: ISHEN practice guidelines. *Hepatology.* 2013a;58:325-336.
8. Amodio P, Del Piccolo, Marchetti P. Clinical features of cirrhotic patients with subclinical cognitive alterations detected by the number connection test and computerized psychometric tests. *Hepatology.* 1999;29(6):1662–1667.
9. Amodio P, Montagnese S, Gatta A, Morgan MY. Characteristics of minimal hepatic encephalopathy. *Metab Brain Dis.* 2004;19:253–267.
10. Amodio P, Pellegrini A, Ubiali E, Mathy I, Del Piccolo F, Orsato R, i sur. The EEG assessment of low-grade hepatic encephalopathy: Comparison of an artificial neural network-expert system (ANNES) based evaluation with visual EEG readings and EEG spectral analysis. *Clin Neurophysiol.* 2006;117(10):2243–2251.



11. Amodio P, Schiff S, Del Piccolo F, Mapelli D, Gatta A, Umilta C. Attention dysfunction in cirrhotic patients: an inquiry on the role of executive control, attention orienting and focusing. *Metab Brain Dis.* 2005;20(2):115–127.
12. Amodio P. Hepatic encephalopathy: Diagnosis and management. *Liver Int.* 2018;00:1-10.
13. Amodio P. Management of minimal and covert hepatic encephalopathy. *Clinics in hepatic encephalopathy.* 2013b:63–70.
14. Atluri DK, Asgeri M, Mullen KD. Reversibility of hepatic encephalopathy after liver transplantation. *Metab Brain Dis.* 2010;25:111–113.
15. Bajaj JS, Cordoba J, Mullen KD, Amodio P, Shawcross DL, Butterworth RF, i sur. Review article: the design of clinical trials in hepatic encephalopathy—an International Society for Hepatic Encephalopathy and Nitrogen Metabolism (ISHEN) consensus statement. *Aliment Pharmacol Ther.* 2011a;33:739–747.
16. Bajaj JS, Hafeezullah M, Franco J, Varma RR, Hoffmann RG, Knox JF, i sur. Inhibitory control test for the diagnosis of minimal hepatic encephalopathy. *Gastroenterology.* 2008;135(5):1591-1600.e1.
17. Bajaj JS, Hafeezullah M, Zadvornova Y, Martin E, Schubert CM, Gibson DP, i sur. The effect of fatigue on driving skills in patients with hepatic encephalopathy. *Am J Gastroenterol.* 2009a;104(4):898–905.
18. Bajaj JS, Heuman DM, Sterling RK, Sanyal AJ, Siddiqui M, Matherly S, i sur. Validation of EncephalApp, Smartphone Based Stroop Test, for the Diagnosis of Covert Hepatic Encephalopathy. *Clin Gastroenterol Hepatol.* 2015;13(10):1828-1835.e1.
19. Bajaj JS, Sanyal AJ, Bell D, Gilles H, Heuman DM. Predictors of the recurrence of hepatic encephalopathy in lactulose-treated patients. *Aliment Pharmacol Ther.* 2010a;31:1012-1017.
20. Bajaj JS, Thacker LR, Heuman DM, Fuchs M, Sterling RK, Sanyal AJ, i sur. The stroop smartphone application is a short and valid method to screen for minimal hepatic encephalopathy. *Hepatology.* 2013;58(3):1122–1132.
21. Bajaj JS, Wade JB, Gibson DP, Heuman DM, Thacker LR, Sterling RK, i sur. The multi-dimensional burden of cirrhosis and hepatic encephalopathy on patients and caregivers. *Am J Gastroenterol.* 2011b;106(9):1646-1653.

22. Bajaj JS, Wade JB, Sanyal AJ. Spectrum of neurocognitive impairment in cirrhosis: Implications for the assessment of hepatic encephalopathy. *Hepatology*. 2009b;50:2014- 2021.
23. Bajaj, JS. Introduction and setting the scene: New Nomenclature of Hepatic Encephalopathy and American Association for the Study of Liver Diseases/European Association for the Study of the Liver guidelines. *Clinical Liver Disease*. 2017;9(2):48–51.
24. Bajaj, JS. Review article: the modern management of hepatic encephalopathy. *Aliment Pharmacol Ther*. 2010b;31(5):537–547.
25. Bakti G, Fisch HU, Karlaganis G, Minder C, Bircher J. Mechanism of the excessive sedative response of cirrhotics to benzodiazepines: model experiments with triazolam. *Hepatology*. 1987;7:629–638.
26. Bass NM, Mullen KD, Sanyal A, Poordad F, Neff G, Leevy CB, i sur. Rifaximin treatment in hepatic encephalopathy. *N Engl J Med*. 2010;362:1071-1081.
27. Bernal W, Hall C, Karvellas C, Auzinger G, Sizer E, Wendon J. Arterial ammonia and clinical risk factors for encephalopathy and intracranial hypertension in acute liver failure. *Hepatology*. 2007;46(6):1844-1852.
28. Bickford RG, Butt HR. Hepatic coma: the electroencephalographic pattern. *J Clin Invest*. 1955;34:790-799.
29. Blei AT, Cordoba J. Hepatic encephalopathy. *Am J Gastroenterol*. 2001;96:1968-1976.
30. Blei AT. Hepatic encephalopathy. U: Bircher J, Benhamou JP, McIntyre N, Rizzetto M, Rodés J, ur. *Oxford Textbook of Clinical Hepatology*, ed 2. Oxford: Oxford Medical; 1999. Str. 765–783.
29. Brusilow SW. Hyperammonemic encephalopathy. *Medicine*. 2002;81(3):240–249.
30. Bustamante J, Rimola A, Ventura PJ, Navasa M, Cirera I, Reggiardo V, i sur: Prognostic significance of hepatic encephalopathy in patients with cirrhosis. *J Hepatol*. 1999;30:890–895.
31. Butterworth RF. Neuronal cell death in hepatic encephalopathy. *Metab Brain Dis*. 2007;22:309–320.
32. Butterworth RF. Neurosteroids in hepatic encephalopathy: novel insights and new therapeutic opportunities. *J Steroid Biochem Mol Biol*. 2016;160:94–97.

33. Butterworth RF. The liver–brain axis in liver failure: neuroinflammation and encephalopathy. *Nat Rev Gastroenterol Hepatol*. 2013;10:522-528.
34. Butterworth RF. The neurobiology of hepatic encephalopathy. *Semin Liver Dis*. 1996;16:235–244.
35. Campagna F, Montagnese S, Ridola L, Senzolo M, Schiff S, De Rui M, i sur. The animal naming test: an easy tool for the assessment of hepatic encephalopathy. *Hepatology*. 2017;66:198-208.
36. Chastre A, Belanger M, Beauchesne E, Nguyen BN, Desjardins P, Butterworth RF. Inflammatory cascades driven by tumor necrosis factor-alpha play a major role in the progression of acute liver failure and its neurological complications. *PLoS One*. 2012;7(11):e49670.
37. Chavez-Tapia NC, Cesar-Arce A, Barrientos-Gutiérrez T, Villegas-López FA, Méndez-Sánchez N, Uribe M. A systematic review and meta-analysis of the use of oral zinc in the treatment of hepatic encephalopathy, *Nutr J*. 2013;12:74.
38. Chronic Liver Disease Foundation. Hepatic Encephalopathy Update: Prophylactic Therapy to Prevent Hepatic Encephalopathy. 2012. [pristupljeno 07.04.2020.] Dostupno na: [http://www.chronicliverdisease.org/disease\\_focus/enewsletters/HepCoEE\\_eNewsletter\\_2012\\_08.pdf](http://www.chronicliverdisease.org/disease_focus/enewsletters/HepCoEE_eNewsletter_2012_08.pdf)
39. Chronic Liver Disease Foundation. Hepatic Encephalopathy: A Review of Diagnostic Methods. 2013. [pristupljeno 07.04.2020.] Dostupno na: [https://www.chronicliverdisease.org/disease\\_focus/enewsletters/HE\\_DiagnosticsMethods\\_newsletter.pdf](https://www.chronicliverdisease.org/disease_focus/enewsletters/HE_DiagnosticsMethods_newsletter.pdf)
40. Conn HO, Leevy CM, Vlahcevic ZR, Rodgers JB, Maddrey WC, Seeff L, i sur. Comparison of lactulose and neomycin in the treatment of chronic portal-systemic encephalopathy. A double blind controlled trial. *Gastroenterology*. 1977;72(4 Pt 1):573–583.
41. Córdoba J, Blei AT. Hepatic encephalopathy. U: Schiff ER, Sorrell MF, Maddrey WC, ur. *Schiff's Diseases of the Liver*. Philadelphia: Lippincott Williams & Wilkins; 2003. Str. 595– 623.
42. Córdoba J, López-Hellin J, Planas M, Sabin P, Sanpedro F, Castro F, i sur. Normal protein diet for episodic hepatic encephalopathy: results of a randomized study. *J Hepatol*. 2004;41(1):38–43.

43. Córdoba J. New assessment of hepatic encephalopathy. *J Hepatol.* 2011;54:1030-1040.
44. Dharel, N, Bajaj, JS. Definition and Nomenclature of Hepatic Encephalopathy. *J Clin Exp Hepatol.* 2015;5:37–41.
45. Dhiman RK, Sawhney IMS, Chawla YK, Das G, Ram S, Dilawari JB. Efficacy of lactulose in cirrhotic patients with subclinical hepatic encephalopathy. *Dig Dis Sci.* 2000;45:1549-1552.
46. Dhiman RK. Gut microbiota and hepatic encephalopathy. *Metab Brain Dis.* 2013;28:321–326.
47. Domenicali M, Baldassarre M, Giannone FA, Naldi M, Mastroroberto M, Biselli M, i sur. Posttranscriptional changes of serum albumin: clinical and prognostic significance in hospitalized patients with cirrhosis. *Hepatology.* 2014;60:1851–1860.
48. Eelco FM, Wijdicks MD. Hepatic Encephalopathy. *N Engl J Med.* 2016;375:1660-1670.
49. Ferenci P, Lockwood A, Mullen K, Tarter R, Weissenborn K, Blei AT. Hepatic encephalopathy—definition, nomenclature, diagnosis, and quantification: final report of the working party at the 11th World Congresses of Gastroenterology, Vienna, 1998. *Hepatology.* 2002;35:716-721.
50. Ferenci P. Hepatic encephalopathy. *Gastroenterology Report.* 2017;5(2):138–147.
51. Ficker DM, Westmoreland BF, Sharbrough FW. Epileptiform abnormalities in hepatic encephalopathy. *J Clin Neurophysiol.* 1997;14:230-234.
52. Foley JM, Watson CW, Adams RD. Significance of the electroencephalographic changes in hepatic coma. *Trans Am Neurol Assoc.* 1950;51:161-165.
53. Frederick RT. Extent of reversibility of hepatic encephalopathy following liver transplantation. *Clin Liver Dis.* 2012;16:147–158.
54. Garcia-Martinez R, Rovira A, Alonso J, Jacas C, Simón-Talero M, Chavarria L, i sur. Hepatic encephalopathy is associated with posttransplant cognitive function and brain volume. *Liver Transpl.* 2011a;17:38–46.
55. García-Martínez R, Simón-Talero M, Córdoba J. Prognostic assessment in patients with hepatic encephalopathy. *Dis Markers.* 2011b;31:171–179.

56. Garrido M, Turco M, Formentin C, Corrias M, De Rui M, Montagnese S, i sur. An educational tool for the prophylaxis of hepatic encephalopathy. *BMJ Open Gastroenterol.* 2017;4(1):e000161.
57. Gerber T, Schomerus H. Hepatic encephalopathy in liver cirrhosis: pathogenesis, diagnosis and management. *Drugs.* 2000;60:1353-1370.
58. Glud LL, Dam G, Borre M, Les I, Cordoba J, Marchesini G, i sur. Lactulose, rifaximin or branched chain aminoacids for hepatic encephalopathy: what is the evidence? *Metab Brain Dis.* 2013a;28:221-225.
59. Glud LL, Dam G, Borre M, Les I, Cordoba J, Marchesini G, i sur. Oral branched chain amino acids have a beneficial effect on manifestations of hepatic encephalopathy in a systematic review with metaanalyses of randomized controlled trials. *J Nutr.* 2013b;143:1263-1268.
60. Glud LL, Dam G, Les I, Marchesini G, Borre M, Aagaard NK, i sur. Branched-chain amino acids for people with hepatic encephalopathy. *Cochrane Database Syst Rev.* 2017;5:CD001939.
61. Goh ET, Andersen ML, Morgan MY, Glud LL. Flumazenil versus placebo or no intervention for people with cirrhosis and hepatic encephalopathy. *Cochrane Database Syst Rev.* 2017;2017(7):1–78.
62. Goldbecker A, Weissenborn K, Hamidi Shahrezaei G, Afshar K, Rumke S, Barg-Hock H, i sur. Comparison of the most favoured methods for the diagnosis of hepatic encephalopathy in liver transplantation candidates. *Gut.* 2013;62:1497-1504.
63. Goolsby TA, Jakeman B, Gaynes RP. Clinical relevance of metronidazole and peripheral neuropathy: a systematic review of the literature. *Int J Antimicrob Agents.* 2018;51(3):319–325.
64. Görg B, Karababa A, Shafigullina A, Häussinger D. Ammonia-induced senescence in cultured rat astrocytes and in human cerebral cortex in hepatic encephalopathy. *Glia.* 2015;63(1):37–50.
65. Groeneweg M, Quero JC, De Bruijn I, Hartmann IJC, Essink-Bot ML, Hop WCJ, i sur. Subclinical hepatic encephalopathy impairs daily functioning. *Hepatology.* 1998;28(1):45-49.
66. Grønkjær LL, Andersen NG, Hansen LB, Sehstedt TH, Svensson NT, Sømod IE, i sur. Different views on hepatic encephalopathy: patients, relatives and nurses. *Gastrointest Nurs.* 2016;14(10):24–31.

67. Guarner F, Malagelada JR. Gut flora in health and disease. *The Lancet*. 2003;361:512-519.
68. Haack N, Dublin P, Rose CR: Dysbalance of astrocyte calcium under hyperammonemic conditions. *PLoS One*. 2014;9(8):e105832. doi: 10.1371/journal.pone.0105832.
69. Hadjihambi A, Jalan R. Hepatic Encephalopathy: New Treatments. *Clin Liver Dis (Hoboken)*. 2015;5(5):109-111.
70. Hassanein T, Blei AT, Perry W, Hilsabeck R, Stange J, Larsen FS, i sur. Performance of the hepatic encephalopathy scoring algorithm in a clinical trial of patients with cirrhosis and severe hepatic encephalopathy. *Am J Gastroenterol* 2009;104:1392–1400.
71. Häussinger D, Kircheis G, Fischer R, Schliess F, vom Dahl S: Hepatic encephalopathy in chronic liver disease: a clinical manifestation of astrocyte swelling and low-grade cerebral edema? *J Hepatol*. 2000;32:1035–1038.
72. Häussinger D, Schliess F. Pathogenic mechanisms of hepatic encephalopathy. *Gut*. 2008;57:1156-1165.
73. Hindfelt B, Plum F, Duffy TE. Effect of acute ammonia intoxication on cerebral metabolism in rats with portacaval shunts. *J Clin Invest*. 1977;59:386-396.
74. Jain L, Sharma BC, Srivastava S, Puri SK, Sharma P, Sarin S. Serum endotoxin, inflammatory mediators, and magnetic resonance spectroscopy before and after treatment in patients with minimal hepatic encephalopathy. *J Gastroenterol Hepatol*. 2013;28(7):1187-1193.
75. Jalan R, Olde Damink SW, Hayes PC, Deutz NE, Lee A. Pathogenesis of intracranial hypertension in acute liver failure: inflammation, ammonia and cerebral blood flow. *J Hepatol*. 2004;41(4):613–620.
76. Jalan R, Schnurr K, Mookerjee RP, Sen S, Cheshire L, Hodges S, i sur. Alterations in the functional capacity of albumin in patients with decompensated cirrhosis is associated with increased mortality. *Hepatology*. 2009;50:555–564.
77. Jones EA. Ammonia, the GABA neurotransmitter system, and hepatic encephalopathy. *Metab Brain Dis*. 2002;17:275–281.
78. Kappus MR, Bajaj JS. Covert hepatic encephalopathy: not as minimal as you might think. *Clin Gastroenterol Hepatol*. 2012;10:1208-1219.

79. Karababa A, Görg B, Schliess F, Häussinger D. O-GlcNAcylation as a novel ammonia-induced posttranslational protein modification in cultured rat astrocytes. *Metab Brain Dis.* 2014;29(4):975–982.
80. Kato M, Hughes R, Keays R, Williams R. Electron microscopic study of brain capillaries in cerebral oedema from fulminant hepatic failure. *Hepatology.* 1992;15:1060–1066.
81. Kircheis G, Nilius R, Held C, Berndt H, Buchner M, Gortelmeyer R, i sur. Therapeutic efficacy of L-ornithine-L-aspartate infusions in patients with cirrhosis and hepatic encephalopathy: results of a placebo-controlled, doubleblind study. *Hepatology.* 1997;25:1351-1360.
82. Kreis R, Ross BD, Farrow NA, Ackerman Z. Metabolic disorders of the brain in chronic hepatic encephalopathy detected with H-1 MR spectroscopy. *Radiology.* 1992;182:19–27.
83. Kulisevsky J, Pujol J, Balanzo J, Junque C, Deus J, Capdevila A, i sur. Pallidal hyperintensity on magnetic resonance imaging in cirrhotic patients: clinical correlations. *Hepatology.* 1992;16:1382–1388.
84. Kullmann F, Hollerbach S, Lock G, Holstege A, Dierks T, Scholmerich J. Brain electrical activity mapping of EEG for the diagnosis of (sub)clinical hepatic encephalopathy in chronic liver disease. *Eur J Gastroenterol Hepatol.* 2001;13(5):513–522.
85. Lai JC, Cooper AJ. Brain alpha-ketoglutarate dehydrogenase complex: kinetic properties, regional distribution, and effects of inhibitors. *J Neurochem.* 1986;47:1376-1386.
86. Larsen FS, Strauss G, Møller K, Hansen BA. Regional cerebral blood flow autoregulation in patients with fulminant hepatic failure. *Liver Transpl.* 2000;6:795-800.
87. Laubenberger J, Haussinger D, Bayer S, Gufler H, Hennig J, Langer M. Proton magnetic resonance spectroscopy of the brain in symptomatic and asymptomatic patients with liver cirrhosis. *Gastroenterology.* 1997;112:1610–1616.
88. Lauridsen MM, Jepsen P, Vilstrup H. Critical flicker frequency and continuous reaction times for the diagnosis of minimal hepatic encephalopathy: a comparative study of 154 patients with liver disease. *Metab Brain Dis.* 2011;26(2):135–139.
89. Lee JH, Seo DW, Lee YS, Kim ST, Mun CW, Lim TH, i sur. Proton magnetic resonance spectroscopy (1H-MRS) findings for the brain in patients with liver cirrhosis reflect the hepatic functional reserve. *Am J Gastroenterol.* 1999;94:2206–2213.

90. Leise MD, Poterucha JJ, Kamath PS, Kim WR. Management of Hepatic Encephalopathy in the Hospital. *Mayo Clin Proc.* 2014;89(2):241-253.
91. Leke R, Bak LK, Iversen P, Sørensen M, Keiding S, Vilstrup H, *i sur.* Synthesis of neurotransmitter GABA via the neuronal tricarboxylic acid cycle is elevated in rats with liver cirrhosis consistent with a high GABAergic tone in chronic hepatic encephalopathy. *J Neurochem.* 2011;117(5):824-832.
92. Liang C, Du T, Zhou J, Verkhatsky A, Peng L. Ammonium increases Ca<sup>2+</sup> signalling and up-regulates expression of TRPC1 gene in astrocytes in primary cultures and in the *in vivo* brain. *Neurochem Res.* 2014;39(11):2127–2135.
93. Liaw SH, Kuo I, Eisenberg D. Discovery of the ammonium substrate site on glutamine synthetase, a third cation binding site. *Protein Sci.* 1995;4(11):2358–2365.
94. Liere V, Sandhu G, DeMorrow S. Recent advances in hepatic encephalopathy. *F1000Res.* 2017;6: 1637.
95. Lin RS, Lee FY, Lee SD, Tsai YT, Lin HC, Lu RH, *i sur.* Endotoxemia in patients with chronic liver diseases: relationship to severity of liver diseases, presence of esophageal varices, and hyperdynamic circulation. *J Hepatol.* 1995;22:165-172.
96. Marchesini G, Fabbri A, Bianchi G, Brizi M, Zoli M. Zinc supplementation and amino acid-nitrogen metabolism in patients with advanced cirrhosis. *Hepatology.* 1996;23(5):1084-1092.
97. Marchetti P, D'Avanzo C, Orsato R, Montagnese S, Schiff S, Kaplan PW, *i sur.* Electroencephalography in patients with cirrhosis. *Gastroenterology.* 2011;141(5):1680-1689.e2.
98. Mardini H, Saxby BK, Record CO. Computerized psychometric testing in minimal encephalopathy and modulation by nitrogen challenge and liver transplant. *Gastroenterology.* 2008;135(5):1582–1590.
99. Mas A. Hepatic Encephalopathy: From Pathophysiology to Treatment. *Digestion.* 2006;73(1):86-93.
100. McCrea M, Cordoba J, Vessey G, Blei AT, Randolph C. Neuropsychological characterization and detection of subclinical hepatic encephalopathy. *Arch Neurol.* 1996;53:758–763.



101. Merli M, Giusto M, Lucidi C, Giannelli V, Pentassuglio I, Di Gregorio V, i sur. Muscle depletion increases the risk of overt and minimal hepatic encephalopathy: results of a prospective study. *Metab Brain Dis.* 2012;28:281-284.
102. Montagnese S, Amodio P, Morgan MY. Methods for diagnosing hepatic encephalopathy in patients with cirrhosis: a multidimensional approach. *Metab Brain Dis.* 2004;19:281-312.
103. Montagnese S, De Pitta C, De Rui M, Corrias M, Turco M, Merkel C, i sur. Sleep-wake abnormalities in patients with cirrhosis. *Hepatology.* 2014;59:705–712.
104. Montano-Loza AJ, Meza-Junco J, Prado CM, Lieffers JR, Baracos VE, Bain VG, i sur. Muscle wasting is associated with mortality in patients with cirrhosis. *Clin Gastroenterol Hepatol.* 2012;10:166-173.
105. Morgan MY. Noninvasive neuroinvestigation in liver disease. *Seminars in Liver Disease.* 1996;16:293–314.
106. Mouri S, Tripon S, Rudler M, Mallet M, Mayaux J, Thabut D, i sur. FOUR score, a reliable score for assessing overt hepatic encephalopathy in cirrhotic patients. *Neurocrit Care.* 2015;22:251-257.
107. Mullen KD, Amodio P, Morgan MY. Therapeutic studies in hepatic encephalopathy. *Metab Brain Dis.* 2007;22:407–423.
108. Nabi E, Bajaj J. Useful Tests for Hepatic Encephalopathy in Clinical Practice. *Curr Gastroenterol Rep.* 2014;16:362.
109. Naylor CD, O'Rourke K, Detsky AS, Baker JP. Parenteral nutrition with branched-chain amino acids in hepatic encephalopathy. A metaanalysis. *Gastroenterology.* 1989;97:1033-1042.
110. Ndraha S, Hasan I, Simadibrata M. The effect of L-ornithine L-aspartate and branch chain amino acids on encephalopathy and nutritional status in liver cirrhosis with malnutrition. *Acta Med Indones.* 2011;43:18-22.
111. Norenberg MD, Rama Rao KV, Jayakumar AR. Signaling factors in the mechanism of ammonia neurotoxicity. *Metab Brain Dis.* 2009;24:103-117.
112. Norenberg MD. Astrocytic–ammonia interactions in hepatic encephalopathy. *Semin Liver Dis.* 1996;16:245–253.

113. Norman K, Pirlich M. Gastrointestinal tract in liver disease: which organ is sick? *Curr Opin Clin Nutr Metab Care*. 2008;11:613-619.
114. Ochoa-Sanchez R, Rose CF. Pathogenesis of hepatic encephalopathy in chronic liver disease. *J Clin Exp Hepatol*. 2018;8(3):262-271.
115. Odeh M, Sabo E, Srugo I, Oliven A. Relationship between tumor necrosis factor-alpha and ammonia in patients with hepatic encephalopathy due to chronic liver failure. *Ann Med*. 2005;37(8):603-612.
116. Oenarto J, Karababa A, Castoldi M, Bidmon HJ, Görg B, Häussinger D. Ammonia-induced miRNA expression changes in cultured rat astrocytes. *Sci Rep*. 2016;6:18493.
117. Oettl K, Stadlbauer V, Petter F, Greilberger J, Putz-Bankuti C, Hallström S, i sur. Oxidative damage of albumin in advanced liver disease. *Biochim Biophys Acta Mol Basis Dis*. 2008;1782:469–473.
118. Olde Damink SW, Jalan R, Redhead DN, Hayes PC, Deutz NE, Soeters PB. Interorgan ammonia and amino acid metabolism in metabolically stable patients with cirrhosis and a TIPSS. *Hepatology*. 2002;36(5):1163–1171.
119. Ong JP, Aggarwal A, Krieger D, Easley KA, Karafa MT, Van Lente F, i sur. Correlation between ammonia levels and the severity of hepatic encephalopathy. *Am J Med*. 2003;114:188–193.
120. Ortiz M, Córdoba J, Doval E, Jacas C, Pujadas F, Esteban R, i sur. Development of a clinical hepatic encephalopathy staging scale. *Aliment Pharmacol Ther*. 2007;26:859–867.
121. Parekh PJ, Balart LA. Ammonia and Its Role in the Pathogenesis of Hepatic Encephalopathy. *Clin Liver Dis*. 2015;19(3):529–537. 42.
122. Patidar KR, Bajaj JS. Antibiotics for the treatment of hepatic encephalopathy. *Metab Brain Dis*. 2013;28:307-312.
123. Patidar KR, Bajaj JS. Covert and Overt Encephalopathy: Diagnosis and Management. *Clin Gastroenterol Hepatol*. 2015;13(12):2048-2061.
124. Patidar KR, Thacker LR, Wade JB, Sterling RK, Sanyal AJ, Siddiqui MS, i sur. Covert hepatic encephalopathy is independently associated with poor survival and increased risk of hospitalization. *Am J Gastroenterol*. 2014;109(11):1757-1763.

125. Poo JL, Rosas-Romero R, Rodriguez F, Silencio JL, Munoz R, Bourges H, i sur. Serum zinc concentrations in two cohorts of 153 healthy subjects and 100 cirrhotic patients from Mexico City. *Digest Dis.* 1995;13:136–142.
126. Prakash R, Mullen KD. Mechanisms, diagnosis and management of hepatic encephalopathy. *Nat Rev Gastroenterol Hepatol.* 2010;7:515-525.
127. Qin J, Li R, Raes J, Arumugam M, Burgdorf KS, Manichanh C, i sur. A human gut microbial gene catalogue established by metagenomic sequencing. *Nature.* 2010;464:59–65.
128. Quigley EM, Stanton C, Murphy EF. The gut microbiota and the liver. Pathophysiological and clinical implications. *J Hepatol.* 2013;58:1020-1027.
129. Rahimi R, Rockey D. Hepatic encephalopathy: How to test and treat. *Curr Opin Gastroenterol.* 2014;30(3):265-271.
130. Rai R, Saraswat VA, Dhiman RK. Gut microbiota: Its Role in Hepatic Encephalopathy. *J Clin Exp Hepatol.* 2015;5(1):29-36.
131. Randolph C, Hilsabeck R, Kato A, Kharbanda P, Li YY, Mapelli D, i sur. Neuropsychological assessment of hepatic encephalopathy: ISHEN practice guidelines. *Liver Int.* 2009;29(5):629–635.
132. Reding P, Duchateau J, Bataille C. Oral zinc supplementation improves hepatic encephalopathy. Results of a randomised controlled trial. *Lancet.* 1984;2:493–495.
133. Reinehr R, Görg B, Becker S, Qvartskhava N, Bidmon HJ, Selbach O, i sur. Hypoosmotic swelling and ammonia increase oxidative stress by NADPH oxidase in cultured astrocytes and vital brain slices. *Glia.* 2007;55(7):758–771.
134. Ridlon JM, Alves JM, Hylemon PB, Bajaj JS. Cirrhosis, bile acids and gut microbiota: unraveling a complex relationship. *Gut Microbes.* 2013;4:382-387.
135. Riordan SM, Williams R. Treatment of hepatic encephalopathy. *N Engl J Med.* 1997;337:473-479.
136. Rolando N, Wade J, Davalos M, Wendon J, Philpott-Howard J, Williams R. The systemic inflammatory response syndrome in acute liver failure. *Hepatology.* 2000;32:734–739.

137. Romero-Gómez M, Córdoba J, Jover R, del Olmo JA, Ramirez M, Rey R, i sur. Value of the critical flicker frequency in patients with minimal hepatic encephalopathy. *Hepatology*. 2007;45(4):879–885.
138. Romero-Gómez M, Montagnese S, Jalan R. Hepatic encephalopathy in patients with acute decompensation of cirrhosis and acute-on-chronic liver failure. *J Hepatol*. 2015;62:437–447.
139. Rose C, Michalak A, Pannunzio P, Therrien G, Quack G, Kircheis G, i sur. L-ornithine-L-aspartate in experimental portal-systemic encephalopathy: therapeutic efficacy and mechanism of action. *Metab Brain Dis*. 1998;13:147–157.
140. Rovira A, Alonso J, Cordoba J. MR imaging findings in hepatic encephalopathy. *AJNR Am J Neuroradiol*. 2008;29:1612–1621.
141. Seyan AS, Hughes RD, Shawcross DL. Changing face of hepatic encephalopathy: role of inflammation and oxidative stress. *World J Gastroenterol*. 2010;16:3347–3357.
142. Sharma BC, Maharshi S. Prevention of Hepatic Encephalopathy Recurrence. *Clin Liver Dis (Hoboken)*. 2015;5(3):64-67.
143. Sharma BC, Sharma P, Agrawal A, Sarin SK. Secondary prophylaxis of hepatic encephalopathy: an open-label randomized controlled trial of lactulose versus placebo. *Gastroenterology*. 2009;137:885-891.
144. Sharma BC, Singh J, Srivastava S, Sangam A, Mantri AK, Trehanpati N, i sur. Randomized controlled trial comparing lactulose plus albumin versus lactulose alone for treatment of hepatic encephalopathy. *J Gastroenterol Hepatol*. 2017;32:1234–1239.
145. Sharma P, Sharma BC, Sarin SK. Critical flicker frequency for diagnosis and assessment of recovery from minimal hepatic encephalopathy in patients with cirrhosis. *Hepatobiliary Pancreat Dis Int*. 2010;9(1):27–32.
146. Shawcross DL. Diagnosis and management of hepatic encephalopathy. *Br J Nurs*. 2018;27(3):7-13.
147. Sidhu SS, Goyal O, Mishra BP, Sood A, Chhina RS, Soni RK. Rifaximin improves psychometric performance and health-related quality of life in patients with minimal hepatic encephalopathy (The RIME Trial). *Am J Gastroenterol*. 2011;106:307-316.

148. Silverman D. Some observations on the EEG in hepatic coma. *Electroencephalogr Clin Neurophysiol.* 1962;14:53-59.
149. Simón-Talero M, García-Martínez R, Torrens M, Augustin S, Gómez S, Pereira G, i sur. Effects of intravenous albumin in patients with cirrhosis and episodic hepatic encephalopathy: a randomized doubleblind study. *J Hepatol.* 2013;59:1184-1192.
150. Skibsted Kornerup L, Gluud LL, Vilstrup H, Dam G. Update on the Therapeutic Management of Hepatic Encephalopathy. *Curr Gastroenterol Rep.* 2018;20:21.
151. Sobczyk K, Jördens MS, Karababa A, Görg B, i sur. Ephrin/Ephrin receptor expression in ammonia-treated rat astrocytes and in human cerebral cortex in hepatic encephalopathy. *Neurochem Res.* 2015;40(2):274–283.
152. Son G, Kremer M, Hines IN. Contribution of gut bacteria to liver pathobiology. *Gastroenterol Res Pract.* 2010;2010:453563.
153. Stauch S, Kircheis G, Adler G, Beckh K, Ditschuneit H, Görtelmeyer R, i sur. Oral L-ornithine-L-aspartate therapy of chronic hepatic encephalopathy: results of a placebo-controlled double-blind study. *J Hepatol.* 1998;28(5):856-864.
154. Strauss E, Tramote R, Silva EP, Caly WR, Honain NZ, Maffei RA, i sur. Double-blind randomized clinical trial comparing neomycin and placebo in the treatment of exogenous hepatic encephalopathy. *Hepatogastroenterology.* 1992;39:542-545.
155. Szerb JC, Butterworth RF. Effect of ammonium ions on synaptic transmission in the mammalian central nervous system. *Prog Neurobiol.* 1992;39:135-153.
156. Tandon P, Ney M, Irwin I, Ma MM, Gramlich L, Bain VG, i sur. Severe muscle depletion in patients on the liver transplant wait list: its prevalence and independent prognostic value. *Liver Transpl.* 2012;18:1209-1216.
157. Teasdale G, Jennett B. Assessment of coma and impaired consciousness. A practical scale. *Lancet.* 1974;2:81-84.
158. Thuluvath PJ, Edwin D, Yue NC, Devilliers C, Hochman S, Klein A. Increased signals seen in globus pallidus in T1-weighted magnetic resonance imaging in cirrhotics are not suggestive of chronic hepatic encephalopathy. *Hepatology.* 1995;21(2):440–442.

159. Torlot FJ, McPhail MJW, Taylor-Robinson SD. Meta-analysis: the diagnostic accuracy of critical flicker frequency in minimal hepatic encephalopathy. *Aliment Pharmacol Ther.* 2013;37(5):527–536.
160. Tranah TH, Vijay GK, Ryan JM, Shawcross DL. Systemic inflammation and ammonia in hepatic encephalopathy. *Metab Brain Dis.* 2013;28:1-5.
161. Vanamee P, Poppell JW, Glicksman AS, Randall HT, Roberts KE. Respiratory alkalosis in hepatic coma. *AMA Arch Intern Med.* 1956;97:762-767.
162. Vaquero J, Polson J, Chung C, Helenowski I, Schiodt FV, Reisch J. Infection and the progression of hepatic encephalopathy in acute liver failure. *Gastroenterology.* 2003;125(3):755–764.
163. Vilstrup H, Amodio P, Bajaj J, Cordoba J, Ferenci P, Mullen KD, i sur. Hepatic encephalopathy in chronic liver disease: 2014 Practice Guideline by the American Association for the Study of Liver Diseases and the European Association for the Study of the Liver. *Hepatology.* 2014;60(2):715–735.
164. Wang F, Du T, Liang C, Verkhatsky, Peng L. Ammonium increases Ca<sup>2+</sup> signalling and upregulates expression of Cav 1.2 gene in astrocytes in primary cultures and in the in vivo brain. *Acta Physiol (Oxf).* 2015;214(2):261–274.
165. Weissenborn K, Ennen JC, Schomerus H, Ruckert N, Hecker H. Neuropsychological characterization of hepatic encephalopathy. *J Hepatol.* 2001;34(5):768–773.
166. Weissenborn K. Diagnosis of encephalopathy. *Digestion.* 1998;59(2):22–24.
167. Wijdicks EF, Rabinstein AA, Bamlet WR, Mandrekar JN. FOUR score and Glasgow Coma Scale in predicting outcome of comatose patients: a pooled analysis. *Neurology.* 2011;77:84-85.
168. Wiltfang J, Nolte W, Weissenborn K, Kornhuber J, Rütther E. Psychiatric aspects of portal-systemic encephalopathy. *Metab Brain Dis.* 1998;13:379–389.
169. Wright G, Shawcross D, Olde Damink S, Jalan R. Brain cytokine flux in acute liver failure and its relationship with intracranial hypertension. *Metab Brain Dis.* 2007;22(3–4):375–388.
170. Wunsch E, Post M, Gutkowski K, Marlicz W, Szymanik B, Hartleb M, i sur. Critical flicker frequency fails to disclose brain dysfunction in patients with primary biliary cirrhosis. *Dig Liver Dis.* 2010;42(11):818–821.

171. Yao H, Sadoshima S, Fujii K, Kusuda K, Ishitsuka T, Tamaki K, i sur. Cerebrospinal fluid lactate in patients with hepatic encephalopathy. *Eur Neurol.* 1987;27:182-187.
172. Zeneroli ML, Avallone R, Corsi BL, Venturini I, Baraldi C, Baraldi M. Management of hepatic encephalopathy: role of rifaximin. *Chemotherapy.* 2005;51:90–95.
173. Zeuzem S. Gut-liver axis. *Int J Colorectal Dis.* 2000;15:59-82.
174. Zwingmann C, Chatauret N, Leibfritz D, Butterworth RF. Selective increase of brain lactate synthesis in experimental acute liver failure: results of a [H-C] nuclear magnetic resonance study. *Hepatology.* 2003;37:420-428.

## 11. ŽIVOTOPIS

### **OSOBNI PODACI**

Ime i prezime: Franka Vukorepa

Datum i godina rođenja: 3.8.1995.

e-mail: franka.vukorepa@gmail.com

### **ŠKOLOVANJE**

Fakultet: Medicinski fakultet Sveučilišta u Zagrebu (2014.-2020.)

Srednja škola: Opća gimnazija Ivana Meštrovića, Drniš (2010.-2014.)

Osnovna škola: Osnovna škola Antuna Mihanovića, Drniš (2002.-2010.)

Osnovna glazbena škola "KrstO Odak", Drniš (2003.-2009.)

### **ZNANJE STRANIH JEZIKA**

Engleski jezik – aktivno

Njemački jezik – pasivno

### **INTERESI I AKTIVNOSTI**

2008.-2014. član Tamburaškog orkestra "KrstO Odak", Drniš

2015.-2019. volonter programa "Ispričat ću ti priču" centra "Pričaj mi"



2018.-2020. demonstrator iz Kliničke propedeutike na Katedri za internu medicinu

2018.- danas član Pjevačkog zbora studenata medicine "Lege artis"

2018. – danas član marketinškog tima Poliklinike za ginekologiju i radiologiju Mazalin