

Istraživanje prevalencije stranog tijela u dišnim putovima

Runje, Tea

Master's thesis / Diplomski rad

2020

Degree Grantor / Ustanova koja je dodijelila akademski / stručni stupanj: **University of Zagreb, School of Medicine / Sveučilište u Zagrebu, Medicinski fakultet**

Permanent link / Trajna poveznica: <https://um.nsk.hr/um:nbn:hr:105:722392>

Rights / Prava: [In copyright](#) / [Zaštićeno autorskim pravom.](#)

Download date / Datum preuzimanja: **2024-07-13**



Repository / Repozitorij:

[Dr Med - University of Zagreb School of Medicine Digital Repository](#)



SVEUČILIŠTE U ZAGREBU

MEDICINSKI FAKULTET

Tea Runje

**Istraživanje prevalencije stranog tijela u dišnim
putovima**

DIPLOMSKI RAD



Zagreb, 2020.

Ovaj diplomski rad izrađen je na Klinici za otorinolaringologiju i kirurgiju glave i vrata Kliničkog bolničkog centra „Sestre milosrdnice“ pod vodstvom prof. dr. sc. Tomislava Baudoina i predan je na ocjenjivanje u akademskoj godini 2019./2020.

Sadržaj

1. Sažetak	i
2. Summary	ii
3. Uvod.....	1
4. Ciljevi rada	4
4.1. Opći cilj	4
4.2. Specifični ciljevi	4
5. Ispitanici i metode.....	5
6. Rezultati	6
7. Rasprava.....	16
8. Zaključak.....	20
9. Zahvale	21
10. Literatura	22
11. Životopis	24

1) Sažetak

Naslov: Istraživanje prevalencije stranog tijela u dišnim putovima

Autor: Tea Runje, Medicinski fakultet, Sveučilište u Zagrebu

Uvod: Aspiracija stranog tijela u dišnim putevima je hitno stanje. Najučestalija je u djece do 3. godine starosti, a najčešće strano tijelo jesu dijelovi hrane. Pravovremena dijagnoza iznimno je važna jer smanjuje komplikacije i stopu smrtnosti. Zlatni standard za identificiranje stranog tijela u dišnim putevima je bronhoskopija.

Cilj: Glavni cilj ovog istraživanja bio je utvrditi učestalost aspiracije stranog tijela na Klinici za otorinolaringologiju i kirurgiju glave i vrata Kliničkog bolničkog centra „Sestre milosrdnice“ te opisati njihove osobitosti te neke kliničke značajke.

Ispitanici i metode: U ovom presječnom retrospektivnom istraživanju uključeno je 65 pacijenata koji su podvrgnuti operativnom zahvatu sa sumnjom na aspiraciju stranog tijela u dišnim putevima u razdoblju od 1. siječnja 2015. do 31. prosinca 2019. godine. Prikazani su i analizirani sljedeći podaci: spol, dob, vrsta operativnog zahvata, prisutnost i vrsta stranog tijela.

Rezultati: U istraživanom uzorku 64,6% pacijenata sa sumnjom na aspiraciju stranog tijela bile su osobe muškog spola. Medijan dobi pacijenata bila je 3 godine. Četrdeset i šest pacijenta (70,8%) bilo je podvrgnuto rigidnoj i fiber bronhoskopiji, dok je preostalih 29,2% podvrgnuto fiberbronhoskopiji. Devetnaest pacijenata (29,2%) pronađeno je strano tijelo u dišnim putovima.

Zaključak: Ovim istraživanjem prikazali smo da se sa sumnjom na strano tijelo u dišnim putovima najčešće zaprimaju trogodišnjaci. Najčešće strano tijelo bilo je kikiriki.

Ključne riječi: strano tijelo, aspiracija, bronhoskopija

2) Summary

Title: Research on the prevalence of foreign body aspiration

Author: Tea Runje, University of Zagreb, School of Medicine

Introduction: Foreign body aspiration in the airways is an emergency. It most often occurs in children up to 3 years of age who have aspirated a piece of food. Timely diagnosis is extremely important because it reduces complications and the mortality rate. The gold standard for identifying a foreign body in the airways is bronchoscopy.

Objective: The main aim of our study was to determine the frequency of foreign body aspiration at the Clinic for Otorhinolaryngology and Head and Neck Surgery of the Clinical Hospital Centre "Sisters of Mercy" and to describe their clinical features.

Subjects and Methods: This cross-sectional retrospective study included 65 patients who underwent surgery with suspected airway aspiration in the period from January 1, 2015 to December 31, 2019. The following data were presented and analysed: sex, age, type of intervention, the presence and type of a foreign body.

Results: In the studied sample, 64.6% of patients with suspected foreign body aspiration were male. The median age of the patients was 3 years. Forty-six patients (70.8%) underwent rigid and flexible bronchoscopy, while the remaining 29.2% underwent flexible bronchoscopy. Nineteen patients (29.2%) were found to have a foreign body in their airways.

Conclusion: With this research we have shown that three-year-olds are most often admitted with a suspicion of a foreign body aspiration. The most common foreign body were peanuts.

Key words: foreign body, aspiration, bronchoscopy

3) Uvod

Aspiracija stranog tijela je hitno stanje u medicini. (1) Opstrukcija dišnih putova može biti smrtonosna ako dovodi do ozbiljnog poremećaja oksigenacije i ventilacije. Gušenje je jedan od vodećih uzroka smrtnosti u djece do 3. godine starosti. To je uglavnom zbog razvojne ranjivosti dišnih putova malog djeteta i nedostatka koordinacije gutanje i zatvaranja glotisa. (2)

U dobi do 3 godine većina djece je aktivna, istražuju svoje okruženje i zahvaljujući razvijenoj finoj motoričkih sposobnosti stavljaju predmete u usta, ali još nemaju dovoljno razvijeno zubalo, odnosno nemaju kutnjake, koji bi sažvakali hranu na odgovarajući način. (2 – 4) Dodatni faktori koji utječu na aspiraciju stranog tijela u ovoj dobnoj skupini uključuju navike za vrijeme hranjenja; kao što su razgovaranje, plakanje, vikanje; aktivnostima tijekom jela; trčanje, igranje; mogućnost da starija braća i sestre hranu ili predmete mogu stavljati u usta dojenčeta ili malog djeteta. (2 - 4) Mala djeca su također posebno osjetljiva na aspiraciju stranim predmetom zbog manjeg promjera dišnih puteva, koji je sklon opstrukciji. (2) U starije djece i odraslih, neurološki poremećaji, gubitak svijesti i zlouporaba alkohola ili sedativa predisponiraju aspiraciji stranog tijela. U radovima je zabilježena češća incidencija u muškoj populaciji i u osoba starijih od 75 godina. (4)

Strana tijela koja se najčešće aspiriraju su organskog podrijetla, a najčešće je riječ o kikirikiju. Druga česta strana tijela organskog podrijetla su orašasti plodovi, sjemenke, kokice i drugi komadići hrane. Anorganska strana tijela češće aspiriraju starija djeca, te je tada najčešće riječ o dijelovima dječjih igračaka. (4, 5) Čimbenik koji aspiraciju čini opasnijom je veličina, odnosno promjer stranog tijela u odnosu na promjer gornjeg dišnog puta. Strana tijela mogu u potpunosti začepiti dišni put uzrokujući potpunu

opstrukciju dišnih putova i asfiksiju te ih je teško pomaknuti spašavajućim manevrom.

(2)

Kliničko prezentiranje pacijenta s aspiracijom stranog tijela možemo podijeliti u tri razdoblja. Prvo razdoblje je razdoblje ekscitacije kojeg prate vrlo burni simptomi. Karakteriziraju ga žestoki napadaji kašlja, apneja i cijanoza. Kašalj se javlja kao posljedica nadražaja ogranaka vagusa, a apneja i cijanoza kao posljedica laringospazma te bronhospazma. Ono traje pet do deset minuta i prestaje posljedično zamoru refleksa kašlja. Ukoliko je strano tijelo u potpunosti opstruiralo dišni put nastupiti će smrt, a ukoliko je posrijedi manje strano tijelo koje nije u potpunosti opstruiralo dišni put nastupiti će razdoblje latencije. (6, 7)

Drugo razdoblje je latencija u kojem simptomi mogu potpuno nestati ili su oskudni. Upravo nedostatak simptoma može zavarati roditelje i pritom odgoditi odlazak liječniku. Ukoliko se strano tijelo pomakne može nadražiti traheobronhalnu sluznicu i pritom će ponovno nastupiti nove napadaji kašlja, apneje i cijanoze. Što je strano tijelo manje, napadaji mogu biti učestaliji jer je tijelo pokretnije u traheobronhalnom deblu i pritom konstantno podražuje traheobronhalnu sluznicu. Ukoliko strano tijelo ostane smješteno u dušniku možemo čuti znak „balotmana“. Ovaj karakterističan zvuk možemo čuti kao posljedicu udaranja stranog tijela u bifurkaciju dušnika pri udisaju te u glasnice pri izdisaju. One se pritom refleksno aduciraju te time onemogućuju iskašljavanje stranog tijela. Također se zapaža uvlačenje juguluma, supraklavikularnih i interkostalnih prostora te epigastrija. (6, 8)

Treće razdoblje očituje se stvaranjem komplikacija, odnosno faza „kroničnog stranog tijela“. Ovo posljednje razdoblje karakterizira pogoršanje simptoma zbog upalne reakcije okolne stijenke. Strana tijela tijekom stajanja i utjecaja vlage nabubre i pritom

dodatno opstruiraju traheobronhalno stablo koje također nadražuju. (6, 9) Može se dogoditi da ne postoji povijest aspiracije, a dijete je dovedeno na evaluaciju akutne ili kronične respiratorne problematike. (10) Blaže komplikacije koje se javljaju su opstruktivni bronhitis s često jednostranim ili asimetričnim nalazom ili recidivirajuće upale pluća. Ukoliko i te komplikacije ostaju neprepoznate mogu se javiti teže komplikacije poput plućnog apscesa, pneumotoraksa, piopneumotoraksa, gnojne upale medijastinuma ili gangrene pluća. (9)

Dijagnoza se postavlja na osnovi fizikalnog pregleda te dijagnostičkih pretraga – rendgenskog i bronhoskopskog pregleda. (6) Pravovremena dijagnoza iznimno je važna jer smanjuje komplikacije i stopu smrtnosti. Pozitivna anamneza uvelike nam može pomoći, no zbog nedostatka kognitivnih sposobnosti, često nije moguće utvrditi događaj koji je prethodio situaciji. (11) Kliničke znakove koje opažamo ovise o stupnju začepjenja dišnih putova, lokalizaciji stranog tijela, dobi djeteta, vrsti aspiriranog objekta (posebno njegove veličine i sastava) i proteklo vrijeme od događaja (što često ovisi o tome je li netko svjedočio događaju). (3) Klasični dijagnostički trijas je: gušenje i kašalj, stridor i oslabljen šum disanja. (10)

Rendgenske snimke pluća u posteroanteriornom i poprečnom smjeru mogu biti normalne, bez patološkog nalaza. (1, 9) Samo 10% stranih tijela možemo uočiti na RTG snimkama, kao i ostale znakove smetnje ventilacije i razne komplikacije. (9) Zlatni standard za ekstrakciju stranog tijela u dišnim putevima je bronhoskopija, kojom možemo lokalizirati i ukloniti aspirirano strano tijelo. (9, 11) Rigidni bronhoskop osigurava bolju kontrolu prohodnosti dišnog puta, dobru vidljivost, vrlo dobru manipulaciju nađenim stranim tijelom s više vrsti hvataljki te mogućnost dobre kontrole komplikacija u toku zahvata. (9) No, provedena su mnoga istraživanja koja su pokazala jednaku uspješnost prilikom ekstrakcije stranog tijela fleksibilnim bronhoskopom. (12)

4) Ciljevi rada

4.1. Opći cilj

Istražiti učestalost aspiracije stranog tijela te vrstu operacijskog zahvata kojima se navedena dijagnoza tretira na Klinici za otorinolaringologiju i kirurgiju glave i vrata Kliničkog bolničkog centra „Sestre milosrdnice — u razdoblju od 1. siječnja 2015. do 31. prosinca 2019. godine.

4.2. Specifični ciljevi

Pojedini posebni ciljevi su podređeni općem cilju:

1. Razdioba prema spolu;
2. Razdioba prema dobi;
3. Razdioba pacijenata s vrstom intervencije;
4. Razdioba prema nalazu postojanja stranog tijela;

5) Ispitanici i metode

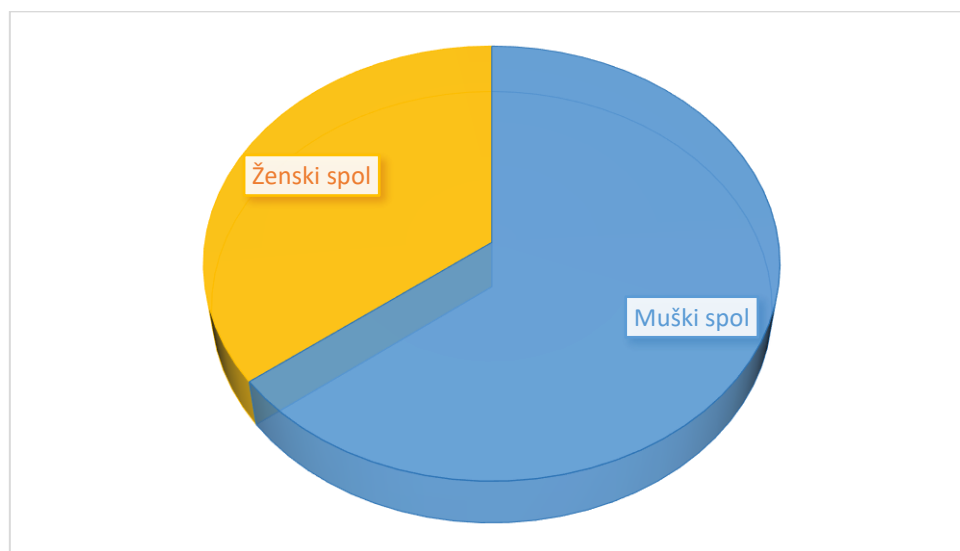
Svi pacijenti uključeni u ovo presječno retrospektivno istraživanje podvrgnuti su operativnom zahvatu na Klinici za otorinolaringologiju i kirurgiju glave i vrata Kliničkog bolničkog centra „Sestre milosrdnice“ zbog aspiracije stranog tijela ili sumnje na istu. Istraživanjem je obuhvaćeno razdoblje od 1. siječnja 2015. do 31. prosinca 2019. godine, u kojem smo promatrali 65 pacijenata. Temeljem proučavanja operacijskih knjiga dobiveni su podatci o spolu, dobi, dijagnozi, vrsti operacije te o pronalasku stranog tijela. Prikupljeni podatci uneseni su u računalni program Microsoft Excel u kojem je analizirana razdioba prema spolu i dobi te povezanost s vrstom operacije.

6) Rezultati

U ovu studiju uključeno je 65 ispitanika koji su bili podvrgnuti operativnom zahvatu sa sumnjom na strano tijelo u dišnim putevima na Klinici za otorinolaringologiju i kirurgiju glave i vrata Kliničkog bolničkog centra Sestre milosrdnice u petogodišnjem razdoblju. Od 65 pacijenata, muškog spola je bilo 42, a ženskog spola 23. Omjer muškog spola prema ženskom u ispitivanom uzorku bio je 1,8:1.

Tablica 1. Sastav istraženog uzorka prema spolu

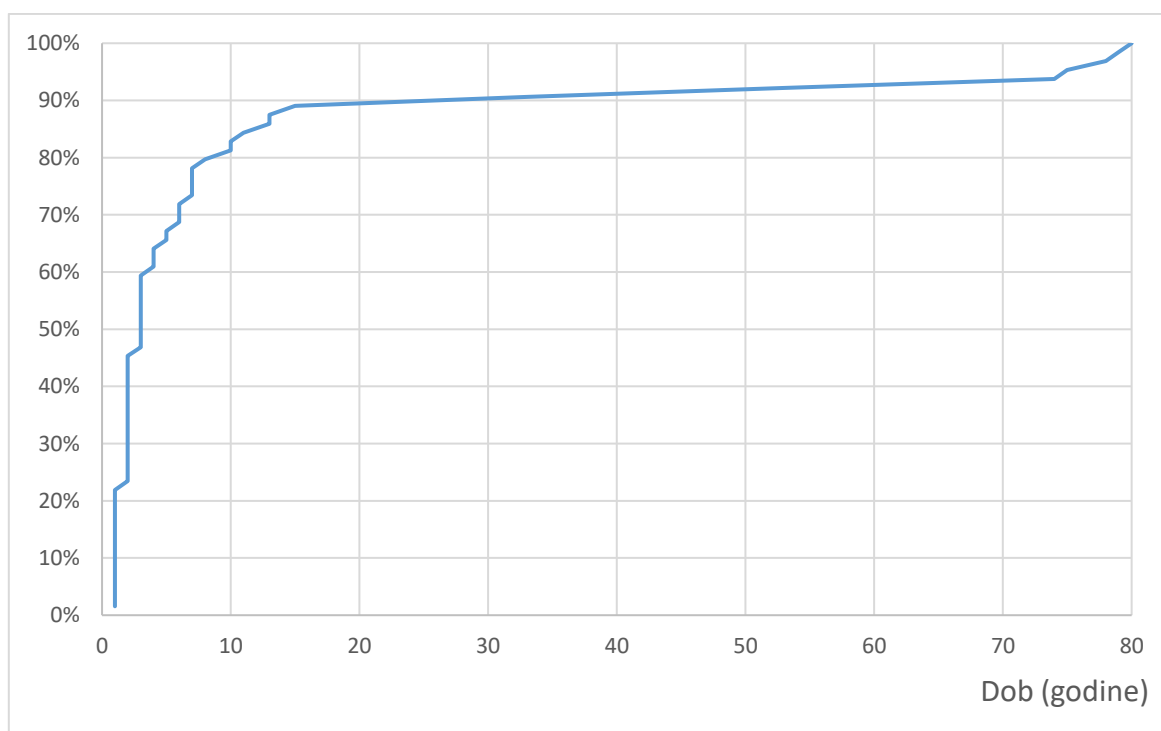
Muški spol		Ženski spol		Ukupno
n	%	n	%	n
42	64,6	23	35,4	65



Slika 1. Raspodjela ispitanika prema spolu

Tablica 2. Sastav ispitivanog uzorka prema dobi

Prosječna dob (godine)	Medijan dobi (godine)
10,8	3

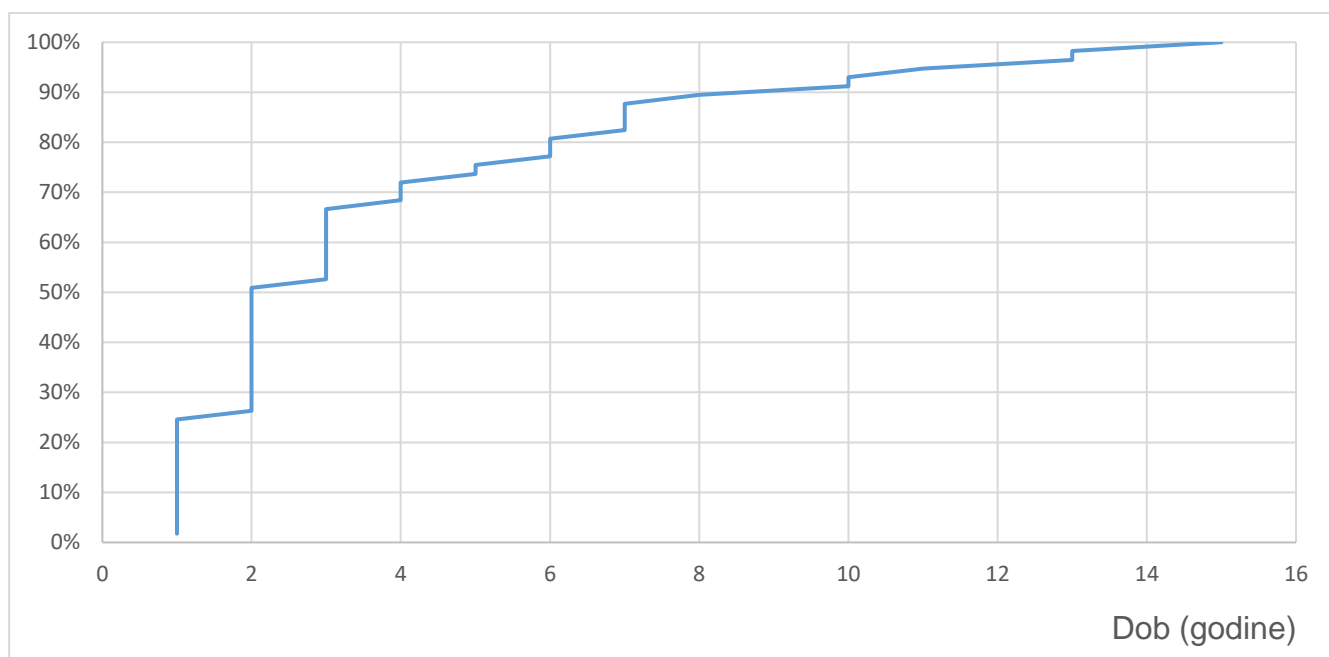


Slika 2. Raspodjela ispitanika prema dobi

Raspon starosti kretao se od 1 do 80 godine starosti s prosječnom dobi od 10,8 godina, a medijan dobi bio je 3 godine.

Tablica 3. Sastav ispitivanog uzorka prema dobi do 16. godine starosti

Prosječna dob	Medijan dobi
(godine)	(godine)
3,8	2



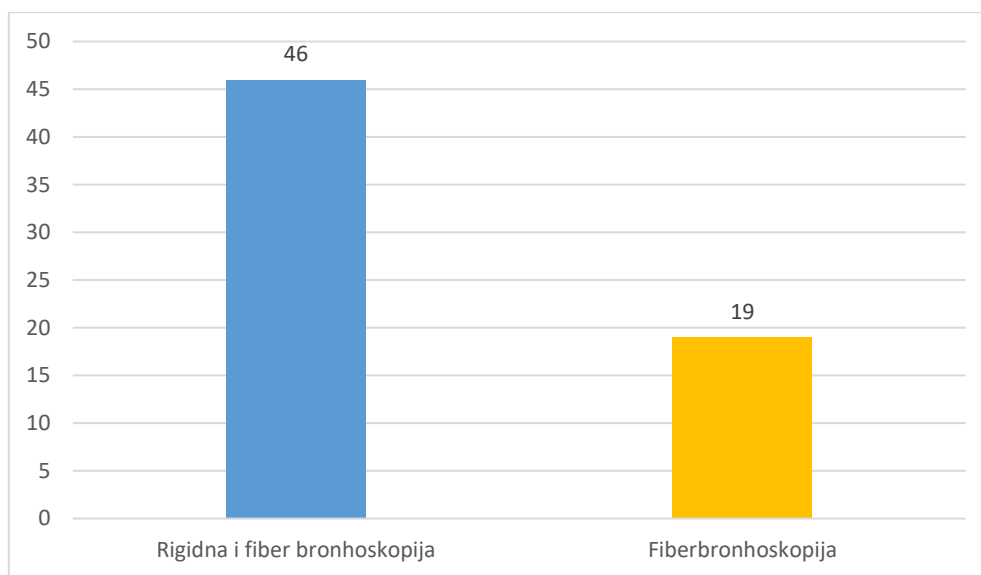
Slika 3. Raspodjela ispitanika prema dobi do 16. godine starosti

U rasponu starosti od 1 do 16 godine prosječna dob bila je 3,8 godina, a medijan dobi bio je 2 godine.

U promatranom uzorku 70,8% pacijenata bilo je podvrgnuto zahvatu rigidne i fiber bronhoskopije (n=46), a u njih 29,2% učinjena je fiberbronhoskopija (n=19).

Tablica 4. Distribucija vrste operacijskog zahvata

Rigidna i fiber bronhoskopija		Fiberbronhoskopija	
n	%	n	%
46	70,8	19	29,2

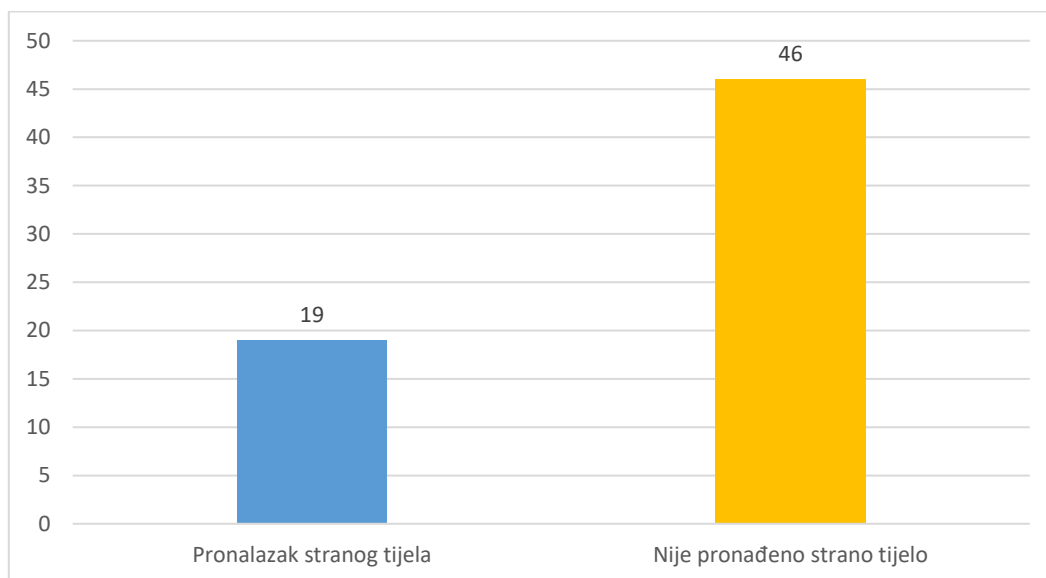


Slika 4. Grafički prikaz dijagnostičkog postupka

Prilikom dijagnostičkog zahvata u 29,2% pacijenata pronađeno je strano tijelo (n=19).

Tablica 5. Podatci o pronalasku stranog tijela

Pronalazak stranog tijela		Nije pronađeno strano tijelo	
n	%	n	%
19	29,2	46	70,8

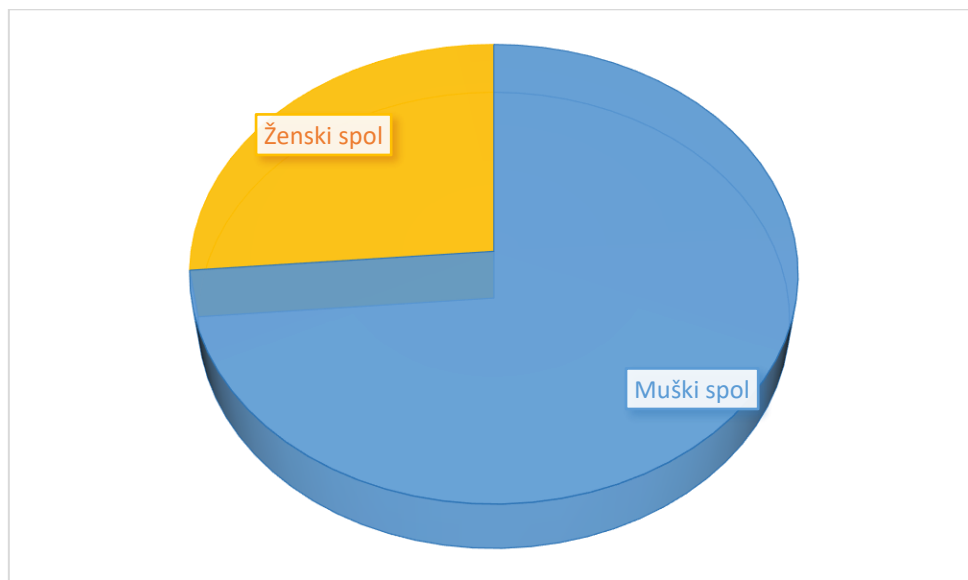


Slika 5. Grafički prikaz pronalaska stranog tijela

Pozitivne bronhoskopije dale su sljedeće rezultate prema spolu, dobi i vrsti zahvata.

Tablica 6. Sastav pozitivnih bronhoskopija prema spolu

Muški spol		Ženski spol		Ukupno
n	%	n	%	n
14	73,7	5	26,3	19

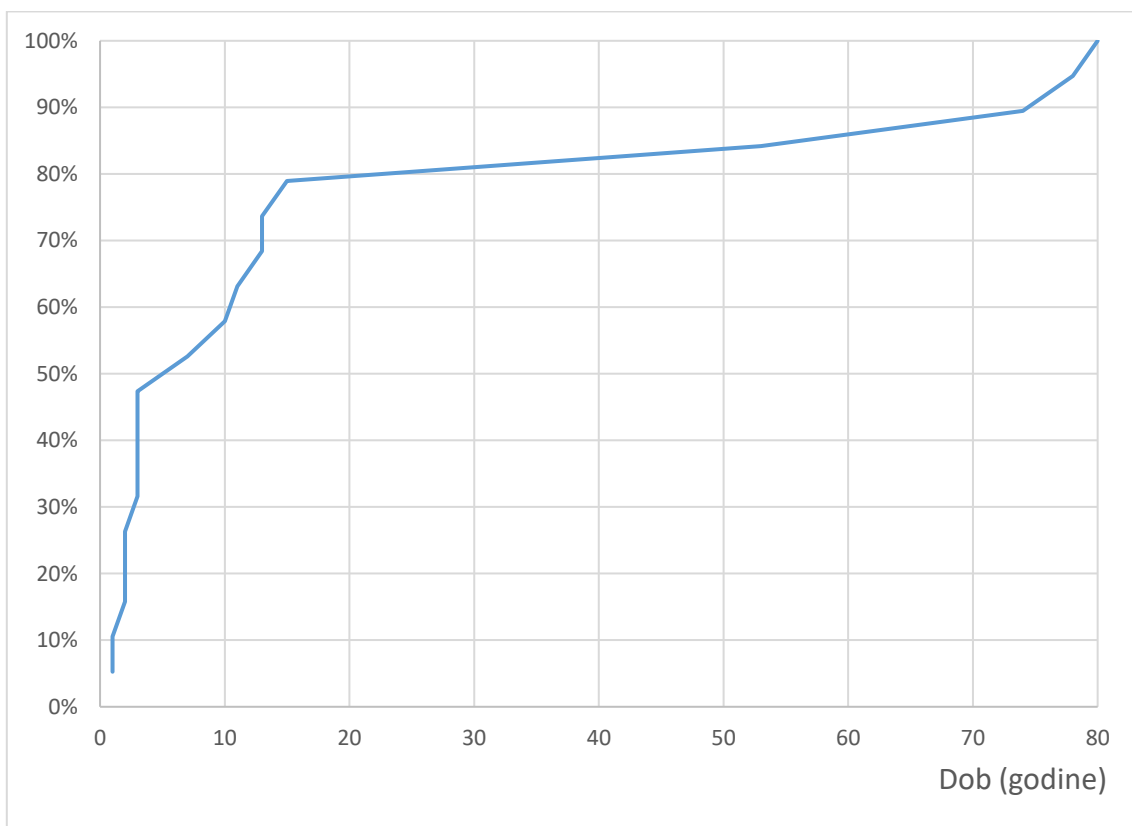


Slika 6. Raspodjela pozitivnih bronhoskopija prema spolu

Omjer muškog spola prema ženskom u ispitivanom uzorku bio je 2,8:1.

Tablica 7. Sastav pozitivnih bronhoskopija prema dobi

Prosječna dob (godine)	Medijan dobi (godine)
20	7

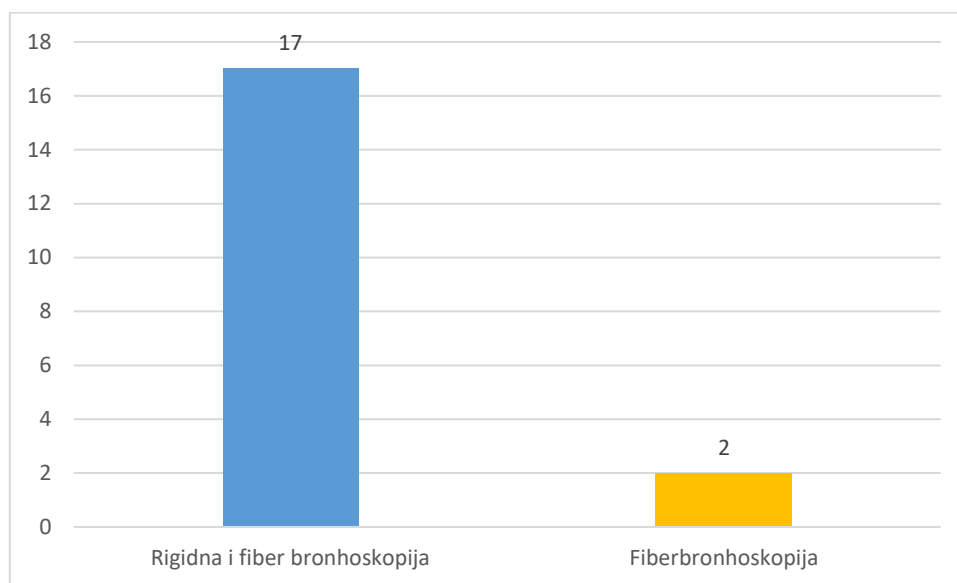


Slika 7. Raspodjela pozitivnih bronhoskopija prema dobi

Raspon starosti kretao se od 1 do 80 godine starosti s prosječnom dobi od 20 godina, a medijan dobi bio je 7 godina.

Tablica 8. Distribucija vrste operacijskog zahvata pozitivnih bronhoskopija

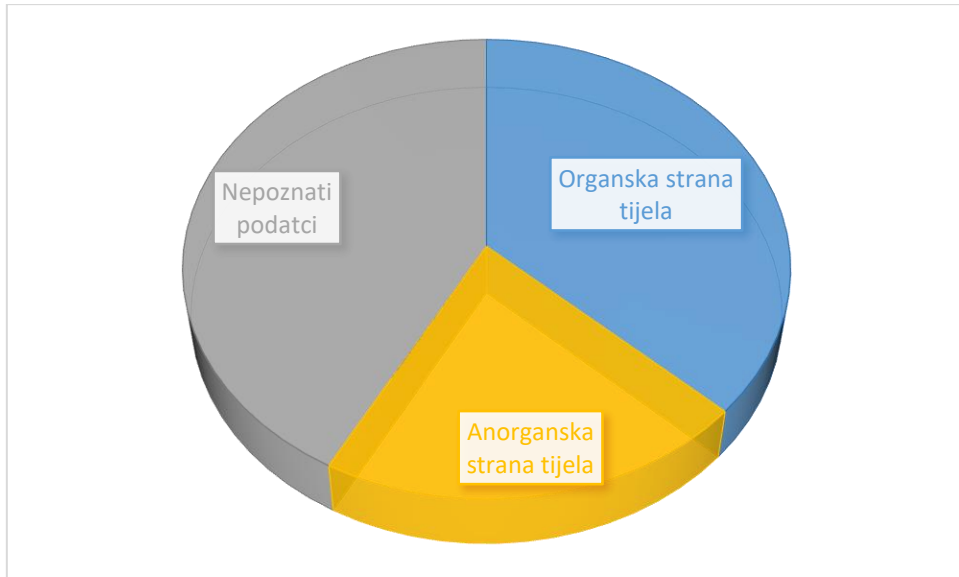
Rigidna i fiber bronhoskopija		Fiberbronhoskopija	
n	%	n	%
17	89,5	2	10,5



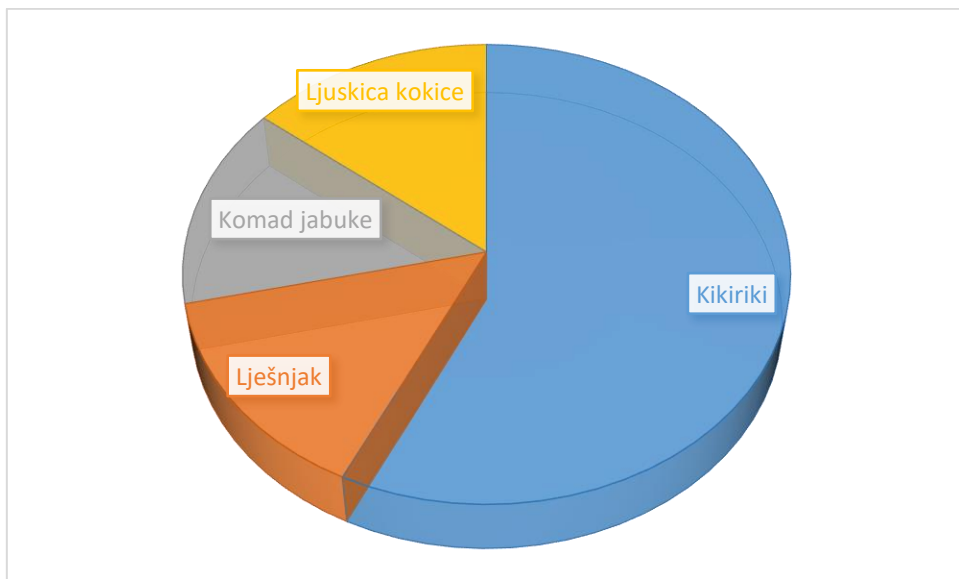
Slika 8. Grafički prikaz dijagnostičkog postupka pozitivnih bronhoskopija

Tablica 9. Prikaz pronađenih stranih tijela s pridruženim podacima pacijenata

spol	dob	zahvat	strano tijelo
ženski spol	1	Rigidna i fiber bronhoskopija	kikiriki
muški spol	1	Rigidna i fiber bronhoskopija	kikiriki
ženski spol	2	Rigidna i fiber bronhoskopija	kikiriki
muški spol	2	Rigidna i fiber bronhoskopija	lješnjak
muški spol	2	Rigidna i fiber bronhoskopija	kikiriki
muški spol	3	Fiberbronhoskopija	nepoznati podatak
muški spol	3	Rigidna i fiber bronhoskopija	nepoznati podatak
muški spol	3	Rigidna i fiber bronhoskopija	ljuskica kokice
muški spol	3	Fiberbronhoskopija	metalno/ plastično strano tijelo (pribadača)
muški spol	3	Rigidna i fiber bronhoskopija	nepoznati podatak
muški spol	7	Rigidna i fiber bronhoskopija	nepoznati podatak
muški spol	10	Rigidna i fiber bronhoskopija	nepoznati podatak
muški spol	11	Rigidna i fiber bronhoskopija	plastična pribadača s metalnim vrhom
ženski spol	13	Rigidna i fiber bronhoskopija	nepoznati podatak
ženski spol	15	Rigidna i fiber bronhoskopija	plastični poklopac od tehničke olovke
ženski spol	53	Rigidna i fiber bronhoskopija	komad jabuke
muški spol	74	Rigidna i fiber bronhoskopija	nepoznati podatak
muški spol	78	Rigidna i fiber bronhoskopija	krunica zuba
muški spol	80	Rigidna i fiber bronhoskopija	nepoznati podatak



Slika 9. Podjela stranih tijela prema sastavu



Slika 10. Podjela organskih stranih tijela

7) Rasprava

Presječno retrospektivno istraživanje koje smo proveli na Klinici za otorinolaringologiju i kirurgiju glave i vrata Kliničkog bolničkog centra „Sestre milosrdnice“ zbog aspiracije stranog tijela ili sumnje na istu s uzorkom od 65 pacijenata u razdoblju od 1. siječnja 2015. do 31. prosinca 2019. godine pokazalo je prevalenciju stranog tijela u dišnim putevima 29,2%, odnosno u 19 pacijenta. Bronhoskopija se treba koristiti kao dijagnostička metoda u slučajevima kada se ne može isključiti mogućnost aspiracije stranog tijela, bilo to anamnestičkim podacima i / ili fizikalnim i radiološkim pretragama.

(8) Upravo radi navedenog razloga imamo manji broj pozitivnih bronhoskopskih nalaza, odnosno pronađenih stranih tijela, jer s obzirom na čest nedostatak anamnestičkih podataka na osnovi kliničke slike indicirala se bronhoskopija.

Kao što je i u mnogim drugim istraživanjima dokazana predominacija muške djece, tako je i u našoj studiji prevalencija muškog spola u odnosu prema ženskom spolu 2,8:1. (4, 9 – 11) Predominacija u muškog spola prepisuje se njihovoj povećanoj aktivnosti. (4, 10)

U istraživanju *Shena i sur.* koji su obuhvatili petogodišnje razdoblje aspiracije stranih tijela, čak 94,8% stranih tijela u dišnim putevima pronađeno je u djece od 4 mjeseca do 3. godine starosti. (11) U našem se uzorku razlikuje dobna distribucija. 89% pacijenata sa sumnjom na strano tijelo koji su bili podvrgnuti bronhoskopiji je do 16. godine starosti, te je u toj istoj dobnoj skupini u 79% pacijenata pronađeno strano tijelo. Razliku u dobnoj distribuciji možemo pripisati veličini uzorka. Iako je Klinički bolnički centar „Sestre milosrdnice“ referentni centar Republike Hrvatske za pedijatrijsku otorinolaringologiju, a tako i za tehnike vađenja stranih tijela iz aerodigestivnog trakta

od 2009. godine, potrebno je napraviti studiju većeg vremenskog okvira. S obzirom na malu populaciju naše zemlje, a jednako tako i na rijetku indikaciju na hitnom prijemu, potreban je veći uzorak kako bi dobili relevantnije rezultate. No, potvrdili smo da je aspiracija stranog tijela učestalija u dječjoj populaciji nego u odraslih. Među pacijentima koji su bili podvrgnuti bronhoskopiji sa sumnjom na aspiraciju stranog tijela do 16. godine starosti prosječna dob bila je 3,8 godina, dok je medijan dobi bio 2 godine. Upravo to ističe *Committee on injury, violence and poison prevention* Sjedinjenih Američkih Država kako su djeca mlađa od 4 godine i djeca s poremećajima žvakanja i gutanja izloženi većem riziku od gušenja hranom. Prije nego što im narastu kutnjaci, djeca su u stanju zagristi komad hrane sjekutićima, ali ga nisu u mogućnosti na prikladan način samljati i pripremiti za gutanje. Iako u dobi od 3 do 4 godine djeci narastu kutnjaci, oni još uvijek ne znaju učinkovito žvakati. (2)

Rigidna bronhoskopija je sigurna metoda, koja omogućava dobru kontrolu i vizualizaciju dišnih puteva kao i dobru manipulaciju pri ekstrakciji stranog tijela. (10) Istovremeno, fiberbronhoskopija također omogućuje dijagnostiku i ekstrakciju stranih tijela s 90% uspješnosti. (12) Većina naših pacijenata, njih 70,8% pri sumnji na aspiraciju stranog tijela podvrgnuto je rigidnoj i fiber bronhoskopiji. U Kliničkom bolničkom centru „Sestre milosrdnice“ prednost se daje kombinaciji ove dvije tehnike. Prvo se pomoću fiberbronhoskopije detektira strano tijelo. Potom se optičkom hvataljkom kroz rigidni bronhoskop vrlo uspješno otklanjanja strano tijelo te se nakon otklanjanja stranog tijela ponovno vizualizira cijelo dišno stablo pomoću fiberbronhoskopa.

U našem istraživanju najčešće aspirirana strana tijela organskog su podrijetla, a najčešće je riječ o kikirikiju. Naš rezultat podudara se s *Mu i sur.*, (4) no s daleko manjim udjelom. Svi pacijenti koji su aspirirali organsko strano tijelo u našem

istraživanju bila su djeca do 3. godine starosti. To možemo pripisati navikama za vrijeme hranjenja, u prvom redu – razgovaranju i plakanju, kao i nedovoljno razvijenim zubalom. (2 – 4) Nagađa se i da se organska strana tijela (npr. kikiriki, sjemenke) češće aspiriraju u djece jer mogu „lebdjeti“ iznad grkljana, stoga je veća vjerojatnost aspiracije pri udahu. Suprotno tome, slatkiši prijanjaju na sluznicu ždrijela i lakše prelaze u jednjak. (5) U djece osnovnoškolske dobi aspirirana strana tijela bila su anorganskog podrijetla, kao što je to slučaj i u starijih osoba. Najčešće aspirirana strana tijela kod starije djece su dijelovi raznih igračaka i školski pribor (8) što je u skladu s našim istraživanjem.

Iako naše istraživanje nije promatralo simptome i kliničke znakove kojima su se pacijenti reprezentirali u hitnoj službi niti lokaciju pronalaska stranog tijela pri dolasku na hitni prijem, vrijedi izdvojiti studiju *Mu i sur.* koji su u svojem istraživanju provedenom na 400 pacijenata u razdoblju od sedam godina i pet mjeseci između ostalog istraživali i navedeno. Čak 98% pacijenata, njih 392, prezentiralo se kašljem, a ostali manje zastupljeni znakovi bili su: zvižduci, oslabljen šum disanja, hropci, povišena tjelesna temperatura te zaduha. Strana tijela češće su nalazili u desnom nego u lijevom plućnom krilu. Najčešća lokalizacija bio je glavni bronh, u njih 66%, te su slijedili segmentalni bronh, grkljan i dušnik. Više stranih tijela, unilateralno ili bilateralno, pronađeno je u 1% pacijenata. (4)

Prevenција je najbolji način sprječavanja aspiracije stranog tijela i podijeljena je u tri dijela - primarnu, sekundarnu i tercijarnu prevenciju. Primarna prevencija obuhvaća donošenje zakona i pravilnika kojima se nastoji izbjeći dodir djece sa sitnim igračkama i dijelovima igračaka, odrediti veličina pojedinih dijelova igračaka, stavljanje upozorenja na hranu koja se može udahnuti. Sekundarna prevencija je prevencija događaja i u tom slučaju najbitnija je edukacija roditelja, dok tercijarna označava postupke, odnosno

edukaciju roditelja i populacije u slučaju samog događaja. U vezi hranjenja valja istaknuti da se djeci do napunjene četiri godine života ne bi smjeli davati bomboni i žvakače gume, orašasti plodovi, kokice, grožđe, veći komadi tvrdog voća i mesa, da bi dijete trebali hraniti samo roditelji, a ne npr. braća, sestre ili druga djeca. Djecu treba ohrabrivati kako bi hranu što više žvakala, a braniti pričanje, smijeh, plač ili igru tijekom hranjenja. Kod igre i kupovanja igračkaka treba izbjegavati igračke s malim dijelovima, odnosno pratiti upute o dobnoj ograničenosti na igračkama te paziti kako starije dijete ne bi dalo mlađemu potencijalno opasnu igračku. Svi koji se bave zdravljem i odgojem djece, kao i sami roditelji, trebali bi biti upoznati s prvom pomoći koja se pruža djetetu koje je životno ugroženo udahnutim stranim tijelom. (9)

8) Zaključak

1. Strano tijelo dišnih putova je relativno rijetka indikacija za hitni prijem na Kliniku za otorinolaringologiju i kirurgiju glave i vrata Kliničkog bolničkog centra „Sestre milosrdnice“.
2. U dvije trećine pacijenata radi se i fiber i rigidna bronhoskopija.
3. Najčešća dob zaprimljenih bolesnika je 3 godine.
4. Skoro tri četvrtine primljenih pacijenata su muškog spola.
5. Najčešće strano tijelo je organskog podrijetla, u većine slučajeva kikiriki.
6. U dvije trećine slučajeva se radi o sumnji na strano tijelo koja je opovrgnuta nakon bronhoskopije što je u skladu sa stavom da je i najmanja sumnja na strano tijelo dišnih putova indikacija za bronhoskopiju.

9) Zahvale

Prije svega, zahvaljujem svom mentoru, prof. dr. sc. Tomislavu Baudoinu na predloženoj temi rada i usmjeravanju tijekom njegove izrade, njegovoj dostupnosti, pedantnosti, angažmanu, trudu i opsežnom znanju koji je uložio u mene i cjelokupni proces pisanja diplomskog rada.

Velika hvala i Mariju, mojoj obitelji i najbližim prijateljima koji su mi bili i ostali velika podrška.

10) Literatura

- 1) Monoj M, Ranjan P Foreign Body Aspiration: Demographic Trends and Foreign Bodies Posing a Risk. *Indian J Otolaryngol Head Neck Surg.* 2011;63(4):313–316. doi: 10.1007/s12070-011-0227-5
- 2) Committee on Injury, Violence, and Poison Prevention. Prevention of Choking Among Children. *Pediatrics* 2010;125(3):601-607. doi: 10.1542/peds.2009-2862
- 3) Fadel ER. Airway foreign bodies in children. U: UpToDate [Internet, pristupljeno 25.04.2020.] Dostupno na: https://www.uptodate.com/contents/airway-foreign-bodies-in-children?search=foreign%20body%20aspiration&source=search_result&selectedTitle=1~67&usage_type=default&display_rank=1
- 4) Mu L, He P, Sun D. Inhalation of Foreign Bodies in Chinese Children: A Review of 400 Cases. *The Laryngoscope.* 1991;101(6):657-660. doi: 10.1288/00005537-199106000-00014
- 5) Holliday S, Gurkowski MA. Foreign Body Aspiration. U: *Atlee J. Complications in Anesthesia.* 2. izd. Saunders; 2007. Str. 753–5.
- 6) Bumber Ž, Katić V, Nikšić-Ivančić M, Pegan B, Petric V, Šprem N i sur. *Otorinolaringologija.* Naklada Ljevak; 2004. Str. 314-6.
- 7) Baharloo F, Veyckemans F, Francis C, Biettlot MP, Rodenstein DO. Tracheobronchial Foreign Bodies. *Chest.* 1999;115(5):1357–62. doi: 10.1378/chest.85.3.452c
- 8) Saki N, Nikakhlagh S, Rahim F, Abshirini H. Foreign body aspirations in Infancy: A 20-year experience. *Int J Med Sci.* 2009;6(6):322–8

- 9) Ahel V, Buljević D, Šegulja S. Strana tijela donjih dišnih putova djece. Paediatr Croat. 2014;58(1):13-16
- 10) Eren Ş, Balci AE, Dikici B, Doblán M, Eren MN. Foreign body aspiration in children: experience of 1160 cases. Ann Trop Paediatr. 2003;23(1):31-7. doi:10.1179/000349803125002959
- 11) Shen J, Huang L, Hao C. Value of MSCT for diagnosis of tracheobronchial foreign body aspiration in children: 5-year retrospective study. Pediatr Int. 2020. doi: doi.org/10.1111/ped.14269
- 12) Fang YF, Hsieh MH, Chung FT, Huang YK, Chen GY, Lin SM i sur. Flexible bronchoscopy with multiple modalities for foreign body removal in adults. Plos One. 2015;10(3):1–9. doi: 10.1371/journal.pone.0118993

11) Životopis

OPĆI PODACI

Ime i prezime: Tea Runje

Nacionalnost: Hrvatica

Mjesto rođenja: Zagreb, Republika Hrvatska

Datum rođenja: 11. veljače 1994.

OBRAZOVANJE

2013 – danas Medicinski fakultet, Sveučilište u Zagrebu

2012 – 2013 Medicinski fakultet, Sveučilište u Rijeci

2009 – 2012 XV. Gimnazija, Zagreb

2008 – 2009 St. Kilian's German School, Dublin

STRANI JEZICI

Engleski – napredna razina

Njemački – napredna razina

DODATNE AKTIVNOSTI I DJELOVANJA

- Stručna praksa u trajanju od 4 tjedna u "Klinikum Fulda" na odijelu

Otorinolaringologije i plastične kirurgije glave i vrata; Fulda, Njemačka; rujan 2019.

- Pasivno sudjelovanje na CROSSu 15 "Transplantation medicine"; 2019.

- Organizacija radionica "Razvoj mekih vještina" u suradnji s Bagatin Akademijom;

2018.

- Stručna praksa u trajanju od 8 tjedana u "Klinikum Fulda" na odijelu Otorinolaringologije i plastične kirurgije glave i vrata; Fulda, Njemačka; kolovoz i rujan 2018.
- Organizacija Bala studenata medicine, 2015. – 2018.
- Pasivno sudjelovanje na CROSSu 13 "Innovations in health" 2017.
- Volontiranje na projektu "Doctor Sonrisas" preko AIESEC udruge u Limi, Peru; kolovoz i rujan 2016.
- Sudjelovanje na 3. simpoziju o ljudskim pravima: Prava djeteta, Zagreb, 2016.
- Tečaj hrvatskog znakovnog jezika, Hrvatski savez gluhoslijepih osoba Dodir, Zagreb; 2015. – 2017.
- Sudjelovanje na StEPP edukaciji za niže godine, 2016.
- Pasivno sudjelovanje na Tjednu mozga, 2014.
- Aktivan član udruge CroMSIC na Medicinskom fakultetu
- Aktivan član udruge EMSA na Medicinskom fakultetu
- Članica klizačkog kluba "Medo" (2000 – 2012.) te članica kluba sinkroniziranog klizanja "Zagrebačke pahuljice" (2012 – 2015.), reprezentativka seniorske ekipe čime sam stekla III. Kategoriju sportaša Hrvatskog olimpijskog odbora