

Uloga magnetske rezonancije srca u dijagnostičkoj obradi bolesnika s kardiomiopatijama

Zelić, Dora

Master's thesis / Diplomski rad

2020

Degree Grantor / Ustanova koja je dodijelila akademski / stručni stupanj: **University of Zagreb, School of Medicine / Sveučilište u Zagrebu, Medicinski fakultet**

Permanent link / Trajna poveznica: <https://um.nsk.hr/um:nbn:hr:105:781380>

Rights / Prava: [In copyright](#) / [Zaštićeno autorskim pravom.](#)

Download date / Datum preuzimanja: **2024-07-21**



Repository / Repozitorij:

[Dr Med - University of Zagreb School of Medicine Digital Repository](#)



SVEUČILIŠTE U ZAGREBU
MEDICINSKI FAKULTET

Dora Zelić

**Uloga magnetske rezonancije srca u dijagnostičkoj obradi bolesnika s
kardiomiopatijama**

DIPLOMSKI RAD



Zagreb, 2020.

Ovaj diplomski rad izrađen je u Kliničkom zavodu za dijagnostičku i intervencijsku radiologiju Kliničkog bolničkog centra Zagreb pod vodstvom doc.dr.sc. Maje Hrabak Paar, dr.med. i predan je na ocjenu u akademskoj godini 2019./2020.

Popis kratica:

ACM	aritmogena kardiomiopatija (engl. <i>arrhythmogenic cardiomyopathy</i>)
AHA	Američko kardiološko društvo (engl. <i>American Heart Association</i>)
AKS	akutni koronarni sindrom
AL	amiloid lakih lanaca (engl. <i>light chain amyloid</i>)
Ao	aorta
ARVC	aritmogena kardiomiopatija desne klijetke (engl. <i>arrhythmogenic right ventricular cardiomyopathy</i>)
ATTR	transtiretinska amiloidoza (engl. <i>transthyretin-related amyloidosis</i>)
BSA	površina tijela (engl. <i>body surface area</i>)
BTM	β -talasemija major
CA	amiloidoza srca (engl. <i>cardiac amyloidosis</i>)
CS	sarkoidoza srca (engl. <i>cardiac sarcoidosis</i>)
CVI	cerebrovaskularni inzult
DA	desni atrij
DCM	dilatacijska kardiomiopatija (engl. <i>dilated cardiomyopathy</i>)
DK	desna klijetka
ECV	izvanstanični volumen (engl. <i>extracellular volume</i>)
EF	ejekcijska frakcija
eGFR	procijenjena glomerularna filtracija (engl. <i>estimated glomerular filtration rate</i>)
FA	fibrilacija atrija
EKG	elektrokardiogram
ESC	Europsko društvo za kardiologiju (engl. <i>European Society of Cardiology</i>)
GBCA	kontrastno sredstvo bazirano na gadoliniju (engl. <i>gadolinium-based contrast agent</i>)
HCM	hipertrofična kardiomiopatija (engl. <i>hypertrophic cardiomyopathy</i>)
HES	hipereozinofilni sindrom
HLA	horizontalna duga os (engl. <i>horizontal long axis</i>)
ICD	implantabilni kardioverter defibrilator (engl. <i>implantable cardioverter defibrillator</i>)

ISS	iznenadna srčana smrt
LA	lijevi atrij
LGE	kasna imbibicija gadolinijem (engl. <i>late gadolinium enhancement</i>)
LK	lijeva klijetka
LVNC	nekompaktna lijeva klijetka (engl. <i>left ventricular non-compaction</i>)
LVR	obrnuto remodeliranje lijeve klijetke (engl. <i>left ventricular reverse remodeling</i>)
MOLLI	modificirana Look-Locker sekvenca obrnute relaksacije (engl. <i>modified Look-Locker inversion recovery</i>)
MR	magnetska rezonancija
NSF	nefrogena sistemska fibroza
RCM	restriktivna kardiomiopatija (engl. <i>restrictive cardiomyopathy</i>)
RF	radiofrekventni puls
ROI	područje od interesa (engl. <i>region of interest</i>)
SA	kratka os (engl. <i>short axis</i>)
SAPPHIRE	sekvenca obrnute relaksacije neovisne o srčanoj frekvenciji pripremljenoj saturacijskim pulsom (engl. <i>saturation pulse prepared heart rate independent inversion recovery</i>)
SASHA	engl. <i>saturation recovery single-shot acquisition</i>
ShMOLLI	skraćena modificirana Look-Locker sekvenca obrnute relaksacije (engl. <i>shortened modified Look-Locker inversion recovery</i>)
SSFP	engl. <i>steady-state free precession</i>
STIR	kratko inverzijsko vrijeme pri obrnutoj relaksaciji (engl. <i>short tau inversion recovery</i>)
TENS	transkutana električna živčana stimulacija (engl. <i>transcutaneous electrical nerve stimulation</i>)
VLA	vertikalna duga os (engl. <i>vertical long axis</i>)

Sadržaj:

1. SAŽETAK	
2. SUMMARY	
3. UVOD	1
3.1. Klasifikacija kardiomiopatija	1
3.2. Hipertrofična kardiomiopatija	2
3.3. Dilatacijska kardiomiopatija	3
3.4. Restriktivna kardiomiopatija	3
3.5. Aritmogena kardiomiopatija desne klijetke	3
3.6. Nekompaktna lijeva klijetka	4
3.7. Takotsubo kardiomiopatija	4
4. TEHNIKE SNIMANJA MAGNETSKE REZONANCIJE SRCA	5
4.1. Principi nuklearne magnetske rezonancije	7
4.2. Osi oslikavanja srca magnetskom rezonancijom	8
4.3. Steady-state free precession cine oslikavanje	11
4.3.1. Hipertrofična kardiomiopatija	11
4.3.2. Dilatacijska kardiomiopatija	12
4.3.3. Aritmogena kardiomiopatija	13
4.3.4. Nekompaktna lijeva klijetka	14
4.3.5. Takotsubo kardiomiopatija	15
4.4. Kasna imbibicija gadolinijem	16
4.4.1. Hipertrofična kardiomiopatija	17
4.4.2. Dilatacijska kardiomiopatija	17
4.4.3. Restriktivna kardiomiopatija	19
4.4.4. Aritmogena kardiomiopatija	20
4.4.5. Nekompaktna lijeva klijetka	20
4.4.6. Takotsubo kardiomiopatija	20

4.5. T2 mjerena slika s kratkim inverzijskim vremenom pri obrnutoj relaksaciji	21
4.5.1. Hipertrofična kardiomiopatija	21
4.5.2. Dilatacijska kardiomiopatija	22
4.6. T1 mapiranje	22
4.6.1. Modificirana Look-Locker sekvenca obrnute relaksacije	22
4.6.2. Tehnike oporavka saturacije	23
4.6.3. Postkontrastno T1 mapiranje i kvantifikacija izvanstaničnog volumena..	23
4.6.4. Hipertrofična kardiomiopatija	24
4.6.5. Dilatacijska kardiomiopatija	24
4.6.6. Restriktivna kardiomiopatija	24
4.6.7. Nekompaktna lijeva klijetka	26
4.6.8. Takotsubo kardiomiopatija	26
4.7. T2 mapiranje	26
4.7.1. Hipertrofična kardiomiopatija	26
4.7.2. Dilatacijska kardiomiopatija	27
4.7.3. Restriktivna kardiomiopatija	27
4.7.4. Takotsubo kardiomiopatija	28
4.8. T2* mapiranje	28
4.8.1. Odlaganje željeza u miokardu	28
5. ZAKLJUČAK	30
6. ZAHVALE	31
7. LITERATURA	32
8. ŽIVOTOPIS	42

1. SAŽETAK

Uloga magnetske rezonancije srca u dijagnostičkoj obradi bolesnika s kardiomiopatijama

Dora Zelić

Magnetska rezonancija srca je neinvazivna dijagnostička metoda kojom se dobiva detaljan uvid u morfologiju i funkciju srca. Visoko je reproducibilna i iznimno precizna. Kardiovaskularne bolesti vodeći su uzrok smrti u svijetu. Kardiomiopatije definiramo kao poremećaj miokarda u kojem je miokard strukturalno i funkcionalno abnormalan u odsutnosti koronarnopatijske, hipertenzivne, bolesti zalistaka i kongenitalnih bolesti srca koja bi uzrokovala toliki poremećaj. Uzevši u obzir da su kardiomiopatije često asimptomatske te da prvi simptom može biti iznenadna srčana smrt, jasna je potreba za točnom i pravovremenom dijagnozom. Pravovremeno liječenje može znatno produljiti životni vijek i kvalitetu života bolesnika. Danas je magnetska rezonancija srca postala nezaobilazni dio dijagnostike i praćenja liječenja bolesnika s kardiomiopatijama. Osim dijagnostike i praćenja, magnetska rezonancija srca može ukazati na etiologiju i prognozu same bolesti. Danas su u upotrebi različite tehnike snimanja, a temelje se na principima nuklearne magnetske rezonancije. Steady state-free precession cine tehnika omogućava dinamično oslikavanje kretanja stijenki miokarda s jasnom granicom između krvi i endokarda. Kontrastnim sredstvima baziranim na gadoliniju prikazuju se područja fibroze i nekroze. T2 mjerena slika s kratkim inverzijskim vremenom pri obrnutoj relaksaciji koristi se za prikaz edema miokarda. T1 i T2 mapiranjem kvantificira se T1, odnosno T2 vrijeme relaksacije u svakom pikselu. T2* mapiranje omogućuje kvantifikaciju količine nakupljenog željeza u miokardu. U ovom radu prikazana su osnovna načela nuklearne magnetske rezonancije, pregled suvremenih tehnika magnetske rezonancije i njihova uloga u dijagnostici kardiomiopatija.

Ključne riječi: magnetska rezonancija, kardiomiopatije, kasna imbibicija gadolinijem, nekompaktna lijeva klijetka, T1 mapiranje, T2 mapiranje, slikovna dijagnostika

2. SUMMARY

The role of cardiac magnetic resonance imaging in the diagnostic work-up of patients with cardiomyopathies

Dora Zelić

Cardiac magnetic resonance imaging is a noninvasive imaging modality that gives us a better look at cardiac function and morphology. It is highly accurate and reproducible. Cardiovascular diseases are the leading cause of mortality worldwide. Cardiomyopathy is a myocardial disorder in which the heart muscle is structurally and functionally abnormal, in the absence of coronary artery disease, hypertension, valvular disease, and congenital heart disease sufficient to cause the observed myocardial abnormality. Considering that most cardiomyopathies are often asymptomatic and their first manifestation is sometimes sudden cardiac death, the need for accurate and timely diagnosis is obvious. Early management can extend the patients' life expectancy and provide a better quality of life. Today cardiac magnetic resonance is an integral part of diagnosing and monitoring patients with cardiomyopathies. Besides diagnosing and monitoring patients, cardiac magnetic resonance can provide aetiological assessment and prognosis. Multiple imaging techniques are used and are all based on principles of nuclear magnetic resonance. Steady state-free precession cine imaging allows dynamic imaging of cardiac wall motion with superior blood-endocardial border definition. Gadolinium based contrast agents highlight areas of myocardial fibrosis and necrosis. T2-weighted short-tau inversion recovery imaging shows increased signal in the presence of myocardial oedema. T1 and T2 mapping provide a pixel-by-pixel method of quantifying T1 and T2 relaxation time, respectively. T2* mapping allows quantification of myocardial tissue iron levels. This graduate thesis explains basic principles of nuclear magnetic resonance, reviews modern cardiac magnetic resonance imaging modalities and their role in the diagnostic work-up of patients with cardiomyopathy.

Keywords: cardiac magnetic resonance, cardiomyopathies, late gadolinium enhancement, left ventricular non-compaction, T1 mapping, T2 mapping, diagnostic imaging

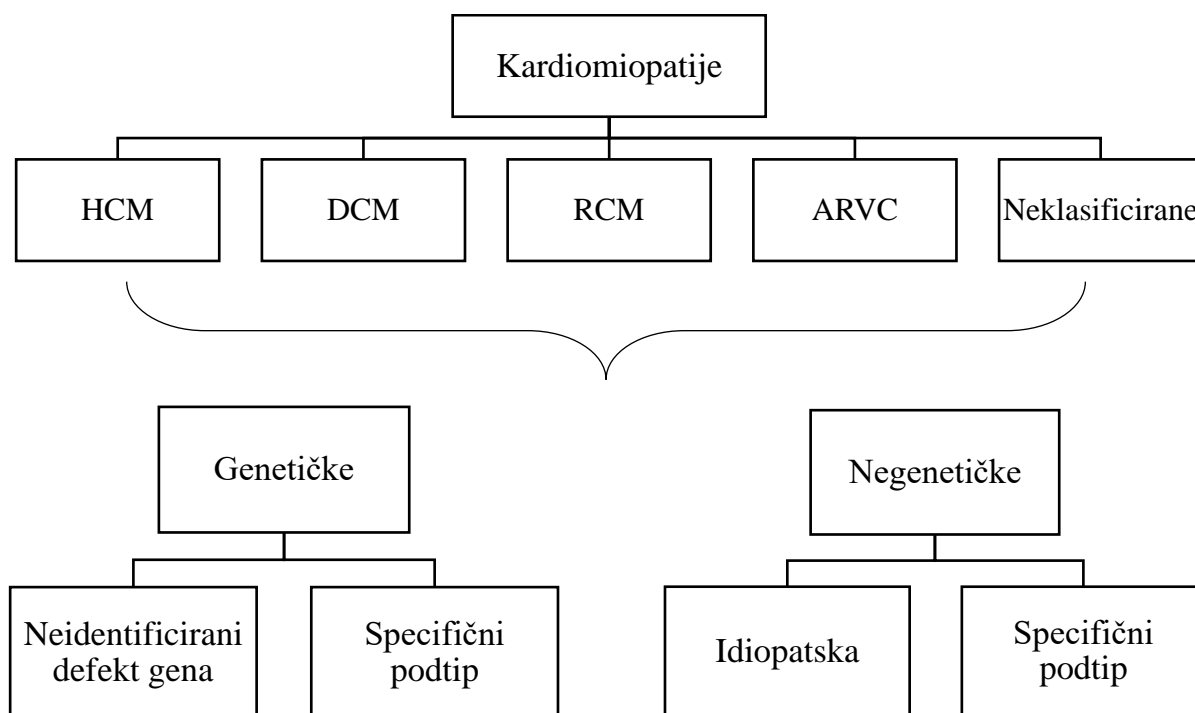
3. UVOD

Kardiovaskularne bolesti su prema Svjetskoj zdravstvenoj organizaciji vodeći uzrok smrti u svijetu (1). Kardiomiopatije čine heterogenu skupinu bolesti koje zahvaćaju srčani mišić - miokard. Komplikacije kardiomiopatija često su smrtonosne i uključuju: zatajenje srca, cerebrovaskularni inzult (CVI) kao posljedicu fibrilacije atrijske (FA) te iznenadnu srčanu smrt (ISS), kao prvu i jedinu prezentaciju u asimptomatskih bolesnika. Stoga je pravovremena i točna dijagnoza i liječenje svih kardiomiopatija važan javnozdravstveni problem.

3.1. Klasifikacija kardiomiopatija

Za sada ne postoji svjetski konsenzus o klasifikaciji kardiomiopatija već postoje dvije glavne klasifikacije. Jednu predlaže Američko kardiološko društvo (engl. *American Heart Association*, AHA), a drugu Europsko društvo za kardiologiju (engl. *European Society of Cardiology*, ESC). AHA dijeli kardiomiopatije u dvije velike skupine: primarne kardiomiopatije, kod kojih je predominantno zahvaćen srčani mišić, i sekundarne gdje je zahvaćeno više organskih sustava (2). ESC-ova klasifikacija se bazira na morfološkim i funkcionalnim fenotipovima te će u ovom radu ona biti detaljno razrađena (Slika 1.).

ESC definira kardiomiopatiju kao poremećaj miokarda u kojem je miokard strukturalno i funkcionalno abnormalan u odsutnosti koronaropatije, hipertenzije, bolesti zalistaka i kongenitalnih bolesti srca koja bi uzrokovala toliki poremećaj. ESC kardiomiopatiju prvo dijeli u jednu od sljedećih skupina: hipertrofičnu, dilatacijsku, restriktivnu, aritmogenu kardiomiopatiju desne klijetke ili neklasificiranu. Zatim ako je uzrok genetski i poznat je gen koji uzrokuje bolest, kardiomiopatija dobiva specifični podtip s obzirom na taj gen, a ako nije poznat odgovoran gen, klasificira se kao neidentificirani genski poremećaj. U odsutnosti genetskog uzroka kardiomiopatiju klasificiramo kao idiopatsku što je slučaj kad je uzrok nepoznat ili kao specifični podtip (3). Ukratko će biti prikazane hipertrofična, dilatacijska, restriktivna kardiomiopatija i aritmogena kardiomiopatija desne klijetke te nekompaktna lijeva klijetka i Takotsubo kardiomiopatija.



Slika 1. Predložena podjela kardiomiopatija Europskog društva za kardiologiju. HCM – hipertrofična kardiomiopatija; DCM – dilatacijska kardiomiopatija; RCM – restriktivna kardiomiopatija; ARVC – aritmogena kardiomiopatija desne klijetke. Modificirano prema: Elliott P, Andersson B, Arbustini E, Bilinska Z, Cecchi F, Charron P i sur. Classification of the cardiomyopathies: A position statement from the european society of cardiology working group on myocardial and pericardial diseases. Eur Heart J. 2008;29(2):270–276.

3.2. Hipertrofična kardiomiopatija

Stanja povećane debljine stijenke klijetke ili mase miokarda bez preopterećenja srca nazivamo hipertrofičnom kardiomiopatijom (engl. *hypertrophic cardiomyopathy*, HCM) (3). Hipertrofija je često jaka i asimetrična, te više zahvaća lijevu klijetku i interventrikularnu pregradu. Osim hipertrofije miocita, samoj hipertrofiji miokarda pridonosi i fibroza miokarda koja se smatra izvorom aritmija. Najčešća aritmija u osoba s HCM-om je FA, dok su ventrikularna tahikardija i ventrikularna fibrilacija najčešći uzrok ISS-a (4,5). Većina bolesnika naslijedila je HCM autosomno dominantno zbog mutacije nekog gena koji kodira neki od proteina koji čine sarkomeru miocita (3). Bolest se može očitovati u bilo kojoj životnoj dobi. Simptomi su nespecifični, a uključuju bol u prsima, zaduhu i sinkopu te, u rijetkim slučajevima, ISS (6). Glavni uzroci ISS-a u HCM-u su ventrikularna tahikardija i

ventrikularna fibrilacija. ISS može biti i prva manifestacija HCM-a, te je HCM glavni uzročnik ISS-a u profesionalnih sportaša u Sjedinjenim Američkim Državama (7).

3.3. Dilatacijska kardiomiopatija

Dilatacijska kardiomiopatija (engl. *dilated cardiomyopathy*, DCM) definirana je dilatacijom lijeve klijetke i sistoličkom disfunkcijom bez prisutnosti povećanog opterećenja srca ili koronaropatije koja bi mogla uzrokovati takvu sistoličku disfunkciju (3). Uzroci su raznovrsni te DCM može biti genetska, idiopatska, može nastati kao posljedica virusne infekcije odnosno virusnog miokarditisa, zbog izloženosti toksinima (npr. alkoholu) ili kemoterapeuticima, može biti posljedica neuromuskularnih bolesti (npr. Beckerove i Duchenneove mišićne distrofije), može nastati peripartalno ili kao posljedica mitohondrijskih, metaboličkih, endokrinoloških ili nutritivnih poremećaja (8). Drugi najčešći uzrok DCM-a je miokarditis, dok je na prvom mjestu idiopatski DCM (9).

DCM je treći najčešći uzrok srčanog zatajenja i najčešća indikacija za transplantaciju srca (2). Većina bolesnika prezentira se simptomima kongestivnog zatajenja srca, odnosno ortopneom, jakom zaduhom, pojačanim znojenjem, edemima nogu i plućnim edemom (10).

3.4. Restriktivna kardiomiopatija

U restriktivnoj kardiomiopatiji (engl. *restrictive cardiomyopathy*, RCM) stijenke klijetke su nerastezljive i opiru se dijastoličkom punjenju, tj. dolazi do velikog porasta tlaka u klijetki već i kod malih porasta volumena. ESC definiše RCM kao opiranje dijastoličkom punjenju uz normalan ili smanjen dijastolički volumen (jedne ili obje klijetke), normalan ili smanjen sistolički volumen i normalnu debljinu stijenke klijetke (3). Uzroci mogu biti genetski, idiopatski ili se RCM može javiti kao posljedica neke sistemne bolesti. Najrjeđa je od svih kardiomiopatija. Bolesnici se prezentiraju simptomima kongestivnog zatajenja srca (11).

3.5. Aritmogena kardiomiopatija desne klijetke

Aritmogena kardiomiopatija desne klijetke (engl. *arrhythmogenic right ventricular cardiomyopathy*, ARVC) nasljedna je bolest srca koja nastaje zbog strukturnih nepravilnosti desne klijetke koje uzrokuju pojavu aritmija (12). Normalno tkivo miokarda zamjenjuje se masnim tkivom što uzrokuje disfunkciju desne klijetke i smrtonosne ventrikularne aritmije (13). Ovaj tip kardiomiopatije je rijedak i najčešće se nasljeđuje autosomno dominantno (3). Različita istraživanja, uključujući istraživanja magnetskom rezonancijom (MR) srca te

istraživanja na transgeničnim miševima, pokazala su kako postoje slučajevi koji većinski zahvaćaju lijevu klijetku (14,15). Stoga se ipak sve više koristi naziv aritmogena kardiomiopatija (engl. *arrhythmogenic cardiomyopathy*, ACM) koji će biti korišten i u nastavku ovog rada (16). Prva manifestacija bolesti je ventrikularna aritmija porijeklom iz desne klijetke, a bolesnici su najčešće u dobi između drugog i četvrtog desetljeća života (13). Simptomi su raznovrsni i uključuju palpitacije, sinkopu, bol u prsima, zaduhu te ISS (12).

3.6. Nekompaktna lijeva klijetka

Nekompaktna lijeva klijetka (engl. *left ventricular non-compactation*, LVNC) je kardiomiopatija karakterizirana dvoslojnom strukturom miokarda koju čine: tanki kompaktni subepikard i unutarnji hipertrofični nekompaktni sloj isprepletenih mišićnih niti i izraženih trabekula s protočnim intertrabekularnim recessusima koji ne komuniciraju s koronarnom cirkulacijom (3,17,18). Smatra se nasljednom bolešću s pretežno autosomno dominantnim načinom nasljeđivanja (18). Bolesnici s LVNC mogu biti asimptomatski, prezentirati se srčanim zatajenjem, malignim aritmijama, ISS-om i/ili tromboembolijskim incidentima (19).

3.7. Takotsubo kardiomiopatija

Takotsubo kardiomiopatiju karakterizira prolazno baloniranje apikalnog dijela lijeve klijetke koju prati prolazna sistolička disfunkcija uz odsutnost opstrukcije koronarnih arterija (3). Tipično nastaje pri fizičkom ili psihičkom opterećenju i otuda dolaze njezini drugi nazivi: stres kardiomiopatija i sindrom slomljenog srca. Prvi puta je opisana u Japanu, a liječnika je izgled lijeve klijetke u sistoli na ventrikulogramu podsjetio na posudu zvanu takotsubo koja se u Japanu koristi za lov hobotnica (20). Po ECS-ovoj podjeli pripada neklasificiranim negenetičkim kardiomiopatijama (3). U akutnoj fazi povišene su serumske razine katekolamina i njihovih metabolita u čak 75% bolesnika. Od akutnog koronarnog sindroma (AKS) razlikuje ju odsustvo opstrukcije koronarnih arterija, dok se klinička prezentacija, pa čak i elektrokardiografski (EKG) nalazi poklapaju s dijagnozom AKS-a. Još jedna važna razlika je da u Takotsubo kardiomiopatiji kroz nekoliko dana dolazi do spontanog oporavka funkcije miokarda, a u većini slučajeva se kroz nekoliko mjeseci ejekcijska frakcija (EF) potpuno oporavi (20). Recidivi bolesti su rijetki (3).

4. TEHNIKE SNIMANJA MAGNETSKE REZONANCIJE SRCA

Magnetska rezonancija (MR) srca neinvazivna je metoda oslikavanja koja se temelji na interakciji vanjskog magnetskog polja i magnetskog polja jezgara vodika, odnosno na fenomenu koji nazivamo nuklearnom magnetskom rezonancijom (21). S vremenom MR srca je postao zlatni standard u procjeni morfologije i funkcije srca (22). Osim što je moguće snimiti dvodimenzionalne (2D) i trodimenzionalne (3D) snimke visoke rezolucije i jakog kontrasta, bolesnik nije izložen ionizirajućem zračenju. Također nije nužno koristiti jodna kontrastna sredstva što je važno u bolesnika s procijenjenom glomerularnom filtracijom (engl. *estimated glomerular filtration rate*, eGFR) <30 mL/min i s akutnom ozljedom bubrega koje mogu dovesti do nefropatije inducirane kontrastnim sredstvom (23,24) (Tablica 1). Za kvalitetno snimanje potrebno je da bolesnik zadrži dah kako bi se umanjio učinak kretanja na snimanje.

Pri MR snimanjima koristite se kontrastna sredstva bazirana na gadoliniju (engl. *gadolinium-based contrast agents*, GBCA). GBCA-ovi su ušli u širu upotrebu nakon što je Američka agencija za hranu i lijekove 1988. odobrila prvo takvo sredstvo – gadopentetat (25). Nekelirani ion gadolinija (Gd^{3+}) iznimno je toksičan za organizam te se stoga u GBCA-ovima koristi gadolinij vezan uz kelirajući ligand što mu omogućava da zadrži paramagnetska svojstva, bez jakog toksičnog učinka. Ovisno o strukturi kelirajuće molekule GBCA-ovi se dijele na dva oblika: linearni i makrociklični. Ovisno o tome imaju li kelatni naboj dalje se dijele na: ionske ili neionske (26). Kao i prije primjene drugih kontrastnih sredstava važno je procijeniti funkciju bubrega bolesnika preko eGFR-a. Ako je eGFR <30 mL/min, a bolesnik primi intravenski GBCA, postoji opasnost od razvijanja nefrogene sistemske fibroze (NSF). Prvi slučajevi NSF-a opisani su 1997. godine, no tek su 2006. povezani s primjenom GBCA-ova (25,27). NSF se najčešće prezentira na koži koja može biti zadebljana, tvrda, tipičnog izgleda „narančine kore“, uz akutni ili subakutni edem udova. Lice, u većini slučajeva, nije zahvaćeno. U težim slučajevima može napredovati u fibrozu svih zglobova i posljedične kontrakture i nepokretnost. Rijetko može voditi u multiorgansku fibrozu i smrt. Stoga se ne preporuča primjena GBCA-ova u osoba s eGFR <30 mL/min ili u akutnom bubrežnom zatajenju (26). Također, posljednjih se godina ustanovilo da se gadolinij odlaze u mozgu nakon opetovanih primjena GBCA-ova, s pojačanim signalom na T1 mjeranim slikama kod osoba koje su primale linearne GBCA-ove u usporedbi s osobama koje su primale

makrociklične GBCA-ove. Unatoč tim nalazima za sada nema dokaza o štetnim utjecajima odlaganja gadolinija u mozgu (28). Teške anafilaktoidne reakcije su iznimno rijetke (0,001-0,01%) (29,30).

Tablica 1. Prednosti i nedostaci magnetske rezonancije srca. Prema: Fuisz AR, Pohost GM. Cardiac Imaging With Computed Tomography and Magnetic Resonance in the Adult [Internet]. UpToDate; 2020 [pristupljeno 4.4.2020.] Dostupno na: <https://www.uptodate.com>.

Prednosti
Trodimenzionalni prikaz.
Visoka vremenska i prostorna rezolucija.
Jak kontrast bez upotrebe jednog kontrasta.
Nema ionizirajućeg zračenja.
Nema smetnji signalu od pluća i kostiju.
Više tehnika snimanja unutar istog sustava.
Nedostaci
Kontraindiciran kod aneurizma s clipom, TENS uređaja i nekih elektrostimulatora.
Dugačko vrijeme snimanja.
Magnetsko polje može interferirati s EKG-om kod praćenja akutno bolesnih bolesnika.
Potrebna je sinkronizacija s EKG-om i disanjem bolesnika.
Klaustrofobija.

TENS - transkutana električna živčana stimulacija; EKG - elektrokardiogram.

U ovom poglavlju bit će prikazane različite tehnike snimanja MR-a srca te opisano što pojedini način snimanja može prikazati i kako je to primjenjivo u kliničkoj praksi. Prvo će ukratko biti prikazan princip rada MR-a, zatim osi koje se koriste pri oslikavanju srca MR-om, te konačno tehnike snimanja: steady-state free precession (SSFP) cine oslikavanje, kasna imbibicija gadolinijem (engl. *late gadolinium enhancement*, LGE), T2 mjerene slike s kratkim inverzijskim vremenom pri obrnutoj relaksaciji (engl. *short tau inversion recovery*, STIR), T1 mapiranje, T2 mapiranje i T2* mapiranje.

4.1. Principi nuklearne magnetske rezonancije

Magnetsko polje je polje koje nastaje oko naboja u gibanju ili vodiča kojim protječe električna struja. Jakost magnetskog polja mjeri se u teslama (T). Jedno od osnovnih obilježja čestice je spin jezgre kojim opisujemo magnetska svojstva jezgre s neparnim brojem nukleona. Jezgra vodikovog atoma se sastoji od jednog protona odnosno ima spin čija su magnetska svojstva opisana pomoću magnetskog momenta i vlastitog magnetskog polja. Magnetski moment je fizikalna veličina kojom mjerimo magnetska svojstva jezgara koje imaju spin. Protoni izloženi homogenom vanjskom magnetskom polju mijenjaju orijentaciju svojih magnetskih momenata. Orijentiraju se paralelno vanjskom magnetskom polju (stanje manje energije) ili antiparalelno (stanje više energije). Za razliku od toga, dok nisu u homogenom vanjskom magnetskom polju magnetski moment svake jezgre je proizvoljno orijentiran. Magnetizacija je vektorska veličina koja opisuje ponašanje materijala u magnetskom polju. Budući da je uvijek više magnetskih momenata u stanju niže energije, smjer magnetizacije protona bit će jednak smjeru vanjskog magnetskog polja. Ukoliko je magnetizacija u smjeru vanjskog magnetskog polja nazivamo ju longitudinalnom magnetizacijom. Protoni nisu u potpunosti paralelni sa smjerom vanjskog magnetskog polja već precesiraju pod određenim kutom u odnosu na vanjsko magnetsko polje. Precesija je kružno gibanje jezgara koje opisuje stožac oko osi magnetskog polja. Kada su protoni izloženi radiofrekventnom (RF) magnetnom polju karakterističnim za pojedinu jezgru (u ovom slučaju za jezgru vodika), tzv. RF pulsu, dio protona će prijeći u stanje više energije, te će protoni istog magnetskog momenta početi precesirati u fazi. Time se smanjuje longitudinalna magnetizacija, a raste transverzalna magnetizacija koja je okomita na smjer vanjskog magnetskog polja, odnosno na smjer longitudinalne magnetizacije. U ravnotežnom stanju nema transverzalne magnetizacije budući da magnetski momenti ne precesiraju u fazi (31).

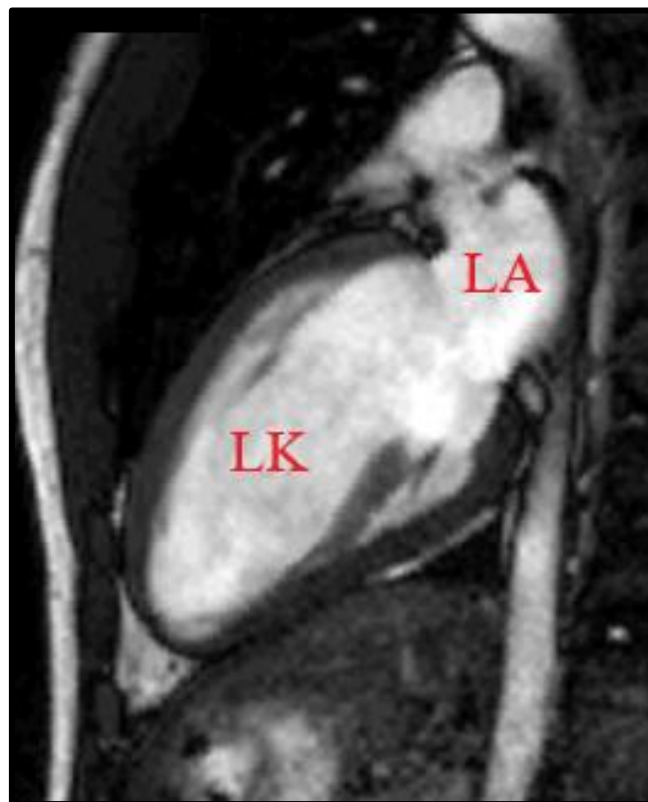
Nakon što je isporučen RF puls, protoni se polako vraćaju u svoje ravnotežno stanje, stanje prije RF pulsa. Protoni će prestati precesirati u fazi, odnosno doći će do „spin-spin relaksacije“ i transverzalna magnetizacija će polako iščezavati. Vrijeme potrebno da se vektor transverzalne magnetizacije smanji na 37% svoje početne vrijednosti nazivamo T2 vrijeme relaksacije. Nakon što protoni prestanu precesirati u fazi, protoni koji su primili energiju RF pulsa i prešli u stanje više energije vratit će se u stanje niže energije i to nazivamo „relaksacijom spina u rešetku“ (engl. *spin-lattice relaxation*) (32). Tom relaksacijom počinje se oporavljati longitudinalna magnetizacija. Vrijeme potrebno da vektor longitudinalne magnetizacije dosegne 63% svoje prijašnje vrijednosti nazivamo T1 vrijeme relaksacije (33). Vodik, kojeg ima puno u vodi, sporo otpušta energiju i sporo se vraća u ravnotežno stanje te

stoga ima visoke vrijednosti T1 i T2 vremena relaksacije (31). Iz toga proizlazi i glavna slikovna razlika između T1 i T2 mjerenih slika. Na T1 mjerenim slikama signal vode je taman, a na T2 mjerenim slikama je svijetao te ljudsko oko bolje primjećuje razlike u signalu na T2 mjerenim slikama (33).

Gadolinij je paramagnetičan i njegova prisutnost smanjuje T1 i T2 vrijeme relaksacije. Na T1 mjerenim slikama to dovodi do pojačanja signala, odnosno tkiva u kojima se nakuplja GBCA su svjetlija (45).

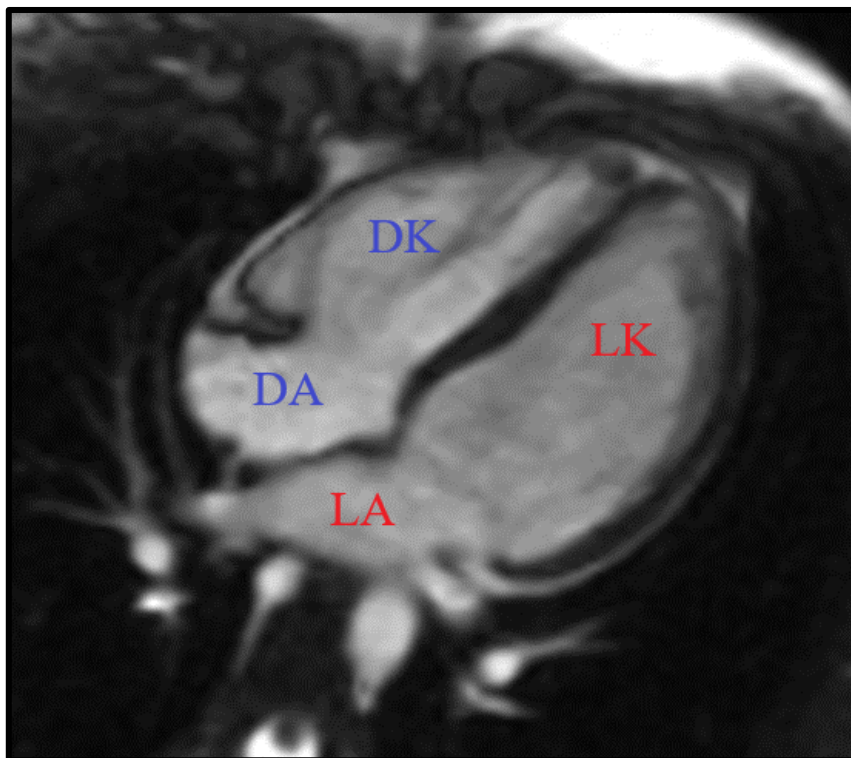
4.2. Osi oslikavanja srca magnetskom rezonancijom

Dvije glavne osi koje se koriste u MR-u srca su vertikalna duga os (engl. *vertical long axis*, VLA) i horizontalna duga os (engl. *horizontal long axis*, HLA). Odabir osi ovisit će o dijelu srca i strukturama koje se želi prikazati. VLA se određuje ravninom koja prolazi kroz apeks srca i sredinu mitralnog zalistka (slika dvije komore, Slika 2), dok je HLA ravnina okomita na VLA koja prolazi kroz mitralni zalistak i kojom se dobiva slika sve četiri srčane komore (Slika 3).

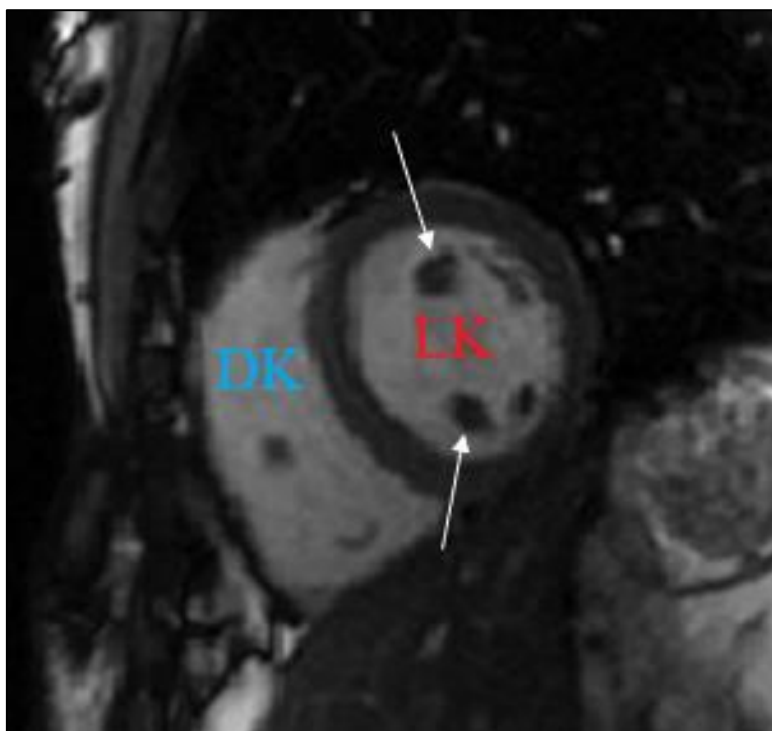


Slika 2. Prikaz dvije komore na steady-state free precession slici. LA – lijevi atrij; LK – lijeva klijetka. Izvor: Klinički zavod za dijagnostičku i intervencijsku radiologiju, KBC Zagreb.

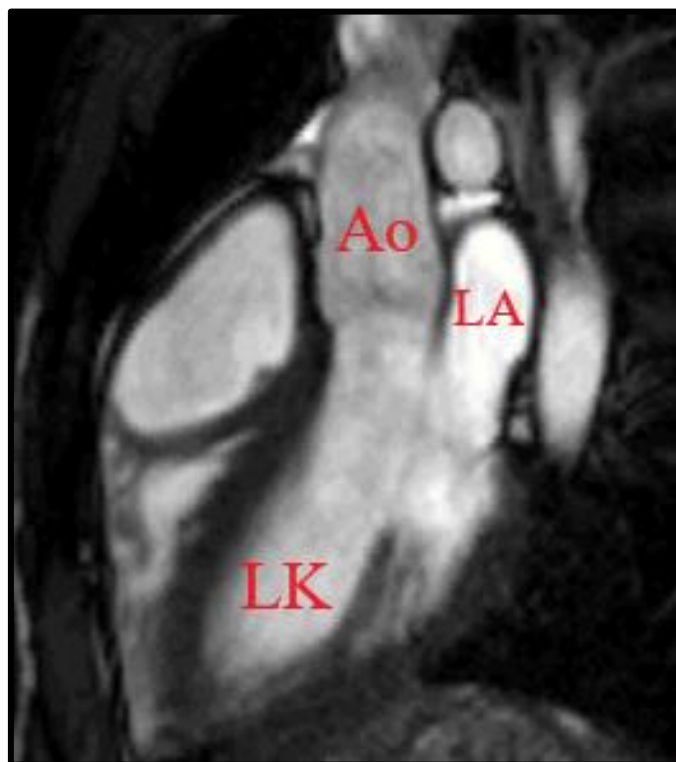Kratka os (engl. *short axis*, SA) okomita je na VLA i HLA i njome se pomoću niza slojeva može prikazati srce od baze do apeksa (Slika 4). Ravnina koja prolazi kroz aortalni i mitralni zalistak i apeks lijeve klijetke prikazuje istovremeno lijevi atrij, lijevu klijetku i uzlaznu aortu (uključujući izlazni dio lijeve klijetke) te se naziva prikazom tri komore (Slika 5). Osim spomenutih osi moguća je vizualizacija pomoću drugih osi, ovisno o potrebama i podležećoj patologiji (34).



Slika 3. Prikaz četiri komore na steady-state free precession slici. DA – desni atrij; DK – desna klijetka; LA – lijevi atrij; LK – lijeva klijetka. Izvor: Klinički zavod za dijagnostičku i intervencijsku radiologiju, KBC Zagreb.



Slika 4. Kratka os na steady-state free precession slici. Strelice pokazuju papilarne mišiće. DK – desna klijetka; LK – lijeva klijetka. Izvor: Klinički zavod za dijagnostičku i intervencijsku radiologiju, KBC Zagreb.

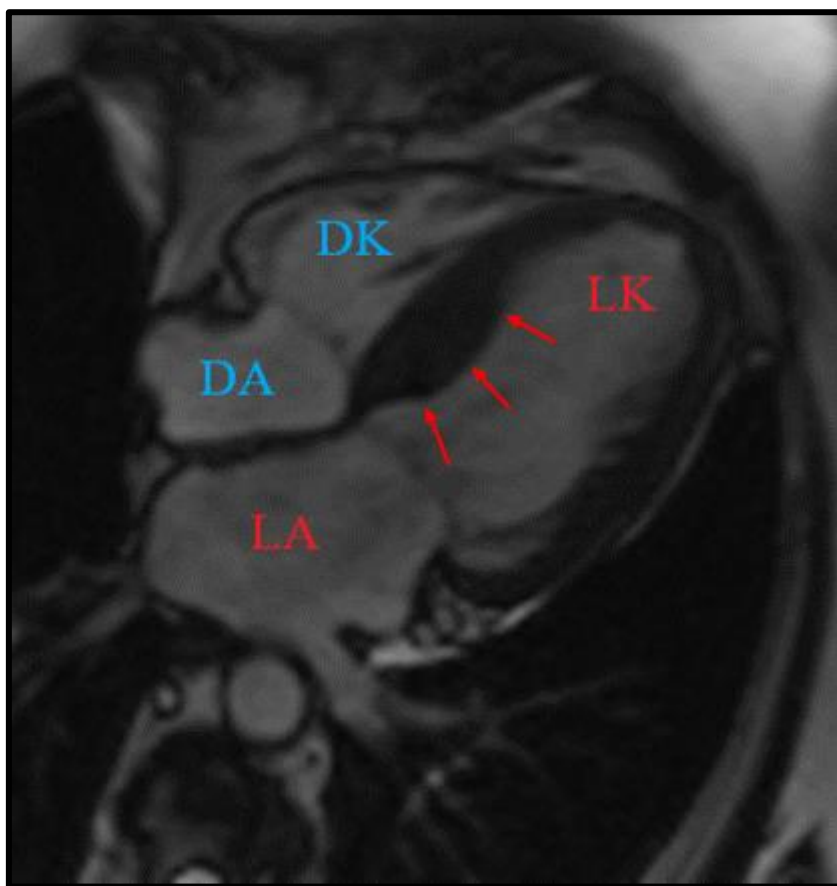

Slika 5. Prikaz 3 komore na steady-state free precession slici. Ao – aorta; LA – lijevi atrij; LK – lijeva klijetka. Izvor: Klinički zavod za dijagnostičku i intervencijsku radiologiju, KBC Zagreb.

4.3. Steady-state free precession cine oslikavanje

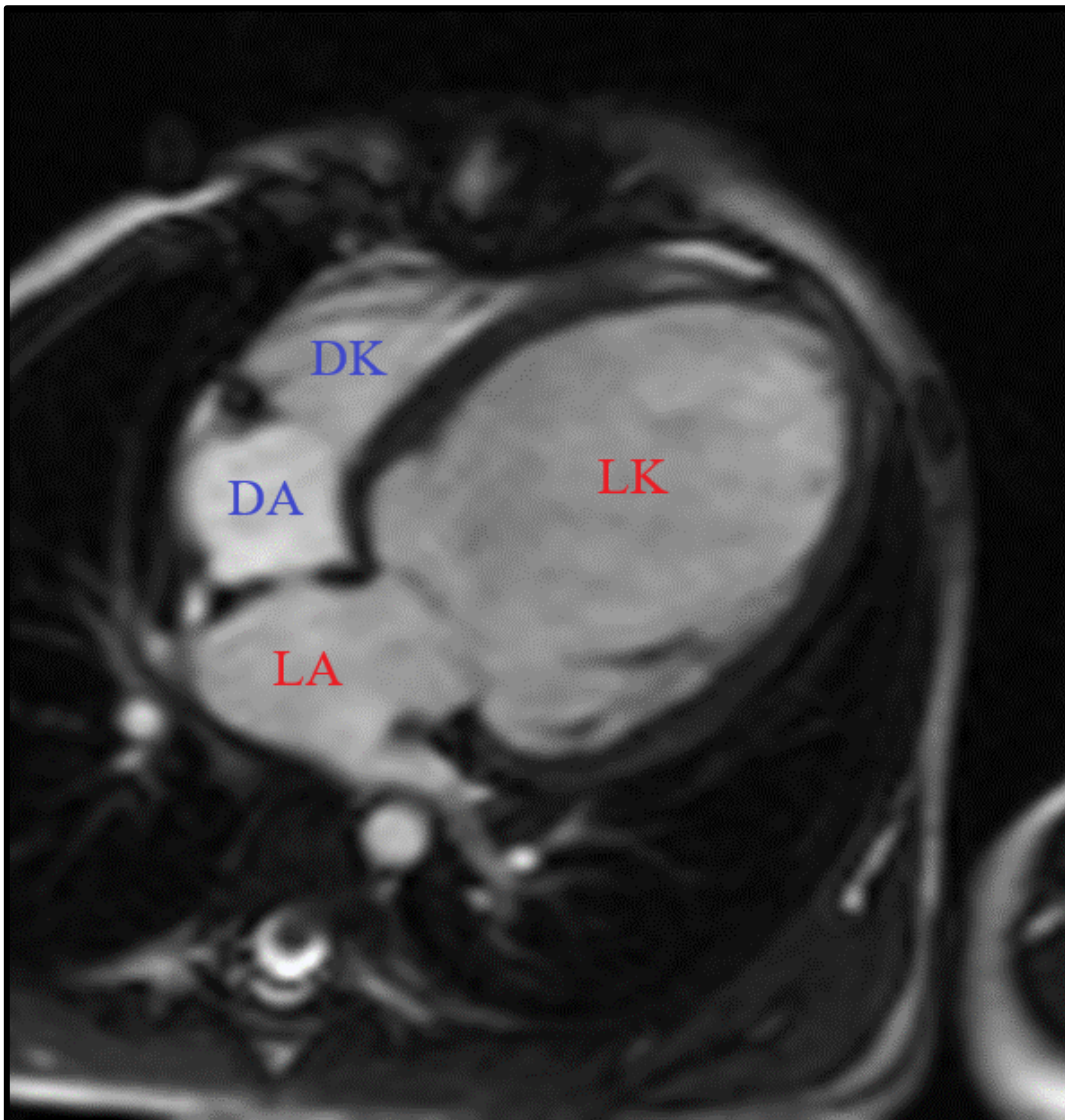
Steady-state free precession (SSFP) cine gradijentna je tehnika snimanja koja omogućuje visok kontrast između miokarda i krvi koja teče (34). Signal tkiva u ovoj tehnici snimanja proporcionalan je omjeru T2 i T1 vremena relaksacije (T2/T1). Kod gradijentnih tehnika primjenjuje se gradijentno magnetsko polje koje pravilno mijenja jakost po linearnoj dimenziji prostora (35). Krv ima veći omjer T2/T1 (T1 = 1,200 ms, T2 = 200 ms) od miokarda (T1 = 867 ms, T2 = 57 ms) i stoga odašilje jači signal i bez primjene kontrastnih sredstava (34). Jasno su vidljive granice između endokarda i epikarda (36). Po srčanom ciklusu snima se 20 do 30 slika (37). Lijeva klijetka snima se od atrioventrikularnih zalistaka do apeksa u SA, čime se dobiva prikaz koji računalni program volumetrijski analizira. Program može iz tih slika izračunati EF, volumene klijetki i masu miokarda (38). Bolesniku se cijelo vrijeme snima i EKG koji se koristi kako bi se retrospektivno sinkronizirale dobivene slike s odgovarajućim dijelovima srčanog ciklusa, koje se onda prikazuju jedna za drugom u petlji (engl. *cine*) (34). SSFP cine oslikavanje omogućava analizu regionalne i globalne funkcije obiju klijetki, mase miokarda klijetki i debljine stijenke klijetki (39).

4.3.1. Hipertrofična kardiomiopatija. U HMC-u SSFP cine oslikavanjem mjeri se debljina stijenke lijeve klijetke koja je u dijastoli >15 mm, u prosjeku 21-22 mm, a u jako teškim slučajevima čak preko 50 mm (2,40). Granična vrijednost je 13-14 mm (40). Hipertrofija lijeve klijetke može biti difuzna kada se na MR-u srca nalazi 8-16 hipertrofičnih segmenata (>50% slučajeva), umjerena s 3-7 hipertrofičnih segmenata (>30% slučajeva) i fokalna kada su samo 1 do 2 segmenta hipertrofična (>10% slučajeva) (Slika 6.). Predloženo je da se fiziološka hipertrofija i HCM razlikuju omjerom debljine stijenke lijeve klijetke i endijastoličkog volumena koji je u fiziološkoj hipertrofiji manji od 0,15 mm²/mL (36). Neke studije su pokazale kako ehokardiografija podcjenjuje maksimalnu debljinu stijenke lijeve klijetke u dijastoli za čak 20% i da je MR srca osjetljiviji dijagnostički postupak u prepoznavanju hipertrofije lijeve klijetke jer nije ograničen akustičnim prozorom (36,41,42).



Slika 6. SSFP prikaz četiri komore u bolesnika s asimetričnom hipertrofijskom kardiomiopatijom. Strelice označavaju hipertrofiju miokarda lijeve klijetke (LK) koja je najizrazitija u bazalnom dijelu interventrikularne pregrade. SSFP – steady-state free precession; DA – desni atrij; DK – desna klijetka; LA – lijevi atrij. Izvor: Klinički zavod za dijagnostičku i intervencijsku radiologiju, KBC Zagreb.

4.3.2. Dilatacijska kardiomiopatija. Kod DCM-a prikazuje se dilatacija lijeve ili objiju klijetki, smanjena EF (<40%) i normalna ili smanjena debljina parijetalnog zida klijetke (<5,5 mm) (Slika 7) (36). Više se može saznati pomoću LGE snimanja, koji će biti pojašnjen kasnije.



Slika 7. Dilatacijska kardiomiopatija u prikazu četiri komore SSFP. Izrazita dilatacija lijeve klijetke (LK). SSFP – steady-state free precession; DA – desni atrij; DK – desna klijetka; LA – lijevi atrij. Izvor: Klinički zavod za dijagnostičku i intervencijsku radiologiju, KBC Zagreb.

4.3.3. Aritmogena kardiomiopatija. Dijagnoza ACM-a nije jednostavna i uključuje različite dijagnostičke kriterije pod nazivom Task Force kriteriji koji su prvi puta objavljeni 1994. godine, a modificirana verzija tih kriterija objavljena je 2010. godine (14). Sadržava različite velike i male kriterije od kojih su ovdje istaknuti oni koji se tiču MR-a srca (Tablica 2). Neke abnormalnosti u kretanju klijetke koje se mogu primijetiti u ACM-u su: akinezija, diskinezija i disinkronija. Akinezija označava odsustvo kretanja miokarda, diskinezija abnormalno kretanje miokarda tj. u sistoli umjesto kontrakcije dolazi do izbočenja dijela klijetke, a u disinkronoj kontrakciji različiti dijelovi miokarda postižu maksimalnu snagu

kontrakcije u različito vrijeme. Ove promjene mogu se vizualizirati na MR-u srca te pomoću ehokardiografije i angiografije. Zbog toga što se predominantno ACM prepoznaje kao bolest desne klijetke, većina saznanja o strukturnim abnormalnostima temelji se na proučavanju desne klijetke. Iako se u dijagnostičkim kriterijima ne spominje lokalizacija abnormalnosti kretanja klijetke, primijetilo se da apikalni dio desne klijetke u zdravih pojedinaca pokazuje značajnu varijabilnost u načinu kontrakcije naspram onog što bi se smatralo normalnim. Stoga je bolje kod dijagnoze ACM-a koncentrirati se na analizu kretanja miokarda u dijelu desne klijetke ispod trikuspidnog zalistka (13). Nalazi mogu pokazati i dilataciju desne klijetke, globalnu ili regionalnu disfunkciju, uključujući lokalizirano sistoličko izbočenje zida desne klijetke ili aneurizme zida desne klijetke (38). Naravno, za konačnu i ispravnu dijagnozu ACM-a moraju se uzeti u obzir svi dijagnostički kriteriji, ne samo nalazi MR-a srca.

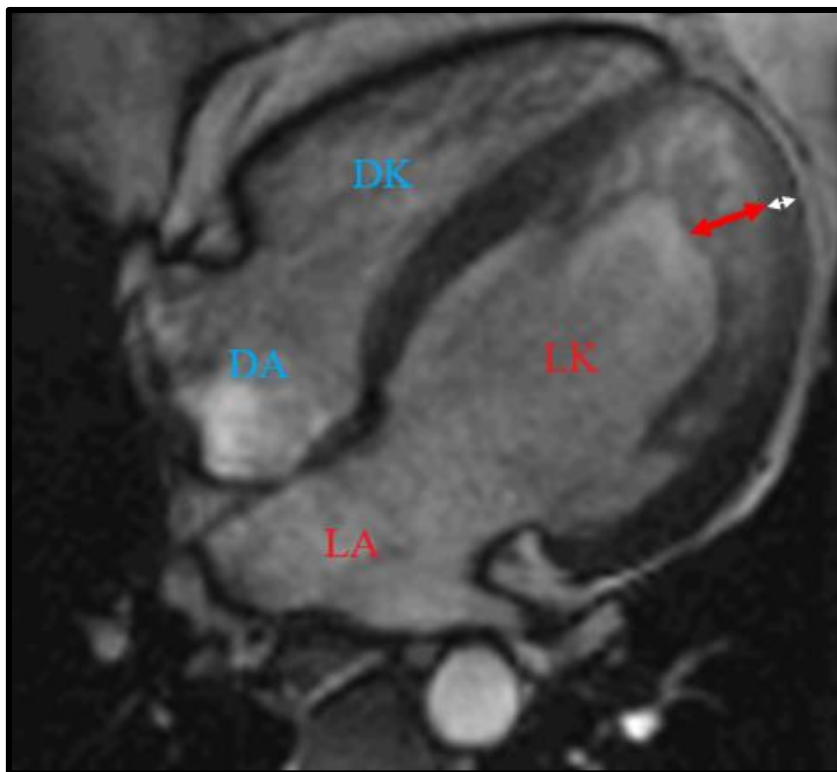
Tablica 2. Revidirani kriteriji za dijagnozu aritmogene kardiomiopatije vezani uz magnetsku rezonanciju srca. Prema: Marcus FI, McKenna WJ, Sherrill D, Basso C, Bauce B, Bluemke DA i sur. Diagnosis of arrhythmogenic right ventricular cardiomyopathy/dysplasia. Eur Heart J. 2010;31(7):806-814.

Veliki MR kriteriji	Mali MR kriteriji
Regionalna akinezija ili diskinezija DK, ili disinkrona kontrakcija DK	Regionalna akinezija ili diskinezija DK, ili disinkrona kontrakcija DK
+ 1 od sljedećih nalaza: <ul style="list-style-type: none"> • Omjer enddiastoličkog volumena DK i BSA ≥ 110 mL/m² (muškarci) ili ≥ 100 mL/m² (žene) • Ejekcijska frakcija DK $\leq 40\%$ 	+ 1 od sljedećih nalaza: <ul style="list-style-type: none"> • Omjer enddiastoličkog volumena DK i BSA ≥ 100 do < 110 mL/m² (muškarci) ili ≥ 90 do < 100 mL/m² (žene) • Ejekcijska frakcija DK $> 40\%$ ali $\leq 45\%$

MR: magnetska rezonancija; DK: desna klijetka; BSA: površina tijela.

4.3.4. Nekompaktna lijeva klijetka. Iako je ehokardiografija još uvijek glavni način dijagnostike LVNC-a, razni autori predložili su kriterije po kojima bi se do dijagnoze došlo upravo uz pomoć MR-a srca. Petersen i sur. prvi su objavili da omjer nekompaktnog i

kompaktnog miokarda u enddijastoli $>2,3$ ima osjetljivost od 86%, specifičnost od 99%, pozitivnu prediktivnu vrijednost od 75% i negativnu prediktivnu vrijednost od 99% u razlikovanju patološkog nekompaktnog miokarda od nekompaktnog miokarda koji se može susresti u zdravim, dilatiranim i hipertrofičnim srcima (Slika 8) (43). Jacquier i sur. predložili su trabekularnu masu lijeve klijetke na kraju dijastole $>20\%$ ukupne mase lijeve klijetke kao dijagnostički kriterij osjetljivosti 93,7% i specifičnosti 93,7%, u usporedbi s njihovim ehokardiografskim kriterijima (18).

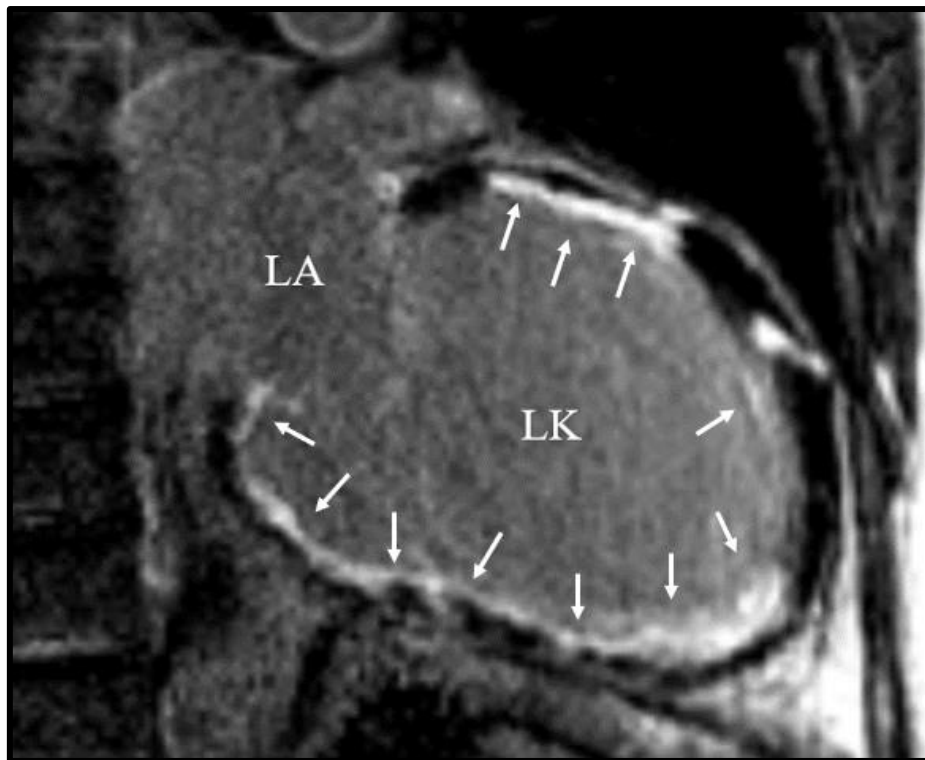


Slika 8. SSFP prikaz četiri komore u bolesnika s nekompakcijom lijeve klijetke. Nalazi se hipertrabekulacija miokarda lijeve klijetke (LK) s omjerom debljine nekompaktnog (crvena strelica) i kompaktnog (bijela strelica) miokarda $>2,3$. SSFP – steady-state free precession; DA – desni atrij; DK – desna klijetka; LA – lijevi atrij. Izvor: Klinički zavod za dijagnostičku i intervencijsku radiologiju, KBC Zagreb.

4.3.5. Takotsubo kardiomiopatija. Na MR-u srca vidljivo je patognomonično baloniranje apikalnog dijela lijeve klijetke u sistoli te se može procijeniti i pratiti EF. Moguće je i vidjeti apikalni tromb ukoliko je prisutan (44).

4.4. Kasna imbibicija gadolinijem

U prošlosti LGE tehnika koristila se samo kako bi se procijenila vijabilnost miokarda, a potom odredila etiologija zatajenja srca odnosno je li razlog ishemijske ili neishemijske prirode. Naime, kod primjene GBCA-ova kontrast bi se duže zadržavao u području tkiva zahvaćenog ožiljkom u odnosu na tkivo nezahvaćeno ožiljkom (45). Ako je u pitanju akutni infarkt miokarda kontrast, koji se inače zadržava u izvanstaničnom prostoru, ulazi u područje nekrotičnih miocita. Kod ožiljka preboljelog infarkta miokarda kontrast se nakuplja između kolagenih vlakana (46). Tkivo ožiljka pojačano se imbibira kontrastom i sporije se ispire. Slike se najčešće snimaju 10-25 minuta nakon intravenske primjene GBCA. Kako bi se pojačao kontrast između normalnog miokarda i miokarda koji zadržava kontrast, potiskuje se signal normalnog miokarda tehnikom obrnute relaksacije signala (45). Uzorak raspodjele kontrasta kod ishemijskih oštećenja je subendokardan ili transmuralan (Slika 9) (46).

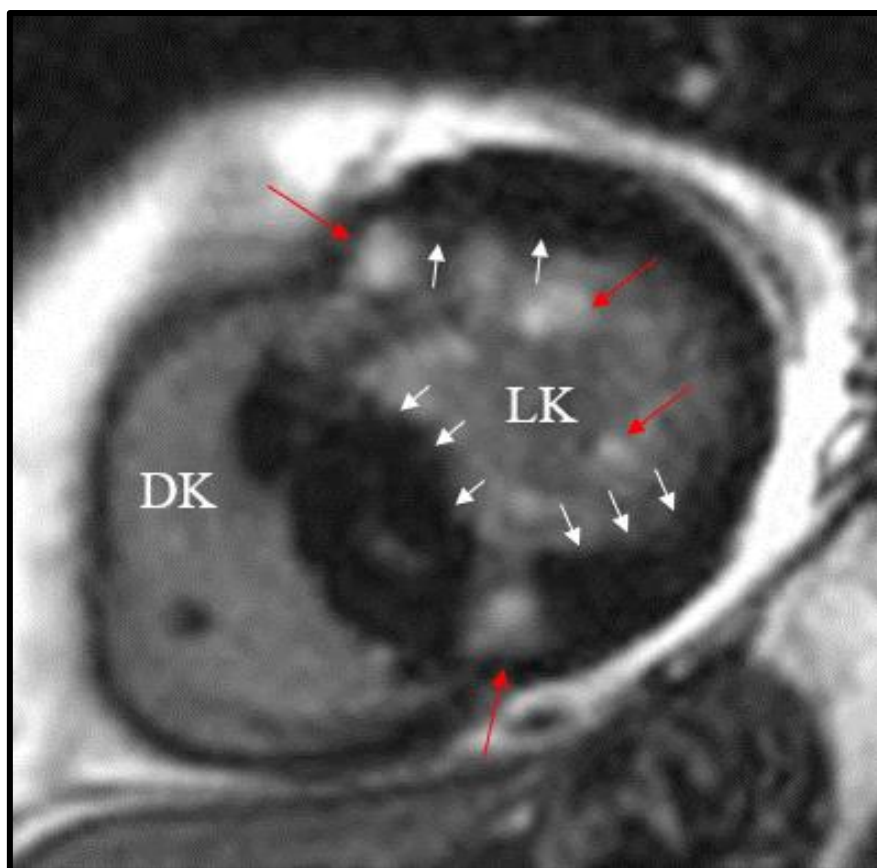


Slika 9. LGE prikaz dvije komore kod ishemijske kardiomiopatije. Strelice označuju tkivo subendokardnog ožiljka u kojem se nakuplja gadolinijski kontrast, obrazac je tipičan za postinfartni ožiljak. LGE – late gadolinium enhancement; LK – lijeva klijetka; LA – lijevi atrij. Izvor: Klinički zavod za dijagnostičku i intervencijsku radiologiju, KBC Zagreb.

U kardiomiopatijama uzorak nakupljanja kontrasta može pomoći u određivanju etiologije kardiomiopatije, pomoći pri odabiranju terapije i definiranju prognoze. Bitno je napomenuti da ova tehnika ima najveću korist kada je miokard zahvaćen fokalnom, a ne difuznom promjenom, jer u tom slučaju ne možemo odrediti signal normalnog miokarda čiji signal bismo inače potisnuli (45).

4.4.1. Hipertrofična kardiomiopatija. Vodeći uzrok ISS-a u mladim je HCM (41). Glavni uzrok ISS-a u osoba sa HCM-om su ventrikularna tahikardija i ventrikularna fibrilacija (7). Osim što je važno na vrijeme otkriti HCM, također je važno procijeniti individualni rizik za ISS kako bi se ISS mogao prevenirati ugradnjom implantabilnog kardioverter defibrilatora (engl. *implantable cardioverter defibrillator*, ICD) (41). Postoje dva modela za procjenu rizika od ISS-a u kliničkoj upotrebi: model koji je izdao AHA i model koji je izdao ESC (41,47). Iako je njihova upotreba opravdana, diskriminatorna moć im je slaba. Stoga su Freitas i sur. predložili upotrebu LGE kao nadopunu tim modelima. Odlučili su se za LGE zbog njegove mogućnosti da dobro vizualizira fibrozu miokarda za koju se smatra da je izvor smrtonosnih aritmija. Pokazali su da postotak miokarda zahvaćen LGE-om (LGE%) ima veću prediktivnu vrijednost od oba prije spomenuta modela i da bi upotreba LGE% točno reklasificirala značajan dio bolesnika (ukupni reklasifikacijski indeks $\sim 0,40$) u odgovarajuću rizičnu skupinu (5). Studije pokazuju da su osobe s $\geq 15\%$ LGE% pod većim rizikom od ISS-a (48). Uzorak LGE-a kod HCM-a najčešće je intramuralni s linearnim ili mrljastim uzorkom u interventrikularnoj pregradi (Slika 10) (45).

4.4.2. Dilatacijska kardiomiopatija. DCM je dinamična bolest čiji se tijek i ishod teško može predvidjeti (8). Kao i kod HCM-a, bilo bi poželjno procijeniti rizik od ISS-a kako bi se ISS pokušao spriječiti ugradnjom ICD-a. U osoba kojima se ugradi ICD po današnjim kriterijima ($EF \leq 35\%$) u preko 30% slučajeva izostaje povoljan odgovor na terapiju (39). Osim elektrostimulativne terapije, moguće je farmakološko liječenje pomoću β -blokatora i antagonista angiotenzinskih receptora ili inhibitora angiotenzin konvertirajućeg enzima (49). Odgovor na terapiju određuje se pomoću obrnutog remodeliranja lijeve klijetke (engl. *left ventricular reverse remodeling*, LVRR). LVRR se definira kao povećanje EF zajedno sa smanjenjem volumena na kraju sistole i dijastole lijeve klijetke (50). Iz spomenutih razloga počeo se ispitivati odnos LGE nalaza i odgovora na liječenje. Leyva i sur. pokazali su da bolesnici s nalazom intramuralne fibroze na LGE-u nakon ugradnje ICD-a imaju osamnaest puta veći rizik od smrti zbog kardiovaskularnih događaja, naspram bolesnika bez intramuralne fibroze. Također, bolesnici s



Slika 10. Kratka os LGE u bolesnika s hipertrofijskom kardiomiopatijom. Crvene strelice označuju nakupljanje gadolinijskog kontrasta. Bijełe strelice označuju mjesta najizrazitije hipertrofije lijeve klijetke (LK). LGE – late gadolinium enhancement; DK – desna klijetka. Izvor: Klinički zavod za dijagnostičku i intervencijsku radiologiju, KBC Zagreb.

intramuralnom fibrozom su rjeđe pokazivali LVRR (51). Leong i sur. radili su ispitivanje na novodijagnosticiranim slučajevima DCM-a koje su liječili farmakološki te su gledali promjene u EF-u nakon 5 mjeseci. Uočili su da bolesnici koji su se prezentirali s fibrozom miokarda vidljivom na LGE-u, nakon 5 mjeseci farmakoterapije, lošije reagirali na farmakološko liječenje od onih bez znakova fibroze. Iako bi neki od bolesnika u trenutku postavljanja dijagnoze odgovarali kriterijima za ugradnju ICD-a, nakon 5 mjeseci farmakoterapije EF bi porasla iznad 35%, što znači da već nakon 5 mjeseci ICD ne bi bio indiciran u tih bolesnika. Tu skupinu činili su bolesnici koji pri prezentaciji nisu pokazali znakove fibroze miokarda na LGE-u (49). Postotak bolesnika s DCM-om koji imaju pojačan signal pri LGE-u varira (12-42%) i vjerojatno ovisi o tome koliko dugo imaju dijagnozu DCM-a, odnosno koliko je bolest napredovala (39,49). Najčešći uzorak koji nalazimo pri LGE snimanju u ovih bolesnika je intramuralni linearni (39). Temeljem distribucije zona

fibroze pri LGE snimanju, djelomično smo u mogućnosti utvrditi etiologiju kardiomiopatije (npr. ishemijska, postmiokarditična).

4.4.3. Restriktivna kardiomiopatija. RCM može imati raznovrsku etiologiju. LGE nam pomaže otkriti pravi uzrok RCM-a, jer se kod različitih bolesti stvaraju ožiljci drukčije distribucije, koje možemo vidjeti kao različite uzorke na LGE-u.

Najčešći uzrok je lokalizirana ili sistemna amiloidoza. Amiloidoza je bolest kod koje dolazi do nakupljanja amiloida, netopljivih proteinskih vlakana, u izvanstaničnom prostoru. Amiloid ometa ispravno slaganje proteina, uzrokuje oksidativni stres i onemogućava normalan rad organa u kojima se nakuplja. Amiloidoza srca (engl. *cardiac amyloidosis*, CA) prikazuje se na LGE-u kao difuzna imbibicija subendokardne zone obje klijetke, s tipičnim „zebrastim“ uzorkom u subendokardu obje klijetke i poštedom središnjeg dijela interventrikularne pregrade (11). „Zebrasti“ uzorak govori nam o nakupljanju amiloida koje započinje cirkumferentno u endokardu i širi se prema miokardu (45). Također, kontrast se brže ispire iz miokarda i krvi, pa je krv u komorama često vrlo niskog signala na LGE-u u bolesnika s amiloidozom (11). Primjećuje se i razlika u LGE-u između amiloidoze lakih lanaca (engl. *light chain amyloid*, AL) i transtiretinske amiloidoze (engl. *transthyretin-related amyloidosis*, ATTR). Dungu i sur. primijetili su da osobe s ATTR-om pokazuju transmuralnu imbibiciju u čak 90% slučajeva, dok osobe s AL amiloidozom u samo 37%. Osmislili su sustav dodjeljivanja bodova koji pomoću LGE nalaza razlikuje ta dva oblika amiloidoze s osjetljivošću od 87% i specifičnošću od 96% (52). Unatoč koristi LGE-a pri dijagnozi amiloidoze još uvijek je zlatni standard biopsija kojom se određuje točan tip amiloidoze, a samim time i prognoza i najbolja terapija (11).

Sarkoidoza je također jedan od uzročnika RCM-a. To je sustavna bolest karakterizirana stvaranjem nekeazeoznih granuloma u raznim tkivima, ponajprije u limfnim čvorovima, plućima i koži (11,53). Sarkoidoza srca (engl. *cardiac sarcoidosis*, CS) se prezentira u samo 5% bolesnika sa sarkoidozom, ali obdukcijски se nađe pozitivan nalaz u čak 25% oboljelih. Budući da su granulomi multifokalni teško je biopsijom potvrditi CS zbog mogućnosti da u bioptatu nismo uspjeli zahvatiti granulomatozno tkivo (53). Sarkoidni granulomi prolaze kroz tri histološka stadija: stadij edema, granulomatozne infiltracije i stadij fibroze (11). Stoga LGE može pomoći u odabiru mjesta za uzimanje bioptata (54). Iako ne postoji specifičan uzorak LGE-a u CS-u, sama pojava pojačanog signala na MR-u srca u bolesnika sa sarkoidozom upućuje da bolesnik ima povećan rizik razvoja smrtonosnih aritmija, veći rizik za ISS te da će loše odgovoriti na terapiju kortikosteroidima (54,55).

Eozinofilna infiltracija endokarda posljedica je heterogene skupine bolesti nazvane hipereozinofilni sindrom (HES). Uzroci mogu biti primarni ili sekundarni. Primarni HES još se naziva i Löfflerov endokarditis, a sekundarni mogu uzrokovati infekcije, autoimuna zbiljanja, tumori, alergije ili može biti idiopatski. Eozinofilija se definira kao broj eozinofila veći od 500 po mm³ tkiva (eos/mm³). U srcu to najčešće iznosi preko 5000 eos/mm³. Infiltracija endokarda odvija se kroz tri stadija: akutni nekrotični stadij, stadij tromboze i stadij fibroze. Ako se bolest ne otkrije i liječi u prvom stadiju, puno je manja vjerojatnost uspješnog liječenja i preživljenja. Prvi stadij je najteže otkriti zbog nespecifičnosti simptoma i često urednog EKG-a i ehokardiografskog nalaza, dok se drugi stadij prezentira tromboemboličkim incidentima, a treći stadij srčanim zatajenjem. LGE učinjen za vrijeme prvog stadija može nam ukazati na imbibiciju u endokardu s raspršenim uzorkom, moguće uz apikalni tromb. LGE ima najveću osjetljivost kada je fibroza već prisutna (11).

4.4.4. Aritmogena kardiomiopatija. LGE se nije ispostavio kao najbolji način dijagnostike ACM-a iz nekoliko razloga. Zbog debljine stijenke desne klijetke, koja je tanja od lijeve, teško je analizirati uzorak imbibicije. Također, teško je razlikovati područja masti koja su višeg intenziteta signala od fibroznih područja. Iako se primijetilo da desna klijetka može biti imbibirana u čak 88% slučajeva, a lijeva u 61%, nije primijećen uzorak imbibicije koji bi ukazivao specifično na dijagnozu ACM-a (13). No, postoje neke studije koje pokazuju dobre rezultate u dijagnostici ACM-a koristeći LGE. Sen-Chowdhry i sur. provodili su LGE snimanja na osobama kojima je genetičkim testiranjem dokazana ACM i vidjeli su da je imbibicija lijeve klijetke često prisutna i da ima specifičnost 67% i osjetljivost 100% (56). LGE je koristan i kada se ispostavi da bolesnik nema ACM i kada se istražuju druge kardiomiopatije kao diferencijalne dijagnoze (13). LGE nije sastavni dio MR kriterija za postavljanje dijagnoze ACM-a.

4.4.5. Nekompaktna lijeva klijetka. U nekih bolesnika s LVNC-om javlja se pojačan signal na LGE-u, ali nedovoljno da bi se LGE uključio u dijagnostičke kriterije. Kao i kod drugih kardiomiopatija, u LVCN-u LGE može poslužiti kao prognostički pokazatelj za kardiovaskularne događaje (57). Bolesnici bez prisutnog LGE-a imaju bolju prognozu (58). LGE snimanjem također se lako detektira mogući tromb u kavumu lijeve klijetke.

4.4.6. Takotsubo kardiomiopatija. Uglavnom se u Takotsubo kardiomiopatiji kontrast ne zadržava u miokardu, iako se u malom broju bolesnika (9%) može vidjeti manje zadržavanje kontrasta (44).

4.5. T2 mjerena slika s kratkim inverzijskim vremenom pri obrnutoj relaksaciji

Poput ostalih T2 načina oslikavanja, T2 mjerena slika s kratkim inverzijskim vremenom pri obrnutoj relaksaciji (engl. *short tau inversion recovery*, STIR) služi za prikaz edema miokarda. Spada u spin-echo tehnike koje koriste RF puls od 180° kako bi se poništio T2* signal koji nastaje zbog nehomogenosti magnetskog polja. Obrnuta relaksacija služi kako bi se potisnuo signal određenog tkiva, u ovom slučaju masnog tkiva i krvi. Signal masnog tkiva potiskuje se pomoću obrnute relaksacije s kratkim tau, ali osim masnog tkiva svako tkivo koje ima mali T1 će biti suprimirano. U T2-STIR oslikavanju ne koriste se GBCA-ovi jer tkiva u kojima se kontrast nakuplja imaju skraćen T2 i njihov signal je potisnut. Danas se T2-STIR oslikavanje najčešće koristi za dijagnozu miokarditisa po Lake Louise kriterijima (Tablica 3). Iako T2-STIR ima bolju prostornu rezoluciju od T2 mapiranja, njegovu veću upotrebu ograničava nizak omjer signala i buke, gubitak signala zbog kretanja miokarda, nesavršeno potiskivanje signala krvi u područjima gdje krv sporo teče i subjektivna vizualna interpretacija (22).

Tablica 3. Lake Louise kriteriji za dijagnozu miokarditisa. Prema: Ferreira VM, Schulz-Menger J, Holmvang G, Kramer CM, Carbone I i sur. Cardiovascular Magnetic Resonance in Nonischemic Myocardial Inflammation. *J Am Coll Cardiol.* 2018;72(24):3158-76.

Klinička sumnja na miokarditis, nalazi MR-a srca ukazuju na upalu u miokardu, prisutna oba glavna kriterija (jedan vezan uz T2 mjerene slike i jedan uz T1 mjerene slike):

1. Edem miokarda na T2 mapiranju ili na T2 mjerenim slikama.
2. Neishemijska ozljeda miokarda s abnormalnim vrijednostima T1, ECV ili LGE.

Pomoćni kriteriji koji dodatno upućuju na miokarditis:

1. Perikarditis (perikardni izljev, povišen signal perikarda na LGE slikama, T1 mapama ili T2 mapama)
 2. Sistolička disfunkcija lijeve klijetke (globalni ili regionalni poremećaj kontraktiliteta).
-

MR – magnetska rezonancija; ECV – izvanstanični volumen; LGE – kasna imbibicija gadolinijem.

4.5.1. Hipertrofična kardiomiopatija. U jednoj studiji bolesnici s HCM-om i pojačanim signalom na T2-STIR slikama imali su veći indeks mase lijeve klijetke, nižu EF i veći signal na LGE snimaka u usporedbi s bolesnicima s HCM-om bez signala na T2-STIR

slikama. Primijetili su da prisutnost signala na T2-STIR slikama upućuje na uznapredovalu bolesti i veći rizik od aritmija (59).

4.5.2. Dilatacijska kardiomiopatija. T2-STIR oslikavanje može pomoći u razlikovanju ishemijske i neishemijske etiologije DCM-a. U ishemiji se vidi subendokardno povećanje signala koje ukazuje na upalu i edem u tom području (39).

4.6. T1 mapiranje

T1 mapiranje je tehnika snimanja MR-a srca u kojoj se svakom vokselu dodjeljuje vrijednost T1 vremena relaksacije i te vrijednosti prikazujemo parametrijskim mapama gdje piksel predstavlja vrijednosti vremena relaksacije T1 određenog vokselu (33,60). T1 mape su 2D prikazi, najčešće u boji, s referentnom skalom vrijednosti za lakšu vizualnu interpretaciju rezultata (61). Može se mapirati i analizirati cijeli miokard ili područje interesa (engl. *region of interest*, ROI) (33). Svako tkivo ima određene i konstantne vrijednosti T1 vremena relaksacije (60). Poznavanje vrijednosti normalnog raspona T1 vremena relaksacije omogućuje prepoznavanje abnormalnosti miokarda bez obzira ima li osoba tkivo normalnog miokarda (33). Može se poslužiti GBCA-ovima pri T1 mapiranju i to se naziva postkontrastnim T1 mapiranjem, dok se T1 mapiranje bez GBCA-ova naziva nativno T1 mapiranje. Pomoću postkontrastnog i nativnog T1 mapiranja može se izračunati izvanstanični volumen (engl. *extracellular volume*, ECV) (62). Na duljinu T1 vremena relaksacije pri nativnom T1 mapiranju utječe količina vode u tkivu, povećanje intersticijskog prostora, količina lipida i željeza u tkivu. Dok povećanje količine vode i povećanje intersticijskog prostora produljuju T1 vrijeme relaksacije, povećana količina lipida i željeza ga smanjuje (63). Ljudsko oko bolje primjećuje promjene u signalu na T2 mjerenim slikama, ali T1 mapiranje se pokazalo nadmoćnije od T2 mjerenih slika i LGE-a u detektiranju akutne upale u miokardu (33). Nativno T1 mapiranje je od posebne koristi kod bolesnika s lošom bubrežnom funkcijom koji nisu kandidati za primjenu GBCA-ova, kao i u bolesnika s difuznom fibrozom miokarda. U slučajevima gdje je već napravljeno LGE snimanje, ali su rezultati dvosmisleni, korisno je poslužiti se T1 mapiranjem (63).

4.6.1. Modificirana Look-Locker sekvenca obrnute relaksacije. Modificirana Look-Locker sekvenca obrnute relaksacije (engl. *modified Look-Locker inversion recovery*, MOLLI) temelji se na Look-Locker tehnici T1 mapiranja iz 1970. i razvijena je kako bi se bolje mapirao miokard koji je u stalnom pokretu. MOLLI sekvenca je najpopularnija tehnika T1 mapiranja zbog visokog omjera signala i buke i dobre reproducibilnosti. Postoje različite sheme MOLLI sekvenca. Klasična shema MOLLI sekvence mjeri T1 vrijeme relaksacije u

enddiastoli dok osoba drži dah i označuje se nizom brojeva 3(3)3(3)5 što označava da se snimaju tri, zatim još tri, zatim pet slika (svaka za vrijeme jednog srčanog ciklusa), a između njih je pauza od tri srčana ciklusa, što je ukupno sedamnaest srčanih ciklusa od početka do kraja snimanja. Klasična shema zahtijeva zadržavanje daha za vrijeme sedamnaest srčanih ciklusa, što je nekim bolesnicima neizvedivo. Stoga je osmišljena skraćena MOLLI tehnika (engl. *shortened modified Look-Locker inversion recovery*, ShMOLLI) koja koristi shemu 5(1)1(1)1 i omogućava dovršetak snimanja kroz devet srčanih ciklusa (33).

4.6.2. Tehnike oporavka saturacije. Prototip tehnike oporavka saturacije (engl. *saturation recovery single-shot acquisition*, SASHA) sastoji se od deset SSFP slika snimljenih u uzastopnim srčanim ciklusima i sinkroniziranih pomoću EKG-a. SASHA i ostale slične tehnike su preciznije jer, za razliku od MOLLI sekvenci, ne podcjenjuju T1 vrijednosti zbog ovisnosti o T2 vremenu relaksacije, magnetizacijskom transferu ili nehomogenostima magnetskog polja. Tehnika koja je nastala kombiniranjem SASHA i MOLLI sekvenci naziva se sekvencom obrnute relaksacije neovisne o srčanoj frekvenciji pripremljenoj saturacijskim pulsom (engl. *saturation pulse prepared heart rate independent inversion recovery*, SAPPHIRE). SAPPHIRE tehnika daje slične T1 vrijednosti kao i SASHA s preciznošću između SASHA i MOLLI sekvence (33).

4.6.3. Postkontrastno T1 mapiranje i kvantifikacija izvanstaničnog volumena. Normalni miokard sastoji se od tri odjeljka: unutarstaničnog, intravaskularnog i intersticijskog. Intravaskularni i intersticijski odjeljak čine izvanstanični prostor. Najveći odjeljak u normalnom miokardu je unutarstanični, no kod različitih srčanih bolesti dolazi do povećanja izvanstaničnog prostora, odnosno njegovog volumena. GBCA-ovi se raspodjeljuju u izvanstaničnom prostoru i smanjuju vrijeme relaksacije T1 u odnosu na ECV (33). Zato se postkontrastno T1 mapiranje koristi za računanje ECV-a, u kombinaciji s nativnim T1 mapiranjem. Za izračunavanje ECV-a potrebne su postkontrastne i nativne T1 mape, ali i vrijednost hematokrita (33,63). Formula po kojoj se računa ECV je:

$$ECV = (1 - \text{hematokrit}) \frac{\frac{1}{\text{postkontrastni T1 miokarda}} - \frac{1}{\text{nativni T1 miokarda}}}{\frac{1}{\text{postkontrastni T1 krvi}} - \frac{1}{\text{nativni T1 krvi}}}$$

ECV služi kao marker remodeliranja miokarda. Normalne vrijednosti ECV-a iznose 25,3±3,5% (pri 1,5 T) (63). Kako bi izračun bio što precizniji trebalo bi obaviti postkontrastno

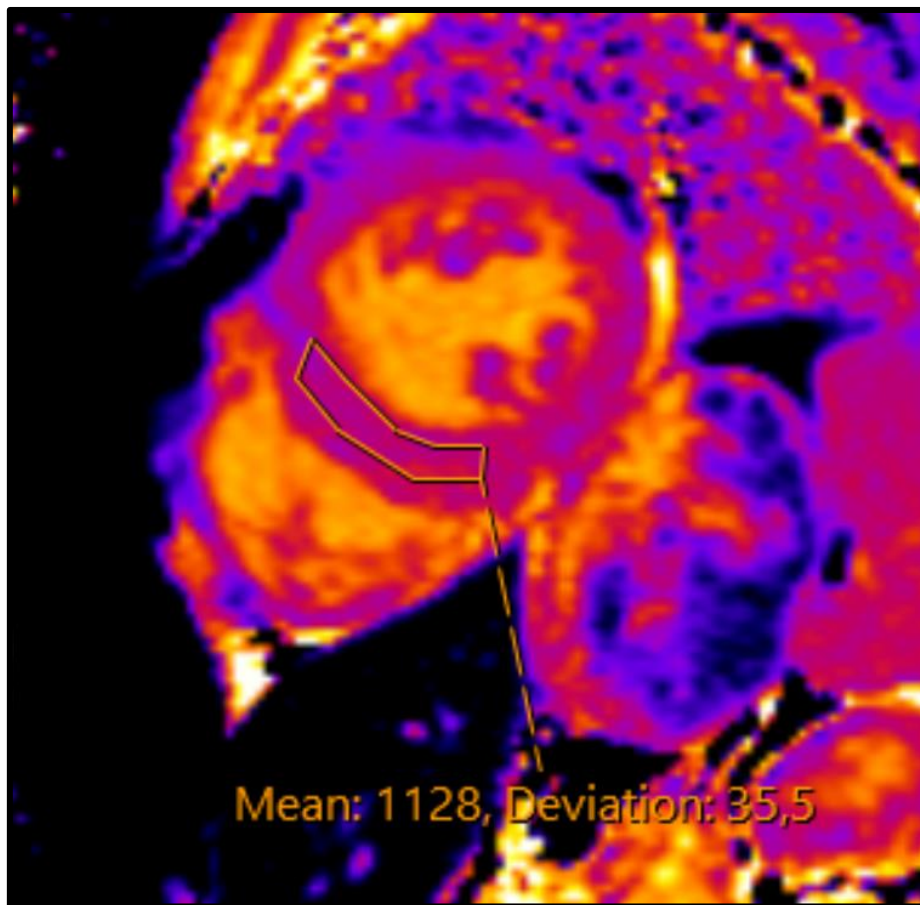
snimanje nakon deset minuta i više od primjene kontrasta (33). Svaka patologija koja povećava izvanstanični prostor, povećava vrijednosti ECV-a.

4.6.4. Hipertrofična kardiomiopatija. Kod profesionalnih sportaša jako je važno razlikovati fiziološku hipertrofiju srca od HCM-a. Budući da je fiziološka hipertrofija kod sportaša rezultat hipertrofije miocita, odnosno povećanja unutarstaničnog, a ne izvanstaničnog prostora, vrijednosti ECV-a će biti smanjene. Kod HCM-a je uz hipertrofiju miocita prisutna i fibroza intersticija miokarda, što znači da će biti povećan izvanstanični prostor te da će ECV biti povećan (33). T1 vrijednosti mogu biti povišene i u bolesnika bez jasne hipertrofije lijeve klijetke, ali s prisutnom mutacijom gena, što bi moglo biti korisno u ranom prepoznavanju HCM-a (64). Važno je HCM razlikovati od prilagodbe srca na preopterećenje uslijed arterijske hipertenzije, pogotovo u ranim stadijima. Vrijednosti nativnog T1 mapiranja i ECV-a znatno su veće u osoba s HCM-om u odnosu na osobe s hipertrofijom srca zbog sistemne arterijske hipertenzije (65).

4.6.5. Dilatacijska kardiomiopatija. Budući da u velikom postotku slučajeva LGE kod osoba s DCM-om bude negativan, posebice ako je već nastupila difuzna fibroza miokarda, korisno je poslužiti se nativnim i postkontrastnim T1 mapiranjem. Vrijeme relaksacije T1 na nativnoj snimci je produljeno i odgovara smanjenju debljine stijenke klijetke. Vrijednosti ECV-a govore o intersticijskoj fibrozi i kreću se u rasponu $28 \pm 0,4\%$ (pri 1,5 T) (63). Povišene vrijednosti T1 vremena relaksacije i ECV-a ukazuju na povećan rizik osobe od ponovne hospitalizacije, potrebe za transplantacijom srca i smrti (33,66).

4.6.6. Restriktivna kardiomiopatija. CA izazovno je dijagnosticirati i pratiti. Mnogi bolesnici s amiloidozom nisu kandidati za LGE zbog oštećenja bubrega (38). Bitno je razlučiti i o kojem obliku amiloidoze se radi, AL ili ATTR obliku, budući da se terapije znatno razlikuju. Liječenje AL amiloidoze usredotočeno je na eliminaciju klonova i plazma stanica koje proizvode lake lance protutijela pomoću kemoterapije i transplantacije matičnih stanica (67). Upotreba kemoterapeutika je ponekad ograničena zbog CA koja je česta u AL obliku (50-70% bolesnika s AL amiloidozom) i zato ju je važno rano dijagnosticirati (67,68). Kod ATTR-a potrebna je transplantacija jetre koja proizvodi transtiretinski amiloid (67). Fontana i sur. proveli su studiju koja je pokazala da su vrijednosti T1 vremena relaksacije u bolesnika s amiloidozom više od vrijednosti dobivenih bolesnika s HCM-om i zdravih kontrola. Bolesnici s AL oblikom amiloidoze imali su više vrijednosti od onih s ATTR oblikom amiloidoze. Pokazali su i da je nativno T1 mapiranje osjetljivije u dijagnosticiranju rane CA. Rezultati nativnog T1 mapiranja pokazali su veliku podudarnost s rezultatima scintigrafije kosti s 3,3-difosfono-1,2-propanodikarboksilatom, trenutnim zlatnim standardom za dijagnozu CA u

ATTR obliku (69). Baggiano i sur. proveli su slično istraživanje u kojem su sve bolesnike upućene u Nacionalni centar za amiloidozu sa sumnjom na sustavnu amiloidozu podvrgnuli, među ostalim, nativnom T1 mapiranju. Pokazali su da vrijednost nativnog T1 <1036 ms ima 96% negativnu prediktivnu vrijednost za CA, dok vrijednosti nativnog T1 >1164 ms imaju 98% pozitivnu prediktivnu vrijednost za CA. Predlažu da se kontrastno snimanje rezervira samo za bolesnike sa srednjom vjerojatnošću (T1 >1036 ms i <1164 ms) za CA što je u njihovoj studiji bilo 58% bolesnika. Budući da se u CA povećava izvanstanični prostor srca zbog odlaganja amiloida, vrijednosti ECV-a su također bile povećane (70) (Slika 11.).



Slika 11. Nativno T1 mapiranje u bolesnice s amiloidozom srca ukazuje na produljeno T1 vrijeme relaksacije. U bolesnice je MR pregledom potvrđen značajno povećan volumen izvanstaničnog prostora. MR – magnetska rezonancija. Izvor: Klinički zavod za dijagnostičku i intervencijsku radiologiju, KBC Zagreb.

Postotak ljudi s kliničkom dijagnozom CS-a mnogo je manji od postotka CS-a nađenih pri obdukciji bolesnika sa sarkoidozom (53). Nativno T1 mapiranje moglo bi biti korisno u dijagnostici CS-a jer ti bolesnici imaju povišene vrijednosti T1 vremena relaksacije.

Vrijednosti su povišene čak i u asimptomatskih bolesnika, što je preduvjet rane dijagnoze i bolje prognoze. Postoji i mogućnost praćenja odgovora na terapiju kortikosteroidima jer se pokazalo da bolesnici koji su uzimali kortikosteroidnu terapiju imaju niže vrijednosti T1 vremena relaksacije na kontrolnom MR-u srca od bolesnika koji ih nisu uzimali (33). Budući da je sarkoidoza bolest koja povećava izvanstanični prostor srca, vrijednosti ECV-a su povećane (54).

4.6.7. Nekompaktna lijeva klijetka. Manje studije istraživale su korisnost nativnog T1 mapiranja i računanja ECV vrijednosti u bolesnika s LVNC-om. Pokazale su da osim što bolesnici s LVNC-om imaju povišene vrijednosti nativnog T1 u usporedbi sa zdravim kontrolama, vrijednosti T1 su povišene i u bolesnika s negativnim LGE nalazom, što ukazuje na veću osjetljivost nativnog T1 mapiranja pri dijagnozi LVNC-a od LGE snimanja (71,72). Jedna studija čak predlaže da povišene vrijednosti nativnog T1 mapiranja i jako povišene vrijednosti ECV-a ukazuju na prisutnost difuzne fibroze u izvanstaničnom prostoru miokarda u LVNC-u. Osim što je ECV veći u bolesnika s LVNC-om naspram zdravih kontrola, ECV je veći u bolesnika sa smanjenim EF naspram onih s očuvanim EF (72).

4.6.8. Takotsubo kardiomiopatija. U akutoj fazi T1 mapiranje detektira prisutnost edema miokarda. Povišene vrijednosti nativnog T1 nalazimo čak i 13-39 mjeseci nakon početnog kardijalnog događaja (33).

4.7. T2 mapiranje

T2 mapiranje je tehnika snimanja MR-a srca pri kojoj se svakom vokselu dodjeljuje vrijednost T2 vremena relaksacije. Na T2 mapama svaki piksel ima kvantificiranu T2 vrijednost. Kao i kod T1 mapa, T2 mape imaju referentnu skalu za vizualnu interpretaciju i prikazane su u boji ili crno-bijelo (22). Glavni razlog povećanja T2 vremena relaksacije u srčanom tkivu je nakupljanje vode. Stoga je edem miokarda glavni patološki proces koji se analizira pomoću T2 vremena relaksacije (73). T2 mape prvi puta su se pojavile 2007. godine kako bi se kvantificirao edem miokarda u bolesnika s akutnim infarktom miokarda (74). Osim kod akutnog infarkta miokarda, edem miokarda prati se pomoću T2 mapa i u miokarditisu, Takotsubo kardiomiopatiji, CA-u, CS-u i odbacivanju presađenog srca (73,75). Kao i kod T1 mapa možemo mapirati cijeli miokard ili ROI (22).

4.7.1. Hipertrofična kardiomiopatija. Upotreba T2 mapiranja u HCM-u trenutno je ograničena. Jedna studija je ispitala mogu li T2 mape identificirati oštećeno tkivo miokarda koje je prisutno na T2 mjerenim slikama i njihovu korelaciju s LGE slikama i laboratorijskim parametrima (povećanje serumskog troponina T i moždanog natriuretskog peptida). Uočili su

da područja s višim vrijednostima T2 vremena relaksacije na T2 mapama odgovaraju područjima visokog signala na T2 mjerenim slikama. Veće vrijednosti T2 vremena relaksacije pratile su veće povećanje laboratorijskih parametara (76).

4.7.2. Dilatacijska kardiomiopatija. Uzroci DCM-a su raznoliki, ali dva najčešća su idiopatski DCM i DCM uzrokovan miokarditisom (9). Zlatni standard za dijagnozu miokarditisa je endomiokardna biopsija, no zbog prirode upale koja nije difuzna već lokalna, postoji rizik da se biopsijom ne obuhvati zahvaćeno tkivo miokarda. Postupak endomiokardne biopsije nosi određene rizike za bolesnika i razmatrali su se drugi načini potvrđivanja dijagnoze (22). Bohnen i sur. u svojoj su studiji zaključili da globalne vrijednosti T2 na T2 mapiranju ≤ 59 ms (pri 1,5 T) isključuju dijagnozu aktivnog miokarditisa i tim bolesnicima nije potrebno raditi endomiokardnu biopsiju, dok vrijednosti T2 ≥ 60 ms (pri 1,5 T) upućuju na aktivni miokarditis s osjetljivošću od 94%, specifičnošću od 60%, preciznošću od 77%, negativnom prediktivnom vrijednosti od 90% i pozitivnom prediktivnom vrijednosti od 71% (77). Studija Spiekera i sur. također je pokazala povišene vrijednosti T2 vremena relaksacije u bolesnika s DCM-om naspram zdravih kontrola i veće vrijednosti T2 u miokardu kod kojeg je biopsijom dokazana upala naspram miokarda s DCM-om neupalne etiologije. Oni predlažu vrijednost od $\geq 65,3$ ms (pri 1,5 T) kao granicu koja bi dijelila upaljeni miokard od zdravog s osjetljivošću od 93% i specifičnošću od 90%. No kada su se usporedile vrijednosti T2 vremena relaksacije između bolesnika sa DCM-om i upalom u miokardu s vrijednostima T2 bolesnika s DCM-om i bez upale u miokardu, osjetljivost se snizila na 79%, a specifičnost na 58% (78).

4.7.3. Restriktivna kardiomiopatija. Kotecha i sur. u svojoj su studiji bolesnike s CA-om podvrgli T2 mapiranju srca i endomiokardnoj biopsiji. Uočili su povećane vrijednosti T2 vremena relaksacije na T2 mapama u usporedbi sa zdravim kontrolama, što ukazuje da je edem miokarda prisutan u CA. Iako histološki nije moguće točno utvrditi prisutnost edema, izgled preparata ukazuje na njegovu prisutnost. Edem se javlja sekundarno u upalnim procesima, ali može biti prisutan bez upale. Vrijednosti T2 vremena relaksacije u CA-u su manje nego u miokarditisu i akutnom infarktu miokarda što ukazuje da edem miokarda, iako prisutan, nije značajniji patološki proces od infiltracije. Također su uočili da su u AL tipu amiloidoze vrijednosti T2 vremena relaksacije veće nego u ATTR tipu (75).

Prvi histološki stadij CS-a je stadij edema (11). T2 mapiranje se zato istražuje kao neinvazivni način utvrđivanja dijagnoze CS-a. Pokazalo se korisno u razlikovanju zdravog srca od srca zahvaćenog sarkoidozom, iako se za sada čini da nativno T1 mapiranje ipak ima veću diskriminatornu moć od T2 mapiranja (79). Također se pokazalo da je LGE manje

osjetljiv od T2 mapiranja (22). Može se primijetiti pad vrijednosti T2 vremena relaksacije u bolesnika koji su primali kortikosteroidnu terapiju (79).

4.7.4. Takotsubo kardiomiopatija. T2 mapiranje bi u Takotsubo kardiomiopatiji moglo pomoći kvantificirati edem miokarda, iako su daljnja istraživanja potrebna. Jedna studija pokazala je značajno veće vrijednosti T2 vremena relaksacije u Takotsubo kardiomiopatiji naspram zdravih kontrola. Vrijednosti su posebno bile povišene u dijelovima miokarda koji su bili kinetički poremećeni (22).

4.8. T2* mapiranje

T2 vrijeme relaksacije predstavlja smanjenje transversalne magnetizacije na 37% početne vrijednosti. Nehomogenost lokalnog magnetskog polja utječe na protone koji stoga neće precesirati u potpunosti u fazi. Relaksacija u takvom sustavu naziva se T2* relaksacija i manja je od T2 vremena relaksacije. Nehomogenost magnetskog polja možemo ukloniti primjenom RF pulsa od 180° i tako ćemo mjeriti T2 vrijeme relaksacije. T2* relaksaciju mjerimo samo pri gradijentnim tehnikama snimanja jer one ne koriste RF puls od 180°. Što je veća nehomogenost magnetskog polja, to je T2* vrijeme relaksacije manje. Neki čimbenici koji smanjuju T2* vrijeme relaksacije su: prisutnost deoksihemoglobina u venulama, metalni implantati, paramagnetski kontrast, prisutnost krvi, razgradni produkti hemoglobina i odlaganje željeza. Danas se T2* mapiranje najčešće koristi kako bi se prikazalo krvarenje u mozgu, arteriovenske malformacije, kavernomi, krvarenja unutar tumora, punktififormna krvarenja u difuznoj aksonalnoj ozljedi, preopterećenje željezom, stara intraventrikulatna krvarenja, trombozirane aneurizme i kalcifikacije (32). T2* mapiranje služi za dijagnozu kardiomiopatija uzrokovanih nakupljanjem željeza u β -talasemiji major i hemokromatozi.

4.8.1. Odlaganje željeza u miokardu. β -talasemije čine skupinu nasljednih bolesti uzrokovanih poremećajem sinteze hemoglobina koja skraćuje životni vijek eritrocita i njihovih prekursora u koštanoj srži. Neliječenje β -talasemije dovodi do hepatosplenomegalije, deformiteta kostiju zbog širenja koštane srži i do zatajenja srca. Genetički i klinički β -talasemije možemo podijeliti u: β -talasemiju major (BTM), β -talasemiju intermediju i β -talasemiju minor. Također ih možemo podijeliti na β -talasemije ovisne o transfuziji i β -talasemije neovisne o transfuziji. Bolesnici s BTM-om zahtijevaju redovite transfuzije krvi do kraja života (80). Željezo se počinje odlagati u tkiva nakon što njegova koncentracija preraste vezivne mogućnosti feritina (22). Najviše se odlaže u jetru, srce i endokrino tkivo (80). Zatajenje srca zbog kardiomiopatije uzrokovane preopterećenjem srca željezom najčešći je

uzrok smrti u bolesnika s BTM-om. Uz terapiju kelatima kardiomiopatija je reverzibilna. Vrijednosti T2* vremena relaksacije u interventrikularnoj pregradi kalibrirane su da odražavaju razinu željeza u miligramima po gramu suhog tkiva miokarda te se tako kvantificira nakupljanje željeza u miokardu. Preporuča se jednom godišnje napraviti T2* mjerene snimke svim bolesnicima koji su ovisni o transfuzijama kako bi se pratilo dolazi li do preopterećenja srca željezom. Jedna studija pokazala je da su bolesnici s vrijednostima T2* <10 ms u 98% slučajeva razvile zatajenje srca. Relativni rizik za aritmije označavale su vrijednosti T2* < 20 ms. Za praćenje učinka terapije kelatima također se koristi T2* mapiranje (22).

Hemokromatoza je nasljedna bolest povećane apsorpcije željeza iz probavnog sustava, što rezultira nakupljanjem željeza u organima. Nasljeđuje se autosomno recesivno. Najčešće se prezentira jetrenim lezijama, umorom, hiperpigmentacijom kože i diabetesom mellitusom. Srce je rjeđe zahvaćeno, u 15-20% slučajeva. Smrtnost od kardiovaskularnih događaja je oko 20%. Hemokromatoza srca se u ranim stadijima prezentira kao tipična RCM bez dilatacije lijeve klijetke i s restriktivnim uzorkom punjenja lijeve klijetke. Progresijom bolesti klijetke se dilatiraju i javlja se biventrikularna sistolička disfunkcija. Moguća je brza progresija i razvitak akutnog srčanog zatajenja. T2* mapiranjem kvantificira se količina željeza u srcu i jetri (81).

5. ZAKLJUČAK

Kardiomiopatije, kao i kardiovaskularne bolesti općenito, predstavljaju značajan javnozdravstveni problem. Mnogo je asimptomatskih slučajeva i onih koji se prvo prezentiraju s iznenadnom srčanom smrću. Zbog velike raznolikosti u etiologiji i fenotipu kardiomiopatija, važno je raspolagati različitim dijagnostičkim metodama. Magnetska rezonancija srca precizna je, neinvazivna i reproducibilna metoda oslikavanja srca. Postala je nezaobilazan korak u dijagnostičkoj obradi bolesnika s kardiomiopatijama. Osim što može precizno procijeniti funkciju i morfologiju srca, bolesnici nisu izloženi štetnom ionizirajućem zračenju. Postoje različite tehnike oslikavanja koje odgovaraju različitim potrebama u različitim oblicima kardiomiopatija.

Kako bi se došlo do dijagnoze, potrebno je u skladu s kliničkom slikom i sumnjom, odabrati odgovarajuću tehniku snimanja. Steady state-free precession cine oslikavanje korisno je pri određivanju ejectiveske frakcije, volumena klijetke i mase miokarda i može se primijeniti i u osoba s procijenjenom glomerularnom filtracijom ≤ 30 mL/min, dok je primjena kontrastnih sredstava baziranih na gadoliniju rezervirana za bolesnike s boljom bubrežnom funkcijom. T1 mapiranje miokarda korisno je kod difuznih patoloških procesa u miokardu jer ne zahtjeva zdravo tkivo miokarda za usporedbu. T2 mapiranje i T2 kratko inverzijsko vrijeme pri obrnutoj relaksaciji koriste se za otkrivanje edema miokarda, dok T2* mapiranje omogućuje kvantifikaciju nakupljenog željeza u tkivu miokarda.

Radiologija u cjelini, pa tako i metode magnetske rezonancije, nastavit će se razvijati s razvojem tehnike i tehnologije. Postojeće metode će se usavršavati, nove metode će se javljati. Mjesta za napredak uvijek ima, a zanimljivo će biti za 20 godina prisjetiti se današnjeg vremena i koliko je oslikavanje srca napredovalo.

6. ZAHVALE

Zahvaljujem doc.dr.sc. Maji Hrabak Paar, dr.med. na susretljivosti, strpljivosti i vremenu koje je izdvojila za ovaj diplomski rad.

Zahvaljujem svojoj obitelji na podršci i ljubavi koju mi uvijek pruža.

Hvala Kreši što je moja stijena i ljubav.

7. LITERATURA

1. Roth GA, Abate D, Abate KH, Abay SM, Abbafati C, Abbasi N, et al. Global, regional, and national age-sex-specific mortality for 282 causes of death in 195 countries and territories, 1980–2017: a systematic analysis for the Global Burden of Disease Study 2017. *Lancet* [Internet]. 2018 Nov;392(10159):1736–88. Available from: <https://linkinghub.elsevier.com/retrieve/pii/S0140673618322037>
2. Maron BJ, Towbin JA, Thiene G, Antzelevitch C, Corrado D, Arnett D, et al. Contemporary definitions and classification of the cardiomyopathies: An American Heart Association Scientific Statement from the Council on Clinical Cardiology, Heart Failure and Transplantation Committee; Quality of Care and Outcomes Research and Functio. *Circulation*. 2006;113(14):1807–16.
3. Elliott P, Andersson B, Arbustini E, Bilinska Z, Cecchi F, Charron P, et al. Classification of the cardiomyopathies: A position statement from the european society of cardiology working group on myocardial and pericardial diseases. *Eur Heart J*. 2008;29(2):270–6.
4. Makavos G, Kairis C, Tselegkidi M-E, Karamitsos T, Rigopoulos AG, Noutsias M, et al. Hypertrophic cardiomyopathy: an updated review on diagnosis, prognosis, and treatment. *Heart Fail Rev* [Internet]. 2019 Jul 9;24(4):439–59. Available from: <http://link.springer.com/10.1007/s10741-019-09775-4>
5. Freitas P, Ferreira AM, Arteaga-Fernández E, de Oliveira Antunes M, Mesquita J, Abecasis J, et al. The amount of late gadolinium enhancement outperforms current guideline-recommended criteria in the identification of patients with hypertrophic cardiomyopathy at risk of sudden cardiac death. *J Cardiovasc Magn Reson* [Internet]. 2019 Dec 15;21(1):50. Available from: <https://jcmr-online.biomedcentral.com/articles/10.1186/s12968-019-0561-4>
6. Fifer MA, Vlahakes GJ. Management of Symptoms in Hypertrophic Cardiomyopathy. *Circulation* [Internet]. 2008 Jan 22;117(3):429–39. Available from: <https://www.ahajournals.org/doi/10.1161/CIRCULATIONAHA.107.694158>
7. Maron BJ, Maron MS. Hypertrophic cardiomyopathy. *Lancet* [Internet]. 2013 Jan;381(9862):242–55. Available from: [http://dx.doi.org/10.1016/S0140-6736\(12\)60397-3](http://dx.doi.org/10.1016/S0140-6736(12)60397-3)

8. Porcari A, De Angelis G, Romani S, Paldino A, Artico J, Cannatà A, et al. Current diagnostic strategies for dilated cardiomyopathy: a comparison of imaging techniques. *Expert Rev Cardiovasc Ther* [Internet]. 2019;17(1):53–63. Available from: <https://doi.org/10.1080/14779072.2019.1550719>
9. Felker GM, Thompson RE, Hare JM, Hruban RH, Clemetson DE, Howard DL, et al. Underlying Causes and Long-Term Survival in Patients with Initially Unexplained Cardiomyopathy. *N Engl J Med* [Internet]. 2000 Apr 13;342(15):1077–84. Available from: <http://www.nejm.org/doi/abs/10.1056/NEJM200004133421502>
10. Weintraub RG, Semsarian C, Macdonald P. Dilated cardiomyopathy. *Lancet* [Internet]. 2017 Jul;390(10092):400–14. Available from: [http://dx.doi.org/10.1016/S0140-6736\(16\)31713-5](http://dx.doi.org/10.1016/S0140-6736(16)31713-5)
11. Rammos A, Meladinis V, Vovas G, Patsouras D. Restrictive Cardiomyopathies: The Importance of Noninvasive Cardiac Imaging Modalities in Diagnosis and Treatment—A Systematic Review. *Radiol Res Pract* [Internet]. 2017;2017(Table 1):1–14. Available from: <https://www.hindawi.com/journals/rrp/2017/2874902/>
12. Jug J, Bencic ML. Arrhythmogenic right ventricular cardiomyopathy TT - Aritmogena kardiomiopatija desne klijetke. *Cardiol Croat* [Internet]. 2019;14(1–2):12–20. Available from: <https://doi.org/10.15836/ccar2019.12>
<https://uhn.idm.oclc.org/login?url=http://ovidsp.ovid.com/ovidweb.cgi?T=JS&CSC=Y&NEWS=N&PAGE=fulltext&D=emca&AN=2001815534>
<http://nt2yt7px7u.search.serialssolutions.com/?sid=OVID:Ovid+Emcare+%3C2015+to+2019+week+28%3E&>
13. te Riele AS, Tandri H, Bluemke DA. Arrhythmogenic right ventricular cardiomyopathy (ARVC): cardiovascular magnetic resonance update. *J Cardiovasc Magn Reson* [Internet]. 2014 Dec 20;16(1):50. Available from: <http://jcmr-online.biomedcentral.com/articles/10.1186/s12968-014-0050-8>
14. Marcus FI, McKenna WJ, Sherrill D, Basso C, Bauce B, Bluemke DA, et al. Diagnosis of arrhythmogenic right ventricular cardiomyopathy/dysplasia: Proposed Modification of the Task Force Criteria. *Eur Heart J* [Internet]. 2010 Apr 1;31(7):806–14. Available from: <https://academic.oup.com/eurheartj/article-lookup/doi/10.1093/eurheartj/ehq025>
15. Pilichou K, Remme CA, Basso C, Campian ME, Rizzo S, Barnett P, et al. Myocyte necrosis underlies progressive myocardial dystrophy in mouse *dsg2*-related arrhythmogenic right ventricular cardiomyopathy. *J Exp Med*. 2009;206(8):1787–802.

16. Pilichou K, Thiene G, Bauce B, Rigato I, Lazzarini E, Migliore F, et al. Arrhythmogenic cardiomyopathy. *Orphanet J Rare Dis* [Internet]. 2016;11(1):1–17. Available from: <http://dx.doi.org/10.1186/s13023-016-0407-1>
17. Božić I, Jurišić Z, Božić D, Carević V, Batinić T, Fabijanić D. Nekompaktna lijeva klijetka. *Lijec Vjesn*. 2015;137(9–10):318–25.
18. Jacquier A, Thuny F, Jop B, Giorgi R, Cohen F, Gaubert JY, et al. Measurement of trabeculated left ventricular mass using cardiac magnetic resonance imaging in the diagnosis of left ventricular non-compaction. *Eur Heart J* [Internet]. 2010 May 1;31(9):1098–104. Available from: <https://academic.oup.com/eurheartj/article-lookup/doi/10.1093/eurheartj/ehp595>
19. Towbin JA, Lorts A, Jefferies JL. Left ventricular non-compaction cardiomyopathy. *Lancet*. 2015;386(9995):813–25.
20. Dias A, Núñez Gil IJ, Santoro F, Madias JE, Pelliccia F, Brunetti ND, et al. Takotsubo syndrome: State-of-the-art review by an expert panel – Part 1. *Cardiovasc Revascularization Med* [Internet]. 2019 Jan;20(1):70–9. Available from: <https://doi.org/10.1016/j.carrev.2018.11.015>
21. Koutcher JA, Burt CT. Principles of Nuclear Magnetic Resonance. *J Nucl Med*. 1984;25(I):101–11.
22. Lota AS, Gatehouse PD, Mohiaddin RH. T2 mapping and T2* imaging in heart failure. *Heart Fail Rev*. 2017;22(4):431–40.
23. Fuisz AR, Pohost GM. Cardiac Imaging With Computed Tomography and Magnetic Resonance in the Adult [Internet]. Available from: <https://www.uptodate.com/contents/cardiac-imaging-with-computed-tomography-and-magnetic-resonance-in-the-adult?source=bookmarks#H10>
24. Davenport MS, Newhouse JH. Patient evaluation prior to oral or iodinated intravenous contrast for computed tomography [Internet]. UpToDate. 2018. Available from: <https://www.uptodate.com/contents/patient-evaluation-prior-to-oral-or-iodinated-intravenous-contrast-for-computed-tomography>
25. Fraum TJ, Ludwig DR, Bashir MR, Fowler KJ. Gadolinium-based contrast agents: A comprehensive risk assessment. *J Magn Reson Imaging*. 2017;46(2):338–53.
26. Pasquini L, Napolitano A, Visconti E, Longo D, Romano A, Tomà P, et al. Gadolinium-Based Contrast Agent-Related Toxicities. *CNS Drugs*. 2018;32(3):229–40.

27. Cowper SE, Robin HS, Steinberg SM, Su LD, Gupta S, LeBoit PE. Scleromyxoedema-like cutaneous diseases in renal-dialysis patients. *Lancet* [Internet]. 2000 Sep;356(9234):1000–1. Available from: <https://linkinghub.elsevier.com/retrieve/pii/S0140673600026945>
28. Contrast Media Safety Committee. ESUR Guidelines on Contrast Agents v10.0. *Eur Soc Urogenit Radiol* [Internet]. 2018;0–45. Available from: http://www.esur.org/fileadmin/content/2019/ESUR_Guidelines_10.0_Final_Version.pdf
29. Prince MR, Zhang H, Zou Z, Staron RB, Brill PW. Incidence of immediate gadolinium contrast media reactions. *Am J Roentgenol*. 2011;196(2):138–43.
30. Dillman JR, Ellis JH, Cohan RH, Strouse PJ, Jan SC. Frequency and severity of acute allergic-like reactions to gadolinium-containing IV contrast media in children and adults. *Am J Roentgenol*. 2007;189(6):1533–8.
31. Mlynárik V. Introduction to nuclear magnetic resonance. *Anal Biochem*. 2017;529:4–9.
32. Chavhan GB, Babyn PS, Thomas B, Shroff MM, Haacke EM. Principles, Techniques, and Applications of T2*-based MR Imaging and Its Special Applications. *RadioGraphics* [Internet]. 2009 Sep;29(5):1433–49. Available from: <http://pubs.rsna.org/doi/10.1148/rg.295095034>
33. Aherne E, Chow K, Carr J. Cardiac T1 mapping: Techniques and applications. *J Magn Reson Imaging*. 2019;
34. Bogaert J, Dymarkowski S, Taylor AM, Muthurangu V. *Clinical Cardiac {MRI}*, second edition [Internet]. Vol. 2. 2012. Available from: <https://books.google.de/books?id=B9JAGiF254oC>
35. Ronen I, Kim D-S. *Magnetic Resonance in Epilepsy* [Internet]. Second Edi. Kuzniecky RI, Jackson GD, editors. *Magnetic Resonance in Epilepsy*. Elsevier; 2005. 99–127 p. Available from: <http://dx.doi.org/10.1016/B978-0-12-431152-7.50006-9>
36. Cardim N, Galderisi M, Edvardsen T, Plein S, Popescu BA, D'Andrea A, et al. Role of multimodality cardiac imaging in the management of patients with hypertrophic cardiomyopathy: an expert consensus of the European Association of Cardiovascular Imaging Endorsed by the Saudi Heart Association. *Eur Hear J – Cardiovasc Imaging* [Internet]. 2015 Mar;16(3):280–280. Available from: <https://academic.oup.com/ehjci/article-lookup/doi/10.1093/ehjci/jeu291>
37. Friedrich MG, Marcotte F. Cardiac magnetic resonance assessment of myocarditis.

- Circ Cardiovasc Imaging. 2013;6(5):833–9.
38. Kramer CM. Role of Cardiac MR Imaging in Cardiomyopathies. *J Nucl Med*. 2015;56:39S-45S.
 39. Francone M. Role of Cardiac Magnetic Resonance in the Evaluation of Dilated Cardiomyopathy: Diagnostic Contribution and Prognostic Significance. *ISRN Radiol* [Internet]. 2014;2014:1–16. Available from: <https://www.hindawi.com/archive/2014/365404/>
 40. Lee PT, Dweck MR, Prasher S, Shah A, Humphries SE, Pennell DJ, et al. Left Ventricular Wall Thickness and the Presence of Asymmetric Hypertrophy in Healthy Young Army Recruits. *Circ Cardiovasc Imaging* [Internet]. 2013 Mar;6(2):262–7. Available from: <https://www.ahajournals.org/doi/10.1161/CIRCIMAGING.112.979294>
 41. O’Mahony C, Jichi F, Pavlou M, Monserrat L, Anastasakis A, Rapezzi C, et al. A novel clinical risk prediction model for sudden cardiac death in hypertrophic cardiomyopathy (HCM Risk-SCD). *Eur Heart J* [Internet]. 2014 Aug 2;35(30):2010–20. Available from: <https://academic.oup.com/eurheartj/article-lookup/doi/10.1093/eurheartj/eh439>
 42. Moon JCC, Fisher NG, McKenna WJ, Pennell DJ. Detection of apical hypertrophic cardiomyopathy by cardiovascular magnetic resonance in patients with non-diagnostic echocardiography. *Heart*. 2004;90(6):645–9.
 43. Petersen SE, Selvanayagam JB, Wiesmann F, Robson MD, Francis JM, Anderson RH, et al. Left Ventricular Non-Compaction. *J Am Coll Cardiol* [Internet]. 2005 Jul;46(1):101–5. Available from: <http://dx.doi.org/10.1016/j.jacc.2005.03.045>
 44. Dias A, Núñez Gil IJ, Santoro F, Madias JE, Pelliccia F, Brunetti ND, et al. Takotsubo syndrome: State-of-the-art review by an expert panel – Part 2. *Cardiovasc Revascularization Med* [Internet]. 2019 Feb;20(2):153–66. Available from: <https://doi.org/10.1016/j.carrev.2018.11.016>
 45. Franco A, Javidi S, Ruehm SG. Delayed myocardial enhancement in cardiac magnetic resonance imaging. *J Radiol Case Rep*. 2015;9(6):6–18.
 46. Mahrholdt H, Wagner A, Judd RM, Sechtem U, Kim RJ. Delayed enhancement cardiovascular magnetic resonance assessment of non-ischaemic cardiomyopathies. *Eur Heart J* [Internet]. 2005 Aug 1;26(15):1461–74. Available from: <http://academic.oup.com/eurheartj/article/26/15/1461/541638/Delayed-enhancement->

cardiovascular-magnetic

47. Gersh BJ, Maron BJ, Bonow RO, Dearani JA, Fifer MA, Link MS, et al. 2011 ACCF/AHA guideline for the diagnosis and treatment of hypertrophic cardiomyopathy: A report of the American College of Cardiology Foundation/American Heart Association Task Force on Practice Guidelines Developed in Collaboration with the American Ass. J Am Coll Cardiol [Internet]. 2011;58(25):e212–60. Available from: <http://dx.doi.org/10.1016/j.jacc.2011.06.011>
48. Raiker N, Vullaganti S, Collins JD, Allen BD, Choudhury L. Myocardial tissue characterization by gadolinium-enhanced cardiac magnetic resonance imaging for risk stratification of adverse events in hypertrophic cardiomyopathy. Int J Cardiovasc Imaging [Internet]. 2020;(0123456789). Available from: <https://doi.org/10.1007/s10554-020-01808-6>
49. Leong DP, Chakrabarty A, Shipp N, Molaee P, Madsen PL, Joerg L, et al. Effects of myocardial fibrosis and ventricular dyssynchrony on response to therapy in new-presentation idiopathic dilated cardiomyopathy: insights from cardiovascular magnetic resonance and echocardiography. Eur Heart J [Internet]. 2012 Mar 1;33(5):640–8. Available from: <https://academic.oup.com/eurheartj/article-lookup/doi/10.1093/eurheartj/ehr391>
50. Amorim S, Campelo M, Martins E, Moura B, Sousa A, Pinho T, et al. Prevalence, predictors and prognosis of ventricular reverse remodeling in idiopathic dilated cardiomyopathy. Rev Port Cardiol [Internet]. 2016 May;35(5):253–60. Available from: <https://linkinghub.elsevier.com/retrieve/pii/S0870255116300014>
51. Leyva F, Taylor RJ, Foley P, Umar F, Mulligan LJ, Patel K, et al. Left ventricular midwall fibrosis as a predictor of mortality and morbidity after cardiac resynchronization therapy in patients with nonischemic cardiomyopathy. J Am Coll Cardiol [Internet]. 2012;60(17):1659–67. Available from: <http://dx.doi.org/10.1016/j.jacc.2012.05.054>
52. Dzungu JN, Valencia O, Pinney JH, Gibbs SDJ, Rowczenio D, Gilbertson JA, et al. CMR-Based Differentiation of AL and ATTR Cardiac Amyloidosis. JACC Cardiovasc Imaging [Internet]. 2014 Feb;7(2):133–42. Available from: <https://linkinghub.elsevier.com/retrieve/pii/S1936878X1300819X>
53. Iannuzzi MC, Rybicki BA, Teirstein AS. Sarcoidosis. N Engl J Med [Internet]. 2007 Nov 22;357(21):2153–65. Available from:

<http://www.nejm.org/doi/abs/10.1056/NEJMra071714>

54. Tan JL, Fong HK, Birati EY, Han Y. Cardiac Sarcoidosis. *Am J Cardiol* [Internet]. 2019 Feb;123(3):513–22. Available from:
<https://doi.org/10.1016/j.amjcard.2018.10.021>
55. Ise T, Hasegawa T, Morita Y, Yamada N, Funada A, Takahama H, et al. Extensive late gadolinium enhancement on cardiovascular magnetic resonance predicts adverse outcomes and lack of improvement in LV function after steroid therapy in cardiac sarcoidosis. *Heart*. 2014;100(15):1165–72.
56. Sen-Chowdhry S, Prasad SK, Syrris P, Wage R, Ward D, Merrifield R, et al. Cardiovascular Magnetic Resonance in Arrhythmogenic Right Ventricular Cardiomyopathy Revisited. Comparison With Task Force Criteria and Genotype. *J Am Coll Cardiol*. 2006;48(10):2132–40.
57. Patel AR, Kramer CM. Role of Cardiac Magnetic Resonance in the Diagnosis and Prognosis of Nonischemic Cardiomyopathy. *JACC Cardiovasc Imaging* [Internet]. 2017 Oct;10(10):1180–93. Available from:
<https://linkinghub.elsevier.com/retrieve/pii/S1936878X17307763>
58. Grigoratos C, Barison A, Ivanov A, Andreini D, Amzulescu M-S, Mazurkiewicz L, et al. Meta-Analysis of the Prognostic Role of Late Gadolinium Enhancement and Global Systolic Impairment in Left Ventricular Noncompaction. *JACC Cardiovasc Imaging* [Internet]. 2019 Nov;12(11):2141–51. Available from:
<https://linkinghub.elsevier.com/retrieve/pii/S1936878X19301561>
59. Todiere G, Piscicella L, Barison A, Del Franco A, Zachara E, Piaggi P, et al. Abnormal T2-STIR Magnetic Resonance in Hypertrophic Cardiomyopathy: A Marker of Advanced Disease and Electrical Myocardial Instability. Talkachova A, editor. *PLoS One* [Internet]. 2014 Oct 30;9(10):e111366. Available from:
<https://dx.plos.org/10.1371/journal.pone.0111366>
60. Schiau C, Schiau Șerban, Dudea SM, Manole S. Cardiovascular magnetic resonance: contribution to the exploration of cardiomyopathies. *Med Pharm Reports* [Internet]. 2019 Oct 23;92(4):326–36. Available from:
<https://medpharmareports.com/index.php/mpr/article/view/1343>
61. Radenkovic D, Weingärtner S, Ricketts L, Moon JC, Captur G. T1 mapping in cardiac MRI. *Heart Fail Rev* [Internet]. 2017 Jul 16;22(4):415–30. Available from:
<http://link.springer.com/10.1007/s10741-017-9627-2>

62. Ferreira VM, Piechnik SK, Robson MD, Neubauer S, Karamitsos TD. Myocardial Tissue Characterization by Magnetic Resonance Imaging. *J Thorac Imaging* [Internet]. 2014 May;29(3):147–54. Available from: <http://content.wkhealth.com/linkback/openurl?sid=WKPTLP:landingpage&an=00005382-201405000-00004>
63. Haaf P, Garg P, Messroghli DR, Broadbent DA, Greenwood JP, Plein S. Cardiac T1 Mapping and Extracellular Volume (ECV) in clinical practice: A comprehensive review. *J Cardiovasc Magn Reson* [Internet]. 2016;18(1):1–12. Available from: <http://dx.doi.org/10.1186/s12968-016-0308-4>
64. Taylor AJ, Salerno M, Dharmakumar R, Jerosch-Herold M. T1 Mapping. *JACC Cardiovasc Imaging* [Internet]. 2016 Jan;9(1):67–81. Available from: <https://linkinghub.elsevier.com/retrieve/pii/S1936878X15008670>
65. Hinojar R, Varma N, Child N, Goodman B, Jabbour A, Yu C-Y, et al. T1 Mapping in Discrimination of Hypertrophic Phenotypes: Hypertensive Heart Disease and Hypertrophic Cardiomyopathy. *Circ Cardiovasc Imaging* [Internet]. 2015 Dec;8(12):1–9. Available from: <https://www.ahajournals.org/doi/10.1161/CIRCIMAGING.115.003285>
66. Youn JC, Hong YJ, Lee HJ, Han K, Shim CY, Hong GR, et al. Contrast-enhanced T1 mapping-based extracellular volume fraction independently predicts clinical outcome in patients with non-ischemic dilated cardiomyopathy: a prospective cohort study. *Eur Radiol*. 2017;27(9):3924–33.
67. Tuzovic M, Yang EH, Baas AS, Depasquale EC, Deng MC, Cruz D, et al. Cardiac Amyloidosis: Diagnosis and Treatment Strategies. *Curr Oncol Rep* [Internet]. 2017 Jul 20;19(7):46. Available from: <http://link.springer.com/10.1007/s11912-017-0607-4>
68. Siddiqi OK, Ruberg FL. Cardiac amyloidosis: An update on pathophysiology, diagnosis, and treatment. *Trends Cardiovasc Med* [Internet]. 2018 Jan;28(1):10–21. Available from: <https://linkinghub.elsevier.com/retrieve/pii/S1050173817301081>
69. Fontana M, Banypersad SM, Treibel TA, Maestrini V, Sado DM, White SK, et al. Native T1 Mapping in Transthyretin Amyloidosis. *JACC Cardiovasc Imaging* [Internet]. 2014 Feb;7(2):157–65. Available from: <https://linkinghub.elsevier.com/retrieve/pii/S1936878X13008164>
70. Baggiano A, Boldrini M, Martinez-Naharro A, Kotecha T, Petrie A, Rezk T, et al. Noncontrast Magnetic Resonance for the Diagnosis of Cardiac Amyloidosis. *JACC*

- Cardiovasc Imaging [Internet]. 2020 Jan;13(1):69–80. Available from:
<https://linkinghub.elsevier.com/retrieve/pii/S1936878X19304334>
71. Zhou H, Lin X, Fang L, Zhao X, Ding H, Chen W, et al. Characterization of Compacted Myocardial Abnormalities by Cardiac Magnetic Resonance With Native T1 Mapping in Left Ventricular Non-Compaction Patients – A Comparison With Late Gadolinium Enhancement –. *Circ J* [Internet]. 2016;80(5):1210–6. Available from:
https://www.jstage.jst.go.jp/article/circj/80/5/80_CJ-15-1269/_article
 72. Araujo-Filho JAB, Assuncao AN, Tavares de Melo MD, Bière L, Lima CR, Dantas RN, et al. Myocardial T1 mapping and extracellular volume quantification in patients with left ventricular non-compaction cardiomyopathy. *Eur Hear J - Cardiovasc Imaging* [Internet]. 2018 Aug 1;19(8):888–95. Available from:
<https://academic.oup.com/ehjcmaging/article/19/8/888/4922688>
 73. Kim PK, Hong YJ, Im DJ, Suh YJ, Park CH, Kim JY, et al. Myocardial T1 and T2 Mapping: Techniques and Clinical Applications. *Korean J Radiol* [Internet]. 2017;18(1):113. Available from:
<https://www.kjronline.org/DOIx.php?id=10.3348/kjr.2017.18.1.113>
 74. Saeed M, Van TA, Krug R, Hetts SW, Wilson MW. Cardiac MR imaging: current status and future direction. *Cardiovasc Diagn Ther*. 2015;5(4):290–310.
 75. Kotecha T, Martinez-Naharro A, Treibel TA, Francis R, Nordin S, Abdel-Gadir A, et al. Myocardial Edema and Prognosis in Amyloidosis. *J Am Coll Cardiol* [Internet]. 2018 Jun;71(25):2919–31. Available from:
<https://linkinghub.elsevier.com/retrieve/pii/S0735109718345716>
 76. Amano Y, Yanagisawa F, Tachi M, Hashimoto H, Imai S, Kumita S. Myocardial T2 Mapping in Patients With Hypertrophic Cardiomyopathy. *J Comput Assist Tomogr* [Internet]. 2017;41(3):344–8. Available from: <http://journals.lww.com/00004728-201705000-00002>
 77. Bohnen S, Radunski UK, Lund GK, Kandolf R, Stehning C, Schnackenburg B, et al. Performance of T1 and T2 Mapping Cardiovascular Magnetic Resonance to Detect Active Myocarditis in Patients With Recent-Onset Heart Failure. *Circ Cardiovasc Imaging* [Internet]. 2015 Jun;8(6):1–7. Available from:
<https://www.ahajournals.org/doi/10.1161/CIRCIMAGING.114.003073>
 78. Spieker M, Katsianos E, Gastl M, Behm P, Horn P, Jacoby C, et al. T2 mapping cardiovascular magnetic resonance identifies the presence of myocardial inflammation

- in patients with dilated cardiomyopathy as compared to endomyocardial biopsy. *Eur Hear J - Cardiovasc Imaging* [Internet]. 2018 May 1;19(5):574–82. Available from: <https://academic.oup.com/ehjcmaging/article/19/5/574/4616249>
79. Puntmann VO, Isted A, Hinojar R, Foote L, Carr-White G, Nagel E. T1 and T2 Mapping in Recognition of Early Cardiac Involvement in Systemic Sarcoidosis. *Radiology* [Internet]. 2017 Oct;285(1):63–72. Available from: <http://pubs.rsna.org/doi/10.1148/radiol.2017162732>
80. Shah FT, Sayani F, Trompeter S, Drasar E, Piga A. Challenges of blood transfusions in β -thalassemia. *Blood Rev* [Internet]. 2019 Sep;37:100588. Available from: <https://doi.org/10.1016/j.blre.2019.100588>
81. Muchtar E, Blauwet LA, Gertz MA. Restrictive Cardiomyopathy: Genetics, Pathogenesis, Clinical Manifestations, Diagnosis, and Therapy. *Circ Res* [Internet]. 2017 Sep 15;121(7):819–37. Available from: <https://www.ahajournals.org/doi/10.1161/CIRCRESAHA.117.310982>

8. ŽIVOTOPIS

Rođena sam u Zagrebu 15.7.1995. godine. Završila sam osnovnu glazbenu školu u glazbenom učilištu Elly Bašić 2009. godine. Pohađala sam II. gimnaziju u Zagrebu od 2010. do 2014. Iste godine upisala sam Medicinski fakultet Sveučilišta u Zagrebu.

Aktivno sam sudjelovala u nastavi kao demonstratorica na Katedri za medicinsku kemiju i biokemiju, te u aktivnostima raznih studentskih sekcija.

Pisala sam pregledne članke za studentski časopis „Gyrus“.

Aktivno i pasivno sam sudjelovala na nekoliko studentskih i stručnih kongresa.

U akademskoj godini 2017./2018. primila sam Rektorovu nagradu za društveno koristan rad u akademskoj i široj zajednici za doprinos humanitarnoj akciji „Medicinari velikog srca“.

2017. godine sam u Zagrebu završila dvogodišnji tečaj hrvatskog znakovnog jezika u organizaciji Hrvatskog saveza gluhoslijepih osoba Dodir.