

Kongenitalni kolesteatom

Dražić, Laura

Master's thesis / Diplomski rad

2020

Degree Grantor / Ustanova koja je dodijelila akademski / stručni stupanj: **University of Zagreb, School of Medicine / Sveučilište u Zagrebu, Medicinski fakultet**

Permanent link / Trajna poveznica: <https://um.nsk.hr/um:nbn:hr:105:314414>

Rights / Prava: [In copyright](#)/[Zaštićeno autorskim pravom.](#)

Download date / Datum preuzimanja: **2024-07-13**



Repository / Repozitorij:

[Dr Med - University of Zagreb School of Medicine Digital Repository](#)



**SVEUČILIŠTE U ZAGREBU
MEDICINSKI FAKULTET**

Laura Dražić

Kongenitalni kolesteatom

DIPLOMSKI RAD



Zagreb, 2020.

**SVEUČILIŠTE U ZAGREBU
MEDICINSKI FAKULTET**

Laura Dražić

Kongenitalni kolesteatom

DIPLOMSKI RAD



Zagreb, 2020.

Ovaj diplomski rad izrađen je na Klinici za bolesti uha, nosa i grla i kirurgiju glave i vrata KBC-a „Sestre Milosrdnice“ pod vodstvom doc. dr. sc. Jakova Ajduka i predan je na ocjenu u akademskoj godini 2019./2020.

Sadržaj

SAŽETAK	I
SUMMARY	II
1.UVOD	1
2. KLINIČKA ANATOMIJA UHA	3
3.HISTOPATOLOGIJA.....	6
4.EPIDEMIOLOGIJA	7
5.ETIOLOGIJA I PATOGENEZA	8
6.KLINIČKA SLIKA	11
6.1.KOMPLIKACIJE BOLESTI	11
7.KLASIFIKACIJA	13
8.DIJAGNOSTIKA	14
9.LIJEČENJE	16
9.1.TIMPANOPLASTIKA.....	19
9.1.1. CWU TIMPANOPLASTIKA.....	19
9.1.2.CWD TIMPANOPLASTIKA.....	20
10.PROGNOZA	22
10.1.REZULTATI OPERACIJE	22
10.2.KOMPLIKACIJE OPERACIJE	24
11.ZAHVALE	25
12.LITERATURA.....	26
13.ŽIVOTOPIS.....	29

SAŽETAK

KONGENITALNI KOLESTEATOM

Autor: Laura Dražić

Kolesteatomom nazivamo prisutnost epitela (pločastih stanica kože) u srednjem uhu.

Dijelimo ga na kongenitalni i stečeni kolesteatom.

Za razliku od stečenog kolesteatoma, koji nastaje urastanjem epitela s vanjske strane bubnjića, za kongenitalni kolesteatom se smatra da nastaje od zarobljenog epitela u šupljini srednjeg uha tijekom embriogeneze.

Simptomi stečenog kolesteatoma su provodna naglušnost, otoreja, otalgija, tinnitus, vrtoglavica te problemi s ravnotežom.

U anamnezi kongenitalnog kolesteatoma većinom nedostaju podaci o prethodnim upalama, curenju iz uha te operacijama uha. Obično su prvi znaci provodni gubitak sluha ili komplikacije širenja kolesteatoma u okolne strukture (pareza n.facijalisa, labirintitis, mastoiditis, petrozitis, intrakranijalne infekcije...)

Kolesteatom dijagnosticiramo fizikalnim pregledom; otoskopijom, otomikroskopijom, audiološkim testovima (audiometrijom i timpanometrijom) te radiološkim pretragama (kompjuteriziranom tomografijom (CT) i magnetskom rezonancijom (MR)).

Liječenje kongenitalnog i stečenog kolesteatoma je kirurško. Ciljevi zahvata su: potpuno odstranjenje tvorbe i funkcionalna rekonstrukcija srednjeg uha.

Konzervativno liječenje provodi se u pacijenata koji imaju kontraindikaciju za operativni zahvat odnosno kod smirivanja recidivirajućih akutnih upala koje nastaju uslijed kolesteatoma.

Recidiv bolesti važna je značajka kolesteatoma koja je posljedica njegove invazivne prirode te se savjetuje praćenje nakon kirurškog zahvata.

Nakon postavljanja dijagnoze kongenitalnog kolesteatoma na jednom uhu, bilateralna bolest mora biti isključena.

KLJUČNE RIJEČI: kongenitalni kolesteatom, provodni gubitak sluha, operacija, recidiv

SUMMARY

CONGENITAL CHOLESTEATOMA

Author: Laura Dražić

Cholesteatoma is the presence of squamous skin cells (epithelium) in the middle ear.

We divide it into congenital and acquired cholesteatoma.

In contrast to the acquired cholesteatoma, which is formed from the growing epithelium from the outer side of the eardrum, congenital cholesteatoma is formed from the trapped epithelium in the middle ear cavity during embryogenesis.

Symptoms of acquired cholesteatoma are conductive hearing loss, otorrhea, otalgia, tinnitus, dizziness, and balance problems.

History of congenital cholesteatoma usually excludes former ear inflammations, leak from the ear and history of ear operations. The first signs are conductive hearing loss or complications of spreading cholesteatoma (facial paresis, labyrinthitis, mastoiditis, petrositis, intracranial infections...)

Cholesteatoma is diagnosed by physical examination; otoscopy, otomicroscopy, audiological tests (audiometry and tympanometry) and radiological examinations (computed tomography (CT), magnetic resonance imaging (MRI)).

The treatment of cholesteatoma is surgical. The goals include the complete elimination of middle ear formation and functional reconstruction of the middle ear.

Conservative treatment is performed in patients who have a contraindication for surgery or for the relief of recurrent acute inflammation resulting from cholesteatoma.

Recidivism is an important feature of a cholesteatoma that is a consequence of its invasive nature; therefore, follow-up after surgery is advised.

After a diagnosis of congenital cholesteatoma in one ear, bilateral disease must be ruled out.

KEYWORDS: congenital cholesteatoma, conductive hearing loss, surgery, recidivism

1.UVOD

Kolesteatom je oštro ograničena nekancerozna cistična tvorba orožnjelog pločastog epitela u srednjem uhu koja se opisuje kao: "koža na krivome mjestu".(1-5) Lokalno je invazivan, destruktivan, djeluje litički te enzimskom aktivnošću razara kost. (4)

Kolesteatom može biti kongenitalni koji je češći u dječjoj dobi, ali prve simptome može dati tek u odrasloj dobi te stečeni koji se može pojaviti kako u odrasloj tako i u pedijatrijskoj populaciji.

Stečeni kolesteatom mnogo je češći od kongenitalnog. U pedijatrijskoj populaciji, 70-96% kolesteatoma je stečeno. (5)

Kongenitalni kolesteatom najčešće se dijagnosticira u djece od šest mjeseci do pet godina.(4)

Bilateralna bolest zabilježena je u 7-10% djece s dijagnosticiranim kolesteatomom.(5)

Etiologija kongenitalnog kolesteatoma još uvijek nije do kraja jasna, ali najprihvaćenija teorija je da nastaje od embrionalnog epitelnog tkiva iza očuvanog bubnjića kod djece koja nisu imala upala srednjega uha i nisu bila prethodno podvrgnuta otološkim operacijama.(4,6,7)

Osim te teorije, postoji i teorija o stečenoj inkluziji te mnoge druge od kojih niti jedna nije znanstveno dokazana.

Znakovi i simptomi ovise o smjeru širenja tvorbe te uključuju provodno i senzorneuralno oštećenje sluha, vrtoglavicu, paralizu n.facialis, meningitis i slično.

Kongenitalni kolesteatom obično ostaje neotkriven godinama prije nego što se prezentira potencijalno opasnim simptomima (pareza facialis, meningitis, tromboza sigmoidnog sinusa...)

Stečeni kolesteatom nastaje uvlačenjem epitela kože u srednje uho (primarno stečeni) ili zbog urastanja kože kroz perforaciju bubnjića (sekundarno stečeni).(2,8)

Stečeni kolesteatom možemo smatrati najvažnijim obilježjem uznapredovale kronične upale srednjeg uha. Za razliku od kongenitalnog kolesteatoma anamnestički postoje podaci o učestalim upalama uha, curenju, slabijem sluhu, neugodnom mirisu iz uha....

Pravovremena dijagnoza važna je kako bi izbjegli moguće nepopravljive posljedice bolesti, kao što je trajni gubitak sluha.

Kongenitalni kolesteatom se obično otkriva slučajno tijekom rutinskog pregleda djeteta ili kada su već nastupile komplikacije uslijed širenja na okolne strukture. Dijagnoza se postavlja

detaljnim otorinolaringološkim pregledom te radiološkim slikovnim pretragama. Osim klasične otoskopije, koristi se otomikroskopija i endoskopski pregled. CT visoke rezolucije zlatni je standard slikovne dijagnostike te je obavezan i neizbježan u planiranju operativnog zahvata. Magnetska rezonancija ima važnu ulogu u detekciji kolesteatoma; osobito recidivirajućih kada ima prednost pred CT-om. Nakon otkrića jednostranog kongenitalnog kolesteatoma, obostrana bolest mora biti isključena.(6)

Terapija kongenitalnog kolesteatoma je što raniji kirurški zahvat te dugoročno praćenje nakon operacije. (9)

2. KLINIČKA ANATOMIJA UHA

Uho dijelimo na vanjsko, srednje i unutrašnje.

Vanjsko uho čine uška i zvukovod.

Ušku čini hrskavična podloga prekrivena kožom. Cjevasti dio vanjskog uha nazivamo zvukovodom, a dužine je oko tri centimetra. Zvukovod se sastoji se od vanjskog hrskavičnog i unutrašnjeg koštanog dijela. U sredini je suženje (istmus) koje označava prijelaz hrskavičnog u koštani dio. U vanjskom dijelu zvukovoda nalaze se ceruminalne žlijezde.

Funkcija vanjskog uha je prijenos zvučnih valova u osjetljive strukture srednjeg uha.

Vanjsko uho pojačava određene frekvencije zvuka, uglavnom u rasponu od 1000 do 4000Hz što odgovara ljudskom govornom području. Pojačavanje zvuka omogućeno je oblikom (reljefom) same uške. Uho je parni organ čime je omogućena lokalizacija izvora zvuka te bolje razumijevanje u otežanim uvjetima.

Granicu vanjskog i srednjeg uha čini bubnjić.

Bubnjić je struktura uložena u sulcus tympanicus te se sastoji od tri sloja ; kože, vezivne osnovice i sluznice. Koža, koja prekriva bubnjić s vanjske strane, neposredni je nastavak kože vanjskog zvukovoda. Vezivna osnovica, stratum proprium, središnji je dio bubnjića, dok unutarnji dio čini sluznica koja je nastavak sluznice bubnjišta.

Klinički, bubnjić možemo podijeliti na četiri kvadranta (anteroinferiorni, anterosuperiorni, posteroinferiorni, posterosuperiorni) razdvojena imaginarnom ravnim linijom od drška čekića koja nastavlja prema donjem rubu i horizontalnom linijom koja prolazi kroz umbo. Ta podjela važna je za kirurške zahvate na uhu.

Umbo je uvučeni središnji dio bubnjića, a odgovara mjestu pripoja vrška drška čekića.

Otoskopski bubnjić je sedefaste boje te na njemu uočavamo prominenciju, striju i trokutasti refleksi. Strija je svijetla pruga koja se od središnjeg ulegnuća pruža superoanteriorno, mjesto je sraštenja drška čekića, dok prominencija izbočenje na krajnjem superoanteriornom dijelu strije koja odgovara postraničnom nastavku čekića.

Bubnjić se sastoji od dva dijela; pars tensa i pars flaccida (Shrapnellova membrana).

Pars tensa napeti je dio bubnjića i obuhvaća gotovo cijelu njegovu cirkumferenciju, osim anterosuperiornog dijela. Pars flaccida nenapeti je anterosuperiorni dio bubnjića koji nema središnju vezivnu osnovicu, pa tu koža izravno dodiruje sluznicu.

Srednje uho sastoji se od bubnjišta, slušnih koščica, Eustahijeve cijevi, mastoidnih celula i šupljina temporalne kosti.

Lanac slušnih koščica: čekić (malleus), nakovanj (incus) i stremen (stapes), nalazi se u srednjem uhu. Zajedno sa bubnjićem uloga lanca slušnih koščica je pojačavanje zvukova određene frekvencije. Navedeno pojačanje postiže se razlikom u površini bubnjića i ovalnog prozorčića te po principu poluge koju tvore slušne koščice. Mišići m.tensor tympani te m.stapedius vezani su na slušne koščice. Uloga tih mišića nije u potpunosti razjašnjena, ali jedna od uloga je zaštita unutrašnjeg uha od preglasnih zvukova.

U ovalnom prozorčiću (fenestra ovalis) smještena je pločica stremena te on čini granicu srednjeg i unutrašnjeg uha.

Sve strukture iza ovalnog prozorčića (retrofenestralne), pripadaju unutrašnjem uhu. Osim slušnih koščica, srednjem uha pripada i Eustahijeva tuba (tuba auditiva), cijev koja povezuje ždrijelo i srednje uho. Lateralnu trećinu čini koštani dio, a medijalne dvije trećine hrskavični dio. Položena je od gore i lateralno, prema dolje i medijalno, a zadaća joj je izjednačavanje tlaka u bubnjištu s atmosferskim tlakom, kako bi bubnjište i slušne koščice mogli normalno titrati. U bubnjištu se nalaze još i izbočina bazalnog zavoja pužnice (promonturij), okrugli prozorčić (fenestra ovalis) te koštani kanal ličnog živca. Antrum mastoideum ovalni je prostor u mastoidnom nastavku sljepoočne kosti. S bubnjištem je povezan otvorom; aditus ad antrum mastoideum.

U unutrašnjem uhu nalazi se centar za: sluh (pužnica) i ravnotežu (utrrikulus, sakulus i polukružni kanalići).

Unutarnje uho sastoji se od vrećica i kanalića membranoznog labirinta, labyrinthus membranaceus. Ispunjava ga endolimfa. Membranozni labirint izvana okružuje druga vrsta tekućine, perilmfa, te koštani labirint, labyrinthus osseus.

Središte koštanog labirinta jest predvorje, vestibulum. Prema naprijed prelazi u koštanu pužnicu (cochleu), dok polukružni kanali (canales semicirculares) završavaju na njegovoj stražnjoj stijenci.

Unutar predvorja nalaze se utriculus i saculus, a povezuje ih ductus utriculosaccularis.

Na dnu utrikulusa nalazi se macula utriculi, a gotovo okomito u sakulu macula sacculi, osjetila s posebno diferenciranim osjetnim epitelom. Uloga osjetnih stanica je osjet položaja glave u prostoru, a inervira ih vestibularni dio vestibulokohelnog živca.

Koštana pužnica zavijena je oko dva i pol puta, a njezin kanal, canalis spiralis cochleae, sadržava membranozni ductus cochlearis. Ispod i iznad nalaze se perilimfatički prostori, gore scala vestibuli te dolje scala tympani.

U kohlearnoj cijevi nalazi se receptorski sustav za osjet sluha, organum spirale (Cortijev organ). U njemu se nalaze osjetne stanice koje reagiraju na titranje endolimfe izazvano zvukom te na njih pristupaju vlakna kohlearnog živca.

Tri koštana polukružna kanala sadržavaju membranozne kanale, ductus semicirculares, koji su povezani s utrikulusom. Postavljeni su okomito jedan prema drugome. Postranični kanal postavljen je vodoravno, gornji konveksitetom prema gornjoj plohi piramide, a stražnji usporedno sa stražnjom plohom piramide. Gornji i stražnji kanal udružuju se u zajednički krak, crus commune.

Membranozni kanali imaju jednostavni i prošireni ampularni kraj. U ampulama se nalazi osjetni organ, crista ampullaris. Zadužen je za osjet pokreta u ravnini u kojoj se nalazi ductus.

3.HISTOPATOLOGIJA

Makroskopski kolesteatom je bjelkasta, okrugla ili jajolika masa pokrivena tankom ovojnicom.

Na mikroskopskoj razini, tvorbu dijelimo na tri sloja: matrix, perimatrix te cistični sadržaj.

Cistični sadržaj glavna je sastavnica kolesteatoma, a čine ju: potpuno diferencirane keratinske ljuške bez jezgre pomiješane s lojem te gnojnim i nekrotičnim sadržajem.

Matrix kolesteatoma sastoji se od hiperproliferativnog stratificiranog pločastog epitela. Kolesteatomski epitel ima slojeve poput onog kožnog: temeljni sloj, nazubljeni sloj, zrnati sloj te sloj svijetlih stanica.

Vanjski sloj kolesteatoma, perimatrix, upalno je subepitelno vezivno tkivo koje sadrži kolagena vlakna, fibrocite, upalne stanice poput limfocita, histiocita, plazma stanica te neutrofilnih leukocita.

Vanjski sloj kongenitalnog kolesteatoma sadrži veću proporciju celularne komponente nego stečeni što bi mogao biti uzrok njegove veće invazivnosti i manje reparativnosti. (5)

4.EPIDEMIOLOGIJA

Prava incidencija kolesteatoma nije poznata te varira diljem svijeta ovisno o populaciji. (4,5)

Budući da je etiologija kongenitalnog kolesteatoma još uvijek kontroverzna teško je govoriti o rizičnim čimbenicima koji bi doveli do razvoja bolesti. Kod stečenog kolesteatoma otkriveni su predisponirajući čimbenici; rekurentne akutne upale srednjeg uha ili kronični iscjedak iz uha, perforacija bubnjića, disfunkcija Eustahijeve cijevi, kraniofacijalne anomalije, rascjep nepca, Turnerov i Downov sindrom, kongenitalna auralna stenoza, pozitivna obiteljska anamneza kronične bolesti srednjeg uha ili kolesteatoma.(5,10,11,12)

Prema istraživanju Potsica (13), od 172 kongenitalna kolesteatoma, njih 47% je zahvaćalo dva ili više kvadranta, a u slučaju zahvaćanja jednog kvadranta, to je u 82% slučajeva bio anterosuperiorni kvadrant. Ovo istraživanje potvrđuje predilekciju kongenitalnog kolesteatoma za anterosuperiorni kvadrant.

Iako je detekcija kongenitalnog kolesteatoma u posljednje vrijeme u porastu zbog razvitka dijagnostike i povećane osviještenosti, i dalje ga smatramo relativno rijetkim entitetom. (14)

Najveću prevalenciju bolesti nalazimo u bijelaca, dok ćemo ju rijetko naći u Inuita, američkih domorodaca te u Azijata.(15,16)

Bilateralni kolesteatom izuzetno je rijetka bolest (6), prema istraživanju Leea (14) od 604 pacijenata s kongenitalnim kolesteatomom, 1.8% imalo je bilateralnu formu. Kongenitalni kolesteatom povijesno je smatran rijetkom bolešću. Međutim, pregledom literature nalazimo incidenciju od 4-24%, a i ta je brojka vjerojatno premalena. (7) Od svih kolesteatoma, samo 2-4% je kongenitalno (urođeno), a ostali su stečeni.(9)

Smrt zbog intrakranijalnih komplikacija bolesti danas nije česta zahvaljujući ranom otkrivanju, pravovremenoj intervenciji te suportivnoj antibiotskoj terapiji. Ipak, provodna naglušnost još je uvijek česta posljedica kolesteatoma kako u djece tako i u odraslih.(4)

Kongenitalni kolesteatom najčešće se dijagnosticira u ranom djetinjstvu; od 6 mjeseci do 5 godina. (4)

Djeca s rascjepom nepca imaju 100-200 puta veću vjerojatnost razvoja kolesteatoma od djece bez te anomalije.(5,16)

5. ETIOLOGIJA I PATOGENEZA

Etiologija kongenitalnog kolesteatoma još je kontroverzna, a različite studije i teorije predložene su kako bi objasnile porijeklo kongenitalnog kolesteatoma: teorija metaplazije, invaginacijska teorija, teorija epitelnog ostatka, teorija epitelne migracije, implantacijska teorija.

Najprihvaćenija je teorija o epitelnom ostatku koji ostaje zarobljen u šupljini srednjeg uha tijekom embrionalnog razvitka. (6)

Studija, koja se temelji na imunohistokemijskoj analizi epidermoidnih formacija u temporalnim kostima fetusa od 16. tjedna gestacije do osam mjeseci postpartalno, podupire ovu teoriju. Zaključuje da epidermalno tkivo iz vanjskog slušnog kanala, obično u znatnim količinama, ulazi u srednje uho svih fetusa u 16. tjednu gestacije. Ono formira epidermoidne formacije koje rastu prije nego što nestanu. Perzistirajući rast tih formacija u nekih dovodi do kongenitalnog kolesteatoma. (17)

Prema teoriji metaplazije (18), stanice koje su nađene biopsijama kongenitalnih kolesteatoma nisu povezane s vanjskim dijelom uha, već je kongenitalni kolesteatom rezultat metaplazije sluznice bubnjišta.

To je moguće zbog tri biološka koncepta :

- a) svaka stanica u našem tijelu sadrži informacije iz drugih stanica
- b) ekspresija gena potaknuta je okolišnim faktorima koji se uglavnom odnose na upalu te je takav proces je općenito čest u sluznici, a pogotovo u respiratornom epitelu
- c) epitel bubnjišta ima sve biološke karakteristike respiratornog epitela, koji je podložan metaplastičnim promjenama

Teorija "epitelne migracije" ističe ulogu timpaničnog prstena u etiologiji kongenitalnog kolesteatoma. Naime, on igra značajnu ulogu u limitiranju medijalnog sadržaja vanjskog kanala na razini timpaničnog anulusa. Migracija ektodermalnog tkiva u srednje uho preko anulusa rezultat je zakazivanja inhibitornog signala timpaničnog prstena tijekom embrionalnog razvitka. (19)

Implantacijska teorija govori o mogućnosti nastanka kongenitalnog kolesteatoma zbog postavljanja ventilacijskih cjevčica, što je suprotno njegovoj definiciji, ali ipak ne može biti sa sigurnošću isključeno. (20)

Prema teoriji o „stečenoj inkluziji“ u nekim patološkim stanjima srednjeg uha u ranom djetinjstvu poput akutne supurativne upale srednjeg uha, kronične sekretorne upale srednjeg uha te tubalne disfunkcije s retrakcijom i adhezijom bubnjića dolazi do slabljenja vezivnog tkiva bubnjića. Vijabilne keratinizirane stanice bubnjića, sada adherirane za slušne košćice, nakon oporavka bubnjića bivaju uključene u šupljinu srednjeg uha te se iz njih razvija kongenitalni kolesteatom. (21)

Ni jedna od navedenih teorija nije znanstveno dokazana te je potrebno provesti još istraživanja o etiologiji kongenitalnog kolesteatoma.

Za razliku od kongenitalnog, stečeni kolesteatom nastaje na tri načina; retrakcijom bubnjića (primarno stečeni kolesteatom), epitelnom migracijom s rubova perforiranog bubnjića (sekundarno stečeni kolesteatom) te pločastom metaplazijom. (2)

Početku invaginacije pogoduje smetnja aeracije srednjeg uha kao posljedica problema s Eustahijevom cijevi. Nastaje negativan tlak pa dolazi do uvlačenja i invaginacije kože Shrapnellove membrane (pars flacida) u epitimpanon (atik). Stanice kože brzo rastu, a tome osobito pridonosi kronična upala sluznice. Uz stvaranje novih stanica, dolazi do odumiranja starih stanica i njihovog nakupljanja i gomilanja prema središtu.

Kongenitalni kolesteatom raste od rođenja iza intaktnog bubnjića, bez simptoma. Tako podmuklo može rasti godinama, dok ne postane prilično velik. (2,6)

Kolesteatom sam po sebi nije maligna tvorba, ali ponaša se agresivno poput tumora. Njegova invazivna priroda može dovesti do destrukcije kosti koje mu se nađu u okruženju. Anatomski obrazac širenja kolesteatoma određen je sluznicom bubnjišta i epitimpanona. Poput mezenterija koji oblaže crijeva, tako jednoslojni kubični epitel oblaže promonturij srednjeg uha, epitimpanični zaton te slušne košćice. Erozija lateralnog koštanog zida epitimpanona rana je pojava u patogenezi stečenog kolesteatoma koja počinje širenjem u epitimpanični zaton. U epitimpanonu prvo uništava dugi nastavak nakovnja (processus longus incudis), a nakon toga suprastrukturu stapesa i glavu čekića (caput mallei). Ako se širi u antrum razara lateralni polukružni kanal (canalis semicircularis lateralis). Kolesteatom svojim širenjem može razoriti kost prema duri srednje i stražnje lubanjske jame, sigmoidni sinus, kanal ličnog živca ili se može širiti u labirint. (2)

Širenje u srednje uho dovodi do uništenja slušnih košćica što rezultira provodnom nagluhošću.“ Srastanje“ koštanih pregrada mastoida čest je nalaz na CT radiografu, a skupa

s erozijom skutuma čine tipične slikovne osobitosti bolesti.(2) Komplikacije, koje definiramo kao širenje bolesti izvan pneumatiziranih dijelova temporalne kosti, omogućava destrukcija koštanih dijelova između mastoidnog zračnog sustava i unutarnjeg uha te intrakranijalnih struktura. (2)

Kongenitalni kolesteatom može nastati u: petroznom dijelu temporalne kosti, pontocerebelarnom kutu, srednjem uhu, zvukovodu i u mastoidu. Ovisno o lokalizaciji simptomatologija i komplikacije mogu biti drugačije. Uobičajeno kongenitalni kolesteatom nalazimo u prednjem mezotimpanonu ili u području prema Eustahijevoj cijevi. Kako raste može ju blokirati te dovesti do sekretornog otitisa i provodnog gubitka sluha. Može se širiti i prema straga te razarati lanac slušnih košćica s posljedičnim provodnim gubitkom sluha. Rast kongenitalnog kolesteatoma u petroznom, retrolabirintarnom i pontocerebelarnom području češće se manifestira zamjedbenim gubitkom sluha, vrtoglavicom i parezom facijalisa.

6.KLINIČKA SLIKA

Kongenitalni kolesteatom tipično je asimptomatska bolest koju najčešće otkriva pedijatar tijekom rutinskog pregleda djeteta. Neotkriven, može u srednjem uhu rasti godinama sve dok ne izazove različite simptome.(6) Sama definicija bolesti podrazumijeva uredan bubnjić (pars flaccida i pars tensa) i anamnestički isključuje prijašnje infekcije, traumu te operacije srednjeg uha. (22)

Naglušost, obično provodna, najčešći je simptom bolesti, a nastaje kao posljedica razora slušnih košćica.

Također nije rijetka prezentacija komplikacija poput pareze facialisa, vrtoglavice i tinnitusa kao početnih simptoma zbog kojih dijete dolazi na pregled.

Pri izostanku pravovremene dijagnoze, odnosno kirurškog zahvata, nastaju komplikacije bolesti koje mogu biti intratemporalne i ekstratemporalne.(2)

6.1.KOMPLIKACIJE BOLESTI

Intratemporalne komplikacije kolesteatoma su: paraliza facialisa, labirintitis, mastoiditis, petrozitis, fistula labirinta dok intrakranijalne uključuju meningitis, epiduralni apsces, subduralni apsces, septički tromboflebitis lateralnog venskog sinusa, hidrocefalus te apsces mozga.

Kod kongenitalnog, za razliku od stečenog kolesteatoma, manja je incidencija intrakranijalnih komplikacija. (7)

Mastoiditis se očituje likvefakcijskom nekrozom koštanih trabekula mastoidnog antruma. Klinički se prezentira vrućicom, gnojnim curenjem iz uha te protruzijom uške uzrokovanom postaurikularnim subperiostalnim apscesom. Dijagnoza se potvrđuje CT-om na kojem je prisutna koalescencija; gubitak koštanih septa mastoida.

Petrozitis označava širenje upale u vrh pars petrosa temporalne kosti. Rezultat toga obično je Gradenigov sindrom koji definiramo kao trijas otoreje, paralize abducensa i retrobulbarne glavobolje.

Labirintitis nastaje širenjem upale u unutarnje uho, bilo kroz ovalni ili okrugli prozorčić, bilo kroz fistulu. Prezentira se vrtoglavicom i senzoneuralnim gubitkom sluha, a liječi antibioticima i kirurškim uklanjanjem tvorbe. Oštećenje sluha ne popravljaju se uvijek u potpunosti.

Fistula labirinta najčešće se pojavljuje u lateralnom polukružnom kanalu. Očituje se vrtoglavicom osjetljivom na pritisak tragusa, a od dijagnostičkim instrumenata koristan je pneumatski otoskop.

Paraliza facialis teška je komplikacija koja nastaje na dva načina; izravno širenje infekcije na nervus facialis rezultira akutnom paralizom živca. Takvo stanje hitno liječimo antibioticima, steroidima te hitnom operacijom; dekompresijom živca u njegovom kanalu. Prognoza je povoljna ako je terapija započeta unutar jednog dana od početka paralize.

Drugi način nastanka paralize facialis je indirektan; pritiskom kolesteatoma na nervus facialis nastaje subakutna ili kronična paraliza. Rješava se kirurški odstranjenjem kolesteatoma te opreznim odvajanjem tvorbe od ovojnice živca. (2)

7.KLASIFIKACIJA

Kongenitalni kolesteatom često klasificiramo prema njegovom odnosu s okolnim strukturama te lokalizaciji. Prva klasifikacija, za koju su zaslužni Derlacki i Cleims (23), razlikuje petrozno piramidni, mastoidni i timpanični kolesteatom. Odnedavno se primjenjuju još dva različita sistema klasifikacije. Prvi, koji kreira Potsic (24) , predlaže sljedeće stadije bolesti:

Stadij 1: bolest ograničena na jedan kvadrant bez zahvaćanja slušnih košćica i mastoida

Stadij 2: bolest zahvaća više kvadranta bez zahvaćanja slušnih košćica i mastoida

Stadij 3 : zahvaćene slušne košćice, ali ne i mastoid

Stadij 4: bolest proširena u mastoid

Prema njihovom iskustvu, postoji statistički značajna povezanost između stadija bolesti, oštećenja sluha i rezidualne bolesti.

Prema Nelsonu (25), kongenitalni kolesteatom možemo svrstati u jednu od tri kategorije:

Tip 1 : mezotimpanij bez erozije incusa i stapesa

Tip 2: mezotimpanij ili epitimpanij s erozijom slušnih košćica ali bez ekstenzije u mastoid

Tip 3:mezotimpanij s ekstenzijom u mastoid

Kao i kod Potsica, stadiji koreliraju s postotkom recidiva bolesti.

Cilj svake klasifikacije trebao bi biti :

a)pomoći liječniku u preoperativnom planiranju terapije

b)pretpostaviti prognozu bolesti

c) olakšati razmjenu informacije među liječnicima

d)evaluirati rezultat terapije

Obje navedene klasifikacije zadovoljavaju navedene ciljeve. (26)

8. DIJAGNOSTIKA

Kongenitalni kolesteatom dijagnosticiramo fizikalnim pregledom; otoskopijom te otomikroskopijom, audiološkim testovima (audiometrijom i timpanometrijom) te radiološkim pretragama (kompjuteriziranom tomografijom (CT), magnetskom rezonancijom (MR)).

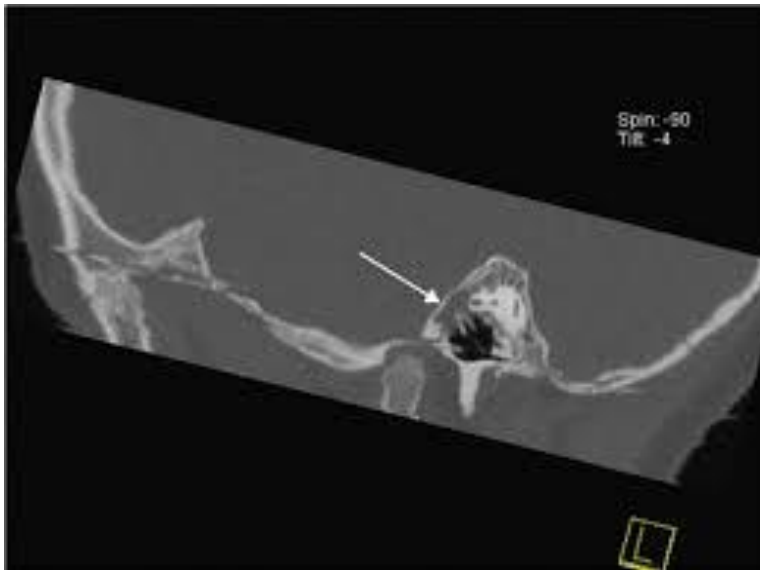
Budući da je bubnjić često uredan, a jedino što možemo ponekad uočiti je prosijavanje u kavumu, moramo se osloniti na radiološku slikovnu dijagnostiku; CT i MR.

CT visoke rezolucije smatramo zlatnim standardom dijagnostike ove bolesti, te je nužan u planiranju operativnog zahvata.

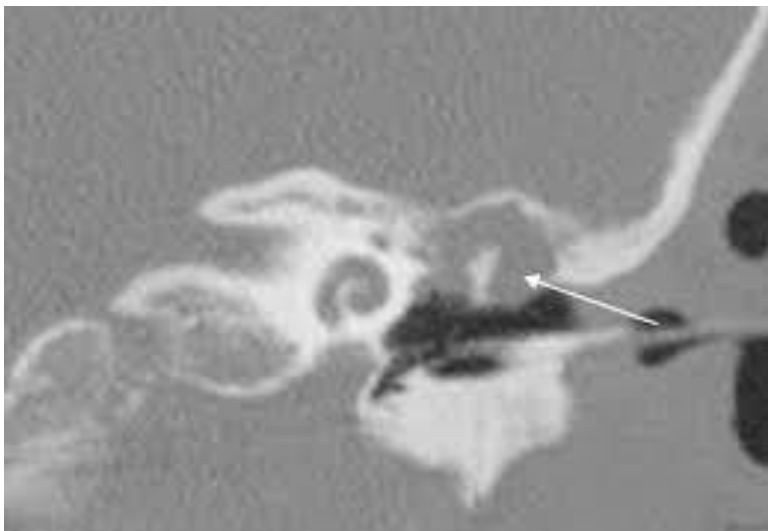
Kao prvu slikovnu metodu uvijek odabiremo CT zbog njegove visoke osjetljivosti za koštane promjene te nam može pokazati prodor bolesti prema intrakranijalnim strukturama odnosno razor temporalne kosti. CT-om određujemo lokalizaciju tvorbe u srednjem uhu te precizno određujemo njezinu veličinu. (Slika 1,2) Kongenitalni kolesteatom uočavamo kao hipodenznu tvorbu, ovalnog ili okruglog oblika, čiji su rubovi jasno uočljivi te se ne pune kontrastom. Izostanak upijanja kontrasta pomaže u diferencijalnoj dijagnozi bolesti, zahvaljujući tom obilježju razlikujemo kolesteatom od glomus tumora, meningeoma, sarkoma ili neurinoma. Također možemo uočiti destrukciju koštanih trabekula mastoida ako je bolest napredovala. Magnetska rezonancija superiornija je od CT-a za meka tkiva, te njom bolje razlikujemo kolesteatom od drugih tvorbi srednjeg uha poput neurinoma, metastaza, švanoma. U T1 vremenu relaksacije kolesteatom je vidljiv kao homogena izointenzitetna ili hipointenzitetna tvorba u odnosu na mozak. U T2 vremenu relaksacija, signal je visok te odgovara signalu cerebrospinalnog likvora. Kolesteatom obično ne upija gadolinij. (26)

MR ima prednost pred CT-om kod dijagnostike recidiva bolesti. (2)

Nakon otkrića kolesteatoma jednog uha, obavezno je isključiti obostrani proces. (6)



SLIKA 1: Sagitalni MSCT lijeve temporalne kosti djeteta, u nivou drška čekića, mekotivnu masu u epitimpanonu (strelica).



SLIKA 2: Koronalni MSCT lijeve temporalne kosti pokazuje aerirani mezotimpanon i mekotivnu tvorbu oko glave čekića i tijela nakovnja (strelica).

9. LIJEČENJE

Medikamentozna terapija kolesteatoma nije uspješna, već se preporučuje kirurški zahvat. Ciljevi kirurškog zahvata su kompletna ekstirpacija tvorbe, rekonstrukcija srednjeg uha te prevencija recidiva bolesti. Odluka o vrsti kirurškog zahvata ovisi o lokalizaciji kongenitalnog kolesteatoma, proširenosti bolesti, veličini mastoida, zahvaćenosti/nezahvaćenosti slušnih košćica te prisutnosti komplikacija. Ponekad i neki drugi faktori utječu na tip operacije koji će se raditi kao što su dob pacijenta, mogućnost dolazaka na kontrole i sl.

Operacije ograničene na srednje uho nazivamo timpanoplastikama (atikotomijom rješavamo bolest ograničenu na atik, dok bolest koja je proširena na mastoid zahtjeva mastoidektomiju).

Timpanoplastika se dijeli na dva oblika; u prvom se čuva stražnji koštani zid - CWU (canal wall up) dok se drugom obliku ruši stražnji koštani zid zvukovoda - CWD (canal wall down) timpanoplastika.

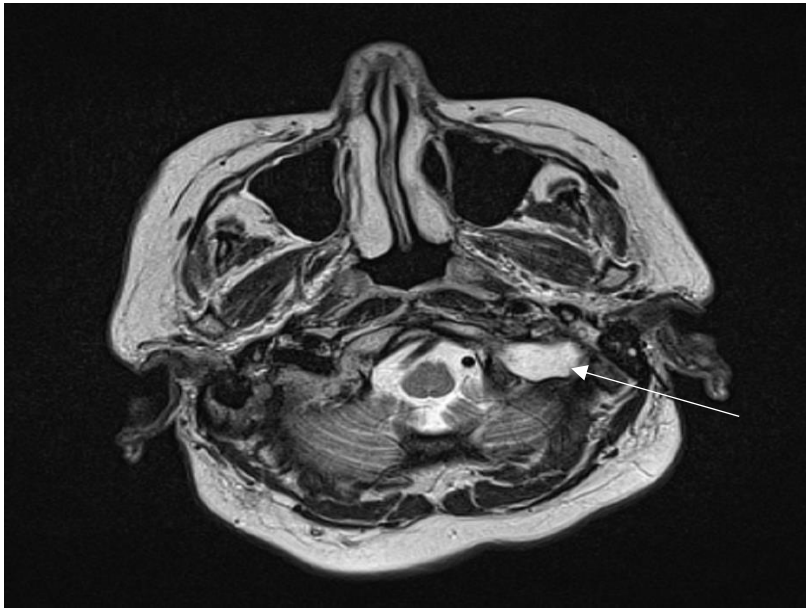
Prednosti zatvorene timpanoplastike su očuvanje bubnjića i zvukovoda, brz oporavak, laka upotreba slušnih pomagala nakon zahvata te mogućnost normalnog močenja uha.

Mane su ostatak prostora za rezidualni kolesteatom i potencijalni prostor za formiranje recidiva. Iz ovog razloga, nakon CWU timpanoplastike, često se preporučuje se operacija drugog stupnja.

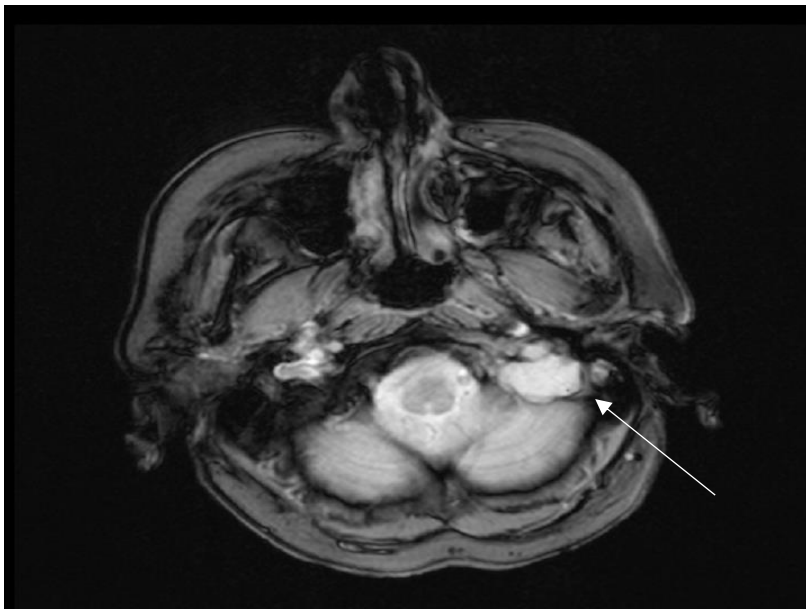
Budući da CWD timpanoplastika eksteriorizira mastoidnu šupljinu, možemo rano uočiti rezidualnu bolest i odstraniti ju tijekom ambulantnog pregleda. Međutim, takav pristup dovodi do sklonosti pojavi mukozitisa, zahtjeva izbjegavanje vode te traži periodično čišćenje srednjeg uha. (2)

Upotreba endoskopa u operaciji uha jako je korisna kod kolesteatoma koji su ograničeni na srednje uho odnosno dijelove srednjeg uha koji nam nisu direktno dostupni pogledom pod mikroskopom. Na taj način moguće je odstraniti kolesteatom s većom sigurnošću iz nepreglednih područja uz minimalnu mutilaciju okolnih struktura.

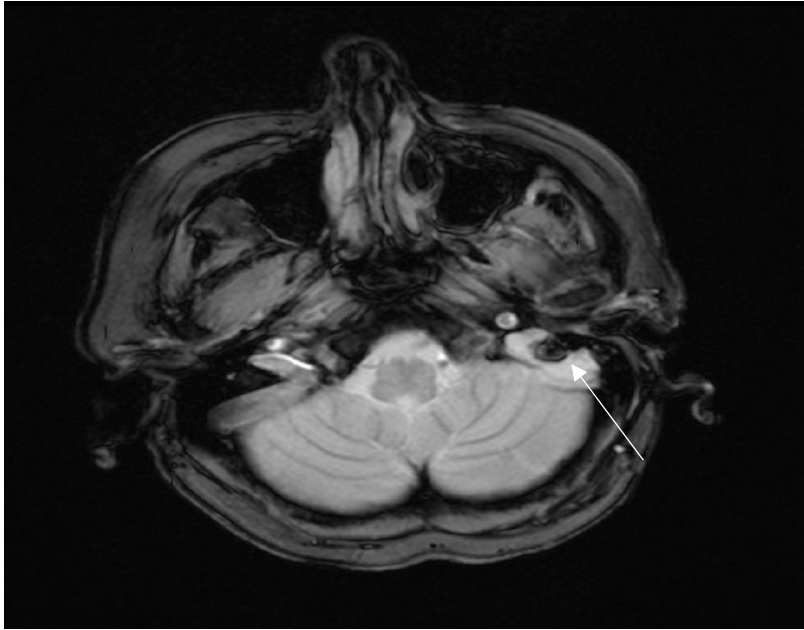Kongenitalni kolesteatom može neprepoznat rasti godinama i razarati strukture temporalne kosti i okolne strukture te kirurško liječenje zahtjeva veće kirurške zahvate na temporalnoj kosti kao što je labirintektomija radi pristupa u retrolabirintarni prostor, pontocerebelarni kut, petrozni apeks... (Slika 3A,B i C).



SLIKA 3A, MR temporalnih kostiju prikazuje kongenitalni kolesteatom kod odrasle osobe u retrolabirintarnom području (strelica).



SLIKA 3B MR širenje kongenitalnog kolesteatoma u stražnju lubanjsku jamu (strelica).



SLIKA 3C MR slika pokazuje kongenitalni kolesteatom i trombozu sigmoidnog sinusa (strelica)

9.1. TIMPANOPLASTIKA

Timpanoplastika se odnosi na uklanjanje bolesti te rekonstrukciju lanca koščica i bubnjića ako je potrebno. Ovisno o proširenosti bolesti, možemo je kombinirati s mastoidektomijom.

Timpanoplastiku bez mastoidektomije upotrebljavamo za uklanjanje tvorbe koja je ograničena na srednje uho.

Ovakvim pristupom liječimo većinu kongenitalnih kolesteatoma dijagnosticiranih u ranoj fazi, koji su inkapsulirani i ograničeni na anterosuperiorni kvadrant srednjeg uha.

S obzirom na lokalizaciju patologije kod odizanja timpanomeatalnog režnja potrebno je produžiti superiorni krak incizije anteriorno kako bi postigli dodatnu ekspoziciju. Odvajanjem drška čekića i umba od bubnjića dobivamo inferiorno vaskularizirani timpanomeatalni režanj, na taj način dobivamo zadovoljavajući kirurški pristup na mezotimpanon i susjedni atik. Tvorbu je potrebno odstraniti u cijelosti. U slučaju oštećenja kapsule, leziju uklanjamo dio po dio te mikroendoskopom provjeravamo rezidue bolesti. (2)

9.1.1. CWU TIMPANOPLASTIKA

CWU timpanoplastika je poželjna kod dobro razvijenog mastoida. Kombinirajući ovaj zahvat s atikotomijom i otvaranjem facijalnog recesusa, omogućen je pristup na sve regije srednjeg uha i mastoida. U slučaju kada se ne možemo odlučiti između CWD i CWU timpanoplastike, moguće je zahvat početi CWU timpanoplastika te ju konvertirati u CWD timpanoplastiku nakon procjene proširenosti tijekom operacije. Najproblematičnija mjesta za kirurški pristup su anteriorni epitimpanični prostor, sinus timpani i hipotimpanon.

Timpanomeatalni režanj se odiže kako bi odredili proširenost bolesti te integritet stremena i nakovnja. Nakon postaurikularne incizije, odvajanja kože i odizanja periosta, uklanjamo trokut kortikalne kosti, postupno ga povećavamo i produbljujemo, uklanjajući celularnu kost dok nismo potpuno ušli u šupljinu mastoida. Linije otvaranja kortikalne kosti prate linije sigmoidnog sinusa, dure srednje lubanjske jame te zvukovoda. Ovisno o proširenosti bolesti, ona može zahvaćati i šupljinu mastoida i njegove celule.

Atik se sastoji od tri prostora: lateralni epitimpanični prostor (Prussakov prostor) te anteriornog i posteriornog epitimpaničnog prostora, koji su formirani od membranoznih nabora.

Bolest u anteriornom i posteriornom epitimpaničnom prostoru, koja se proširila medijalno od slušnih koščica zahtjeva uklanjanje glave čekića te nakovnja. Eksteriorizacija epitimpaničnih

prostora obično uključuje uklanjanje skutuma koji je često već erodiran bolešću, a čija je kasnija rekonstrukcija bitna za prevenciju recidiva. Takav zahvat nazivamo transkanalnom atikotomijom. Alternativno je moguće pristupiti u Prussakov prostor transmastoidnom atikotomijom, koja je poželjan zahvat kod velikih atičkih kolesteatoma koji se razvijaju iza relativnog malog defekta skutuma. (2) Atik otvaramo transmastoidnom atikotomijom, slijedeći tegmen prema naprijed prema zigomatičnom korijenu.

Atikotomija izlaže nakovanj i glavu čekića. Ako su te strukture zahvaćene, nakovanj se odvaja i uklanja a glava čekića se reže ostavljajući manubrij. Ukoliko je kolesteatom lateralno od čekića i nakovnja te slušne košćice mogu biti očuvane.

U slučaju širenja bolesti prema facijalnom recesusu do tog prostora pristupamo iz smjera mastoida kroz stražnju timpanotomiju. Facijalni recesus otvaramo bušenjem inferiorno od fosse nakovnja, lateralno od ravnine lateralnog polukružnog kanala.

Adekvatno otvaranje facijalnog recesusa omogućuje kirurgu uklanjanje bolesti direktnim pogledom na tvorbu u srednjem uhu. (2)

Uz pomoć endoskopa moguće je pristupiti ovom području i kroz zvukovod.

9.1.2.CWD TIMPANOPLASTIKA

CWD timpanoplastiku preferiramo u sljedećim situacijama: kada je mastoid malen ili sklerotičan, kada je bolest ekstenzivna ili ju se ne može potpuno ukloniti drugim načinom, kada je stražnji koštani zid erodiran bolešću, kod rekurentne bolesti, ako postoji kontraindikacija za ponovni operativni zahvat, komplikacije poput fistule labirinta i kada je pacijentu zahvaćeno uho jedino na koje čuje.

Otvorena timpanoplastika pruža nesmetan pogled na srednje uho i mastoid te sa sobom nosi manji rizik od rezidualne bolesti ili recidiva od operacije zatvorenog tipa. Međutim, šupljina koja nastaje pri takvom zahvatu sklona je curenju i zahtjeva periodično čišćenje, što može biti problem kod nepouzdanih pacijenata i djece.

CWD timpanoplastika može biti napravljena u spoju s timpanoplastikom i rekonstrukcijom slušnih košćica ili pak uopće ne ulazeći u srednje uho. Radikalnu timpanoplastiku izvodimo u slučaju destruktivne bolesti srednjega uha, a uključuje uklanjanje svega sadržaja srednjeg uha.

CWD timpanoplastika počinje CWU zahvatom opisanim ranije. Jednom kada uočimo orijentire u mastoidu, možemo srušiti stražnji koštani zid počevši od atika gdje se susreću tegmen i koštani kanal progresivno se spuštajući prema mastoidnom segmentu facijalnog živca.

Kako bi izbjegli postoperativni mukozitis i curenje, važno je egzenterirati sve zračne celule tako da je ostaje samo kortikalna kost.

Kreiranje prikladne šupljine, koja će biti dostupna inspekciji i postoperativnom čišćenju te u kojoj se neće razviti recidiv ili u mukozitis, postizemo zakošavanjem rubova šupljine, sniženjem facijalnog grebena, amputiranjem mastoidnog vrška te kreiranjem adekvatne meatoplastike.

(2)

CWD može biti radikalna kada se blokira Eustahijeva cijev i odstranjuje sadržaj srednjeg uha ili modificirana radikalna timpanoplastika gdje postoji mini kavum, Eustahijeva cijev funkcionira te bi oštećenje sluha trebalo biti minimalno odnosno omogućena je, u slučaju potrebe, rekonstrukcija lanca slušnih koščica. Nedostatak radikalne CWD tehnike je loš sluh, potreba za redovitim toaletama te nemogućnost močenja. Moguće je obliterirati trepanacijsku šupljinu čime se gubi potreba za toaletama te je moguće močiti uho, ali se nakon operativnog zahvata preporučuje kontrola uz pomoć MR radi eventualne rezidualne bolesti.

10.PROGNOZA

10.1.REZULTATI OPERACIJE

Cilj operacije je izostanak recidiva, neoštećen sluh te suho uho uz što manje smetnji.

Čak i u najiskusnijim rukama, recidiv i dalje ostaje izazov. Sluh na uhu koje je bilo operirano zbog kolesteatoma varira od pacijenta do pacijenta, a najviše ovisi o statusu srednjeg uha tijekom operacije odnosno o proširenosti bolesti i oštećenjima uha koja su nastala uslijed rasta kolesteatoma. Često susrećemo intaktan lanac čije očuvanje obično možemo postići, ali to ne smije kompromitirati kompletno uklanjanje tvorbe. Rezidualni kolesteatom obično rezultira gorim oštećenjem sluha nego kompletno uklanjanje i primarna rekonstrukcija osikularnog lanca. Poseban problem predstavljaju lokalizacije kongenitalnog kolesteatoma u području pontocerebelanog kuta i retrolabirintarnom području gdje je pristup jako otežan bez da se naruši neka od funkcija uha. Glavni cilj je odstraniti kolesteatom u cijelosti što u takvim situacijama može zahtijevati labirintektomiju s posljedičnom zamjedbenom gluhoćom i poremećajem ravnoteže. Pareza facijalisa može nastati uslijed rasta kolesteatoma, a ako se intraoperativno utvrdi da je došlo do prekida konituniteta živca potrebno je napraviti rekonstrukciju bilo približavanjem rubova ili umetanjem presatka nekog drugog živca (n. suralis ili n. auricularis magnus).

Preoperativni slušni nalaz može biti bolji od postoperativnog, jer kolesteatom sam po sebi može provoditi zvuk. U većini slučajeva osikularni lanac je erodiran za vrijeme operacije i to najčešće lentikularni proces nakovnja i superstruktura stremena što rezultira osikularnim diskontinuitetom s velikom(oko 55dB) provodnom nagluhošću ukoliko se lanac koščica ne rekonstruira. Rekonstrukcija može biti učinjena tijekom primarnog zahvata ili odgođena za kasnije. Upotrebljavamo nativni ili protetski materijal. (2) Pod nativnim materijalom obično podrazumijevamo premodelirani nakovanj, ali moramo biti sigurni da nema rezidue kolesteatoma na samoj koščici. Od protetskih materijala ovisno o oštećenju slušnih koščica korsitimo TORP (total ossicular replacemet prosthesis) kada nedostaju stremen i nakovanj odnosno PORP (partial ossicular repalcement prosthesis) kod nedostatka nakovnja. Postoje razni materijali od kojih se rade proteze, a najčešće se koristi titan i hidroksiapatit. Provodno oštećenje sluha moguće je popraviti i uz pomoć ugradbenih slušnih pomagala: BAHA (bone anchored hearing aid), Bonebridge, Soundbridge... Kada je zahvaćena pužnica rezultat je zamjedbena gluhoća. Ukoliko je riječ o jedinom čujućem uhu, a anatomska situacija to dopušta moguća je ugradnja umjetne pužnice tijekom operativnog postupka.

Nakon adekvatne operacije, kolesteatom se može ponovno formirati i to dvjema mehanizmima; kao rekurentna i rezidualna bolest. Rekurentna bolest je ponovni rast tvorbe ponovnom formacijom retrakcijskog džepa, dok je rezidualna bolest ostatak bolesti nakon provedenog kirurškog zahvata. Recidiv se odnosi na rekurentnu i rezidualnu bolest zajedno. Rezidualna bolest je prisutna odmah postoperativno, dok se rekurentna bolest može pojaviti više godina nakon primarne operacije.

Ako se ne liječi kirurški, recidivna bolest napreduje i postaje sve veća, stoga rana detekcija recidiva znači bolju prognozu. Nakon operacije pacijentima se savjetuje kontrola svakih šest mjeseci.

Recidivi se obično detektiraju klinički, ponovnim pogoršanjem sluha, ali mogu nastati i bez simptoma, kada se samo detektiraju fizikalnim pregledom. Rezidualna bolest se pojavljuje kao bijela masa iza bubnjića, što često dovodi do pogoršanja sluha, dok se rezidua u mastoidu ne očituje klinički sve dok ne postane prilično velika.

CT može biti od pomoći u otkrivanju rezidualne bolesti, ali budući da ne razlikuje kolesteatom od hiperplastične sluznice, granulacijskog i fibroznog tkiva, koji normalno ispunjavaju postoperativnu šupljinu, ovoj metodi fali specifičnost.

MR je najbolja neinvazivna metoda za detekciju recidiva, jer ima visoku osjetljivost i specifičnost za meka tkiva. Budući da kolesteatom za detekciju MR-om mora biti velik najmanje pet milimetara, kod visoke kliničke sumnje na recidiv koji nismo detektirali MR-om, indicirana je kirurška eksploracija.

Operacija druge faze obično se preporučuje nakon CWU mastoidektomije radi potrage za recidivom. Neki kirurzi preporučuju ovakvu operaciju kao rutinski zahvat, dok je drugi rezerviraju samo za tešku i ekstenzivnu bolest kod koje je veća mogućnost recidiva.

Izvodi se obično između šest mjeseci i dvije godine nakon inicijalne operacije, nema konsenzusa oko točnog vremena. Druga operacija također daje priliku za osikuloplastiku, a neki je kirurzi rutinski odgađaju do ove faze. Nakon CWU mastoidektomije, rezidualni kolesteatom može biti identificiran transmeatalnom eksploracijom bubnjišta kada nam od posebne koristi može biti i endoskop uz pomoć kojeg imamo bolju preglednost prema atiku odnosno antrumu.

Rekurentni kolesteatom obično nastaje ponovnim formiranjem atičke retrakcije te će stražnji koštani zid gotovo sigurno biti potrebno srušiti.

Recidivi bolesti nakon CWD mastoidektomije su rjeđi, odnosno ako i dođe do njih vrlo lako se uoče prilikom kontrolnog pregleda te se odmah i odstrane. (2)

10.2.KOMPLIKACIJE OPERACIJE

Najčešći rizik u vezi s operacijom je mogućnost recidiva i potreba za više od jedne operacije, što treba objasniti pacijentu prije inicijalnog zahvata.(2) Komplikacije operacije u velikoj mjeri ovise o lokalizaciji, veličini, razoru struktura srednjeg i unutrašnjeg uha te širenju kongenitalnog kolesteatoma van temporalne kosti. Moguće komplikacije su i postoperativne upale. Ako je došlo do prodora kolesteatoma u unutrašnje uho ili prema intrakranijalnim strukturama potrebno je uvesti antibiotsku terapiju radi sprečavanja razvoja meningitisa. Lezije facijalisa su češće zbog dugotrajnog, ekspanzivnog rasta i širenja kolesteatoma prema sluhovodu i labirintu. CWD tehnika ima prednost u smanjivanju vjerojatnosti rezidue, odnosno njenog odstranjenja, ali zahtijeva doživotne kontrole radi toaleta te onemogućava močenje uha tako da ipak kad god je moguće preporuča se napraviti CWU tehnika. U slučajevima kada se radi CWD tehnika, može se napraviti obliteracija trepanacijske šupljine masnim tkivom te na taj način nema više potrebe za toaletama, ali se uvijek postavlja pitanje eventualnog recidiva kojega je vrlo teško uočiti bez dodatne dijagnostike. Problem operacija kongenitalnog kolesteatoma je oštećenje sluha koje nastaje uslijed razaranja struktura srednjeg i unutarnjeg uha. Uz pomoć novijih tehnologija moguć je u velikom broju slučajeva oporavak sluha uz pomoć aktivnih ili pasivnih implantata srednjeg i unutarnjeg uha.

11.ZAHVALE

Zahvaljujem svom mentoru, doc. dr. sc. Jakovu Ajduku na velikom strpljenju, pristupačnosti te savjetima tijekom pisanja ovog diplomskog rada.

Također veliko hvala mojim roditeljima, kolegama, sestrama Lei i Petri, te pogotovo prijateljici Ani na velikoj motivaciji i potpori koju su mi davali.

12.LITERATURA

- 1) Benign Ear Cyst (Cholesteatoma). [Internet] WebMD 2019.[pristupljeno:26.12.2019.] Dostupno na : <https://www.webmd.com/cold-and-flu/ear-infection/benign-ear-cyst#1>
- 2) Smouha EE, Stucken E, Bojrab D. Cholesteatoma. U: Lalwani AK, ur. Sataloff's comprehensive textbook of otolaryngology head and neck surgery. New York: The Health Sciences Publisher;2016.Str.179-196.
- 3) Soo Cho H, Kim HG, Jung Jung D, Jang JH, Lee SH, Lee KY. Clinical Aspects and Surgical Outcomes of Congenital Cholesteatoma in 93 Children: Increasing Trends of Congenital Cholesteatoma from 1997 through 2012. J Audiol Otol. 2016; 20(3):168–173. Doi: 10.7874/jao.2016.20.3.168
- 4) Roland PSU: Meyers AD,ur. Cholesteatoma. [Internet] Medscape 2019.[pristupljeno:27.12.2019.] Dostupno na : <https://emedicine.medscape.com/article/860080-overview#a5>
- 5) Kuo CL, Shiao AS, Yung M, Sakagami M, Sudhoff H, Wang CH i sur. Updates and Knowledge Gaps in Cholesteatoma Research. Biomed Res Int. 2015,1-17. doi:10.1155/2015/854024
- 6) Ries M, Kostić M, Ajduk J, Trotić R, Bedeković V. A case of bilateral congenital middle ear cholesteatoma. Braz J Otorhinolaryngol. 2017;83(6):723-725. doi: 10.1016/j.bjorl.2015.09.003
- 7) Kazaya K, Postic PW. Congenital cholesteatoma. Curr Opin Otolaryngol Head Neck Surg. 2004;12:398-403.
- 8) Vučemilo K. Kronična upala srednjeg uha. Zagreb: Sveučilište u Zagrebu, Medicinski fakultet; 2016.
- 9) Sergi B, Fetoni A. Images in clinical medicine. Congenital Cholesteatoma of the Middle Ear. N Engl J Med 2010;363(4):e6. doi:10.1056/nejmicm0911270
- 10) Lim DB, Gault EJ, Kubba H, Morrissey MS, Wynne DM, Donaldson MD. Cholesteatoma has a high prevalence in Turner syndrome, highlighting the need for earlier diagnosis and the potential benefits of otoscopy training for paediatricians. Acta Paediatr. 2014;103(7):282-7. doi: 10.1111/apa.12622.

- 11) Cole RR, Jahrsdoerfer RA. The risk of cholesteatoma in congenital aural stenosis. *Laryngoscope*. 1990;100:576-8. doi: [10.1288/00005537-199006000-00004](https://doi.org/10.1288/00005537-199006000-00004)
- 12) Aquino JE, Cruz Filho NA, de Aquino JN. Epidemiology of middle ear and mastoid cholesteatomas: study of 1146 cases. *Braz J Otorhinolaryngol*. 2011;77(3):341-7. doi: 10.1590/s1808-86942011000300012
- 13) Potsic WP, Korman SB, Samadi DS, Wetmore RF. Congenital cholesteatoma: 20 years' experience at The Children's Hospital of Philadelphia. *Otolaryngol Head Neck Surg*. 2002;126(4):409-14. doi: 10.1067/mhn.2002.123446
- 14) Lee CH; Kim MK; Kim HM; Won C; Shin TH; Kim SY. Bilateral Congenital Cholesteatoma. *Otol Neurotol*. 2018;39:e336-e341 doi: 10.1097/MAO.0000000000001803.
- 15) Hamed AM, Nakata S, Sayed RH, Ueda H, Badawy BS, Nishimura Y i sur. Pathogenesis and Bone Resorption in Acquired Cholesteatoma: Current Knowledge and Future Prospectives. *Clin Exp Otorhinolaryngol*. 2016; 9(4):298–308. doi: 10.21053/ceo.2015.01662
- 16) Castle JT. Cholesteatoma Pearls: Practical Points and Update. *Head Neck Pathol*. 2018;12(3):419-429. doi: 10.1007/s12105-018-0915-5.
- 17) Liang J, Michaels L, Wright A. Immunohistochemical characterization of the epidermoid formation in the middle ear. *Laryngoscope*. 2003;113(6):1007-14 doi:10.1097/00005537-200306000-00017
- 18) Sadé J, Babiacki A, Pinkus G. The metaplastic and congenital origin of cholesteatoma. *Acta Otolaryngol*. 1983;96(1-2):119-29. doi: 10.3109/00016488309132882
- 19) Aimi K. Role of the tympanic ring in the pathogenesis of congenital cholesteatoma. *Laryngoscope*. 1983;93(9):1140-6. doi: 10.1288/00005537-198309000-00005
- 20) Friedberg, J. Congenital cholesteatoma. *The Laryngoscope*. 1994;104:1–24. doi:10.1288/00005537-199403001-00001
- 21) Tos M. A new pathogenesis of mesotympanic (congenital) cholesteatoma. *Laryngoscope*. 2000;110(11):1890-7. doi: 10.1097/00005537-200011000-00023
- 22) Abdul Jalil S, Md Daud MK. Congenital cholesteatoma: Different clinical presentation in two cases. *Malays Fam Physician*. 2016;11:30-32.

23) Derlacki EL, Harrison WH, Clemis JD. Congenital cholesteatoma of the middle ear and mastoid. A 2nd report presenting 7 additional cases. *Laryngoscope* 1968;78(6):1050–78. doi: 10.1288/00005537-196806000-00013.

24) Potsic WP, Samadi DS, Marsh RR, Wetmore RF. A staging system for congenital cholesteatoma. *Arch Otolaryngol Head Neck Surg*. 2002;128(9):1009-1012. doi:10.1001/archotol.128.9.1009

25) Nelson M, Roger G, Koltai PJ, Garabedian EN, Triglia JM, Roman S i sur. Congenital cholesteatoma: classification, management, and outcome. *Arch Otolaryngol Head Neck Surg* 2002;128(7):810–4. doi: 10.1001/archotol.128.7.810

26) Bennett M, Warren F, Jackson GC, Kaylie D. Congenital cholesteatoma: theories, facts, and 53 patients. *Otolaryngol Clin North Am*. 2006;39:1081-94. doi: 10.1016/j.otc.2006.08.001

13.ŽIVOTOPIS

Ime i prezime: Laura Dražić

Datum rođenja: 4.11.1995.

Mjesto rođenja: Zagreb

OBRAZOVANJE :

2002.-2010. Osnovna Škola Matija Gubec

2010.-2014. II.gimnazija Križanićeva

2014.- Medicinski fakultet, Sveučilište u Zagrebu

IZVANNASTAVNE AKTIVNOSTI:

2014.- 2016. članica atletske sekcija MEF-a

2014.-2017. demonstrator na katedri za anatomiju

2019. demonstrator propedeutike i pedijatrije

2019. članica međunarodne udruge studenata CroMSIC

VJEŠTINE :

Aktivna uporaba engleskog jezika, te poznavanje osnova njemačkog i danskog.