

Radiofrekventna ablacija u liječenju adenokarcinoma gušterače

Ivković, Marija

Master's thesis / Diplomski rad

2020

Degree Grantor / Ustanova koja je dodijelila akademski / stručni stupanj: **University of Zagreb, School of Medicine / Sveučilište u Zagrebu, Medicinski fakultet**

Permanent link / Trajna poveznica: <https://um.nsk.hr/um:nbn:hr:105:920767>

Rights / Prava: [In copyright](#) / [Zaštićeno autorskim pravom.](#)

Download date / Datum preuzimanja: **2024-07-29**



Repository / Repozitorij:

[Dr Med - University of Zagreb School of Medicine Digital Repository](#)



SVEUČILIŠTE U ZAGREBU

MEDICINSKI FAKULTET

Marija Ivković

**Radiofrekventna ablacija u liječenju
adenokarcinoma gušterače**

DIPLOMSKI RAD



Zagreb, 2020.

Ovaj diplomski rad izrađen je na Zavodu za gastroenterologiju i hepatologiju Klinike za unutarnje bolesti Kliničkog bolničkog centra Sestre milosrdnice Medicinskog fakulteta Sveučilišta u Zagrebu pod vodstvom prof. dr. sc. Nevena Ljubičića i predan je na ocjenu u akademskoj godini 2019./2020.

POPIS KRATICA:

WHO – Svjetska zdravstvena organizacija

RFA – radiofrekventna ablacija

LAPC – lokalno uznapredovali karcinom gušterače

ERCP – endoskopska retrogradna koledokopankreatografija

EUS – endoskopski ultrazvuk

FNA – tankoiglena biopsija

SEMS – samošireći metalni stent

Sadržaj

SAŽETAK

SUMMARY

1. UVOD	1
2. EPIDEMIOLOGIJA	3
3. SUVREMENA TERAPIJA ADENOKARCINOMA GUŠTERAČE	4
4. RADIOFREKVENTNA ABLACIJA.....	7
4.1. Mehanizam	7
4.2. Opis procedure.....	8
4.3. Klinička primjena	9
5. RADIOFREKVENTNA ABLACIJA U LIJEČENJU ADENOKARCINOMA GUŠTERAČE	11
6. ZAKLJUČAK.....	18
Zahvale.....	19
Literatura	20
Životopis	23

SAŽETAK

Radiofrekventna ablacija u liječenju adenokarcinoma gušterače

Marija Ivković

Adenokarcinom duktalnog tipa najučestalija je zloćudna tvorba gušterače. Simptomi ovise o lokalizaciji, a vodeći su žutica, bol te gubitak teka i mršavljenje. Radi se o iznimno zloćudnoj tvorbi visoke stope mortaliteta, što zbog invazivnosti i ranog širenja, što zbog kasnog otkrivanja. Naime, samo se 10-20% otkrije u operabilnoj fazi. Među ostalim slučajevima, izdvaja se kategorija lokalno uznapredovalog karcinoma kao meta novih lokoregionalnih metoda liječenja.

Radiofrekventna ablacija (RFA) je modalitet liječenja koji koristi toplinsku energiju za ciljano uništenje tkiva. Kod novotvorina gušterače, RFA se može primijeniti intraoperativno, perkutano ili endoskopski. Endoskopski pristup je minimalno invazivan te ima najviše prednosti i najmanje komplikacija.

ERCP-RFA koristi se u liječenju maligne opstrukcije zajedničkog žučnog voda te, jednako kao i EUS-RFA, ima za cilj smanjiti veličinu tvorbe, poboljšati prokrvljenost ostatnog tkiva i stimulirati sistemski imunوسي odgovor čime se može pojačati učinkovitost adjuvantne kemo- ili kemoradioterapije.

SUMMARY

Radiofrequency ablation in the treatment of pancreatic adenocarcinoma

Marija Ivković

Ductal adenocarcinoma is the most common malignancy of the pancreas. Leading symptoms include jaundice, pain, loss of appetite and weight loss. It is an extremely malignant tumour with a high mortality rate due to its invasiveness and late diagnosis. Namely, only 10-20% of cancers are considered operable at the time of diagnosis. Among the other cases, a specific subgroup of locally advanced carcinoma stands out as a target for novel locoregional ablative therapies.

Radiofrequency ablation (RFA) is a treatment modality that uses thermal energy for targeted tissue destruction. For pancreatic neoplasms, RFA can be applied intraoperatively or through percutaneous or endoscopic approach. Endoscopic approach is minimally invasive, and thus it has the most benefits and the least complications.

ERCP-RFA is used in treating malignant obstruction of the common bile duct and, as well as EUS-RFA, it aims to reduce the tumour size, to improve the vascularity of the residual tissue and to stimulate the immune response which can enhance the efficacy of adjuvant chemo- or chemoradiotherapy.

1. UVOD

Karcinom gušterače je zloćudna novotvorina nastala iz egzokrinog dijela žlijezde. Najčešće su to adenokarcinomi duktalnog porijekla (duktalni tip), a mogu biti i porijeklom iz stanica acinusa (acinarni tip). Točan uzrok nastanka se ne zna. Postoji dokazana povezanost s faktorima kao što su pušenje, zračenje, citotoksični lijekovi, a barem 5-10% adenokarcinoma ima nasljednu podlogu iako se, osim ako se radi o nekom od nasljednih sindroma, točan genetski čimbenik ne može odrediti. Od endogenih čimbenika najveću ulogu imaju kronični pankreatitis, ciste gušterače te šećerna bolest.(1,2) Simptomatologija ovisi o tome radi li se o karcinomu glave (60%), trupa (15%) ili repa (5%). U ostalih 15-20% novotvorina zahvaća cijelu gušteraču. Vodeći simptomi su bol bez žutice, bol sa žuticom, bezbolna žutica te gubitak teka i mršavljenje. Tumori glave gušterače, u usporedbi s tumorima tijela i repa, češće se prezentiraju žuticom koja nastaje zbog opstrukcije zajedničkog žučnog voda. (1) Kod svakog bolesnika s novonastalom žuticom početna slikovna pretraga treba biti transabdominalni ultrazvuk kojim se može procijeniti proširenje žučnih vodova i razina opstrukcije. Daljnja dijagnostika bolesnika sa sumnjom na karcinom gušterače uključuje serološke i radiološke pretrage. Iako je često povišen i u drugim zloćudnim bolestima i bolestima hepatobilijarnog sustava, najkorisniji serumski biljeg je karboanhidratni antigen 19-9 (CA 19-9), najviše kao prognostički biljeg nakon resekcije te prediktivni čimbenik odgovora na kemoterapiju. Kao slikovna pretraga preporučuje se CT abdomena s arterijskom i venskom fazom kojim se određuje stadij bolesti. Konačna dijagnoza postavlja se tek nakon histološke potvrde. (2)

Tablica 1: TNM klasifikacija karcinoma gušterače

TUMOR		LIMFNI ČVOROVI		METASTAZE	
Tis	tumor u gornjim slojevima stanica žlijezde, ne probija bazalnu membranu	N0	Nisu zahvaćeni regionalni limfni čvorovi	M0	Tumor se nije proširio u udaljene organe
T1	tvorba manja od 2 cm	N1	Zahvaćena 1-3 regionalna limfna čvora		
T2	tvorba manja od 4 cm				
T3	tvorba veća od 4 cm, ali ograničena na gušteraču	N2	Zahvaćena više od 4 regionalna limfna čvora	M1	Prisutne udaljene metastaze
T4	tvorba nije ograničena na gušteraču, zahvaća okolne velike krvne žile				

Tablica 2: Stadiji karcinoma gušterače

STADIJ	TNM	
0	Tis, N0, M0	
I	IA	T1, N0, M0
	IB	T2, N0, M0
II	IIA	T3, N0, M0
	IIB	T1/T2/T3, N1, M0
III	T1/T2/T3, N2, M0 ili T4, bilo koji N, M0	
IV	bilo koji T, bilo koji N, M1	

2. EPIDEMIOLOGIJA

Adenokarcinom gušterače praćen je vrlo visokom smrtnošću odnosno niskim doživljenjem, ponajviše zbog kasnog otkrivanja. Naime, više od 40% bolesnika pri postavljanju dijagnoze već ima udaljene metastaze. Medijan očekivanog trajanja života iznosi 4,6 mjeseci, dok je petogodišnje doživljenje samo 8-11%.(3,4)

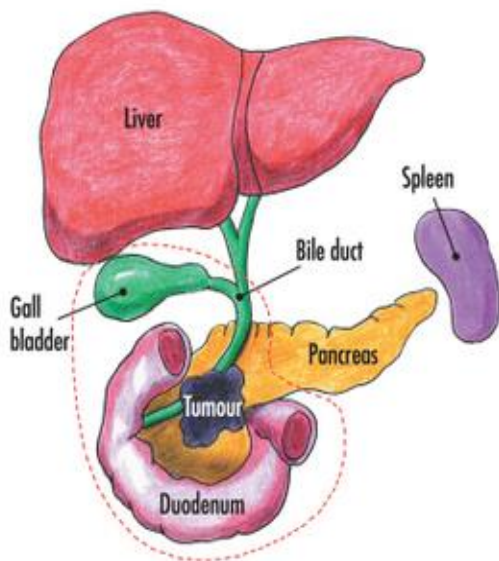
Po posljednjim podacima Registra za rak za 2017. godinu, u Republici Hrvatskoj dijagnosticirano je 416 novih slučajeva kod muškaraca (stopa incidencije bila je 20,9) te 397 smrtnih slučajeva, dok je kod žena novoboljelih bilo 383 (stopa incidencije 17,9), a umrlih 372, što ih čini 9. odnosno 8. karcinomom po učestalosti.(5) Za usporedbu, u Europi je 2012. godine standardizirana stopa incidencije za ukupnu WHO-ovu staroeuropsku populaciju iznosila 10,1(6), a za svjetsku populaciju je 2017. godine iznosila 9,8 za muškarce te 5,9 za žene.(5)

Na globalnoj razini, i broj smrti i incidencija su se u posljednja tri desetljeća više nego udvostručili, a taj rast će se nastaviti što se prije svega pripisuje starenju stanovništva te sve većoj pojavnosti pretilosti i dijabetesa tipa 2. Predviđa se da će u Sjedinjenim Američkim Državama do 2030. godine karcinom gušterače postati drugim najčešćim uzrokom smrti od malignih bolesti, odmah iza karcinoma pluća.(7–9)

3. SUVREMENA TERAPIJA ADENOKARCINOMA

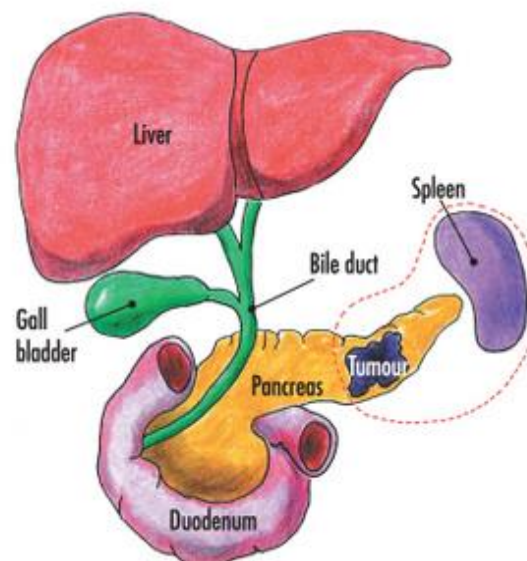
GUŠTERAČE

U standardnom liječenju adenokarcinoma koristi se nekoliko modaliteta, a kirurška resekcija jedina je kurativna terapijska opcija, no ona je moguća u samo 10-20% bolesnika.(8) Cilj zahvata je R0 resekcija, odnosno resekcija s rubom od najmanje 1 mm zdravog tkiva. Ovisno o lokalizaciji novotvorine, izvodi se pankreatoduodenektomija za tumore glave ili distalna pankreatektomija sa splenektomijom za tumore tijela i repa gušterače.



Slika 1: Pankreatoduodenektomija (preuzeto s:

<http://www.londonlivercentre.co.uk/pancreatic-cancer/treatments-for-pancreatic-cancer>)



Slika 2: Distalna pankreatektomija sa splenektomijom (preuzeto s:

<http://www.londonlivercentre.co.uk/pancreatic-cancer/treatments-for-pancreatic-cancer>)

U oba zahvata vrši se limfadenektomija najmanje 15 limfnih čvorova. Čak ni kod rijetkih operiranih bolesnika rezultati nisu zadovoljavajući s medijanom doživljenja 15-20 mjeseci i petogodišnjim doživljenjem 8-15% i zato se poslije zahvata uhodi adjuvantna kemoterapija.(4) Sistemska kemoterapija se kao prva linija koristi u neresektabilnih ili borderline resektabilnih tumora i to najčešće analozi nukleozida (gemcitabin, kapecitabin) ili analog pirimidina 5-fluorouracil u monoterapiji ili u kombinaciji s drugim modalitetima. U posljednjem desetljeću je više radova ukazalo na uspješnost polikemoterapijskog protokola FOLFIRINOX-a (leukovorin, 5-FU, irinotekan i oksaliplatin) u vidu gotovo udvostručenog medijana doživljenja u metastatskoj fazi bolesti (u usporedbi s gemcitabinom), ali ima i značajno veću toksičnost što je problem kod starijih i bolesnika u slabijem stanju. Radioterapija nije često upotrebljavana, ali ima potencijala za poboljšanje resektabilnosti lokalno uznapredovalih i borderline tumora te ima dobar učinak na lokalnu kontrolu bolesti.(8) Kod svih bolesnika, a pogotovo kod onih kod kojih nije moguća kurativna terapija, potrebno je liječiti simptome od kojih je najčešći i najizraženiji jaka abdominalna ili leđna bol. Bol se javlja zbog neuralne invazije i neurogene upale (neuropatska i nociceptivna), a liječi se opioidnim analgeticima, zračenjem ili blokadom celijačnog plexusa lokalnim anestheticima. Od ostalih simptoma najčešći su žutica, ascites te gubitak tjelesne mase. Žutica se javlja kod 80% bolesnika s karcinomom glave pankreasa zbog blokade bilijarnog stabla, a liječi se postavljanjem stenta. Ascites se drži pod kontrolom intermitentnim paracentezama, diureticima ili dugotrajnim drenažnim kateterom. Do gubitka mase dolazi zbog anoreksije, malnutricije i hiperkatabolizma, a jedini način na koji možemo utjecati je nadomještanje pankreasnih enzima i poticanje apetita lijekovima kao što je anamorelin.(4)

Lokalno uznapredovali karcinom (LAPC) posebna je kategorija adenokarcinoma kojim se pri dijagnozi prezentira 20-30% bolesnika. Ne postoji točna definicija, ali postoji usuglašenost da su to tumori koji nisu metastazirali, ali nisu resektabilni zbog invazije krvnih žila (zahvaćaju aortu te obliteriraju portalnu ili gornju mezenteričnu venu). Uz standardni kemoterapijski pristup, sve se više uvode metode lokalne i lokoregionalne ablativne terapije. Ovi bolesnici imaju bolju prognozu od onih s metastatskom bolešću, ali ukupno doživljenje je i dalje loše.(4)

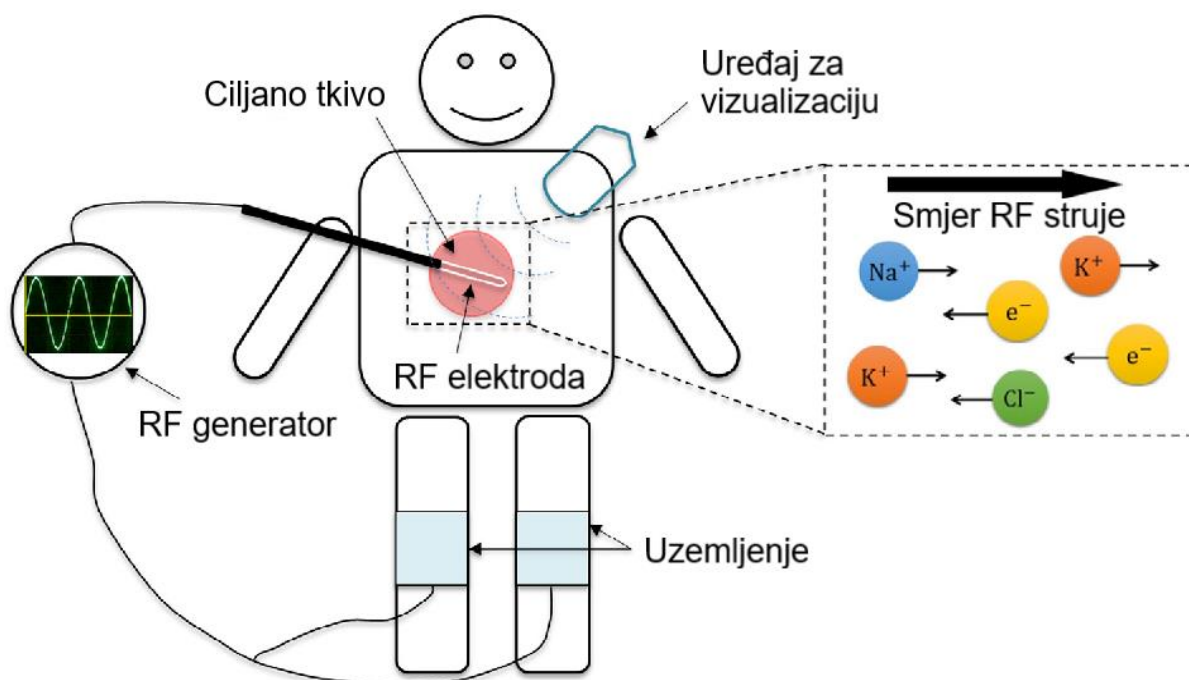
4. RADIOFREKVENTNA ABLACIJA

4.1. Mehanizam

Radiofrekventna ablacija je tehnika i modalitet liječenja koji koristi termalnu energiju za ciljano uništenje tkiva, a koristi uređaje koje čine generator i kateter s elektrodama. Generirani elektricitet putuje kroz tkivo između alterirajućeg pozitivnog i negativnog pola frekvencijom 400-500 kHz stvarajući strujni krug. Ta struja stvara toplinu temperature i do 100°C, a u tkivu koje je u direktnom kontaktu s elektrodom uzrokuje denaturaciju proteina i koagulacijsku nekrozu.(10,11)

Destrukcija tumorskog tkiva odvija se u dvije faze, direktnoj i indirektnoj. Na staničnoj se razini gubi integritet membrane, mitohondriji gube funkciju i inhibira se replikacija stanice. Indirektni učinak odnosi se na oksidativni stres zbog ishemijsko-reperfuzijske ozljede te na upalni proces s infiltracijom marginalne zone brojnim upalnim stanicama.(12)

Za to vrijeme, zbog dehidracije stanica, tkivo ostaje bez iona i struja prestaje teći ograničavajući volumen uništenog tkiva. Kako bi se procedura nastavila, potrebno je ohladiti okolinu, a to se može postići kratkom pauzom između dviju primjena topline ili korištenjem elektroda s unutarnjim sistemom hlađenja.(11)



Slika 3: Schematski prikaz mehanizma RFA (Prilagođeno prema: Zhang i sur., 2014)(13)

4.2. Opis procedure

Za RFA se, ovisno o mjestu primjene, koriste kateteri s različitim elektrodama. Endoskopska intraezofagealna procedura koristi cirkumferentni kateter s balonom okruženim elektrodama ili fokalni kateter s elektrodom na svom distalnom kraju, ovisno o površini koja se tretira. Za ablaciju unutar žučnog voda koristi se kateter koji se uvede kroz kanal duodenoskopa tijekom ERCP-a, a za ablaciju samog tumora kateter koji se uvede izravno u tumor pod kontrolom endoskopskog ultrazvuka ili CT-a. RFA u ERCP-u koristi žicom vođeni kateter od 8F s dvije elektrode koje pokrivaju 2,5 cm, a za EUS je specifičan monopolarni uređaj, zbog čega je potrebno uzemljenje, te kateter od 1F koji se uvodi kroz *fine needle aspiration* (FNA) iglu.

Kod svih navedenih uređaja procedura je vrlo slična. Pomoću žice vodilice elektrode se dovedu u direktan kontakt s tvorbom koju se tretira te se pritiskom na papučicu generira struja koja uzrokuje različito veliku nekrozu tkiva, ovisno o veličini elektrode i

energiji koja je generirana. Poslije svake je primjene potrebno kratko vrijeme mirovanja nakon čega se elektrode pomiču te se postupak ponavlja sve dok se ne uništi onoliko tkiva koliko je potrebno, odnosno koliko je određeno prije procedure imajući na umu potrebu za ostavljanjem sigurnosnog prstena oko nekrotičnog područja kako se ne bi oštetilo okolno zdravo tkivo.(10,14)

Spomenute procedure karakteristične su za moderni terapijski pristup patološkim stanjima u gastrointestinalnom sustavu, a osim njih postoje još i mogućnosti perkutane te intraoperativne primjene.

4.3. Klinička primjena

Radiofrekventna ablacija je u uporabi već nekoliko desetljeća kao terapijska opcija za neuropatsku kroničnu bol i srčane aritmije, a kako se razvijala tehnologija, tako se širilo i područje uporabe. Danas se RFA uvelike koristi u onkologiji za kontrolu lokalnog rasta tumora, palijaciju simptoma i poboljšanje doživljenja u skupini bolesnika koji nisu kandidati za kiruršku resekciju.(15) Tumorske stanice su osjetljivije na toplinu u usporedbi s normalnim tkivom zbog nižeg pH u mikrookruženju, niže toplinske provodljivosti i višeg metaboličkog stresa.(12)

Najveći opseg istraživanja vezan je uz maligne tvorbe jetre, i primarne i sekundarne. Prva linija liječenja je za bolesnike s Child-Pugh B stupnjem ciroze kod kojih je resekcija povezana s većim mortalitetom, a indicirana je i kod bolesnika koji zadovoljavaju Milanske kriterije (do 3 tumora od kojih svaki ima manje od 3 centimetra u promjeru). U studijama koje uspoređuju RFA s ranije primjenjivanim terapijskim postupcima dokazana je bolja učinkovitost od perkutane injekcije etanola te gotovo jednak do jednak učinak u usporedbi s resekcijom.(16) Relativne

kontraindikacije su nekontrolirana ekstrahepatična bolest, tumor koji priliježe uz okolne organe i nekontrolirana koagulopatija.

Karcinom bubrega se, kod zdravog kontralateralnog bubrega, liječio radikalnom nefrektomijom, no kroz godine se sve više posezalo za manje invazivnim tehnikama koje čuvaju nefrone pa je tako tu svoju mjesto pronašla i RFA koja se danas primjenjuje kod bolesnika s jednim bubregom, malim tumorskim masama, multifokalnom bolesti te kod starijih bolesnika sa slabijim općim stanjem.

Već godinama je poznat pozitivan učinak ablacije koštanih tumora, kako benignih, tako i malignih, s posebnim naglaskom na osteoidne osteome. Smanjenje boli i povrata bolesti je usporedivo s onim kod kirurške resekcije. U posljednje vrijeme sve je više radova, ali i praktične primjene palijativne ablacije koštanih metastaza. Vanjsko zračenje ostaje zlatni standard kontrole boli kod bolesnika kojima medikamentna terapija ne pomaže, ali kod nekih, i do 30% njih, ni ono nije učinkovito. Tada se poseže za RFA koja pruža značajno smanjenje boli u više od 90% slučajeva.(15,16)

Novija područja primjene RFA su karcinomi pluća i dojke. Iako ne postoje velike randomizirane studije koje bi to potvrdile, niz radova s prikazima manjih brojeva bolesnika pokazuju da je uspjeh radiofrekventne ablacije kod rano otkrivenih malih primarnih tumora koji nisu blizu velikih krvnih žila, kao i kod sekundarnih tumora, usporedivo s uspjehom lobektomije ili parcijalne resekcije. Još je manje radova koji uspoređuju ablaciju i resekciju karcinoma dojke, ali je to područje velikog interesa, ponajviše zbog kozmetskog efekta.(16)

5. RADIOFREKVENTNA ABLACIJA U LIJEČENJU

ADENOKARCINOMA GUŠTERAČE

Iako je radiofrekventna ablacija široko primjenjivana metoda lokalne destrukcije u onkologiji i medicini uopće, gušterača je bila izbjegavana prvenstveno zbog činjenice da se radi o osjetljivom i slabo ograničenom organu specifične anatomske lokalizacije pa znanje o primjeni RFA na gušterači kaska za znanjem u ostalim indikacijama.(12)

Danas se radiofrekventnu ablaciju pankreasa može izvršiti laparotomijom, laparoskopski, perkutano ili endoskopski, sve uz vizualizaciju pomoću ultrazvuka.(17)

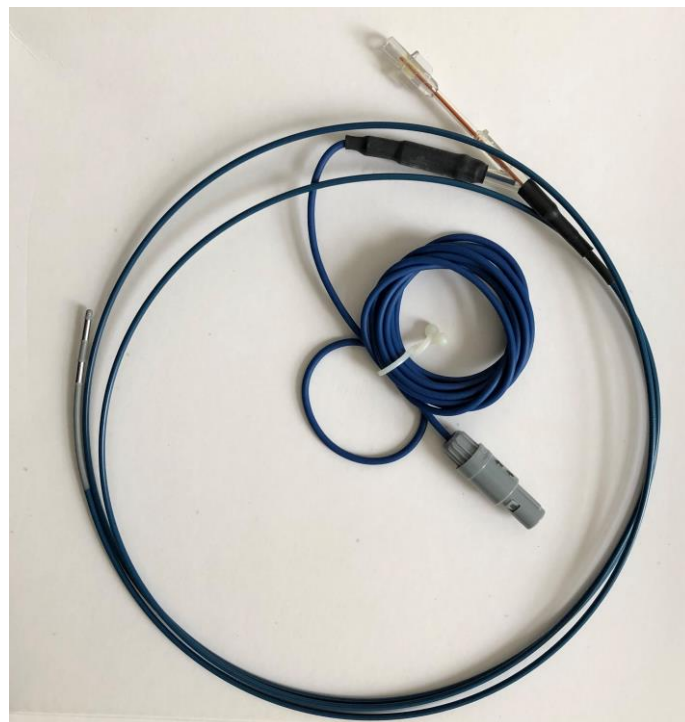Najraširenija indikacija za primjenu RFA je treći stadij bolesti, bilo u slučaju da standardna sistemska terapija više ne daje rezultate, bilo kao prva opcija nakon dijagnoze. No, neke studije su uključivale i metastatske stadije imajući na umu indukciju imunskog odgovora. Uporaba RFA kao prve opcije opravdavana je pretpostavkom da se tim postupkom stimulira sistemski antitumorski odgovor.(18)

Većina dosadašnjeg iskustva s termoablativnim metodama liječenja bila je vezana uz kirurške zahvate, ali nedvojbeno je da endoskopski pristup nosi brojne prednosti kao što su minimalna invazivnost, snimanje u stvarnom vremenu i praćenje promjena lezije za vrijeme zahvata, a u usporedbi s perkutanom pristupom prednost je i pristup teško dostupnim anatomskim regijama.(19) S druge strane, kao iznimno termosenzibilan organ, pankreas je podložan jatrogenoj ozljedi koja može dovesti do pankreatitisa, nakupljanja tekućine u peripankreatičnom prostoru, perforacije želuca ili crijeva te posljedičnog peritonitisa.(12)

Upravo razvojem katetera koji je kompatibilan s endoskopom, fokus istraživanja se preselio na intraduktalnu RFA za vrijeme endoskopske retrogradne koledokopankreatografije i na RFA vođenu endoskopskim ultrazvukom.

Karcinomi glave pankreasa, koji su najčešći, svojom lokalizacijom i rastom opstruiraju zajednički žučni vod čime dovode do opstruktivne žutice sa svim pratećim simptomima narušavajući opće stanje bolesnika. Maligna opstrukcija žučnog voda liječi se postavljanjem stentova.(11,20) Samošireći metalni stentovi (SEMS) imaju dulji vijek od plastičnih, no i njihovo trajanje je ograničeno i čak ih se 50% začepi u prvih 6-8 mjeseci.(21) Intraduktalna ili endobilijarna radiofrekventna ablacija ima za cilj usporiti rast tumora unutar voda, produljiti period u kojem je stent prohodan, produljiti životni vijek i poboljšati njegovu kvalitetu.

Zajedničkom žučnom vodu se pristupi ERCP-om te se vizualizira suženje nakon čega se na to mjesto postavi kateter s elektrodama.(11)



Slika 4: EndoHBP 6800 kateter za intraduktalnu RFA

U dostupnim studijama upotrebljavana je snaga 7-10 W kroz 90-120 s, a kada je zbog veličine potrebna višestruka primjena energije, između svake se pričekalo 1-2 minute bez pomaka katetera kako bi se spriječilo prijanjanje tkiva za elektrode. Nakon

tog postupka ukloni se kateter te postavi stent.(11,22) Zabilježeno je manje od 20% komplikacija među kojima prevladava blaga abdominalna bol. Teže komplikacije kao što su kolangitis ili pankreatitis, koje su u malog broja bolesnika (<2%) dovele do smrtnog ishoda, slične su učestalosti kao komplikacije ERCP-a za bilo koju indikaciju pa se tome i pripisuju.(11,21)

Najveći broj radova prikazuje heterogene skupine bolesnika s različitom etiologijom maligne opstrukcije. Kallis i suradnici su se u radu iz 2015. godine fokusirali na pankreas te su došli do zaključka da je ERCP-RFA za neoperabilni karcinom pankreasa siguran postupak bez značajnih komplikacija te da dovodi do produljenja doživljenja za, u prosjeku, 3.5 mjeseci u odnosu na kontrolnu skupinu.(23)

Tablica 3: Intraduktalna radiofrekventna ablacija karcinoma pankreasa

	Broj	Dob	Snaga i vrijeme primjene	Komplikacije	Mortalitet unutar 30 dana	Doživljenje
<i>Steel i sur.(2011.)(14)</i>	22 (16 PDAC)	56-84 g	7-10 W 120 s	hiperamilazemija (1), kolecistitis (2), tresavica (1)	0%	ND
<i>Figuroa-Barojas i sur.(2013.)(21)</i>	20 (7 PDAC)	45-86 g	7-10 W 120 s	abdominalna bol (5), pankreatitis (1), kolangitis (1)	0%	ND
<i>Dolak i sur.(2014.)(20)</i>	58 (4 PDAC)	28-88 g	7-30 W, 60-90 s	PDAC: empijem žučnog mjehura (1)	1.7%	C(PDAC)=8.8 mj
<i>Sharaiha i sur.(2015.)(24)</i>	69 (19 PDAC)	36-94 g	8 W 90 s	abdominalna bol (3), pankreatitis (1), kolecistitis (2), hemobilija (1)	0%	M(PDAC)=14.6 mj
<i>Kallis i sur.(2015.)(23)</i>	23 PDAC	M=68.9 g	10 W 120 s	hiperamilazemija (1), kolangitis (1)	0%	C=7.5 mj

PDAC – *pancreatic ductal adenocarcinoma*

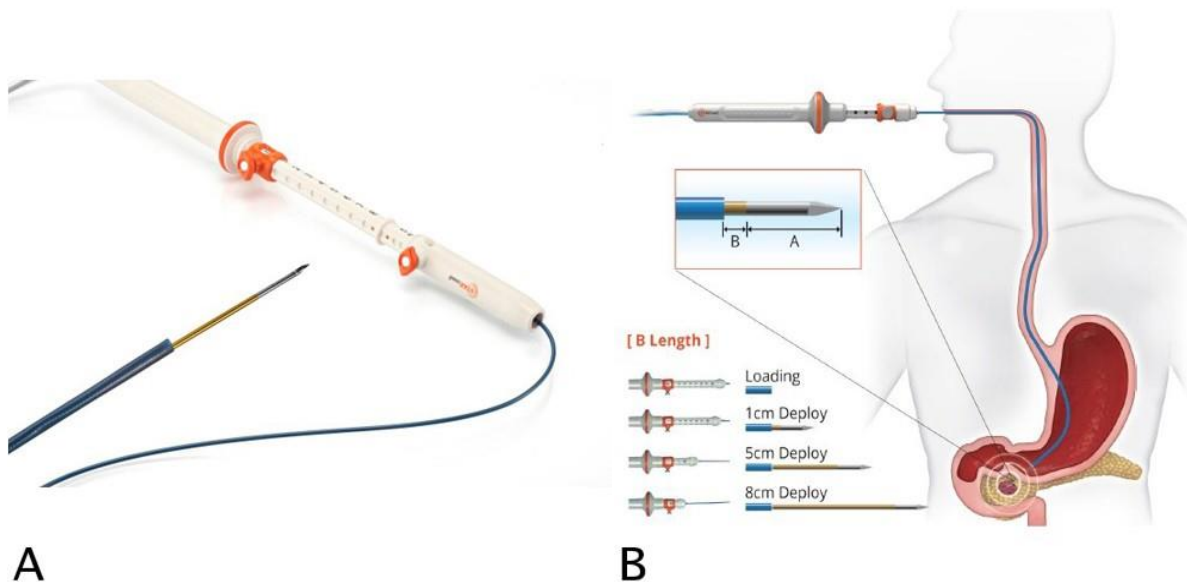
M – *aritmetička sredina*

C – *medijan*

ND – *nije dostupno*

Karcinomi koji nisu lokalizirani u glavi gušterače, a ni neki od njih, nisu dostupni intraduktalnim pristupom. Za te teško dostupne tvorbe u uporabi je EUS-RFA vođena iglom za tankoiglenu biopsiju (FNA). Nakon vizualizacije tumora i okolnih tvorbi, elektroda se postavi u ciljanu leziju pod kontrolom endoskopskog ultrazvuka kroz zid želuca kod karcinoma tijela gušterače ili, ako je riječ o karcinomu glave, kroz zid duodenuma izbjegavajući krvne žile pomoću color Doppler metode.(25)

Točne karakteristike pankreasa i odgovora na primjenu toplinske energije još uvijek nisu utvrđene pa ne postoji standardizirani protokol. U nekim studijama se koristila veća snaga kroz kraće vrijeme s repozicijom elektrode kako bi se postigla što veća zona ablacije, a u drugima manja snaga primijenjena kroz dulje vrijeme upravo kako bi se izbjegla spomenuta repozicija jer se na ovaj način postiže sporija, ali opširnija difuzija termalnog oštećenja.(17)



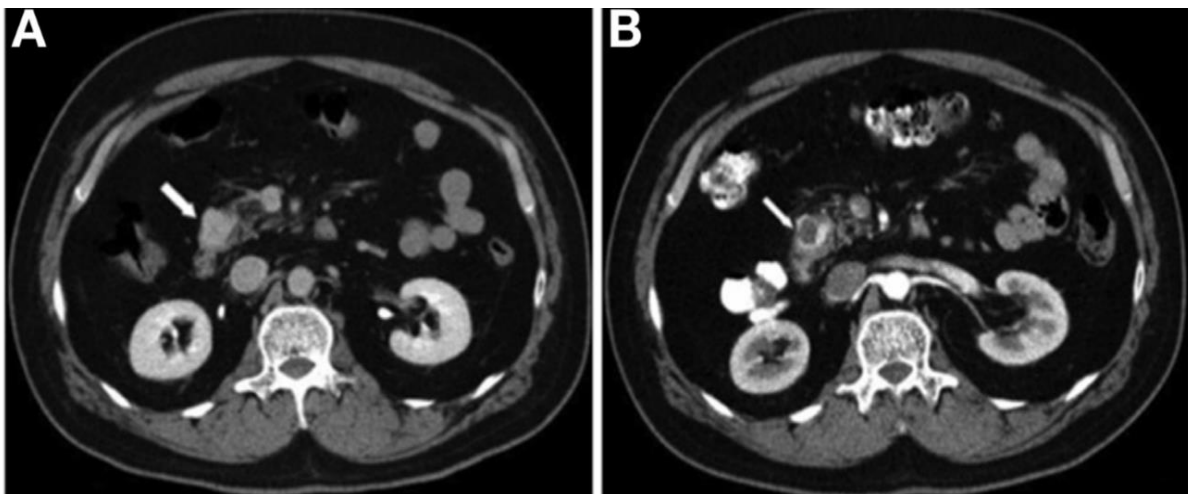
Slika 5: EUSRA elektroda (A) i EUS-RFA postupak (B) (Preuzeto s

<https://www.medeltyp.com/en/eusra-rf-electrode.html>)

Kod procjene endoskopske ablacije ključna su dva parametra: izvedivost i sigurnost. Izvedivost se definira kao uspješno postavljanje igle unutar tvorbe sa sigurnosnim

marginama kako ne bi došlo do toplinske ozljede okolnih vitalnih organa. Sigurnost je parametar koji se određuje prema laboratorijskim i slikovnim pretragama nakon zahvata. Konkretno, radi se o razinama serumskih amilaza i lipaza te o nalazu CT-a unutar 7 dana nakon zahvata kako bi se detektirale eventualne nuspojave među kojima su akutni pankreatitis, krvarenje ili abdominalno nakupljanje tekućine.

30 dana kasnije ponavlja se nalaz CT-a, ovaj put kako bi se uvidjelo postoji li pozitivan radiološki odgovor na provedenu ablaciju, a on je definiran prisutnošću dobro ograničenog područja sniženog denziteta unutar tumora.(25)

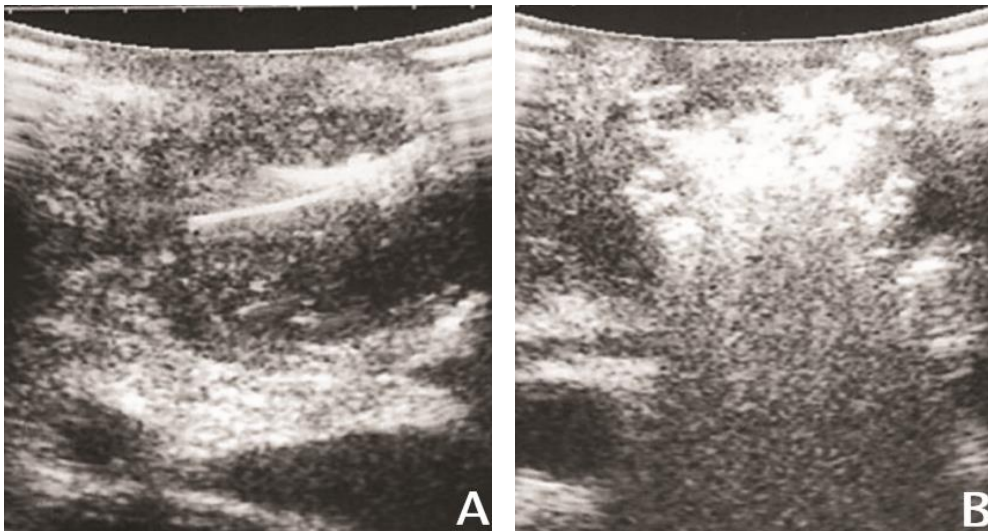


Slika 6: CT abdomena s nalazom velike lezije glave i vrata gušterače (A). CT abdomena 3 mjeseca nakon EUS-RFA s nalazom ograničene hipodenzne zone unutar lezije (B). (McCarty, Rustagi, 2018)(19)

Nekrotična zona predstavlja direktni učinak primjene RFA, dok se indirektni učinak odvija u okolnoj perifernoj zoni i to na razini metaboličkih unutarstaničnih procesa zbog kojih ove stanice postaju osjetljivije za citolitičku terapiju. Osim toga, neke studije su ukazale na mogućnost indukcije sistemskog imunskog odgovora temeljenog na otpuštanju sadržaja nekrotičnih stanica u izvanstanični prostor. Taj je

odgovor posredovan proupalnim citokinima, limfocitima i protutijelima koji su odgovorni za stečenu antitumorsku antigen-specifičnu imunost koja bi mogla doprinijeti boljem doživljenju bolesnika.(17,18)

U dostupnim studijama na ovu temu, u svim je slučajevima igla bila postavljena uspješno i na sigurnoj udaljenosti od vitalnih struktura. Isto tako, u svim je slučajevima praćenjem procedure EUS-om prikazano postupno povećanje hiperehogene zone oko elektrode.(17,25)



Slika 7: *Real-time* EUS s iglom postavljenom u leziju (A) i pojavom hiperehogene zone za vrijeme aplikacije (B). (Paiella i sur., 2016.)(18)

Nakon samog postupka, 20-30% bolesnika požalilo se na prolaznu abdominalnu bol. U sličnom postotku bolesnika uočeni su unutar prva 24 sata radiološki i laboratorijski znakovi pankreatitisa, no gotovo bez ikakvih simptoma te bez značajnog utjecaja na ukupni klinički ishod što ukazuje na sigurnost postupka. CT nalaz nakon tjedan dana pokazao je kod nekih nakupljanje tekućine u peripankreatičnom prostoru, a kod nekih u cijelom abdomenu. Ostali nisu imali nikakve abdominalne simptome. Medijan boravka u bolnici je bio 3 dana s time da kroz sljedećih mjesec dana nisu zabilježeni

novi simptomi, koji se mogu povezati s ablacijom, koji bi potaknuli bolesnike da se jave u bolnicu.

Kod svih je bolesnika na kontrolnom CT-u bio vidljiv demarkiran hipodenzan prostor unutar tumora prosječnog promjera od 30 mm. Područje ablacije je bilo vidljivo i nakon tjedan dana, iako nešto manjeg promjera, ali ono nije bilo dobro ograničeno kao što se moglo vidjeti na nalazu mjesec dana nakon zahvata.(17,25)

Ozbiljnije nuspojave, kao što su pankreatitis, krvarenje, infekcija ili perforacija, i smrti direktno povezane s postupkom ablacije nisu zabilježene ni u kasnijem periodu praćenja prosječnog trajanja od 4.3 mjeseca.(17)

Tablica 4: EUS-om vođena radiofrekventna ablacija karcinoma pankreasa

	Broj	Dob	Veličina tvorbe	Snaga i vrijeme primjene	Komplikacije	Boravak u bolnici	Mortalitet unutar 30 dana
<i>Song i sur., 2016.(26)</i>	6	43-73 g	30-90 mm	20-50 W 10 s (s pomicanjem)	abdominalna bol (2)	ND	0%
<i>Scopelliti i sur., 2018.(25)</i>	10	50-74 g	35x25 – 75x64 mm	20-30 W ND	abdominalna bol (2), hiperamilazemija (2), asimptomatsko nakupljanje tekućine (4)	2-6 d	0%
<i>Crino i sur., 2018.(17)</i>	8	48-85 g	22-67 mm	30 W M=58 s	abdominalna bol (3), hiperamilazemija (1)	1-6 d	0%

M – aritmetička sredina

ND – nije dostupno

6. ZAKLJUČAK

Radiofrekventna ablacija jedan je od modaliteta liječenja primjenjivan kod lokalno uznapredovalih karcinoma gušterače i područje koje se iz godine u godinu sve više razvija. Danas je fokus istraživanja na endoskopskom pristupu i rezultati su obećavajući.

Intraduktalna radiofrekventna ablacija se pokazala kao odlična palijativna metoda kod maligne opstrukcije žučnog voda, a, osim toga, dovodi i do produljenja života koje nije povezano samo s prohodnošću voda već i s izravnim učinkom ablacije.

Nadalje, gušterači se može pristupiti i iglom za tankoiglenu biopsiju pod nadzorom EUS-a. Dostupna literatura obuhvaća retrospektivne studije na manjem broju ispitanika, ali pokazuje da je endoskopskim ultrazvukom vođena radiofrekventna ablacija izvediva i sigurna procedura bez popratne smrtnosti, s vrlo malim morbiditetom, zadovoljavajućom veličinom uništenog tkiva i kratkim boravkom u bolnici što omogućuje bolesnicima da što prije nastave s onkološkim liječenjem.

Kako bismo znali više i s većom sigurnošću, potrebno je provesti veća randomizirana prospektivna istraživanja s posebnim naglaskom na doživljenje i kvalitetu života.

Zahvale

Zahvaljujem svojoj obitelji na neizmjernoj podršci i strpljenju, kako uvijek, tako i za vrijeme studija, prijateljima i kolegama na svakoj riječi ohrabrenja i pomoći. Na kraju veliko hvala mentoru na uloženom vremenu, strpljenju, stručnoj pomoći i brojnim savjetima.

Literatura

1. Vrhovac, B., Jakšić, B., Reiner, Ž., Vucelić B. Interna medicina. Zagreb: Ljevak; 2008.
2. Šeparović R, Vazdar LJ, Tečić Vuger A, Pavlović M, Gnjidić M PJ i sur. Smjernice Guidelines. Liječnički Vjesn. 2018.;(140):77–91.
3. Carrato A, Falcone A, Ducreux M, Valle JW, Parnaby A, Djazouli K, i ostali. A Systematic Review of the Burden of Pancreatic Cancer in Europe: Real-World Impact on Survival, Quality of Life and Costs. J Gastrointest Cancer. 2015.;46(3):201–11.
4. Lambert A, Schwarz L, Borbath I, Henry A, Van Laethem J-L, Malka D, i ostali. An update on treatment options for pancreatic adenocarcinoma. Ther Adv Med Oncol. 2019.;11:1–43.
5. Hrvatski zavod za javno zdravstvo. Registar za rak Republike Hrvatske. Incidencija raka u Hrvatskoj 2017. 2020.;(41).
6. Network E. Pancreatic Cancer (PC) Factsheet. 2016.
7. GBD 2017 Pancreatic Cancer Collaborators. The global, regional, and national burden of pancreatic cancer and its attributable risk factors in 195 countries and territories, 1990-2017: a systematic analysis for the Global Burden of Disease Study 2017. Lancet Gastroenterol Hepatol. 2019.;4:934–47.
8. Orth M, Metzger P, Gerum S, Mayerle J, Schneider G, Belka C, i ostali. Pancreatic ductal adenocarcinoma: Biological hallmarks, current status, and future perspectives of combined modality treatment approaches. Radiat Oncol. 2019.;14(141):1–20.
9. Rahib L, Smith BD, Aizenberg R, Rosenzweig AB, Fleshman JM, Matrisian LM. Projecting Cancer Incidence and Deaths to 2030: The Unexpected Burden of Thyroid, Liver, and Pancreas Cancers in the United States. Cancer Res. 2014.;74(11):2913–21.
10. Navaneethan U, Thosani N, Goodman A, Manfredi M, Pannala R, Parsi MA, i ostali. Radiofrequency ablation devices. VideoGIE. 2017.;2(10):252–9.
11. Alvarez-Sánchez MV, Napoléon B. Review of endoscopic radiofrequency in biliopancreatic tumours with emphasis on clinical benefits, controversies and safety. World J Gastroenterol. 2016.;22(37):8257–70.
12. Signoretti M, Valente R, Repici A, Delle Fave G, Capurso G, Carrara S. Endoscopy-guided ablation of pancreatic lesions: Technical possibilities and clinical outlook. World J Gastrointest Endosc. 2017.;9(2):41.

13. Zhang B, Moser MAJ, Zhang EM, Luo Y, Liu C, Zhang W. A review of radiofrequency ablation: Large target tissue necrosis and mathematical modelling. *Phys Medica Eur J Med Phys.* 2016.;32(8):961–71.
14. Steel AW, Postgate AJ, Khorsandi S, Nicholls J, Jiao L, Vlavianos P, i ostali. Endoscopically applied radiofrequency ablation appears to be safe in the treatment of malignant biliary obstruction. *Gastrointest Endosc.* 2011.;73(1):149–53.
15. Friedman M, Mikityansky I, Kam A, Libutti S, Walther McClellan M, Neeman Z, i ostali. Radiofrequency Ablation of Cancer. *Cardiovasc Interv Radiol.* 2004.;27(5):427–434.
16. Shah DR. Current oncologic applications of radiofrequency ablation therapies. *World J Gastrointest Oncol.* 2012.;5(4):71.
17. Crinò SF, D’Onofrio M, Bernardoni L, Frulloni L, Iannelli M, Malleo G, i ostali. Eus-guided radiofrequency ablation (EUS-RFA) of solid pancreatic neoplasm using an 18-gauge needle electrode: Feasibility, safety, and technical success. *J Gastrointest Liver Dis.* 2018.;27(1):67–72.
18. Paiella S, Salvia R, Ramera M, Girelli R, Frigerio I, Giardino A, i ostali. Local Ablative Strategies for Ductal Pancreatic Cancer (Radiofrequency Ablation, Irreversible Electroporation): A Review. *Gastroenterol Res Pract.* 2016.;2016:1–10.
19. McCarty TR, Rustagi T. New Indications for Endoscopic Radiofrequency Ablation. *Clin Gastroenterol Hepatol.* 2018.;16(7):1007–17.
20. Dolak W, Schreiber F, Schwaighofer H, Gschwantler M, Plieschnegger W, Ziachehabi A, i ostali. Endoscopic radiofrequency ablation for malignant biliary obstruction: A nationwide retrospective study of 84 consecutive applications. *Surg Endosc.* 2014.;28(3):854–60.
21. Figueroa-Barojas P, Bakhru MR, Habib NA, Ellen K, Millman J, Jamal-Kabani A, i ostali. Safety and efficacy of radiofrequency ablation in the management of unresectable bile duct and pancreatic cancer: A novel palliation technique. *J Oncol.* 2013.;2013.
22. Sarkisian AM, Andalib I, Kumta NA, Sharaiha RZ. Radiofrequency ablation for pancreatobiliary disease. *Curr Opin Gastroenterol.* 2016.;32(5):353–7.
23. Kallis Y, Phillips N, Steel A, Kaltsidis H, Vlavianos P, Habib N, i ostali. Analysis of Endoscopic Radiofrequency Ablation of Biliary Malignant Strictures in Pancreatic Cancer Suggests Potential Survival Benefit. *Dig Dis Sci.* 2015.;60(11):3449–55.

24. Sharaiha RZ, Sethi A, Weaver KR, Gonda TA, Shah RJ, Fukami N, i ostali. Impact of Radiofrequency Ablation on Malignant Biliary Strictures: Results of a Collaborative Registry. *Dig Dis Sci.* 2015.;60(7):2164–9.
25. Scopelliti F, Pea A, Conigliaro R, Butturini G, Frigerio I, Regi P, i ostali. Technique, safety, and feasibility of EUS-guided radiofrequency ablation in unresectable pancreatic cancer. *Surg Endosc.* 2018.;32(9):4022–8.
26. Song TJ, Seo DW, Lakhtakia S, Reddy N, Oh DW, Park DH, i ostali. Initial experience of EUS-guided radiofrequency ablation of unresectable pancreatic cancer. *Gastrointest Endosc.* 2016.;83(2):440–3.

Životopis

Rođena sam 16.9.1995. u Zagrebu, a živim u Velikoj Gorici gdje sam pohađala i završila osnovnu školu i opću gimnaziju. Za vrijeme školovanja sudjelovala sam na natjecanjima iz hrvatskog i engleskog jezika, geografije i biologije. 2012. godine položila sam Cambridgeov FCE (*First Certificate in English*).

Medicinski fakultet Sveučilišta u Zagrebu upisujem 2014. godine. Tijekom studija aktivna sam članica više studentskih sekcija. U akademskoj godini 2015./2016. radila sam kao demonstratorica na Medicinskoj biologiji, 2019./2020. na Pedijatriji, a tijekom dvije akademske godine, 2018./2019. i 2019./2020., na Kliničkoj propedeutici u Klinici za unutarnje bolesti KBC-a Sestre milosrdnice pod vodstvom prof. dr. sc. Nevena Ljubičića, dr. sc. Alena Bišćanina te doc. dr. sc. Matiasa Trbušića.