

Idiopatska juvenilna osteoporoza s prikazom bolesnika

Hajsok, Hana

Master's thesis / Diplomski rad

2020

Degree Grantor / Ustanova koja je dodijelila akademski / stručni stupanj: **University of Zagreb, School of Medicine / Sveučilište u Zagrebu, Medicinski fakultet**

Permanent link / Trajna poveznica: <https://um.nsk.hr/um:nbn:hr:105:662635>

Rights / Prava: [In copyright](#)/[Zaštićeno autorskim pravom.](#)

Download date / Datum preuzimanja: **2024-11-26**



Repository / Repozitorij:

[Dr Med - University of Zagreb School of Medicine Digital Repository](#)



**SVEUČILIŠTE U ZAGREBU
MEDICINSKI FAKULTET**

Hana Hajsok

**Idiopatska juvenilna osteoporoza
s prikazom bolesnika**

DIPLOMSKI RAD



Zagreb 2020.

**SVEUČILIŠTE U ZAGREBU
MEDICINSKI FAKULTET**

Hana Hajsok

**Idiopatska juvenilna osteoporoza
s prikazom bolesnika**

DIPLOMSKI RAD



Zagreb 2020.

Ovaj diplomski rad izrađen je u Kliničkom bolničkom centru Zagreb, Klinika za pedijatriju pod vodstvom doc. dr. sc. Marija Ćuka i predan je na ocjenu u akademskoj godini 2019./2020.

POPIS KRATICA

cm = centimeter

nmol = nanomol

L = litra

kg = kilogram

g = gram

mg = miligram

mL = mililitar

µg = mikrogram

IJO = idiopatska juvenilna osteoporoza

engl. = engleski

lat. = latinski

HSC = hematopoetska matična stanica (engl. hematopoietic stem cell)

MPC = mononuklearna fagocitna stanica (engl. mononuclear phagocyte cell)

CFU-GM = engl. colony-forming unit – granulocyte, macrophage

CSF-1 = engl. colony stimulating factor 1

FLT3L = engl. FMS-like tyrosine kinase 3 ligand

IL = interleukin

IFN = interferon

TNF = engl. tumor necrosis factor

PTH = parathormon

RANK = engl. receptor activator of nuclear factor kappa-B

LRP = engl. lipoprotein receptor-related protein

COL1A1 = engl. Collagen type 1, Alpha 1

COL1A2 = engl. Collagen type 1, Alpha 2

TCIRG = engl. T cell immune regulator

OPPG = engl. Osteoporosis-Pseudoglyoma Syndrome

PLS = engl. Plasmin sensitive protein

OPG = osteoprotegerin

COPB2 = engl. Coatamer Protein Complex Subunit Beta 2

ESR1 = engl. Estrogen receptor 1 gene

DXA = engl. Dual Energy X-ray Absorptiometry

DPA = engl. Dual Photon Absorptiometry

QCT = engl. Quantitative Computed Tomography

QUS = engl. Quantitative Ultrasound

SD = standardna devijacija

BMD = mineralna gustoća kosti (engl. Bone Mineral Density)

BMC = engl. Bone Mineral Content

BA = engl. Bone Area

PO = lat. per os

RTG = rentgen

UZV = ultrazvuk

i.j. = internacionalna jedinica

25(OH)D = 25-hidroksi vitamin D

SOST = gen za sklerostin

DKK1 = engl. Dickkopf-related protein 1

MTHFR =engl. Metylenetetrahydrofolate reductase gene

ABP = engl. Actin-binding protein

ALP = alkalna fosfataza

CTLSSO = cerviko-torakalno-lumbalno-sakralna ortoza (engl. Cervical Thoracic Lumbar Sacral Orthosis)

SADRŽAJ

SAŽETAK

SUMMARY

| | |
|---|-----------|
| 1. UVOD | 1 |
| 2. KOST | 2 |
| 2.1. Građa kosti..... | 2 |
| 2.2. Koštana srž | 3 |
| 2.3. Regulacija koštanog metabolizma..... | 5 |
| 2.4. Specifičnosti kosti u djece | 8 |
| 2.5. Mehanizam rasta kosti u djece | 8 |
| 3. PODJELA, UZROCI I RIZIČNI ČIMBENICI | 10 |
| 4. SIMPTOMI I ZNAKOVI | 13 |
| 5. POSTAVLJANJE DIJAGNOZE | 14 |
| 5.1. Općenito | 14 |
| 5.2. DXA mjerenje..... | 15 |
| 5.2.1. Indikacije | 15 |
| 5.2.2. Preporučena mjesta za mjerenje | 16 |
| 5.2.3. Interpretacija nalaza..... | 16 |
| 5.3. Kvantitativna kompjuterska tomografija (QCT) | 17 |
| 5.4. Kvantitativna ultrasonografija (QUS)..... | 18 |
| 6. LIJEČENJE | 19 |
| 6.1. Konzervativna terapija..... | 19 |
| 6.2. Medikamentozna terapija..... | 21 |
| 7. PRIKAZ BOLESNIKA | 26 |
| 8. ZAKLJUČAK | 30 |
| 9. ZAHVALA | 31 |
| 10. LITERATURA | 32 |
| 11. ŽIVOTOPIS | 34 |

SAŽETAK

Idiopatska juvenilna osteoporoza s prikazom bolesnika

Hana Hajsok

Idiopatska juvenilna osteoporoza rijetka je bolest nepoznatog uzroka koja započinje u djetinjstvu, između 2. i 14. godine života, s najvećom incidencijom oko 7. godine života, 2-3 godine prije puberteta. Često se spontano povlači u razdoblju od dvije do pet godina, ili u razdoblju adolescencije. Patogeneza bolesti nije do kraja razjašnjena. Uzrokovana je primarno manjkom kalcija i fosfora, što dovodi do smanjene gustoće kosti. Multipli prijelomi dugih kostiju ruku i nogu, posebno u području rasta nove kosti (metafizama), čest su nalaz idiopatske juvenilne osteoporoze. Prijelomi nisu nastali uslijed traume ili se javljaju nakon minimalne traume, tzv. patološki prijelomi. Prijelomi kralježaka koji dovode do kolapsa kralježnice uslijed kompresivne frakture, smanjivanja visine, promjena položaja kralježnice, te teškoćama prilikom hoda također su čest nalaz. Multiple patološke frakture uzrokuju bol, dovode do ograničenja opsega pokreta, vidljivih deformacija, te zaostajanja u rastu. Dijagnoza se postavlja isključivanjem ostalih poznatih uzroka osteoporoze, uključujući bolesti vezivnog tkiva.

Prikazan je slučaj jedanaestogodišnje djevojčice s idiopatskom juvenilnom osteoporozom, čija je dijagnoza postavljena isključivanjem ostalih poznatih uzroka osteoporoze. Prikazala se bolovima u lumbalnom dijelu leđa uz prisutnu kompresivnu frakturu dvaju torakalnih kralježaka. Tijekom trogodišnjeg praćenja pacijentice prikazano je poboljšanje kliničke slike i opće stanje.

Ključne riječi: osteoporoza, kost, prijelom

SUMMARY

Idiopathic juvenile osteoporosis with a case report

Hana Hajsok

Idiopathic juvenile osteoporosis is a rare disease of unknown cause, which begins in childhood, between 2 and 14 years of age, with a peak of incidence around 7 years, 2-3 years before puberty. It often spontaneously disappears in a frame of 2 to 5 years, or in adolescence. Pathogenesis of a disease is not fully clarified. Primarily caused by lack of calcium and phosphorus, which leads to decreased bone mass density. Multiple fractures of long bones of arms and legs are very often findings of idiopathic juvenile osteoporosis, especially in the growth zone (metaphysis). Fractures can not be explained by trauma, or they are present after minimal trauma, known as pathological fractures. Fractures of vertebra lead to vertebral collapse due to compressive fracture, decreasing of height, change of the position of the spine and difficulty with walking, are also very common findings. Multiple pathological fractures cause pain, limit range of motion, cause visible deformities and growth retardation. Diagnosis is made by excluding other well known causes of osteoporosis, including connective tissue diseases.

This paper presents a case of an 11 year old girl with idiopathic juvenile osteoporosis diagnosed by excluding other well known causes of osteoporosis. She presented with a lumbar pain and compressive fracture of two thoracic vertebrae. During the three year follow-up an improvement of clinical signs are showed, as well as improvement of general condition.

Key words: osteoporosis, bone, fracture

1. UVOD

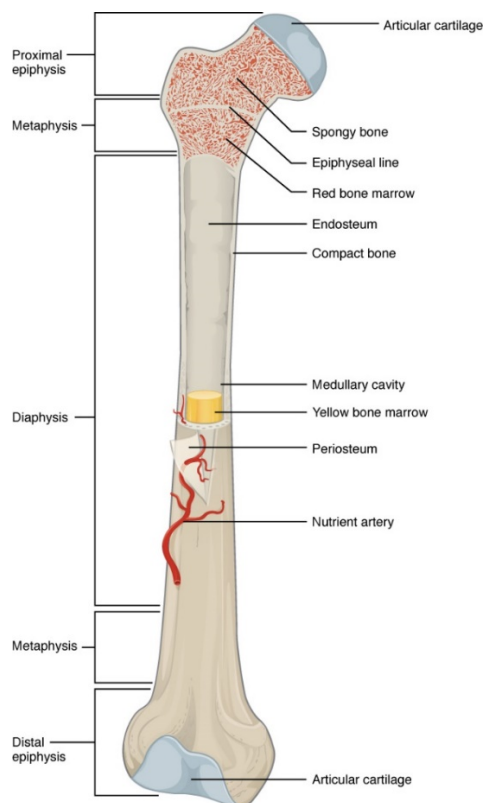
Osteoporoza je progresivna koštana bolest obilježena malom koštanom masom i propadanjem koštanih gredica, te posljedičnom povećanom lomljivošću kosti i povećanim rizikom od nastanka prijeloma. Naziv osteoporoza u doslovnom prijevodu s latinskog jezika znači porozna kost, kost smanjene mineralne gustoće, sklona prijelomima. Jedna je od najčešćih bolesti koja primarno zahvaća stariju populaciju, naročito žene nakon menopauze, no prisutna je i među djecom (1).

U djece osteoporoza je rijetka pojava. Juvenilna osteoporoza karakterizirana je gubitkom mineralne gustoće kosti, smanjenom formacijom kosti, te povećanom koštanom resorpcijom. Prvi znak idiopatske juvenilne osteoporoze najčešće je bol, prvestveno u lumbalnom dijelu leđa, zdjelici i stopalima, a često je povezana s teškoćama prilikom hoda. Uslijed kompresivnih fraktura kralježnice dolazi do kifoze i značajnog smanjivanja visine djeteta. Prevalencija idiopatske juvenilne osteoporoze je nepoznata, a uzrok tome je rijetka pojavnost bolesti, te je opisano tek nekoliko slučajeva u Republici Hrvatskoj.

2. KOST

2.1. Građa kosti

Duga kost sastavljena je od triju dijelova: dijafize i dviju epifiza. Dijafiza je tubularni dio kojeg nalazimo između proksimalnog i distalnog kraja kosti. Šupljina dijafize naziva se medularna šupljina, te je ispunjena žutom koštanom srži. Širi dijelovi kosti na proksimalnom i distalnom kraju nazivaju se epifizama. Svaka epifiza spaja se s dijafizom u području koje se naziva metafiza, usko područje sačinjeno od epifizealne ploče (ploče rasta), sloja hijalinske hrskavice (2).

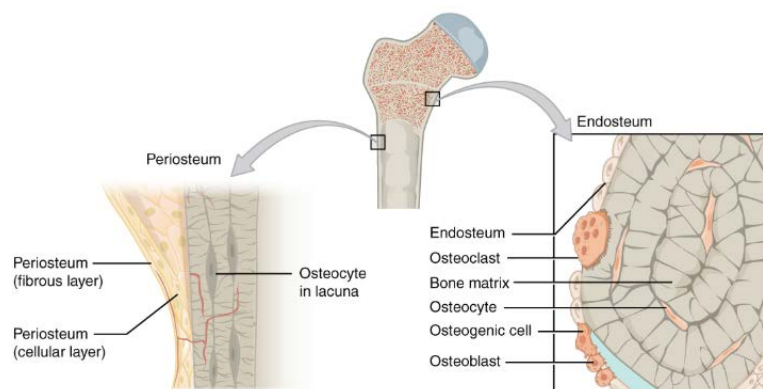


Slika 1. Anatomija duge kosti. Prema OpenStax, Anatomy & Physiology. OpenStax CNX. Feb 26, 2016 <http://cnx.org/contents/14fb4ad7-39a1-4eee-ab6e-3ef2482e3e22@8.24>. Dostupno na: <https://opentextbc.ca/anatomyandphysiology/chapter/6-3-bone-structure/> (pristupljeno 7.1.2020.) (2)

Prema građi, postoje dvije vrste kosti, kortikalna i trabekularna. Kortikalna kost čini vanjski dio i najčešće je nalazimo u dijafizi, te je 80-90% kalcificirana. Kortikalni dio sadrži proteine (kolagen) i hidroksiapatit. Samo 15-35% trabekularne kosti je kalcificirano, te je nalazimo u metafizama i epifizama. Unutarnji dio čine hematopoetske

stanice. Koštani matriks čine kolagena vlakna, ne-kolagenozni proteini, anorganske soli kalcija i fosfora. Hidroksiapatit sadrži većinom kalcijev fosfat i kalcijev karbonat, te služi kao spremište kalcija i daje čvrstoću i jakost kosti. U hidroksiapatit uključene su i druge anorganske soli, kao što su magnezijev hidroksid, fluorid i sulfati. Krvne žile hranilice (lat. *arteriae nutriciae*) prolaze kroz kost, dok ih živci okružuju (3).

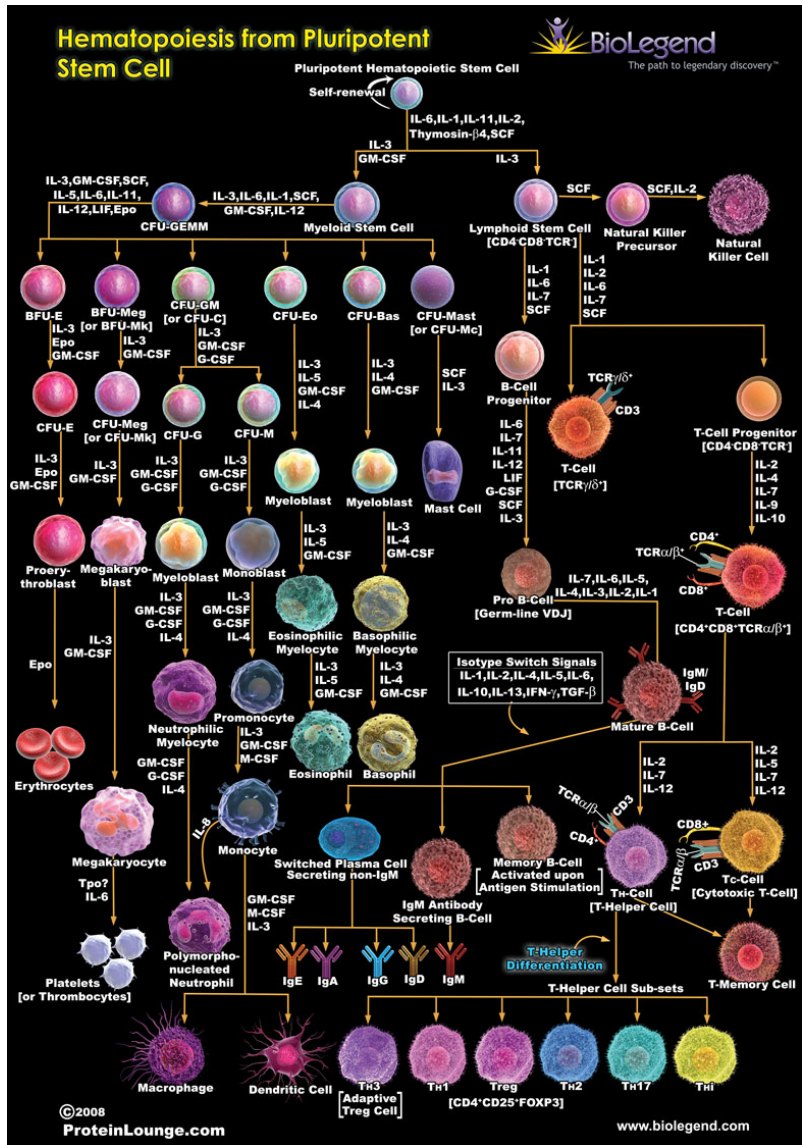
Endoost je tanka delikatna struktura koja okružuje medularnu šupljinu. Vanjski dio kosti prekriven je fibroznom membranom, periostom. Periost sadrži krvne žile, živce i limfne žile koje opskrbljuju kost. On prekriva čitavu vanjsku površinu kosti, osim mjesta na kojem se epifiza spaja s drugim kostima u formiranju zgloba. U tom području, epifiza je prekrivena artikularnom hrskavicom, tankim slojem hrskavice koji smanjuje sile trenja i apsorbira udarce nastale pokretanjem zgloba (2).



Slika 2. Građa kosti. Prema OpenStax, Anatomy & Physiology. OpenStax CNX. Feb 26, 2016 <http://cnx.org/contents/14fb4ad7-39a1-4eee-ab6e-3ef2482e3e22@8.24>. (2)

2.2 Koštana srž

Uloga kosti u tijelu nije samo mehanička. Koštana srž ili medula ispunjava unutrašnjost kosti, te je čini krvotvorno, hematopoetsko tkivo smješteno u unutrašnjosti, u prostorima između gredica spužvastog koštanog tkiva. Pri rođenju sva koštana srž je crvena, a s godinama se veći dio transformira u žutu koštanu srž, ispunjenu masnim stanicama. Na Slici 3. prikazano je kako od pluripotentne hematopoetske matične stanice nastaju sve ostale loze stanica, do njihovih konačnih oblika, uz molekule koje posreduju njihovom sazrijevanju (3).



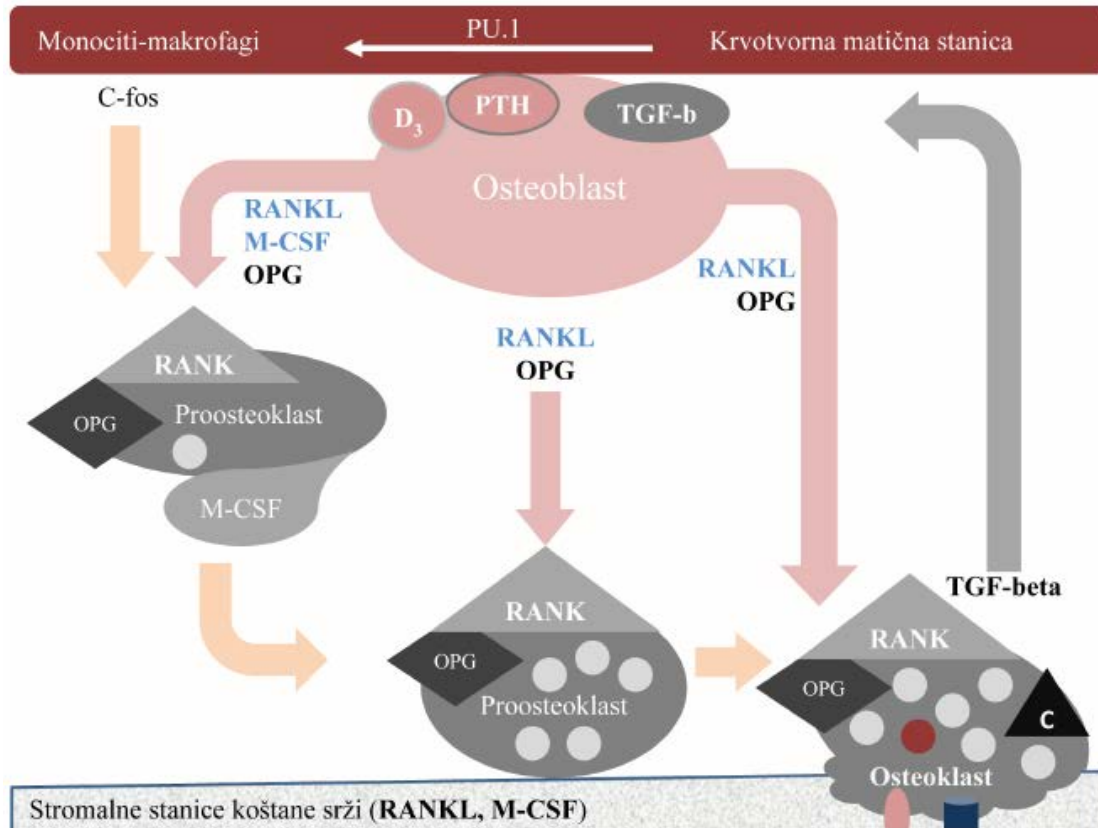
Slika 3. Hematopoeza iz pluripotentne matične stanice. Dostupno na: <https://www.biolegend.com/en-us/hematopoiesis-from-pluripotent-stem-cell>. Pristupljeno 7.1.2020.

2.3. Regulacija koštanog metabolizma

Kost je tkivo koje se neprestano mijenja, a stvaranje i resorpcija kosti usko su povezane. Iako stanice čine samo malen dio koštanog volumena, od iznimne su važnosti za funkciju kosti. Stanice koje čine kost su osteoblasti, odgovorni za izgradnju kosti, osteociti i osteoklasti, odgovorni za razgradnju kosti. Ovi procesi pod nadzorom su parathormona (PTH), kalcitonina, estrogena, vitamina D₃, citokina (IL-1, TNF alfa, GM-CSF, IL-6) i drugih čimbenika, poput prostaglandina.

Osteoblasti, terminalno diferencirane stanice koje nastaju iz mezenhimalnih matičnih stanica, sintetiziraju koštani organski matriks, osteoid, te organiziraju proteine koštanog matriksa i reguliraju mineralizaciju kosti. Sadrže receptore za paratiroidni hormon (PTH), estrogen, vitamin D₃, prostaglandine, adhezijske molekule, čimbenike rasta i citokine. Izlučuju stimulacijski faktor CSF-1 i aktivator receptora NF-kappa B (RANKL), koji aktiviraju diferencijaciju osteoklasta. Osteoprotegerin, kojeg također luče osteoblasti, služi kako bi privukao RANKL na RANK receptor.

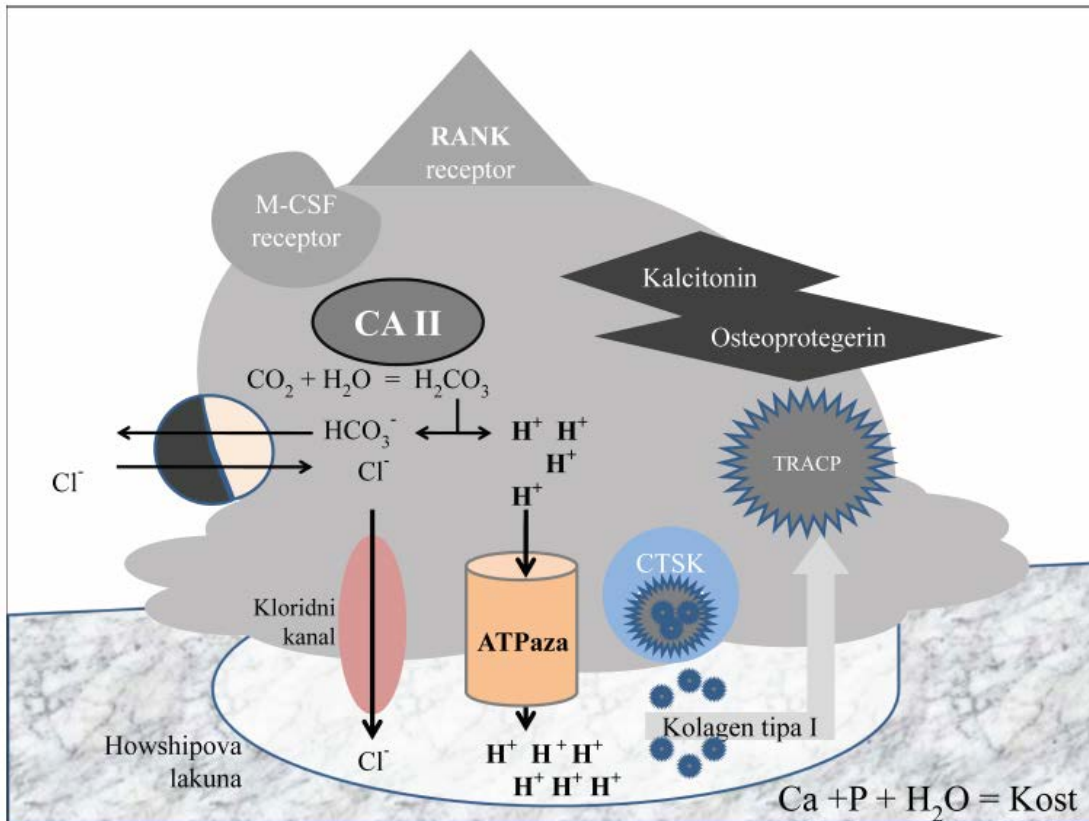
Kako osteoblast kalcificira, mijenja se njegova struktura i postaje osteocit, zrela koštana stanica. Svaki osteocit smješten je u lakuni i okružen koštanim tkivom. Oni održavaju mineralnu koncentraciju koštanog matriksa putem sekrecije enzima. Poput osteoblasta, osteociti nemaju mogućnost mitotskog dijeljenja.



Slika 4. Diferencijacija i aktivacija osteoklasta. Mononuklearne stanice monocitno-makrofagne loze pristižu krvlju na mjesto razgradnje i pregradnje kosti. Kad uđu u kost bivaju izložene djelovanju čimbenika rast makrofaga (M-CSF), kojeg luče osteoblasti i stanice strome koštane srži. Tako počinje proces diferencijacije proosteoklasta koji se nastavlja proliferacijom i spajanjem u multinuklearne stanice s mnogo jezgara. Potonji proces omogućuju osteoblasti i stanice strome lučenjem faktora diferencijacije osteoklasta (RANKL) koji aktivira RANK receptor na membrani proosteoklasta i NF-kapa B signalni sustav. M-CSF, RANKL i RANK *knock-out* miševi imaju tešku osteopetrozu. Stromalne stanice luče i osteoprotegrin (OPG) koji inaktivira RANKL i onemogućuje aktivaciju osteoklasta, OPG *knock-out* miševi imaju tešku osteoporozu. Aktivirani osteoklasti sami kontroliraju svoj rad lučenjem TGF-beta koji potom pospešuje oslobađanje inhibitorynog osteoprotegrina. Osteoklasti nemaju receptore za PTH i vitamin D₃, već im informacije tih hormona prevode osteoblasti lučenjem M-CSF i RANKL. Drugim riječima, putem osteoblasta se kontrolira razgradnja kosti, ali je izvode osteoklasti. Osteoklasti osjeduju receptor za kalcitonin (C) preko kojeg taj hormon direktno inhibira resorpciju kosti. Prema (1) uz dopuštenje doc. Čuka.

Osteoklasti su odgovorni za površinsku razgradnju kosti putem litičkih enzima. Prilikom razgradnje kosti prvo se razgrađuje kolagen matriksa. Osteoklasti sadrže velike koncentracije protonskih pumpi, proteolitičkih enzima i katepsin K. Potječu od granulocitno-monocitnih prekursora u koštanoj srži. Pod utjecajem interleukina i čimbenika rasta prekursori se diferenciraju u osteoklaste. Sadrže receptore za kalcitonin, koji može inaktivirati osteoklaste. Također, sadrže RANK receptor, RANK

ligand (RANKL) i M-CSF receptore. Balans između djelovanja ove dvije vrste stanica naziva se pregradnja kosti, te je dodatno potpomognuta hormonima (PTH, kalcitonin, vitamin D₃) (3,4).



Slika 5. Aktivirani osteoklast koji razlaže kost. Ugljični dioksid (CO₂) nastao staničnim disanjem pretvara se u ugljičnu kiselinu djelovanjem enzima karboanhidraze II, koja potom spontano disocira na proton i bikarbonat. Protoni zatim budu izbačeni u Howshipovu lakunu uz utrošak energije vakuolarne protone pumpe (H-ATPaza) gdje otapaju hidroksiapatit na sastavne dijelove, minerale kalcij i fosfor. To je proces demineralizacije odnosno razlaganja kosti koji u osteopetrozi zataji. Osim anorganskog dijela razlaže se i organski dio, trostruka uzvojnica kolagena tipa 1, djelovanjem kisele proteaze katepsina K (CTSK), te ostali proteini koštanog matriksa djelovanjem metaloproteaza (MM9). Sve ione vodika i razgradnje enzime luči aktivirani osteoklast. Svi razgradni produkt budu ubačeni u osteoklast procesom transcitoze, a potom prebačeni vakuolama punim tartarat rezistentne kisele fosfataze (TRACP) koja ih dodatno razgradi na suprotnu stranu osteoklasta i potom van njih. Prema (1) uz dopuštenje doc. Čuka.

2.4. Specifičnosti kosti u djece

Mjesto spajanja epifiza s dijafizom naziva se metafiza. U djece, metafiza je područje sastavljeno od epifizealne ploče, ploče rasta. Ploču rasta čini tanak sloj hijaline hrskavice. Kad kost završi s rastom u ranoj odrasloj dobi, između 18-21 godina, hijalina hrskavica zamijeni se koštanim tkivom i epifizealna ploča postaje epifizealna linija (2).

2.5. Mehanizam rasta kosti u djece

Dva su mehanizma rasta kosti, enhondralan i intramembranozan rast. Enhondralna osifikacija je najčešći mehanizam rasta kosti. Kost se formira iz matriksa kojeg sintetiziraju hondrociti. Mezenhimalne stanice diferenciraju u hondroblaste koji luče hrskavični matriks. Hondroblasti potom budu okruženi lakunama, te se u tom stadiju zovu hondrociti. U regulaciju ovog procesa uključeni su *Indian hedgehog* (IHH) i s paratiroidnim hormonom povezan peptid. Kako matriks mineralizira, dolazi do invazije krvnih žila i preosteoblasta, a hipertrofični hondrociti ulaze u apoptozu. Preosteoblasti diferenciraju u osteoblaste. Primarna spongiozna kost ostaje nakon hipertrofičnih hondrocita, a nakon remodeliranja nastaje sekundarna spongiozna kost, koja će daljnjim rastom postati zrela trabekularna kost. Područje između primarne i sekundarne spongiozne kosti je zona rasta. Slični se procesi događaju i u ostalim osifikacijskim žarištima.

U djece, okoštavanje prolazi nekoliko faza. Prva faza je faza remodeliranja kosti, u kojoj se osteoklasti vežu za površinu kosti, spajaju u multinuklearne stanice i resorbiraju kost. U drugoj fazi, fagociti i ostale stanice stvaraju takozvanu „cementnu liniju“, dok u trećoj fazi osteoblasti odlažu osteoid i minerale. Naposljetku dolazi i faza mirovanja, koju karakterizira ispunjenost svih prostora mineraliziranom kosti.

Intramembranoznim rastom kosti nema hrskavičnog matriksa, a stanice direktno diferenciraju u osteoblaste na perifernom dijelu kosti. Ovim načinom primarno nastaju ravne kosti lubanje. Rast kosti potpomognut je brojnim hormonima od kojih su samo neki: inzulinu sličan faktor rasta (*insulin-like growth factor*, IGF-1), faktor rasta fibroblasta

(*fibroblast growth factor*, FGF), IHH, koštani morfogenetski proteini (*bone morphogenetic proteins*, BMP), LRP, PTH, PRHRP, hormoni štitnjače, estrogeni i androgeni (3,5).

Uz pravilno reguliran hormonski sastav, za pravilan i kvalitetan rast kosti nužna je dovoljna količina vitamina D₃ u organizmu djeteta. Vitamin D₃ je hormon odgovoran za apsorpciju kalcija iz crijeva. Proizvode ga stanice kože nakon izlaganja sunčevom svjetlu. 7-dihidrokoolesterol se pretvara u previtamin D uz UV-B svjetlo. Termalnom izomerizacijom previtamin D se pretvara u vitamin D₃ (kolekalciferol). Vitamin D₂ (ergokalciferol) proizvode kvasac i biljke, a mlijeko također može biti obogaćeno vitaminom D₂. Vitamin D₃ se veže na proteinski receptor (*vitamin D binding protein*, DBP), transportira se u jetru, pretvara u 25-hidroksivitamin D₃, 25(OH)D₃, uz enzim D-25-hidroksilazu. Mjerenjem serumskog 25(OH)D₃ može se dobiti dobar uvid u stanje vitamina D₃ u organizmu. Pimarno mjesto hidroksilacije su proksimalni tubuli bubrega. Aktivacija 25(OH)D₃ u aktivni oblik vitamina D₃ događa se uz 1 α hidroksilazu. Glavna zadaća aktivnog vitamina D₃ je stimuliranje apsorpcije kalcija iz tankoga crijeva aktivacijom kalbindina, ili rjeđe putem epitelnih kalcijjskih kanala. U prisutnosti vitamina D₃, 30% kalcija i 70-80% fosfora se apsorbira, u usporedbi s 10-15% kalcija i 60% fosfora u slučaju odsutnosti vitamina D₃ (4).

Vršna koštana masa u oba spola dostiže se u dvadesetim godinama. Postoji razlika i među rasama. Crnci postižu veću koštanu masu u odnosu na bijelce i Azijate, dok su hispanoamerikanci u sredini. Muškarci postižu veću koštanu masu od žena. Vršna koštana masa zadržava se desetak godina, te potom prevladava gubitak kosti stopom 0,3-0,5%/god. Početkom menopauze gubitak se ubrzava kroz 5-7 godina, na 3-5%/god (3).

3. PODJELA, UZROCI I RIZIČNI ČIMBENICI

Uzevši u obzir da je uzrok juvenilne idiopatske osteoporoze nepoznat, dijagnoza se postavlja tek nakon što su svi ostali poznati uzroci juvenilne osteoporoze isključeni (3,6).

Tablica 1. Uzroci primarne osteoporoze u djece

| |
|---|
| intrinzični defekti kosti |
| nasljedni poremećaji vezivnog tkiva <ul style="list-style-type: none">• <i>Osteogenesis imperfecta</i>• Marfanov sindrom• Ehlers-Danlos sindrom• osteopetroza• mutacija gena LRP5 |

Tablica 2. Rizični čimbenici za rani razvoj osteoporoze

| nasljedni i konstitucijski | način života i prehrana | bolesti | lijekovi |
|---|---|---|---|
| <ul style="list-style-type: none">• ženski spol• gracilna konstitucija• obiteljska predispozicija | <ul style="list-style-type: none">• nizak unos kalcija hranom• nedovoljan unos vitamina D₃• produljena imobilizacija• niska tjelesna težina | <ul style="list-style-type: none">• <i>anorexia nervosa</i>• malapsorpcija• kronična bubrežna insuficijencija• zloćudne hematološke bolesti• <i>osteogenesis imperfecta</i> | <ul style="list-style-type: none">• kortikosteroidi• antikonvulzivi• imunosupresivi |

Uzroci sekundarne osteoporoze su mnogobrojni, a možemo ih podijeliti u nekoliko skupina, što je vidljivo u Tablici 3.

Tablica 3. Uzroci sekundarne osteoporoze u djece

| |
|--|
| medikamentozni |
| <ul style="list-style-type: none">• kortikosteroidi• antikonvulzivi• imunosupresivi |
| poremećaji metabolizma i endokrinološki |
| <ul style="list-style-type: none">• <i>diabetes mellitus</i>• Cushingov sindrom• bolesti bubrega• hiperparatireoidizam• hipertireoidizam• homocisteinurija• hiperprolaktinemija• hipogonadizam |
| poremećaji prehrane i gastrointestinalni |
| <ul style="list-style-type: none">• malapsorpcijski sindromi• <i>anorexia nervosa</i>• kronične upalne bolesti crijeva• malnutricija• primarna bilijarna ciroza• intolerancija laktoze• smanjen unos kalcija i vitamina D₃• celijakija |
| reumatološki |
| <ul style="list-style-type: none">• idiopatski juvenilni artritis |
| bolesti koštane srži |
| <ul style="list-style-type: none">• multipli mijelom (plazmacitom)• koštane metastaze• talasemije |
| ostali uzroci |
| <ul style="list-style-type: none">• dugotrajna imobilizacija• dugotrajna tjelesna neaktivnost• pretjerana tjelesna aktivnost• upalni citokini• itai itai bolest (trovanje kadmijem) |

Gen za *osteogenesis imperfecta* otkriven je 90-ih godina prošlog stoljeća. Utvrđena je mutacija gena COL1A1 i COL1A2. Mutacija gena TCIRG1 uzrokuje osteopetrozu. U 2001. godini, s otkrićem Wnt signalnog puta regulacije koštanog remodeliranja, započelo je istraživanje rijetkih bolesti kao što je sindrom osteoporoza-pseudogliom (OPPG) nastao zahvaljujući defektu gena LRP5, i sklerosteoze nastale zbog defekta gena SOST. Istraživanja koja su uključivala ekstremne fenotipove osteoporoze, kao što je idiopatska juvenilna osteoporoza i s trudnoćom povezana osteoporoza, pokazala su moguću povezanost gena WNT1 i PLS3 s regulacijom čvrstoće kosti. Tijekom godina još su četiri gena identificirana kao mogući uzroci osteoporoze: RANKL, OPG, ESR1, LRP5 (4,5,7,8).

Tablica 4. Geni povezani s nastankom osteoporoze. Prema (7)

| Gen | OMIM id | funkcija | fenotip |
|-------|---------|-------------------------------|---|
| LRP5 | 603306 | Wnt signalni put (receptor) | juvenilna osteoporoza vertebralne frakture tijekom trudnoće postpartalne vertebralne frakture idiopatska juvenilna osteoporoza |
| DKK1 | 605189 | Wnt signalni put (antagonist) | juvenilna osteoporoza |
| WNT3A | 606359 | Wnt signalni put (ligand) | juvenilna osteoporoza |
| MTHFR | 607093 | metabolizam homocisteina | postpartalne vertebralne frakture |
| PLS3 | 300131 | ABP | X-vezana osteoporoza |
| WNT1 | 164820 | Wnt signalni put (ligand) | autosomno dominantna osteoporoza s ranim početkom |

Primarna juvenilna osteoporoza nastaje zbog intrinzičnih defekata kosti. Nasljedni poremećaji vezivnog tkiva kao što su *osteogenesis imperfecta* (nastala zbog mutacije kolagena - mutacija gena COL1A1 i COL1A2), Marfanov sindrom, Ehlers-Danlosov sindrom, osteopetroza, mutacija gena LRP5 (koji sudjeluje u regulaciji mineralne gustoće kostiju) čine veliku većinu tih uzroka.

Mutacije gena LRP5 dovode do nemogućnosti prijenosa signala u transmisijskom putu, što dovodi do smanjene gustoće kosti. Mutacija se nasljeđuje autosomno dominantno, što znači da je dovoljna samo jedna mutacija gena u svakoj stanici kako bi uzrokovala ovaj oblik juvenilne osteoporoze (7,8).

Najnovija istraživanja pokazuju kako bi gubitak gena COPB2 mogao dovesti do poremećaja u prometovanju kolagena i nastanku juvenilne osteoporoze. Radi se o haploinsuficijenciji gena COPB2, komponente kompleksa koatomera COPI koji je uključen u prometovanje na membrani Golgijevog kompleksa, te između Golgijevog kompleksa i endoplazmatskog retikuluma, koji dovodi do smanjenja mineralne gustoće kostiju. Uloga kompleksa COPI važna je i u razvoju kosti.

4. SIMPTOMI I ZNAKOVI

IJO se prezentira vertebralnim prijelomima, prijelomima vrata bedrene kosti, donjeg dijela podlaktice i submetafizealnom slabošću kosti, koje dovode do prijeloma dugih kosti. Važno je isključiti kliničke manifestacije *osteogenesis imperfecte*, kao što su plave sklere, *dentinogenesis imperfecta*, hipermobilnost zglobova i gubitak sluha. Djeca koja boluju od idiopatske juvenilne osteoporoze mogu se prezentirati i poteškoćama prilikom hoda, uzrokovanim slabošću proksimalne muskulature trupa, te kroničnim bolovima u leđima, kukovima i donjim ekstremitetima. Upravo zbog toga djeca zaostaju u rastu i razvoju, a često budu pridruženi oralni i dentalni deformiteti (8).

5. POSTAVLJANJE DIJAGNOZE

5.1. Općenito

Anamneza, fizikalni pregled i laboratorijski nalazi uzimaju se u obzir prilikom postavljanja dijagnoze, jer mnoge druge bolesti imaju sličnu prezentaciju kao i IJO. *Osteogenesis imperfecta* mora se isključiti jer se može manifestirati dentalnim znakovima, te simptomima sličnim IJO. Odsutstvo *dentinogenesis imperfecta*, plavih sklera i gluhoće isključuju *osteogenesis imperfecta* tipove 1, 2, 3 i 4. Potrebno je isključiti i ostale poznate uzroke osteoporoze. Konvencionalni rentgenogram nije u mogućnosti dijagnosticirati IJO sve dok ne dođe do ozbiljnijeg gubitka mineralne gustoće kostiju. IJO nastaje postupno, a najčešće se utvrdi tek nakon prvog prijeloma. Budući da se propadanjem koštane mase smanjuje i mineralna gustoća kosti, njezino se mjerenje najčešće koristi za izražavanje težine osteoporoze. Novije metode kojima se nastoji na vrijeme otkriti su DXA scan (*Dual energy X-ray Absorptiometry*), DPA (*Dual Photon Absorptiometry*), QCT scan (*Quantitive Computed Tomography*) i QUS (kvantitivna ultrasonografija). Evaluacija mineralne gustoće kosti (BMD) u djetinjstvu i adolescenciji zahtjevnija je zbog faktora koji su povezani s rastom i sazrijevanjem, te se ne bi trebala rutinski određivati. Sve su ovo neinvazivne, bezbolne metode koje mogu pomoći ranijem otkrivanju IJO. Idealna tehnologija trebala bi biti brza, točna, neovisna o veličini djeteta, precizna, nisko ionizirajuća, ekonomski prihvatljiva, široko dostupna, s točno određenim referentnim vrijednostima.

Prilikom sumnje na IJO ili traženje uzroka osteoporoze, važno je odrediti parametre prikazane u Tablici 5. Biokemijski pokazatelji koštane izgradnje (osteokalcin i prokolagen u serumu), te razgradnje (telepeptid u serumu, piridinolini u urinu) nisu od većeg značaja u dječjoj dobi, radi izrazito aktivnog metabolizma kosti u djece.

Tablica 5. Biokemijske pretrage

| serum | urin |
|---------------------------|---------------------------------------|
| ukupni kalcij | pregled urina (biokemijski, sediment) |
| anorganski fosfat | kalcij |
| elektroforeza proteina | kreatinin |
| kreatinin | fosfor |
| alkalna fosfataza | |
| transaminaze | |
| 25-hidroksikolekalciferol | |
| PTH | |

5.2. DXA mjerenje

DXA mjerenje je radiološka metoda koja detektira atenuaciju dvaju fotona različitih energija, prilikom njihovog prolaska kroz meka tkiva i kost, detektirajući gustoću kosti na određenom koštanom području od interesa. BMD mjeri se direktno za svaki zadani piksel regije od interesa tako što se uspoređuje atenuacija X-zraka tog piksela sa standardnom referentnom vrijednosti. BMD se računa kao omjer mineralne gustoće kosti (*Bone Mineral Density*, BMC) i koštane regije (*Bone Area*, BA), te se izražava u gramima po centimetru kvadratnom. DXA je najčešće korištena metoda prilikom određivanja BMD, zbog široke dostupnosti, preciznosti, niske izloženosti zračenju i brzini izvođenja. Dodatna prednost DXA mjerenja je što ima veliku bazu podataka u usporedbi s ostalim metodama.

5.2.1. Indikacije

Važno je razlikovati prijelome nastale uslijed slabosti kosti i traumatske prijelome, kako bi se izbjeglo nepotrebno dijagnostičko testiranje. Velika prospektivna kohortna studija pokazala je povezanost niske mineralne gustoće kosti s prijelomima, čak i u zdrave djece, dovodeći do zaključka da sniženje BMD za 1 SD, prilagođen dobi i veličini djeteta, dovodi do povećanja rizika za nastanak prijeloma za 89%.

ISCD (*International Society for Clinical Densitometry*) smjernice preporučuju DXA u slučajevima klinički relevantnog prijeloma, dva ili više prijeloma dugih kosti do desete godine života, tri ili više prijeloma dugih kosti do devetnaeste godine života, ili samostalne vertebralne kompresivne prijelome koje nastaje sekundarno kao posljedica umjerene ili jake traume.

5.2.2. Preporučena mjesta za mjerenje

Kako DXA ne može razlikovati kortikalnu i trabekularnu kost, a mnoga stanja imaju različite utjecaje na različite dijelove kosti, potrebno je znati precizno odrediti koji će se dio kosti mjeriti. Preferirana mjesta u pedijatrijskoj populaciji su posteriorno-anteriorna lumbalna kralježnica, koju čini većinom trabekularna kost, i razlika ukupne mineralne gustoće i glave (*Total Body Less Head, TBLH*), koji prezentira kortikalnu kost. Lubanja je isključena jer je u kosturu previše zastupljena i malo opterećena težinom i ostalim faktorima okoliša. U slučajevima u kojima je mjerenje ovih dijelova tijela nemoguće, zbog metalnih implantanata, kontraktura zglobova, značajne skolioze, mjeri se lateralni distalni femur. Distalni dio podlaktice i zdjelica se ne preporučaju rutinskom mjerenju jer nedostaje podataka za usporedbu. Prisutnost fraktura, osteofita, arterijskih kalcifikacija u mjerenoj zoni, može lažno povišiti BMD (9).

5.2.3. Interpretacija nalaza

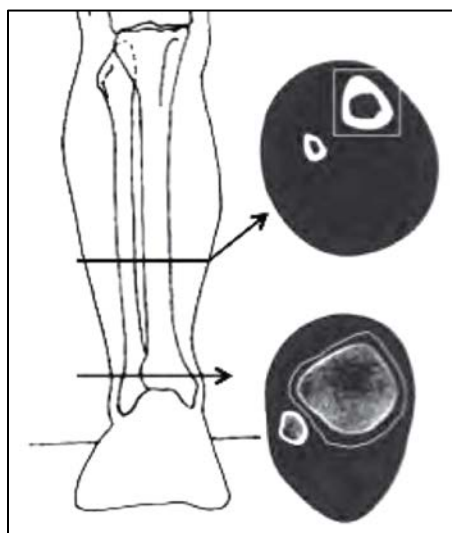
Rezultati se prikazuju kao BMC i BMD Z-vrijednosti, koje su vrijednosti SD uspoređene po dobi, spolu, rasi i etnicitetu u pridruženim kontrolama. Studije su pokazale da su BMD vrijednosti veće u afroameričke djece u odnosu na bijelu ili azijsku djecu. Rezultati T-vrijednosti uspoređeni sa zdravim mladim odraslima na vrhu koštane mase, nikad se ne bi smjeli koristiti u interpretaciji pedijatrijskih rezultata, jer djeca još nisu postigla vršnu koštanu masu.

Najveći nedostatak je što su dobiveni rezultati bazirani na dvodimenzionalnoj projekciji trodimenzionalne kosti, jer se treća dimenzija, dubina, ne može mjeriti direktno,

pošto je usmjerena jednako kao i snop X-zraka. Dijagnozu idiopatske juvenilne osteoporoze kod djeteta postaviti ćemo ukoliko je mineralna gustoća kosti lumbalnog dijela kralježnice veća od 2 standardne devijacije (SD) u odnosu na referentne vrijednosti određene za tu dob i spol, odnosno kad se postigne vrijednost negativnija od -2 SD. Zbog ograničenja i nedostataka, DXA nikad ne bi smjela biti korištena kao jedini dijagnostički test osteoporoze (9,10).

5.3. Kvantitativna kompjuterska tomografija (QCT)

QCT prikazuje volumetrijski BMD u kortikalnoj i trabekularnoj kosti, koristeći trodimenzionalan prikaz. U usporedbi s DXA, koji ne razlikuje kortikalnu i trabekularnu kost, QCT mjeri i to je njegova osnovna prednost, ali se i dalje koristi uglavnom u istraživačke svrhe. Periferni QCT mjeri se na potkoljenici, na dijafizi gdje 38% kosti čini kortikalna kost, te na metafizi, gdje 3% kosti čini predominantno trabekularna kost. Periferni QCT mjereno na metafizi prikazuje trabekularni BMC, ukupni i volumetrijski trabekularni BMD, dok onaj mjereno na dijafizi mjeri kortikalni sadržaj kosti, volumetrijski BMD, debljinu kosti, te endostalnu i periostalnu cirkumferenciju (11).



Slika 6. Mjesta mjerenja perifernog QCT-a. Preuzeto iz (9).

Aksijalni QCT, koji mjeri kralježnicu, rijetko se koristi, jer postoji visoka izloženost radijaciji. Stoga se periferni QCT češće koristi kod djece i adolescenata. Nedostatak ove pretrage je u rezoluciji i nemogućnosti pružnja uvida u mikrostrukturu kosti. Periferni QCT visoke rezolucije može precizno izmjeriti kortikalnu i trabekularnu mikrostrukturu kosti, kvantificirajući kortikalnu poroznost. Periferni QCT, jako je osjetljiv na pokret i varijacije u položaju, te s obzirom na rast kosti, predstavlja izazov u male djece (9).

5.4. Kvantitativna ultrasonografija (QUS)

QUS mjeri brzinu zvuka i atenuaciju kako valovi prolaze kroz tkiva različite konzistencije. Najčešća mjesta za analizu su članci prstiju, petna kost, radius, humerus i tibia. Ova pretraga je brza, lako se izvodi, prijenosna je, ekonomski lako dostupna, i najvažnije, ne koristi ionizirajuće zračenje. QUS prikazuje ne samo BMD, već i strukturu kosti i njezine mehaničke značajke. Međutim, rezultati mogu varirati obzirom na osobu koja izvodi pretragu i mjesto na kojem se pretraga izvodi. Preciznost pretrage može biti narušena u pretilih, područjima zahvaćenima lokalnim edemom i temperaturnim varijacijama. QUS nije uobičajeno koristiti u djece, iako postoji mnogo referentnih vrijednosti za različita ispitivana mjesta (9).

6. LIJEČENJE

6.1. Konzervativna terapija

Ne postoje direktne smjernice za liječenje idiopatske juvenilne ostoporoze, jer se u nekih pacijenata bolest povlači spontano. Rano otkrivanje i liječenje same bolesti, važno je kako bi se spriječile kompresivni prijelomi kralježnice, prijelomi dugih kosti, održao normalan rast kosti, sve do remisije bolesti. To uključuje fizikalnu terapiju, korištenje ortopedskih pomagala prilikom hoda, te izbjegavanje rizičnih i opasnih aktivnosti prilikom kojih bi moglo doći do prijeloma. Tjelesna aktivnost doprinosi povećanju koštane mase, te je važno voditi brigu o trajanju i intenzitetu tjelovježbe. Umjerena tjelesna aktivnost ima dugoročan povoljan učinak na kosti, ukoliko se provodi kontinuirano od djetinjstva. Također, od iznimne je važnosti pravilna prehrana, koja mora obilovati kalcijem i vitaminom D₃. Najvažniji prehrambeni izvor kalcija su mlijeko i mliječni proizvodi (jogurt, sir). Ukoliko se prehranom ne unosi dovoljno kalcija, utoliko je dnevne potrebe potrebno nadoknaditi preko drugih izvora. Dnevne potrebe za kalcijem ovise o uzrastu, odnosno intenzitetu rasta i tjelesnoj aktivnosti.

Tablica 6. Preporučeni dnevni unos kalcija hranom za djecu, adolescente i mlađe odrasle. Prema (1)

| dob | preporučeni dnevni unos kalcija hranom |
|--------------|---|
| 0-6 mjeseci | 210 mg |
| 7-12 mjeseci | 270 mg |
| 1-3 godina | 500 mg |
| 4-8 godina | 800 mg |
| 9-18 godina | 1300 mg |
| 19-30 godina | 1000 mg |

Za pravilno iskorištavanje kalcija potreban je i vitamin D₃, te minerali (fosfor i magnezij). Organske soli kalcija, kao što su citrat i glukonat, imaju bolju topljivost, te se daleko brže i potpunije apsorbiraju od kalcijevog karbonata.

Tablica 7. Djelovanja vitamina D₃ i njegovih metabolita

| organ | djelovanja |
|-----------------------|--|
| kosti | potiče osteoblaste na stvaranje veće količine ALP-a i osteokalcina, potiče pretvorbu mononuklearnih stanica u makrofage, koji se spajaju s osteoklastima i povećavaju mobilizaciju kalcija |
| imunološki sustav | potiče imunološku i antitumorsku aktivnost |
| crijeva | potiče apsorpciju kalcija i fosfata |
| bubrezi | potiče reapsorpciju kalcija u kanalićima |
| paratiroidne žlijezde | suprimira lučenje PTH |

Manjak vitamina D₃ može uzrokovati bolove u mišićima, mišićnu slabost i bol u kostima, u bilo kojoj životnoj dobi. Vitamin D₃ prvenstveno se koristi u prevenciji rahitisa. Sve dok je unos kalcija i fosfora odgovarajuć, djeca s nekomplikiranim rahitisom mogu se izliječiti primjenom vitamina D₃ u dozi od 40 µg (1600 i.j.) PO jednom na dan. 25(OH)D i 1,25(OH)2D u serumu, koje nije potrebno rutinski određivati, počinju se povećavati za jedan do dva dana. Kalcij i fosfati u serumu se povećavaju, a alkalna fosfataza smanjuje za oko deset dana. Tijekom tri tjedna u kostima se odloži dovoljno kalcija i fosfora da se to može uočiti na rendgenogramu. Nakon otprilike mjesec dana, doza se postupno smanjuje na uobičajenu razinu održavanja od 10 µg (400 i.j.) jednom na dan. U slučaju tetanije, vitamin D₃ treba nadopunjavati intravenoznom primjenom kalcijeve soli do tjedan dana. Toksičnost vitamina D₃ obično nastaje zbog uzimanja pretjeranih količina. Simptome uzrokuje izrazita hiperkalcijemija. Mogu se razviti anoreksija, mučnina i povraćanje, a često ih slijedi poliurija, polidipsija, slabost, nervoza, pruritus, te konačno zatajenje bubrega. Mogu se razviti proteinurija, pojaviti cilindri u mokraći, azotemija i metastatske kalcifikacije (osobito u bubrezima). Dijagnoza se potvrđuje laboratorijski, povišenim razinama 25(OH)D u krvi. Liječenje se sastoji od prekida uzimanja vitamina D₃, ograničenja unosa kalcija hranom, ispravljanja manjka tekućine te, ako su toksični učinci teški, primjene kortikosteroirda ili bisfosfonata.

6.2. Medikamentozna terapija

U ozbiljnoj bolesti, koja ne pokazuje znakove remisije potrebno je uvesti medikamentoznu terapiju.

Unatrag 20 godina, u svijetu, a i u Hrvatskoj, za ozbiljne slučajeve IJO koriste se bisfosfonati. Svi bisfosfonati karakterizirani su dvjema fosfatnim skupinama koje dijele zajednički atom ugljika, odgovoran za jak afinitet bisfosfonata prema mineralnom dijelu kosti (hidroksiapatitu). Postoje dvije vrste bisfosfonata. Jednostavne bisfosfonate, vezane s kalcijem, osteoklasti procesom endociteze unose i ugrađuju kao toksične, nehidrolizirane metabolite, ATP analoge koji sadrže metilen. Ti metaboliti otporni su na djelovanje hidrolitičkih enzima i ne dolazi do otpuštanja fosfata. Toksični metaboliti se kondenziraju, nakupljaju u citosolu osteoklasta i dovode do njihove apoptoze. Jednostavni bisfosfonati djeluju kao pro-lijekovi, bivaju apsorbirani od osteoklasta gdje akumuliraju toksične metabolite i uzrokuju apoptozu osteoklasta, te na taj način dovode do smanjene resorpcije kosti.

Druga skupina bisfosfonata su N-bisfosfonati (bisfosfonati koji sadrže dušik). Oni su nekoliko puta potentniji od jednostavnih bisfosfonata, te inhibiraju osteoklaste na drugačiji način. Inhibiraju enzime potrebne za sintezu kolesterola, mevalonatne enzime i enzime sintetskog puta farnezil difosfata. Inhibicija ovih enzima na indirektan način dovodi do povećanja produkcije osteoprotegerina. Povećanje OPG-a sprječava vezanje RANKL na RANK receptor (12).

Prema trenutnim smjernicama koje vrijede od lipnja 2017. do prosinca 2020., danas se preporučuje liječenje zoledronskom kiselinom (zoledronat), bisfosfonatom treće generacije (aminobisfosfonat). Veže se velikim afinitetom za mineralni dio kosti i interferira s remodeliranjem kosti usporavajući proces resorpcije kosti osteoklastima. Dodatna prednost zoledronata u usporedbi s drugim bisfosfonatima je ta što se daje jednokratnom infuzijom, te sama infuzija traje kraće u odnosu na terapiju pamidronatom, koji se koristio kao lijek prvog izbora do 2017. godine. Prije samog početka liječenja potrebno je odrediti razinu serumskog kalcija, fosfata, ureje, kreatinina, alkalne

fosfataze, 25OH vitamina D i PTH. Serumski 25(OH)D trebao bi biti 50 nmol/L prije nego se započne s infuzijom lijeka. Ukoliko su vrijednosti niže, potrebno je prvo liječiti manjak vitamina D₃ odgovarajućim pripravcima. Zoledronat je otopljen u 0.9% natrijevom kloridu. Nakon svake infundirane doze treba isprati liniju infuzije s 5-20 mL 0.9% otopinom natrijeva klorida (infundirati jednakom brzinom kojom se infundira zoledronat) (12,13).

Tablica 8. Standardna doza zoledronske kiseline. Preuzeto iz (13)

| dob | doza zoledronske kiseline | učestalost infuzija |
|------------|----------------------------------|----------------------------|
| 2-5 godine | 0.025 mg/kg/dan | svakih 6 mjeseci |
| >5 godina | 0.025-0.05 mg/kg/dan | svakih 6 mjeseci |

Početna doza u svih dobnih skupina trebala bi iznositi 0.025 mg/kg/dan, osim u starijih od 5 godina ili onih koji su već prethodno primili neki drugi intravenozni bisfosfonat. U tom slučaju početna doza iznosi 0.05 mg/kg/dan. U starijih od 5 godina doza će biti povećana na 0.05 mg/kg/dan prilikom druge infuzije.

Tablica 9. Razrjeđenja zoledronske kiseline u otopini za infuziju. Preuzeto iz (13)

| doza zoledronske kiseline | ukupni volumen za infuziju (s 0.9% otopinom natrijeva klorida) | brzina infuzije (mL/sat) | ispiranje infuzije (mL) |
|----------------------------------|---|---------------------------------|--------------------------------|
| 0 do 0.05 mg | 10 mL | 12.5 | 5 |
| 0.051 do 0.125 mg | 10 mL | 15 | 5 |
| 0.126 do 0.25 mg | 15 mL | 25 | 5 |
| 0.251 do 0.375 mg | 20 mL | 30 | 5 |
| 0.376 do 0.5 mg | 30 mL | 40 | 5 |
| >0.5 mg | 50 mL | 65 | 20 |
| >1 mg | 100 mL | 130 | 20 |

Maksimalna doza zoledronata u jednoj infuziji iznosi 2 mg za djecu mlađu od 3 godine i 4 mg za djecu 3-17 godina.

Prilikom prve infuzije, kao nuspojava, mogu se pojaviti simptomi nalik gripi koji traju oko 2 dana, te se smiruju upotrebom paracetamola i/ili ibuprofena. Najčešće se ne pojavljuju prilikom idućih infuzija. Ova nuspojava česta je u djece koja su prethodno primila neki drugi oblik intravenskih bisfosfonata, kao što je pamidronat.

Izrazito je važno nadomjestiti kalcij u djece koja boluju od IJO. Sva djeca trebala bi dobivati oralne suplemente kalcija tijekom tjedan dana nakon prve infuzije i to prema dozama prikazanim u Tablici 10.

Tablica 10. Preporučeni dnevni unos kalcija. Preuzeto iz (13)

| dob | doza kalcija (p.o.) |
|--------------|-----------------------------|
| 2-4 godine | 0.25 mmol/kg (10mg/kg) 4xdn |
| 5-12 godina | 0.2 mmol/kg (8mg/kg) 4xdn |
| 13-18 godina | 10 mmol (400mg) 4xdn |

Osim suplemetacije kalcijem, djecu bi trebalo poticati na uzimanje mlijeka i proizvoda bogatih kalcijem (npr. mliječni proizvodi – sir, jogurt), jer je to dodatan izvor kalcija koji je prihvatljiviji djeci za konzumaciju od samih lijekova.

Uz mlijeko i mliječne proizvode, važna je dovoljna nadoknada tekućine tijekom liječenja bisfosfonatima. Preporučeni dnevni unos tekućine prikazan je u Tablici 11.

Tablica 11. Preporučeni dnevni unos tekućina. Preuzeto iz (13)

| tjelesna težina (kg) | volumen tekućine |
|-----------------------------|-------------------------|
| <10 | 100 mL/kg/dan |
| 10-15 | 1250 ml/kg/dan |
| 15-20 | 1500 mL/kg/dan |
| >20 | 2000 mL/kg/dan |

Prije i za vrijeme trajanja infuzije zoledronata potrebno je monitorirati frekvenciju srca, frekvenciju disanja i tjelesnu temperaturu.

Ukoliko je infuzija zoledronata infundirana brže od propisanog, potrebno je:

1. Primijeniti 0.9% otopinu natrijeva klorida ovisno o tjelesnoj masi.

Tablica 12. Infuzija 0.9% otopine NaCl u slučaju prebrze infuzije zoledronata. Preuzeto iz (13)

| tjelesna težina (kg) | volumen 0.9% NaCl (mL) | brzina infuzije (mL/sat) |
|----------------------|------------------------|--------------------------|
| <3.5 | 28 | 7 |
| 3.6-6 | 50 | 13 |
| 6.1-12 | 100 | 25 |
| 12.1-30 | 250 | 65 |
| 30.1-80 | 500 | 130 |
| >80 | 1000 | 170 |

2. Ponoviti nalaz ureje i kreatinina, kako bi se ustanovilo da ne postoji glomerularno zatajenje ili patološko izlučivanje kalcija (kalcijurija).
3. Napraviti UZV bubrega.
4. Prijaviti nesreću nadređenoj osobi medicinskog tima.
5. Ispuniti formular za slučaj nezgode.

U retrospektivnoj studiji provedenoj 2017. godine, usporedila se upotreba pamidronata i zoledronata kod djece s juvenilnom osteoporozom. Pacijenti koji ranije nisu bili liječeni, primili su ili generički pamidronat (GmbH, Wedel, Germany) 1.5 mg/kg tijekom 4 sata na dan, 2 dana svaka 3 mjeseca ili generički zoledronat (Dr Reddy's Laboratories, Telangana, India) u jednokratnoj dozi od 0.05 mg/kg tijekom 30 minuta, svakih 6 mjeseci tijekom minimalno 2 godine. Istraživanje je provedeno u pacijenata s *osteogenesis imperfecta* tipovima 1 ili 4. Obje skupine ispitanika sadržavale su po 20

ispitanika u svakoj skupini, približno jednakih godina, raspodjele spola i ozbiljnosti bolesti. Nakon jedne godine terapije, Z-vrijednosti su u obje skupine značajno porasle. Istraživanje je pokazalo kako je upotreba zoledronata bolja zbog rjeđe potrebe za infuzijom, što je dobro kod pacijenata koji se boje igle ili im se ne može uspostaviti venski put, te je na taj način suradljivost s pacijentom bolja. Od dodatnih beneficija treba istaknuti da je ukupni trošak manji, potrebno je manje opreme, nije potrebna posebna edukacija osoblja, te sama priprema za terapiju traje kraće (12,14).

7. PRIKAZ BOLESNIKA

Pacijentica u dobi od 11 godina upućena je u Klinički bolnički centar Zagreb, na Kliniku za pedijatriju 2017. godine, zbog bolova u donjem dijelu leđa, u trajanju šest mjeseci nakon zadobivenog udarca u školi. U povijesti bolesti roditelji navode kako se visinom smanjila za 3-4 cm u razdoblju od šest mjeseci. Osim udarca kojeg je u leđa zadobila u školi, teže traume nije bilo, ali roditelji navode kako se svaki dan automobilom vozila do škole sjedeći u krilu druge djevojčice, te nije imala adekvatnu potporu za kralježnicu. Trudnoća i porod bili su uredni, iako je dijete prenešeno 2 tjedna. Provedena je profilaksa vitaminom D₃. U obitelji do sad nije zabilježena kronična bolest, bolesti kosti ili postojanje kronične boli u leđima ili ekstremitetima, kao niti poremećaji prehrane ili ostale sistemske ili autoimune bolesti.

Pacijentica je klinički pregledana s obzirom na smanjivanje visine i sitniju građu. Nalazi uključuju: visinu od 139cm (9. P), tjelesnu masu od 29.5kg (9. P), uredne vitalne znakove, urednu, ali sitniju građu, te znakove puberteta koji odgovaraju dobi (menarhe nije bilo). Intraoralnim pregledom utvrđeno je kariozno zubalo. Ostatak sistematskog pregleda bez osobitosti.

Učinjena RTG obrada kralježnice pokazala je urušaj kralježaka Th6 i Th8 uz izraženu kifoskoliozu.

Od laboratorijskih nalaza, većina je unutar referentnih intervala (kompletna krvna slika, diferencijalna krvna slika, serumska glukoza, jetrena funkcija, proteini akutne faze upale, kalprotektin (<20ug/g), vitamin B12 (487 pmol/L), folna kiselina (14.8 nmol/L), beta karoten (0.25 umol/L), vitamin E (27.7 umol/L), estradiol (53 pmol/L), LH (0.1 IU/L), FSH (3.0 IU/L), prolaktin (8.9 ug/L), IGF-1 (29 nmol/L), IGFBP3 (102 nmol/L), ACTH (4.1 pmol/L), kortizol (291 nmol/L), FT4 (13.3 pmol/L), T4 (117.9 nmol/L), TSH (0.99 mIU/L). Ukupni bilirubin (5umol/L) i kreatinin (35 umol/L) jedini su blago sniženih vrijednosti. Analiza oligosaharida u urinu metodom tankoslojne kromatografije nije upućivala na nasljedne metaboličke bolesti iz skupine lizosomskih bolesti nakupljanja.

Razina 25-hidroksi vitamina D (51 nmol/L), alkalne fosfataze (104 U/L) i ionskog kalcija (1.18 mmol/L) značajno su sniženih vrijednosti. Vrijednost PTH (1.7 pmol/L) unutar je referentnog intervala.

Tablica 13. Usporedba laboratorijskih rezultata prikazana po godinama

| godina | ukupni Ca (mmol/L) | ionski Ca (mmol/L) | 25-OH-D (nmol/L) | ALP (U/L) | P (mmol/L) | PTH (pmol/L) |
|--------|--------------------|--------------------|------------------|------------------|------------------|------------------|
| 2017. | 2.19 | 1.20 | 51 | 104 | 0.90 | 1.7 |
| 2018. | 2.51 | 1.19 | 75 | 165 | 1.13 | 5.8 |
| 2019. | 2.43 | 1.18 | 76 | 166 | 1.21 | 3.98 |
| 2020. | 2.61 | 1.17 | nalaz nedostupan | nalaz nedostupan | nalaz nedostupan | nalaz nedostupan |

Učinjena denzitometrija pokazala je da mineralna gustoća kosti iznosi 0.441 g/cm³ (L1-L4), a Z-vrijednost -3.5. Lumbalni dio kralježnice i zdjelica bili su vidljivo osteoporotični. Isključenjem svih ostalih poznatih uzroka osteoporoze, pacijentici je dijagnosticirana idiopatska juvenilna osteoporoza.

Tablica 14. Brojčani prikaz denzitometrije lumbalnog dijela kralježnice (nalaz iz 2017.)

| Region | Area (cm ²) | BMC (g) | BMD (g/cm ²) | T - score | PR (%) | Z - score | AM (%) |
|--------------|-------------------------|--------------|--------------------------|-----------|-----------|-------------|-----------|
| L1 | 9.87 | 4.24 | 0.430 | | 46 | | |
| L2 | 10.16 | 4.64 | 0.457 | | 44 | | |
| L3 | 10.14 | 4.51 | 0.445 | | 41 | | |
| L4 | 10.45 | 4.54 | 0.434 | | 39 | | |
| Total | 40.63 | 17.93 | 0.441 | | 42 | -3.5 | 58 |

Dodatno, uz pravilnu prehranu bogatu kalcijem i tjelesnu aktivnost, preporučeno je uzimanje vitamina D₃, te nošenje CTLSO ortoze (*Cervical Thoracis Lumbar Sacral Orthosis*).

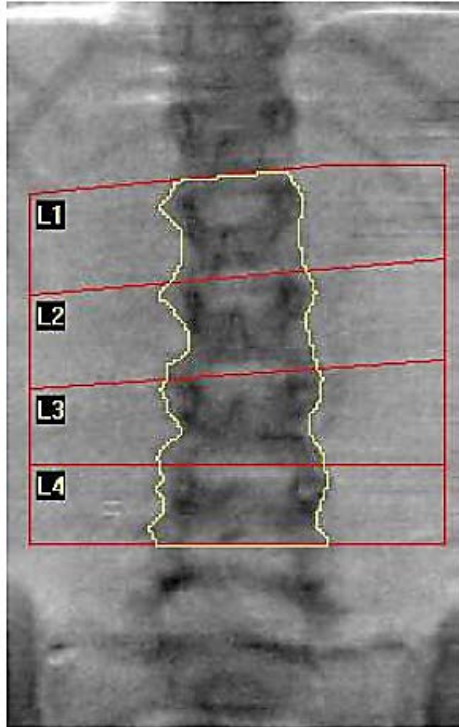
Preporučeno je stomatološko liječenje zbog prisutnih karijesa na nekoliko zuba.

Kako nakon primjenjene konzervativne terapije nije primijećeno bitno poboljšanje, pacijentica je započela s liječenjem bisfosfonatima, zoledronatom 2 mg u 100 mL 0.9% NaCl iv. tijekom 120 minuta.

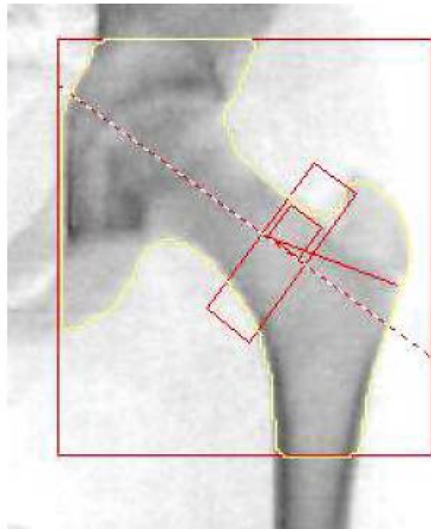
Prilikom dvogodišnjeg praćenja pacijentice zabilježen je porast razine 25-hidroksi vitamina D (70 nmol/L) koji je i dalje niži od referentnih vrijednosti. Ponovljena denzitometrija pokazala je Z vrijednost -1.9, što i dalje upućuje na smanjenu mineralnu gustoću kosti. Pacijentica je tijekom liječenja dobila na tjelesnoj težini i porasla je visinom, te je zabilježena i menarha. Nastavljeno je liječenje zoledronatom u istoj dozi uz uzimanje kalcij-citrata 2000 mg p.o. s dodatkom vitamina D₃.

Tablica 15. Usporedba napredovanja rasta i denzitometrijskih rezultata prikazana po godinama

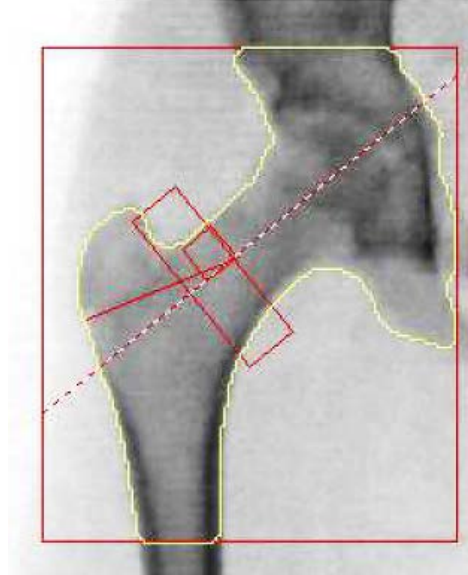
| godina | tjelesna visina (cm) | tjelesna masa (kg) | Z-vrijednost (denzitometrija) | BMD kralježnica (g/cm²) |
|---------------|-----------------------------|---------------------------|--------------------------------------|---|
| 2017. | 139 | 29.5 | -3.5 | 0.441 |
| 2018. | 145 | 36.8 | -1.9 | nalaz nedostupan |
| 2019. | 146 | 39.0 | -1.7 | 0.727 |
| 2020. | 156 | 46.5 | -1.2 | 0.727 |



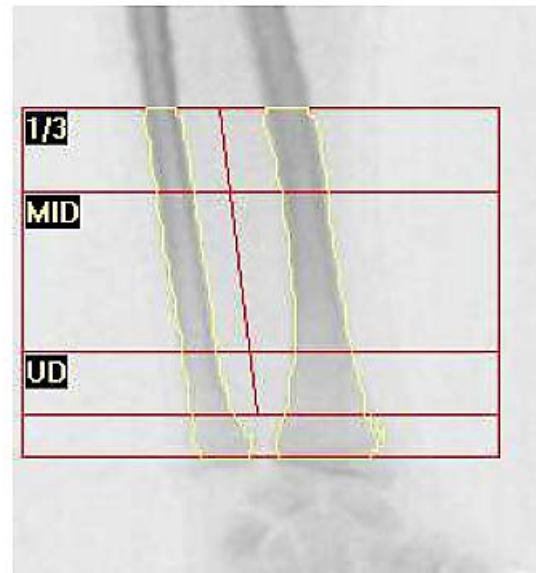Slika 7. Densitometrija lumbalne kralježnice (L1-L4), 2017. godina. Preuzeto iz arhive KBC Zagreb, uz dopuštenje.



Slika 8. Densitometrija lijevog proksimalnog femura, 2017. godina. Preuzeto iz arhive KBC Zagreb, uz dopuštenje.



Slika 9. Densitometrija desnog proksimalnog femura, 2017. godina. Preuzeto iz arhive KBC Zagreb, uz dopuštenje.



Slika 10. Densitometrija proksimalnog dijela desne podlaktice, 2017. godina. Preuzeto iz arhive KBC Zagreb, uz dopuštenje.

8. ZAKLJUČAK

Idiopatska juvenilna osteoporoza kompleksna je i rijetka bolest kojoj još uvijek nije identificiran točan uzrok. Smatra se da mutacije u određenim genima dovode do smanjivanja mineralne gustoće kosti, što naposljetku rezultira multiplim kompresivnim prijelomima kralježnice, smanjivanjem visine djeteta, teškoćama hodanja i boli nastale uslijed prijeloma. Bolest započinje iznenadno, a u određenom broju slučajeva je samolimitirajuća, te se povlači u doba puberteta.

Osim kliničkih i laboratorijskih nalaza, radiografskih metoda, potrebno je isključiti sve ostale poznate uzroke osteoporoze kako bi se dijagnosticirala bolest. Densitometrija kosti u djece komplicirana je radi brojnih faktora, uključujući visinu, dob, veličinu kosti i pubertalni stadij. Iako je trenutno dostupno više metoda, svaka ima svoja ograničenja. DXA scan i dalje je preporučena metoda za BMD u djece. Idiopatska juvenilna osteoporoza ne smije biti dijagnosticirana samo na temelju snižene mineralne gustoće kosti uočene na DXA scanu, već u kombinaciji s relevantnom kliničkom povijesti bolesti.

Svi segmenti očuvanja kosti važni su kako bi se prevenirala osteoporoza. Primjena vitamina D₃ u dojenačkom razdoblju, prehrana bogata kalcijem (mliječni proizvodi), tjelesna aktivnost, prevencija traume, te pravilna i pravodobna zaštita djece od iznimne su važnosti u prevenciji ove bolesti.

9. ZAHVALA

Najveće hvala mom mentoru doc. dr. sc. Mariju Ćuku na velikom strpljenju, pristupačnosti, stručnosti, ukazanom povjerenju, neiscrpoj i nemjerljivoj pomoći, te svakoj toploj riječi i podršci prilikom izrade ovog rada.

Hvala mojim kolegama, prije svega prijateljima, Juraju, Filipu i Klaudiji, uz pomoć kojih je studiranje bilo lakše i zabavnije. Posebno hvala Sari i Aneleni na neiscrpoj podršci i savjetima. Hvala mom Josipu, koji je svojom strpljivošću bio velika podrška i uljepšao posljednje godine studiranja. Hvala mojim kolegama iz Studentske sekcije za ortopediju i traumatologiju, s kojima sam surađivala, stjecala i dijelila znanja i poznanstva. Veliko hvala mojim bakama i djedovima, Jaroslavi, Ankici, Ivanu i Marijanu, koji su svaki ispit proživljavali kao vlastiti, te se zajedno sa mnom veselili uspjehu.

I za kraj, posebno hvala mojim roditeljima, Ivanki i Mariju, te bratu Janu, za ljubav i podršku tijekom cijelog studija. Svaki moj uspjeh tijekom školovanja njihova je zasluga.

10. LITERATURA

1. Barić I. Nasljedne metaboličke bolesti: Kost i minerali. 2008. Zagreb: Medicinska naklada; 2008
2. OpenStax. Anatomy and Physiology [Internet]. OpenStax; Available from: <http://cnx.org/contents/14fb4ad7-39a1-4eee-ab6e-3ef2482e3e22@8.24>.
3. Brook C, Clayton P, Brown R, Davage M. Disorders of bone metabolism. In: Clinical Pediatric Endocrinology. 5th editio. Blackwell Publishing; 2005. p. 280–92.
4. Zhang C, Liu Z, Klein GL. Overview of pediatric bone problems and related osteoporosis. J Musculoskelet Neuronal Interact. 2012;12(3):174–82.
5. Boudin E, Fijalkowski I, Hendrickx G, Van Hul W. Genetic control of bone mass. Mol Cell Endocrinol [Internet]. 2016;432:3–13. Available from: <http://dx.doi.org/10.1016/j.mce.2015.12.021>
6. Stark Z, Savarirayan R. Osteopetrosis. Orphanet J Rare Dis. 2009;4(1):1–12.
7. Rocha-Braz MGM, Ferraz-de-Souza B. Genetics of osteoporosis: Searching for candidate genes for bone fragility. Arch Endocrinol Metab. 2016;60(4):391–401.
8. Franceschi R, Vincenzi M, Camilot M, Antoniazzi F, Freemont AJ, Adams JE, et al. Idiopathic Juvenile Osteoporosis: Clinical Experience from a Single Centre and Screening of LRP5 and LRP6 Genes. Calcif Tissue Int [Internet]. 2015;96(6):575–9. Available from: <http://dx.doi.org/10.1007/s00223-015-9983-7>
9. Estrada A, Ramnitz MS, Gafni RI. Bone densitometry in children and adolescents. Curr Opin Obstet Gynecol. 2014;26(5):339–46.
10. Binkovitz LA, Henwood MJ. Pediatric DXA: Technique and interpretation. Pediatr Radiol. 2007;37(1):21–31.
11. Terpstra AM, Kalkwarf HJ, Shults J, Zemel BS, Wetzsteon RJ, Foster BJ, et al. Bone density and cortical structure after pediatric renal transplantation. J Am Soc Nephrol [Internet]. 2012 Apr [cited 2020 Mar 27];23(4):715–26. Available from:

<http://www.jasn.org/lookup/doi/10.1681/ASN.2011050480>

12. Eghbali-Fatourehchi G. Bisphosphonate therapy in pediatric patients. *J Diabetes Metab Disord.* 2014;13(109).
13. Hospital LC. Children On Zoledronic Acid Infusions. *Paediatr Adolesc Endocrinol Yorksh Reg Centre.* 2017;
14. Saraff V, Sahota J, Crabtree N, Sakka S, Shaw NJ, Högler W. Efficacy and treatment costs of zoledronate versus pamidronate in paediatric osteoporosis. *Arch Dis Child.* 2018;103(1):92–4.

11. ŽIVOTOPIS

Rođena sam 9. rujna 1994. godine u Zagrebu. Pohađala sam Osnovnu školu Ljubljanicu, nakon čega sam upisala V. gimnaziju u Zagrebu. Tijekom osnovnoškolskog i srednjoškolskog obrazovanja sudjelovala sam na raznim natjecanjima znanja (biologija, kemija, hrvatski jezik) i sporta (atletika). Aktivno sam se bavila atletikom, te zahvaljujući uspjesima na državnim i međunarodnim natjecanjima bila kategoriziran sportaš 3. kategorije.

Medicinski fakultet Sveučilišta u Zagrebu upisala sam 2013. godine. Tijekom studija bila sam demonstrator na Katedri za kirurgiju, te aktivno vodila Studentsku sekciju za ortopediju i traumatologiju kao njezina predsjednica, te educirala druge kolege Medicinskog fakulteta i ostalih srodnih fakulteta i visokih učilišta kroz radionice i održana predavanja. Pohađala sam brojne domaće i međunarodne ortopedске kongrese. Autor sam ili koautor nekoliko radova objavljenih u medicinskim časopisima. Aktivno volontiram u Klinici za traumatologiju KBC-a Sestre Milosrdnice.