

# Oslikavanje magnetskom rezonancijom u dijagnostici ginekoloških tumora

---

**Ferenc, Thomas**

**Master's thesis / Diplomski rad**

**2020**

*Degree Grantor / Ustanova koja je dodijelila akademski / stručni stupanj:* **University of Zagreb, School of Medicine / Sveučilište u Zagrebu, Medicinski fakultet**

*Permanent link / Trajna poveznica:* <https://um.nsk.hr/um:nbn:hr:105:564938>

*Rights / Prava:* [In copyright](#)/[Zaštićeno autorskim pravom.](#)

*Download date / Datum preuzimanja:* **2024-11-14**



*Repository / Repozitorij:*

[Dr Med - University of Zagreb School of Medicine Digital Repository](#)



**SVEUČILIŠTE U ZAGREBU  
MEDICINSKI FAKULTET**

**Thomas Ferenc**

**Oslikavanje magnetskom rezonancijom u  
dijagnostici ginekoloških tumora**

**DIPLOMSKI RAD**



**Zagreb, 2020.**

Ovaj diplomski rad izrađen je u Kliničkom zavodu za dijagnostičku i intervencijsku radiologiju Kliničke bolnice Merkur pod vodstvom prim. doc. dr. sc. Jelene Popić, dr.med. i predan je na ocjenu u akademskoj godini 2019./20.

## Popis i objašnjenje kratica

**CT** - kompjutorizirana tomografija

**DCE** - MR tehnika snimanja u T1 vremenu nakon bolus aplikacije gadolinija (engl. *dynamic contrast enhanced*)

**DWI** - MR tehnika za difuzijsko oslikavanje (engl. *diffusion-weighted imaging*)

**FIGO** - Međunarodna federacija ginekologa i opstetričara

**FSE** - *fast-spin echo* sekvence

**GE** - *gradient echo* sekvence

**HPV** - humani papiloma virus

**MR** - magnetska rezonancija

**SE** - *spin echo* sekvence

**SHG** - sonohisterografija

**TSE** - *turbo-spin echo* sekvence

**UZV** - ultrazvuk

# Sadržaj

SAŽETAK

SUMMARY

1. Uvod.....	1
2. Fizika oslikavanja magnetskom rezonancijom .....	3
3. Tumori ženskog reproduktivnog sustava.....	6
3.1. Epidemiologija.....	6
3.2. Slikovne metode.....	8
3.2.1. Ultrazvuk.....	8
3.2.2. Kompjutorizirana tomografija.....	11
3.2.3. Magnetska rezonancija .....	13
3.3. Suvremeno određivanje stadija tumora .....	19
3.3.1. FIGO klasifikacija .....	19
3.3.2. MR za određivanje stadija tumora prema FIGO klasifikaciji .....	22
3.4. Benigni tumori .....	28
3.4.1. Lejomomi.....	28
3.4.2. Fibromi.....	30
3.4.3. Endometriomi.....	31
3.4.4. Ciste.....	32
3.5. Maligni tumori.....	34
3.5.1. Karcinom endometrija .....	34
3.5.2. Karcinom cerviksa.....	37
3.5.3. Epitelni karcinomi jajnika .....	39
3.5.4. Tumori spolnih stanica jajnika .....	42
3.5.5. Tumori posebnih stromalnih stanica jajnika .....	43
4. Zaključak.....	44
5. Zahvale.....	45
6. Literatura .....	46
7. Životopis.....	58

# Sažetak

Oslikavanje magnetskom rezonancijom u dijagnostici ginekoloških tumora

Thomas Ferenc

Magnetska rezonancija (MR) neionizirajuća je radiološka metoda oslikavanja koja detaljno rekonstruira slike tkiva i organa ljudskoga tijela. U današnjoj medicini, MR ustaljeno se rabi u oslikavanju ženske zdjelice jer ima visoku kontrastnu razlučivost tkiva, omogućuje precizno proučavanje anatomskih obilježja zdjelice kao cjeline odnosno omogućuje njen detaljan i slojevit prikaz. Stoga, uporaba oslikavanja MR-om u znatnom je porastu osobito u ginekološkoj onkologiji. Štoviše, MRI ima važnu ulogu u procjeni ginekoloških tumora - od otkrivanja bolesti do praćenja odgovora na terapiju i ranog pronalaženja recidiva. To uključuje lokalnu karakterizaciju malignih novotvorina, određivanje stadija bolesti, planiranje postupaka liječenja i procjenu postterapijskog odgovora. Cilj ovog rada bio je pregled uloge MR u dijagnostici ginekoloških tumora.

**Ključne riječi:** magnetska rezonancija, oslikavanje, ginekološki tumori, dijagnostika, ženska zdjelica

# Summary

Magnetic resonance imaging in the diagnosis of gynecological tumors

Thomas Ferenc

Magnetic resonance imaging (MRI) is a non-ionising medical imaging technique that recreates detailed images of the tissues and organs of the human body. In today's medicine, MRI is routinely used in female pelvis imaging because it has a high soft-tissue contrast, allows an accurate anatomic characterization of the pelvis as a whole and also provides detailed depiction of zonal anatomy. Therefore, the use of MRI imaging is increasing at a great rate especially in gynecological oncology. Furthermore, MRI plays an important role in the assesment of gynecological tumors - from disease detection to treatment response monitoring and early recurrent disease evaluation. It includes locoregional characterization of malignant diseases, disease staging, treatment planning and the evaluation of posttherapeutic response. The aim of this study was to review the role of MRI in the diagnosis of gynecological tumors.

**Keywords:** Magnetic resonance imaging, gynecological tumors, diagnosis, female pelvis

# 1. Uvod

Magnetska rezonancija (MR) suvremena je i svestrana radiološka slikovna metoda koja omogućuje prikaz morfoloških i funkcionalnih karakteristika ljudskoga tijela u trodimenzionalnom obliku. Razvoj magnetske rezonancije započeo je idejom o stvaranju mehanizma koji će, koristeći gradijente promjenjivih magnetskih polja, prevoditi prostornu informaciju iz tkiva u digitalni MR signal. Dodatnim usavršavanjem u prikupljanju i obradi podataka, početkom 1980-ih godina, došlo je do razvoja prvih uređaja i uvođenja MR u kliničku praksu. Za ovako važan napredak u radiološkoj dijagnostici dodijeljena je Nobelova nagrada za fiziologiju i medicinu 2003. godine (Paul C. Lauterbur i Sir Peter Mansfield).

Pojednostavljeno, MR upotrebljava snažne magnete kao izvore homogenog magnetskog polja koje utječe na to da se spinovi protona usmjere paralelno smjeru nametnutog magnetskog polja ili suprotno smjeru polja. Oni protoni čiji su spinovi antiparalelni u višem su energijskom stanju u odnosu na protone čiji su spinovi paralelni smjeru magnetskog polja. U cilju povećanja broja protona u višem energijskom stanju emitira se energija elektromagnetskog zračenja jednaka upravo razlici između višeg i nižeg energijskog stanja. S obzirom da se radi o točno određenim energijama u području radiovalova i s obzirom da jedino komponenta magnetskog polja interagira s magnetskim poljima jezgara vodika, uvriježeno je govoriti o pulsnu radiofrekventnog (RF) magnetskog polja. Dakle, određeni dio protona apsorbira energiju RF pulsa i prelazi u više energijsko stanje. Treba imati u vidu da spinovi nisu statični u magnetskom polju nego precesiraju<sup>1</sup> određenom frekvencijom oko osi precesije.

Na kolektivnom nivou, kao važna posljedica apsorpcije RF pulsa je ujednačavanje faza precesije spinova protona. Uklanjanjem tog istog radiofrekventnog magnetskog polja protoni prelaze u niže energijsko stanje odnosno relaksiraju, a spinovi protona gube ujednačenost faze precesije i poravnavaju se u smjeru vanjskog magnetskog polja. U cilju pojednostavljenja možemo definirati magnetizaciju uzorka kao veličinu koja je određena zbrojem svih spinova protona u uzorku. Upravo je promjena magnetizacije ključna za induciranje napona u zavojnici odnosno MR signala. Vrijeme koje je bilo potrebno da se spinovi protona ponovno poravnaju i relaksiraju (oslobode viška energije) ovisi o kemijskoj

---

<sup>1</sup> Precesija je pravilna promjena smjera osi rotirajućega tijela koja nastaje kada na tijelo djeluje vanjski moment sile.



prirodi molekule. Kasnije se u tekstu detaljnije govori o fizikalnim osnovama oslikavanja magnetskom rezonancijom (Vidi: Fizika oslikavanja magnetskom rezonancijom).

Danas se u ginekološkoj onkologiji MR koristi za dijagnostiku mnogobrojnih patoloških stanja, određivanje stadija malignih bolesti, preoperativno planiranje i postterapijsko praćenje pacijentica. U okviru ovog diplomskog rada raspravlja se o ulozi MR u dijagnostici benignih i malignih tumora ženskog spolnog sustava, o karakterističnim protokolima koji olakšavaju prepoznavanje istih te o najnovijim tehničkim mogućnostima oslikavanja koje omogućuje magnetska rezonancija.

## 2. Fizika oslikavanja magnetskom rezonancijom

MR se temelji na međudjelovanju magnetskih svojstava atomskih jezgara nekog materijala ili tkiva s elektromagnetskim valovima nazvanim radiofrekventni puls, unutar stalnog magnetskog polja. (1) Prema Rutherfordovom modelu atoma poznato je da jezgri čine protoni i neutroni dok elektroni kruže oko jezgre i mogu se nalaziti u različitim energijskim stanjima. Svaki atom unutar tkiva može biti vezan u molekulu ili slobodan. Iz područja teorije kvantne mehanike poznato je da svaki atom može prelaziti iz vezanog u slobodni oblik i obrnuto, no kao takav ipak teži nižem energijskom stanju, tj. vezanom obliku.

Prema Bmjas-Kraljević J i sur. (2) prethodno navedeno može se pojasniti i hipotetskim pokusom ako uzorak čiste vode postavimo u stalno magnetsko polje. Pritom, na uzorak vode djelovat ćemo kratkim pulsom<sup>2</sup> RF elektromagnetskog zračenja gdje će voda apsorbirati kvante samo određene frekvencije. Nakon prestanka djelovanja pulsa uzorak će se relaksirati i to emisijom kvanta iste frekvencije. Ako promijenimo jakost vanjskog magnetskog polja posljedično ćemo promijeniti i frekvenciju apsorbiranog i emitiranog zračenja. Opisana pojava upravo se pripisuje jezgrama atoma vodika u molekuli vode. U odnosu na čistu vodu, uzorak otopine ili primjerice masti dovodi do izmjena vrijednosti apsorbirane i emitirane energije.

U uređaju za MR postoje dva međusobno okomita magnetska polja, snažnije stalno homogeno magnetsko polje ( $B_0$ ) i slabije radiofrekventno magnetsko polje ( $B_1$ ). Jakost magnetskog polja mjeri se jedinicom Tesla (T). Za mjerenje signala magnetske relaksacije potreban je detektor, a to je zavojnica. Ona je s  $B_0$  magnetskim poljem okomita, a s  $B_1$  magnetskim poljem usporedna. Kako se jezgre relaksiraju tako će i u zavojnici stvoriti elektromotornu silu i kao rezultat toga nastat će signal magnetske rezonancije. (2, 3) Kasnije taj signal računalo obrađuje i stvara se slika.

Postoji nekoliko različitih vrsta zavojnica: gradijentne, radiofrekventne i podložne. (4) Gradijentne zavojnice (engl. *gradient coils*) nalaze se koncentrično položene unutar glavnog magneta i imaju sposobnost mijenjanja smjera uzduž x, y i z osi što pomaže u stvaranju jasne trodimenzionalne slike. Radiofrekventne zavojnice (engl. *radiofrequency coils*) postavljene su unutar gradijentnih i međusobno su u koncentričnom odnosu. Njihova je glavna zadaća isporučivati energiju RF magnetskog polja ( $B_1$ ) na tkivo interesa i bilježiti

---

<sup>2</sup> Puls je vremenski ograničeno trajanje elektromagnetskog zračenja.

povratni signal istog tkiva. Podložne zavojnice (engl. *shim coils*) ispravljaju i prilagođavaju djelovanje magneta s ciljem povećanja homogenosti stalnog magnetskog polja.

Detekcija signala pojedinog dijela tijela, kao što je već ranije spomenuto, ovisi o protonu vodikove jezgre. Kada proton nije u stalnom magnetskom polju kaotično se giba i zbog svojeg spina, tj. vrtnje oko vlastite osi, stvara vlastito magnetsko polje. Međutim, neusmjerenost tog gibanja međusobno poništava magnetska polja i pojednostavljeno rečeno, ne stvara signal. Kada se protoni vodikovih jezgara nalaze u stalnom magnetskom polju, većina ih zauzima položaj u smjeru vanjskog magnetskog polja  $B_0$  (niže energijsko stanje) odnosno manjina njih je u smjeru obrnutom od vanjskog magnetskog polja (više energijsko stanje). Pod utjecajem stalnog magnetskog polja spinovi protona precesiraju određenom frekvencijom nazvanom Larmorova frekvencija (42,58 Hz po 1T jakosti). Važno je napomenuti da je Larmorova frekvencija proporcionalna jakosti vanjskog magnetskog polja. U razdoblju kada većina protona ima spin u smjeru vanjskog magnetskog polja nastaje longitudinalna magnetizacija koja je nemjerljiva uređaju. Emisijom elektromagnetskog polja frekvencije u području radiovalova jednake Larmorovoj frekvenciji nastat će apsorpcija te energije, a veći udio protona preći će iz stanja niže u stanje više energije. Spinovi protona precesiraju Larmorovom frekvencijom i tijekom apsorpcije energije RF pulsa faze se ujednačavaju. Magnetizacija sad ima longitudinalnu komponentu (u smjeru  $B_0$ ) jednaku nuli, a transverzalna (u ravnini okomitoj na  $B_0$ ) raste jer spinovi protona precesiraju u fazi. Kako je već napomenuto u uvodu, u fazi relaksacije prvo se gubi faza precesije spinova protona zbog čega se transverzalna magnetizacija smanjuje. Promjena magnetizacije inducira napon odnosno elektromotornu silu koju detektira zavojnica i stvara MR signal.

Gubitak faze precesije spinova definiran je tzv. T2 relaksacijom (nema prijenosa prethodno apsorbirane energije u okolno tkivo). U tzv. T1 relaksaciji protoni predaju prethodno apsorbiranu energiju okolnom tkivu (zagrijavanje) i vraćaju se u početno niže energijsko stanje. Relaksacijska vremena T1 i T2 parametri su koji određuju kontrast i razlučivanje u metodi MR. Primjerice, slobodna voda (nevezana) ili velike makromolekule (lipidne membrane) svojom frekvencijom gibanja značajnije odstupaju od Larmorove frekvencije te stoga imaju smanjenu učinkovitost T1 relaksacije. Za razliku od ranije navedenih tvari, voda, koja je djelomično vezana s tvarima poput proteina, ima frekvenciju gibanja bližu Larmorovoj frekvenciji i time učinkovitiju T1 relaksaciju. Primjer iz kliničke prakse su tumorski promijenjena tkiva koja u odnosu na zdrava imaju dugu T1 relaksaciju jer obiluju vodom. (2) T2 relaksacija je vrijeme kojim opisujemo gubitak transverzalne magnetizacije odnosno njen pad na 37% početne vrijednosti. (4) Slobodna voda (npr.

cerebrospinalni likvor) ima dulje trajanje T2 u odnosu na tkiva prožeta vodom i makromolekulama (npr. siva tvar mozga). Generalno gledano, transversalna relaksacija ljudskih tkiva tipično je brža od longitudinalne, ali vrijeme T2 je manje ili jednako T1. (4)

Kako bi se dobila slika tkiva potrebno je upotrijebiti veliki broj RF pulseva. MR pulsne sekvence programirani su setovi promjenjivih magnetskih gradijenata. Svaka je sekvenca definirana određenim parametrima, a više takvih sekvenci grupiranih zajedno čini MR protokol. (5) Najvažniji parametri koji određuju sekvence su: vrijeme odjeka (engl. *time to echo* –TE), vrijeme ponavljanja (engl. *time to repetition* –TR) i kut odklona. Gledano prema tipu sekvence valja spomenuti *spin-echo* sekvence koje se koriste za dobivanje slika u T1 i T2 vremenima. Osnovna jedinica kojom nastaje MR slika na računaru jest voxel. To je volumni prikaz određenog dijela tijela u obliku kockice (1x1x1 mm) koja se slaže u matricu veličine 256x256 ili 512x512 i stvara vidljivu sliku.

Dodavanjem kontrastnih sredstava mijenjaju se vremena relaksacije, ali istovjetno i intenzitet signala. Kontrastna sredstva za MR mogu se svrstati u nekoliko skupina: paramagnetna/supramagnetna, pozitivna/negativna, nespecifična/organ-specifična i intravenozna/oralna. (6) Naime, dodavanjem paramagnetnih sredstava (npr. gadolinij) pojačava se T1 signal, a dodavanjem superparamagnetnih smanjuje se T2 signal. Također, prilikom tumačenja MR nalaza na umu treba imati sljedeće:

- prilikom snimanja u T1 sekvenci voda je hipointenzivnog signala (vizualno crne boje)
- prilikom snimanja u T2 sekvenci voda je hiperintenzivnog signala (vizualno bijele boje)
- neovisno o sekvencama, kost je na MR snimkama uvijek hipointenzivnog signala (vizualno crne boje), a mast uvijek hiperintenzivnog signala odnosno bijele boje (osim na mast-zasićenim sekvencama).

Brojna istraživanja pokazuju zanemariv učinak statičkog magnetskog polja (uglavnom jakosti od 0,5 do 3T) na biološka tkiva i potvrđuju njegovu dijagnostičku sigurnost. Međutim, ipak postoji mogućnost da promjenjiva magnetska polja induciraju električne struje u živčanom i srčanom tkivu te izazovu povećanje temperature vrtložnim tkivnim strujama. Navedeni primjeri posebno se odnose na skupinu srčanih bolesnika s implantiranim pacemakerima i cardioverter-defibrilator sustavima. No, kako nova istraživanja dokazuju - ni to neće stvarati probleme u budućnosti. (7)

## 3. Tumori ženskog reproduktivnog sustava

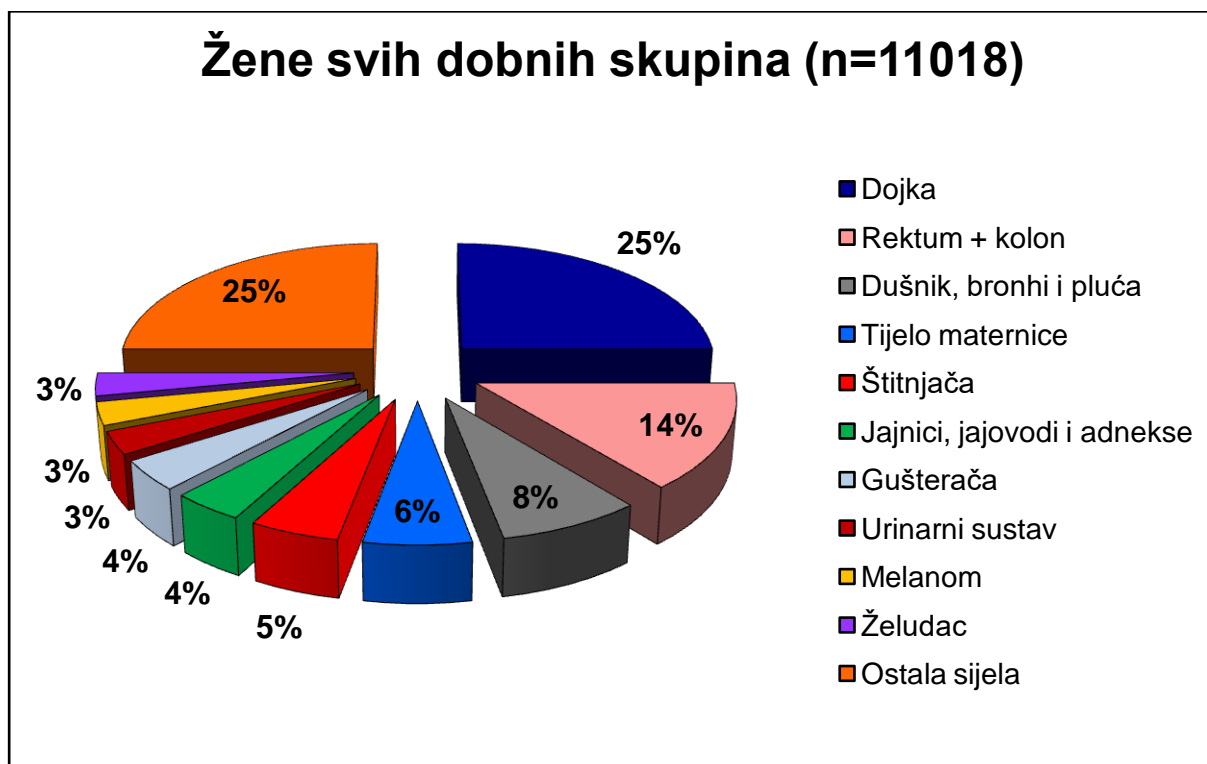
### 3.1. Epidemiologija

Ginekološka zdravstvena zaštita žena važna je razina organizirane zdravstvene usluge pojedine države. Uspješnost prepoznavanja kliničke slike i kvalitetna dijagnostika leži na svim liječnicima zdravstvenog sustava i to je svakako jedan od važnijih čimbenika ranog otkrivanja tumora u populaciji žena, posebno onih reproduktivne dobi. U Hrvatskoj je 2018. godine izabranog ginekologa primarne zdravstvene zaštite posjetilo 32,6% žena fertile dobi, od čega je u 6,2% razlog dolaska bila novotvorina. (8)

Tumori reproduktivnog sustava u žena i nisu tako učestala pojava i nerijetko su slučajni nalazi tijekom pregleda slikovnim metodama. Prema već postojećim podjelama, svrstavamo ih u benigne i maligne. Benigne novotvorine puno su češće i, prema statistici za RH iz 2018. godine (8), vodeći na toj listi bili su lejomomi maternice i dobroćudne novotvorine jajnika. U zadnje navedenu skupinu ubrajamo funkcionalne ciste (folikularne ciste i ciste žutog tijela) i neoplastične tvorevine (fibrom, endometriom i dermoidnu cistu, tj. zreli teratom). (9)

Općenito gledajući, maligni su tumori drugi najznačajniji uzrok smrti u Hrvatskoj, od kojeg umire svaki četvrti stanovnik. (8) Prema statistici Registra za rak iz 2016. godine (10), među malignim tumorima ženskog reproduktivnog sustava vodeći je karcinom tijela maternice i zauzima četvrto mjesto na listi najčešćih sijela u žena. Pet najčešćih sijela su: dojka (25%), kolon (9%), traheja, bronh i pluća (8%), tijelo maternice (6%) i rektum, rektosigma i anus (5%). Od ostalih sijela malignih novotvorina reproduktivnog sustava valja spomenuti jajnik (4%) i vrat maternice (3%).

Nacionalni program za rano otkrivanje malignih tumora reproduktivnog sustava u Hrvatskoj postoji samo za karcinom vrata maternice i usvojen je 2011. godine. Ciljna su skupina sve žene u dobi od 25 do 64 godine, a interval probira je svake 3 godine (obuhvat oko 400 000 žena godišnje). (11) Test probira je Papa test koji se provodi prema zadanim EU smjernicama i smjernicama struke. (12) U 2016. godini, broj novooboljelih slučajeva od karcinoma vrata maternice bio je 319, a najveći udio pacijentica bio je u dobi između 45 i 49 godina. Za carcinoma in situ (CIS) vrata maternice stope incidencije su najviše u dobi između 30 i 34 godine. U usporedbi s vratom maternice, broj novooboljelih od karcinoma tijela maternice bio je 694, a jajnika 377. (10)



**Slika 1.** Najčešća sijela raka u Hrvatskoj prema spolu u 2016. godini  
 Preuzeto iz: Hrvatski zavod za javno zdravstvo, Registar za rak Republike Hrvatske.  
 Incidencija raka u Hrvatskoj 2016., str. 5 (10)

## 3.2. Slikovne metode

### 3.2.1. Ultrazvuk

Ultrazvuk (UZV) je neinvazivna, lako dostupna i financijski pristupačna metoda oslikavanja koja ne predstavlja rizik za pacijente. (13) Zbog navedenih karakteristika, bez obzira na vrstu patologije reproduktivnog sustava, uobičajeno je da se u dijagnostičke svrhe prvo napravi ultrazvučni pregled. Ova metoda koristi zvuk frekvencije više od one koju ljudsko uho može čuti (oko 20 kHz). U medicini se upotrebljavaju dijagnostički i terapijski UZV koristeći frekvencije od 0,75 MHz pa sve do 100 MHz, a najčešće od 1 do 50 MHz. (14, 15, 16)

Ultrazvučna dijagnostika temelji se činjenicama da se ultrazvučni valovi djelomično reflektiraju na granici sredstava različitih akustičkih svojstava i na korištenju piezoelektričnog kristala koji je generator, ali ujedno i detektor ultrazvučnog vala u ultrazvučnoj sondi aparata. (17) Kristal se kratkotrajno izloži električnom impulsu što izaziva njegovo vibriranje. Vibracije se šire iz sonde u okolno tkivo u obliku ultrazvučnih valova. Odjeci ultrazvučnih valova koji se od tkiva vraćaju prema piezoelektričnom kristalu prenose svoju mehaničku energiju na kristal, a on tada proizvodi električni impuls. Dakle, kristal mehaničku energiju pretvara u električnu i obrnuto. Ovisno o snazi i vremenu dolaska odjeka stvara se slika na ekranu, tj. slika tkiva i organa. Povećanjem frekvencije UZV-a povećava se rezolucija detalja, no smanjuje se prodor u dubinu tkiva, a smanjenjem frekvencije dobije se slabija rezolucija, ali i veća prodornost. (18)

Preciznost UZV-a ovisi o trima parametrima: liječniku, ultrazvučnom aparatu i pacijentu. (13) U kliničkoj praksi najčešće se koriste transvaginalna (5-12 MHz), transabdominalna (3,5-7 MHz) i transrektalna sonda (5-7,5 Hz; samo u slučaju kada transvaginalna insercija nije moguća). Prema Kraliku i sur. (19) za većinu ginekoloških indikacija poželjno je pregled izvršiti transvaginalnom sondom (potreban prazan mokraćni mjehur) kojom se u odnosu na transabdominalnu (potreban pun mokraćni mjehur) postiže značajno bolji morfološki prikaz maternice i jajnika zbog bližeg položaja sonde, korištenja sonde većih frekvencija i bolje prostorne rezolucije. Također, navode da je transabdominalni ultrazvučni pregled zdjelice u odnosu na transvaginalni, limitiran i preprekama koje ultrazvučnim valovima čine kosti zdjelice i zrak u crijevnim vijugama.

Primjerice, UZV je u ginekologiji prva metoda izbora za dijagnostiku i praćenje benignih promjena maternice (20) ili adneksa zbog mogućnosti razlučivanja cistične od

solidne komponente. Također, Elias i sur. (21) navode kako bi transvaginalni UZV mogao poslužiti kao metoda probira za rano otkrivanje raka jajnika zbog svoje dobre razlučivosti, niske cijene, neinvazivnosti i sigurnosti, ali uz ograničenja kao što su slaba detektabilnost izrazito malih invazivnih i preinvazivnih lezija te slaba razlučivost jajovoda što je posebno važno kod seroznih karcinoma jajnika visokoga gradusa. Na drugoj strani, Steiner i sur. (22) u zaključku njihovog istraživanja navode kako transvaginalni ultrazvuk kao metoda probira za karcinom endometrija nema medicinsku, a ni financijsku korist jer ne smanjuje smrtnost i samo bi doveo do povećanja nepotrebnih posljedičnih invazivnih postupaka.

Transabdominalni ultrazvučni pregled koristi se i za prikaz organa ili organskih sustava koji su sekundarno zahvaćeni ginekološkim bolestima (primjerice metastatski procesi u jetri), u inicijalnoj procjeni te u praćenju tijekom liječenja. (19) Primjerice, DeBlasis i sur. (23) promatrali su učinkovitost ultrazvučne dijagnostike kao metode za određivanje stadija karcinoma jajnika gdje se pokazalo da UZV ima visoku osjetljivost (81,4-91%) i specifičnost (88-96%) u dijagnostici peritonealne karcinomatose, kao i visoku specifičnost (90%) za dokaz omentalnih presadnica. Također, Fischerova i sur. (24) pokazali su kako UZV može biti precizna i visoko specifična dijagnostička metoda za planiranje resekcije rektosigmoidne stijenke i disekcije ingvinalnih limfnih čvorova kod pacijentica s karcinomom jajnika. Međutim, MR ostaje i dalje superiorna metoda oslikavanja za određivanje stadija bolesti ženskog genitalnog sustava, iako UZV može biti potencijalno dobra fuzijska komplementarna metoda za unaprijeđenje detekcije parametrijske invazije cervikalnog karcinoma. (25)

UZV se također koristi kao pomoćna metoda koja omogućuje ciljanu biopsiju solidnih tumora ili metastatskih procesa, uz brz i minimalno invazivan način dolaska do histološkog materijala i dijagnoze. To je pokazala i trogodišnja retrospektivna studija Mascilini i sur. (26) gdje su zaključili kako je transvaginalnim UZV-om vođena biopsija pogodna za dobivanje histološkog materijala uz izbjegavanje kirurških postupaka, skupljih CT postupaka i dugih lista čekanja.



**Tablica 1.** Ultrazvučni prikazi koji se koriste u kliničkoj praksi (27)

- 
- **B prikaz (2D)** - najučestaliji; intenzitet je prikazan sjajnošću točke odnosno detektirani val većeg intenziteta sjajnija je točka na ekranu
  - **M prikaz** - kombinacija prostorne slike odjeka i vremenski ovisnog grafičkog prikaza (u području zdjelice koristi se isključivo za promatranje funkcije i frekvencije fetalnog srca)
  - **Doppler prikaz** - bilježi se promjena frekvencije reflektiranog vala kako bi se opazio protok krvi
    - **Color Doppler** - prikazuje smjer i brzinu kretanja krvi u žilama (crvena boja - protok u smjeru sonde; plava boja - protok suprotnog smjera od sonde)
    - **Power Doppler** - za otkrivanje sporog protoka u malim krvnim žilama
    - **Pulsni (spektralni) Doppler** - za analizu stupnja poremećaja protoka u ispitivanoj žili
  - **3D prikaz** - statičan; detektira prostorni smještaj ispitivanog tkiva i stvara 3D rekonstrukciju
  - **4D prikaz** - kontinuirano prikuplja 3D podatke u realnom vremenu i prikazuje aktivne kretnje (u fetalnoj dijagnostici)
- 

Razvojem radiološke tehnologije napredovala je i ultrazvučna dijagnostika, ponajviše u smjeru 3D prikaza. 3D ultrazvuk metoda je koja detektira prostorni smještaj ispitivanog tkiva, stvara statičan prikaz i rekonstrukcijski analizira njegovu strukturnu cjelovitost. Omogućuje kvalitativnu i kvantitativnu ocjenu ultrazvučno prikupljenih trodimenzionalnih podataka koristeći analizirajuće alate poput multiplanarnog oslikavanja, volumnog i površinskog dovršavanja slike i automatskih i poluautomatskih izračuna. (28) Osim trodimenzionalnog prikaza, glavne su mu prednosti kraće vrijeme pregleda i mogućnost retrospektivne analize.

Ukratko treba spomenuti i sonohisterografiju (SHG) kao jednu od metoda za minimalno invazivnu dijagnostiku patoloških stanja poput submukoznih lejomiona, endometralnih polipa, hiperplazije i karcinoma. (9, 29)

### 3.2.2. Kompjutorizirana tomografija

Kompjutorizirana tomografija (CT) neinvazivna je i ionizirajuća dijagnostička metoda oslikavanja koja omogućuje detaljan anatomski prikaz organa i organskih sustava koristeći se presjecima ljudskog tijela u sagitalnoj, transverzalnoj i frontalnoj ravnini. Danas su u uporabi dvije vrste CT-a: spiralni (helikalni) i konvencionalni (aksijalni). Nerijetko se pristupa uporabi spiralnog CT-a jer omogućuje stvaranje višeslojnih i preciznijih rekonstrukcija visoke prostorne rezolucije, snimanje velikih volumena tijela, tanje presječne rezove i znatno skraćuje vrijeme snimanja. Uređaji za višeslojnu kompjutoriziranu tomografiju uvode 4, 8, 16, 64, 128 i više redova detektora što omogućuje i povećanje broja prikaza slojeva jednom rotacijom rendgenske cijevi. (6) Danas mnogi bolnički centri koriste 8-16 redova detektora (30), dok većina kliničkih bolnica koristi 64 i 128 slojne uređaje. U novije vrijeme, CT se, u svrhu poboljšanja određivanja stadija bolesti, uparuje s metodama nuklearne medicine pa tako primjerice nastaje PET/CT, kombinacija anatomskih informacija iz poprječnih presjeka tijela putem CT-a i metaboličkih informacija putem PET-a.

CT temelji se na primjeni rendgenskih (X) zraka za stvaranje poprječnih presjeka tijela gdje se, prilikom prolaska X-zraka, mjeri apsorpcijski koeficijent tkiva te se naknadno iz tih presjeka rade rekonstrukcije u sagitalnoj i frontalnoj ravnini. Dakle, prema Hebrangu i sur. (6), riječ je o tankom snopu X-zraka koji prolazi kroz tijelo u poprečnom presjeku uz rotaciju rendgenske cijevi oko pacijenta. Elektronički detektori smješteni nasuprot rendgenske cijevi pretvaraju energiju transmitiranih X-zraka u električnu energiju koju mjerimo kao napon. Veći napon znači veću energiju transmitiranog X-zračenja. Novonastala elektronička informacija prenosi se u računalo koje izračunava apsorpciju rendgenskih zraka za svaki prostorni element i prikazuje ga kao transverzalni presjek na ekranu. Apsorpcijske vrijednosti struktura izražavaju se u Hounsfieldovim jedinicama i temelje se na četiri osnovne relativne gustoće struktura. (31)

- zrak = -1000 HU
- mast = -60 do -120 HU
- voda = 0 HU
- kost = +1000 HU

Također, korištenjem kontrastnih sredstava (najčešće jodnih) omogućuje se bolja kontrastna rezolucija, ocjena prokrvljenosti parenhimnih organa i patoloških promjena te prikaz

vasokularnih struktura. Za abdominalno i zdjelično CT oslikavanje često se koriste oralni, intravenski ili rektalni kontrasti, a snimanje se obavlja u ležećem položaju.

Kao što je ranije navedeno, za većinu indikacija uobičajeno je prvo koristiti ultrazvučnu dijagnostiku. Međutim, ukoliko se UZV-om nije došlo do razrješenja dvojbi opravdano je učiniti CT. To je metoda izbora za hitna stanja i zahvaćenost višestrukih organskih sustava. (32) To je također metoda izbora zbog manje osjetljivosti na artefakte uslijed respiratornih i drugih organskih pomicanja i nevoljnih pomicanja pacijentica, jednostavnijeg izvođenja pregleda i posljedične veće dostupnosti u bolničkim centrima. (19)

CT ženskog reproduktivnog sustava koristi se za preoperativnu procjenu proširenosti patoloških procesa u zdjelici i izvan nje, ponajviše limfnih čvorova i koštanih struktura zdjeličnih kostiju, a tome treba pridodati nadzor i praćenje postterapijskog tijeka bolesti. (6) Unatoč odličnoj prostornoj razlučivosti, kontrastna razlučivost unutarnje strukture genitalnog sustava i dalje zaostaje za magnetskom rezonancijom, što i pokazuju istraživanja koja se odnose na dijagnostiku zdjelične patologije, tj. karcinoma cerviksa i endometrija. (33, 34, 35) Međutim, superiornost CT-a i dalje je postojana što se tiče prikaza kalcificirajućih promjena. Primjerice, za određivanje stadija karcinoma jajnika, kontrastni abdominalni i zdjelični CT još uvijek je najraširenija dijagnostička metoda. Razlog je u prednosti procjene proširenosti bolesti u gornji abdomen, pluća i pleuru uz osjetljivost od 85-93% i specifičnost od 91-96% za detekciju peritonealnih presadnica izvan zdjelice. (36, 37)

Neovisno o svojim prednostima i manama, CT i MR ipak su znatno naprednije metode od kliničkog pregleda u evaluaciji lokalne, a pogotovo udaljene proširenosti bolesti. Njihova se komplementarnost i nadmoć, u odnosu na starije postupke, pokazuje još od vremena njihova postupnog uvođenja u kliničku praksu. To se osobito odnosilo na otkrivanje regionalnih i udaljenih limfogenih metastaza (parametrijsko širenje karcinoma cerviksa i paraaortalno širenje karcinoma endometrija) u odnosu na limfoangiografiju. (38)

### 3.2.3. Magnetska rezonancija

MR neinvazivna je i neionizirajuća dijagnostička metoda oslikavanja koja ima visoku kontrastnu i anatomsku razlučivost za meka tkiva postavši tako metoda izbora za procjenu morfoloških karakteristika zdjelice patologije. (39) Iako relativno skupa metoda, pokazalo se da generalno umanjuje sveukupni zdravstveni trošak minimalizirajući ili uklanjajući potrebu za dodatnim invazivnim, a možda i skupljim dijagnostičkim ili kirurškim postupcima. (40)

Napretkom tehnologije došlo je do zamjene konvencionalnih *spin-echo* (SE) sa *fast spin-echo* (FSE) i *turbo spin-echo* (TSE) sekvencama što je skratilo vrijeme pregleda, omogućilo razvoj uređaja veće jakosti magnetskog polja i posljedično povećalo razlučivost slika. Većina današnjih bolničkih centara MR snimanja provode u magnetskom polju jakosti 1,5 - 3T. (30) U novije vrijeme, MR se, u svrhu poboljšanja određivanja stadija bolesti i terapijskog učinka u području zdjelice, uparuje s metodama nuklearne medicine pa tako nastaje PET/MR - kombinacija morfoloških i funkcionalnih informacija iz tumorskog tkiva putem MR-a i metaboličkih informacija putem PET-a. (41)

Fizikalni principi oslikavanja magnetskom rezonancijom pojašnjeni su ranije u tekstu. (Vidi: Fizika oslikavanja magnetskom rezonancijom). Pacijentice bi prije MR snimanja trebale biti natašte barem 4-6h kako bi se umanjila peristaltika tankog crijeva i mogućnost artefakata ili se alternativno mogu primijeniti antiperistaltični lijekovi (hioscin butil bromid ili glukagon). Osim toga, preporuka je biti praznog mokraćnog mjehura zbog mogućeg pseudohiperintenziteta pri snimanju u T2 vremenu. (30) Kod snimanja zdjelice, pacijentice su u ležećem položaju. MR snimanje traje dulje nego CT snimanje odnosno može potrajati i više od 45 minuta, što sve ovisi o broju i vrsti snimljenih serija slika, jakosti magnetskog polja MR uređaja i veličini snimanog volumena tijela. To posebno može biti problem kod nemirnih i klaustrofobičnih pacijentica, što je često i razlog prekida snimanja (osim kod upotrebe sedacije). Osim klaustrofobije, postoji niz drugih relativnih i apsolutnih kontraindikacija za korištenje MR dijagnostike, a neke od njih su: implantirana feromagnetska i ferimagnetska strana tijela, implantirani srčani i moždani elektrostimulatori te akutna i kronična bubrežna bolest u pacijentica. (42) Unazad nekoliko godina, koriste se MR uređaji bez tunela što klaustrofobične pacijentice bolje podnose, no kvaliteta slika dobivenih takvim uređajima nešto je lošija jer se ne postižu dovoljno jaka magnetska polja. (19) Kao što je i ranije spomenuto u tekstu (Vidi: Fizikalna oslikavanja magnetskom rezonancijom), pri MR pregledu često je potrebno korištenje kontrastnih sredstava (nerijetko su to paramagnetna kontrastna sredstva) što omogućuje bolji uvid u međudnos vaskularnih i patološki promijenjenih

struktura. Osim intravenski, paramagnetsko kontrastno sredstvo može se aplicirati vaginalno, peroralno ili rektalno.

MR snimanje zdjelice obično se izvodi korištenjem tzv. *phased-array* tjelesnih zavojnica (s minimalno 4 elementa) što predstavlja skup mnogostrukih površinskih zavojnica koje svoje individualne signale stapaju u jedan veći i na taj način stvaraju jedinstvenu sliku. Također, mogu se koristiti obruči za masno zasićenje (engl. *fat saturation bands*) kako bi se umanjili artefakti od kretnji miškulature prednje abdominalne stijenke. (43, 44) Iako intrakavitarnе zavojnice (endovaginalne ili endorektalne) stvaraju sliku visoke rezolucije, nisu još opravdale svoj potencijal te stoga nisu postigle puni opseg uporabe. (43, 45)

Uobičajeni MR protokol za snimanje MR patologije sadrži: (30)

- Matrica veličine 512x512
- morfološke sekvence (transverzalnu snimku u T1 i snimke barem dvije različite ravnine u T2 vremenu)
- DWI (pregled i debljina polja kao u T2 vremenu - prema preporukama u transverzalnoj ravnini)
  - Zdjelica (b vrijednosti: 0, 600 i 1000 s/mm<sup>2</sup>)
  - Abdomen (b vrijednosti: 0, 500 i 1000 s/mm<sup>2</sup>)
  - Visoke b vrijednosti mogu dosegnuti 1200–1400 s/mm<sup>2</sup>
- DCE-MRI (2D ili 3D mast-suprimirajuću T1 *gradient-echo* sekvencu)
  - Gadolinij kao kontrastno sredstvo (0,1 mmol Gd/kg)

Tipično, snimke u T1 vremenu koriste se za procjenu spontanog hiperintenziteta koji bi mogao odgovarati masnom tkivu ili krvi. Međutim, multiplanarne i visoko rezolucijske snimke u T2 vremenima (bez slikovnog zasićenja masnim tkivom) najrelevantnije su za većinu ženske zdjelčne patologije zbog svoje mogućnosti da prikažu uterinu i ovarijsku zonalnu anatomiju te na taj način omogućе stvaranje dobrog kontrasta između zdravog i patološkog tkiva. (30) Mast-suprimirajuće snimke u T2 vremenu rutinski se ne provode u oslikavanju ženske zdjelice (45), no unatoč tome te su sekvence osobito korisne u razlikovanju tumora koji sadrže mast (npr. dermoidne ciste).

Osim morfoloških promjena, novijim tehnikama MR snimanja, poput difuzijskog (DWI) snimanja, perfuzijskog (DCE) snimanja i MR spektroskopije, mogu se prikazati i neke funkcionalne osobine patoloških procesa i zdravog tkiva te ih tako razlikovati povećavajući osjetljivost i specifičnost MR pregleda. (46) DWI (engl. *Diffusion-Weighted Imaging*)

funkcionalna je MR tehnika koja se temelji na snimkama T2 vremena i ocjenjuje nasumična ili Brownova kretanja molekula vode u različitim fizikalnim medijima. Kvantifikacija tih kretanja izražava se u ADC (engl. *Apparent diffusion coefficient*) parametrijskim mapama svakog voxela dobivenih na račun izmjerenih b-vrijednosti. (28) Omogućuje funkcionalnu i strukturalnu informaciju o tkivu bez uporabe kontrastnog sredstva, a princip rada u otkrivanju benignih i malignih zdjelčnih promjena temelji se na izmjeni signala visokog i niskog intenziteta odnosno izmjenama u pripadajućim ADC mapama. (47) Generalno gledano, tumori s visokim udjelom stanica odnosno slabodiferencirani tumori pokazuju smanjenu difuziju u odnosu na zdravo tkivo upravo zbog svoje visoke celularne gustoće. Sličan nalaz može se očekivati i kod koagulacijske nekroze, viskoznih tekućina i apscesnih tvorbi. Unazad nekoliko godina, razvijeni su cijelotjelesni DWI MR protokoli s glavnom namjenom određivanja stadija tumora i praćenja bolesti, a prednost su im nekorištenje kontrastnih sredstava. (43, 48)

DCE (engl. *Dynamic Contrast Enhancement*) tehnika oslikavanja mjeri promjene tkiva u T1 vremenu nakon bolusne aplikacije gadolinija. Dakle, korištenjem gadolinijskog kontrastnog sredstva dolazi do skraćanja T1 vremena relaksacije što se dobro prepoznaje na T1 snimkama te je njegova upotreba opravdana u 2D ili 3D mast-suprimirajućoj T1 *gradient echo* (GE) sekvenci. Prema preporukama, za injiciranje kontrasta koriste se automatski injektor, ali kao alternativa i dalje se mogu koristiti i manualne aplikacije. Rizik od nefrotoksičnosti minimalan je ako se gadolinijski kontrast koristi u preporučenim dozama od 0,1-0,2 mmol/kg, ali svejedno treba biti oprezan kod pacijentica s astmom ili alergijom nastalom uslijed nekog medicinskog postupka. (49)

Magnetska spektroskopija funkcionalna je MR tehnika koja omogućuje uvid u koncentracije i relativne omjere metabolita u tkivu (najčešće kolina). (6) U različitim tumorskim procesima na osnovi svojstvenih obrazaca metaboličkih krivulja moguće je detaljnije okarakterizirati patološki proces, no dominantno se rabi u oslikavanju tumora mozga.

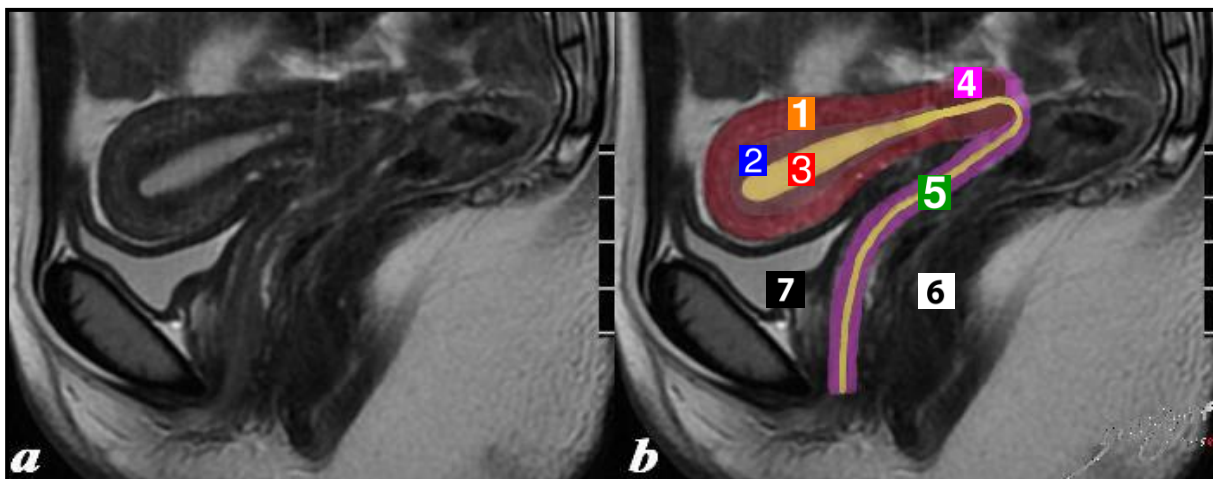
U kliničkoj praksi, MR je, nakon prvotnog UZV pregleda, metoda za prikaz i karakterizaciju tumora cerviksa, uterusa i ovarija. MR oslikavanje primarno se koristi za lokoregionalno razlikovanje benignih od malignih promjena. Primjerice, iako su benigni ginekološki tumori rjeđe od malignih indikacija za dodatnu slikovnu obradu, ponekad se traži razjašnjenje odnosa mioma s kavumom uterusa prije operativnih zahvata, za što je MR značajno bolji od CT-a. (19) Daljnja uporaba MR oslikavanja u dijagnostici ginekoloških tumora zasniva se na detekciji tumora i karakteristikama lezije, određivanju stadija bolesti,

planiranju liječenja, procjeni odgovora na terapiju, detekciji i praćenju komplikacija i postterapijskom praćenju. (36) Primjerice, prema Hauthu i sur. (50), horizontalne snimke u FSE sekvencama i T2 vremenu učinkovite su u dijagnostici leiomioma uterusa i predočuju točne preoperativne podatke o lokalizaciji i veličini tvorbe. Također, navodi se da standardne i T1 snimke zasićene masnim tkivom imaju 100% specifičnosti u dijagnostici teratoma. U usporedbi s metodama temeljenim na ultrazvuku, kao što je HSG, MR je puno osjetljivija metoda u otkrivanju leiomioma maternice jer puno vjerodostojnije prikazuje materničnu zonalnu anatomiju. (51, 52) Što se malignih promjena tiče, primjera radi, MR detektira karcinom cerviksa hiperintenzivnim signalom u T2 vremenu u odnosu na okolno tkivo i važan je dijagnostički instrument za procjenu stadija bolesti. (53) Još od početnih uvođenja u kliničku praksu, u odnosu na CT, MR pruža veću preciznost u otkrivanju parametrijske invazije karcinoma cerviksa. U studiji Janusa i sur. (54), 22 su žene preoperativno snimane CT-om i MR-om u svrhu procjene prisutnosti ili odsutnosti parametrijske invazije. Rezultati su pokazali kako MR ima stopu preciznosti od 86% dok kod CT-a ona iznosi 77%. U drugoj studiji, MR bio je u mogućnosti otkriti svih 6 slučajeva parametrijske invazije dok je CT potvrdio samo 1 slučaj proširenja bolesti. (55) Dakle, MR se već desetljećima nameće kao važna metoda za procjenu parametrijske invazije karcinoma cerviksa. Prema drugim autorima, preciznost MR-a u toj procjeni iznosi između 89% i 93%. (56, 57, 58)

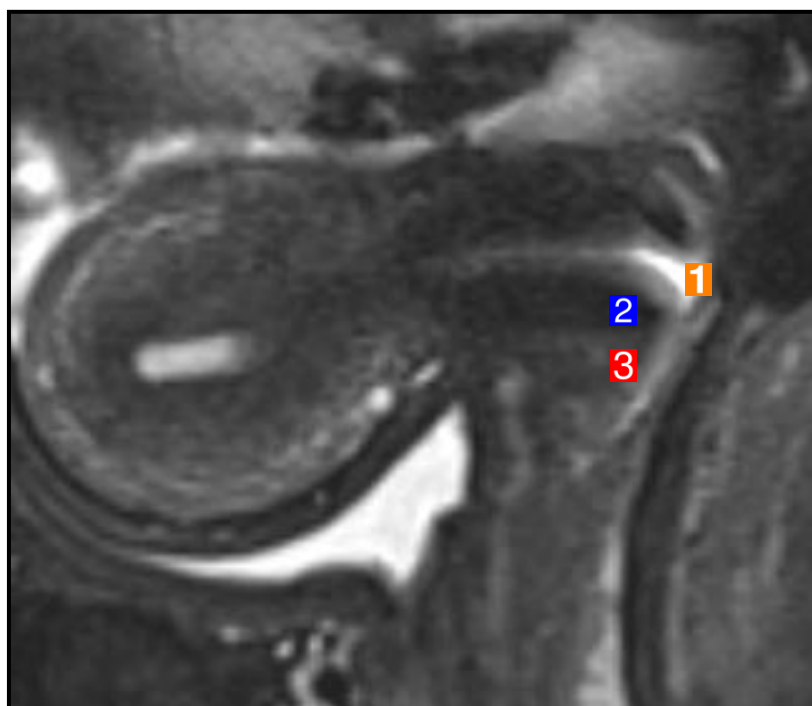
**Tablica 2.** Normalan MR nalaz struktura fertilnog ženskog reproduktivnog sustava  
(6, 27, 28, 30, 59)

Dio reproduktivnog sustava	MR opis strukture
<b>Maternica</b>	<p><b>Položaj</b> - između mokraćnog mjehura i rektuma; AVF (80%), RVF (20%)</p> <p><b>Veličina</b> - u prosjeku 8x5x4cm</p> <p><b>Miometrij</b> - 1) <b>unutarnji sloj</b> - tanak i hipointenzivnog signala u T2 vremenu 2) <b>srednji sloj</b> - malo deblji, homogen i hipointenzivan u T2 3) <b>vanjski sloj</b> - intermedijaran u T2 - u sekretornoj fazi intenzivniji u T2 - odvojen od srednjeg sloja vidljivim arkuatnim krvnim žilama - intermedijarnog intenziteta u T1 vremenu</p> <p><b>Endometrij</b> - hiperintenzivan u T2 u svim fazama menstrualnog ciklusa - intermedijarnog intenziteta u T1 vremenu</p> <p><b>Vrat maternice</b> - 1) <b>endocervikalna mukoza</b> - hiperintenzivna u T2 2) <b>endocervikalna stroma</b> - hipointenzivna u T2 - važna zbog tumorske invazije 3) <b>egzocervikalna stroma</b> - intermedijarna u T2 - intermedijarnog intenziteta u T1 vremenu</p> <p>- <b>parametrij</b> - niskog do intermedijarnog intenziteta u T1 vremenu - u T2 vremenu varijabilnog intenziteta (lig. rotundum, lig. sacrouterinum hiperintenzivni; lig. cardinale - hipointenzivan)</p>
<b>Jajnik</b>	<p><b>Položaj</b> - lateralno od uterusu</p> <p><b>Veličina</b> - 1,5-3cm</p> <p><b>Medula</b> - intermedijarnog do blago intenzivnog signala u T2 vremenu</p> <p><b>Folikuli</b> - u korteksu - tankih, glatkih rubova - hiperintenzivni u T2 vremenu - hipointenzivni u T1 vremenu</p>





**Slika 2.** a) Normalna anatomija ženske zdjelice na sagitalnim MR snimkama u T2 vremenu  
 b) Shematski pojednostavljena normalna anatomija ženske zdjelice  
 (1 - vanjski sloj miometrija maternice; 2 - unutarnji sloj miometrija; 3 - endometrij; 4 - vrat maternice; 5 - rodnica; 6 - rektum; 7 - mokraćni mjehur)



**Slika 3.** Normalna anatomija vrata maternice na sagitalnim MR snimkama u T2 vremenu  
 (1 - hiperintenzivna endocervikalna mukoza; 2 - hipointenzivna endocervikalna stroma;  
 3 - intermedijarni intenzitet egzocervikalne strome)

### 3.3. Suvremeno određivanje stadija tumora

#### 3.3.1. FIGO klasifikacija

Međunarodna federacija ginekologa i opstetričara ili jednostavnije FIGO, svjetska je nevladina organizacija koja predstavlja ginekologe i opstetričare u više od 100 zemalja. Osnovana je u Ženevi 1954. godine s ciljem promocije zdravlja među ženama i podizanja razine kliničkih vještina među liječnicima. Navedena je organizacija stvorila smjernice odnosno utemeljila suvremene načine određivanja stadija tumora ženskog reproduktivnog sustava. Te su smjernice svakih nekoliko godina revidirane i ažurirane, a za potrebe ovog diplomskog rada istaknute su smjernice za karcinome endometrija, karcinome vrata maternice i karcinome jajnika.

**Tablica 3.** FIGO klasifikacija za karcinom endometrija (60)

---

**Stadij I:** Ograničenost tumorskog tkiva na tijelo maternice

- **IA** Bez ili s invazijom koja uključuje manje od polovice debljine miometrija
- **IB** Invazija koja uključuje polovicu ili više od polovice debljine miometrija

**Stadij II:** Tumorsko tkivo invadira cervikalnu stromu, ali se ne širi izvan maternice

**Stadij III:** Lokalno i/ili regionalno širenje tumorskog tkiva

- **IIIA** Invazija koja uključuje i serozu tijela maternice i/ili adneksa
- **IIIB** Vaginalna i/ili parametrijska invazija
- **IIIC** Pozitivni zdjelični i/ili paraaortalni limfni čvorovi
  - **IIIC1** Isključivo pozitivni zdjelični limfni čvorovi
  - **IIIC2** Pozitivni paraaortalni sa ili bez pozitivnih zdjeličnih limfnih čvorova

**Stadij IV:** Tumorsko tkivo invadira sluznicu mokraćnog mjehura i/ili crijeva sa ili bez metastaza u udaljene organe

- **IVA** Dokazana tumorska invazija sluznice mokraćnog mjehura i/ili crijeva
  - **IVB** Dokazane metastaze u udaljene organe, uključujući intraabdominalne metastaze i/ili pozitivne ingvinalne limfne čvorove
-

**Tablica 4. FIGO klasifikacija za karcinom vrata maternice (61)**

---

**Stadij I:** Ograničenost karcinoma isključivo na vrat maternice

- **IA** Invazivni karcinom koji se može dijagnosticirati isključivo mikroskopom, maksimalna dubina invazije  $\leq 5$  mm
  - **IA1** Dubina stromalne invazije  $\leq 3$ mm
  - **IA2** Dubina stromalne invazije  $> 3$ mm i  $\leq 5$ mm
- **IB** Invazivni karcinom dubine invazije  $> 5$ mm; lezija ograničena na vrat maternice sa širinom tumora mjenom u njegovu maksimalnom promjeru
  - **IB1** Invazivni karcinom sa dubinom stromalne invazije  $> 5$ mm i sa širinom  $\leq 2$ cm
  - **IB2** Invazivni karcinom sa širinom  $> 2$ cm i  $\leq 4$ cm
  - **IB3** Invazivni karcinom sa širinom  $> 4$ cm

**Stadij II:** Karcinom zahvaća strukture izvan maternice, ali se nije proširio na donju trećinu vagine ili zdjelični zid

- **IIA** Invazija koja uključuje gornje dvije trećine vagine, ali bez parametrijske invazije
  - **IIA1** Invazivni karcinom sa širinom  $\leq 4$ cm
  - **IIA2** Invazivni karcinom sa širinom  $> 4$ cm
- **IIB** Invazija parametrija, ali ne i zdjeličnog zida

**Stadij III:** Karcinom zahvaća i donju trećinu vagine i/ili proširen je na zdjelični zid i/ili uzrokuje hidronefrozu ili oslabljenje/prekid bubrežne funkcije i/ili uključuje zdjelične i/ili paraaortalne limfne čvorove

- **IIIA** Karcinom zahvaća i donju trećinu vagine, ali bez proširenosti na zdjelični zid
- **IIIB** Dokazana proširenost na zdjelični zid i/ili hidronefrozu ili oslabljenje/prekid bubrežne funkcije (osim ako je u podlozi neki drugi uzrok)
- **IIIC** Pozitivni zdjelični i/ili paraaortalni limfni čvorovi (odnosi se i na mikrometastaze), bez obzira na veličinu i ostalu proširenost tumora
  - **IIIC1** Isključivo pozitivni zdjelični limfni čvorovi
  - **IIIC2** Pozitivni i paraaortalni limfni čvorovi

**Stadij IV:** Karcinom se dokazano proširio izvan male zdjelice ili uključuje sluznicu mokraćnog mjehura ili rektuma (histološki dokazano)

- **IVA** Proširenje na okolne organe
  - **IVB** Proširenje na udaljene organe
-

**Tablica 5. FIGO klasifikacija za karcinom jajnika (62, 63)**

---

**Stadij I:** Ograničenost tumorskog tkiva isključivo na jajnik ili jajovod

- **IA** Ograničenost na jedan jajnik ili jajovod; bez ascitesa i sadržaja malignih stanica; bez tumora na vanjskog površini jajnika; kapsula intaktna
- **IB** Ograničenost na oba jajnika ili jajovoda; bez ascitesa i sadržaja malignih stanica; bez tumora na vanjskog površini jajnika; kapsula intaktna
- **IC** Tumor zahvaća jedan ili oba jajnika, uz jedno od navedenog: ruptura kapsule, tumor na površini jednog ili oba jajnika, ascites ili pozitivan peritonealnim ispirak
  - **IC1** Intraoperativni rasap
  - **IC2** Ruptura kapsule prije operacije ili tumora na površini jajnika ili jajovoda
  - **IC3** Ascites ili pozitivan peritonealni ispirak

**Stadij II:** Tumorsko tkivo koje uključuje jedan ili oba jajnika sa zahvaćanjem zdjelice

- **IIA** Proširenje i/ili metastaze na maternicu i/ili jajovode
- **IIB** Proširenje na ostale zdjelične strukture

**Stadij III:** Tumorsko tkivo koje uključuje jedan ili oba jajnika ili jajovode uz peritonealne presadnice izvan zdjelice i/ili pozitivne retroperitonealne i ingvinalne limfne čvorove. Tumor je ograničen na malu zdjelicu, ali s histološki potvrđenim proširenjem na tanko crijevo ili omentum (površinske jetrene metastaze odgovaraju stadiju III).

- **IIIA** Tumor je ograničen na malu zdjelicu s pozitivnim retroperitonealnim limfnim čvorovima i s histološki potvrđenim mikropresadnicama na peritonealnoj površini abdomena
  - **IIIA1(i)** Pozitivni retroperitonealni limfni čvorovi uz pripadajuće presadnice  $\leq 10$ mm
  - **IIIA1(ii)** Pozitivni retroperitonealni limfni čvorovi uz pripadajuće presadnice  $> 10$ mm
  - **IIIA2** Histološki potvrđene mikropresadnicama na peritonealnoj površini abdomena, uz pozitivne ili negativne retroperitonealne limfne čvorove
- **IIIB** Tumor jednog ili oba jajnika s histološki potvrđenim presadnicama na peritonealnoj površini abdomena; promjera  $\leq 2$ cm uz pozitivne ili negativne retroperitonealne limfne čvorove
- **IIIC** Abdominalne presadnice  $> 2$ cm u promjeru i/ili pozitivni retroperitonealni ili ingvinalni limfni čvorovi

**Stadij IV:** Tumorsko tkivo koje uključuje jedan ili oba jajnika s udaljenim metastazama. Za stadij IV, postojanje pleuralnog izljeva mora biti citološki potvrđen; parenhimalne jetrene metastaze odgovaraju stadiju IV

### 3.3.2. MR za određivanje stadija tumora prema FIGO klasifikaciji

FIGO udruženje, kao što je ranije spomenuto u tekstu (Vidi: FIGO klasifikacija), utemeljilo je smjernice, tj. suvremene načine određivanja stadija tumora ženskog reproduktivnog sustava. Te su smjernice redovito revidirane i ažurirane i važan su radiološki pomoćni dijagnostički instrument. Svaki je patološki entitet podijeljen u nekoliko kategorija i potkategorija koje pružaju informacije o kliničkoj, ali i slikovnoj prepoznatljivosti pojedinog stadija bolesti čime ujedno pružaju i lakše snalaženje na MR snimkama. To omogućuje ispravno očitavanje MR snimki i osigurava planiranje pogodnih protokola liječenja i bolju prognozu bolesti.

Za karcinom endometrija, MR pokazala se kao korisno dijagnostičko sredstvo u otkrivanju miometrijske i cervikalne invazije. Za adekvatno određivanje stadija tumora preporuka je korištenje TSE sekvence u T2 vremenu zbog visoke morfološke kontrastne i prostorne razlučivosti. Na T2 snimkama karcinom endometrija karakteristično je hiperintenzivnog signala u odnosu na unutarnji sloj miometrija te hipointenzivnog signala u odnosu na endometrij. (64) No, katkada se, u oba slučaja, može pronaći i izointenzivan ili hipointenzivan odjek. Također, za kvantifikaciju miometrijske invazije mogu se koristiti i kontrastne TSE T1 sekvence u transverzalnoj ravnini. U slučaju kada je miometrijska invazija veća od 50% (stadij IB), MR posjeduje stopu osjetljivosti od 87% i specifičnosti od 91%. (65) MR također pokazuje solidnu osjetljivost (80%) i specifičnost (96%) u otkrivanju širenja tumora u cerviks. (66) Prema Sahdev i sur. (36), može se pojaviti raznolika interpretacija MR nalaza prema stadijima karcinoma endometrija. U slučaju kada je tumorsko tkivo ograničeno na endometrij može se pronaći normalan ili zadebljan endometrij uz fokalne ili difuzne promjene intenziteta signala (unutarnji sloj miometrija intaktan). Kada je riječ o stadiju IA (<50% miometrijske invazije), vidljiva je invazija tumorskog tkiva na temelju intenziteta signala, a može se uočiti i disrupcija djelomične ili potpune debljine unutarnjeg sloja miometrija. Za stadij IB karakterističan je nalaz intenziteta signala koji nadmašuje 50% debljine miometrija uz narušavanje potpune debljine unutarnjeg sloja miometrija. U početku stadija II pronalazi se proširenje cervikalnog kanala i hipointenzitet cervikalne strome koja ostaje nezahvaćena tumorskim procesom, a napredovanjem bolesti očitava se identičan nalaz, ali uz disrupciju hipointenzivne strome. Stadij IIIA okarakteriziran je narušavanjem kontinuiteta vanjskog sloja miometrija uz nepravilnost maternične strukture. U sljedećem stadiju moguće je pronaći gubitak dijela hipointenziteta stijenke rodnice, a u stadiju IIIC javlja se uvećanje regionalnih ili paraortalnih limfnih čvorova (>1 cm). Limfni se čvorovi mogu vrednovati na temelju TSE T1 snimki gdje pokazuju hipointenzivan odjek u odnosu na

hiperintenzivno intraabdominalno masno tkivo ili na temelju T2 prikaza gdje su hiperintenzivni u usporedbi s okolnim tkivom. Što se tiče stadija IV, intenzitet tumorskog signala pronalazi se u stijenkama mokraćnog mjehura ili rektuma, a isto tako i u udaljenim organima.

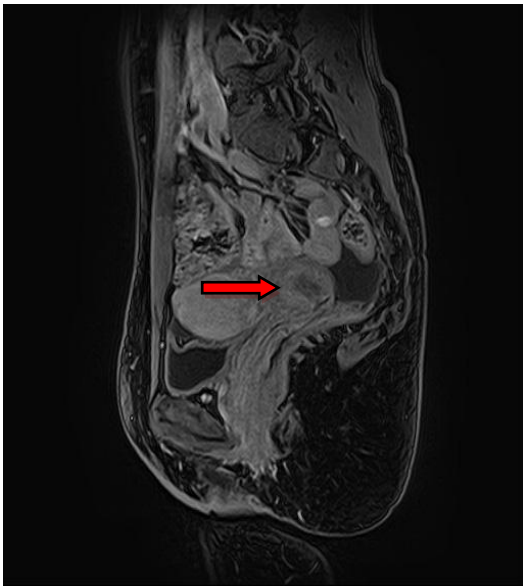
Već je u tekstu ranije navedeno kako magnetska rezonancija ima važnu ulogu u dijagnostici patoloških promjena u području zdjelice, no u slučaju karcinoma vrata maternice njena primjena je najšira. Primarno se koristi za određivanje stadija citološki i histološki potvrđene bolesti i preporuča se snimanje TSE sekvence u T2 vremenu. Na taj se način osigurava optimalna kontrastna razlučivost između karcinoma i zdravog tkiva u tri ravnine. Kao rezultat potonjeg, karcinom cerviksa prikazuje se kao tvorba umjerenog hiperintenziteta u odnosu na homogenu hipointenzivnu cervikalnu stromu. (28) Otero-García i sur. (67) ističu učinkovitost MR za potvrdu primarnih tumora većih od 10 mm, procjenu parametrijske invazije, presadnica u limfnim čvorovima i zahvaćanja zdjeličnog zida sa stopom preciznosti od 95% za stadij IB i više. Stoga, u ranim stadijima bolesti važno je potvrditi prisutnost ili odsutnost parametrijske invazije što bi spadalo u stadij tumora IIB i više. To je bitno zbog odabira terapijskog modaliteta, tj. tumori stadija IIB i niže liječe se kirurški, a oni stadija IIB i više kemoradioterapijom. (36) U metaanalizi Bipata i sur. (35) promatrana je učinkovitost MR u otkrivanju tumorskog tkiva u vratu maternice te je dokazana stopa osjetljivosti od 93% uz sveukupnu preciznost od 86%. U sklopu istog istraživanja pokazana je i stopa osjetljivosti od 91% za tumorsku invaziju mokraćnog mjehura i 75% za invaziju rektuma. U slučaju proširenja bolesti na rodnicu, preciznost MR iznosi 91%. (52) Obzirom da karcinom cerviksa često zahvaća i žene reproduktivne dobi, MR ima također ulogu u točnoj lokalizaciji unutarnjeg ušća maternice i procjeni opsega proksimalne ekstenzije tumora te time direktno utječe na provedivost operativnog zahvata trahelektomije. (68) Za uspjeh ovog zahvata važno je da je proksimalni dio tumorskog tkiva udaljen 1 cm ili više od unutarnjeg ušća maternice što omogućuje očuvanje fertiliteta u žena. Prema Sahdev i sur. (36), tumačenje MR snimki karcinoma cerviksa gotovo u potpunosti prati FIGO klasifikaciju. U stadiju IA pronalazi se normalan nalaz jer mikroinvazivni karcinomi ne mijenjaju morfološki izgled cerviksa, no u stadiju IB vidljiva je ograničenost hiperintenzivnog tumora od zdravog tkiva te kako hipointenzivna endocervikalna stroma okružuje neoplastični proces. Infiltracija u gornje dvije trećine rodnice uz zadebljanje ili gubitak normalnog hipointenzivnog signala vaginalne stijenke, karakteristika je stadija IIA. Kada je riječ o sljedećem stadiju, pronalazi se parametrijska invazija, potpuni gubitak hipointenzivnog signala cervikalne strome, fokalno zadebljanje uterinih ligamenata i retrakcija ili dislokacija cerviksa. Kod parametrijske invazije, uz T2, opravdano je koristiti i snimanje u T1 vremenu jer se okolno zdravo tkivo prikazuje

hiperintenzivnim (obiluje mašču), a tumorsko hipointenzivnim signalom. Za stadij III specifična je MR potvrda napredovanja tumorskog procesa u posljednju trećinu vagine, pripadajuće zadebljanje ili gubitak normalnog hipointenzivnog signala vaginalne stijenke i moguće zahvaćanje ingvinalnih limfnih čvorova. Detekcija pozitivnih limfnih čvorova najlakša je na snimkama u T2 vremenu jer pokazuju intermedijarni intenzitet u odnosu na hipointenzivne krvne žile i mišiće. Ono što dalje slijedi u stadiju III dokaz je tumorske infiltracije u krvne žile, mišiće i maternične ligamente te moguća hidronefroza. Stadij IV na MR snimkama obilježen je proširenjem karcinoma izvan male zdjelice što često uključuje sluznicu mokraćnog mjehura i rektuma, ali i zahvaćenost udaljenih limfnih čvorova.

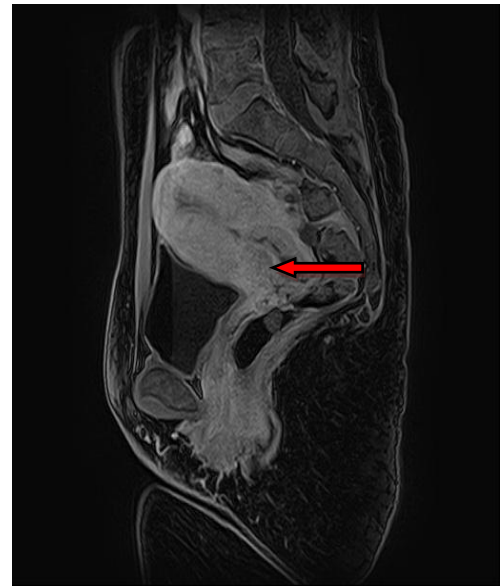Obzirom da karcinom jajnika ima najvišu smrtnost od svih ginekoloških maligniteta, osobito je važno rano otkrivanje neoplastičnog procesa i adekvatno stupnjevanje bolesti. Iako su kontrastni abdominalni i zdjelčni CT još uvijek najraširenija dijagnostička metoda za određivanje stadija bolesti, MR koristi se kao kvalitetna komplementarna metoda. Zbog svoje visoke kontrastne i anatomske razlučivosti za meka tkiva, MR postala je dominantna radiološka metoda za raspoznavanje benignih od malignih novotvorina na jajniku. (63) Prema nekim istraživanjima, ukupna preciznost MR u toj kategoriji jest 83-93%. (69, 70) Standardni protokol za evaluaciju adneksalnih tvorbi uključuje snimanje u T1 i T2 vremenu uz korištenje mast-saturirajućih kontrastnih snimki. Potonja tehnika važna je za razlikovanje masnog tkiva od krvi u benignih, ali i malignih tvorbi. Sumnja na malignitet može se postaviti na temelju sljedećih MR karakteristika: solidno-cistične lezije veće od 4 cm, nepravilnosti i izbočenja stijenke ciste, zadebljanja septa unutar ciste, rana imbibicija tvorbe na kontrastnim snimkama, prisutnost ascitesa, peritonealne karcinomatoze ili uvećanih limfnih čvorova. (39) Nadalje, MR uz korištenje gadolinija olakšava karakterizaciju unutrašnje strukture ovarijskih tvorbi te, prema studiji Hricak i sur. (69), ima ukupnu preciznost od 93% u prepoznavanju maligniteta. Karcinomi jajnika u stadiju I relativno su rijetki jer se pacijentice liječniku jave kad je bolest već uznapredovala (stadij III ili IV), međutim imaju odličnu prognozu. (71) Kod određivanja stadija I važno je napomenuti mogućnost pojave bilateralnog tumora sa unilateralnim uvećanjem ili unilateralnim rasapom tumorskih masa što u 30% slučajeva može predstavljati metastatsku bolest. (72, 73) Osim toga, u sklopu preoperativne MR obrade valja promatrati i površinu samog jajnika jer je kapsularna ruptura kontroverzna tema obzirom na prognozu i potrebom za reevaluacijom proširenosti bolesti. Pojedine studije predlažu da intraoperativna ruptura bude svrstana u stadij II zbog svoje lošije prognoze (74, 75) dok pojedine predlažu suprotno. (76, 77) Jednom kada se pronađe kapsularna ruptura, potrebno je pacijentice uputiti na citološku analizu peritonealnog ispirka. Stadij II karcinoma ovarija ponekad je teško definirati. U tom stadiju, tumorsko tkivo zahvatilo je jedan ili oba

jajnika ili jajovoda i direktno se proširilo na površinu maternice, jajovoda ili na peritonej. Ovu skupinu čini sveukupno 10% pacijentica i taj se stadij još uvijek smatra izlječivim. No, ono što otežava problem određivanja stadija bolesti na temelju MR snimki jest razlučivanje zahvaćenosti zdjeličnog od izvanzdjeličnog peritoneja. Javadi i sur (63), navode kako neki znanstvenici peritonej smatraju zasebnom cjelinom pa čim je prisutna izvanzdjelična zahvaćenost peritoneja to postaje stadij III, a primjerice izolirana zahvaćenost sigomoidnog kolona (unutarzdjelična struktura) ostaje stadij II. Većina karcinoma ovarija otkriva se u stadiju III (84% njih je u stadiju IIIC i serozni su karcinomi visokog gradusa) (78) kada veliki udio pacijentica ima tumorske presadnice u limfnim čvorovima. Osim toga, ispravno očitavanje MR snimki i procjena opsega zahvaćenosti peritoneja može biti važan prognostički čimbenik. Primjerice, nekoliko istraživanja potvrđuje da pacijentice s isključivo pozitivnim retroperitonealnim limfnim čvorovima imaju bolju prognozu nego pacijentice sa abdominalnim peritonealnim presadnicama (stadij IIIA). (79, 80, 81) Također, procjena veličine peritonealnih presadnica značajna je za prognozu bolesti, ali granična vrijednost od 2 cm koja razdvaja stadij IIIB i IIIC isključivo je subjektivnog karaktera i nije utemeljena na znanstvenim činjenicama. (82) Stadij IV definiran je prisutnošću udaljenih metastaza i obično se 12-21% pacijentica prezentira u ovom stadiju bolesti. (78)

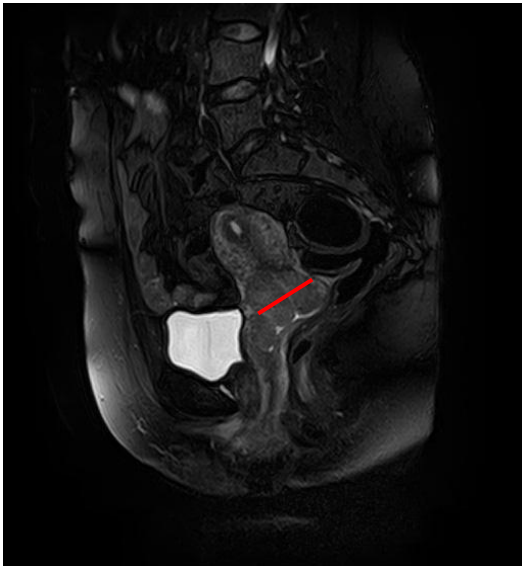



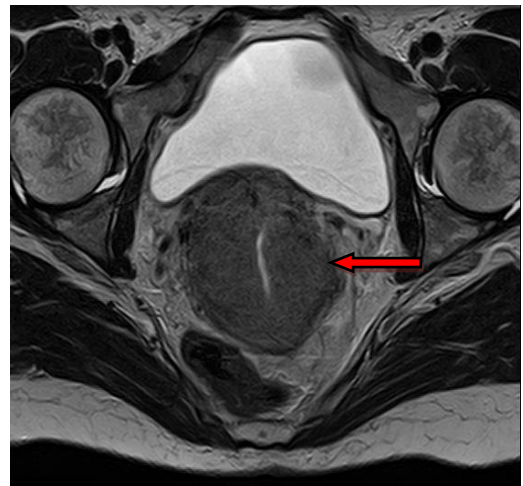
**Slika 3.** Karcinom cerviksa FIGO stadij IB u sagitalnoj ravnini u T1 vremenu



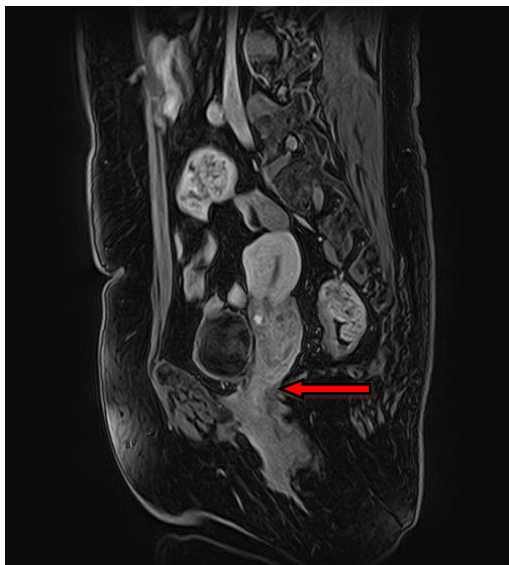**Slika 4.** Karcinom cerviksa FIGO stadij IIA1 (<4cm) u sagitalnoj ravnini u T1 vremenu



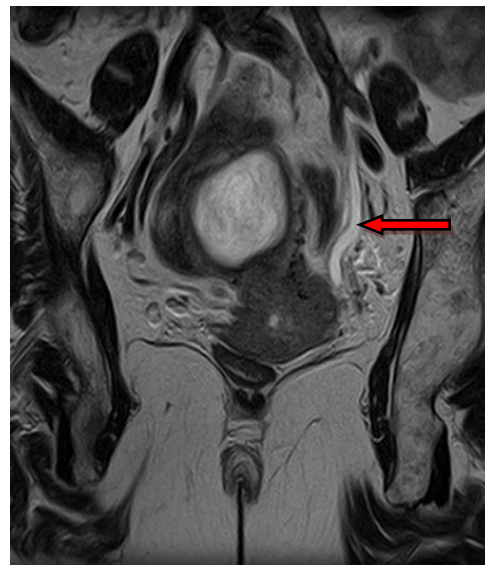
**Slika 5.** Karcinom cerviksa FIGO stadij IIA2 (>4cm) u sagitalnoj ravnini u T2 vremenu



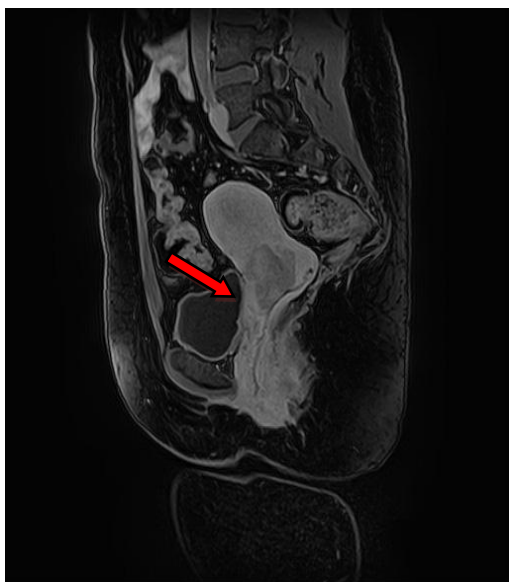**Slika 6.** Karcinom cerviksa FIGO stadij IIB u transverzalnoj ravnini u T2 vremenu (parametrijska invazija)



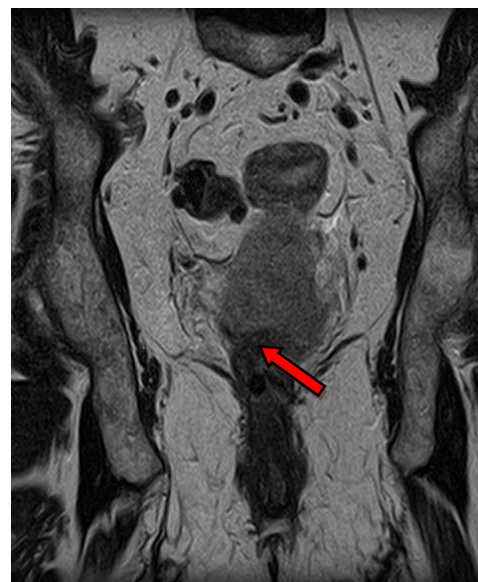**Slika 7.** Karcinom cerviksa FIGO stadij IIIA u sagitalnoj ravnini u T1 vremenu (proširenje na donju trećinu vagine)



**Slika 8.** Karcinom cerviksa FIGO stadij IIIB u transverzalnoj ravnini u T2 vremenu (proširenje na zdjelični zid)



**Slika 9.** Karcinom cerviksa FIGO stadij IVA u sagitalnoj ravnini u T1 vremenu (proširenje na mokraćni mjehur)



**Slika 10.** Karcinom cerviksa FIGO stadij IVA u transverzalnoj ravnini u T1 vremenu (proširenje na rektum)

## 3.4. Benigni tumori

### 3.4.1. Lejomiomi

Lejomiomi (u literaturi poznati i kao fibroidi) najčešći su benigni mezenhimalni tumori maternice. (83) Građeni su od glatkih mišićnih stanica i fibroznog vezivnog tkiva, a nalazimo ih u oko 20-30% žena starijih od 30 godina odnosno u 40% žena starijih od 40 godina. (84, 85) Rast lejomioma pod utjecajem je hormona estrogena i progesterona, a učestalost im se smanjuje s pojavom menopauze kada dolazi do regresije i njihova smanjenja. Obično su multipli, a mogu biti smješteni submukozno, intramuralno ili subserozno. (86) Međutim, katkad se mogu naći u vratu maternice, lig. latumu uteri ili jajniku. (87, 88) Makroskopski, lejomiomi su dobro ograničeni, čvrsti čvorovi bez čahure.

Iako neka istraživanja navode da je oko 80% lejomioma asimptomatsko, (89) generalno će trećina mioma biti simptomatska. Stvarat će kliničku sliku u kojoj prevladavaju menoragija, zdjelična bol, neplodnost i komplikacije u trudnoći poput spontanog pobačaja. Prema istraživanju Marchionnija i sur. (90) stopa spontanih pobačaja nakon zahvata miomektomije pala je sa 69% na 25% što dokazuje direktnu uzročno-posljedičnu vezu između lejomioma i prijevremeno završene trudnoće.

U dijagnostici lejomioma, MR smatra se najtočnijom radiološkom metodom za detekciju i lokalizaciju ovih benignih promjena. (91) Iako MR neće biti prva metoda izbora zbog svoje cijene i smanjene dostupnosti, ona zbog visoke kontrastne i anatomske razlučivosti za meka tkiva dobro prikazuje zonalnu anatomiju uterusa i tako vidljivo izdvaja individualne mase tog područja. U usporedbi s drugim metodama, MR pokazala se superiornijom metodom u odnosu na UZV ili histerosalpingografiju za preopreativnu lokalizaciju lejomioma. (92)

Standardni protokol snimanja trebao bi uključivati zdjeličnu *phased-array* zavojnicu uz svu prethodnu pripremu koja je navedena ranije u tekstu (Vidi: Magnetska rezonancija) te snimanje u horizontalnoj, frontalnoj i sagitalnoj ravnini u T1 i T2 vremenu. (30) Lejomiomi se u T2 vremenu prikazuju kao okruglaste, oštro ograničene, hipointenzivne mase u maternici. Hipointenzitet posljedica je obilnog vaskularnog vezivnog tkiva u ekstracelularnom matriksu. (93) Uobičajeno su multipli, ali mogu biti i pojedinačni te mogu doseći popriličnu veličinu. Snimka u T1 vremenu sa ili bez masne saturacije dat će informaciju o masnoj komponenti i količini krvi te kalcifikacijama unutar novotvorine što se inače ne bi vidjelo u T2 vremenu. Uz dodatak gadolinija u T1 vremenu dobit će se informacije o vaskularizaciji lejomioma,

poboljšat će se vizualizacija pseudokapsule i mogućeg ishodišta subseroznog lejomiona. (94) Korištenjem funkcionalnih MR tehnika poput DWI i DCE-MRI moguće je razlučiti pojedine subtipove lejomiona od lejomiosarkoma. Lejomioni pokazuju hipointenzitet u T1, T2 i DWI snimkama (95) dok lejomiosarkomi pokazuju hipo ili hiperintenzitet u T2, ali hiperintenzitet na DWI snimkama. Također, MR se koristi kod pacijentica koje imaju značajno uvećanu maternicu zbog multiplih mioma, a adekvatno razgraničenje tvorbi od zdravog tkiva ne postiže se UZV-om. Prema mnogim autorima, u tom slučaju, na snimkama se može vidjeti kandžasto proširenje miometrija oko lezije uz praznine poput vadičepa između zdravog i promijenjenog tkiva maternice. Takve se promjene češće vide na snimkama u T1 nego u T2 vremenu i s visokim stupnjem sigurnosti upućuju na lejomiom. (96, 97, 98, 99).

Obzirom da veliki lejomioni mogu i degenerirati, slijedi kratak pregled njihovog izgleda na MR snimkama: (93)

- Hijalina degeneracija - varijabilan signal u T1 vremenu  
- hipointenzivan signal u T2 vremenu
- Cistična degeneracija - hipointenzivan signal u T1 vremenu  
- hiperintenzivan signal u T2 vremenu
- Miksoidna degeneracija - heterogeno hipointenzivan signal u T1 vremenu  
- lokalizirano hiperintenzivan i hipointenzivan signal u T2 vremenu
- Hemoragična (crvena) degeneracija - hiperintenzivan signal u T1 vremenu  
- varijabilni do hipointenzivan signal u T2 vremenu
- Masna degeneracija - na mikroskopskoj razini  
- uznapredovala hijalina degeneracija
- Kalcificirajuća degeneracija - hipointenzivan signal u T1 vremenu  
- hipointenzivan signal u T2 vremenu
- Nekrotična degeneracija - varijabilni signal u T1 vremenu  
- hipointenzivan signal u T2 vremenu

### 3.4.2. Fibromi

Fibromi su benigni tumori jajnika građeni od fibroblasta i jedini su tumori iz skupine novotvorina posebne ovarijske strome koji nikada ne luče hormone. (85) Fibromi čine 4% svih slučajeva tumora jajnika i uglavnom se pojavljuju u žena srednje životne dobi, između 50 i 60 godine života. (100) Rijetko mogu biti i dio kliničke slike dvaju sindroma: Meigsovog (pojava hidrotoraksa i ascitesa) i Gorlinovog (pojava multiplih bazocelularnih karcinoma). (101, 102) Obično su unilateralni, ali u sklopu ranije navedenih sindroma mogu biti multipli i bilateralni. Makroskopski su fibromi solidni, inkapsulirani tumori koji variraju u veličini od prosječnog promjera 6 cm pa do tumora mase 20-ak kilograma.

Unatoč tomu što je većina fibroma asimptomatska, neke pacijentice razviju kliničku sliku koja uključuje pritisak u zdjelici, abdominalnu bol, uvećanje abdomena i poremećaj mikcije. Tijekom preoperativne slikovne dijagnostičke obrade fibrome je važno prepoznati jer mogu oponašati leiomiome uterusa (103) ili čak maligne novotvorine. Zbog svog obilja kolagenim vlaknima, fibromi se na MR snimkama prikazuju kao dobro ograničene i solidne strukture, ali intermedijarnog do hipointenzivnog signala u T1 i hipointenzivnog signala u T2 vremenu. (93) Također, pokazuju i odgođenu do umjerenu imbibiciju kontrastom. Veliki fibromi karakteristično sadrže različite degenerativne promjene (cistične, nekrotične ili hemoragične) što dovodi do njihova hiperintenziteta na snimkama u T2 vremenu. (104) Na malom broju pacijentica, Chung i sur. (105) pokazali su mogućnost korištenja kombinacije funkcionalnih i morfoloških MR tehnika u svrhu razlikovanja fibroma, fibrotekoma i tekoma od malignih ovarijskih novotvorina.

### 3.4.3. Endometriomi

Ovarijski endometriomi benigne su i estrogen ovisne cistične tvorevine koje se uobičajeno pronalaze u žena reproduktivne dobi s vrhom učestalosti između 30. i 40. godine. (106) Riječ je o cističnim tvorbama koje su ispunjene ustajalom, zgrušanom ili polurazgrađenom krvi, a cista katkada može u cijelosti zamijeniti normalno tkivo jajnika. (86) Stijenka je ciste vezivna, debela, glatke ili neravne površine, a šupljina ciste obično je ispunjena dijelom polutekućom, a dijelom zgrušanom i razgrađenom krvi čokoladnog izgleda.

Pojavljaju se u sklopu endometrioze odnosno prisutnosti tkiva endometrija izvan maternične šupljine. Uobičajeno, endometrioza se može otkriti na ovarijama, uterinim ligamenta, u rektovaginalnom septumu, peritoneju zdjelice, a nešto rjeđe nalazi se u materničnom vratu i rodnici. Na temelju studije Sterna i sur. (107) te 1323 uzorka biospije jajnik je bio najčešća lokalizacija endometrioze (36%). Također, Dmowski i sur. (108) u jednom starijem istraživanju navode da u približno 50% slučajeva postoji bilateralna zahvaćenost jajnika. Klinička slika obilježena je simptomima poput zdjelične boli, dismenoreje, dispareunije i infertiliteta. Rezultati jednog istraživanja iz 1994. godine, koje je uključivalo 130 pacijentica u preoperativnoj obradi zbog endometrioze, pokazali su da su dva vodeća simptoma bolesti bili zdjelična bol (85% slučajeva) i dispareunija (64%). (109)

Tijekom MR obrade, endometriomi se obično prezentiraju kao višestruke hemoragične ciste s koncentracijama hemoglobina nekoliko puta većim nego u cjelokupnoj cirkulaciji. Upravo im ta karakteristika daje visoki hiperintenzitet u mast-suprimirajućem T1 i hipointenzitet u T2 vremenu. Dakle, hiperintenzivan MR prikaz endometrioma u mast-suprimirajućem T1 vremenu ima stopu osjetljivosti 90%, specifičnosti 98% i ukupne dijagnostičke preciznosti od 97% (110) Osobitost prikaza u T2 vremenu jesu tzv. znak zasjenjenja (engl. *shading sign*) i znak tamnog područja (engl. *dark spot sign*) koji su vrlo sugestivni za endometriom. (111, 112) Također, pregledom literature utvrđuje se superiornost MR u pronalasku rijetkih lokalizacija bolesti (npr. intraspinalne endometrioze) (113) te da prethodna crijevna priprema za pretragu i korištenje vaginalnog kontrasta mogu unaprijediti dijagnostičku preciznost magnetske rezonancije. (114) Od funkcionalnih metoda, DWI u 50% endometrioma pokazuje difuzijsku restrikciju. (27) Obzirom da je to nespecifičan pokazatelj, DWI ima ograničenu uporabu u razgraničenju benignih od malignih novotvorina.

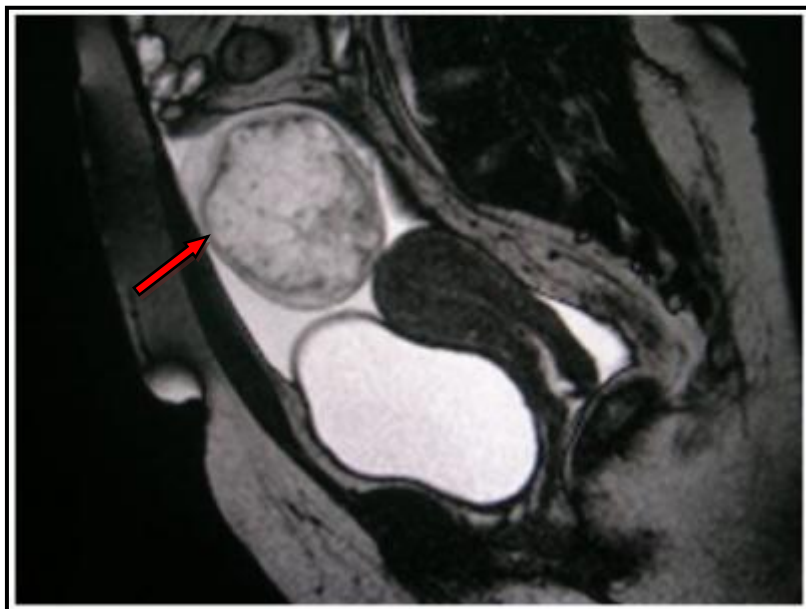
### 3.4.4. Ciste

Folikularne ciste najčešće su ciste jajnika koje nastaju zbog izostanka prsnuća folikula i posljedičnog nakupljanja bistrer serozne tekućine u šupljini ciste. (86) Uobičajeno se javljaju u mladih žena fertilne dobi te mogu biti solitarne ili multiple. Karakteristično su veličine 3 do 8 cm i nerijetko spontano regresiraju unutar 2 mjeseca od nastanka. (62) Većina folikularnih cista je asimptomatska i nerijetko su slučajni nalazi tijekom ultrazvučnog pregleda. Povremeno, pacijentice mogu imati simptome kao što su pritisak i bol u zdjelici te nepravilno menstrualno krvarenje. Folikularne se ciste na MR snimkama uglavnom vide kao cistične tvorbe veličine preko 3 cm (dijagnostički kriterij) s visokim hiperintenzitetom signala u T2 i niskim do intermedijarnim intenzitetom signala u T1 vremenu. Ova se pojava pojašnjava prisutnošću bistrer serozne tekućine u šupljini ciste, no kada nastupi unutarnja hemoragijska promjena intenzitet signala u T1 vremenu značajno raste. (93) Stijenka je ciste glatka, tanka i najbolje se prikazuje kao hipointenzivna struktura u T2 vremenu ili, uz dodatak kontrasta, kao hipervaskularizirana struktura u odnosu na ovarijsku stromu.

Ciste žutog tijela rjeđe su od folikularnih, ali klinički važnije. Posljedica su neuspješne involucije žutog tijela i produljene sekrecije progesterona. Većinom se javljaju u mladih žena fertilne dobi i solitarne su. Veličinom variraju od 3 do 10 cm i posjeduju nepravilnu i zadebljanu stijenku. Unutrašnjost cistične šupljine najčešće je ispunjena krvavim sadržajem, a u slučaju obilnijeg krvarenja može doći i do ruptur ciste što dovodi do hematoperitoneja. (86) Na temelju 173 kirurška slučaja ruptur ciste žutoga tijela, Hallatt i sur (115) zaključili su da učestalije rupturira desni ovarij i to između 20. i 26. dana ciklusa. Ciste žutog tijela uglavnom su asimptomatske, no u nekih žena mogu rezultirati tupom i jednostranom boli u području zdjelice, a u slučaju ruptur mogu prouzrokovati i akutni abdomen. Tijekom MR obrade, ciste žutog tijela odlikuju se nepravilnom i zadebljanom stijenkom (izraženija uz dodatak kontrasta, pokazuje ranu imbibiciju) te hipointenzivnim signalom u T1 i hiperintenzivnim signalom u T2 vremenu. Zbog krvavog sadržaja unutar ciste može doći do zamjene s endometriomom. Međutim, zbog manje koncentracije hemoglobina, u T2 vremenu, kod ciste žutog tijela izostaje tzv. znak zasjenjenja. (111)

Dermoidne ciste jajnika (u literaturi poznate kao i zreli teratomi) dobroćudne su cistične novotvorine građene od tkiva koja načelno potječu iz svih triju zametnih listića. One su sveukupno najčešće i sačinjavaju i do 44% svih novotvorina jajnika. (116) Najveći je udio pacijentica između 20. i 40. godine, ali mogu se pojaviti u bilo kojoj životnoj dobi. Obično su jednostrane, no kod 15% žena mogu biti obostrane. (86) Iako su dobroćudne, u 1-2%

slučajeva, neka od sastavnica tumora može maligno alterirati i obično se pronade planocelularni karcinom (tada se naziva nezreli teratom). Najčešće su manje od 10 cm i katkada u lumenu mogu sadržavati veću ili manju polipoidnu masu. Obzirom da su dermoidne ciste spororastući tumori (117) koji se otkriju slučajnim ultrazvučnim pregledom, većina žena nema nikakve kliničke simptome. No, kod nekih se mogu pojaviti bolovi i pritisak u zdjelici uz mogućnost torzije ili rupture što se nerijetko manifestira akutnim abdomenom. Dermoidna cista na MR snimkama prikazuje se kao okruglasta, oštro ograničena cistična struktura s hiperintenzitetom u T1 vremenu, hiperintenzitetom u T2 vremenu i gubitkom intenziteta u T1 mast-suprimirajućim sekvencama. (118, 119) Razlog tako visokog T1 intenziteta leži u činjenici da su dermoidne ciste građene od preko 90% masnog tkiva (90), a uporabom mast-suprimirajućih sekvenci (osjetljivost 92%) razlučuje se dermoid od drugih hemoragičnih lezija (npr. endometrioma) koje mogu imati sličan T1 signal. (120, 121) Također, plutajuća masna tekućina u peritonealnoj šupljini može upućivati na rupturu ciste. Ono što može promaknuti MR su kalcifikacije unutar novotvorine zbog njihovog hipointenzivnog signala na T1 i na T2 snimkama.



**Slika 11.** Dermoidna cista na snimkama u sagitalnoj ravnini u T2 vremenu



## 3.5. Maligni tumori

### 3.5.1. Karcinom endometrija

Karcinom endometrija najčešća je maligna novotvorina ženskog spolnog sustava u razvijenim zemljama. Stanje u Hrvatskoj nimalo ne odstupa od tog trenda pa je tako, prema statistici Registra za rak iz 2016. godine (10), karcinom endometrija također vodeći među malignim ginekološkim tumorima. Tipično se pojavljuje u peri i postmenopauzalnom razdoblju, tj. dob oboljelih pacijentica u trenutku dijagnoze obično je između 50. i 65. godine života. (9)

Dosadašnja saznanja o etiologiji bolesti povezana su s visokim razinama estrogena i drugim činiteljima okoliša, a čimbenici rizika za nastanak ove bolesti su mnogobrojni. Među njima valja istaknuti pretilost, ranu menarhu, kasnu menopauzu, nuliparitet, policistične jajnike, dijabetes i Lynchov sindrom. Patohistološki dominira adenokarcinom koji nastaje hiperplazijom endometrija, a dijeli se na dva tipa: tip 1 (80%) i tip 2. Tip 1 karcinom endometrija estrogen je ovisan, javlja se u žena premenopauzalne i perimenopauzalne dobi i obično se dijagnosticira u ranom stadiju bolesti. Prepoznavanje bolesti u ranom stadiju omogućuje petogodišnje preživljenje u 92% pacijentica. (122) Tip 2 karcinom endometrija estrogen je neovisan, javlja se u pacijentica postmenopauzalne dobi i obično se dijagnosticira u uznapredovalom stadiju bolesti (60% slučajeva). Agresivniji je tumor i njegovo petogodišnje preživljenje iznosi oko 40%. (123)

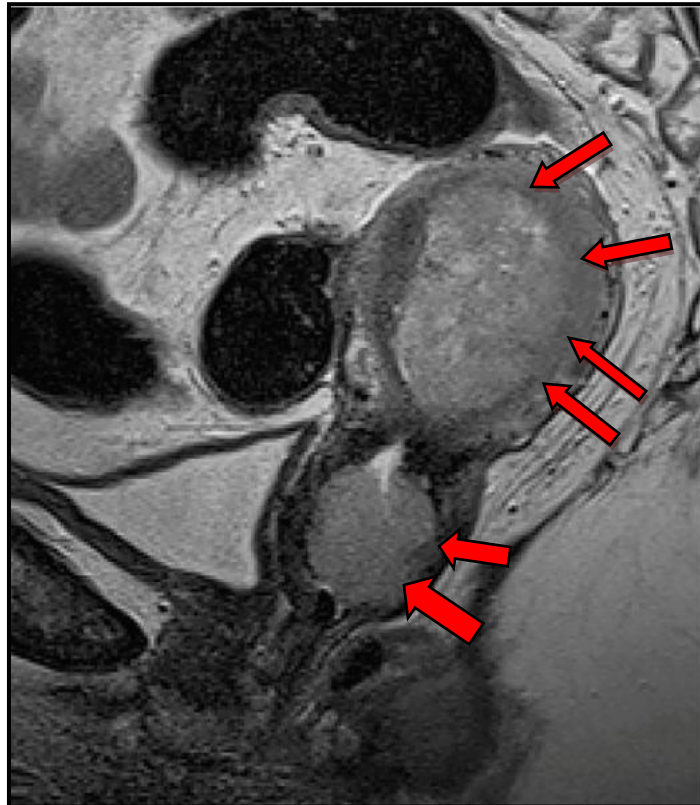
U 90% pacijentica prvi je simptom bolesti nepravilno intermenstrualno ili postmenstrualno krvarenje. (124) Iako je ultrazvuk zlatni standard za lokalnu evaluaciju patološkog endometrija, MR koristi se za preoperativno vrednovanje bolesti odnosno za procjenu veličine primarnog tumora, miometrijske i cervikalne invazije. Standardni MR protokol za karcinom endometrija uključuje veliko transverzalno polje pregleda (350x350 mm), DWI, snimanje u prekontrastnom i postkontrastnom T1 te T2 vremenu. (93) Sva naknadna snimanja trebaju biti u malom polju pregleda (250x250 mm) kako bi se postigla bolja prostorna rezolucija u sve tri ravnine (frontalna, sagitalna i transverzalna). Za adekvatno određivanje stadija tumora preporuka je korištenje TSE sekvence u T2 vremenu zbog visoke morfološke kontrastne i prostorne razlučivosti. Također, za kvantifikaciju miometrijske invazije mogu se koristiti i kontrastne TSE T1 sekvence u transverzalnoj ravnini.

Karcinom endometrija pokazuje dva obrasca rasta: tip 1 predominantno pokazuje egzofitičan/endoluminalan, a tip 2 infiltrativan rast. Na T2 snimkama karcinom endometrija

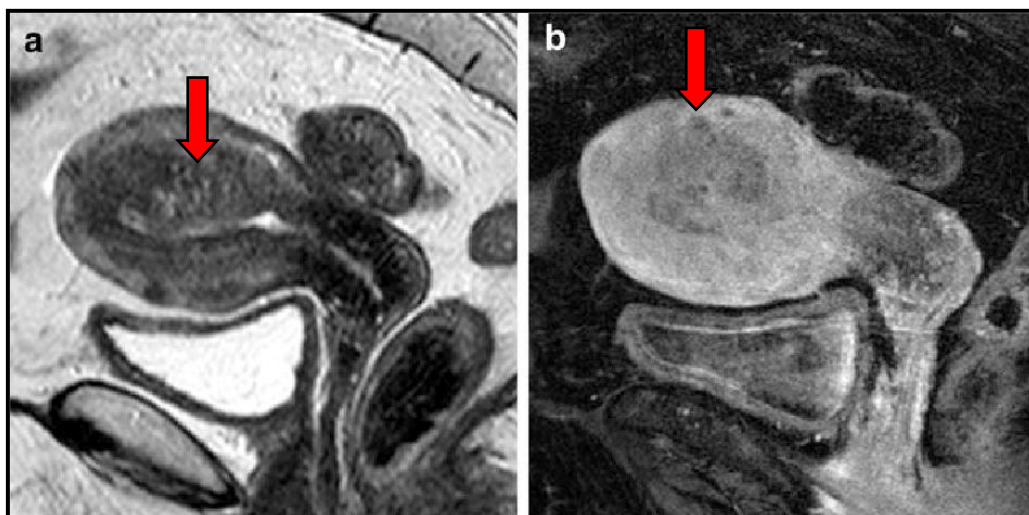
karakteristično je hiperintenzivnog signala u odnosu na unutarnji sloj miometrija te hipointenzivnog signala u odnosu na endometrij. (64) No, katkada se, u oba slučaja, može pronaći i izointenzivan ili hipointenzivan odjek. Limfni se čvorovi mogu vrednovati na temelju TSE T1 snimki gdje pokazuju hipointenzivan odjek u odnosu na hiperintenzivno intraabdominalno masno tkivo ili na temelju T2 prikaza gdje su hiperintenzivni u usporedbi s okolnim tkivom. Što se tiče detekcije uvećanih limfnih čvorova, MR pokazuje nezadovoljavajuću učinkovitost. Unatoč pogodnim stopama specifičnosti (90-95%), osjetljivost ne prelazi 50%. (66, 125) Jedini kriterij za uvećanost i moguće presadnice subjektivna je procjena promjera limfnog čvora (>10 mm). Ono što može pomoći u dvojbjenim situacijama jest izgled maligno promijenjenog limfnog čvora - okrugao, spikuliranih rubova i bez masnog tkiva u hilusu. (93)

Cjelokupni postupak određivanja stadija bolesti detaljnije je pojašnjen ranije u tekstu (Vidi: MR za određivanje stadija tumora prema FIGO klasifikaciji).

Recidiv bolesti obično se pojavljuje nakon 3 godine od operativnog zahvata (87% slučajeva) i nerijetko se nalazi u vaginalnom svodu ili regionalnim limfnim čvorovima. (126) DWI tehnika korisna je u otkrivanju malih karcinoma endometrija, razlikovanju benignih od malignih endometrijskih novotvorina i procjeni miometrijske invazije. Na ovim se snimkama karcinom vidi kao hiperintenzivna tvorba u usporedbi sa normalnim tkivom endometrija i miometrija. U odnosu na kontrastne snimke u T1 vremenu, DWI tehnika se, prema studiji Bonattija i sur. (127) pokazala superiornijom u procjeni miometrijske invazije. Nadalje, Shady i sur. (128), pokazali su jednaku specifičnost, ali bolju osjetljivost (94%) i ukupnu preciznost (88%) DWI-ja u kvantifikaciji miometrijske invazije.



**Slika 12.** Karcinom endometrija sa širenjem u rodnicu na snimkama u sagitalnoj ravnini u T2 vremenu



**Slika 13.** Karcinom endometrija u sagitalnoj ravnini  
a) snimka u T2 vremenu b) snimka u T1 vremenu

### 3.5.2. Karcinom cerviksa

Karcinom cerviksa drugi je najčešće dijagnosticirani karcinom ženskog reproduktivnog sustava, a treći po redu uzrok smrti od malignih novotvorina među ženama zemalja u razvoju. (67) Primarni razlog leži u činjenici da u takvim zemljama manjka organizirani program ranog probira. Što se tiče Hrvatske (Vidi: Epidemiologija), od 2011. godine postoji Nacionalni program ranog otkrivanja raka vrata maternice i interval probira je svake 3 godine. (11) Unazad nekoliko godina, u svrhu primarne prevencije, potiče se i subvencionira dobrovoljno cijepljenje protiv HPV-a. (129) Unatoč tomu, prema statistikama iz 2016. godine broj novooboljelih žena od karcinoma cerviksa je 319, a umrlih 115. (10)

Desetljećima je prosječna dob pacijentica u trenutku dijagnoze bila oko 51 godine, međutim unazad nekoliko godina događa se pomak dobne granice na interval između 30. i 50. godine (93). Tipično, karcinom nastaje iz prekanceroznih lezija u transformacijskoj zoni vrata maternice, tj. na prijelazu pločastog epitela porcije i cilindričnog epitela cervikalnog kanala te raste endofitično, egzofitično ili infiltrativno. Etiologija bolesti povezana je s infekcijom visokorizičnim tipovima HPV-a (uglavnom 16 i 18), a prema patohistološkoj podjeli postoje dva tipa karcinoma: planocelularni (85% slučajeva) i adenokarcinom. U kliničkoj slici prevladava asimptomatski tijek bolesti, a početna se prisutnost novotvorine obično dokaže Papanicolaou probirnim testom. No, razvojem bolesti pojavljuju se simptomi poput intermenstrualnog krvarenja, postkoitalnog krvarenja, postmenstrualnog krvarenja ili rjeđe bolova u zdjelici. (62)

MR primarno se koristi za određivanje stadija citološki i histološki potvrđenog karcinoma cerviksa i superiorna je metoda za određivanje njegove veličine, lokalizacije i proširenosti. Hricak i sur. (130) ukazuju da inicijalno korištenje MR u dijagnostici smanjuje financijsko opterećenje zdravstvenog sustava i broj dodatnih dijagnostičkih i operativnih postupaka. Prilikom određivanja stadija bolesti preporuča se snimanje TSE sekvence u T2 vremenu jer osigurava optimalnu kontrastnu razlučivost između karcinoma i zdravog tkiva u tri ravnine. (28) Kao rezultat potonjeg, karcinom cerviksa prikazuje se kao tvorba umjerenog hiperintenziteta u odnosu na homogenu hipointenzivnu cervikalnu stromu. U slučaju procjene parametrijske invazije opravdano je koristiti i T1 vrijeme jer se okolno zdravo tkivo prikazuje hiperintenzivnim (obiluje mašču), a tumorsko hipointenzivnim signalom. Korištenjem gadolinija, karcinom pokazuje ranu i homogenu imibiciju (unutar 15-30 s), a velike se tumorske mase, zbog okolne upale i edema, nerijetko mogu i precijeniti u veličini. (131)

Detekcija pozitivnih limfnih čvorova najlakša je na snimkama u T2 vremenu jer pokazuju intermedijarni intenzitet u odnosu na hipointenzivne krvne žile i mišiće. Ocjena uvećanosti subjektivna je procjena i temelji se isključivo na njihovom promjeru (>10 mm), a važna je jer izravno utječe na prognozu bolesti. (131, 132)

Cjelokupni postupak određivanja stadija bolesti detaljnije je pojašnjen ranije u tekstu (Vidi: MR za određivanje stadija tumora prema FIGO klasifikaciji).

Što se tiče recidiva bolesti, MR korisna je metoda jer kvalitetno razlučuje postoperativne i postradijacijske ožiljke od tumorskoga tkiva te se u tu svrhu može koristiti T1 snimka s dodatkom kontrasta. (30) U dijagnostici karcinoma cerviksa mogu se koristiti i funkcionalne MR tehnike poput DWI-ja. Maligne stanice cerviksa promjerom su veće i gusto zbijene te zbog toga pokazuju ograničenu difuziju vode. (133) Dakle, na DWI-ju tumor se prikazuje kao hiperintenzivna lezija u odnosu na tamnu pozadinu (zdravo tkivo), a nedavne studije ukazuju i na potencijal ove tehnike u nagovještavanju histološkog tipa karcinoma. (134)

### 3.5.3. Epitelni karcinomi jajnika

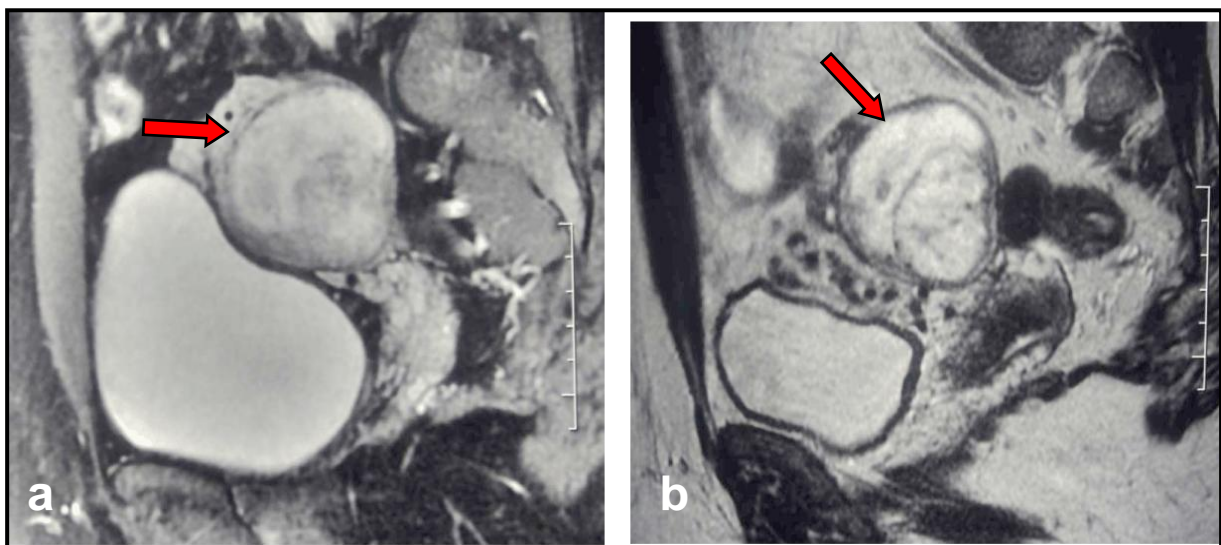
Karcinomi jajnika, nakon karcinoma endometrija, druga su najučestalija maligna novotvorina ženskog spolnog sustava i bolest s najvećom stopom mortaliteta među svim ginekološkim tumorima. Razlog tako porazne statistike jest otkrivanje bolesti u već uznapredovalom stadiju (stadij III) kada je petogodišnje preživljenje zabilježeno u samo 24% pacijentica. (63, 135) Većina karcinoma razvija se sporadično, a svega 5-10% slučajeva genetski je uvjetovano. Prosječna dob žena u trenutku dijagnoze iznosi 63 godine (134), no u petini slučajeva bolest je moguća prije 40. godine života. (136) Čimbenici rizika su genetički i okolišni, a neki od najvažnijih su: rana menarha, kasna menopauza, nuliparitet, neplodnost, pretilost, endometrioza i pozitivna obiteljska anamneza na BRCA 1 i BRCA 2 gene. Patomorfološki, karcinomi jajnika mogu biti solidni, cistični ili kombinacija ovih oblika. Klinička slika obilježena je manjkom simptoma u ranom stadiju bolesti, a kada se oni pojave obično su to: intermenstrualna i postmenstrualna krvarenja, bolovi u abdomenu, nadutost i osjećaj pritiska u zdjelici. Patohistološki, karcinomi jajnika mogu se podijeliti na: epitelne tumore, tumore spolnih stanica i tumore posebnih stromalnih stanica. Cjelokupni postupak određivanja stadija karcinoma jajnika detaljnije je pojašnjen ranije u tekstu (Vidi: MR za određivanje stadija tumora prema FIGO klasifikaciji).

Epitelni karcinomi jajnika jedni su od najučestalijih u kliničkoj praksi i sačinjavaju oko 90% svih karcinoma jajnika u razvijenom svijetu. (100) Patohistološki, najznačajniji predstavnici su serozni (75-80%), endometrioidni (10%) i mucinozni karcinomi (5%) (62).

Serozni su karcinomi najčešće maligne novotvorine pokrovnog epitela jajnika. Premda je smatrano kako nastaju malignom preobrazbom površinskog epitela ili inkluzijskih cista jajnika, sve je više rastućih dokaza da nastaju s površine fimbrija jajovoda. (137, 138) Na temelju kliničkopatoloških i molekularnih studija mogu se podijeliti u dvije grupe, tj. na serozne karcinome niskog (dobro diferencirani) i visokog gradusa (slabo diferencirani). (86) Visokogradusni karcinomi puno su češći (70-80%), obično su bilateralni (60% slučajeva), otkrivaju se u uznapredovalom stadiju, a veličinom variraju od nekoliko milimetara pa do 20 cm u promjeru. Niskogradusni karcinomi, osim što su rjeđi, manje su agresivni i sporijeg su rasta. Oba se karcinoma na MR snimkama prezentiraju kao cistične, unilokularne ili bilokularne tvorbe s višestrukim septama, intramuralnim čvorovima i papilarnim izbočenjima. Također, često se mogu vidjeti hemoragična i nekrotična područja uz kalcifikacije (psamomska tjelešca). U uznapredovalom stadiju bolesti treba obratiti pozornost na moguću peritonealnu karcinomatozu, hidronefrozu i crijevnu opstrukciju.

Endometrioidni karcinomi građeni su od žljezdanog epitela koji nalikuje na epitel sluznice maternice i izdižu se izravno s površine jajnika. Često nastaju iz žarišta endometrioze (23% slučajeva) i uobičajeno se javljaju u žena između 40. i 50. godine života. (9, 139) Predominantno su solidni i u manje od polovice slučajeva zahvaćaju oba jajnika. (86) Na MR snimkama endometrioidni se karcinomi prikazuju kao solidne, katkad i cistične tvorbe glatke stijenke uz mogućnost istovremene prisutnosti endometrioma, ali i hiperplazije ili karcinoma endometrija. (93) Naime, Kitajima i sur. (140) usporedili su na kontrastnim T1 snimkama endometrioidne karcinome jajnika koji se razvijaju i koji se ne razvijaju iz endometrioma te su došli do određenih zaključaka. Karcinomi koji nastaju iz endometrioma prikazuju se kao hipointenzivne do intermedijarno intenzivne solidne mase unutar cistične strukture te se otkrivaju u ranijem stadiju. Karcinomi koji ne nastaju iz endometrioma prezentiraju se kao solidne mase i otkrivaju se u kasnijem stadiju. Nadalje, karcinomi koji nastaju iz endometrioma ne pokazuju karakterističan znak zasjenjena prisutan u benignih promjena. Što se tiče funkcionalnih MR tehnika, studija Lia i sur. (141) pokazala je da je kombinacija konvencionalnih tehnika i DWI-ja korisna u raspoznavanju endometrioidnog od visokogradusnog seroznog karcinoma jajnika.

Mucinozni karcinomi sastoje se od epitelnih stanica ispunjenih mucinom. Javljaju se u žena između 30. i 60. godine života i uobičajeno su veći nego serozni karcinomi (prosjeak je 16-19 cm). U 8-10% slučajeva su bilateralni (62), a na MR prikazu prezentiraju se kao multilokularne kompleksne cistične tvorbe s debelim septama i unutarnjim šupljinama (lokulima) nalik pčelinjim saćama. Zbog različitih koncentracija proteina i mucina lokuli imaju promjenjivi hiperintenzitet na T1 i T2 snimkama te to daje tzv. fenomen obojanog stakla (op.a. nalik vitrajima). (93) Osim toga, na MR snimkama može se pronaći pseudomiksom peritoneuma s velikom količinom mukoidne tekućine koja okružuje mezenterij, crijeva i solidne organe. U više od polovice pacijentica mucinozni se karcinomi otkriju u stadiju I, a važno je napomenuti da mogu oponašati metastaze na jajniku iz primarnih tumora kolona ili crvuljka. (139)



**Slika 14.** Epitelni karcinomi jajnika (a i b) u različitim sagitalnim presjecima na snimkama u T2 vremenu



### 3.5.4. Tumori spolnih stanica jajnika

Disgerminomi najčešće su novotvorine spolnih stanica jajnika i čine 30-40% svih tumora ove skupine. (62) Građeni su od nezrelih spolnih stanica sa limfocitno infiltriranom stromom i ovarijalni su ekvivalent seminomu testisa. Predominantno se dijagnosticiraju u dobi između 10. i 30. godine života. (100) Obzirom da se bolest pojavljuje u mladim i fertilnim žena, 20-30% trudnica s malignom novotvorinom jajnika ima disgerminom. (142) Bilateralni su u 10% slučajeva, u promjeru iznose između 5-15 cm, a katkada se mogu naći i žarišta krvarenja, nekroze i kalcifikata. Disgerminomi se obično prikazuju kao solidne lobulirane tvorbe s fibrovaskulariziranim pregradama (septama) i čvrstom fibroznom kapsulom te se u 65% pacijentica dijagnosticiraju u stadiju IA. (143) Na T2 snimkama čvrsta je sastavnica tumora hiperintenzivna u odnosu na mišićno tkivo dok su septe izointenzivne ili hipointenzivne. No, uporabom gadolinija u T1 vremenu dolazi do njihovog pojačanog odjeka. (118). Područja nekroze, krvarenja i kalcifikata raspoznaju se kao hiperintenzivni elementi u T1 vremenu. Što se recidiva bolesti tiče, unutar godine dana od završetka liječenja 75% pacijentica najčešće ima prisutne maligne stanice u retroperitonealnim limfnim čvorovima i intraperitonealno. (142)

Nezreli su teratomi maligni tumori građeni od tkiva koja potječu iz triju zametnih listića, iznimno su rijetki i čine manje od 1% svih novotvorina jajnika. (9) U pravilu, od ovog tumora obolijevaju djevojke u intervalu od 10. do 20. godine života. U trenutku dijagnoze obično su veliki (18 cm u prosjeku), inkapsulirani, solidni do solidno-cistični tumori sa pregršt kalcifikacija i masnog tkiva. Prema istraživanju Yanai-Inbar i sur. (144), nezreli su teratomi u 26% pacijentica udruženi sa ispilateralnom dermoidnom cistom, a u 10% slučajeva s kontralateralnom dermoidnom cistom jajnika. Nezreli se teratomi na MR prikazuju mnoštvom malih i raspršenih žarišta masnog tkiva i za njihovu detekciju uglavnom se koriste GE sekvence u T1 vremenu te mast-suprimirajuće snimke u T1 vremenu. Solidne sastavnice tumora pokazuju varijabilan intenzitet u T2 vremenu i usprkos korištenju novijih DCE tehnika snimanja ponekad je teško razlučiti benigni od malignog teratoma. (145)

### 3.5.5. Tumori posebnih stromalnih stanica jajnika

Tumori granulosa stanica su novotvorine građene od stanica nalik na one u folikulima jajnika. To su funkcionalni estrogen producirajući tumori niskog malignog potencijala, veličinom između nekoliko milimetara do 20 cm i rijetko su bilateralni. (62) Uobičajeno razlikujemo dva temeljna oblika: adultni i juvenilni.

Adultni tumori granulosa stanica čine 95% svih novotvorina ove skupine i poglavito se javljaju u žena između 50. i 55. godine života. Visoke vrijednosti estrogena u velikog broja pacijentica uzrokuju hiperplaziju endometrija te intermenstrualna i postmenstrualna krvarenja, a 5% njih razvije i karcinom endometrija. (9) Međutim, gotovo su uvijek to dobrodiferencirani tip 1 karcinomi endometrija koji rijetko metastaziraju, a još rjeđe završavaju kobno. (100) Znatno se broj adultnih oblika tumora otkrije u stadiju I, a 25% njih recidivira unutar 4-5 godina od inicijalnog terapijskog procesa. (146) Nadalje, Thrall i sur. (147) dokazali su značajnu poveznicu između veličine tumora i rizika od recidiva bolesti gdje svako uvećanje tumora za 1 cm nosi i povećanje rizika za 20%.

Juvenilni je oblik tumora znatno rjeđi i uglavnom se javlja u prepubertetskom razdoblju. Naime, prema Youngu i sur. (148), prosječna je dob djevojčica u trenutku dijagnoze bila 13 godina odnosno 44% pacijentica bilo je mlađe od 10 godina, tj. 34% pacijentica bilo je između 10. i 20. godine života. Isto tako navode da je 82% pacijentica razvilo kliničku sliku preuranjenog puberteta s ubrzanim razvojem dojki i pojačanom aksilarnom i pubičnom dlakavosti. Osim toga, juvenilni tumori granulosa stanica mogu se pojaviti i u sklopu Peutz-Jeghersovog, Ollierovog ili Maffuccijevog sindroma. (149)

Tijekom MR obrade jedan i drugi oblik tumora imaju slična svojstva. Nerijetko se prezentiraju kao unilateralne solidne tvorbe, no mogu biti i cistični. (118) Obje sastavnice pokazuju ravnomjernu imibiciju kontrastom i hiperintenzitet u T2 vremenu. Također, karakteristike cistične sastavnice su multilokularna struktura (nalik spužvi) i prisutnost područja krvarenja koja pokazuju hiperintenzitet u T1 vremenu. (93) Obzirom da je riječ o estrogen producirajućim tumorima, posljedično se može pronaći i hiperplazija ili karcinom endometrija. (146, 150)

## 4. Zaključak

U današnjem multidisciplinarnom pristupu medicini, magnetska je rezonancija postala neizostavna radiološka metoda oslikavanja u dijagnostici ginekoloških tumora. Pomoću nje se, posebno u složenom području poput zdjelice, dolazi do morfoloških i funkcionalnih prikaza tkiva visoke kontrastne razlučivosti. Od uvođenja u kliničku praksu, MR je u vrlo kratkom vremenu postala standardna metoda mnogih dijagnostičkih protokola u ginekologiji.

U tom pogledu, MR ostvaruje visoke stope preciznosti u preoperativnom vrednovanju i određivanju stadija tumora ženskog reproduktivnog sustava. To se osobito odnosi na rano otkrivanje miometrijske i cervikalne invazije kod karcinoma endometrija te parametrijske invazije kod karcinoma cerviksa što u konačnici smanjuje morbiditet i mortalitet u žena. Isto tako, napredovanjem tehnologije i razvojem novih tehnika snimanja, MR postala je važno dijagnostičko sredstvo za morfološko, ali i funkcionalno razlikovanje benignih od malignih ginekoloških novotvorina. To je osobito važno kod pacijentica reproduktivne dobi gdje se na temelju kvalitetne preoperativne MR obrade mogu planirati poštediti i nemutilirajući kirurški postupci. Međutim, MR uz mnoge prednosti još uvijek ima i podosta mana, a neke od njih su: klaustrofobija, implantirana strana tijela i elektrostimulatori, uporaba kontrastnih sredstava te duže trajanje snimanja u odnosu na CT. No, razvojem novih tehnika snimanja neki se od navedenih problema već rješavaju.

Iako početno skupa, MR postaje pacijenticama sve dostupnija metoda za precizan prikaz zdjelčnih struktura i njihove vaskularizacije, a daljnjim istraživanjima i savladavanjem novih izazova njen će značaj u ginekološkoj dijagnostici nastaviti rasti i u budućnosti.

## 5. Zahvale

Zahvaljujem mentorici prim. doc. dr. sc. Jeleni Popić, dr. med. na pristupačnosti, svim savjetima i svesrdnoj podršci u izradi ovog diplomskog rada.

Posebno zahvaljujem svojim roditeljima, Željku i Zorici, na bezuvjetnoj ljubavi i podršci tijekom cijelog mog života. Svojim savjetima vodili su me kroz život, omogućili mi da završim fakultet i postanem osoba koja sam danas.

Hvala mojoj djevojci Mateji na ljubavi, podršci i razumijevanju tijekom studiranja.

Hvala mojim prijateljima koju su me neprestano bodrili i vjerovali u mene.

## 6. Literatura

1. Lisanti CJ, Hashemi RH, Bradley WG. MRI: The Basics. 2. izd., Philadelphia, LWW; 2003.
2. Bmjas-Kraljević J i sur. Principi oslikavanja magnetskom rezonancijom. Med Vjesn. 1999.; 31(1-4): 27-32.
3. Berger A. Magnetic resonance imaging. BMJ 2002;324(7328):35.
4. Currie S, Hoggard N, Craven IJ, Hadjivassiliou M, Wilkinson ID. Understanding MRI: basic MR physics for physicians. Postgrad Med J. 2013.;89:209–223.
5. Gojšić H. Magnetska rezonancija u dijagnostici bolesti intrakranijskih krvnih žila [Diplomski rad]. Zagreb: Sveučilište u Zagrebu, Medicinski fakultet; 2019 [pristupljeno 19.02.2020.] Dostupno na: <https://urn.nsk.hr/urn:nbn:hr:105:584891>
6. Hebrang A, Klarić-Čustović R. Radiologija, 3., obnovljeno i dopunjeno izdanje, Zagreb, Medicinska naklada; 2007.
7. Nazarian S, Hansford R, Rahsepar AA, Weltin V, McVeigh D, Gucuk Ipek E. Safety of Magnetic Resonance Imaging in Patients with Cardiac Devices. N Engl J Med. 2017;377(26):2555-2564.
8. Hrvatski zavod za javno zdravstvo. Hrvatski zdravstveno-statistički ljetopis za 2018. godinu. Stevanović R, Capak K, Benjak T, ur. [Internet] Zagreb: Hrvatski zavod za javno zdravstvo; 2019. [pristupljeno 03.01.2020.]. Dostupno na: [https://www.hzjz.hr/wp-content/uploads/2019/11/Ljetopis\\_Yearbook\\_2018-3.pdf](https://www.hzjz.hr/wp-content/uploads/2019/11/Ljetopis_Yearbook_2018-3.pdf)
9. Lobo RA, Gershenson DM, Lentz GM, Valea FA. Comprehensive Gynecology, 7. izd., Philadelphia, Elsevier; 2017.
10. Hrvatski zavod za javno zdravstvo, Registar za rak Republike Hrvatske. Incidencija raka u Hrvatskoj 2016., Bilten 41, Zagreb; 2019.
11. Antoljak N, Jelavić M, Šupe Parun A. Nacionalni program ranog otkrivanja raka u Hrvatskoj. Medix;2013(104/105):86-88.
12. Arbyn M, Anttila A, Jordan J, Ronco G, Schenck U, Segnan N, Wiener HG, Herbert A, Daniel J. (technical editor), von Karsa L. European guidelines for quality assurance in cervical cancer screening. 2. izd. Luxembourg; 2008.
13. Fisherova D. Ultrasound scanning of the pelvis and abdomen for staging of gynecological tumors: a review. Ultrasound Obstet Gynecol. 2011; 38: 246–266.
14. McDicken WN, Anderson T. Basic physics of medical ultrasound. U: Allan PL, Baxter GM, Weston MJ. Clinical Ultrasound, Volume One, 3. izd., London, Churchill Livingstone; 2011. str. 3-16.

15. Silverman RH. Focused ultrasound in ophthalmology. *Clin Ophthalmol.* 2016;10:1865-1875.
16. Speed CA. Therapeutic ultrasound in soft tissue lesions. *Rheumatology.* 2001;40:1331-1336.
17. Abu-Zidan FM, Hefny AF, Corr P. Clinical ultrasound physics. *J Emerg Trauma Shock.* 2011 Oct;4(4):501-3.
18. Catalano O, Nunziata A, Siani A. *Fundamentals in Oncologic Ultrasound.* Italija, Springer-Verlag; 2009.
19. Kralik M, Hrabak Paar M, Štern-Padovan R. Uloga suvremene radiologije u ženskim bolestima i porodništvu. *Medix.* 2013.(104/105);108-113.
20. Stewart EA. Uterine fibroids. *N Engl J Med.* 2015;372(17):1646-1655.
21. Elias KM, Guo J, Bast RC Jr. Early Detection of Ovarian Cancer. *Hematol Oncol Clin North Am.* 2018;32(6):903–914.
22. Steiner E, Juhasz-Bösz I, Emons G, Kölbl H, Kimmig R, Mallmann P. Transvaginal Ultrasound for Endometrial Carcinoma Screening - Current Evidence-based Data. *Geburtshilfe Frauenheilkd.* 2012;72(12):1088–1091.
23. De Blasis I, Moruzzi MC, Moro F, Mascilini F, Cianci S, Gueli Alletti S i sur. Role of ultrasound in advanced peritoneal malignancies. *Minerva Med.* 2019;110(4):292-300.
24. Fischerova D, Zikan M, Semeradova I, Slama J, Kocian R, Dundr P i sur. Ultrasound in preoperative assessment of pelvic and abdominal spread in patients with ovarian cancer: a prospective study. *Ultrasound Obstet Gynecol.* 2017;49(2):263-274.
25. Théodore C, Levallant JM, Capmas P, Chabi N, Skalli D. MRI and Ultrasound Fusion Imaging for Cervical Cancer. *Anticancer Res.* 2017;37(9):5079-5085.
26. Mascilini F, Quagliozzi L, Moro F, Moruzzi MC, De Blasis I, Paris V i sur. Role of transvaginal ultrasound-guided biopsy in gynecology. *Int J Gynecol Cancer.* 2020;30(1):128-132.
27. Shabaan AM, Menias CO, Rezvani M, Tubay MS, El Sayed FR, Woodward PJ. *Diagnostic imaging: Gynecology, 2. izd., Philadelphia, Elsevier-Amirsys; 2015.*
28. Fielding JR, Brown DL, Thurmond AS. *Expert Radiology Series: Gynecologic Imaging.* Philadelphia, Saunders; 2011.
29. Elsayes KM, Pandya A, Platt JF, Bude RO. Technique and diagnostic utility of saline infusion sonohysterography, *J Gynaecol Obstet.* 2009.;105:5–9.
30. Forstner R, Cunha TM, Hamm B. *MRI and CT of the Female Pelvis, 2. izd., Švicarska, Springer International Publishing; 2018.*

31. Cruickshank A, Nadrijanski MM i sur. Computed tomography. 2010. [Internet] [Pristupljeno 16. veljače 2020.] Dostupno na: <https://radiopaedia.org/articles/computed-tomography>.
32. Katz DS, Khalid M, Coronel EE, Mazzie JP. Computed tomography imaging of the acute pelvis in females. *Can Assoc Radiol J*. 2013;64(2):108-18.
33. Kinkel K, Kaji Y, Yu KK, Segal MR, Lu Y, Powell CB i sur. Radiologic staging in patients with endometrial cancer: a meta-analysis. *Radiology*. 1999;212(3):711-8.
34. Ozsarlak O, Tjalma W, Schepens E, Corthouts B, Op de Beeck B, Van Marck E i sur. The correlation of preoperative CT, MR imaging, and clinical staging (FIGO) with histopathology findings in primary cervical carcinoma. *Eur Radiol*. 2003;13(10):2338-45.
35. Bipat S, Glas AS, van der Velden J., Zwinderman AH, Bossuyt PM. Computed tomography and magnetic resonance imaging in staging of uterine cervical carcinoma: a systematic review. *Gynecol Oncol*. 2003;91(1):59-66.
36. Sahdev A, Shepherd JH, Reznick RH. Magnetic resonance imaging in gynaecological malignancies *The Obstetrician & Gynaecologist*. 2005; 7(4):252-258.
37. Coakley FV. Staging ovarian cancer: role of imaging. *Radiol Clin North Am*. 2002;40:609-36.
38. Scheidler J, Hricak H, Yu KK, Subak L, Segal MR. Radiological evaluation of lymph node metastases in patients with cervical cancer. A meta-analysis. *JAMA*. 1997 1;278(13):1096-1101.
39. Bolanča Čulo K, Pedišić I, Herceg Ž. MRI in gynecological oncology. *Libri Oncol*. 2015.; No 1-3, 29-32.
40. Sala E. Magnetic resonance imaging of the female pelvis. *Semin Roentgenol*. 2008;43(4):290-302.
41. Umutlu L, Antoch G, Herrmann K, Grueneisen J. PET/MR Imaging of the Female Pelvis. *Semin Nucl Med*. 2019;49(6):512-520.
42. ACR Committee on MR Safety: Greenberg TD, Hoff MN i sur. ACR guidance document on MR safe practices: Updates and critical information 2019. *J Magn Reson Imaging*. 2020;51:331–338.
43. Sala E, Rockall AG, Freeman SJ, Mitchell DG, Reinhold C. The added role of MR imaging in treatment stratification of patients with gynecologic malignancies: what the radiologist needs to know. *Radiology*. 2013; 266(3):717–740.
44. Nougaret S, Lakhman Y, Vargas HA, Colombo PE, Fujii S, Reinhold C i sur. From staging to prognostication: achievements and challenges of MR imaging in the assessment of endometrial cancer. *Magn Reson Imaging Clin N Am*. 2017;25:611-633.

45. Allen BC, Hosseinzadeh K, Qasem SA, Varner A, Leyendecker JR. Practical approach to MRI of female pelvic masses. *Am J Roentgenol.* 2014; 202(6):1366-1375.
46. Brandao AC, Silva AO. Diseases of the female pelvis: advances in imaging evaluation. *Magn Reson Imaging Clin N Am.* 2013;21(2):447-69.
47. Duarte AL, Dias JL, Cunha TM. Pitfalls of diffusion-weighted imaging of the female pelvis. *Radiol Bras.* 2018;51(1):37-44.
48. Whittaker CS, Coady A, Culver L, Rustin G, Padwick M, Padhani AR Diffusion-weighted MR imaging of female pelvic tumors: a pictorial review. *Radiographics.* 2009; 29(3):759-774.
49. Beckett KR, Moriarity AK, Langer JM. Safe use of contrast media: what the radiologist needs to know. *Radiographics.* 2015; 35(6):1738–1750.
50. Hauth EA, Stattaus J, Debatin JF, Ruehm SG. Magnetic resonance imaging in the diagnosis of benign and malignant pelvic tumors. *Rofo.* 2004;176(6):817-28.
51. Wilde S, Scott-Barret S. Radiological appearances of uterine fibroids. *Indian J Radiol Imaging.* 2009; 19(3): 222–231.
52. Dueholm M, Lundorf E, Hansen ES, Ledertoug S, Olesen F. Accuracy of magnetic resonance imaging and transvaginal ultrasonography in the diagnosis, mapping, and measurement of uterine myomas. *Am J Obstet Gynecol.* 2002;186:409–15.
53. Kay H, Spritzer C. *Glob. libr. women's med.* (ISSN: 1756-2228) 2008; doi 10.3843/GLOWM.10067
54. Janus CL, Mendelson DS, Moore S, Gendal ES, Dottino P, Brodman M. Staging of cervical carcinoma: Accuracy of magnetic resonance imaging and computed tomography. *Clin Imaging.* 1989; 13:114-6.
55. Fishman Javitt MC, Stein HL, Lovecchio JL: MRI in staging of endometrial and cervical carcinoma. *Magn Reson Imaging.* 1987; 5: 83.
56. Lien HH, Blomlie V, Iversen T, Tropé C, Sundfør K, Abeler VM. Clinical stage I carcinoma of the cervix. Value of MR imaging in determining invasion into the parametrium. *Acta Radiol.* 1993; 34:130-2.
57. Hricak H, Lacey CG, Sandles LG, Chang YC, Winkler ML, Stern JL. Invasive cervical carcinoma: Comparison of MR imaging and surgical findings. *Radiology.* 1988;166:623-31.
58. Togashi K, Nishimura K, Sagoh T, Minami S, Fujisawa I, Nakano Y i sur. Carcinoma of the cervix: Staging with MR imaging. *Radiology.* 1989;171:245-51.
59. Šimunić V i sur. *Ginekologija.* Zagreb, Naklada Ljevak; 2001.



60. Pecorelli S. Revised FIGO staging for carcinoma of the vulva, cervix and endometrium. *Int J Gynecol Obstet.* 2009; 105: 103-104.
61. Bhatla N, Berek JS, Cuello Fredes M, Denny LA, Grenman S, Karunaratne K i sur. Revised FIGO staging for carcinoma of the cervix uteri. *Int J Gynecol Obstet.* 2019; 147: 279-280.
62. Berek JS. *Berek & Novak's Gynecology.* 15. izd., Philadelphia, LWW; 2012.
63. Javadi S, Ganeshan DM, Qayyum A, Iyer RB, Bhosale P. Ovarian Cancer, the Revised FIGO Staging System, and the Role of Imaging. *AJR Am J Roentgenol.* 2016;206(6):1351-60.
64. Manfredi R, Gui B, Maresca G, Fanfani F, Bonomo L. Endometrial cancer: magnetic resonance imaging. *Abdom Imaging.* 2005; 30(5):626–636.
65. Gull B, Karlsson B, Milsom I, Granberg S. Can ultrasound replace dilation and curettage? A longitudinal evaluation of postmenopausal bleeding and transvaginal sonographic measurement of the endometrium as predictors of endometrial cancer. *Am J Obstet Gynecol.* 2003;188:401-8.
66. Manfredi R, Mirk P, Maresca G, Margariti PA, Testa A, Zannoni GF i sur. Local-regional staging of endometrial carcinoma: role of MR imaging in surgical planning. *Radiology.* 2004;231:372-378.
67. Otero-García MM, Mesa-Álvarez A, Nikolić O, Blanco-Lobato P, Basta-Nikolić M, de Llano-Ortega RM i sur. Role of MRI in staging and follow-up of endometrial and cervical cancer: pitfalls and mimickers. *Insights into Imaging.* 2019. [Internet] [Pristupljeno 17. veljače 2020.] Dostupno na: <https://doi.org/10.1186/s13244-019-0696-8>
68. Peppercorn PD, Jeyarajah AR, Woolas R, Shepherd JH, Oram DH, Jacobs IJ i sur. Role of MR imaging in the selection of patients with early cervical carcinoma for fertility-preserving surgery: initial experience. *Radiology.* 1999;212:395-9.
69. Hricak H, Chen M, Coakley FV, Kinkel K, Yu KK, Sica G i sur. Complex adnexal masses: detection and characterization with MR imaging - multivariate analysis. *Radiology.* 2000; 214:39-46.
70. Rieber A, Nussle K, Stohr I, Grab D, Fenchel S, Kreienberg R i sur. Preoperative diagnosis of ovarian tumors with MR imaging: comparison with transvaginal sonography, positron emission tomography, and histologic findings. *AJR.* 2001; 177:123-129.
71. Richardson GS, Scully RE, Nikrui N, Nelson JH. Common epithelial cancer of the ovaries. *N Engl J Med.* 1985; 312:415-424.
72. Seidman JD, Yemelyanova AV, Khedmati F, Bidus MA, Dainty L, Boice CR i sur. Prognostic factors for stage I ovarian carcinoma. *Int J Gynecol Pathol.* 2010; 29:1-7.

73. Yemelyanova AV, Cosin JA, Bidus MA, Boice CR, Seidman JD. Pathology of stage I versus stage III ovarian carcinoma with implications for pathogenesis and screening. *Int J Gynecol Cancer*. 2008; 18:465–469.
74. Ozols RF, Rubin SC, Thomas GM. Epithelial ovarian cancer. U: Hoskins WJ, Young R, Markman M. *Principles and practice of gynecologic oncology*. New York, NY: Lippincott, 2005:895–987.
75. Dembo AJ, Davy M, Stenwig AE, Berle EJ, Bush RS, Kjorstad K. Prognostic factors in patients with stage I epithelial ovarian cancer. *Obstet Gynecol*. 1990; 75:263–273.
76. Seidman JD, Cosin JA, Wang BG, Alsop S, Yemelyanova A, Fields A i sur. Upstaging pathologic stage I ovarian carcinoma based on dense adhesions is not warranted: a clinicopathologic study of 84 patients originally classified as FIGO stage II. *Gynecol Oncol*. 2010; 119:250–254.
77. Ahmed FY, Wiltshaw E, A'Hern RP, Nicol B, Shepherd J, Blake P i sur. Natural history and prognosis of untreated stage I epithelial ovarian carcinoma. *J Clin Oncol*. 1996; 14:2968–2975.
78. Heintz AP, Odicino F, Maisonneuve P, Quinn MA, Benedet JL, Creasman WT i sur. Carcinoma of the ovary: FIGO 26th Annual Report on the Results of Treatment in Gynecological Cancer. *Int J Gynaecol Obstet*. 2006; 95(suppl):S161–S192.
79. Obermair A, Fuller A, Lopez-Varela E, van Gorp T, Vergote I, Eaton L i sur. A new prognostic model for FIGO stage 1 epithelial ovarian cancer. *Gynecol Oncol*. 2007; 104:607–611.
80. Bakkum-Gamez JN, Richardson DL, Seamon LG, Aletti GD, Powless CA, Keeney GL i sur. Influence of intraoperative capsule rupture on outcomes in stage I epithelial ovarian cancer. *Obstet Gynecol*. 2009; 113:11–17.
81. Timmers PJ, Zwinderman AH, Teodorovic I, Vergote I, Trimbos JB. Clear cell carcinoma compared to serous carcinoma in early ovarian cancer: same prognosis in a large randomized trial. *Int J Gynecol Cancer*. 2009; 19:88–93.
82. Kandukuri SR, Rao J. FIGO 2013 staging system for ovarian cancer: what is new in comparison to the 1988 staging system? *Curr Opin Obstet Gynecol*. 2015; 27:48–52
83. Stewart EA. Uterine fibroids. *Lancet*. 2001;357:293–8.
84. Payson M, Leppert P, Segars J. Epidemiology of myomas. *Obstet Gynecol Clin North Am*. 2006;33:1-11.
85. Hendrickson MR, Kempson RL. Smooth muscle neoplasms. U:Hendrickson MR, Kempson RL. *Surgical Pathology of the Uterine Corpus*. Philadelphia, Saunders; 1980. str. 472.

86. Babić D, Kos M, Tomić S, Krašević M. Bolesti ženskog spolnog sustava. U: Damjanov I, Seiwerth S, Jukić S, Nola M. Patologija, 5. prerađeno i dopunjeno izdanje, Zagreb, Medicinska naklada; 2018. str. 597-638.
87. Prayson RA, Hart WR. Pathologic considerations of uterine smooth muscle tumors. *Obstet Gynecol Clin North Am.* 1995;22:637–57.
88. Erdemoglu E, Kamaci M, Bayram I, Güler A, Güler SH. Primary giant leiomyoma of the ovary – case report. *Eur J Gynaecol Oncol.* 2006;27:634–5.
89. Parker WH. Myomectomy: laparoscopy or laparotomy? *Clin Obstet Gynecol.* 1995;38(2):392–400.
90. Marchionni M, Fambrini M, Zambelli V, Scarselli G, Susini T. Reproductive performance before and after abdominal myomectomy: a retrospective analysis. *Fertil Steril.* 2004;82(1):154-159.
91. Hricak H, Tscholakoff D, Heinrichs L, Fisher MR, Dooks GC, Reinhold C i sur. Uterine leiomyomas: correlation of MR, histopathologic findings, and symptoms. *Radiology.* 1986;158(2): 385–391.
92. Dudiak CM, Turner DA, Patel SK, Archie JT, Silver B, Norusis M. Uterine leiomyomas in the infertile patient: preoperative localization with MR imaging versus US and hysterosalpingography. *Radiology.* 1988;167(3):627–630.
93. Manfredi R, Mucelli RP. MRI of the Female and Male Pelvis. Švicarska, Springer International Publishing; 2015.
94. Hricak H, Finck S, Honda G, Goranson H. MR imaging in the evaluation of benign uterine masses: value of gadopentetate dimeglumine-enhanced T1-weighted images. *AJR Am J Roentgenol.* 1992; 158(5):1043–1050.
95. Tamai K, Koyama T, Saga T, Morisawa N, Fujimoto K, Mikami Y i sur. The utility of diffusion-weighted MR imaging for differentiating uterine sarcomas from benign leiomyomas. *Eur Radiol.* 2008; 18(4):723–730.
96. Scoutt LM, McCarthy SM, Lange R, Bourque A, Schwartz PE. MR evaluation of clinically suspected adnexal masses. *J Comput Assist Tomogr.* 1994; 18(4):609–618.
97. Weinreb JC, Barkoff ND, Megibow A, Demopoulos R. The value of MR imaging in distinguishing leiomyomas from other solid pelvic masses when sonography is indeterminate. *AJR Am J Roentgenol.* 1990; 154(2):295–299.
98. Torashima M, Yamashita Y, Matsuno Y, Takahashi M, Nakahara K, Onitsuka Y i sur. The value of detection of flow voids between the uterus and the leiomyoma with MRI. *J Magn Reson Imaging.* 1998; 8(2):427–431.

99. Kim JC, Kim SS, Park JY. "Bridging vascular sign" in the MR diagnosis of exophytic uterine leiomyoma. *J Comput Assist Tomogr.* 2000; 24(1):57–60.
100. Mutter GL, Prat J. *Pathology of the Female Reproductive Tract*, 3. izd., London, Churchill Livingstone; 2014.
101. Meigs JV. Fibroma of the ovary with ascites and hydrothorax. Meigs' syndrome. *Am J Obstet Gynecol.* 1954;67:962–87.
102. Gorlin RJ. Nevoid basal-cell carcinoma syndrome. *Medicine (Baltim).* 1987;66:98–113.
103. Shetty RK i sur. A case of ovarian fibroma masquerading as a uterine fibroid. *Int J Reprod Contracept Obstet Gynecol.* 2016;5(12):4514-4518.
104. Kitajima K, Kaji Y, Sugimura K. Usual and unusual MRI findings of ovarian fibroma: correlation with pathologic findings. *Magn Reson Med Sci.* 2008;7(1):43-8.
105. Chung BM, Park SB, Lee JB, Park HJ, Kim YS, Oh YJ. Magnetic resonance imaging features of ovarian fibroma, fibrothecoma, and thecoma. *Abdom Imaging.* 2015;40(5):1263-72.
106. Carnahan M, Fedor J, Agarwal A, Gupta S. Ovarian endometrioma: guidelines for selection of cases for surgical treatment or expectant management. *Expert Rev. Obstet. Gynecol.* 2013; 8(1): 29–55. [Internet] [Pristupljeno 20. veljače 2020.] Dostupno na: [https://www.clevelandclinic.org/reproductiveresearchcenter/info/2012/Carnahan-M\\_Fedor-J-2012.pdf](https://www.clevelandclinic.org/reproductiveresearchcenter/info/2012/Carnahan-M_Fedor-J-2012.pdf).
107. Stern RC, Dash R, Bentley RC, Snyder MJ, Haney AF, Robboy SJ. Malignancy in endometriosis: frequency and comparison of ovarian and extraovarian types. *Int J Gynecol Pathol.* 2001;20:133–9.
108. Dmowski WP, Radwanska E. Current concepts on pathology, histogenesis and etiology of endometriosis. *Acta Obstet Gynecol Scand Suppl.* 1984;123:29–33.
109. Bailey HR, Ott MT, Hartendorp P. Aggressive surgical management for advanced colorectal endometriosis. *Dis Colon Rectum.* 1994;37(8):747-753.
110. Keyhan S, Hughes C, Price T, Muasher S. An Update on Surgical versus Expectant Management of Ovarian Endometriomas in Infertile Women. *Biomed Res Int.* 2015;2015:204792.
111. Glastonbury CM. The shading sign. *Radiology.* 2002; 224(1):199–201.
112. Corwin MT, Gerscovich EO, Lamba R, Wilson M, McGahan JP. Differentiation of ovarian endometriomas from hemorrhagic cysts at MR imaging: utility of the T2 dark spot sign. *Radiology.* 2014;271(1):126-32.

113. Bakhtiyarov K, Strogonova V. Possibilities of Magnetic Resonance Imaging in the Diagnostics of Endometriosis. *Georgian Med News*. 2019;(296):22-27.
114. Pereira AMG, Brizon VSC, Carvas Junior N, de Carvalho MSR, Cuvero EM, Buehler AM i sur. Can Enhanced Techniques Improve the Diagnostic Accuracy of Transvaginal Sonography and Magnetic Resonance Imaging for Rectosigmoid Endometriosis? A Systematic Review and Meta-analysis. *J Obstet Gynaecol Can*. 2019; S1701-2163(19)30723-6.
115. Hallatt JG, Steele CH Jr, Snyder M. Ruptured corpus luteum with hemoperitoneum: a study of 173 surgical cases. *Am J Obstet Gynecol*. 1984;149:5–9.
116. Koonings PP, Campbell K, Mishell Jr DR, Grimes DA. Relative frequency of primary ovarian neoplasms: a 10-year review. *Obstet Gynecol*. 1989;74:921–6.
117. Caspi B, Appelman Z, Rabinerson D, Zalel Y, Tulandi T, Shoham Z. The growth pattern of ovarian dermoid cysts: a prospective study in premenopausal and postmenopausal women. *Fertil Steril*. 1997; 68(3):501–505.
118. Foti PV, Attinà G, Spadola S, Caltabiano R, Farina R, Palmucci S i sur. MR imaging of ovarian masses: classification and differential diagnosis. *Insights Imaging*. 2016;7(1):21–41.
119. Valentini AL, Gui B, Miccò M, Mingote MC, De Gaetano AM, Ninivaggi V i sur. Benign and Suspicious Ovarian Masses-MR Imaging Criteria for Characterization: Pictorial Review. *J Oncol*. 2012;2012:481806.
120. Roche O, Chavan N, Aquilina J, Rockall A. Radiological appearances of gynaecological emergencies. *Insights Imaging*. 2012;3(3):265-75.
121. Stevens SK, Hricak H, Campos Z. Teratomas versus cystic hemorrhagic adnexal lesions: differentiation with proton-selective fat-saturation MR imaging. *Radiology*. 1993;186:481–488.
122. Cancer Research UK. Uterine cancer statistics. 2011. [Internet] [Pristupljeno 22. veljače 2020.] Dostupno na: <https://www.cancerresearchuk.org/health-professional/cancer-statistics/statistics-by-cancer-type/uterine-cancer#heading=Two>
123. Kurman RJ, Cargangiu ML, Herrington S, Young RH. World Health Organization classification of tumours of female reproductive organs. Lyon, IARC Press; 2014.
124. Myriokefalitaki E, D'Costa D, Smith M, Ahmed AS. Primary bone metastasis as initial presentation of endometrial cancer (stage IVb). *Arch Gynecol Obstet*. 2013;288(4):739–746.

125. Haldorsen IS, Husby JA, Werner HM, Magnussen IJ, Rorvik J i sur. Standard 1.5-T MRI of endometrial carcinomas: modest agreement between radiologists. *Eur Radiol.* 2012;22(7):1601–1611.
126. Sohaib SA, Houghton SL, Meroni R, Rockall AG, Blake P, Reznik RH. Recurrent endometrial cancer: patterns of recurrent disease and assessment of prognosis. *Clin Radiol.* 2007; 62:28-34; discussion 35-6.
127. Bonatti M, Stuefer J, Oberhofer N, Negri G, Tagliaferri T, Schifferle G i sur. MRI for local staging of endometrial carcinoma: is endovenous contrast medium administration still needed? *Eur J Radiol.* 2015;84(2):208–214.
128. Shady MS, Bakry MA, Mazroa JA, Gadelhak BN. MR diffusion imaging in preoperative evaluation of depth of myometrial invasion in endometrial carcinoma. *The Egyptian Journal of Radiology and Nuclear Medicine.* 2016;47:611–619.
129. Hrvatski zavod za javno zdravstvo. Cijepljenje protiv humanog papilomavirusa (HPV). 2018. [Internet] [Pristupljeno 21. veljače 2020.] Dostupno na: <https://www.hzjz.hr/sluzba-epidemiologija-zarazne-bolesti/cijepljenje-protiv-humanog-papilomavirusa-hpv/>
130. Hricak H, Powell CB, Yu KK, Washington E, Subak LL, Stern JL i sur. Invasive cervical carcinoma: role of MR imaging in pretreatment workup: cost minimization and diagnostic accuracy analysis. *Radiology.* 1996; 198:403–409.
131. Nicolet V, Carignan L, Bourdon F, Prosmann O. MR imaging of cervical carcinoma: a practical staging approach. *Radiographics.* 2000;20:1539–1549.
132. Siegel CL, Andreotti RF, Cardenas HR, Brown DL, Gaffney DK, Horowitz NS i sur. ACR Appropriateness Criteria® pretreatment planning of invasive cancer of the cervix. *J Am Coll Radiol.* 2012;9(6):395-402.
133. Kuang F, Ren J, Zhong Q, Liyuan F, Huan Y, Chen Z. The value of apparent diffusion coefficient in the assessment of cervical cancer. *Eur Radiol.* 2013; 23:1050–1058.
134. Liu Y, Ye Z, Sun H, Bai R. Clinical application of diffusion-weighted magnetic resonance imaging in uterine cervical cancer. *Int J Gynecol Cancer.* 2015;25(6):1073–1078.
135. Jhamb N, Lambrou N. Epidemiology and clinical presentation of ovarian cancer. U: Bristow R, Armstrong D. *Ovarian Cancer.* Pennsylvania, SAD, Saunders Elsevier; 2010. str. 1–16.
136. Forstner R, Meissnitzer MW, Schlattau A, Spencer JA. MRI in ovarian cancer. *Imaging Med.* 2012;4(1):59–75. [Internet] [Pristupljeno 23. veljače 2020.] Dostupno na: <https://www.openaccessjournals.com/articles/mri-in-ovarian-cancer.pdf>

137. Kindelberger DW, Lee Y, Miron A, Hirsch MS, Feltmate C, Medeiros F i sur. Intraepithelial carcinoma of the fimbria and pelvic serous carcinoma: evidence for a causal relationship. *Am J Surg Pathol.* 2007;31:161–169.
138. Callahan MJ, Crum CP, Medeiros F, Kindelberger DW, Elvin JA, Garber JE i sur. Primary fallopian tube malignancies in BRCA-positive women undergoing surgery for ovarian cancer risk reduction. *J Clin Oncol.* 2007;25:3985–3990.
139. Imaoka I, Wada A, Kaji Y, Hayashi T, Hayashi M, Matsuo M i sur. Developing an MR Imaging Strategy for Diagnosis of Ovarian Masses. *RadioGraphics.* 2006;26:1431–1448. [Internet] [Pristupljeno 23. veljače 2020.] Dostupno na: <https://pubs.rsna.org/doi/pdf/10.1148/rg.265045206>
140. Kitajima K, Kaji Y, Kuwata Y, Imanaka K, Sugihara R, Sugimura K. Magnetic resonance imaging findings of endometrioid adenocarcinoma of the ovary. *Radiat Med.* 2007;25(7):346–354.
141. Li HM, Qiang JW, Xia GL, Zhao SH, Ma FH, Cai SQ i sur. MRI for differentiating ovarian endometrioid adenocarcinoma from high-grade serous adenocarcinoma. *J Ovarian Res.* 2015;8:26.
142. Berek JS, Friedlander M, Hacker NF. Germ Cell and Nonepithelial Ovarian Cancer. U: Berek JS, Hacker NF. *Berek and Hacker's gynecologic oncology.* 5izd. Philadelphia, Pennsylvania: LWW; 2014. str. 530–559.
143. Thomas GM, Dembo AJ, Hacker NF, DePetrillo AD. Current therapy for dysgerminoma of the ovary. *Obstet Gynecol.* 1987;70:268–275.
144. Yanai-Inbar I, Scully RE. Relation of ovariandermoid cysts and immature teratomas: an analysis of 350 cases of immature teratoma and 10 cases of dermoid cyst with microscopic foci of immature tissue. *Int J Gynecol Pathol.* 1987;6(3):203–212.
145. Poncelet E, Delpierre C, Kerdraon O, Lucot JP, Collinet P, Bazot M. Value of dynamic contrast enhanced MRI for tissue characterization of ovarian teratomas: correlation with histopathology. *ClinRadiol.* 2013;68(9):909–916.
146. Kottarathil VD, Anthony MA, Nair IR, Pvithran K. Recent advances in granulosa cell tumory ovary: a review. *Indian J Surg Oncol.* 2013;4:37–47.
147. Thrall MM, Paley P, Pizer E, Garcia R, Goff BA. Patterns of spread and recurrence of sex cord-stromal tumors of the ovary. *Gynecol Oncol.* 2011;122:242–5.
148. Young RH, Dickersin GR, Scully RE. Juvenile granulosa cell tumor of the ovary. A clinicopathologic analysis of 125 cases. *Am J Surg Pathol.* 1984;8:575–96.
149. Outwater EK, Wagner BJ, Mannion C, McLarney JK, Kim B. Sex cord-stromal and steroid cell tumors of the ovary. *Radiographics.* 1998;18(6):1523–1546.

150. Kim SH. Granulosa cell tumor of the ovary: common findings and unusual appearances on CT and MR. J Comput Assist Tomogr. 2002;26:756–761.



## 7. Životopis

### OSOBNI PODACI:

Ime i prezime: Thomas Ferenc

Datum rođenja: 04.07.1995.

Mjesto rođenja: Virovitica, Hrvatska

E-mail: thomas.ferenc95@gmail.com

### OBRAZOVANJE:

2014.-2020. Medicinski fakultet Sveučilišta u Zagrebu

2010.-2014. Gimnazija Petra Preradovića, Virovitica, Prirodoslovno-matematički smjer

2002.-2010. Osnovna škola Vladimir Nazor, Virovitica

### OSOBNJE VJEŠTINE:

Materinski jezik: hrvatski

Strani jezici: engleski

### AKTIVNOSTI:

Demonstrator na Katedri za internu medicinu, kolegij „Klinička propedeutika“ (2019./20.)

Demonstrator na Katedri za histologiju i embriologiju, kolegij „Histologija i embriologija“ (2016./17. – 2019./20.)

### PRIZNANJA I NAGRADE:

Dekanova nagrada za izvrsnost u akademskoj godini 2017./18., za najboljeg studenta 4. godine studija