

Endovaskularno liječenje intrakranijskih arteriovenskih malformacija

Horvat, Bruno

Master's thesis / Diplomski rad

2020

Degree Grantor / Ustanova koja je dodijelila akademski / stručni stupanj: **University of Zagreb, School of Medicine / Sveučilište u Zagrebu, Medicinski fakultet**

Permanent link / Trajna poveznica: <https://um.nsk.hr/um:nbn:hr:105:563163>

Rights / Prava: [In copyright](#)/[Zaštićeno autorskim pravom.](#)

Download date / Datum preuzimanja: **2024-08-10**



Repository / Repozitorij:

[Dr Med - University of Zagreb School of Medicine Digital Repository](#)



**SVEUČILIŠTE U ZAGREBU
MEDICINSKI FAKULTET**

Bruno Horvat

**Endovaskularno liječenje intrakranijskih arteriovenskih
malformacija**

Diplomski rad



Zagreb 2020.

Ovaj diplomski rad izrađen je u Kliničkom zavodu za dijagnostičku i intervencijsku neuroradiologiju KBC Zagreb, Medicinskog fakulteta Sveučilišta u Zagrebu pod vodstvom doc. dr. sc. Davida Ozretića i predan na ocjenu u akademskoj godini 2019./2020.

POPIS I OBJAŠNENJE KORIŠTENIH KRATICA

AVM – Arteriovenska malformacija

SRS – Stereotaktička radiokirurgija

SM – Spetzler-Martin

CT – Kompjutorizirana tomografija

CTA – Angiografija kompjutoriziranom tomografijom

MR – Magnetska rezonancija

MRA – Angiografija magnetskom rezonancijom

DSA – Digitalna subtrakcijska angiografija

NBCA – N-butil cijanoakrilat

EVOH – Etilen vinil alkohol

DMSO – Dimetil sulfoksid

PVA – Polivinil alkohol

FND – Fokalni neurološki deficit

Gy – eng. Gray, jedinica za mjerenje doze ionizirajućeg zračenja

Fr – eng. French, jedinica za mjerenje vanjskog promjera katetera

SADRŽAJ

| | |
|---|----|
| I SAŽETAK | |
| II SUMMARY | |
| 1 UVOD | 1 |
| 2 POVIJEST | 2 |
| 3 ARTERIOVENSKE MALFORMACIJE | 5 |
| 3.1 STRUKTURA ARTERIOVENSKE MALFORMACIJE | 5 |
| 3.2 EPIDEMIOLOGIJA | 6 |
| 3.3 KLASIFIKACIJA | 7 |
| 3.4 PATOGENEZA | 9 |
| 3.5 DIJAGNOSTIKA | 9 |
| 3.6 KLINIČKA SLIKA | 12 |
| 3.6.1 KRVARENJE | 12 |
| 3.6.2 EPILEPSIJE | 14 |
| 3.6.3 GLAVOBOLJE | 15 |
| 3.6.4 FOKALNI NEUROLOŠKI DEFICIT | 16 |
| 3.7 TERAPIJSKE MOGUĆNOSTI | 17 |
| 3.7.1 LIJEČENJE RUPTURIRANIH ARTERIOVENSКИH MALFORMACIJA | 17 |
| 3.7.2 LIJEČENJE NERUPTURIRANIH ARTERIOVENSКИH MALFORMACIJA | 18 |
| 3.7.3 MIKROKIRURŠKO LIJEČENJE ARTERIOVENSКИH MALFORMACIJA | 19 |
| 3.7.4 RADIOKIRURŠKO LIJEČENJE ARTERIOVENSКИH MALFORMACIJA | 20 |
| 4 ENDOVASKULARNO LIJEČENJE ARTERIOVENSКИH MALFORMACIJA | 22 |
| 4.1 VRSTE ENDOVASKULARNE EMBOLIZACIJE | 22 |
| 4.1.1 EMBOLIZACIJA PRIJE KIRURŠKE RESEKCIJE | 22 |
| 4.1.2 EMBOLIZACIJA PRIJE RADIOKIRURŠKOG ZAHVATA | 23 |
| 4.1.3 KURATIVNA EMBOLIZACIJA | 24 |
| 4.2 EMBOLIZACIJSKA SREDSTVA | 25 |
| 4.3 INTRAOPERATIVNA RAZMATRANJA | 27 |
| 4.4 TEHNIKA ENDOVASKULARNE EMBOLIZACIJE | 28 |
| 4.5 SPECIFIČNE TEHNIKE EMBOLIZACIJE ARTERIOVENSКИH MALFORMACIJA | 32 |
| 4.5.1 TRANSVENSKA EMBOLIZACIJA | 32 |
| 4.5.2 BALONSKA EMBOLIZACIJA | 35 |
| 4.5.3 TEHNIKA DVAJU KATETERA | 36 |
| 4.5.4 TEHNIKA EKSPRES LONCA | 37 |
| 4.6 KOMPLIKACIJE | 38 |

| | |
|---------------------------|----|
| 5 ZAKLJUČAK | 40 |
| 6 ZAHVALE | 41 |
| 7 LITERATURA | 42 |
| 8 ŽIVOTOPIS | 50 |

I SAŽETAK

Bruno Horvat – Endovaskularno liječenje intrakranijskih arteriovenskih malformacija

Cerebralne arteriovenske malformacije (AVM) su vaskularne anomalije građene od spleta slabo razvijenih displastičnih krvnih žila, u kojima su arterije hranilice bez kapilarne mreže povezane s drenažnim venama. Zbog brzog protoka iz arterijskog u venski sustav, dolazi do opterećenja žilne stijenke što može dovesti do rupture i krvarenja. Cerebralne arteriovenske malformacije najčešći su uzrok intracerebralnog krvarenja kod mladih ljudi. Od ostalih simptoma česti su epilepsija, glavobolje i fokalni neurološki deficiti koji nastaju uslijed učinka mase i sindroma cirkulatorne krađe. Najčešće se dijagnosticiraju tijekom etiološke obrade intracerebralnog krvarenja. Zlatni standard za dijagnostiku AVM je digitalna subtrakcijska angiografija pomoću koje se mogu prikazati morfološka struktura AVM kao i njena angioarhitekturna svojstva. Klasificiraju se pomoću Spetzler-Martinove klasifikacije koja u obzir uzima veličinu lezije, prisutnost duboke venske drenaže i elokventnost moždanog tkiva na kojem se malformacija nalazi. Ruptura AVM indikacija je za njihovo liječenje, a kod nerupturiranih AVM važno je procijeniti je li rizik od prirodnog tijeka bolesti veći od rizika liječenja, kao i prisutnost i jačinu simptoma. Liječenje se sastoji od multimodalnog pristupa, koji uključuje endovaskularno, mikrokirurško i radiokirurško liječenje. U zadnjih nekoliko desetljeća, zbog razvoja nove tehnologije i embolizacijskih sredstava, endovaskularno liječenje postaje sve popularnije. Može se primijeniti samostalno kao kurativna terapija ili češće kao adjuvantna terapija koja prethodi mikrokirurškom ili radiokirurškom liječenju. Kao adjuvantna terapija cilj embolizacije je pretvoriti neoperabilnu leziju u operabilnu, smanjiti rizik od komplikacija tijekom mikrokirurškog zahvata, kao i smanjiti lezije i učiniti ih podobnim za primjenu stereotaktičke radiokirurgije. Endovaskularna embolizacija koristi se i kod rupturiranih AVM za prevenciju ponovnog krvarenja iz aneurizmi, kao i za simptomatsko liječenje pacijenata koji nisu kandidati za invazivne terapijske opcije. Razvojem tekućih embolizacijskih sredstava i novih mikrokatetera značajno se unaprijedila učinkovitost endovaskularne embolizacije. Proces započinje transarterijskim pristupom nakon čega se mikrokateter pozicionira distalno u arterije hranilice lezije. Zatim se može pristupiti superselektivnoj angiografiji i embolizaciji lezije. S ciljem ostvarenja što bolje i selektivnije embolizacije osmišljene su specijalne tehnike embolizacije kao što su transvenska embolizacija, embolizacija pomoću dva katetera, balonska embolizacija i tehnika „ekspres lonca“. Od komplikacija najčešća su periproceduralna krvarenja i ishemijska oštećenja koja mogu nastati zbog tehničkih i fizioloških faktora.

Ključne riječi: endovaskularna embolizacija, arteriovenska malformacija, multimodalno liječenje, adjuvantna terapija, superselektivna angiografija, ruptura

II SUMMARY

Bruno Horvat – Endovascular treatment of intracranial arteriovenous malformations

Cerebral arteriovenous malformations (AVM) are vascular anomalies which consist of a conglomerate of dysplastic vessels with abnormal connections between feeding arteries and draining veins with no intervening capillary communication. Given the high arteriovenous flow, there is significant stress on the vessel wall which can lead to rupture and hemorrhage. Cerebral arteriovenous malformations are the leading cause of intracerebral hemorrhage in younger population. Other than that, AVMs can cause seizures, headaches and focal neurologic deficits because of their mass effect and vascular steal syndrome. They are usually diagnosed during etiologic intracerebral hemorrhage work up. Gold standard for the diagnosis of AVMs is digital subtraction angiography which allows visualization of the AVM, morphologically and its angioarchitectural characteristics. They are most commonly classified using Spetzler-Martin classification which considers lesion size, presence of deep vein drainage and eloquence of the brain tissue where the malformation is located. While AVM rupture is an indication for their treatment, in non-ruptured malformations the assessment of natural history risk versus risk during treatment is very important. Presence and severity of symptoms must be considered as well. Treatment of AVMs uses a multimodal approach and includes endovascular, microsurgical and radiosurgical treatment. With the development of new technologies and embolic agents, endovascular treatment is becoming more popular. It can be used as curative therapy or, more commonly, as adjuvant therapy which precedes microsurgical or radiosurgical treatment. When used as adjuvant therapy, endovascular embolization aims to make an inoperable lesion operable, decrease complication risk during microsurgical procedures and decrease lesion size and therefore make it suitable for stereotactic radiosurgical treatment. Furthermore, endovascular embolization is used in ruptured AVMs as repeated aneurism hemorrhage prevention as well as symptomatic therapy in patients who are not suitable for more invasive treatment modalities. Effectiveness of endovascular treatment has significantly increased with the development of liquid embolic agents and microcatheters. Treatment process begins with transarterial approach and is followed with microcatheter guidance and positioning distally of the lesion feeding artery. Once the catheter is in place, superselective angiography and lesion embolization follow. New techniques are created to achieve superior and more selective embolization procedures. Endovascular treatment does include possible complications, with the most common ones being periprocedural hemorrhage and ischemic lesions which are dependent on technical and physiologic factors.

Key words: endovascular embolization, arteriovenous malformation, multimodal approach, adjuvant therapy, superselective angiography, rupture

1 UVOD

Cerebralne arteriovenske malformacije (AVM) su najčešće cerebrovaskularne anomalije. Sastoje se od arterija hranilica koje su bez kapilarne mreže povezane s drenažnim venama putem konglomerata vijugavih displastičnih krvnih žila. Mogu uzrokovati intracerebralno krvarenje i neurološke simptome, kao što su epilepsije, glavobolje i fokalni neurološki deficiti. Arteriovenske malformacije najopasnije su za mlade ljude jer je njihov zaživotni rizik od krvarenja vrlo visok. Rupture AVM odgovorne su za trećinu hemoragijskih moždanih udara kod mladih, stoga je njihovo liječenje od velike važnosti. Endovaskularna embolizacije koristi se kao adjuvantna i kurativna terapija u liječenju AVM. Otkrićem novih embolizacijskih sredstava i mikrokaterata te uvođenjem novih tehnika u praksu endovaskularna embolizacija postiže sve bolje rezultate. Kao adjuvantna terapija koristi se u preoperativnoj devaskularizaciji duboko smještenih arterija hranilica koje su kirurški teško dostupne te omogućuje kiruršku resekciju. Endovaskularna embolizacija također može prethoditi radiokirurškom zahvatu u svrhu smanjenja volumena velikih lezija koje se tada može liječiti stereotaktičkom radiokirurgijom. Kao kurativna terapija može postići angiografsku obliteraciju određenih AVM. Kod rupturiranih AVM koje krvare iz aneurizme pridružene leziji, endovaskularnom embolizacijom takve aneurizme mogu se zbrinuti i smanjiti rizik od krvarenja. Otkrićem tekućih embolizacijskih sredstava i novih mikrokaterata, te uvođenjem novih embolizacijskih tehnika, rezultati endovaskularnog liječenja znatno su se poboljšali (1). Cilj ovog rada je dati sveobuhvatni prikaz intrakranijskih arteriovenskih malformacija i njihovog endovaskularnog liječenja korištenjem različitih tehnika i strategija endovaskularne embolizacije.

2 POVIJEST

Cerebralne arteriovenske malformacije se kao entitet prvi puta spominju u 18. stoljeću, ali najveći dio njihovog otkrića zbiva se u 19. stoljeću. Rudolf Virchow je 1863. godine u svom djelu *Die Krankhaften Geschwülste* (Bolesnotvorni tumori) prvi detaljno opisao i diferencirao intrakranijske arteriovenske malformacije. Ovo djelo smatra se prvim korakom u razumijevanju cerebralnih arteriovenskih malformacija. Britanski kirurg D'Arcy Power 1888. godine, opisao 20-godišnju pacijenticu s hemiplegijom, kojoj je nakon smrti na obdukciji pronađena arteriovenska malformacija u lijevom lateralnom sulku čija je ruptura uzrokovala masivno krvarenje. To je bio prvi slučaj AVM opisan 25 godina nakon objave Virchowljevog djela. Prvo palijativno liječenje proveo je talijanski kirurg Davide Giordano 1889. godine, ligirajući desnu parijetalnu arteriju hranilicu. Zbog nedostatka dijagnostičkih i terapijskih mogućnosti, rezultati liječenja AVM u 19. stoljeću bili su skromni. Razvojem cerebrovaskularne neurokirurgije u 20. stoljeću, prognoza postaje znatno bolja.

Američki pioniri neurokirurgije Walter Dandy i njegov mentor Harvey Cushing, te neuropatolog i kirurg Percival Bailey, 1928. godine objavljuju serije slučajeva kirurški liječenih intrakranijskih AVM uz katastrofalne rezultate. Niti jedna ekscizija AVM nije prošla uspješno, te se operacija smatrala nemogućom zbog prevelikog rizika od krvarenja.

Kirurško liječenje sastojalo se od dekompresivnih zahvata kako bi se smanjio povišen intrakranijski tlak i od ligacije arterija hranilica. Ligacija se prvo primjenjivala ekstrakranijalno, no ubrzo se počinje primjenjivati intrakranijalno. Intrakranijska ligacija primijenjena kao jedini modalitet liječenja davala je različite rezultate, no to je bio prvi korak prema razvijanju koncepta embolizacije.

Osnivač švedske neurokirurgije Herbert Olivecrona 1932. godine razvija kiruršku tehniku koja omogućuje eksciziju malih i srednjih AVM koja ne zahvaćaju elokventna područja mozga. Tehnika uključuje ligaciju površinskih arterija hranilica, zatim kružnu disekciju i odvajanje dubokih dijelova lezije te završno ligacijom drenažnih vena. Velik broj liječnika objavljuje serije slučajeva s pozitivnim rezultatima korištenjem Olivecronove tehnike i njenim modifikacijama.

Zbog nedostatka dijagnostičkih mogućnosti, AVM su se otkrivale slučajno. Jedini klinički znak koji je mogao upućivati na postojanje AVM bili su Jacksonski napadaji (*Jacksonian seizure*) koji sami po sebi nisu specifični za AVM. AVM su se najčešće otkrivale tijekom operacije kod pacijenata koji su bili podvrgnuti kirurškom zahvatu zbog intracerebralnog krvarenja ili povećanog intrakranijskog tlaka.

Najvažniji korak za dijagnostiku AVM bilo je otkriće cerebralne angiografije. Portugalski neurolog Antonio Caetano de Abreu Freire Egas Moniz 1920-ih godina pokušava vizualizirati intrakranijske krvne žile aplicirajući bromid kroz karotidnu arteriju. Zbog slabih rezultata i smrtnog ishoda jednog od pacijenata, bromid zamjenjuje jodidom. Prvu uspješno cerebralnu angiografiju izvodi 1927. godine

vizualizirajući dio unutarnje karotidne arterije unutar lateralnog sulkusa. Usavršavanjem tehnike i razvijanjem boljih kontrastnih sredstava angiografija postaje glavnom dijagnostičkom metodom za arteriovenske malformacije (2).

Endovaskularne tehnike u liječenju AVM najviše su se razvijale ranih 1960-ih godina. Alfred Luessenhop i William Spence 1960. godine objavljuju slučaj u kojem opisuju embolizaciju velike arteriovenske malformacije. Kroz kirurški prepariranu lijevu zajedničku karotidnu arteriju apliciraju embolizacijsko sredstvo metilni metilakrilat u obliku mjehurića promjera 2.5 – 4.2 mm. Mjehuriće su uštrcali u bifurkaciju karotidne arterije koji su zbog povećanog protoka dospjeli u proksimalni dio AVM i time se prekinuli protok u arterijama hranilicama (3,4).

Ovakav tip protokom vođene neselektivne embolizacijske tehnike koja koristi sredstva velikog promjera pokazale su minimalni učinak na dugotrajno zdravlje pacijenta, najvjerojatnije zbog visokog rizika od rekanalizacije.

Embolizacijski postupci su u počecima bili mogući samo uz otvoreni kirurški zahvat i direktnu punkciju krvne žile, zbog čega se rizik od embolizacije nije previše razlikovao od rizika kirurškog zahvata.

Veliki napredak predstavlja razvoj malih fleksibilnih katetera koji omogućuju pristup vaskularnom sustavu iz distalnih dijelova tijela, bez potrebe otvorenog kirurškog zahvata (2).

Ruski neurokirurg Fedor Serbienko 1974. godine objavljuje rad u kojem opisuje balonsku kateterizaciju. Zbog tog otkrića dobiva titulu 'oca endovaskularne neurokirurgije'.

Balonski kateter se sastoji od 2 lumena, jedan kroz koji se može aplicirati embolizacijsko sredstvo i drugi pomoću kojeg se može napuhati balon koji se nalazi pri vrhu katetera.

Balon značajno olakšava navođenje pomoću katetera i omogućuje navigaciju kroz zavojite krvne žile mozga, što je omogućilo prvu intrakranijsku kateterizaciju.

U početnim stadijima balonsku kateterizaciju koristi u dijagnostičke svrhe privremenom okluzijom velikih cerebralnih arterija. Zbog prestanka protoka u okludiranim krvnim žilama, kateter se može navoditi u susjedne krvne žile gdje je protok očuvan. Superselektivna kateterizacija i angiografija krvnih žila omogućuje bolji prikaz krvožilnih struktura zbog veće količine kontrasta u krvnim žilama koje želimo prikazati. Uz okluziju unutarnje karotidne arterije, izvodi selektivnu angiografiju vanjske karotidne arterije 1964. godine. Ubrzo nakon toga, balonsku kateterizaciju prilagođava za endovaskularno liječenje krvožilnih patoloških entiteta.

Trajnu okluziju intrakranijskih arterija i vaskularnih lezija postiže korištenjem katetera s balonom bez završnog otvora (*non-endhole balloon device*). Balon se napuše na ciljnom mjestu pomoću mješavine silikonskog polimera i tantalovog praha koji ubrzo tvore stabilni gel koji je rentegnski vidljiv. Balon ispunjen takvim gelom odreže se pomoću igle i služi kao embolizacijsko sredstvo (5).

Charles Kerber zaslužan je za daljnje unaprjeđivanje embolizacijske tehnike otkrićem balonskog katetera sa sustavom kalibriranog otpuštanja 1976. godine. Modifikacijom Serbienkovog katetera predstavlja balonski kateter s jednim lumenom koji se može napuniti tekućinom. Na vrhu balona nalazi se otvor kroz koji tekućina može izlaziti kada se balon dovoljno napuni (6).

Današnji način navođenja katetera uključuje korištenje žice vodilice, preko koje se kateter navodi do ciljne lokacije. Žice vodilice počele su se proizvoditi 1970-ih godina, međutim prvi sustav katetera i žice vodilice *Tracker catheter system* počeo se masivno proizvoditi tek 1986.

Napredak u tehnologiji i materijalima doveo je do naglog razvoja i široke dostupnosti različitih katetera i žica vodilica. Vrhovi katetera i žice bili su proizvedeni u različitim oblicima zbog lakšeg navođenja, te su na njih uvedeni markeri koji olakšavaju vizualizaciju na dijaskopiji. Kateteri su se izrađivali od hidrofилnog materijala koji je otežavao adheziju embolizacijskog sredstva za kateter.

Veliki razvoj javlja se i u području embolizacijskih sredstava. Kod prvih pokušaja embolizacije, kao embolizacijska sredstva primjenjivali su se različiti materijali kao što su čestice metil metakrilata, svileni šavovi, čestice želatine i autologni krvni ugrušci. Njihova učinkovitost bila je ograničena visokom stopom rekanalizacije, otežanom kontrolom embolizacije i izazivanjem vaskulitisa.

Veliki napredak u endovaskularnoj embolizaciji omogućilo je uvođenje tekućih embolizacijskih sredstava. Izobutil-2-cijanoakrilat prvi je korišten tekući materijal iz skupine cijanoakrilata, njegovo glavno svojstvo je polimerizacija u trenutku dodira s krvi. Zbog komplikacija kao što su adhezija embolizacijskog sredstva za kateter i posljedično zaglavljenje katetera, zamjenjuje se N-butil cijanoakrilatom (NBCA).

Iako se uspješnost postupka znatno povećala, rezultati su i dalje bili skromni. To se znatno mijenja uvođenjem *Onyx* kao embolizacijskog sredstva (2). *Onyx* je embolizacijsko sredstvo koje se sastoji od etilen vinil alkoholnog polimera (EVOH) otopljenog u dimetil sulfoksidu (DMSO) s raspršenim česticama tantala. Prvo korištenje EVOH polimera u kombinaciji s prahom metrizamida otopljenog u DMSO opisano je 1990. godine (7,8).

3 ARTERIOVENSKE MALFORMACIJE

Cerebralne arteriovenske malformacije (AVM) su vaskularne anomalije građene od spleta slabo razvijenih displastičnih krvnih žila u kojima su arterije hranilice bez kapilarne mreže povezane s drenažnim venama. Nastaju kongenitalno i smatraju se posljedicama disregulacije procesa angiogeneze, vaskulogeneze i upale. Mogu se javiti u sklopu genetski bolesti kao što je Rendu-Osler-Weber sindrom, no u najvećem broju slučajeva javljaju se sporadično (9).

S obzirom na anatomsku lokaciju možemo ih podijeliti u 7 tipova: frontalne, temporalne, parieto-okcipitalne, ventrikularne, malformacije u moždanom deblu, malom mozgu i dubokim dijelovima mozga. Lokalizacije malformacije bitna je u određivanju načinu liječenja i odabiru kirurškog pristupa. Klinička slika varira ovisno o tome blizu koje se moždane strukture malformacija nalazi (1).

3.1 STRUKTURA ARTERIOVENSKE MALFORMACIJE

Arteriovenske malformacije građane su od arterije hranilica, nidusa i drenažnih vena.

Geometrijska klasifikacija arterija hranilica bazira se na nalazu superselektivne angiografije te opisuje odnos distalnog dijela arterije hranilice s nidusom i normalnim moždanim parenhimom. Arterije hranilice mogu biti terminalne, pseudoterminalne i indirektne. Terminalne arterije hranilice završavaju nidusom distalno od odvajanja ogranaka za normalna područja mozga. Pseudoterminalne arterije hranilice nalikuju da završavaju nidusom, međutim nastavljaju dalje i daju ogranke za normalna područja mozga. Indirektna arterija hranilica ili „en passage“ arterija hranilica je ogranak arterije koja prolazi pored nidusa i opskrbljuje normalno područje mozga.

Nidus se sastoji se od konglomerata vijugavih displastičnih krvnih žila, a nalazi se između arterija hranilica i drenažnih vena. Zbog manjeg otpora protok kroz nidus je brži nego kroz normalne kortikalne arterije te dolazi do arteriovenskog „shuntinga“.

Nidus je u većini slučajeva kompaktan, dobro definiran uz dobro ograničene rubove. Manji dio AVM posjeduje difuzni neoštro ograničeni nidus.

Nidus može biti različitih veličina, a oblikom se obično prilagođavaju anatomskej lokaciji na kojoj se nalaze. Veće lezije imaju kompleksnije strukture i zahvaćaju više anatomskih struktura.

S obzirom na anatomskej lokaciju AVM mogu biti žlijebne koje su najčešće klinastog oblika, AVM moždanih vijuga i AVM subkortikalne bijele tvari koji su najčešće kuglastog oblika. AVM se također mogu nalaziti u dubokim područjima mozga kao što su kalozalne i cisternalne AVM.

Nidus se može sastojati od više vaskularnih odjeljaka različitih veličina i različitog protoka. Arteriovenske konekcije unutar jednog odjeljka mogu biti pleksiformne, fistulozne ili mješovite.

Odjeljci su hemodinamski povezani, stoga okluzijom jednog dijela odjeljka, on se može puniti pomoću struktura susjednom odjeljka. Unutar nidusa nalaze se 3 histološke zone: arterijska, prijelazna i venska. Arterijska zona sastoji se od spelta međusobno povezanih žila debele stijenke. Prijelazna zona je heterogena, a sastoji se od isprepletenih i međusobno povezanih vaskularnih kanala veličine 0.15 do 1.0 mm. Venska zona sastoji se od krvnih žila tankih stijenki debljine 1 – 3 mm, koje konvergiraju u velike drenažne vene. Smatra se da se arteriovenski „*shunting*“ događa između arterijske i prijelazne zone.

Vensku drenažu AVM najviše određuje njegova lokalizacija. Kortikalne AVM dreniraju se pomoću kortikalnih vena u površinski venski sinus, a duboko smješteni AVM dreniraju se pomoću dubokih vena mozga u duboke venske sinuse.

Ako je prisutna subkortikalna ili ventrikularna ekstenzija kortikalnih AVM, venska drenaža se može odvijati preko površinskih kortikalnih vena i preko subependimalnih dubokih vena.

Neočekivani uzorci venske drenaže kao što su transcerebralna kortikalna drenaža duboko smještenih AVM ili duboka drenaža kortikalno smještenih AVM mogu se razviti uslijed okluzije primarne venske drenaže (7).

3.2 EPIDEMIOLOGIJA

Istraživanja incidencije AVM dovelo je do različitih rezultata u različitim populacijama, te se procjenjuje na 0.89 – 1.34 osoba-godina. Nedavne studije opisuju veću incidenciju zbog mogućnosti neinvazivnog otkrivanja nerupturiranih i asimptomatskih AVM. Prevalencija AVM rijetko se procjenjuje. Populacijsko retrospektivno istraživanje iz Škotske objavljuje 18 slučajeva na 100.000 stanovnika, što iznosi 0.018%. S druge strane, istraživanja u Njemačkoj i Finskoj procjenjuju prevalenciju od 0.2%. Najveći broj cerebralnih arteriovenskih malformacija javlja se sporadično (95%), a tek manji broj u genetskim bolestima (5%) Prvi simptomi najčešće se javljaju u trećem i četvrtom desetljeću života podjednako u oba spola (10). Najčešće su lokalizirane u supratentorijskom području mozga (1). Intracerebralno krvarenje najčešća je klinička prezentacija AVM te se pojavljuje u 50% slučajeva kao prvi simptom. Smrtnost uzrokovana prvim intracerebralnim krvarenjem zbog rupture AVM iznosi 10 – 30%. Intracerebralno krvarenje uzrokuje neurološki deficit u 50% slučajeva, a u 10-20% dolazi do trajnog neurološkog deficita (11). Godišnji rizik za rupturu kod svih pacijenata s AVM iznosi 3%. Za pacijente s nerupturiranim AVM rizik iznosi 2.2%, a za one s prethodno rupturiranim AVM rizik iznosi 4.5% (12). Krvarenje iz AVM procjenjuje se uzrokom 2 – 4% svih hemoragičnih moždanih udara, te kao uzrokom 1 – 2% svih moždanih udara (13). Jedna trećina hemoragičnih moždanih udara kod mladih ljudi događa se zbog AVM krvarenja, što ga čini najčešćim uzrokom (14). Od ostalih simptoma ističu se epilepsije koje se javljaju u 18 – 35% slučajeva, glavobolje koje se javljaju u 6 – 14% slučajeva te fokalni neurološki deficit koji se javlja u 3 – 10% slučajeva (10).

3.3 KLASIFIKACIJA

U klasifikaciji AVM najčešće se koristi Spetzler-Martinova (SM) klasifikacija. Osmišljena je s ciljem kategorizacije AVM s obzirom na mogućnost liječenja kirurškom resekcijom. U obzir uzima veličinu lezije, prisutnost duboke venske drenaže i elokventnost moždane regije na kojoj se malformacija nalazi.

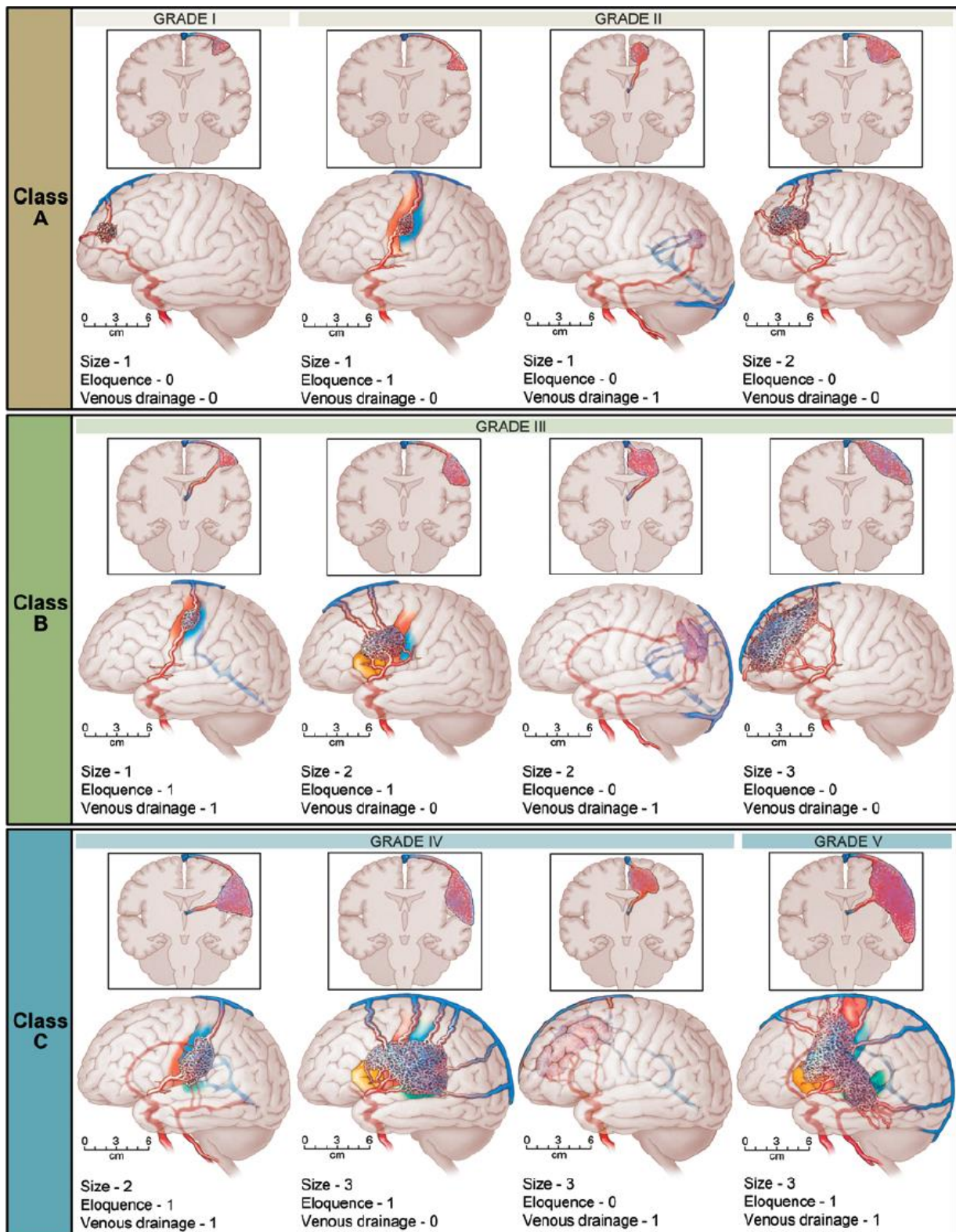
Elokventnim regijama moždane kore smatraju se primarni motorički korteks, primarni senzorički korteks, primarni vizualni korteks, Brocino i Wernickeovo područje. Dubokim elokventnim regijama smatraju se hipotalamus, talamus, moždano deblo i cerebelarni pedunkuli. Određivanje odnosa AVM i elokventnih moždanih regija postiže se snimkama magnetske rezonancije.

Prisutnost duboke venske drenaže značajno otežava kiruršku resekciju. Male arterijalizirane subependimalne vene dubokih dijelova mozga su krhke, otporne na koagulaciju i imaju povećanu tendenciju retrakcije i krvarenja u parenhim ili ventrikule. Površinskom drenažom smatra se drenaža putem kortikalnih vena i gornjeg sagitalnog sinusa, a dubokom drenažom se smatra drenaža putem dubokih moždanih vena i dubokih sinusa. Venska drenaža AVM određuje se pomoću angiografije.

S obzirom na veličinu nidusa, AVM se mogu podijeliti u 3 skupine. Prva skupina obuhvaća lezije manje od 3 cm, druga skupina obuhvaća lezije veličine 3 – 6 cm, a treća skupina obuhvaća lezije veće od 6 cm. S obzirom na to u koju skupinu pripadaju, dodaje se 1, 2 ili 3 boda na ukupnu vrijednost SM klasifikacije. Također se dodaje 1 bod ako je lezija na elokventnom području mozga te 1 bod ako je prisutna duboka venska drenaža. Najmanji mogući gradus je 1, a najveći 5.

S obzirom na SM gradus lezije određuje se koja je najbolja terapijska opcija pacijenta. Lezije niskog SM gradusa podobnije su za kirurško liječenje, a višeg SM gradusa za multimodalno ili konzervativno liječenje (15).

U svrhu pojednostavnjenja Spetzler-Martin klasifikacije, osmišljena je Spencer-Ponceova klasifikacija koja svrstava SM graduse u veće skupine s obzirom na njihovu mogućnost liječenja. U skupinu A pripadaju lezije SM gradusa I i II, u skupinu B pripadaju lezije SM gradusa III, a u skupinu C pripadaju lezije SM gradusa IV i V. Lezije iz skupina A liječe se kirurški, lezije iz skupine B liječe se multimodalno, a lezije iz skupine C opserviraju se i liječe konzervativno osim u slučajevima ponavlanog krvarenja i progresivnih neuroloških deficita (16).



Slika 1. Spetzler-Ponce klasifikacija; Preuzeto iz Spetzler et al. A 3-tier classification of cerebral arteriovenous malformations (2011).

3.4 PATOGENEZA

Patogenetski mehanizmi AVM uključuju rupturu, sindrom cirkulatorne krađe i kompresiju moždanog tkiva.

Zbog brzog protoka kroz arterije hranilice, nidus i drenažne vene, može doći do njihove rupture i posljedičnog intracerebralnog krvarenja (1).

Sindrom cirkulatorne krađe opisuje se kao stvaranje ishemijskih uvjeta tkiva zbog prisutnosti prenosnice, to jest *shunta* niskog otpora. Zbog toga dolazi do hipoperfuzije perinidalnih arterija i ishemije tkiva (17).

Kompresija moždanog tkiva može nastati uslijed venske kongestije, venske restrikcije i utjecaja mase.

Zbog velikog protoka kroz AVM također dolazi do venske kongestije i dilatacije vena, koje mogu komprimirati moždano tkivo. Do venske kongestije može dovesti i venska restrikcija zbog otežanog odtoka venske krvi uslijed dugog pijalnog toka drenažnih vena. Kompresija moždanog tkiva može također biti posljedica utjecaja mase velikih AVM.

Glioza mozga posljedica je ishemijskih oštećenja, koja u slučaju AVM mogu nastati zbog sindroma cirkulatorne krađe ili hemoragijskog moždanog udara. Rizik za epileptične napadaje povećan je kod pacijenata s perinidalnom gliozom (18).

3.5 DIJAGNOSTIKA

Dijagnostika intrakranijskih AVM bazira se na digitalnoj subtrakcijskoj angiografiji (DSA) kao zlatnom standardu, kompjutoriziranoj tomografiji (CT) i magnetskoj rezonanciji (MR).

Više od 50% AVM otkrije se prilikom dijagnostičke obrade intracerebralnog krvarenja. Kod netraumatskih intrakranijskih krvarenja, preporučena dijagnostička metoda je CT. Pretraga je brza, dostupna i omogućuje brzu procjenu intrakranijskog krvarenja. Mogu se vidjeti znakovi kojima se može razlučiti sekundarno krvarenje iz vaskularne malformacije od primarnog krvarenja zbog arterijske hipertenzije. Znakovi krvarenja iz AVM uključuju dilatirane i kalcificirane žile u blizini krvarenja, hiperdenzna žarišta koja upućuju na vaskularni nidus i atipičnu lokalizaciju intraparenhimskog krvarenja. Moždano tkivo u blizini može biti atrofirano, a mogu se vidjeti hipodenziteti koji upućuju na ishemične promjene ili gliozu. Ako se potvrdi da je uzrok krvarenja AVM ili aneurizma, pristupa se CT angiografiji.

CT angiografija (CTA), MR i MR angiografija (MRA) koriste se u obradi AVM zbog mogućnosti vizualizacije anatomskih karakteristika lezije. Pretrage nisu invazivne i pružaju sigurnu dijagnostiku. CT angiografija je korisna pretraga u hitnim situacijama za dijagnostiku intrakranijskih krvarenja. Brza je, minimalno invazivna, visoke rezolucije i pruža mogućnost brze dijagnoze vaskularne malformacije

u podlozi krvarenja. CTA se također koristi za određivanje angioarhitektonskih karakteristika i lokalizaciju lezije.

U komparativnim studijama koje uspoređuju CTA i DSA, obje metode pokazale su visoku osjetljivost i specifičnost. Negativne strane korištenja CTA su visoka doza zračenja i primjena intravenoznog kontrasta koji može izazvati komplikacije u nekih pacijenata (1).

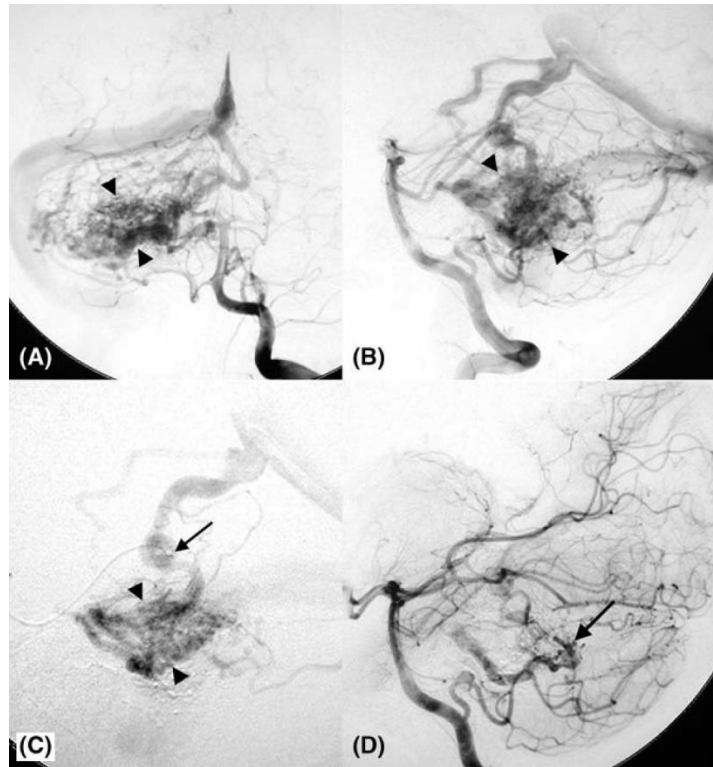
MR i MRA su dijagnostičke pretrage koje pacijenta ne izlažu ionizirajućem zračenju. Različite MR i MRA tehnike snimanja mogu pružiti informacije o AVM i okolnom moždanom parenhimu. Može se odrediti veličina AVM, broj arterija hranilica i drenažnih vena. Također se može odrediti odnos lezije s elokventnim područjima mozga, otkriti prisustvo aneurizmi i fistula te odrediti dominantna arterija hranilica. Ove informacije su bitne kod planiranja terapijskih opcija (19). Posebnim protokolima mogu se detektirati depoziti hemosiderina koji upućuju na ranija krvarenja koja su potencijalno prošla bez simptoma (1).

U meta-analizi koja je istraživala dijagnostičku obradu netraumatskih intrakranijskih krvarenja zbog vaskularnih patologija ustanovljena je osjetljivost od 95% i specifičnost od 99% za CT angiografiju, te osjetljivost od 98% i specifičnost od 99% za MR angiografiju (20).

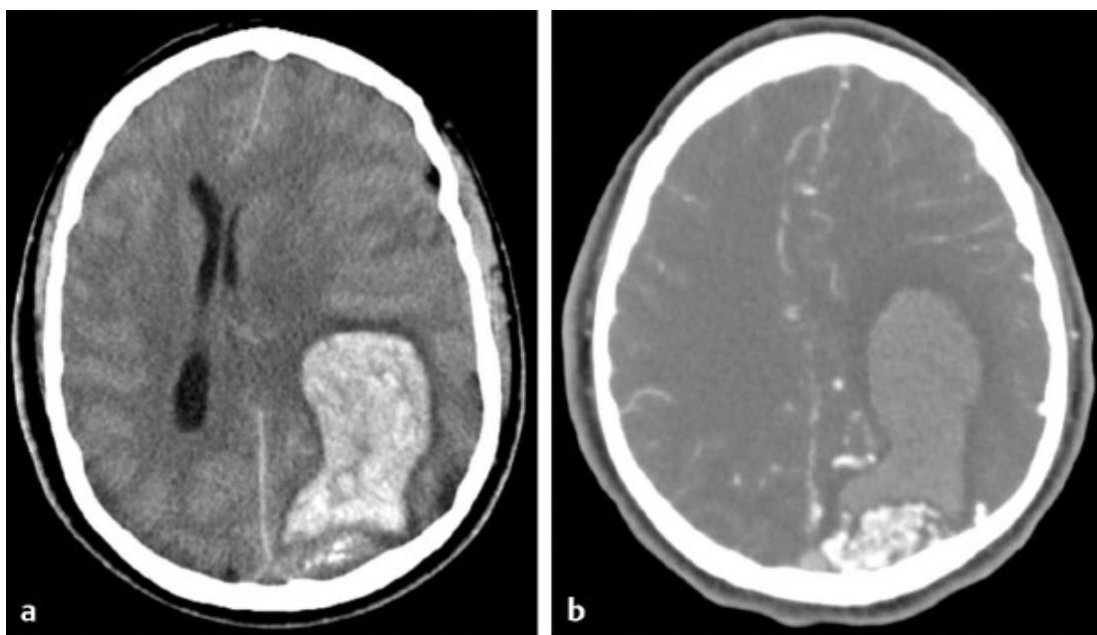
Zlatni standard za dijagnozu AVM i drugih vaskularnih bolesti je digitalna subtrakcijska angiografija. U usporedbi s drugim dijagnostičkim opcijama omogućuje superiornu prostornu i vremensku rezoluciju, a uz mogućnost dijagnostike nudi i mogućnost izvedbe terapijskih postupaka. Nedostaci DSA su invazivnost, duljina trajanja i mogućnost komplikacija (1).

Superselektivna angiografija je tehnika koja nam pruža najviše informacija o angioarhitekturi lezije. Provođi se pozicioniranjem mikrokatereta u distalni dio arterije hranilice i provedbom digitalne subtrakcijske angiografije. Na taj način moguće je vizualizirati arterije hranilice, drenažne vene, karakteristike nidusa, prisustvo fistula i angiopatija povezanih s visokim protokom kao što su aneurizme, stenoze i ektazije (7).

Nova otkrića u CTA i MR/MRA tehnikama omogućuju nove metode neinvazivnog snimanja koje omogućuju dobivanje funkcionalnih, hemodinamskih i fizioloških informacija koje se mogu mjeriti sa zlatnim standardom. Četiri dimenzionalni CTA (4D CTA) i četiri dimenzionalni MRA (4D MRA) mogu pružiti vremenski razriješene (*time-resolved*) angiografske informacije što omogućuje specifičniju karakterizaciju lezije te informacije o perfuziji, odvodnim venama i „*shuntingu*“, slično kao i u DSA tehnici. Također je postignut napredak u tehnici kateterske angiografije. Novija studija pokazuje razvoj 4D DSA protokola koji omogućuje detaljne informacije o angioarhitekturi AVM (1).



Slika 2. Digitalna subtraksijska angiografija (vrhovi strelica pokazuju pleksiformni nidus); (A) Anteroposteriorni angiogram, (B) Lateralni angiogram, (C) Superselektivni angiogram (strelica pokazuje vrh mikrokatetera), (D) Lateralni postembolizacijski angiogram (strelica pokazuje rezidualni nidus); Preuzeto iz Hurst et al. *Interventional Neuroradiology* (2007).



Slika 3. Rupturirana AVM; (a) CT bez kontrasta, (b) CT angiografija; Preuzeto iz Dumont et al. *Brain Arteriovenous Malformations and Arteriovenous Fistulas* (2018).

3.6 KLINIČKA SLIKA

Asimptomatske AV malformacije najčešće ostaju neotkrivene sve dok ne postanu simptomatske. Zbog poboljšane neinvazivne dijagnostike, broj pacijenata s dijagnosticiranim nerupturiranim AV malformacijama se povećao. Od svih dijagnosticiranih, njih 12% će razviti simptome različitog intenziteta (1).

3.6.1 KRVARENJE

Najčešći simptom je intracerebralno krvarenje koje obuhvaća 50% prvih kliničkih znakova. Smrtnost uzrokovana prvim intracerebralnim krvarenjem iznosi između 10% i 30% (11).

Osim intracerebralnog krvarenja, ovisno o lokaciji moguće su i pojave intraventrikularnog i subarahnoidnog krvarenja (21).

Među faktore koji su povezani s većim rizikom krvarenja spadaju prethodna krvarenja, prisutnost duboke venske drenaže, intranidalne aneurizme, lokacija u dubokim dijelovima mozga, restrikcija venskog odtoka, difuzna morfologija lezije i jedinstvena drenažna vena. Rizici navedenih faktora se zbrajaju, tako da pacijenti s više faktora imaju veći rizik od krvarenja (1,21).

Najveću prediktornu vrijednost ima prisutnost krvarenja u prošlosti. Provedena meta-analiza ukazuje da godišnji rizik rupture nerupturiranih AVM iznosi 2.2%, a onih prethodno rupturiranih 4.5% (12).

Istraživanja također opisuju kako se nakon inicijalnog krvarenja AVM, godišnji rizik od ponovnog krvarenja mijenja kroz vrijeme. Prve godine nakon krvarenja rizik iznosi 9.65 – 15.42%, između 2. i 5. godine nakon krvarenja iznosi 5.32 – 6.3%, a 5 godina nakon krvarenja iznosi 1.7 – 3.67% (22).

Pacijenti s AV malformacijom se s obzirom na krvarenje mogu podijeliti u 4 skupine:

1. Pacijente s nerupturiranom lezijom, bez radiološkog nalaza prethodnog krvarenja
2. Pacijente s tihim krvarenjem (*silent hemorrhage*), bez simptoma krvarenja, uz pozitivan radiološki znak prethodnog krvarenja
3. Pacijente s akutnim krvarenjem, bez radiološkog znaka prethodnog krvarenja
4. Pacijente s ponovno rupturiranom lezijom, uz akutno krvarenje i pozitivan radiološki znak prethodnog krvarenja

Kao radiološku pretragu za dokazivanje prethodnog krvarenja uzima se magnetska rezonancija s protokolom osjetljivosti na željezo (*iron-sensitive imaging protocol magnetic resonance imaging scan*). Pozitivan nalaz na magnetskoj rezonanciji uključuje atenuaciju signala zbog hemosiderina koji se odlaže u okolni moždani parenhim, encefalomalaciju uz leziju i parenhimalne kalcifikacije. Umjesto magnetske rezonancije kao pretragu za dokazivanje prethodnog krvarenja može se koristiti i kompjutorizirana tomografija na kojoj se uočava encefalomalacija i parenhimalne kalcifikacije.

Važno je za napomenuti kako postojanje asimptomatskih tihih krvarenja, to jest mikrohemoragija također povisuje rizik od krvarenja. Trećina pacijenata s nerupturiranom AVM ima prisutne znakove tihih krvarenja, a time i povećan rizik od krvarenja u budućnosti (23).

Dob pacijenta jedan je od glavnih faktora prema kojem se odlučujemo hoćemo li pacijenta zbrinjavati invazivno ili konzervativno. Zaživotni rizik od krvarenja viši je u mladih pacijenata, što opravdava niži prag za invazivno liječenje.

Kako bi predvidjeli rizik od krvarenje svakog pojedinca, predložen je jednostavan model koji se bazira na očekivanom trajanju života i multiplikativnom zakonu vjerojatnosti. U ovom modelu podrazumijeva se da je godišnji rizik konstantan kroz vrijeme.

$$\text{Rizik} = 1 - (\text{godišnji rizik da lezija ne prokrvari})^{\text{broj preostalih godina života}}$$

Jednostavniji model u kojem se pretpostavlja da je godišnji rizik od krvarenja 3% također se može koristiti, te nudi približno istu osjetljivost.

$$\text{Rizik} = 105 - \text{pacijentova dob u godinama}$$

Na primjeru pacijenta koji ima 25 godina s očekivanim trajanjem života od 78 godina, uz godišnji rizik od krvarenja od 3%, njegov zaživotni rizik od krvarenja iznosi 80% (11).

Aneurizme unutar AV malformacija česta su pojava. Javljaju u 18% pacijenata, a provedena meta-analiza ukazuje da povećavaju rizika od krvarenja (12). Takve aneurizme se po mogućnosti liječe prije samog zbrinjavanja AV malformacije zbog povećanog rizika od rupture. Velike aneurizme (> 7 mm) kod nerupturiranih AV malformacija, kao i sve rupturirane nidalne i prenidalne aneurizme potrebno je zbrinuti endovaskularnom embolizacijom s ciljem smanjenja rizika od ponovnog krvarenja i perioperativnih komplikacija (24).

U provedenoj meta-analizi 53% svih AVM imalo je duboku vensku drenažu dok se 27% svih AVM nalazilo u dubokim područjima mozga.

Povećan tlak u dubokom venskom sustavu uzrokuje povećan gradijent tlaka u AVM. Godišnji rizik od krvarenja je kod takvih lezije povećan te on iznosi 2.4 – 5.4%. Može se povećati na 7.2 – 11.4% ako se radi o prethodno rupturiranim duboko smještenim AVM.

Smatra se da lezije koje imaju ekskluzivno duboku drenažu nose veći rizik od lezija koje imaju duboku i površinsku drenažu. Broj drenažnih vena također može upućivati na rizik od krvarenja te on pada s porastom broja drenažnih vena zbog manjeg vaskularnog otpora.

Lokalizacija u dubokim područjima mozga također je nezavisni čimbenik rizika za krvarenje. Povisuje rizik od krvarenja na 3.1 – 4.4% kod nerupturiranih AVM, te na 11.4 – 14.8% kod prethodno rupturiranih AVM. Povišen rizik od krvarenja tumači se većom fragilnosti krvnih žila lezije (12,25).

Ranija istraživanja prirodnog tijeka AVM upućuju da veličina lezije ima ulogu u procjeni rizika od krvarenja. Opisuju kako su manje AV malformacije najčešće asimptomatske, no imaju veći rizik od rupture. Razlog tome je povećan intraarterijski otpor žila hranilica, koji je obrnuto proporcionalan veličini AV malformacije. AV malformacija može također biti opterećena opstrukcijom venskog odtoka (1).

Novije meta-analize pokazuju kako mala veličina AVM ne povisuje značajno rizik od krvarenja. Male AVM češće se prezentiraju krvarenjem nego drugim simptomima, no to se objašnjava njihovom nesposobnošću da izazovu epilepsije ili fenomen cirkulatorne krađe (12).

3.6.2 EPILEPSIJE

Drugi najzastupljeniji simptom intrakranijskih AVM su epilepsije. Generalizirane epilepsije javljaju se u 30%, a fokalne u 10% slučajeva (26).

Nastaju kao posljedica perinidalne glioze, venske kongestije i venske restrikcije (18).

Mogu se pojaviti kao prvi simptom ili kao posljedica intracerebralnog krvarenja. Također je moguća pojava novostečenih epilepsija kao komplikacija primjene radiokirurgije (27).

Na rizik od pojave epilepsije utječe lokalizacija AVM. Poznato je kako su elokventna područja mozga česti izvor epileptičkih napadaja stoga AVM lokalizirani na centralnim regijama imaju značajan epileptogeni potencijal. Temporalna regija također je poznato epileptogeno područje. Različiti autori također pridaju važnost posterofrontalnim i perisilvičnim regijama kao i parijetalnom režnju.

Najveći broj pacijenata koji pate od epilepsije povezane s AVM pripadaju u dobnu skupinu od 31 – 40 godina. Pojava epilepsija u mlađoj dobi obično je loš prognostički pokazatelj za njihovo liječenje.

U provedenom istraživanju, dob manja od 35 godina, veličina AVM veća od 3 cm i lokalizacija u temporalnom režnju u značajnoj mjeri povisuju rizik od nastanka epilepsije (28).

Kao pozitivni prognostički faktori za ishod liječenja multimodalnom terapijom navode se kraće trajanje epileptičnog napadaja, odsustvo prethodnog krvarenja ili pojava epilepsija zbog intracerebralnog krvarenja, starija dob pacijenta, generalizirani tip epilepsije te duboke i infratentorialne lokalizacije (27,28).

Epilepsije povezane s AVM najbolje reagiraju na potpunu obliteraciju AVM. Od terapijskih modaliteta, najveću uspješnost pokazuje mikrokirurška terapija koja pokazuje uspješnost u 78% slučajeva, zatim radiokirurgija u 66% i embolizacija u 50% slučajeva. Najmanji godišnji rizik od krvarenja nakon liječenja prisutan je kod mikrokirurške terapije i iznosi 1%.

Vrijeme od liječenja do remisije epilepsije razlikuje se s obzirom na primijenjen terapijski modalitet. Simptomi najbrže nestanu kod primjene kirurške resekcije gdje u prosjeku nestaju nakon mjesec dana, zatim kod embolizacije gdje u prosjeku nestaju nakon 8 mjeseci, a najsporije kod radiokirurgije gdje u prosjeku nestaju za 20 mjeseci.

Simptomi epilepsije mogu nestati prije potpune obliteracije AVM, što upućuje da potpuna obliteracija nije uvijek nužna za liječenje epilepsije (28).

3.6.3 GLAVOBOLJE

Glavobolja kao jedan od simptoma AVM, najčešće se javlja kod pacijenata s okcipitalno lokaliziranim lezijama, često kao prvi simptom.

Glavobolja se kao klinički simptom javlja u 15% svih simptomatskih pacijenata iako različita istraživanja pokazuju velik raspon incidencije (29,30).

Teško je razlikovanje glavobolja uzrokovane AVM od glavobolja uzrokovanih drugim patofiziološkim mehanizmima. Klinička slika glavobolje povezane s AVM može nalikovati na migrenozni tip glavobolje. Razlikujemo ih time što se u glavoboljama povezanih s AVM ne javlja mučnina i autonomne smetnje kao što se javlja u migrenoznim glavoboljama.

Srednja dob pacijenata koji pate od glavobolje povezane s AVM iznosi 36 godina, međutim kod većine slučajeva simptomi su počeli desetak godina ranije.

Prisutnost proširenih i zavojitih arterija hranilica i refluksa u rostralnom dijelu gornjeg sagitalnog sinusa povećava rizik od glavobolja.

Glavobolje mogu biti praćene vizualnim smetnjama, osjećajem pulsiranja, a bolovi su češće na strani glave na kojoj se nalazi AVM. Vizualni simptomi i prodromi javljaju se u vidnom polju kontralateralno od lezije.

Patofiziološki mehanizam koji se predlaže u objašnjenju glavobolja povezanih s AVM je aktivacija trigeminovaskularnih aferentnih živaca.

Povećan intrakranijski tlak može aktivirati trigeminovaskularni sustav. Ako intrakranijski tlak dosegne određenu razinu mogu se javiti glavobolje. Iako male lezije ne uzrokuju povećanje intrakranijskog tlaka, velike lezije ga mogu povisiti u određenoj mjeri (31). S druge strane smatra se da su ljudi skloni migrenama osjetljivi i na male promjene intrakranijskog tlaka, stoga AVM može uzrokovati dovoljno povećanje tlaka da se potakne migrena (32).

Glavobolje također mogu biti potaknute ishemijom koja se može javiti zbog fenomena cirkulatorne krađe. Zbog većeg protoka kroz AVM, normalna područja mozgu dobivaju manje krvi što može pokrenuti glavobolje (29).

Kortikalna šireća depresija je sporo šireći val depolarizacije neurona i glijalnih stanica iza kojeg slijedi supresija spontane neuronske aktivnosti zajedno uz varijabilne promjene u vaskularnom sustavu, krvnom protoku i energetske metabolizmu (33).

Povezana je s migrenama, aktivacijom trigeminalnih aferentnih živaca i promjenom krvno-moždane barijere. Smatra se kako AVM mehaničkom stimulacijom i hemodinamskim promjenama uzrokovanih fenomenom cirkulatorne krađe može potaknuti kortikalnu šireću depresiju i aktivaciju trigeminovaskularnog sustava što može dovesti do glavobolja (29,34).

Inicijacija kortikalno šireće depresije rezultira aktivacijom neurona i glijalnom depolarizacijom što je popraćeno masivnim transmembranskih kretanja iona i promjenama u regionalnom cerebralnom krvnom protoku. Ako se te promjene dogode na meningealnim žilama, može doći do aktivacije trigeminovaskularnog sustava i glavobolja (35).

3.6.4 FOKALNI NEUROLOŠKI DEFICIT

Fokalni neurološki deficit (FND) može biti inicijalna prezentacija kod nerupturiranih intrakranijskih AVM u manjeg broja pacijenata, incidencija je otprilike 3 – 10 %. Klinička slika je obično u korelaciji s lokalizacijom lezije, međutim slikovnim metodama se ne utvrđuje postojanje hemoragije, infekcije ili drugog epileptogenog čimbenika. Klinički tijek bolesti je različit, FND može perzistirati, pogoršati se, a neki fluktuiraju u kliničkoj prezentaciji ili su reverzibilni. Patofiziološki mehanizam nije u potpunosti razjašnjen. Potencijalni uzrok opisuje hipoteza perinidalnog sindroma cirkulatorne krađe. Utvrđeni demografski ili morfološki faktori kao rizični čimbenici uključuju stariju dob, ženski spol, duboku intracerebralnu lokalizaciju lezije i lokalizaciju u moždanom deblu. Veličina lezije, lobarna lokalizacija te arterijska opskrba i uzorak venske drenaže nisu dovedeni u korelaciju s incidencijom FND. Zbog moguće kronične hipoperfuzije unutar kortikalne regije povezani su s kompenzacijskim mehanizmima poput udaljene aktivacije neurona ili reorganizacije cerebralne funkcije u kontralateralnoj i ipsilateralnoj hemisferi. Ovi događaji mogu objasniti rijetkost pojave FND kao i nemogućnost postavljanja korelacijske veze između lobarne lokalizacije lezije i pojave i prezentacije FND (36).

3.7 TERAPIJSKE MOGUĆNOSTI

Liječenje AVM provodi se kroz tri modaliteta: mikrokirurška resekcija, radiokirurški zahvat i endovaskularna embolizacija. Mogu se primijeniti samostalno ili kao multimodalna terapija.

Konzervativno liječenje je također opcija i ona uključuje farmakološku simptomatsku terapiju.

3.7.1 LIJEČENJE RUPTURIRANIH ARTERIOVENSKIH MALFORMACIJA

Bolest se najčešće dijagnosticira pojavom prvih simptoma, što je za najveći broj pacijenata intracerebralno krvarenje. Krvarenje iz AVM nosi smrtni rizik od 10 – 30% i rizik za trajni neurološki deficit od 30 – 50% (11).

Nakon primitka u bolnicu prvi korak je stabilizacija pacijenta koja uključuje kardiorespiratornu potporu i transfer u neurološku intenzivnu jedinicu liječenja (24).

Sistolički krvni tlak potrebno je održavati ispod 140 mmHg kako bi se spriječilo širenje hematoma (37).

Krvarenje povezano s AVM može dovesti do povišenja intrakranijskog tlaka ako je hematom dovoljno velik. Također moguća je i pojava intraventrikularnog krvarenja koje uzrokuje hidrocefalus i posljedično povisuje intrakranijski tlak. Kod pacijenata sa značajnim hidrocefalusom i lošim neurološkim statusom potrebno je pratiti intrakranijski tlak. Također je potrebno obratiti pažnju na koncentraciju glukoze u krvi zbog povezanosti hiperglikemije s lošijom prognozom kod intracerebralnog krvarenja (1).

Nakon inicijalnog zbrinjavanja krvarenja, pristupa se slikovnim pretragama kako bi se odredila lokacija, veličina i potencijalni izvor intrakranijskog krvarenja. Dijagnostička metoda izbora je CT, a ako se utvrdi da je izvor krvarenja iz AVM ili aneurizme, snima se najčešće CT angiografija.

Simptomi intracerebralnog krvarenja uslijed rupture AVM ne razlikuju se značajno od simptoma primarnog intracerebralnog krvarenja koje se javlja kao posljedica hipertenzije. Na rupturu AVM sumnjamo kod mlađih pacijenata s naglim poremećajem svijesti, bez faktora rizika za primarno intracerebralno krvarenje (24).

Rupturirane AVM imaju relativno niski rizik od ranog ponovnog krvarenja, stoga se nakon prve epizode krvarenja i njenog zbrinjavanja, definitivno liječenje AVM može odgoditi s ciljem stabiliziranja pacijenta, otapanja hematoma i smanjivanja moždanog edema (1).

Hematom i edem mogu akutno komprimirati leziju što može dovesti do radiološke slike lezije koja ne odgovara njenim stvarnim karakteristikama. Također edem i hematom mogu utjecati na vidljivost lezije i otežati kiruršku resekciju. Predlaže se period čekanja od 2 – 6 tjedana između krvarenja i zbrinjavanja AVM (24).

U slučajevima kod kojih se može sa sigurnošću potvrditi da je izvor krvarenja intranidalna ili prenidalna aneurizma, rana embolizacija može smanjiti rizik od ranog ponovnog krvarenja (11).

Jedna od mogućih posljedica intracerebralnog krvarenja je epileptički napadaj. Prospektivno istraživanje opisuje rizik od 10.6% za epileptični napadaj nakon krvarenja te veću učestalost epileptičkih napadaja uslijed hemoragičnih moždanih udara nego uslijed ishemijskih. Zbog toga se u akutnoj fazi intracerebralnog krvarenja može dati antiepileptik (24,38).

Ako hematoma izaziva neurološke deficite zbog kompresije i povećanja intrakranijskog tlaka, potrebna je hitna kirurška dekompresija i evakuacija hematoma (39). Površinske, male i dobro definirane lezije koje su povoljne za kirurško liječenje, mogu se resecirati neposredno nakon evakuacije hematoma prilikom iste operacije (1).

3.7.2 LIJEČENJE NERUPTURIRANIH ARTERIOVENSKIH MALFORMACIJA

Liječenje nerupturiranih, pogotovo asimptomatskih AVM kontroverzna je tema.

Provedena su različita istraživanja koja uspoređuju intervencijsko i konzervativno liječenje AVM. Intervencijsko liječenje podrazumijevanja mikrokiruršku resekciju, radiokirurški zahvat pomoću gamma noža, endovaskularnu embolizaciju i njihove kombinacije. Konzervativno liječenje obuhvaća farmakološku terapiju za potencijalne neurološke simptome kao što su epilepsije ili glavobolje kao i farmakološku terapiju za smanjivanje rizika od vaskularnih bolesti kao što su arterijska hipertenzija i dijabetes. Najznačajnije takvo istraživanje je randomizirani klinički pokus nerupturiranih moždanih arteriovenskih malformacija (*A randomized trial of Unruptured Brain Arteriovenous malformations* (ARUBA)). Istraživanje je uključivalo podjelu pacijenata u dvije skupine, jednu liječene isključivo konzervativnom terapijom, a drugu liječenu intervencijskim zahvatima. Uspoređivan je broj moždanih udara i smrtnih ishoda u obje skupine, te je zaključak da je skupina pacijenata koja se liječila konzervativno medikamentozno pod znatno manjim rizikom od moždanog udara ili smrtnog ishoda. Skupina liječena intervencijskim postupcima imala je veći rizik od moždanog udara ili neurološkog deficita nepovezanog s ishemijom (40). Iako su provedena kohortna istraživanja pokazala slične rezultate, studija je bila metom mnogih kritika zbog malog broja pacijenata i nemogućnosti usporedbe rezultata različitih modaliteta unutar skupine koja je liječena intervencijskim postupcima (1,41,42).

Istraživanja koja su sljedila ukazuju da su mikrokirurške resekcije AVM SM gradusa I i II povezane s puno manjim rizikom od komplikacija s obzirom na ARUBA istraživanje. Slične rezultate pokazuju i istraživanja radiokirurških zahvata (1).

Mikrokirurška resekcija zlatni je standard za liječenje AVM SM gradusa I i II. U određenim slučajevima kada je mikrokirurška resekcija otežana ili nije moguća, ove lezije moguće je liječiti radiokirurški. Ovisno o simptomatologiji pacijenta, karakteristikama lezije i procijenjenom riziku od krvarenja odabire

se između mikrokirurškog i radiokirurškog zahvata. Endovaskularna embolizacija može se primijeniti kao adjuvantna terapija, a u određenim slučajevima i kao kurativna (1).

Zbog heterogenosti AVM SM gradusa III osmišljena je revidirana klasifikacija koja klasificira takve lezije u 2 podskupine. Lezije SM gradusa IIIA su lezije veće od 6 cm liječe se mikrokirurškom resekcijom uz endovaskularnu embolizaciju. Lezije SM gradusa IIIB su lezije koje imaju prisutnu duboku vensku drenažu ili se nalaze na elokventnim područjima mozga liječe se SRS s ili bez endovaskularne embolizacije (43).

AVM gradusa IV i V najčešće se opserviraju i liječe konzervativno zbog visokog rizika od komplikacija povezanog s intervencijskim liječenjem (44). U određenim okolnostima takve lezije također se mogu liječiti intervencijski multimodalnom terapijom (45).

Zaživotni rizik od rupture veći je kod mlađih ljudi tako da je kod njih preporučeno primijeniti intervencijsku terapiju. Rizik za rupturu prethodno nerupturiranih AVM prosječno iznosi 2.2%. Kako bi se procijenilo kojim pacijentima sugerirati liječenje procjenjujemo rizik od krvarenja s pomoću analize rizičnih čimbenika. Kao pravilo se uzima da se intervencijskih zbrinjavaju sve lezije kod kojih je rizik od progresije bolesti veći od rizika intervencije, te kad se nehemoragični simptomi smatraju dovoljno teškima da je rizik intervencije prihvatljiv (1).

3.7.3 MIKROKIRURŠKO LIJEČENJE ARTERIOVENSKIH MALFORMACIJA

Mikrokirurška kurativna resekcija jedna je od glavnih terapijskih opcija za liječenje intrakranijskih AVM koja omogućuje neposredno izlječenje. Može se primijeniti samostalno ili kao dio multimodalne terapije zajedno uz endovaskularnu embolizaciju i radiokirurški zahvat. Smatra se zlatnim standardom za liječenje AVM SM gradusa I i II.

Operacija počinje kraniotomijom kako bi se omogućio adekvatan pristup leziji, njenim arterijama hranilicama i drenažnim venama. Operater mora razumjeti morfologiju lezije u čemu mu pomažu preoperativni MR i CTA. MR pomaže u mapiranju funkcionalnog korteksa i njegovog anatomskog odnosa s lezijom. CTA se koristi za intraoperativnu navigaciju zbog dobrog prikaza vaskularne anatomije visoke rezolucije.

Sljedeći korak je izolacija i razdvajanje arterijskih hranilica. Prvo se odvajaju male i srednje velike kortikalne arterije hranilice procesom koagulacije, a veće arterije hranilice se prvo okludiraju mikrokripsama, a zatim se odvoje koagulacijom. Pri odvajanju arterija hranilica operater mora obratiti pažnju na mogućnost postojanja *en passage* arterija hranilica. Od arterija hranilica razlikuju se po tome što su manje zavojite i nisu distendirane, te nalikuju normalnim kortikalnim arterijama. Njihovo odvajanje može dovesti do ishemičnog oštećenja priležećeg moždanog parenhima. Od velike je važnosti razlikovati arterije hranilice i drenažne vene, jer okluzijom drenažnih vena može doći do ruptur lezije.

Ako operater nije siguran je li određena žila arterija ili vena, može privremeno okludirati žilu. Ako dođe do povećanja lezije, znat će da se radi o veni. Ista tehnika može se primijeniti kod provjeravanja jesu li sve arterije hranilice odvojene, tako da se okludira glavna drenažna vena. Također je moguća intraoperativna angiografija u procjeni brzine protoka čime se arterije i vene mogu razlikovati. Dublje arterije hranilice koje su kirurški teško dostupne mogu se devaskularizirati preoperativnom embolizacijom, što operateru omogućuje njihovo lakše prepoznavanje i odvajanje. Uz to moguća je i embolizacija aneurizmi koje su teško dostupne operateru čime se umanjuje rizik od krvarenja.

Zatim slijedi cirkumferentna disekcija nidusa kojom se nidus izrezuje od površine mozga do njegovog apeksa koji se često nalazi blizu periventrikularnog endodima. Nidus se odvaja od susjednog moždanog parenhima i susjednih neurovaskularnih struktura, stoga operater mora obratiti pažnju da ih ne ošteti. Sastoji se od 5 koraka: subarahnoidna disekcija, parenhimalna disekcija, endodimalna disekcija, inspekcija nidusa i zatvaranja glavnih drenažnih vena što omogućuje odstranjenje lezije (1).

3.7.4 RADIOKIRURŠKO LIJEČENJE ARTERIOVENSKIH MALFORMACIJA

Indikacije za stereotaktičko radiokirurško liječenje (*stereotactic radiosurgery* (SRS)) obuhvaćaju AVM lokalizirane na dubokim područjima mozga bez mogućnosti kirurškog pristupa, male i srednje velike AVM, AVM u blizini elokventnih područja mozga s visokim kirurškim rizikom, rezidualne AVM preostale od prethodnog liječenja i određene velike simptomatske AVM bez drugih terapijskih alternativa.

Faktori o kojima treba voditi računa su dob pacijenta, komorbiditeti, prijašnje ruptore AVM, prijašnje liječenje, volumen i morfologija AVM, lokalizacija, simptomi, angioarhitektura i mogućnost kirurškog zbrinjavanja (1).

Rane komplikacije SRS uključuju krvarenje, epileptički napadaj, glavobolju, mučninu, povraćanje. Kasne komplikacije javljaju se nekoliko mjeseci do nekoliko godina nakon SRS i uključuju radijacijsku nekrozu i neurološke deficite (46).

Primarna indikacija za primjenu SRS su AVM koje su kirurški nedostupne ili se nalaze na visokorizičnim lokacijama blizu kojih nije sigurno operirati. Primjer takvog slučaja je AVM moždanog debla. Za AVM niskog gradusa mikrokirurška resekcija smatra se zlatnim standardom, međutim SRS je može biti prihvatljiva i sigurna alternativa za pacijente koji zbog komorbiditeta ne mogu biti operirani.

Rezidualni AVM koji ostaju nakon nepotpune resekcije ili embolizacije također su dobri kandidati za SRS. SRS je terapija izbora kod pacijenata s velikim simptomatskim AVM za koje ne postoji druga terapijska alternativa.

SRS se obavlja pomoću Gamma noža. Kod lobarnih AVM rutinski se primjenjuje antikonvulzivna terapija kako bi se izbjegli periproceduralni epileptički napadaji. Nakon primjene lokalnog anestetika u

područje skalpa i intravenske sedacije, pacijentova glava se stavlja u stereotaktički okvir koji podržava radiološko snimanje. Sljedeći korak je radiološko snimanje lezije. Zlatni standard za planiranje SRS je MR kombiniran s cerebralnom angiografijom. Kasna arterijska faza angiografije je najbolja za planiranje doze jer najbolje prikazuje AVM nidus i drenažne vene. Ako je MR kontraindiciran primjenjuje se CTA. Snimke lezije unose se u računalo kako bi se odredila lokacija lezije u stereotaktičkom prostoru. Unošenjem radioloških snimka program za planiranje doze izračunava dozu koja će se primijeniti na leziju. Snimke se također detaljno analiziraju kako bi se otkrili potencijalni faktori rizika za krvarenje koji se potencijalno mogu zbrinuti endovaskularnom embolizacijom.

Primjena doze računa se pomoću AVM volumena, anatomske lokacije, prijašnjih zračenja i kliničkoj povijesti. Doza koja je potrebna za najveću moguću obliteraciju AVM usklađuje se s faktorima rizika za komplikacije. Minimalna terapijska doza je 16 – 18 Gy, a povećana razina obliteracije primjećuje se kod doza od 20 – 23 Gy. Nakon procedure primjenjuje se doza intravenskog metilprednizolona kako bi se izbjegla upalna reakcija na zračenje.

Postoperativno praćenje iznimno je važno u osiguravanju uspješnog postupka. Predlažu se snimke MR 6, 12, 24 i 36 mjeseca nakon SRS u odsustvu drugih simptoma kako bi se procijenio vaskularni i parenhimski odgovor na liječenje. Ako nakon 3 godine MR snimke pokazuju obliteraciju, preporučena je kateterska angiografija kao definitivna potvrda (1).

Potpuna obliteracija najčešće se postiže 2 do 3 godine nakon primjene SRS. U tom razdoblju AVM prolazi kroz stadij parcijalne obliteracije zbog čega je rizik od krvarenja u tom periodu povećan. Važno je obratiti pažnju na potencijalna krvarenja kod pacijenata s velikim AVM, pacijenata koji su primili niže doze zračenja, te kod starijih pacijenata zbog većeg rizika od krvarenja u razdoblju latencije (47).

Nakon što je obliteracija potvrđena, pacijentima se preporučuje snimanje MR svakih nekoliko godina kako bi se izbjegle dugoročne komplikacije kao što je formacija ciste. Rizik za to je nizak, no kod pacijenata koji su bili izloženi višestrukim SRS rizik je povećan (48).

Ako ne dođe do potpune obliteracije lezije, indicirana je ponovna primjena SRS zbog povećanog rizika od ruptur parcijalno obliteriranih AVM.

Kod rupturiranih AVM koje se planira liječiti SRS, poželjno je pričekati dok se hematoma resorbira kako bi se izbjegla pogrešna identifikacija nidusa (1).

Velike AVM ($> 10 \text{ cm}^3$) predstavljaju izazov za liječenje. Kod takvih lezija potrebno je više epizoda SRS kako bi se postigla prihvatljiva razina obliteracije. U svrhu poboljšanja sigurnosti i efikasnosti liječenja, uvedena je *volume staging* SRS (VS-SRS). U toj metodi se na MR snimkama iscrtava volumen lezije koji se podijeli na više jednakih volumena. Doza se računa za cijeli volumen ali se primjenjuje samo na jedan dio lezije. Nakon perioda od 3 – 6 mjeseci može se započeti liječenje drugog dijela volumena. Druga strategija za liječenje velikih AVM je *dose staging* SRS (DS-SRS). AVM se zrači u

više epizoda tijekom nekoliko tjedana, sve dok se ne postigne željena ekvivalentna doza (1,49). Komparativna istraživanja pokazuju kako je VS-SRS duplo efikasnija od DS-SRS, ali uz veći rizik od komplikacija (1,49,50).

4 ENDOVASKULARNO LIJEČENJE ARTERIOVENSKIH MALFORMACIJA

Endovaskularna embolizacija AVM je minimalno invazivna procedura pomoću koje se transarterijskim pristupom nidus lezije ispunjava embolizacijskim sredstvom. Za odabrane AVM embolizacija može biti kurativna, no za veći dio lezija, embolizacija se provodi kao dio multimodalne terapije u svrhu lakšeg i uspješnijeg liječenja mikrokirurškom resekcijom i SRS .

Nova dostignuća u tehnologiji kao što su razvoj mikrokatetera s odvojem vrhom i tekućih embolizacijskih sredstava omogućuju bolje rezultate, manji rizik od komplikacija i čini endovaskularnu embolizaciju jednom od standardnih terapijskih opcija za liječenje AVM (51).

4.1 VRSTE ENDOVASKULARNE EMBOLIZACIJE

Endovaskularna embolizacija može se podijeliti u nekoliko skupina: embolizacija prije mikrokirurške resekcije, embolizacije prije SRS, kurativna embolizacija i palijativna embolizacija (1). Također se može koristiti kao ciljna terapija u svrhu zaustavljanja krvarenja iz aneurizmi povezanih s AVM (52).

4.1.1 EMBOLIZACIJA PRIJE KIRURŠKE RESEKCIJE

Primjena preoperativne endovaskularne embolizacije može poboljšati ishod kirurškog zahvata na nekoliko načina. Jedan od ključnih koraka u kirurškoj resekciji je odvajanje arterija hranilica. Problem predstavljaju kirurški teško dostupne duboko smještene arterije hranilice koje otežavaju ili onemogućuju kiruršku resekciju. Preoperativna endovaskularna embolizacija dubokih arterija hranilica može pretvoriti neoperabilne lezije u operabilne. Nadalje, embolizirane krvne žile lakše se prepoznaju prilikom operacijskog zahvata što operateru omogućuje lakšu kiruršku resekciju i razlikovanje od normalnih arterija koje opskrbljuju moždani parenhim. Osim toga, parcijalnom embolizacijom nidusa može se smanjiti veličina i protok kroz leziju, što skraćuje vrijeme kirurškog zahvata i smanjuje intraoperativni gubitak krvi. Kako bi se postigao ovaj učinak, potrebno je smanjenje volumena nidusa za više od 66% (7).

Međutim u brojnim istraživanjima pokazalo se da su parcijalno embolizirane AVM povezane s povećanim rizikom od krvarenja te se zbog toga smatra da se kirurška resekcija mora nastupiti što je

prije moguće nakon parcijalne embolizacije (1). Parcijalno emboliziranim lezijama Spetzler-Martin gradusa IV i V godišnji rizik od krvarenja porastao je s 1% na 10.4%, a pacijentima koji su bili podvrgnuti palijativnoj embolizaciji godišnji rizik od krvarenja iznosio je 14.6%. Kod parcijalno emboliziranih lezija, rizik je povišen kod lezija koje su embolizirane manje od 90% (53–56).

Aneurizme povezane s AVM prisutne su u 18% slučajeva. Povećavaju rizik od perioperativnog krvarenja zbog čega se preoperativno zbrinjavaju embolizacijom (12).

Proksimalne aneurizme arterija hranilica pod povećanim su rizikom od rupture nakon resekcije AVM. Razlog je nagli porast tlaka zbog odstranjenja arteriovenskog *shunta* niskog otpora. Takvim aneurizmama teško je pristupiti tijekom resekcije AVM, stoga se one zbrinjavaju preoperativnom embolizacijom (7,52).

Kod primjene multimodalnog liječenja potrebno je obratiti pozornost da rizik od komplikacija kod endovaskularne embolizacije ne premašuje rizik od komplikacija kod izoliranog liječenja kirurškom resekcijom. Ako se AVM može s velikom sigurnošću otkloniti samo kirurškom resekcijom, preoperativna embolizacija se ne treba izvoditi (52).

Provedeno je istraživanje koje je uspoređivalo mikrokirurško liječenje samostalno i mikrokirurško liječenje u kombinaciji s preoperativnom embolizacijom. Autori zaključuju kako preoperativna embolizacija čini veće lezije višeg SM gradusa kirurškim ekvivalentima manjim lezijama nižeg SM gradusa (57).

4.1.2 EMBOLIZACIJA PRIJE RADIOKIRURŠKOG ZAHVATA

Stereotaktička radiokirurgija koristi se za liječenje malih AVM visokog rizika koje se nalaze u dubokim dijelovima mozga ili neposredno uz elokventna područja mozga.

Radiokirurgija se može primijeniti samostalno ili kao dio multimodalne terapije uz endovaskularnu embolizaciju.

Endovaskularna embolizacija i stereotaktička radiokirurgija oboje se mogu provesti bez upotrebe opće anestezije što je povoljno za pacijente sa značajnijim komorbiditetima koji potencijalno ne bi mogli tolerirati kraniotomiju i opću anesteziju.

Embolizacija se prije radiokirurških zahvata najčešće koristi za smanjenje veličine nidusa.

Na liječenje radiokirurgijom najbolje odgovaraju male AVM (<3 cm u promjeru), dok velike AVM odgovaraju najslabije, stoga embolizacija prije radiokirurškog zahvata može poboljšati prognozu (58).

Embolizacija se također može koristiti za okluziju arterija hranilica i intranidalnih aneurizmi kako bi se smanjio rizik od krvarenja, za zatvaranje fistula koje mogu slabije reagirati na radiokiruršku terapiju, te za liječenje zaostalih lezija koje perzistiraju nakon primjene radiokirurškog zahvata (59).

S druge strane, literatura opisuje smanjenje razine obliteracije (*obliteration rate*) kod pacijenata kod kojih je primijenjena embolizacija i radiokirurški zahvat, u usporedbi s onima kod kojih je primijenjen samo radiokirurški zahvat (60). Daljnjom analizom utvrđuje se da razina obliteracija najviše ovisi o rezidualnom nidusu koji preostaje nakon embolizacije. Za rezidualne niduse volumena manjeg od 3 cm³ razina obliteracije iznosi 94.12%, za volumene između 3 i 10 cm³ iznosi 61.29%, a za volumene veće od 10 cm³ iznosi 33.33%. Multivarijatna analiza potvrđuje da je smanjenje nidusa jedini nezavisni čimbenik koji pozitivno utječe na razinu obliteracije (1).

Embolizacija također može otežati planiranje doze zračenja zbog mijenjanja trodimenzionalnog oblika lezije. AVM se može pretvoriti u nepravilan oblik ili se fragmentirati u nekoliko dijelova što umanjuje uspješnost radiokirurškog zahvata (61). Terapijski postupak može se prilagoditi tako da se svaki fragment AVM zbrine pojedinačno, što omogućuje primjenu veće doze na svaki fragment i time poboljša okluzija (62).

Embolizacijska sredstva unutar nidusa zbog svojih radiografskih svojstava mogu interferirati sa zračenjem tijekom radiokirurške terapije (1). Razlika u atenuaciji vode i *Onyx* embolizacijskog sredstva je 3%, zbog čega se doza zračenja mora sukladno korigirati (63). Distorzija radiološke slike na kompjutoriziranoj tomografiji ili magnetskoj rezonanciji zbog embolizacijskog sredstva može poremetiti planiranje postupka. Zbog toga se prije radiokirurškog zahvata, dok je pacijent pričvršćen za okvir Gamma noža, izvodi digitalna subtrakcijska angiografija koja se zatim koristi u planiranju postupka (1).

4.1.3 KURATIVNA EMBOLIZACIJA

Iako se embolizacija primjenjuje kao adjuvantna terapija, može također koristiti kao primarni način liječenja za pacijente koji nisu kandidati za kirurške i radiokirurške intervencije. Faktori koji pozitivno utječu na uspješnost endovaskularnog liječenja su: mali promjer AVM, manji broj arterija hranilica, lokacija na površinskim i neelokventnim područjima mozga, niski Spetzler-Martin gradus, jednostavan nepodijeljeni oblik nidusa i odsustvo perinidalne angiogeneze (1,51,64,65).

Endovaskularni tip liječenja sa sobom nosi i određene poteškoće. Primjer je rekanalizacija koja se najčešće javlja kada embolizacijsko sredstvo ne prodre u nidus, već začepi samo arterije hranilice. Ponekad AVM koje angiografski izgledaju izliječene i dalje mogu biti pod rizikom opsežnog krvarenja ako predviđene arterije hranilice nastave puniti parcijalno emboliziran nidus (1).

Najveća uspješnost postiže se pažljivim odabirom pacijenata koji zadovoljavaju kriterije za endovaskularnu embolizaciju. Većina pacijenata kod kojih je postignuto angiografsko izlječenje imaju lezije SM gradusa I i II, manje od 3 cm i imaju manje od 3 arterije hranilice (51).

Kroz povijest, rezultati kurativne embolizacije bili su skromni. Angiografsko izlječenje AVM bilo je prisutno između 9.6 – 22% pacijenata (66). S druge strane, uspješno izlječenje kod malih lezije (< 4 cm) bilo je prisutno u 70% slučajeva (67). Najbolji uspjeh postignut je u seriji slučajeva s izlječenjem od

40% u 387 pacijenata. Kako je embolizacijsko sredstvo *Onyx* postajalo sve popularnije u endovaskularnom liječenju, tako je rasla i uspješnost kurativne embolizacije. Istraživanja su objavila uspješnost od 51% u seriji od 350 slučajeva, 28% u seriji od 101 slučajeva, te 55% i 94% u manjim serijama slučajeva (68–71).

Endovaskularnu embolizaciju razumno je primjenjivati kod malih AVM koji posjeduju veliki rizik od kirurškog zahvata (66).

4.1.4 PALIJATIVNA EMBOLIZACIJA

Palijativna embolizacija primjenjuje se kod pacijenata s velikim, simptomatskim lezijama kod kojih primjenom multimodalne terapije ne očekujemo izlječenje te kod pacijenata kod kojih je rizik za intervencijsko liječenje prevelik.

Simptomi uključuju progresivne ili refraktorne neurološke deficite i epilepsije, najčešće uzrokovanih krvarenjem, venskom kongestijom, mehaničkim utjecajem i sindromom cirkulatorne krađe.

Embolizacija se koristi zatvaranje dijelova AVM kako bi se smanjio protok kroz leziju te time djelovalo na patogenetske mehanizme koje uzrokuju simptome. Parcijalna embolizacija sa sobom nosi povećan rizik od rupture, na što se mora obratiti pažnja prilikom odlučivanja o palijativnom liječenju (1).

4.2 EMBOLIZACIJSKA SREDSTVA

Embolizacijsko sredstvo je sredstvo kojim se ispunjuju krvne žile kako bi se postigla okluzija.

Embolizacijska sredstva mogu se podijeliti u nekoliko skupina: čvrsta, tekuća i čestična.

U čvrsta embolizacijska sredstva ubrajaju se zavojnice, svileni šavovi i baloni.

U čestična embolizacijska sredstva ubrajaju se čestica polivinil alkohola (PVA), embolizacijske mikrosfere i mikrofibrilarni kolagen.

U tekuća embolizacijska svojstva ubrajaju se cijanoakrilati, otopina etilen vinil alkoholnog kopolimera (EVOH) u dimetil sulfoksidu (DMSO) te etilni alkohol.

Najčešća sredstva koja se koriste za embolizaciju AVM su *Onyx* i n-Butil Cijanoakrilat (NBCA) (7).

Onyx je embolizacijsko sredstvo koje se sastoji od etilen vinil alkoholnog kopolimera otopljenog u dimetil sulfoksidu sa suspendiranim česticama tantala. Suspendirane čestice tantala prisutne su kako bi se embolizacijsko sredstvo moglo vidjeti na dijaskopiji. Etilen vinil alkoholni kopolimer ima izraženo svojstvo kohezije, ali slabo izraženo svojstvo adhezije što znači da su veze između čestica embolizacijskog sredstva jake, a veze između čestica embolizacijskog sredstva i okolnih čestica slabe. To omogućuje slabije prijanjanje na mikrokater i krvne žile što smanjuje rizik od zaglavljenja i otežanog otklanjanja mikrokatera. Prilikom aplikacije, DMSO se otapa u krvi, što omogućuje EVOH

polimeru i česticama tantala da precipitiraju u spužvastu masu. Embolus se solidificira izvana prema unutra, a za to mu je potrebno nekoliko minuta do 1 sat, što omogućava bolju penetraciju nidusa. Formulacije *Onyxa* dostupne za AVM embolizaciju su 18 i 34, što označava njihovu viskoznost. Različita viskoznost omogućava različitu razinu penetracije prije polimerizacije. Iako *Onyx* izaziva slabu intravaskularnu i perivaskularnu upalnu reakciju, DMSO može izazvati vazospazam i endotelnu nekrozu. Zbog toga se embolizacijsko sredstvo mora otpuštati polako (1,52). *Onyx* se smatra permanentnim embolizacijskim sredstvom, no rekanalizacije su i dalje moguće (72).

NBCA je embolizacijsko sredstvo koje se polimerizira anionskim mehanizmom prilikom kontakta s krvi. Kako bi se produljilo vrijeme polimerizacije, potrebno je miješanje NBCA s etiodiziranim uljem. Etiodizirano ulje zbog svojih radioloških svojstva koristi se kako bi se embolizacijsko sredstvo moglo vizualizirati na dijaskopiji. Kod liječenja kompleksnih AVM, mogućnost kontrole polimerizacije može biti korisna, pogotovo kod lezija s prisutnim fistuloznim komponentama. Ako je protok kroz leziju brz, poželjna je brža polimerizacija kako bi se embolizacijsko svojstvo moglo na vrijeme stvrdnuti na ciljnoj lokaciji. Ako je protok spor, preferira se sporija polimerizacija kako bi se nidus što selektivnije ispunio prije stvrdnjavanja (1). U svrhu usporavanja polimerizacije mogu se koristiti i male količine octene kiseline (73). Ako se NBCA primjeni u dovoljnoj količini, nakon stvrdnjavanja u potpunosti okludira krvnu žilu, iza čega slijedi upalna reakcija, urastanje vezivnog tkiva i trajna okluzija (52,56). Međutim rekanalizacija je i dalje moguća, pogotovo kada se NBCA primjeni u proksimalni dio arterije hranilice bez penetracije u nidus (72). NBCA ima izraženo svojstvo adhezije, što osigurava dobru okluziju krvnih žila, ali također dobro prijanja na mikrokater. To svojstvo povećava rizik za zaglavljene i otežano otklanjanje mikrokatera, pogotovo kod refleksa embolizacijskog sredstva. Uzevši to u obzir, kada liječenje provodi iskusan endovaskularni operater, embolizacija korištenjem NBCA nije pokazala povišen rizik za komplikacije niti smrtnost (1,74).

Čestice polivinil alkohola (PVA) koristile su se za embolizaciju AVM prije popularizacije tekućih embolizacijskih sredstava. PVA čestice prisutne su u različitim veličinama od 50 do 1000 μm , ne mogu se vidjeti na dijaskopiji stoga se moraju kombinirati s kontrastom. Mogu se koristiti u kombinaciji sa zavojnicama i svilenim šavovima kako bi se osigurala njihova retencija, najčešće pri embolizaciji velikih arteriovenskih *shuntova*. Za njihovu primjenu potrebni su veći mikrokateri kako bi se velike čestice mogle dostaviti na ciljnu lokaciju, što rezultira proksimalnim embolizacijama arterija hranilica bez penetracije u nidus. Distalnija embolizacija nidusa moguća je uz kombinaciju s tekućim zavojnicama. Nedostatci PVA uključuju mogućnost okluzije malih mikrokatera potrebnih za distalnu embolizaciju arterija hranilica te njihova tendencija agregaciji i okluziji arterija hranilica bez penetracije u nidus. Nidus zatim može regrutirati nove krvne žile i ponovo uspostaviti protok. Također moguća je i rekanalizacija što objašnjava ponovnu pojavu nakon angiografski izliječnog AVM (7).

4.3 INTRAOPERATIVNA RAZMATRANJA

Tijekom endovaskularne embolizacije pacijent može biti pod općom anestezijom ili u svjesnoj sedaciji.

Opća anestezija eliminira mogućnost micanja glave pacijenta, što je povoljno za pacijente koji ne mogu držati glavu na isto mjestu dulje vremena. Tu spadaju pedijatrijska populacija, pacijenti s kognitivnim i psihijatrijskim smetnjama, te ljudi koji ne mogu provesti dulje vrijeme bez pomicanja. S druge strane, primjenom opće anestezije gubi se mogućnost provedbe neurološkog pregleda tijekom operacije, što onemogućuje prepoznavanje intraoperativnih komplikacija. U takvim situacijama koristi se neurofiziološko monitoriranje kao što je elektroencefalografija te somatosenzorni i motorički evocirani potencijali.

Svjesna sedacija omogućuje provedbu neurološkog pregleda i izvođenje provokativnih testova. Provokativni testovi uključuju neurološki pregled nakon selektivne kateterizacije arterije hranilice. Nakon toga se uštrca 75 mg amobarbitala te se neurološki pregled ponovi. Ako se ne jave novi neurološki deficiti, arterija hranilica se može embolizirati. Primjena provokativnih testova može smanjiti rizik od komplikacija na manje od 5%. Provokativni testovi mogu se provesti i na pacijentima koji su pod općom anestezijom, ali se u tom slučaju neurološki pregled zamjenjuje neurofiziološkim monitoriranjem.

Na taj način, pacijent može biti detaljno ispitan kako bi se osiguralo podnošenje zahvata. Kateterizacija i embolizacija tijekom svjesne sedacije zahtijevaju strogu suradnju pacijenta i liječnika kako bi se izbjegle komplikacije i omogućile dijagnostičke slike visoke kvalitete.

Tijekom endovaskularne embolizacije veoma je važno hemodinamsko monitoriranje. Rutinski se sistolički tlak održava između 90 i 120 mmHg tijekom i 24 sata nakon procedure. To omogućuje kontroliraniju embolizaciju, smanjuje rizik od preranog emboliziranja drenažnih vena i smanjuje rizik perioperativnih krvarenja koja se mogu dogoditi zbog neprilagođenih krvnih žila mozga prilikom povećanja protoka (1).

4.4 TEHNIKA ENDOVASKULARNE EMBOLIZACIJE

Tehnika endovaskularne embolizacije zasniva se na pozicioniranju mikrokatetera u najdistalniji dio arterija hranilica lezije. Proces se odvija pod kontrolom dijaskopije, a za navođenje se najčešće koristi triaksijalni sustav u koji spadaju kateter vodič, mikrokateter i mikrožica. Proces započinje Seldingerovom tehnikom, to jest punkcijom femoralne arterije i stvaranjem arterijskog pristupa. Kroz arterijski vaskularni sustav navodi se kateter vodič (*guide catheter*) i pozicionira se u distalni dio unutarnje karotidne ili vertebralne arterije. Koriste se kateteri veličine 6-Fr zbog jednostavne aplikacije kontrasta, ali također se može koristiti veličina 5-Fr zbog veće sigurnosti kod kateterizacije malih vertebralnih arterija. Za koaksijalnu inserciju mikrokatetera kroz kateter vodič koristi se rotirajući hemostatski ventil, koji omogućuje kontinuirano ispiranje katetera vodiča s hepariniziranom fiziološkom otopinom. Mikrokateter koji je na distalnom kraju blago zavinut navodi se kroz cerebralne arterije do arterija hranilica lezije.

Postoje dvije tehnike navođenja mikrokatetera: navođenje putem protoka i navođenje putem žice vodilice.

Kod navođenja putem protoka, arterijski protok vuče fleksibilni distalni segment katetera prema naprijed. Distalni kraj katetera ima će tendenciju ulaziti u krvne žile s najvećim protokom. Velik protok prisutan je kod arteriovenskih malformacija, stoga je ova tehnika izrazito povoljna. Nježnim uštrcavanjem kontrasta možemo facilitirati kontrolu smjera katetera u željeni ogranak krvne žile.

Druga vrsta navođenja je putem žice vodilice, to jest mikrožice. Mikrožicom se može lakše proći kroz manje ogranke krvnih žila kompleksne anatomije, te se preko nje postepeno navodi mikrokateter. Mikrožica također mijenja oblik distalnog kraja mikrokatetera, čini mikrokateter krućim i utječe na mogućnost guranja mikrokatetera (*pushability*). Guranjem mikrožice prema naprijed i povlačenjem prema nazad, mijenja se elastičnost distalnog segmenta mikrokatetera što omogućuje vrhu katetera da odskoči prema naprijed (7).

Kada se mikrokateter dovede na ciljnu lokaciju u distalni dio arterije hranilice lezije, provodi se superselektivna angiografija s ciljem analize angioarhitekture lezije. Ako se na angiogramu ne zamjećuju normalne krvne žile može se pristupiti embolizaciji ili provokativnom testu.

Jedna od češćih komplikacija embolizacije AVM je trajni neurološki deficit. Javlja se u 10% slučajeva i posljedica je embolizacije arterija hranilica iz koje se odvajaju ogranaci koji irigiraju normalno moždano tkivo. Takve arterije mogu se predvidjeti kod superselektivne angiografije zbog brzog protoka kroz nidus. Kako bi se provjerilo opskrbljuje li arterija hranilica normalno moždano tkivo, kroz mikrokateter se aplicira kratkodjelujući barbiturat. Zatim se na pacijentu provede neurološki pregled ili neurofiziološko monitoriranje i ako se pojave privremeni neurološki deficit, embolizacija s trenutnim položajem mikrokatetera je kontraindicirana. Mikrokateter se u takvim situacijama mora pomaknuti distalnije kako bi se nepoželjna embolizacija izbjegla. Umjesto barbiturata može se koristiti i lidokain

koji ima veću specifičnost od barbiturata jer djeluje i na sivu i bijelu tvar za razliku od barbiturata koji djeluje samo na sivu tvar.

Nakon ispitivanja arterija hranilica, operater može se sa sigurnošću pristupiti embolizaciji. Ovisno o anatomiji nidusa i preferenciji operatera određuje se hoće li vrh katetera biti u slobodnoj ili zaglavljenoj poziciji. Kod zaglavljene pozicije vrha katetera protok distalno od katetera je manji, te se može regulirati brzinom uštrcavanja embolizacijskog sredstva što omogućuje kontroliraniju embolizaciju. To dozvoljava sporije i kontroliranije uštrcavanje razrijeđenog embolizacijskog sredstva s drugim vremenom polimerizacije. Kod slobodne pozicije katetera protok distalno od katetera je veći, a embolizacijsko sredstvo mora biti koncentriranije i mora se brže aplicirati kako bi se stvorila okluzija na pravilnom mjestu.

Dva najčešća embolizacijska sredstva koja se koriste u embolizaciji AVM su NBCA i *Onyx*. To su tekuća embolizacijska sredstva koja imaju mogućnost penetracije nidusa te zbog toga nose manje rizik od rekanalizacije.

Ovisno o tome koje se embolizacijsko sredstvo primjenjuje, koristi se određena tehnika embolizacije.

NBCA embolizacija najčešće se izvodi prilikom svjesne sedacije pacijenta kako bi se omogućilo lakše provokativno testiranje. Kao embolizacijsko sredstvo koristi se mješavina NBCA, etiodiziranog ulja i tantala. Koncentracija NBCA utječe na brzinu polimerizacije. Manja koncentracija označava sporiju polimerizaciju.

Kod zaglavljene pozicije vrha katetera, priprema se razrijeđena mješavina s 25 – 33% koncentracijom NBCA. Pacijent se uvodi u relativnu hipotenziju spuštanjem srednjeg arterijskog tlaka za 20 – 30%. Kroz kateter se napravi nekoliko testnih potisaka kontrastom kako bi se utvrdio položaj mikrokatetera te da se procjeni optimalna brzina aplikacije. Mikrokateter se zatim ispire 5% dekstrozom kako bi se ispralo zaostalo kontrastno sredstvo. Zatim se razrijeđena otopina NBCA polako aplicira u nidus tijekom 15 – 60 sekundi pod kontrolom subtraksijske dijaskopije. Brzina aplikacije modificira se kako bi se stvorila stabilna nidalna okluzija i kako bi se izbjegao refluks embolizacijskog sredstva. Ako embolizacijsko sredstvo uđe u drenažnu venu, embolizacija se zaustavlja na nekoliko sekundi, nakon čega se ponovo nastavlja ako se primjećuje da se nidus nastavlja puniti. Kada embolizacijsko sredstvo ponovo uđe u drenažnu venu embolizacija se zaustavlja. Embolizacija se također zaustavlja ako dođe do proksimalnog refluksa. Mikrokateter se zatim aspirira i brzo odstranjuje. Zbog brzog polimeriziranja NBCA, ako se mikrokateter ne ukloni dovoljno brzo, može doći za komplikacije zaglavljenja katetera. Kateter vodič se također aspirira i na dijaskopiji se provjerava njegov vrh. Nakon embolizacije radi se kontrolni angiogram.

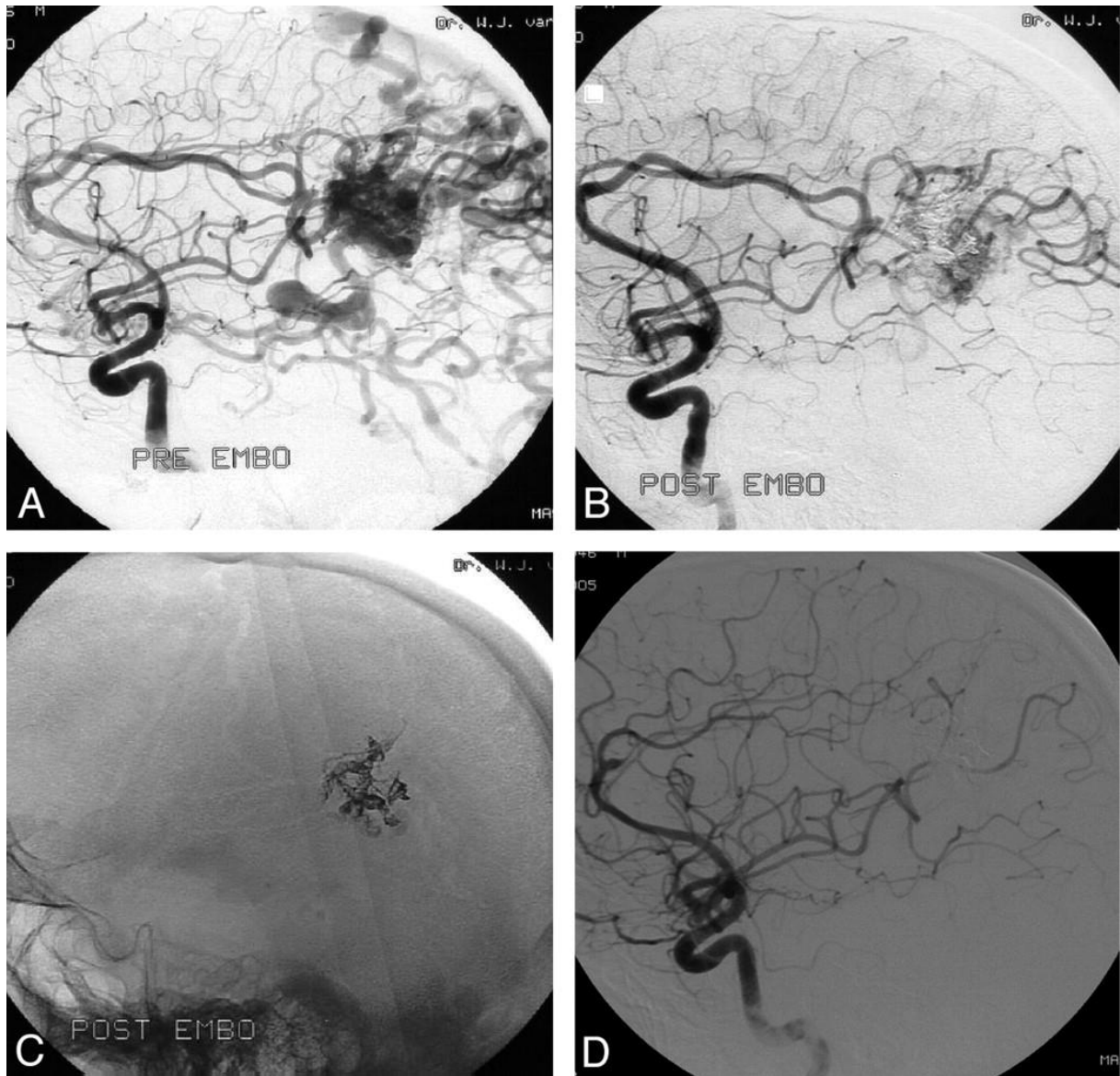
Kod slobodnog vrha katetera aplikacija se provodi na sličan način. Koncentracija NBCA u embolizacijskom sredstvu je veća zbog većeg krvnog protoka i kraćeg vremena prolaska krvi kroz

malformaciju. Brzina aplikacije je veća, a vrijeme aplikacije je kraće i iznosi 1 – 3 sekunde. Ako je prisutna arteriovenska fistula, pristupa se većim koncentracijama embolizacijskog sredstva i maksimalnoj induciranoj hipotenziji, a može se primijeniti i umetanje zavojnice u fistulu kako bi se usporio protok kroz leziju.

Onyx embolizacija može uzrokovati bol kod pacijenata, stoga se često provodi u općoj anesteziji. Kao embolizacijsko sredstvo koristi se etilen polivinil alkohol kopolimer otopljen u dimetilnom sulfoksidu sa suspendiranim česticama tantala. Provokativno testiranje može se obaviti prije indukcije u opću anesteziju ili pomoću neurofiziološkog monitoriranja u općoj anesteziji.

Mikrokateter kompatibilan s *Onyx* embolizacijskim sredstvom pozicionira se na ciljnu lokaciju, optimalno u zaglavljenu položaj unutar nidusa. *Onyx* embolizacijsko sredstvo mora se 20 minuta protresti kako bi se tantalov prah u potpunosti suspendirao u otopini. Kateter se ispiru fiziološkom otopinom, a mrtvi prostor unutar katetera se puni otapalom DMSO. *Onyx* mješavina se zatim počinje polagano aplicirati u mikrokateter brzinom 0.25 mL/90 sec sve dok ne zamijeni DMSO u mrtvom prostoru katetera. Kontrola subtrakcijskom dijaskopijom počinje malo prije nego što *Onyx* mješavina u potpunosti ne zamijeni DMSO. Zatim se apliciranje *Onyxa* nastavlja brzinom 0.1 ml/min. Polagana aplikacije *Onyxa* rezultira optimalnom penetracijom nidusa. Promjena brzine otpuštanja može dovesti do proksimalnog refluksa, a brzina ne smije prelaziti 0.25 ml/90 sec kako bi se prevenirala angiotoksičnost DMSO. Ako dođe do proksimalnog refluksa, aplikacija se zaustavlja na 30 sekundi i ponovo započinje. To omogućuje da se stvoreni čep embolizacijskog sredstva u blizini vrha mikrokatetera stvrdne, što prevenira daljnji proksimalni refluks i poboljšava protok prema naprijed. Proksimalni refluks ne smije prelaziti više od 1 cm kako ne bi došlo do zapnuća katetera i njegovog otežanog otklanjanja. Embolizacijom nidusa povećava se otpor u distalnom dijelu lezije te se ponovo javlja refluks. Pritom je potreban ponovni prekid embolizacije. Kada se oko vrha mikrokatetera formira cirkularni čep, aplikacije se može prekinuti do 2 minute kako bi se čep stvrdnuo i stvorio distalni arest, što omogućuje veći protok prema naprijed. Ako *Onyx* uđe u drenažnu venu, aplikacije se prekida kako bi se nastali čep stvrdnuo, te se ponovnim pokretanjem aplikacije pune preostala mjesta u nidusu. Aplikacija *Onyxa* ne smije se prekinuti na više od 2 minute kako bi se izbjeglo precipitiranje unutar katetera.

Mikrokateter se može otkloniti na 2 načina: polaganom trakcijskom metodom ili brzom „*wrist snap*“ metodom. Polaganom trakcijskom metodom mikrokateter se otklanja centimetar po centimetar prilikom čega je kateter umjereno napet. Brza „*wrist snap*“ metoda uključuje potezanje mikrokatetera 3 – 5 cm kako bi se stvorila umjerena napetost, a zatim naglim pokretom zgloba šake potezanje 10 – 20 cm s lijeva na desno. Prebrzo ili prejako potezanje može uzrokovati puknuće mikrokatetera (7).



Slika 4. Embolizacija AVM SM gradusa IV; (A) Preproceduralni angiogram; (B) Postproceduralni angiogram koji pokazuje 80% obliteraciju AVM nakon primjene *Onyx* embolizacijskog sredstva; (C) Vaskularni čep *Onyx*a; (D) Kompletna obliteracija AVM 2 godine nakon primjene SRS; Preuzeto iz Rooij et. al Brain AVM Embolization with Onyx (2007).

4.5 SPECIFIČNE TEHNIKE EMBOLIZACIJE ARTERIOVENSKIH MALFORMACIJA

Razvoj novih embolizacijskih tehnika omogućuje bolje rezultate endovaskularnog liječenja. Specifične tehnike embolizacije uključuju transvensku embolizaciju, balonsku embolizaciju, embolizaciju pomoću dva katetera i tehniku ekspres lonca (1,65).

4.5.1 TRANSVENSKA EMBOLIZACIJA

Endovaskularno liječenje AVM u najvećem broju slučajeva uključuje arterijski pristup. Ulaskom kroz femoralnu arteriju i selektivnom kateterizacijom ulazi se u arterije hranilice u koje se ubacuje embolizacijsko sredstvo koje penetrira u nidus lezije.

Kod pacijenata kod kojih angioarhitektura lezije nije povoljna i arterijski pristup je otežan, može se primijeniti transvenski pristup. Transvenska embolizacija smatra se tehnikom spašavanja, kada se inicijalne terapijske opcije nisu pokazale uspješnima (75). Primjena transvenskog pristupa u liječenju AVM proizlazi iz uspješne paradigme transvenskog pristupa u liječenju arteriovenskih fistula (76). Kod transvenskog liječenja AVM prepreku predstavlja činjenica da su fistulozni spojevi unutar nidusa predominantno između arteriola i venula. Zbog toga što se žarišta arteriovenskog *shunta* nalaze distalnije i imaju zavijeni tijek, njihova transvenska kateterizacija je zahtjevna (75).

Massoud i Hademenos opisuju koncept transvenskog liječenja AVM koji uključuje retrogradnu nidalnu skleroterapiju u uvjetima kontrolirane hipotenzije (*transvenous retrograde nidus sclerotherapy under controlled hypotension*, TRENH). Time se omogućuje penetracija nidusa embolizacijskim sredstvom kroz drenažne vene, bez rizika od ishemijskih oštećenja koji je prisutan u transarterijskom pristupu. Kontrolirana inducirana sistemska hipotenzije smanjuje intranidalni tlak, a time i rizik od nidalnog krvarenja. Rutinski se izvodi u cerebrovaskularnoj kirurškoj anesteziji, a uključuje vazodilatatore poput natrijeva nitroprusida, esmolola i izoflurana. Može se koristiti i u transarterijskoj embolizaciji AVM (77). Kontrolirana hipotenzija može se izazvati lokalno, smanjenjem protoka kroz arterije hranilice lezije. Transarterijskim pristupom i pozicioniranjem balonskog katetera uz arterije hranilice, privremenim napuhivanjem balona može se izazvati arest unutar lezije. Smanjeni transnidalni gradijent tlaka omogućuje bolje retrogradno punjenje nidusa embolizacijskim sredstvom (78).

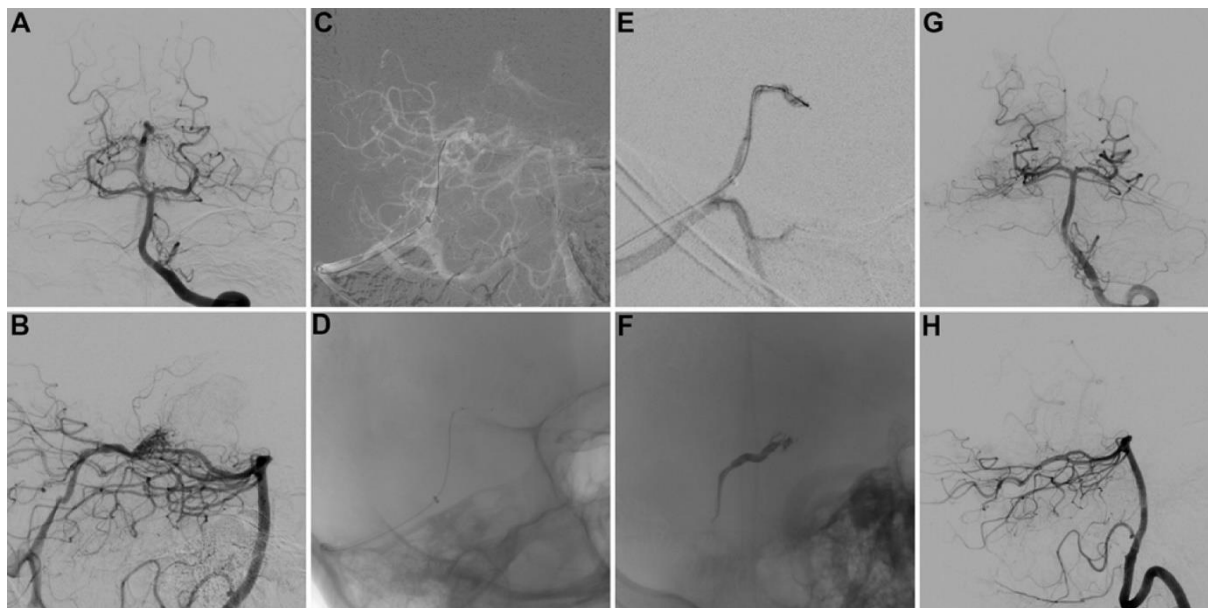
Iako arterijalizirane vene arteriovenske malformacije imaju zadebljanu stijenku, fragilnost stijenke kortikalnih vena povećava rizik od perforacije prilikom kateterizacije. Taj rizik smanjuje se novim tehnološkim otkrićima koja uključuju fleksibilne mikrokatetere i mikrožice. U slučajevima kompleksne venske anatomije, balonski mikrokateter se može uvesti u duralni venski sinus, koji se napuše kako bi se mikrožica mogla preciznije navigirati kroz venski sustav. Ova metoda ne može se uvijek koristiti zbog kompleksnosti navođenja dva mikrokatetera, pogotovo kroz male i zavijane kortikalne vene (79).

Tijekom embolizacije od velike je važnosti snimanje kontrolnih angiograma. Angiografija se izvodi kroz arterijski kateter i mikrokateter i koristi se za prikazivanje anatomije AVM, a služi kao karta za navigaciju (*roadmap*) kroz venski sustav i omogućuje optimalno postavljanje venskog mikrokatera (75). Ako dođe do intraproceduralne ruptуре nidusa ili zaostane neembolizirani rezidualni nidus, kroz arterijski mikrokateter također se može primijeniti embolizacijsko sredstvo. Također moguća je embolizacija dijelova nidusa do kojih nije moguće dospjeti transvenskim pristupom (79).

U venski sustav se u početku pristupalo kroz jugularnu venu pomoću triaksijalnog sustava. Zbog mogućnosti zaglavljenja mikrokatera u embolizacijskom sredstvu, nije se preporučao pristup kroz femoralnu venu. Fragment zaglavljenog katetera može dospjeti do srca i izazvati aritmije (80). Razvoj mikrokatera s odvojivim vrhom omogućuje jednostavnije i sigurnije odstranjivanje mikrokatera nakon embolizacije, čime se ostvaruje veća sigurnost kod transfemoralnog pristupa (81). Neizmjerljivo je važno očuvanje venskog odtoka u svim stadijima prije kompletne obliteracije nidusa. Prerana okluzija vena uz očuvan arterijski dotok može uzrokovati povećan intranidalni tlak, povećanje i rupturu nidusa (75).

Kao embolizacijsko sredstvo preporučuje se *Onyx* zbog bolje mogućnosti penetracije nidusa prije procesa polimerizacije. Aplikacija *Onyxa* može trajati nekoliko minuta do nekoliko sati kako bi se postigla što veća kontrola nad embolizacijom. Vrijeme aplikacije *Onyxa* u drenažne vene treba biti što je kraće moguće da se formira inicijalni embolizacijski čep, a vremenski interval do nastavljanja aplikacije također je kraći u usporedbi s arterijskom embolizacijom. Zavojnica se može umetnuti prije aplikacije *Onyxa*, kako bi se ograničio refluks embolizacijskog sredstva, prerana okluzija drenažne vene i plućna embolija. Pozicioniranjem balonskog katetera i napuhavanjem balona na spojištu drenažne vene i duralnog venskog sinusa može se povećati venski otpor i omogućiti bolju retrogradnu penetraciju embolizacijskog sredstva (79).

Relativne indikacije za primjenu transvenske embolizacije su mali i kompaktni nidus manji od 3 cm u promjeru, duboka lokalizacija s velikom operativnim rizikom i rupturirane AVM. Dodatne indikacije su AVM bez sigurne mogućnosti arterijskog pristupa, lezije bez jasno definiranih arterija hranilica, sitne arterije hranilice i *en passage* arterije hranilice. Razumni kandidati za transvenski pristup su i nedostupni ostaci nidusa zaostali nakon transarterijske embolizacije, nepotpunog mikrokirurškog ili neuspjelog radiokirurškog zahvata. Bolji rezultati se postižu kod AVM s jednom drenažnom venom zbog lakše penetracije nidusa. Transvenski pristup može se kombinirati s transarterijskim pristupom s ciljem kompletnog endovaskularnog liječenja (75).



Slika 5. Transvenska embolizacija rupturirane tektalne AVM; (A) Anteroposteriorni angiogram, (B) Lateralni angiogram, (C) Mikrokater pozicioniran u sinus rectus, (D) Mikrokater koji prolazi kroz unutarnju cerebralnu venu pozicioniran u nidusu AVM, (E) Superselektivna angiografija u optimalnoj poziciji, (F) Aplikacija *Onxya* u AVM nidus, (G) Kontrolni anteroposteriorni angiogram, (H) Kontrolni lateralni angiogram; Preuzeto iz Chen et al. Transvenous embolization of brain arteriovenous malformations: A review of techniques, indications, and outcomes (2018).

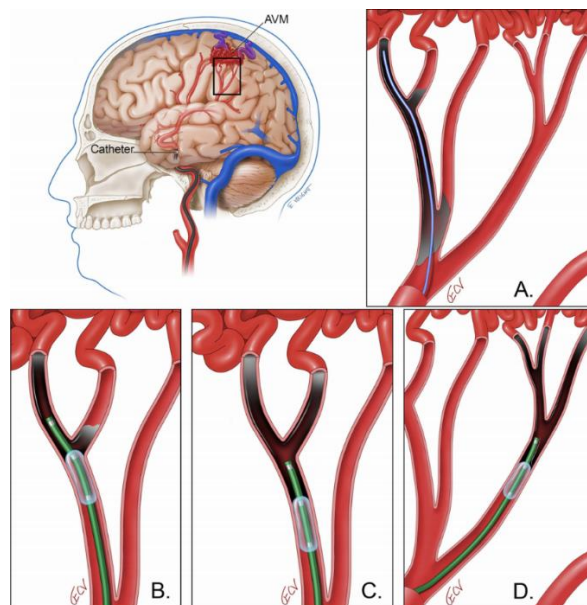
4.5.2 BALONSKA EMBOLIZACIJA

Kod korištenja tekućih embolizacijskih sredstava, mogućnost kontrole protoka je ključan korak u sigurnoj i efektivnoj embolizaciji, pogotovo kod lezija brzog protoka.

Kontrola protoka se kod embolizacije dobiva tako da se mikrokater zaglavi u distalni dio arterije hranilice. Kod korištenja *Onyx* kao embolizacijskog sredstva kontrola se također može postići stvaranjem embolizacijskog čepa oko vrha mikrokatera. Taj proces je ključan u embolizacijskom postupku ali isto tako oduzima dosta vremena. Korištenjem balonskih mikrokatera može se postići dobra kontrola protoka, smanjiti vrijeme zahvata te omogućiti bržu i kontinuiranu embolizaciju.

Balonski mikrokater sastoji se od dva lumena. Unutarnji lumen kroz koji se primjenjuje embolizacijsko sredstvo i postranični lumen koji je povezan s balonom i omogućuje njegovo napuhivanje ubacivanjem kontrasta. Mikrokateri moraju biti kompatibilni s embolizacijskim sredstvom koje se odluči koristiti.

Balonski mikrokater dovodi se na ciljnu lokaciju na kojoj se balon napuše. Zbog aresta koji nastaje distalno od balona, protok se može dobro regulirati brzinom aplikacije embolizacijskog sredstva, a zbog nastale barijere smanjuje se mogućnost refleksa, a time i rizik od zaglavljenja mikrokatera i nepoželjne embolizacije normalnih arterija (65).

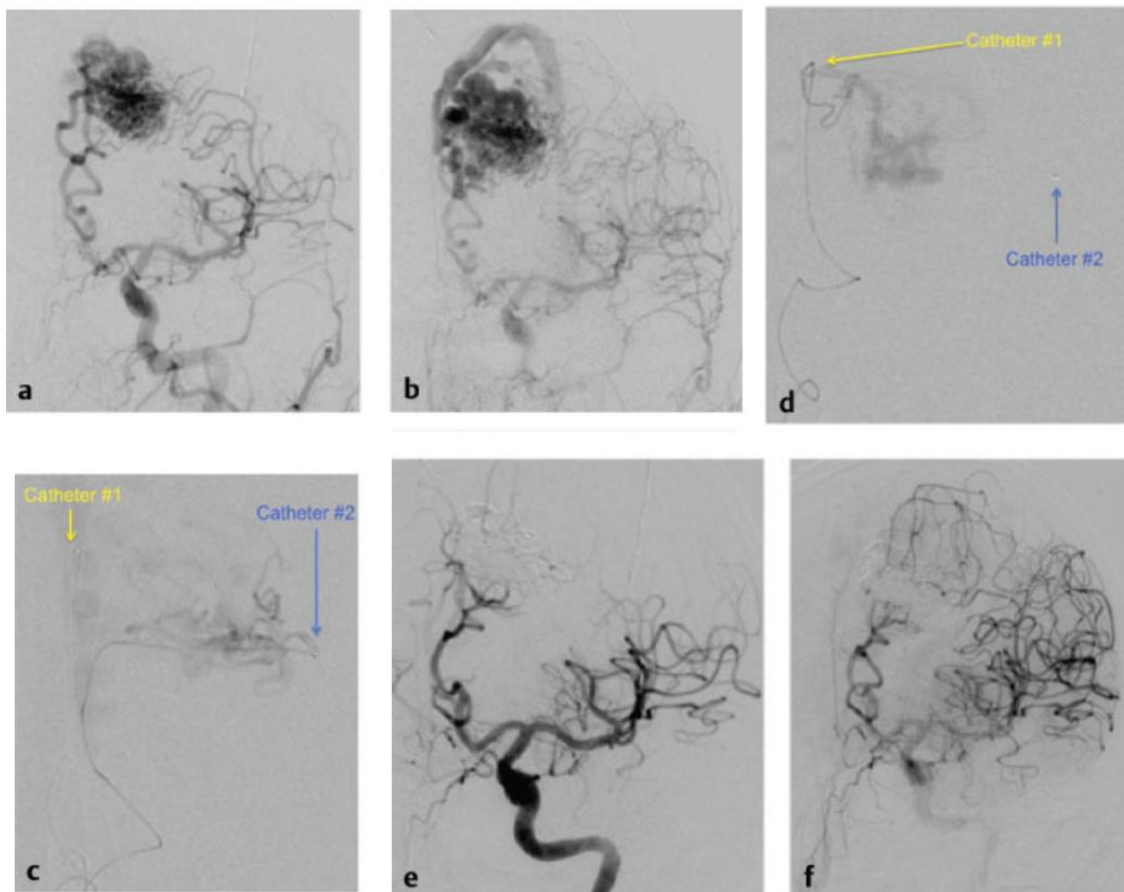


Slika 6. Balonska embolizacija; (A) Embolizacija *Onyxom* pomoću mikrokatera uz proksimalni refleks i zatvaranje ogranaka arterija hranilica, (B-D) Embolizacija *Onyxom* pomoću balonskog mikrokatera; Preuzeto iz Spiotta et al. Balloon-augmented Onyx embolization of cerebral arteriovenous malformations using a dual-lumen balloon: a multicenter experience (2014).

4.5.3 TEHNIKA DVAJU KATETERA

Jedan od velikih problema u kurativnoj embolizaciji je ispunjavanje cijelog nidusa embolizacijskim sredstvom prije emboliziranja drenažnih vena. Endovaskularni operater može postaviti mikrokater što je bliže leziji, međutim ne može kontrolirati u kojem smjeru će se embolizacijsko sredstvo teći unutar nidusa.

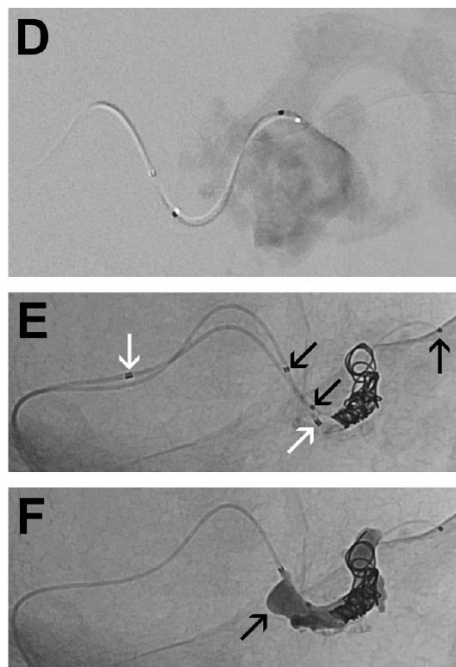
Kod primjene *Onyx*, pauze u primjeni embolizacijskog sredstva omogućuju da se embolizacijsko sredstvo stvrdne te se pritom novoaplicirano embolizacijsko sredstvo usmjerava u preostala područja nidusa. Poteškoća kod takvog načina embolizacije je mogućnost preranog emboliziranja drenažne vene što može dovesti do opasnih krvarenja i zahtjeva prestanak embolizacije. Kako bi se taj postupak poboljšao, Abud et. al u praksu uvode tehniku dvaju katetera za AVM koji imaju više od jedne arterije hranilice. Pomoću bifemoralnog pristupa, uvode se dva mikrokatera u dvije različite arterije hranilice i kroz njih apliciraju embolizacijsko sredstvo u isto vrijeme. Istovremena aplikacija omogućuje nidusu da se selektivnije ispuni i smanjuje rizik od prerane venske okluzije. Kod prisustva većeg broja arterija hranilica, standardna procedura uključuje kateterizaciju i embolizaciju svake od njih. Tehnika dvaju katetera može smanjiti duljinu trajanja zahvata (1,65,71).



Slika 7. Tehnika dvaju katetera; (A,B) Angiogram AVM, (C,D) Dva mikrokatera postavljena u dvije arterije hranilice, (E,F) Postproceduralni angiogram pokazuje obliteraciju AVM; Preuzeto iz Dumont et al. Brain Arteriovenous Malformations and Arteriovenous Fistulas (2018).

4.5.4 TEHNIKA EKSPRES LONCA

Kako bi spriječili proksimalni refluks embolizacijskog sredstva, Chapot et al. u praksu uvode tehniku ekspres lonca. Naziv tehnika ekspresnog lonca dobiva zbog ubrzanja procesa embolizacije slično kao što ekspres lonac ubrzava proces kuhanja. Za ispravno korištenje ove tehnike, potrebno je koristiti DMSO-kompatibilan mikrokater s odvojivim krajem. Tehnika se izvodi uvođenjem dvaju mikrokaterata do distalnog dijela jedne arterije hranilice. Jedan kateter je zadužen za aplikaciju embolizacijskog sredstva, a drugi za stvaranja vaskularnog čepa. Vrh mikrokaterata zaduženog za stvaranje vaskularnog čepa dovodi se između najdistalnijeg markera i zone odvajanje embolizacijskog mikrokaterata. Vaskularni čep stvara se aplikacijom zavojnice iza koje slijedi aplikacije 33% akriličnog ljepila otopljenog u etiodiziranom ulju. Svrha vaskularnog čepa je smanjenje protoka kroz AVM, što omogućuje kontroliraniju embolizaciju i sprječavanje proksimalnog refluksa embolizacijskog sredstva i posljedičnu okluziju normalnih krvnih žila. Zbog ograničavanja protoka također smanjuje ispiranje kontrasta te omogućava bolji prikaz angioarhitekture lezije prilikom superselektivne angiografije. Tijekom standardne tehnike embolizacije potrebno je stvaranje vaskularnog čepa refluksom i polimerizacijom *Onyxa* oko vrha mikrokaterata za što je potrebno nekoliko ciklusa privremenog prestanka aplikacije. Formiranjem vaskularnog čepa pomoću zavojnica i akriličnog ljepila preskače se ovaj korak te se omogućuje se kontinuirana aplikacija *Onyxa* što ubrzava proces embolizacije. Takav vaskularni čep manje je propustan od čepa koji se stvori tijekom embolizacije *Onyxom* te je efikasniji u prevenciji refluksa (1,82).



Slika 8. Tehnika ekspres lonca; (D) Mikrokater s odvojivim vrhom, (E) Mikrokater s odvojivim vrhom označen crnim strelicama, a drugi kateter preko kojeg se uvodi zavojnica označen bijelim strelicama, (F) Zavojnica ispunjena ljepilom; Preuzeto iz Chapot et al. The Pressure Cooker Technique for the treatment of brain AVMs (2014).

4.6 KOMPLIKACIJE

Komplikacije koje se mogu javiti prilikom endovaskularne embolizacije uključuju periproceduralno krvarenje, ishemijske ozlijede, zaglavljene mikrokatetera, plućna embolija te komplikacije povezane sa zračenjem.

Na rizik od periproceduralnog krvarenja utječu tehnički faktori i fiziološki faktori. Tehničkim faktorima smatraju se mikrokateeterom ili mikrožicom izazvane arterijske perforacije, disekcije, rupture aneurizmi, vaskularne ozlijede nastale prilikom odstranjivanja mikrokatetera i slučajna embolizacija venskog odtoka. Fiziološkim faktorima smatraju se tromboza venskog odtoka, hemodinamske promjene u smislu smanjene cerebrovaskularne reaktivnosti i hemodinamski stres na slabe angioarhitekturne točke AVM kao što su aneurizme na arterijama hranilicama, nidusu ili venama (7).

Embolizacijom se može značajno usporiti protok unutar lezije što može izazvati vensku stazu u odvodnim venama i posljedičnu trombozu venskog odtoka, nidalnu kongestiju s potencijalnim odgođenim krvarenjem ili venskim ishemičnim infarktom (83–85).

Krvarenje nakon embolizacije može se također javiti kod poremećene cerebrovaskularne autoregulacije. Kod AVM s velikim *shuntovima* kroz koje je prisutan velik protok krvi, dolazi do smanjenja tlaka u arterijama hranilicama i susjednim arterijama za zdravi mozgovni parenhim. Visok protok kroz nidus također povećava venski tlak. Posljedično se smanjuje cerebralni tlak perfuzije što može poremetiti cerebrovaskularnu autoregulaciju. Ako se *shunt* tijekom embolizacije zatvori, dolazi do naglog porasta u arterijskom tlaku i pada u venskom tlaku što značajno povisuje cerebralni tlak perfuzije. Ako je cerebrovaskularna autoregulacija poremećena može doći do parenhimalne hiperperfuzije što može dovesti do moždanog edema ili krvarenja. Normalne cerebralne arterije koje se nalaze u blizini velikih AVM brzog protoka, te na angiografiji pokazuju slabije punjenje su pod povećanim rizikom od krvarenja uslijed embolizacije lezije. Rizik se može smanjiti postepenim smanjivanjem protoka kroz leziju. To se postiže ponavljajućim embolizacijama svaka 3 do 4 tjedna kako bi se omogućio oporavak cerebrovaskularne reaktivnosti (86,87).

Ako zbog embolizacije dođe do krvarenja, potrebna je brza kirurška evakuacija hematoma. Procedura uključuje brzu intubaciju, hiperventilaciju, osmotsku diurezu, primjenu anestezije kiruršku operaciju. Ako je moguće uz evakuaciju hematoma vrši se i resekcija lezije. Postoperativna cerebralna perfuzija održava se iznad 55 mmHg pomoću manitola i barbiturata (88).

Ishemijske ozlijede mogu se dogoditi zbog tehničkih uzroka kao što su curenje NBCA kapljica kroz kateter tijekom njegovog odstranjivanja, disekcije i tromboembolizmi uzrokovani traumom mikrokatetera ili mikrožice, slučajna embolizacija arterija koje opskrbljuju normalni moždani parenhim i refluks embolizacijskog sredstva u normalne arterije proksimalno od vrha mikrokatetera (7).

Infarkt može nastati zbog retrogradne tromboze u arterijama hranilicama koja propagira u ogranke normalnih arterija mozga. S druge strane odgođena venska tromboza može izazvati venski infarkt (84,89). Detaljnim proučavanjem angioarhitekture AVM na superselektivnoj angiografiji i primjenom optimalne embolizacijske tehnike može se smanjiti rizik od ishemičnih komplikacija (83).

Embolizacija pomoću tekućih embolizacijskih sredstava može uzrokovati trajnu adheziju embolizacijskog sredstva za vrh katetera. Odstranjivanje mikrokatetera u tom slučaju nije moguće. Incidencija ove komplikacije smanjila se korištenjem razrijeđenih smjesa NBCA s duljim vremenom polimerizacije, primjenom tehnike zaglavlivanja katetera koji prevenira proksimalni refluks i razvojem izdržljivijih hidrofилnih mikrokatetera. Zaglavljivi kateteri mogu se prerezati u razini femoralnog pristupa uglavnom bez štetnih posljedica, no opisane su ishemične komplikacije mozga i donjih ekstremiteta kao i srčane aritmije. Mikrokateter se također može zaglaviti prilikom vazospazma koji može nastupiti zbog reakcije krvnih žila na kateter (83,90,91).

Plućna embolija kao komplikacija embolizacije može se javiti kod primjene čestičnih i tekućih embolizacijskih sredstava. Većina ih je asimptomatska, no u nekim slučajevima može doći do respiratornog distresa i smrti. Rizik za plućnu emboliju povećan je kod AVM brzog protoka, prisutnih fistuloznih komponenta, korištenjem razrijeđenog NBCA duljeg vremena polimerizacije i ne korištenjem tehnike zaglavlivanja katetera kako bi se usporio protok unutar lezije (7,92).

5 ZAKLJUČAK

Endovaskularna embolizacija pokazala se vrijednom terapijskom opcijom u liječenju intrakranijskih arteriovenskih malformacija. Razvojem novih tehnika embolizacije, embolizacijskih sredstava i mikrokatereta, uspjeh endovaskularne embolizacije je znatno porastao.

Multimodalna terapija ključna je za uspješno liječenje AVM većih gradusa u kojoj endovaskularna embolizacija ima značajnu ulogu. Kada se odlučujemo za adjuvantno liječenje, moramo obratiti pažnju da rizik od endovaskularne embolizacije ne premašuje rizik mikrokirurške ili radiokirurške operacije koja slijedi.

Kurativno liječenje endovaskularnom embolizacijom postiže znatno veće uspjehe te se očekuje da će daljnjim unaprjeđenjem tehnologije i otkrivanjem novih tehnika uspjeh nastaviti rasti. Pri kurativnom liječenju endovaskularnom embolizacijom ključna je pažljiva selekcija pacijenata koji su kandidati za endovaskularno liječenje.

Rupturirane AVM lezije liječe se ako je rizik od intervencijskog liječenja prihvatljiv, zbog povećanog rizika od ponovne rupture kasnije u životu.

Kod odluke o liječenju nerupturiranih arteriovenskih malformacija u obzir moramo uzeti pacijentovu dob, prisutne čimbenike rizika za intrakranijsko krvarenje kao i prisutnost neuroloških simptoma. Primjena intervencijskih metoda prikladna je za pacijente mlađe dobi zbog većeg zaživotnog rizika od krvarenja. Kod primjene intervencijskih metoda u liječenju AVM, moramo biti sigurni kako je rizik od progresije bolesti veći od rizika intervencije. Za intervencijsko liječenje se također odlučujemo kada se nehemoragični simptomi smatraju dovoljno teškima da rizik intervencije postaje prihvatljiv.

6 ZAHVALE

Prvenstveno zahvaljujem svojem mentoru doc. dr. sc. Davidu Ozreću na pomoći, savjetima i strpljenju tijekom pisanja ovog diplomskog rada.

Zahvaljujem svojoj obitelji i prijateljima na kontinuiranoj podršci tijekom studija.

7 LITERATURA

1. Dumont AS, Lanzino G, Sheehan JP. Brain Arteriovenous Malformations and Arteriovenous Fistulas. Brain Arteriovenous Malformations and Arteriovenous Fistulas. New York: Thieme; 2017.
2. Colby GP, Coon AL, Huang J, Tamargo RJ. Historical Perspective of Treatments of Cranial Arteriovenous Malformations and Dural Arteriovenous Fistulas. *Neurosurg Clin N Am* [Internet]. 2012;23(1):15–25. Available from: <http://dx.doi.org/10.1016/j.nec.2011.10.001>
3. Bristol RE, Albuquerque FC, McDougall CG. The evolution of endovascular treatment for intracranial arteriovenous malformations. *Neurosurg Focus*. 2006;20(6).
4. Luessenhop AJ. Artificial Embolization of Cerebral Arteries. *J Am Med Assoc*. 1960;172(11):1153.
5. Teitelbaum GP, Larsen DW, Zelman V. A tribute to Dr. Fedor A. Serbinenko, founder of endovascular neurosurgery. *Neurosurgery*. 2000;47(3):795.
6. Kerber C. Balloon catheter with a calibrated leak. A new system for superselective angiography and occlusive catheter therapy. *Radiology*. 1976;120(3):547–50.
7. Hurst RW, Rosenwasser RH. *Interventional Neuroradiology*. New York: Informa Healthcare; 2007. 492 p.
8. Taki W, Yonekawa Y, Iwata H. A New Liquid Material for Embolization of Arteriovenous Malformations. *AJNR Am J Neuroradiol*. 1990;11(1):163–8.
9. Ozpinar A, Mendez G, Abla AA. Epidemiology, genetics, pathophysiology, and prognostic classifications of cerebral arteriovenous malformations [Internet]. 1st ed. Vol. 143, *Handbook of Clinical Neurology*. Elsevier B.V.; 2017. 5-13 p. Available from: <http://dx.doi.org/10.1016/B978-0-444-63640-9.00001-1>
10. Laakso A, Hernesniemi J. Arteriovenous Malformations: Epidemiology and Clinical Presentation. *Neurosurg Clin N Am* [Internet]. 2012;23(1):1–6. Available from: <http://dx.doi.org/10.1016/j.nec.2011.09.012>
11. Aoun SG, Bendok BR, Batjer HH. Acute Management of Ruptured Arteriovenous Malformations and Dural Arteriovenous Fistulas. *Neurosurg Clin N Am* [Internet]. 2012;23(1):87–103. Available from: <http://dx.doi.org/10.1016/j.nec.2011.09.013>
12. Gross BA, Du R. Natural history of cerebral arteriovenous malformations: A meta-analysis ; Clinical article. *J Neurosurg*. 2013;118(2):437–43.

13. Osbun JW, Reynolds MR, Barrow DL. Arteriovenous malformations: epidemiology, clinical presentation, and diagnostic evaluation [Internet]. 1st ed. Vol. 143, Handbook of Clinical Neurology. Elsevier B.V.; 2017. 25-29 p. Available from: <http://dx.doi.org/10.1016/B978-0-444-63640-9.00003-5>
14. Taylor B, Appelboom G, Yang A, Bruce E, Lopresti M, Bruce S, et al. Underlying effect of age on outcome differences in arteriovenous malformation-associated intracerebral hemorrhage. *J Clin Neurosci* [Internet]. 2015;22(3):526–9. Available from: <http://dx.doi.org/10.1016/j.jocn.2014.09.009>
15. Speizler RF, Martin NA. A proposed grading system for arteriovenous malformations. 1986. *J Neurosurg*. 2008;108(1):186–93.
16. Spetzler RF, Ponce FA. A 3-tier classification of cerebral arteriovenous malformations. *J Neurosurg*. 2011;114(3):842–9.
17. Ajiboye N, Chalouhi N, Starke RM, Zanaty M, Bell R. Cerebral arteriovenous malformations: Evaluation and management. *Sci World J*. 2014;2014.
18. Krings T, Geibprasert S, terBrugge K. Classification and Endovascular Management of Pediatric Cerebral Vascular Malformations. *Neurosurg Clin N Am* [Internet]. 2010;21(3):463–82. Available from: <http://dx.doi.org/10.1016/j.nec.2010.03.010>
19. Heidenreich JO, Schilling AM, Unterharnscheidt F, Stendel R, Hartlieb S, Wacker FK, et al. Assessment of 3D-TOF-MRA at 3.0 tesla in the characterization of the angioarchitecture of cerebral arteriovenous malformations: A preliminary study. *Acta radiol*. 2007;48(6):678–86.
20. Josephson CB, White PM, Krishan A, Al-Shahi Salman R. Computed tomography angiography or magnetic resonance angiography for detection of intracranial vascular malformations in patients with intracerebral haemorrhage. *Cochrane Database Syst Rev*. 2014;2014(9).
21. Derdeyn CP, Zipfel GJ, Albuquerque FC, Cooke DL, Feldmann E, Sheehan JP, et al. Management of Brain Arteriovenous Malformations: A Scientific Statement for Healthcare Professionals from the American Heart Association/American Stroke Association. *Stroke*. 2017;48(8):e200–24.
22. Abecassis IJ, Xu DS, Batjer HH, Bendok BR. Natural history of brain arteriovenous malformations: A systematic review. *Neurosurg Focus*. 2014;37(3):1–11.
23. Abila AA, Nelson J, Kim H, Hess CP, Tihan T, Lawton MT. Silent arteriovenous malformation hemorrhage and the recognition of “unruptured” arteriovenous malformation patients who benefit from surgical intervention. *Neurosurgery*. 2015;76(5):592–600.

24. Zacharia BE, Vaughan KA, Jacoby A, Hickman ZL, Bodmer D, Connolly ES. Management of ruptured brain arteriovenous malformations. *Curr Atheroscler Rep.* 2012;14(4):335–42.
25. Alexander MD, Cooke DL, Nelson J, Guo DE, Dowd CF, Higashida RT, et al. Association between Venous Angioarchitectural Features of Sporadic Brain Arteriovenous Malformations and Intracranial Hemorrhage. *AJNR Am J Neuroradiol.* 2015;36(5):949–52.
26. Hofmeister C, Stapf C, Hartmann A, Sciacca RR, Mansmann U, Terbrugge K, et al. 1289 Patients With Brain Arteriovenous Malformation. *Stroke.* 2000;1307–10.
27. Hoh BL, Chapman PH, Loeffler JS. Results of Multimodality Treatment for 141 Patients With Brain Arteriovenous Malformations and Seizures: Factors Associated With Seizure Incidence and Seizure Outcomes - PubMed. *Neurosurgery [Internet].* 2002 [cited 2020 Jul 1];51(2):303–9. Available from: <https://pubmed.ncbi.nlm.nih.gov/12182768/>
28. Hyun SJ, Kong DS, Lee J Il, Kim JS, Hong SC. Cerebral arteriovenous malformations and seizures: Differential impact on the time to seizure-free state according to the treatment modalities. *Acta Neurochir (Wien).* 2012;154(6):1003–10.
29. Ellis JA, Mejia Munne JC, Lavine SD, Meyers PM, Connolly ES, Solomon RA. Arteriovenous malformations and headache. *J Clin Neurosci [Internet].* 2016;23:38–43. Available from: <http://dx.doi.org/10.1016/j.jocn.2015.08.003>
30. Re DB, Le Verche V, Yu C, Amoroso MW, Politi KA, Phani S, et al. Necroptosis drives motor neuron death in models of both sporadic and familial ALS. *Neuron [Internet].* 2014;81(5):1001–8. Available from: <http://dx.doi.org/10.1016/j.neuron.2014.01.011>
31. Erdener SE, Dalkara T. Modelling headache and migraine and its pharmacological manipulation. *Br J Pharmacol.* 2014;171(20):4575–94.
32. Bernstein C, Burstein R. Sensitization of the trigeminovascular pathway: Perspective and implications to migraine pathophysiology. *J Clin Neurol.* 2012;8(2):89–99.
33. Charles A, Brennan KC. Cortical spreading depression - New insights and persistent questions. *Cephalalgia.* 2009;29(10):1115–24.
34. Galletti F, Sarchielli P, Hamam M, Costa C, Cupini LM, Cardaioli G, et al. Occipital arteriovenous malformations and migraine. *Cephalalgia.* 2011;31(12):1320–4.
35. Ferrari MD, Klever RR, Terwindt GM, Ayata C, van den Maagdenberg AMJM. Migraine pathophysiology: Lessons from mouse models and human genetics. *Lancet Neurol [Internet].* 2015;14(1):65–80. Available from: [http://dx.doi.org/10.1016/S1474-4422\(14\)70220-0](http://dx.doi.org/10.1016/S1474-4422(14)70220-0)
36. Choi JH, Mast H, Hartmann A, Marshall RS, Pile-Spellman J, Mohr JP, et al. Clinical and

- morphological determinants of focal neurological deficits in patients with unruptured brain arteriovenous malformation. *J Neurol Sci* [Internet]. 2009;287(1–2):126–30. Available from: <http://dx.doi.org/10.1016/j.jns.2009.08.011>
37. Anderson CS, Huang Y, Arima H, Heeley E, Skulina C, Parsons MW, et al. Effects of early intensive blood pressure-lowering treatment on the growth of hematoma and perihematomal edema in acute intracerebral hemorrhage: The intensive blood pressure reduction in acute cerebral haemorrhage trial (INTERACT). *Stroke*. 2010;41(2):307–12.
 38. Bladin CF, Alexandrov A V, Bellavance A. Seizures after stroke. *Arch Neurol*. 2000;57(11):1617–22.
 39. Barr JC, Ogilvy CS. Selection of Treatment Modalities or Observation of Arteriovenous Malformations. *Neurosurg Clin N Am* [Internet]. 2012;23(1):63–75. Available from: <http://dx.doi.org/10.1016/j.nec.2011.09.010>
 40. Mohr JP, Parides MK, Stapf C, Moquete E, Moy CS, Overbey JR, et al. Medical management with or without interventional therapy for unruptured brain arteriovenous malformations (ARUBA): A multicentre, non-blinded, randomised trial. *Lancet* [Internet]. 2014;383(9917):614–21. Available from: [http://dx.doi.org/10.1016/S0140-6736\(13\)62302-8](http://dx.doi.org/10.1016/S0140-6736(13)62302-8)
 41. Wedderburn CJ, van Beijnum J, Bhattacharya JJ, Counsell CE, Papanastassiou V, Ritchie V, et al. Outcome after interventional or conservative management of unruptured brain arteriovenous malformations: a prospective, population-based cohort study. *Lancet Neurol*. 2008;7(3):223–30.
 42. Al-Shahi Salman R, White PM, Counsell CE, Plessis J Du, Van Beijnum J, Josephson CB, et al. Outcome after conservative management or intervention for unruptured brain arteriovenous malformations. *JAMA - J Am Med Assoc*. 2014;311(16):1661–9.
 43. De Oliveira E, Tedeschi H, Raso J. Multidisciplinary approach to arteriovenous malformations. *Neurol Med Chir (Tokyo)*. 1998;38(SUPPL.):177–85.
 44. Stapf C, Mast H, Sciacca RR. Predictors of hemorrhage in patients with untreated brain arteriovenous malformation. *Neurology*. 2006;66(9):1350–5.
 45. Munakomi S, Bhattarai B, Cherian I. Case Report: Microsurgical excision of grade 5 cerebral AVM [version 2; referees: 1 approved, 2 approved with reservations]. *F1000Research*. 2016;4(May):1–10.
 46. Friedman WA. Stereotactic Radiosurgery of Intracranial Arteriovenous Malformations. *Neurosurg Clin N Am* [Internet]. 2013;24(4):561–74. Available from: <http://dx.doi.org/10.1016/j.nec.2013.05.002>

47. Karlsson B, Lax I, Soderman M. Risk for hemorrhage during the 2-year latency period following gamma knife radiosurgery for arteriovenous malformations. *Int J Radiat Oncol Biol Phys.* 2001;49(4):1045–51.
48. Pollock BE, Brown RD. Management of cysts arising after radiosurgery to treat intracranial arteriovenous malformations. *Neurosurgery.* 2001;49(2):259–65.
49. Ilyas A, Chen CJ, Ding D, Taylor DG, Moosa S, Lee CC, et al. Volume-staged versus dose-staged stereotactic radiosurgery outcomes for large brain arteriovenous malformations: A systematic review. *J Neurosurg.* 2018;128(1):154–64.
50. Moosa S, Chen CJ, Ding D, Lee CC, Chivukula S, Starke RM, et al. Volume-staged versus dose-staged radiosurgery outcomes for large intracranial arteriovenous malformations. *Neurosurg Focus.* 2014;37(3):1–10.
51. Zaki Ghali MG, Kan P, Britz GW. Curative Embolization of Arteriovenous Malformations. *World Neurosurg [Internet].* 2019;129:467–86. Available from: <https://doi.org/10.1016/j.wneu.2019.01.166>
52. Kalani MYS, Albuquerque FC, Fiorella D, McDougall CG. Endovascular treatment of cerebral arteriovenous malformations. *Neuroimaging Clin N Am [Internet].* 2013;23(4):605–24. Available from: <http://dx.doi.org/10.1016/j.nic.2013.03.009>
53. Han PP, Ponce FA, Spetzler RF. Intention-to-treat analysis of Spetzler-Martin grades IV and V arteriovenous malformations: Natural history and treatment paradigm. *J Neurosurg.* 2003;98(1 SUPPL.):3–7.
54. Miyamoto S, Hashimoto N, Nagata I, Nozaki K, Morimoto M, Taki W, et al. Posttreatment sequelae of palliatively treated cerebral arteriovenous malformations. *Neurosurgery.* 2000;46(3):589–95.
55. Skarnes WC, Rosen B, West AP, Koutsourakis M, Bushell W, Iyer V, et al. A conditional knockout resource for the genome-wide study of mouse gene function. *Nature [Internet].* 2011;474(7351):337–44. Available from: <http://dx.doi.org/10.1038/nature10163>
56. Wikholm G, Lundqvist C, Svendsen P. The Göteborg cohort of embolized cerebral arteriovenous malformations: A 6-year follow-up. *Neurosurgery.* 2001;49(4):799–806.
57. Jafar JJ, Davis AJ, Berenstein A. The Effect of Embolization With N-butyl Cyanoacrylate Prior to Surgical Resection of Cerebral Arteriovenous Malformations. *J Neurosurg.* 1993;78(1):60–9.
58. Ogilvy CS, Stieg PE, Awad I, Brown J, Kondziolka D, Rosenwasser R, et al. Recommendations for the management of intracranial arteriovenous malformations: A

- statement for healthcare professionals from a special writing group of the Stroke Council, American Stroke Association. *Circulation*. 2001;103(21):2644–57.
59. Bruno CA, Meyers PM. Endovascular Management of Arteriovenous Malformations of the Brain. *Interv Neurol*. 2013;1(3–4):109–23.
 60. Xu J, Du Y, Deng H. Direct lineage reprogramming: Strategies, mechanisms, and applications. *Cell Stem Cell* [Internet]. 2015;16(2):119–34. Available from: <http://dx.doi.org/10.1016/j.stem.2015.01.013>
 61. Yashar P, Amar AP, Giannotta SL, Yu C, Pagnini PG, Liu CY, et al. Cerebral arteriovenous malformations: Issues of the interplay between stereotactic radiosurgery and endovascular surgical therapy. *World Neurosurg*. 2011;75(5–6):638–47.
 62. Back AG, Zeck O, Shkedy C, Shedden PM. Staged embolization with staged gamma knife radiosurgery to treat a large AVM. *Can J Neurol Sci*. 2009;36(4):500–3.
 63. Shtraus N, Schifter D, Corn BW, Maimon S, Alani S, Frolov V, et al. Radiosurgical treatment planning of AVM following embolization with Onyx: Possible dosage error in treatment planning can be averted. *J Neurooncol*. 2010;98(2):271–6.
 64. Pierot L, Januel AC, Herbreteau D, Barreau X, Drouineau J, Berge J, et al. Endovascular treatment of brain arteriovenous malformations using onyx: Results of a prospective, multicenter study. *J Neuroradiol*. 2009;36(3):147–52.
 65. Potts MB, Zumofen DW, Raz E, Nelson PK, Riina HA. Curing arteriovenous malformations using embolization. *Neurosurg Focus*. 2014;37(3).
 66. Crowley RW, Ducruet AF, McDougall CG, Albuquerque FC. Endovascular advances for brain arteriovenous malformations. *Neurosurgery*. 2014;74(2 SUPPL.):74–82.
 67. Valavanis A, Yaşargil MG. The endovascular treatment of brain arteriovenous malformations. *Adv Tech Stand Neurosurg*. 1998;24:131–214.
 68. Maimon S, Strauss I, Frolov V, Margalit N, Ram Z. Brain arteriovenous malformation treatment using a combination of onyx and a new detachable tip microcatheter, SONIC: Short-term results. *Am J Neuroradiol*. 2010;31(5):947–54.
 69. Katsaridis V, Papagiannaki C, Aimar E. Curative embolization of cerebral arteriovenous malformations (AVMs) with Onyx in 101 patients. *Neuroradiology*. 2008;50(7):589–97.
 70. Saatci I, Geyik S, Yavuz K, Cekirge HS. Endovascular treatment of brain arteriovenous malformations with prolonged intranidal Onyx injection technique: Long-term results in 350 consecutive patients with completed endovascular treatment course - Clinical article. *J*

- Neurosurg. 2011;115(1):78–88.
71. Abud DG, Riva R, Nakiri GS, Padovani F, Khawaldeh M, Mounayer C. Treatment of brain arteriovenous malformations by double arterial catheterization with simultaneous injection of Onyx: Retrospective series of 17 patients. *Am J Neuroradiol.* 2011;32(1):152–8.
 72. Ellis JA, Lavine SD. Role of embolization for cerebral arteriovenous malformations. *Methodist Debaquey Cardiovasc J.* 2014;10(4):234–9.
 73. Gounis MJ, Lieber BB, Wakhloo AK, Siekmann R, Hopkins LN. Effect of glacial acetic acid and ethiodized oil concentration on embolization with N-butyl 2-cyanoacrylate: An in vivo investigation. *Am J Neuroradiol.* 2002;23(6):938–44.
 74. Crowley RW, Ducruet AF, Kalani MYS, Kim LJ, Albuquerque FC, McDougall CG. Neurological morbidity and mortality associated with the endovascular treatment of cerebral arteriovenous malformations before and during the Onyx era. *J Neurosurg.* 2015;122(6):1492–7.
 75. Chen CJ, Norat P, Ding D, Mendes GAC, Tvrdik P, Park MS, et al. Transvenous embolization of brain arteriovenous malformations: A review of techniques, indications, and outcomes. *Neurosurg Focus.* 2018;45(1):1–7.
 76. Halbach V V, Higashida RT, Hieshima GB. Transvenous Embolization of Dural Fistulas Involving the Cavernous Sinus. *AJNR Am J Neuroradiol.* 1989;10(2):377–83.
 77. Massoud TF, Hademenos GJ. Transvenous retrograde nidus sclerotherapy under controlled hypotension (TRENSh): A newly proposed treatment for brain arteriovenous malformations - Concepts and rationale. *Neurosurgery.* 1999;45(2):351–65.
 78. Massoud TF. Transvenous Retrograde Nidus Sclerotherapy Under Controlled Hypotension (TRENSh): Hemodynamic Analysis and Concept Validation in a Pig Arteriovenous Malformation Model. *Neurosurgery.* 2013;73(2):332–42.
 79. Mendes GAC, Kalani MYS, Iosif C, Lucena AF, Carvalho R, Saleme S, et al. Transvenous Curative Embolization of Cerebral Arteriovenous Malformations: A Prospective Cohort Study. *Clin Neurosurg.* 2018;83(5):957–64.
 80. Lv X, Song C, He H, Jiang C, Li Y. Transvenous retrograde AVM embolization: Indications, techniques, complications and outcomes. *Interv Neuroradiol.* 2017;23(5):504–9.
 81. Herial NA, Khan AA, Sherr GT, Qureshi MH, Suri MFK, Qureshi AI. Detachable-tip microcatheters for liquid embolization of brain arteriovenous malformations and fistulas: A United States single-center experience. *Clin Neurosurg.* 2015;11(3):404–11.

82. Chapot R, Stracke P, Velasco A, Nordmeyer H, Heddier M, Stauder M, et al. The Pressure Cooker Technique for the treatment of brain AVMs. *J Neuroradiol* [Internet]. 2014;41(1):87–91. Available from: <http://dx.doi.org/10.1016/j.neurad.2013.10.001>
83. Haw CS, Terbrugge K, Willinsky R, Tomlinson G. Complications of embolization of arteriovenous malformations of the brain. *J Neurosurg*. 2006;104(2):226–32.
84. Duckwiler GR, Dion JE, Vinuela F. Delayed Venous Occlusion Following Embolotherapy of Vascular Malformations in the Brain - PubMed. *Am J Neuroradiol* [Internet]. 1992 [cited 2020 Jul 3];16(6):1571–9. Available from: <https://pubmed.ncbi.nlm.nih.gov/1442433/>
85. L P, Da Costa E, Anxionnat R. Acute Spontaneous Hemorrhage After Embolization of Brain Arteriovenous Malformation With N-butyl Cyanoacrylate - PubMed. *J Neuroradiol* [Internet]. 2001 [cited 2020 Jul 3];(3):147–65. Available from: <https://pubmed.ncbi.nlm.nih.gov/11894522/>
86. Martin NA, Khanna R, Doberstein C. Therapeutic Embolization of Arteriovenous Malformations: The Case for and Against - PubMed. *Clin Neurosurg* [Internet]. 2000 [cited 2020 Jul 3];46:295–318. Available from: <https://pubmed.ncbi.nlm.nih.gov/10944685/>
87. Spetzler RF, Wilson CB, Weinstein P. Normal Perfusion Pressure Breakthrough. *Complicat Neuroanesthesia*. 1978;25:651–72.
88. Jafar JJ, Rezai AR. Acute Surgical Management of Intracranial Arteriovenous Malformations. *Neurosurgery* [Internet]. 1994 [cited 2020 Jul 3];34(1):8–12. Available from: <https://pubmed.ncbi.nlm.nih.gov/8121572/>
89. Sipos EP, Kirsch JR, Nauta HJW, Ph D, Bell WR. Intra-arterial urokinase for treatment of retrograde thrombosis following resection of an arteriovenous malformation. *J Neurosurg*. 1992;76(6):1004–7.
90. Lee J II, Choi CH, Ko JK, Lee TH. Retained microcatheter after onyx embolization of intracranial arteriovenous malformation. *J Korean Neurosurg Soc*. 2012;51(6):374–6.
91. Ruckert RI, Bender A, Rogalla P. Popliteal artery occlusion as a late complication of liquid acrylate embolization for cerebral vascular malformation. *J Vasc Surg*. 1999;29(3):561–5.
92. Pelz DM, Lownie SP, Fox AJ, Hutton LC. Symptomatic pulmonary complications from liquid acrylate embolization of brain arteriovenous malformations. *Am J Neuroradiol*. 1995;16(1):19–26.

8 ŽIVOTOPIS

Rođen sam 01.10.1995. u Varaždinu. Pohađao sam Prvu gimnaziju Varaždin, prirodoslovno matematički smjer, te sam maturirao 2014. godine. Tijekom srednje škole sam tri puta prisustvovao međunarodnom natjecanja iz informatike.

Medicinski fakultet upisujem 2014. godine. Tijekom studija bio sam demonstrator u sklopu kolegija Temelji neuroznanosti, Fiziologija i imunologija, Patofiziologija, Histologija i embriologija.

Na kongresu CIRSE (Cardiovascular and Interventional radiological Society of Europe) sudjelovao sam u Lisabonu 2018. i u Barceloni 2019. godine, kao i na ET (European Conference on Embolotherapy) kongresu u Valenciji 2019. godine. U organizaciji Medicinskog fakulteta u Rijeci završio sam 4. Školu intervencijske radiologije. Član sam vodstva Studentske sekcije za radiologiju.