

# Liječenje dijabetičkog makularnog edema

---

Prpić, Karlo Ivan

Master's thesis / Diplomski rad

2020

Degree Grantor / Ustanova koja je dodijelila akademski / stručni stupanj: **University of Zagreb, School of Medicine / Sveučilište u Zagrebu, Medicinski fakultet**

Permanent link / Trajna poveznica: <https://um.nsk.hr/um:nbn:hr:105:809746>

Rights / Prava: [In copyright](#)/[Zaštićeno autorskim pravom.](#)

Download date / Datum preuzimanja: **2024-11-23**



Repository / Repozitorij:

[Dr Med - University of Zagreb School of Medicine Digital Repository](#)



**SVEUČILIŠTE U ZAGREBU**

**MEDICINSKI FAKULTET**

**Karlo Ivan Prpić**

**Liječenje dijabetičkog makularnog edema**

**DIPLOMSKI RAD**



**Zagreb, 2020.**

Ovaj diplomski rad izrađen je na Klinici za očne bolesti u Kliničkom bolničkom centru Zagreb pod vodstvom izv.prof.dr.sc. Nenada Vukojevića i predan je na ocjenu u akademskoj godini 2019./ 2020.

## POPIS KRATICA

DME	dijabetički makularni edem (engl. <i>diabetic macular edema</i> )
DR	dijabetička retinopatija (engl. <i>diabetic retinopathy</i> )
DM	dijabetes melitus (lat. <i>diabetes mellitus</i> )
VEGF	vaskularni endotelni čimbenik rasta (engl. <i>vascular endothelial growth factor</i> )
OCT	optička koherentna tomografija (engl. <i>optical coherence tomography</i> )
CI-DME	dijabetički makularni edem koji zahvaća centar makule (engl. <i>center involved diabetic macular edema</i> )
ne CI-DME	dijabetički makularni edem bez zahvaćenog centra makule (engl. <i>not center involved diabetic macular edema</i> )
AGE	konačni produkt glikacije (engl. <i>advanced glycation end product</i> )
RAGE	receptor za konačni produkt glikacije (engl. <i>advanced glycation end product receptor</i> )
ICAM-1	intracelularna adhezivna molekula (engl. <i>intracellular adhesion molecule</i> )
TNF	čimbenik tumorske nekroze (engl. <i>tumor necrosis factor</i> )
DCCT	<i>The Diabetes Control Complications Trial</i>
UKPDS	<i>The United Kingdom Prospective Diabetes Study</i>
HbA1c	glikozilirani hemoglobin (engl. <i>glycated hemoglobin</i> )
KBC	klinički bolnički centar
CMT	središnje zadebljanje makule (engl. <i>central macular thickness</i> )
FA	fluorescentna angiografija (engl. <i>fluorescein angiography</i> )
FPF	flavoprotein (engl. <i>flavoprotein fluorescence</i> )
ATP	adenozintrifosfat (engl. <i>adenosine triphosphate</i> )
NSAID	nesteroidni protuupalni lijekovi (engl. <i>nonsteroidal anti-inflammatory drugs</i> )

# SADRŽAJ

## SAŽETAK

## SUMMARY

1. UVOD .....	1
2. KLASIFIKACIJA.....	2
3. PATOFIZIOLOGIJA .....	3
4. EPIDEMIOLOGIJA .....	5
5. FAKTORI RIZIKA .....	6
5.1 Hiperglikemija .....	6
5.2 Hipertenzija .....	6
5.3 Dislipidemija .....	6
5.4 Vrijeme trajanja dijabetesa .....	7
5.5 Trudnoća .....	7
6. DIJAGNOZA .....	8
6. 1 Optička koherentna tomografija (engl. <i>optical coherence tomography</i> – OCT) .....	10
6.2 Fluorescinska angiografija (engl. <i>fluorescein angiography</i> – FA ).....	11
6.3 Flavoprotein (engl. <i>flavoprotein fluorescence</i> – FPF).....	13
7. LIJEČENJE.....	15
7.1 Sustavno liječenje DME-a .....	15
7.2 Farmakološko liječenje DME-a .....	16
7.2.1 Sustavi okularne primjene lijekova .....	16
7.2.2 Anti-VEGF .....	18
7.2.2 Kortikosteroidi.....	20
7.2.3 Nesteroidni protuupalni lijekovi (NSAID).....	21
7.3 Lasersko liječenje.....	21

7.4 Kirurško liječenje DME-a.....	23
7.4.1 Vitrektomija.....	23
7.5 Preporuke za liječenje DME-a.....	26
8. ZAHVALE .....	28
9. LITERATURA .....	29
10. ŽIVOTOPIS .....	35

## SAŽETAK

### „Liječenje dijabetičkog makularnog edema“

*Karlo Ivan Prpić*

Dijabetički makularni edem (DME) jedan je od vodećih uzroka gubitka vida u zemljama razvijenog svijeta. DME se razvija u sklopu dijabetičke retinopatije (DR) kao mikrovaskularne komplikacije u pacijenata oboljelih od dijabetesa melitusa (DM). Kompleksna patofiziologija uključuje aktivnost slobodnih kisikovih radikala, hiperglikemije, upalnih čimbenika te vaskularnog endotelnog čimbenika rasta (VEGF) koji zajedno dovode do povećane propusnosti krvnih žila mrežnice te nakupljanja tekućine u retinalnom i subretinalnom prostoru čime se mijenja makularna struktura i funkcija. Prevalencija DME-a ovisi o duljini trajanja i tipu dijabetesa melitusa (DM) u pacijenata. Pacijenti s DM-om tip 1 u riziku su za razvoj DME-a već tijekom prvih pet godina od postavljanja dijagnoze, dok čak 5% pacijenata s DM-om tip 2 u trenutku postavljanja dijagnoze ima DME. Prevalencija je izravno proporcionalna duljini trajanja DM-a te raste do 40% u 30 godina trajanja bolesti. Čimbenike rizika predstavljaju i hiperglikemija, hipertenzija, dislipidemija te trudnoća. Pri dijagnosticiranju DME-a osnovni postupci uključuju uzimanje kvalitetne anamneze i oftalmološki pregled, a kao metode slikovnog prikaza koriste se optička koherentna tomografija (OCT) i fluoresceinska angiografija (FA). Kao temeljni postupak liječenja podrazumijeva se sustavna metabolička kontrola hiperglikemije i hipertenzije radi sprječavanja pojave DME-a. U terapiji se danas koriste farmakološke i kirurške metode. Okosnica liječenja DME-a jesu intravitrealne injekcije anti-VEGF lijekova, a u farmakološki pristup pripadaju i lokalno primjenjeni kortikosteroidi te nesteroidni protuupalni lijekovi (NSAID). Laserska fotokoagulacija zauzimala je važno mjesto u liječenju DME-a prije pojave uspješnog liječenja farmakološkim pristupom te je danas njena uloga sekundarna. U slučajevima kroničnog i teškog oblika DME-a kod kojeg je došlo do ireverzibilnih promjena na mrežnici terapijska metoda izbora je vitrektomija.

Ključne riječi: dijabetes melitus, dijabetička retinopatija, dijabetički makularni edem, OCT, anti-VEGF

## **SUMMARY**

### **„Treatment of Diabetic Macular Edema“**

*Karlo Ivan Prpić*

Diabetic macular edema (DME) is one of the leading causes of vision loss in the developed world. DME develops as a part of diabetic retinopathy (DR) as a microvascular complication in patients with diabetes mellitus (DM). Complex pathophysiology includes the activity of free oxygen radicals, hyperglycemia, inflammatory factors and vascular endothelial growth factor (VEGF) which together lead to increased permeability of retinal blood vessels and subsequent fluid accumulation in the retinal and subretinal spaces hence changing macular structure and function. Prevalence of DME depends on the duration and type of diabetes mellitus in patients. Patients with type 1 DM are at risk of developing DME as early as the first five years following diagnosis, while as many as 5% of patients with DM type 2 already have DME at the time of diagnosis. The prevalence rate is directly proportional to duration of DME and reaches up to 40% within 30 years. Risk factors include hyperglycemia, hypertension, dyslipidemia and pregnancy. Main means of diagnosing DME include taking a good history and ophthalmologic examination, while optical coherence tomography (OCT) and fluorescein angiography (FA) are used as imaging methods. Systemic metabolic control of hyperglycemia and hypertension to prevent DME are considered basic treatment procedures. Therapy today consists of pharmacological and surgical methods. Intravitreal injections of anti-VEGF drugs are the main treatment option. Pharmacological approach includes topically applied corticosteroids and nonsteroidal anti-inflammatory drugs (NSAIDs). Laser photocoagulation had an important role in the treatment of DME but became secondary after the introduction of successful pharmacological treatment. In cases of chronic and severe DME in which irreversible changes in the retina have occurred, the therapeutic method of choice is vitrectomy.

Key words: diabetes mellitus, diabetic retinopathy, diabetic macular edema, OCT, anti-VEGF



## 1. UVOD

Dijabetički makularni edem (engl. *diabetic macular edema* – DME) jedan je od vodećih uzroka sljepoće u razvijenim zemljama svijeta. (1) DME nastaje u sklopu dijabetičke retinopatije (engl. *diabetic retinopathy* – DR) koja je posljedica dugotrajnog dijabetesa melitusa (lat. *diabetes mellitus* – DM) pri čemu dolazi do oštećenja mrežnice (lat. *retina*) te posljedično slabljenja vidne funkcije. Procjenjuje se da trećina pacijenata oboljelih od dijabetesa ima znakove dijabetičke retinopatije od kojih daljnja trećina uznapredovali oblik koji ugrožava vid uključujući dijabetički makularni edem. (2) Upravo DME glavni je uzrok sljepoće u pacijenata oboljelih od dijabetesa. (3) Kako incidencija dijabetesa u svijetu raste velikom brzinom tako i važnost dijabetičke retinopatije te dijabetičkog makularnog edema poprima sve veći epidemiološki značaj. Dijabetički makularni edem je visokospecifična mikrovaskularna komplikacija pri kojoj dolazi do zadebljanja mrežnice u području optičkog živca. (4) Karakteriziran je oštećenjem krvno-mrežnične barijere uzrokovane metaboličkim promjenama i upalnim procesima. U sam upalni proces unutar retine uključene su različite upalne stanice kao i citokini, faktori rasta i enzimi. Temelj liječenja DME-a u prošlosti bili su laserska fotokoagulacija i vitrektomija. S današnjim spoznajama o ključnoj ulozi vaskularnog endotelnog faktora rasta (engl. *vascular endothelial growth factor* – VEGF) u razvoju bolesti, anti-VEGF lijekovi zauzimaju ključnu ulogu i postaju terapija prvog izbora. (5) Također, zbog poznate uloge upalnih procesa u razvoju DME-a česta je i primjena intravitrealnih injekcija kortikosteroida zbog njihovog protuupalnog djelovanja. (1)

## 2. KLASIFIKACIJA

Dijabetički makularni edem definira se kao zadebljanje mrežnice unutar prostora veličine 2 promjera optičkog živca sa središtem u centru makule. (6)

DME se povijesno dijeli morfološki na fokalni i difuzni. Fokalni DME je dobro ograničeni edem makule povezan sa učestalom pojavom tvrdih lipidnih eksudata kao posljedica mikroaneurizmi. Difuzni DME je neoštroograničeni edem makule uzrokovan difuzno povećanom permabilnošću dilatiranih i abnormalnih kapilara retine. (7) Mnogi pacijenti često imaju karakteristike oba tipa edema pa je važnost takve podjele slaba kada je riječ o adekvatnom odabiru terapije i predviđanju njenih ishoda u poboljšanju vidne oštine. (20)

Prema *The International Clinical Classification Scale* DME se s obzirom na nalaz optičke koherentne tomografije (engl. *optical coherence tomography* – OCT) dijeli na DME koji zahvaća centar makule (engl. *center involved diabetic macular edema* – CI-DME), odnosno foveu centralis (lat. *fovea centralis*) i DME bez zahvaćenog centra makule (engl. *not center involved diabetic macular edema* – ne CI-DME). Ova podjela se danas koristi kao temelj za razliku u terapijskom pristupu. (4, 20)

Također, s obzirom na lokalizaciju tekućine u edemu makule, DME se može podijeliti u skupinu trakcijskih DME-a i skupinu netrakcijskih DME-a. U trakcijsku skupinu spadaju trakcijski DME i DME epiretinalne membrane. U skupinu netrakcijskih DME-a svrstavaju se spongioformni DME, cistoidni DME i serozno odvajanje (engl. *serous retinal detachment*). (8)

### 3. PATOFIZIOLOGIJA

Krvno-mrežnična barijera sastoji se od unutarnje barijere koju čine fiziološki nepropusne endotelne stanice krvnih žila mrežnice kao i retinalne glijalne stanice (astrociti i Müllerove stanice) te vanjske barijere koju čine stanice mrežničnog pigmentnog epitela koje svojim čvrstim vezama (engl. *tight junctions*) sprječavaju dotok izvanstanične tekućine iz sloja koriokapilarisa žilnice u subretinalni prostor. (12) Smatra se da je primarni uzrok DME-a oštećenje unutarnje krvno-mrežnične barijere, iako postoje dokazi da oštećenje vanjske doprinosi razvoju DME-a. (13) Slomom krvno-mrežnične barijere dolazi do ekstravazacije proteina i drugih otopljenih tvari čime raste onkotski tlak u izvanstaničnom mrežničnom prostoru s posljedičnim nakupljanjem tekućine i razvojem edema. (12)

Smatra se da su u razvoju DME-a dva osnovna patofiziološka procesa, proces angiogeneze i upalni proces.

Dugotrajna hiperglikemija, kao osnovni patofiziološki događaj u DM-u, dovodi do smanjenja perfuzije i hipoksije unutar mrežnice, što za posljedicu ima dilataciju krvnih kapilara unutar mrežnice. Ta dilatacija uzrokuje pojačani vaskularni pritisak na krvno-mrežničnu barijeru čime se ona dodatno oštećuje i pogoršava eksudaciju intravaskularne tekućine. (12) Povišene koncentracije glukoze u krvi dovode do neenzimske glikacije kojom se reducirajući šećeri povezuju s amino skupinama proteina, lipidima i nukleinskim kiselinama unutar i na površini stanica čime dolazi do stvaranja konačnih produkata glikacije (engl. *advanced glycation end product* – AGE). Receptori za konačne produkte glikacije (engl. *advanced glycation end product receptor* – RAGE) eksprimirani su na endotelnim i upalnim stanicama. Interakcijom AGE-a i RAGE-a dolazi do oksidativnog stresa, otpuštanja proinflammatornih citokina, smrti endotelnih stanica te povišene ekspresije VEGF-a. Svi ti čimbenici doprinose daljnjem razaranju krvno-mrežnične barijere. (12, 14) Hiperglikemija također dovodi do akumulacije glukoze unutar stanica te se ona metabolizira do sorbitola. Intracelularnim nakupljanjem sorbitola dolazi do endotelne disfunkcije, apoptoze neurona i aktivacije komplementa. (15)

Vrlo važnu ulogu u razvoju i pogoršanju dijabetičke retinopatije i dijabetičkog makularnog edema ima upalni proces kojem doprinose upalne stanice poput leukocita. Kao vrlo rani događaj u razvoju DME-a dolazi do leukostaze i adhezije leukocita na luminalnu površinu retinalnih kapilara uzrokujući razaranje endotelne stanice i čvrstih spojeva što također dovodi do vaskularne patologije u DME-u. Leukostaza potiče pojačanu ekspresiju intracelularne adhezivne molekule (engl. *intracellular adhesion molecule* – ICAM-1), interleukina-6, čimbenika tumorske nekroze (engl. *tumor necrosis factor* – TNF) i ciklooksigenaze 2 čime dolazi do privlačenja i migracije monocita i neutrofila na vaskularni endotel. Leukostazu, kao i samu ekspresiju upalnih adhezivnih čimbenika i citokina, potiče i vaskularni endotelni čimbenik rasta (VEGF). Leukociti također potiču i proizvodnju reaktivnih kisikovih spojeva čime pojačavaju oksidativni stres i dovode do razaranja krvno-mrežnične barijere. (16,17)

Kao posljedica oštećenja retinalnih kapilara i posljedične hipoperfuzije i hipoksije mrežnice dolazi do pojačanog lučenja VEGF-a iz stanica retinalnog pigmentnog epitela, endotela, pericita i ostalih glijalnih stanica. (18) VEGF je ključan čimbenik u razvoju dijabetičke retinopatije i DME-a zbog svoje uloge u neovaskularizaciji kao i posredovanjem u upalnom procesu u mrežnici kroz pojačavanje ekspresije upalnih čimbenika. VEGF se stoga smatra poveznicom između dva neovisna i jednako bitna patofiziološka događaja, angiogeneze i upale, koji međusobno djeluju sinergistički u razvoju DME-a. (19)

## 4. EPIDEMIOLOGIJA

Prema najnovijim istraživanjima procjenjuje se da otprilike 486 milijuna ljudi boluje od jednog od oblika dijabetesa melitusa i da otprilike jedna trećina njih pokazuje dokaze o postojanju dijabetičke retinopatije, uključujući DME. (11) Globalna prevalencija DME-a u pacijenata koji boluju od dijabetesa razlikuju se po geografskim regijama te varira od 11,4% u europskim zemljama do 45,3% u zemljama Sjeverne Amerike. U muškaraca i žena prevalencija je podjednaka. (29) Procjenjuje se da će tijekom života 7% pacijenata koji boluju od dijabetesa razviti DME. (27)

Prevalencija dijabetičkog makularnog edema u pacijenata s dijabetesom ovisi o tipu i trajanju bolesti. Prema *The Diabetes Control Complications Trial* (DCCT) incidencija DME-a u pacijenata koji boluju od dijabetesa tipa 1 u trajanju od 9 godina iznosi 27%. Prevalencija DME-a u tih pacijenata raste do 40% u 30 godina trajanja bolesti. Pri dijagnozi dijabetesa tipa 2 već oko 5% pacijenata ima DME, a prevalencija raste do 30% u 25–30 godina trajanja bolesti. (17)

Porast prevalencije dijabetičke retinopatije i posljedično DME-a tijekom godina najviše ovisi o trajanju bolesti, razini glikoziliranog hemoglobina (engl. *glycated hemoglobin* – HbA1c) u krvi i vrijednosti krvnog tlaka te je viša u pacijenata s dijabetesom tipa 1 nego u pacijenata s dijabetesom tipa 2. (30)

*The Diabetes Control Complications Trial* (DCCT) pokazuje da intenzivna inzulinska terapija prosječnog trajanja od 6,5 godina kod ispitanika koji boluju od DM tip 1 dovodi do smanjenja incidencije retinopatije za 27%. Također, dovodi do smanjenja potrebe za laserskom fotokoagulacijom za 34%.

*UK Prospective Diabetes Study* (UKPDS) pokazuje da za ispitanike koji boluju od DM tip 2 svako smanjenje razine HbA1c-a u krvi za 1% dovodi do smanjenja rizika mikrovaskularnih komplikacija u DME za 35%. (11)

## 5. FAKTORI RIZIKA

### 5.1 Hiperglikemija

Hiperglikemija se smatra glavnim uzročnim čimbenikom za nastanak i progresiju DME-a te čimbenikom koji je najpodložniji intenzivnoj kontroli. Prema *The Diabetes Control and Complications Trial* (DCCT) u dijabetesu tip 1 i *The United Kingdom Prospective Diabetes Study* (UKPDS) u dijabetesu tip 2 dobra kontrola glikemije (HbA1c < 7%) ima značajnu ulogu u smanjenju rizika za razvoj i progresiju dijabetičke retinopatije, dijabetičkog makularnog edema, krvarenja u staklovinu te smanjuje potrebu za laserskim liječenjem. (4) Prema DCCT studiji najvažniji prediktor progresije dijabetičke retinopatije je upravo vrijednost glikoziliranog hemoglobina (HbA1c). U pacijenata s intenzivnom kontrolom glikemije inzulinom incidencija razvoja klinički značajnog DME-a u 4 godine praćenja bila je manja za 77% u odnosu na skupinu liječenu konvencionalnom terapijom. (31)

### 5.2 Hipertenzija

Povišeni krvni tlak povećava rizik od oboljenja od DME-a. (32) Porast sistoličkog tlaka za 10mmHg povezan je s 15% porastom rizika za razvoj DME-a. (33) Kontrola povišenog krvnog tlaka važna je za smanjenje razvoja mikrovaskularnih komplikacija dijabetesa uključujući dijabetičku retinopatiju. U pacijenata s DM-om tip 2 kontrola sistoličkog tlaka (120 – 130 mmHg) dovodi do umjerenog smanjenja rizika razvoja DME-a. (35) Kliničke studije pokazuju također povoljan učinak lijekova za liječenje hipertenzije na razvoj DME-a. U pacijenata liječenih inhibitorima renin-angiotenzinskog sustava dolazi do usporavanja razvoja dijabetičke retinopatije i posljedičnog DME-a neovisno o vrijednostima tlaka. (34)

### 5.3 Dislipidemija

Patofiziološka pozadina povezanosti dislipidemije s razvojem DME nije u potpunosti razjašnjena. Prema metaanalizi povezanosti dislipidemije i dijabetičkog makularnog edema, koncentracije triglicerida, lipoproteina i kolesterola značajno su

povišene u pacijenata s DME-om. (36) Pokazano je također da terapija fenofibratom dovodi do smanjenja centralne makularne debljine u pacijenata s DM-om te vjerojatno tako doprinosi poboljšanju vidne oštine. (37)

#### **5.4 Vrijeme trajanja dijabetesa**

Vrijeme trajanja dijabetesa najvažniji je rizični faktor na koji se ne može utjecati u progresiji dijabetičke retinopatije i razvoju dijabetičkog makularnog edema. Prema najdugotrajnijoj prospektivnoj kohortnoj studiji *The Wisconsin Epidemiologic Study of Diabetic Retinopathy (WESDR)* 20% pacijenata oboljelih od dijabetesa tip 1 i 14–25% pacijenata oboljelih od dijabetesa tip 2 je razvilo DME u 10-ogodišnjem periodu praćenja. (38)

#### **5.5 Trudnoća**

Tijekom trudnoće opažena je progresija dijabetičke retinopatije te stoga povećan rizik razvoja dijabetičkog makularnog edema. Točan patofiziološki mehanizam ove povezanosti nije poznat, ali sumnja se na značajnu ulogu raznih hormona posteljice. (35) Prema studiji Moloneya i suradnika tijekom trudnoće u pacijentica je došlo do porasta prevalencije dijabetičke retinopatije za 15% kao i progresije promjena na očnom dnu. (39) The American Academy of Ophthalmology (AAO) preporučuje za žene koje boluju od dijabetesa pregled očnog dna prije začeća kao i u prvom tromjesečju trudnoće. Ovisno o nalazima potrebno su redovite oftalmološke kontrole tijekom trajanja trudnoće. (40) U žena koje razviju gestacijski dijabetes bez da prethodno boluju od dijabetesa rizik nastanka DR-e i DME-a nije povišen te stoga redovite oftalmološke kontrole nisu potrebne. (35, 40)

Čimbenici rizika za razvoj DME-a također su i pubertet, genski faktori, sindrom opstruktivne apneje u snu, pušenje, pretilost te kirurški zahvat sive mrežnice. (4, 35)

## 6. DIJAGNOZA

Kao osnovni postupci za dijagnozu DME-a podrazumijevaju se uzimanje kvalitetne anamneze i klinički, odnosno oftalmološki pregled.

*The American Academy of Ophthalmology (AAO)* i *The American Diabetes Association (ADA)* preporučuju učestalost redovitih očnih pregleda u pacijenata oboljelih od DM-a. Prema tim preporukama kod odraslih osobe i djece s navršениh 10 godina koji boluju od dijabetesa tip 1 oftalmološki pregled trebao bi se izvršiti unutar 5 godina od uspostavljanja dijagnoze dijabetesa tip 1. Za pacijente s dijabetesom tip 2 oftalmološki pregled trebao bi se izvršiti po uspostavi dijagnoze. Kontrolni pregledi trebali bi se ponavljati redovito, obično u intervalima od jednom godišnje. Prihvatljivi su i rjeđi pregledi kod osoba s jednim ili više normalnih nalaza, pogotovo kod pojedinaca s dobro kontroliranim dijabetesom. (20) Oftalmološki pregled sa sumnjom na razvoj DME-a treba preporučiti i pacijentima s vidnom oštrinom slabijom od 6/12, pacijentima s nerazjašnjenim padom vidne oštine te trudnicama s otprije poznatim DM-om. (35)

U anamnezi je važno dobiti podatke o tipu i trajanju dijabetesa kod pacijenta te dosadašnjoj kontroli osnovne bolesti. Također je važno dobiti uvid u eventualno postojanje simptoma DME-a.

Dijabetička retinopatija i DME uobičajeno su u početnim fazama razvoja bolesti asimptomatski, stoga pacijenti koji boluju od dijabetesa često nisu svjesni razvoja očnih mikrovaskularnih komplikacija poput DME-a. Simptomi DME-a ovise o samoj lokalizaciji edema na mrežnici. Dijabetički makularni edem kod kojeg edem ne zahvaća centar makule obično je asimptomatski. S druge strane, kada edem zahvati centar makule pacijenti obično primjećuju progresivni gubitak vida, najčešće nekoliko tjedana ili mjeseci od početnih simptoma. (20)

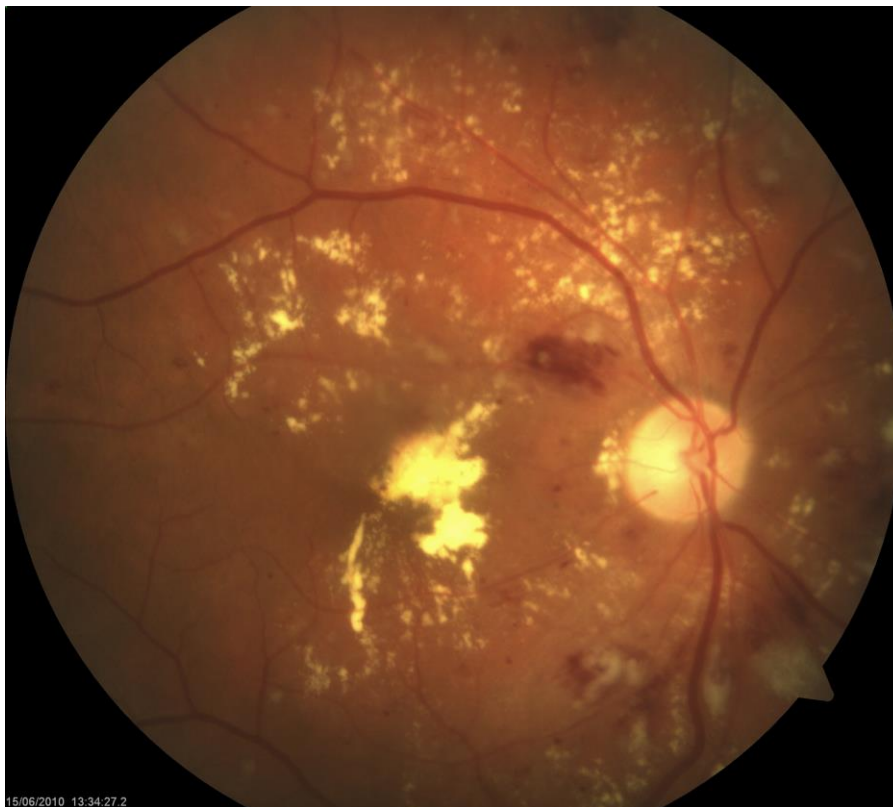Od krvnih laboratorijskih nalaza važni su:

- razina glukoze u krvi
- krvna koncentracija HbA1c



- vrijednosti sistoličkog i dijastoličkog krvnog tlaka
- vrijednosti lipida u krvi

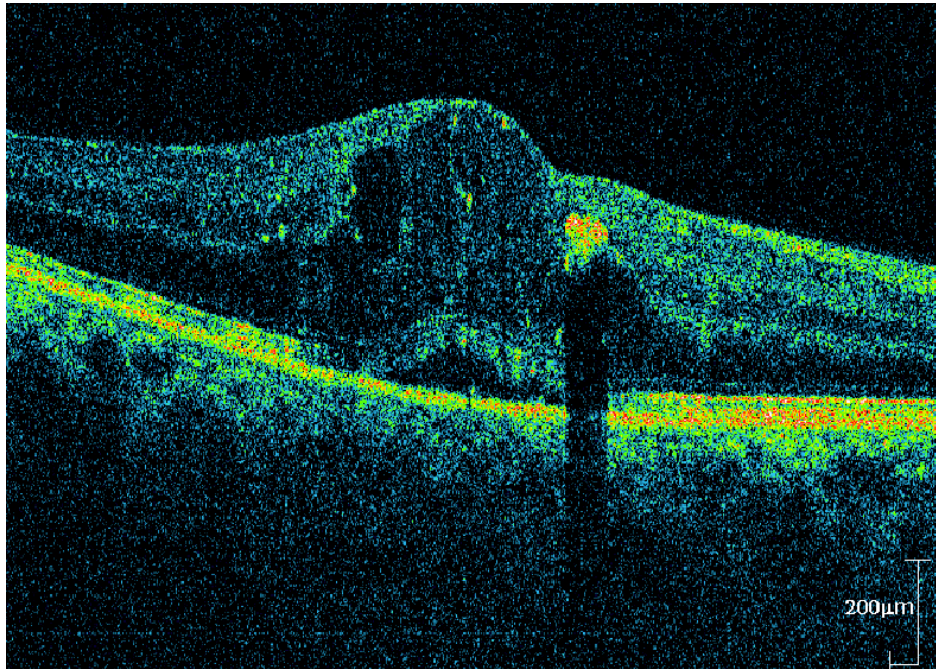
Pregled vidne oštine neizostavan je dio oftalmološkog pregleda, no samostalno nije dovoljan za postavljanje dijagnoze DME-a. Za postavljanje dijagnoze obično se koristi direktna ili indirektna oftalmoskopija, odnosno biomikroskopski pregled oka sa specijalnim lupama kao i fotografija očne pozadine. (35) Pregled očne pozadine oftalmoskopom ili biomikroskopom otkriva prisutnost i lokaciju makularnog zadebljanja, eksudata i cistoidnih promjena. (41)



*Slika 1. Neproliferacijska dijabetička retinopatija s centralnim makularnim edemom.  
(Preuzeto iz Klinike za očne bolesti KBC-a Zagreb uz dopuštenje izv.prof.dr.sc.  
Nenada Vukojevića)*

## 6. 1 Optička koherentna tomografija (engl. *optical coherence tomography* – OCT)

Od svog izuma OCT postala je jedna od najčešće upotrebljavana dijagnostička metoda slikovnog prikaza u oftalmologiji općenito, pa tako i u dijagnostici DME-a. Radi se o brznoj, neinvazivnoj metodi putem koje je moguć cjeloviti slikovni prikaz mrežnice. Postoje tri generacije OCT uređaja od kojih najnovija treća generacija OCT uređaja omogućuje najbrži prikaz i sliku najveće rezolucije, ali i OCT uređaji ostalih generacija omogućuju jasan prikaz promjena u strukturi mrežnice. (25) Iako je pregled biomikroskopom najvažniji za dijagnozu DME-a, OCT omogućuje kvantifikaciju retinalnog zadebljanja, lokalizaciju i proširenost zadebljanja mrežnice, lokalizaciju nakupljene tekućine (intraretinalno ili subretinalno) te prikaz drugih abnormalnosti poput vitreomakularne trakcije i formacije epiretinalnih membrana. Također omogućuje procjenu fovealne mikrostrukture i retinalnih slojeva što može biti indikator stupnja mogućeg poboljšanja vidne oštirine nakon liječenja. (27) Osim pri dijagnozi DME-a OCT se koristi i pri procjeni adekvatne terapiju te praćenju terapije anti-VEGF lijekovima. OCT-om je moguće mjeriti središnje zadebljanje makule (engl. *central macular thickness* – CMT) koja je odraz nakupljanja tekućine unutar i ispod retine, kao i detektirati anatomska oštećenja u slojevima mrežnice što su sve karakteristike koje služe za procjenu učinkovitosti anti-VEGF terapije. (26) Prisutnost homogenih zadebljanja ili malih cistoidnih prostora u vanjskim slojevima retine karakteristike su nalaza OCT-a u pacijenata koji imaju dobar odgovor na terapiju laserskom fotokoagulacijom i anti-VEGF lijekovima. S druge strane, prisutnost vitreoretinalne trakcije i/ili epiretinalnih membrana zajedno sa gubitkom fovealne depresije i prisutnosti zadebljanja u posteriornom hijaloidu karakteriziraju nalaz DME-a koji je refraktoran na farmakološko liječenje te ima bolji odgovor na terapiju pars plana vitrektomijom. (27)

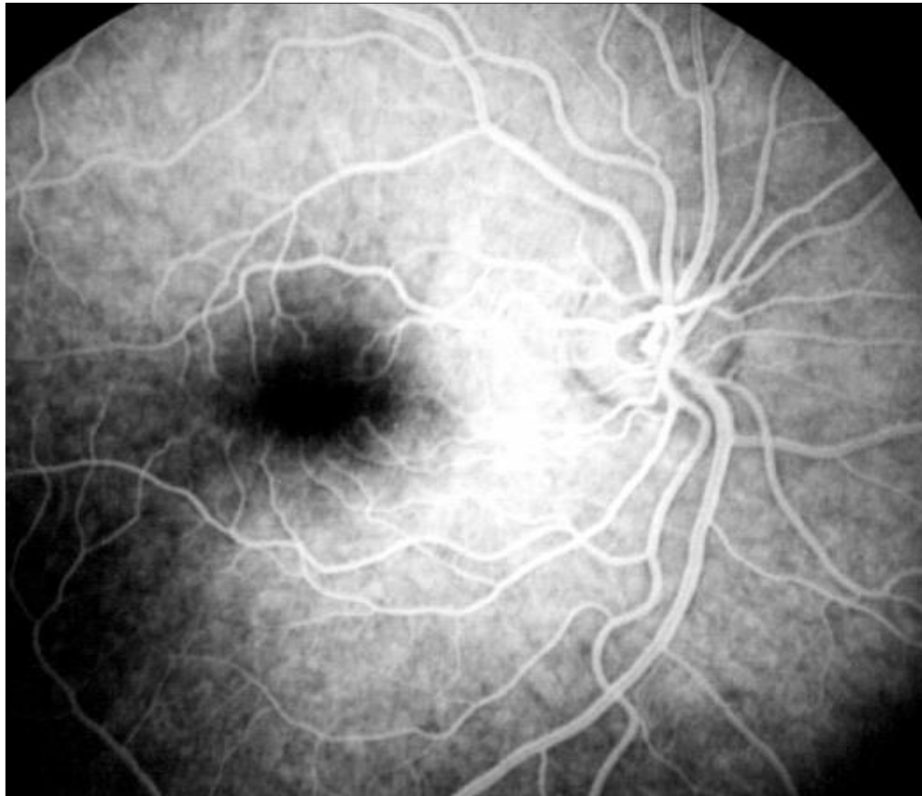

*Slika 2. OCT prikaz dijabetičkog makularnog edema. Na slici je vidljivo zadebljanje makule, gubitak foveolarne udubine, intraretinalni cistoidni prostori i centralno subretinalno serozno odignuće. (Preuzeto iz Klinike za očne bolesti KBC-a Zagreb uz dopuštenje izv.prof.dr.sc. Nenada Vukojevića)*

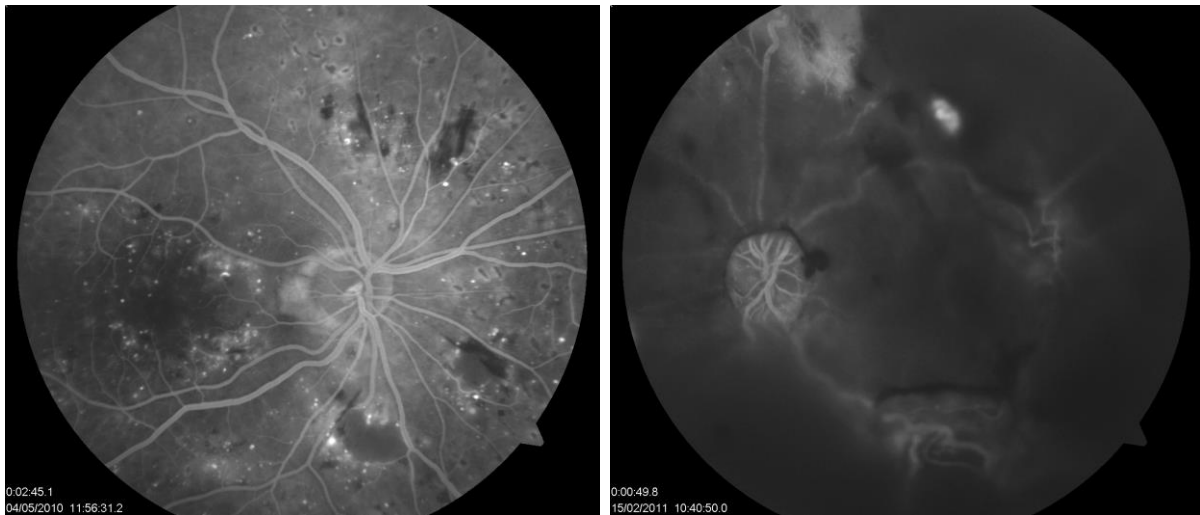
## **6.2 Fluorescinska angiografija (engl. *fluorescein angiography* – FA )**

Fluorescinska angiografija radi na principu vezivanja fluoresceina za albumin stvarajući tako kompleks koji ne može proći krvno-mrežničnu barijeru osim u slučaju kada je ta barijera oštećena što onda detektiramo kao nakupinu fluoresceina izvan krvnih žila. Otopinu natrijevog fluoresceina apliciramo intravenski te uz pomoć radiografije dolazi do stimulacije molekula fluoresceina i njihove ekscitacije koja se detektira. FA omogućuje nam prikaz retinalne vaskulature, odnosno detekciju oštećenja unutarne krvno-mrežnične barijere. U pacijenata oboljelih od DM-a možemo prikazati mikroaneurizme kao hiperflorescentne točke. Ekstravazacija fluoresceina u intersticijski prostor i posljedični retinalni edem pomažu nam u dijagnozi DME-a. FA nam također omogućuje prikaz morfologije edema, odnosno radi li se o fokalnom tipu edema koji nastaje kao posljedica lokalnih mikroaneurizmi ili

o difuznom tipu koji nastaje kao posljedica difuznog oštećenja kapilara. (8) Područja izostanka perfuzije, odnosno retinalne ishemije dobro se prikazuju FA-om kao hipofluorescentna područja, a mogu biti posljedica liječenja DME-a te uzrok oslabljene oštine vida u tih pacijenata. (25) FA vrijedna je i esencijalna metoda za lokalizaciju retinalnih promjena u DME-u, što je posebno korisno u liječenju laserskom terapijom. (28)



*Slika 3. Normalan nalaz fluoresceinske angiografije koji prikazuje avaskularnu fovealnu zonu i perifoveolarnu kapilarnu mrežu.*

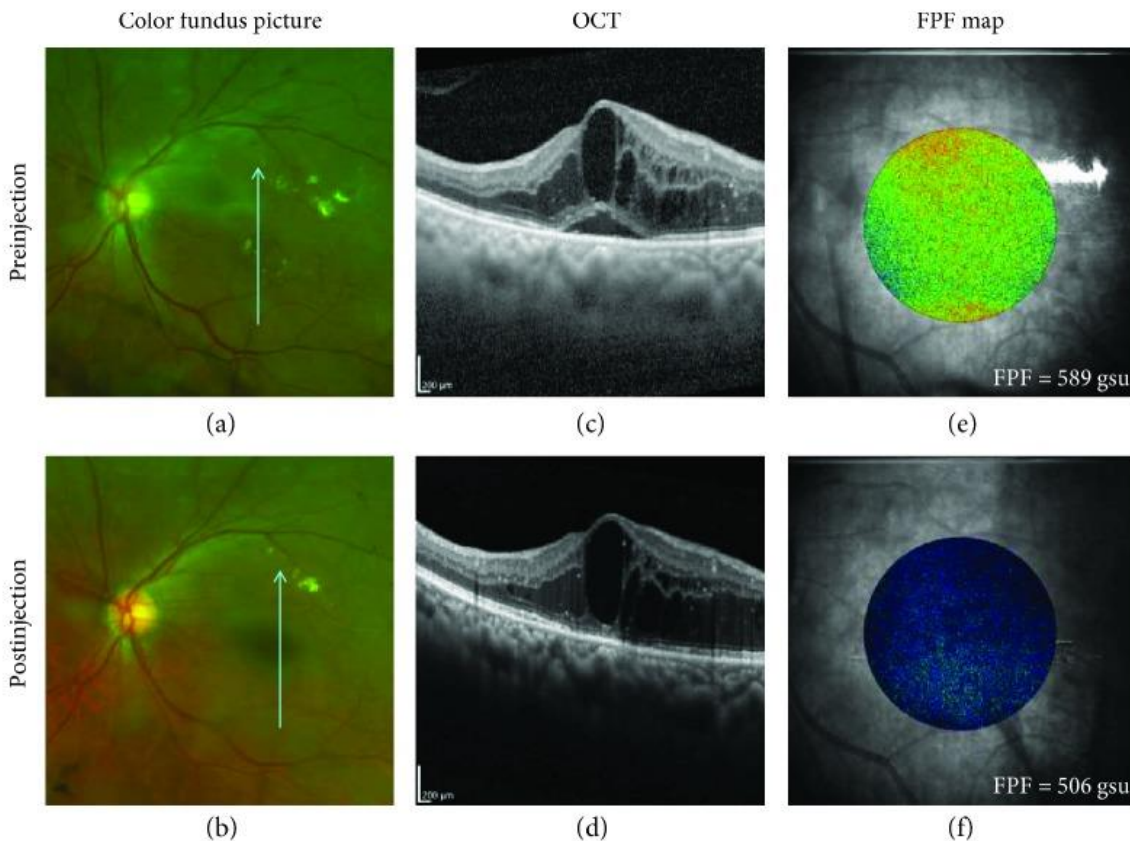


*Slika 4. Očna pozadina prikazana fluoresceinskom angiografijom u pacijenta s neproliferativnom (desno oko) i proliferativnom dijabetičkom retinopatijom (lijevo oko). Desno su vidljive zone nonperfuzije, mikroaneurizme i nakupljanje boje u makuli (edem). Na lijevom oku je vidljivo preretinalno krvarenje i neovaskularizacije iznad optičkog diska.*

### **6.3 Flavoprotein (engl. *flavoprotein fluorescence* – FPF)**

Flavoprotein je novi i obećavajući biomarker za detekciju i praćenje metabolizma mrežnice oka. Naime, OCT je dijagnostička metoda koja je korisna za detekciju pojave edema mrežnice, ali pokazala se kao manjkava metoda u detekciji prestrukturalnih promjena mrežnice nastalih pod djelovanjem oksidativnog stresa i drugih patogenih čimbenika, dok se s druge strane FPF pokazuje kao vrlo osjetljiv marker mitohondrijske disfunkcije i apoptoze nastale pod djelovanjem oksidativnog stresa. (21) Povišene razine oksidativnog stresa dovode do progresivnog rasta razina FPF-a što je direktni pokazatelj smanjenja proizvodnje adenzintrifosfat (engl. *adenosine triphosphate* – ATP) na mitohondrijskoj membrani i apoptotičkih promjena stanica. (22, 23) Također pokazalo se da je prikaz težine retinopatije puno bolje povezan s promjenom razine FPF-a nego s promjenom serumskog HbA1c. U konačnici, dijagnostička uporaba FPF-a omogućuje bolju detekciju promjena na

mrežnici u ranim stadijima bolesti i bolji prikaz odgovora bolesti na primjenjenu terapiju od trenutno postojećih kliničkih dijagnostičkih metoda. (24)



Slika 5. 65-ogodišnji muškarac s dijagnozom DR-e i DME-a. (a, b) Fotografije očne pozadine s vidljivim makularnim edemom, eksudatom i krvarenjima; (c) centralni makularni edem na OCT-u prije injekcije ( $574 \mu\text{m}$ ); (d) centralni makularni edem nakon injekcije ( $541 \mu\text{m}$ ); (e) FPF mapa prije injekcije pokazuje pojačano zeleno-žuto obojenje što sugerira mitohondrijsku disfunkciju (oksidativni stres); (f) plavo-zelena postinjekcijska FPF mapa. (Preuzeto iz Andrade Romo JS, Lynch G, Rosen RB. Flavoprotein Fluorescence Correlation with Visual Acuity Response in Patients Receiving Anti-VEGF Injection for Diabetic Macular Edema. *Oxid Med Cell Longev.* 2018;2018(7):1–8)



## 7. LIJEČENJE

Temelj liječenja predstavlja metabolička kontrola hiperglikemije i hipertenzije radi sprječavanja pojave samog DME. (2) Stoga, sustavni lijekovi koji potiču intenzivnu glikemičnu kontrolu, kontrolu dislipidemije i antagonisti renin-angiotenzinskog sustava pokazuju blagotvorne efekte u terapiji i dijabetičke retinopatije i samog DME-a. (9)

Terapija DME-a može biti farmakološkim ili kirurškim pristupom. Farmakološka terapija za DME uključuje uz sustavnu i okularnu primjenu lijeka. Okularna terapija uključuje primjenu anti-VEGF lijekova, kortikosteroidnu terapiju i terapiju nesteroidnim protuupalnim lijekovima (engl. *nonsteroidal anti-inflammatory drugs* – NSAID). Kirurška terapija podrazumijeva vitrektomiju, a upotrebljava se i liječenje laserskom fotokoagulacijom. Oba terapijska pristupa druge su opcije nakon primjene farmakoterapije. (11)

Ciljevi liječenja dijabetičkog makularnog edema su poboljšanje vidne funkcije, sprječavanje sljepoće, poboljšanje vidne oštine te sprječavanje daljnjeg gubitka vida. (35)

### 7.1 Sustavno liječenje DME-a

Sustavno liječenje DME-a obuhvaća kontrolu osnovne bolesti, odnosno metaboličkih poremećaja koji su glavni uzročnici dijabetičke retinopatije i posljedično DME-a. Kontrola glikemije, dislipidemije i hipertenzije često je u nedovoljnom fokusu oftalmološkog liječenja jer pripada domeni internističkog liječenja. Međutim, multifaktorijalna kontrola glikemije, odnosno HbA1c-a, lipidnog profila te sistoličkog i dijastoličkog tlaka polučuje dobre rezultate u vidu smanjenja retinalnog zadebljanja već nakon šestotjedne terapije te postavlja dobar temelj za ciljano oftalmološko liječenje. (9)

Prema DCCT studiji stroga kontrola glikemije ( $HbA1c < 7\%$ ) u pacijenata koji boluju od dijabetesa tip 1 smanjila je kumulativnu incidenciju DME-a za 29% tijekom 9 godina praćenja te potrebu za laserskim liječenjem DME-a za 50%. (42) Prema

UKPDS studiji intenzivna kontrola glikemije u pacijenata oboljelih od dijabetesa tip 2 sa sulfonilurejom ili inzulinom u usporedbi s konvencionalnim liječenjem dovela je do 29% manje potrebe za laserskim liječenjem DME-a tijekom 10 godina praćenja. Ista studija pokazala je da smanjenje sistoličkog tlaka za 10mmHg i dijastoličkog tlaka za 5 mmHg tijekom perioda praćenja od 8,4 godine dovodi do 35% manje potrebe za laserskim liječenjem mikrovaskularnih očnih komplikacija u pacijenata oboljelih od DM-a. (43) Prema RASS studiji progresija retinopatije u pacijenata oboljelih od dijabetesa tip 1 tijekom 5-ogodišnjeg praćenja bila je smanjena za 65% u pacijenata liječenih enalaprilom, odnosno za 70% u pacijenata liječenih losartanom. (34) U studiji koju su proveli Gordon i suradnici u pacijenata koji boluju od DME-a liječenjem dislipidemije statinima i inhibitorima 3-hidroksi-3-metil-glutaril koenzim-A reduktaze došlo je do poboljšanja nalaza, odnosno smanjenja čvrstih eksudata i mikroaneurizmi te poboljšanja vidne oštine. (44)

## **7.2 Farmakološko liječenje DME-a**

### **7.2.1 Sustavi okularne primjene lijekova**

Kada govorimo o okularnoj primjeni lijeka, pretežito mislimo na primjenu putem intravitralnih injekcija, kao još uvijek dominantnom obliku okularnog unosa lijeka. Kako se ipak radi o invazivnom postupku, postoje nastojanja smanjivanja učestalosti primjene intravitralnih injekcija u terapijske svrhe i njihove zamjene novijim i alternativnim metodama za okularnu primjenu lijeka. Takve se metode mogu svrstati u pet skupina:

- *Non-biodegradable polymeric drug delivery systems*, sustav intravitralnih implantanata s višestrukim spremištima unutar kojih se nalazi željeni lijek, uz sporo i postupno otpuštanje lijeka koje može potrajati mjesecima, pa i godinama.
- *Biodegradable polymeric drug delivery systems*, sustav intravitralnih implantanata koji su biorazgradivi.



- *Nanoparticle-based drug delivery systems*, sustav koji sadrži inkapsulirani lijek unutar struktura poput liposoma, mikrosfera, nanosfera i emulzija. Sustav omogućuje postupno i dugotrajno intraokularno otpuštanje lijeka.
- *Ocular injection device*, omogućuje suprakoroidalnu primjenu lijeka, uz postupno i dugoročno otpuštanje izabrane terapije.
- *Sustained release refillable devices*, sustav spremišta s povremenim i postupnim intravitralnim otpuštanjem lijeka. (11)

U Tablici 1 prikazani su lijekovi koji su danas u upotrebi za liječenje DME-a te njihovi načini primjene.

*Tablica 1. Farmakoterapija dijabetičke retinopatije i dijabetičkog makularnog edema. NP – nije primjenjivo. (Prema Mansour SE, Browning DJ, Wong K, Flynn Jr HW, Bhavsar A. The Evolving Treatment of Diabetic Retinopathy. Clin Ophthalmol. 2020;14:653–78 )*

<i>način aplikacije lijeka</i>	<i>skupine lijekova</i>					
	<b>anti-VEGF</b>	<b>kortikosteroidi</b>	<b>ACE inhibitori</b>	<b>blokatori receptora angiotenzina</b>	<b>fibrati</b>	<b>NSAID</b>
<b><i>intravitrealno</i></b>	bevacizumab					
	aflibercept	deksametazon				
	ranibizumab	fluocinolon	NP	NP	NP	diklofenak
	pegaptanib konbercept	triamcinolon				
<b><i>periokularno</i></b>	NP	triamcinolon	NP	NP	NP	NP
<b><i>topički</i></b>	NP	NP	NP	NP	NP	nepafenak
						ketorolak
<b><i>peroralno</i></b>	NP	NP	enalapril	losartan kandesartan	fenofibrat	NP

### 7.2.2 Anti-VEGF

Povećana propusnost retinalnih krvnih žila glavni je patofiziološki mehanizam nastanka DME-a. U očiju pacijenata koji boluju od dijabetičke retinopatije hipoksija uzrokuje povećano stvaranje VEGF-a koji pridonosi hiperpermeabilnosti retinalnih kapilara. Lijekovi koji blokiraju stvaranje i djelovanje VEGF-a obnavljaju krvno-mrežničnu barijeru, smanjuju makularni edem i poboljšavaju vidnu funkciju u većine pacijenata s DME-om. Anti-VEGF lijekovi danas dostupni su pegaptinib, ranibizumab, bevacizumab i aflibercept te su terapije prvog izbora u pacijenata s dijabetičkim makularnim edemom koji zahvaća središte makule (CI-DME). (45, 46) Ti lijekovi apliciraju se intravitrealnim injekcijama pod lokalnom anestezijom. (35)

Pegaptinib je bio prvi anti-VEGF lijek korišten za liječenje DME-a, a djeluje selektivnim blokiranjem VEGF-165 izoforme. Njegovu uporabu potisnuli su anti-VEGF lijekovi koji blokiraju aktivnost svih izoformi VEGF-a. (11)

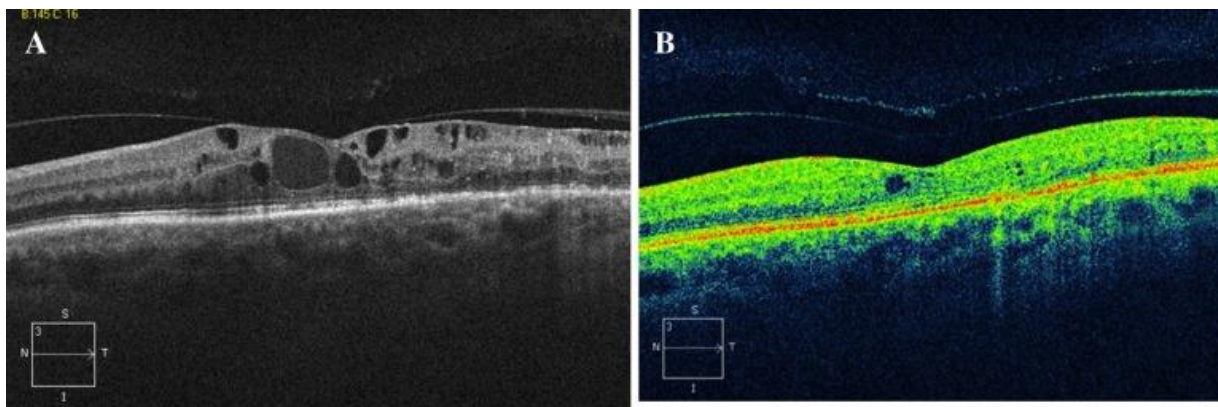
Ranibizumab (Lucentis) je rekombinirani humanizirani Fab fragment monoklalnog protutijela koji se veže za sve izoforme VEGF-a i inaktivira ih. (25) Prema *The RESTORE* studiji monoterapija ranibizumabom kao i kombinirana terapija ranibizumabom i laserskom fotokoagulacijom ima bolji ishod, odnosno veći porast vidne oštine u usporedbi s izoliranom terapijom laserskom fotokoagulacijom u pacijenata s oštećenjem vidne funkcije zbog DME-a. (47) Liječenje ranibizumabom treba rano započeti s injekcijama jedanput mjesečno. U slučaju kada dođe do poboljšanja vidne oštine i/ili smanjenja središnjeg mrežničnog zadebljanja (CRT) ili drugih morfoloških znakova smanjene aktivnosti bolesti, mjesečne injekcije treba nastaviti dok se ne postigne stabilnost vidne oštine i/ili OCT nalaza. Ukoliko izostanu daljnja anatomski ili funkcionalna poboljšanja, liječenje injekcijama treba ukinuti te odrediti intervale kontrolnih pregleda individualno za svakog pacijenta. (25, 48)

Bevacizumab (Avastin) je humanizirano monoklono protutijelo koje se veže i inhibira sve izoforme VEGF-a. Bevacizumab je lijek koji je odobren kao kemoterapeutik u liječenju različitih tumorskih bolesti, međutim koristi se i *off-label* intraokularno za liječenje senilne makularne degeneracije i DME-a. (25) Prema *The Bevacizumab Or Laser Therapy (BOLT)* studiji bevacizumab u usporedbi s laserskim

liječenjem pokazuje značajno bolji porast u vidnoj oštrini te značajnije smanjenje makularnog zadebljanja (130 vs. 68  $\mu\text{m}$ ,  $P = 0.06$ ). (45)

Aflibercept je fuzijski protein koji se veže za VEGF-A i placentalni čimbenik rasta. Aflibercept ima veći afinitet za vezanje VEGF-a u usporedbi s drugim anti-VEGF lijekovima. (25) Preliminarni rezultati *PANORAMA* studije pokazuju značajnu regresiju dijabetičke retinopatije pri liječenju intraokularnim injekcijama aflibercepta u usporedbi s placeboom. (49) Prema *The DME and VEGF Trap-Eye: Investigation of Clinical Impact (DAVINCI)* studiji aflibercept ima 3 do 4,5 puta veći porast vidne oštrine u usporedbi s laserskom fotokoagulacijom. (45)

Intraokularna, odnosno intravitrealna primjena anti-VEGF lijekova smatra se sigurnom, a očne komplikacije su rijetke. Međutim, moguće nuspojave uključuju bol, subkonjunktivalno krvarenje, endoftalmitis, porast intraokularnog tlaka, ali i sistemske nuspojave poput tromboembolije, miokardijalnog infarkta, moždanog udara, hipertenzije, gastrointestinalne perforacije te bolesti bubrega. (35) Prema metaanalizi koju su proveli Virgili i suradnici, aflibercept, ranibizumab i bevacizumab ne pokazuju razlike u pojavnosti teških sustavnih nuspojava. (50) U literaturi postoje podatci i o rijetkim očnim komplikacijama povezanim s intravitrealnim injekcijama anti-VEGF-a poput prednje ishemijske optičke neuropatije ili retinalne venske okluzije nakon injekcija bevacizumaba, retinalne arterijske okluzije, hemoragijskog makularnog infarkta te pareze nervusa abducensa nakon injekcija bevacizumaba. Od rijetkih sistemskih nuspojava spominju se vizualne halucinacije, erektilna disfunkcija i akutno smanjenje bubrežne funkcije. (51)



Slika 6. (a) OCT nalaz u pacijenta s perzistentnim DME-om unatoč liječenju laserskom fotokoagulacijom. Pacijent je liječen primjenom ukupno 5 intravitrealnih injekcija bevacizumaba u periodu od 6 tjedana. Vidljivo je znatno smanjenje makularnog edema na kontrolnom OCT nalazu. (b) (Preuzeto iz Amol D, Kulkarni S, Michael S. Diabetic Macular Edema: Therapeutic Options. *Diabetes Ther.* 2012;3(1):2)

### 7.2.2 Kortikosteroidi

Kortikosteroidi kao terapija koja se upotrebljava u liječenju DME-a predstavljaju lijek snažnog protuupalnog djelovanja koji inhibira nastanak upalnih medijatora, ali i smanjuje sintezu VEGF-a. (25) Triamcinolon, deksametazon i fluocinolon upotrebljavaju se u različitim oblicima poput suspenzija ili sporootpuštajućih sustava. Početna istraživanja uporabe kortikosteroida u liječenju DME-a bila su obećavajuća, ali prema istraživanju *Protocol B DRCR Network* pokazalo se da uporaba fokalne laserske terapije daje bolje rezultate vidne oštine u razdoblju od 3 godine, nego uporaba triamcinolona u istom razdoblju u dozi od 1mg ili 4 mg. Nakon objave tih rezultata, uporaba kortikosteroida postala je sekundarna, u slučajevima kada anti-VEGF terapija ne pruža željene rezultate. (11)

Deksametazon predstavlja snažni protuupalni lijek čije je djelovanje duplo snažnije nego kod fluocinolona i peterostruko snažnije nego kod triamcinolona. Zbog svoje topljivosti u vodi nužno je da se deksametazon primjenjuje putem *sustained*

*release refillable devices*, sustava koji će omogućiti adekvatne vitrealne razine lijeka. Pokazalo se da uporaba deksametazona ima blagotvorne učinke na smanjenje zadebljanja mrežnice u osoba kod koji se ne javlja očekivani odgovor na anti-VEGF terapiju. (52)

Uporaba kortikosteroida kao terapija prvog izbora treba se uzeti u obzir kod pacijenata sa kardiovaskularnim bolestima jer se pokazalo da takvi pacijenti koji su mjesečno primali anti-VEGF terapiju imaju povećani rizik od smrti izazvane kardiovaskularnim incidentom. Kao lijek prvog izbora među kortikosteroidima treba se primijeniti deksametazon, dok se uporaba triamcinolona ne preporučuje zbog povezanosti s povećanjem intraokularnog tlaka i povećanog rizika od pojave katarakte te bi se trebao upotrijebiti samo u slučajevima kada druga terapija ne pokazuje željene rezultate. (25)

### **7.2.3 Nesteroidni protuupalni lijekovi (NSAID)**

Nesteroidni protuupalni lijekovi (engl. *nonsteroidal anti-inflammatory drugs* – NSAID) prema dosadašnjim istraživanjima pokazuju mali značaj u liječenju DME-a. (11) Kako se radi o inhibitorima enzima ciklooksigenaze primarna aktivnost im je smanjenje sinteze upalnih čimbenika. (53) Prema metaanalizi koju su proveli Wielders i suradnici, a koja je istraživala uloge NSAID-a u liječenju cistoidnog makularnog edema, dokazana je smanjena učestalost pojavnosti dijabetičkog makularnog edema uz terapiju NSAID-ima u kombinaciji s kortikosteroidima u usporedbi s monoterapijom kortikosteroidima. (54) Upotreba NSAID-a poput bromfenaka pokazuje smanjenje makularnog zadebljanja, ali bez značajnog poboljšanja vidne oštine. (55) Slično, intravitrealno primijenjen diklofenak pokazuje poboljšanje DME-a, ali bez promjene u vidnoj oštini. (55)

### **7.3 Lasersko liječenje**

Laserska fotokoagulacija predstavlja standardnu metodu liječenja DME-a. Laserska terapija upotrebljava se za okluziju hiperpermabilnih kapilara mrežnice, posebice za mikroaneurizme. Mehanizam putem kojeg laserska terapija djeluje

temelji se na razaranju ishemičnih djelova mrežnice, što dovodi do poboljšanja oksigenacije ostalih djelova mrežnice kao i smanjenja proizvodnje proangiogenih čimbenika unutar mrežnice. (25)

Uporaba laserske fotokoagulacije kao oblik terapije prisutna je od 80-ih godina 20. stoljeća. Prema istraživanju *The Early Treatment Diabetic Retinopathy Study* (ETDRS) u kojem je korištena FA kao orijentacijska metoda primjeni lasera, postoje dva osnovna oblika laserske fotokoagulacije, fokalna i rešekasta (engl. *grid-pattern*). Fokalna laserska fotokoagulacija koristi princip točkastog laserskog spaljivanja mikroaneurizmi s promjerom laserskog snopa od 50 do 200  $\mu\text{m}$ , dok rešetkasta laserska fotokoagulacija koristi princip rešetkastog laserskog djelovanja laserskim izvorom jednake veličine i udaljenim od fovee centralis najmanje 500  $\mu\text{m}$ . ETDRS studija pokazala je da fotokoagulacija smanjuje rizik od umjerenog gubitka vida uzrokovanog DME-om u oko 50% pacijenaza, ali u samo 3% pacijenata ova je terapija dovela do poboljšanja vidne oštirine. (4, 45, 56)

Laserska fotokoagulacija makule može uzrokovati pojavu ožiljaka mrežnice i žilnice, kao i širenje postojećih ožiljaka i do 300% od njihove početne veličine. Ostali potencijalni štetni učinci uključuju smanjeni vid u boji, nenamjernu fotokoagulaciju središta makule s posljedičnim nedostacima u središnjem vidnom polju, promjene osjetljivosti na kontrast i oslabljen noćni vid. (35, 45)

S vremenom je došlo do modifikacija uporabe osnovnih laserskih tehnika poput fokalne i rešetkaste, tako da se danas pretežito koriste izvori veličine 50  $\mu\text{m}$  i slabijeg intenziteta. (9)

Novi oblik laserske fotokoagulacije predstavlja subgranična laserska fotokoagulacija ili diodni laser smanjenog praga (engl. *subthreshold grid laser*). Ovaj oblik laserske terapije nastao je u nastojanju da se minimiziraju destruktivni aspekti konvencionalne laserske fotokoagulacije. Temeljni cilj ove terapije je smanjiti lasersko oštećenje neurosenzornih slojeva smanjenjem trajanja izlaganja mrežnice utjecaju laserskog izvora. (25) Pokazalo se da je subgranični laser jednako djelotvoran kao osnovne laserske metode (fokalna i rešetkasta laserska terapija) uz sporije postizanje rezolucije DME-a i istih funkcionalnih i anatomskih ciljeva, ali uz puno blaže oštećenje tkiva mrežnice. (57, 58)

Pokazalo se, dakle, da je laserska fotokoagulacija dobra metoda za liječenje DME-a, ali zbog učinkovite uporabe farmakoterapije, pogotovo anti-VEGF lijekova, uporaba laserske terapije danas je sekundarna. Posebne indikacije za uporabu lasera predstavljaju vazogeni oblik DME-a koji je karakteriziran fokalnim nakupinama mikroaneurizmi i curećim kapilarama, DME sa središnjim retinalnim zadebljanjem manjim od 300  $\mu\text{m}$  te perzistentne vitreomakulare adhezije. Laserski tretman sa subgraničnim laserom može biti od pomoći u pacijenata čije oči imaju veću vidnu oštrinu te rani difuzni DME kako bi se izbjegla kolateralna termalna difuzija i korioretinalno oštećenje. Primjena lasera u liječenju DME-a ima svoje mjesto, međutim ne postoje dokazi o prednosti laserskog liječenja u usporedbi s farmakološkim, već je korist manja. (25)

## **7.4 Kirurško liječenje DME-a**

### **7.4.1 Vitrektomija**

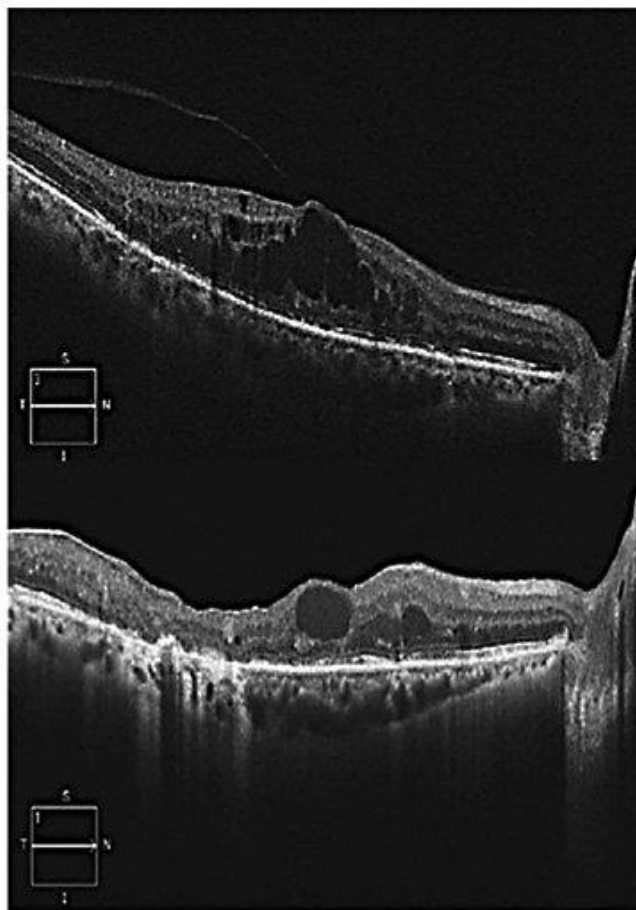
Vitrektomija i dalje ima značajnu ulogu u liječenju dijabetičke retinopatije i DME-a, ali nažalost točan način blagotvornog učinka terapije vitrektomijom do danas ostaje nepoznat. U teoriji, uklanjanje većeg dijela staklovine zajedno sa hijaloidnom membranom doprinosi razvoju poboljšane mrežnične oksigenacije, uklanjanju mehaničke barijere izlasku tekućine i metabolita iz područja mrežnice i uklanjanju zapreke za intraretinalnu primjenu lijekova. (11)

Vitrektomija, također, pomaže u uklanjanu adheriranih dijelova staklovine na mrežnicu kao i AGE-ova s vitrealne površine mrežnice. (35) Istraživanja su pokazala da primjena vitrektomije u liječenju DME-a daje značajna poboljšanja u anatomskoj strukturi mrežnice, odnosno dovodi do značajnog smanjenja središnjeg retinalnog zadebljanja, ali ne dovodi do značajnih poboljšanja u vidnoj oštrini. Takav nesrazmjer između anatomskog i funkcionalnog učinka vitrektomije u tretmanu DME-a može se povezati s razvojem postoperativne katarakte leće. Također, vitrektomija je metoda izbora u slučajevima kroničnog i teškog oblika DME-a kod kojeg je došlo do ireverzibilnih promjena na mrežnici. (11)

Prema istraživanju *DRCR Network* u pacijenata s DME-om liječenih vitrektomijom uz uklanjanje stražnjeg hijaloida, odnosno epiretinalne membrane dovelo je do smanjenja središnjeg retinalnog zadebljanja i poboljšanja vidne oštirine u 28 – 49% pacijenata. Međutim u 13 – 31% pacijenata došlo je do njihovog pogoršanja. (59)

Moguće komplikacije vitrektomije podrazumjevaju stanja poput pogoršanja katarakte, vitralne hemoragije i ablacije mrežnice. (45)





*Slika 7. OCT nalaz pacijenta u kojeg je izostao odgovor na liječenje laserskom fotokoagulacijom i intravitrealnim injekcijama. Na gornjoj slici vidljivi su makularni edem i vitreomakularna trakcija. Donja slika prikazuje OCT nalaz nakon vitrektomije s ljuštenjem unutarnje granične membrane. Vidljivo je znantno poboljšanje nalaza uz zaostanak intraretinalne cistoidne tekućine 6 mjeseci nakon operacije. (Preuzeto iz Schmidt-Erfurth U, Garcia-Arumi J, Bandello F, Berg K, Chakravarthy U, Gerendas BS i sur. Guidelines for the Management of Diabetic Macular Edema by the European Society of Retina Specialists (EURETINA). Ophthalmologica. 2017;237(4):185–222)*

## 7.5 Preporuke za liječenje DME-a

Dijabetes melitus je kronična i sustavna bolest u čijem liječenju je nužna suradnja stručnjaka različitih polja medicine poput endokrinologa i liječnika interne medicine, ali i uključivanje oftalmologa u slučaju pojave komplikacija DM-a kao što su dijabetička retinopatija i DME.

Primjena anti-VEGF terapije prema istraživanju *DRCR.net* pokazuje se kao efikasan i siguran oblik liječenja DME-a te se u tu svrhu koriste lijekovi poput bevacizumaba, aflibercepta i ranibizumab. Izbor terapije ovisi o rezultatu ispitivanja najbolje vidne korigirane oštine (engl. *Best Corrected Visual Acuity* – BCVA). Aflibercept i ranibizumab lijekovi su izbora za liječenje DME-a kod pacijenata s BCVA rezultatom manjim od 69, dok se sva tri lijeka uzimaju u obzir za liječenje DME-a u osoba s BCVA rezultatom od 69 ili većim. Ipak kao anti-VEGF lijek prvog izbora koristi se aflibercept zbog bržeg nastupanja blagotvornog učinka u odnosu na ranibizumab i boljeg funkcionalnog i anatomskog rezultata liječenja u odnosu na bevacizumab, ali i u odnosu na terapiju laserskom fotokoagulacijom. (25)

Anti-VEGF terapija podrazumijeva inicijalnu „loading“ fazu s mjesečnim injekcijama prvih 4 – 6 mjeseci te zatim „PRN“ fazu (lat. *pro re nata*) s nastavljenim liječenjem dok makula ne postane suha ili dok ne izostane poboljšanje stanja. Kontrolne preglede u pacijenata na terapiji anti-VEGF lijekovima potrebno je uz procjenu vidne oštine i pregled OCT-om provoditi jedanput mjesečno te prema nalazima odlučivati o nastavku terapije anti-VEGF injekcijama. (4,40)

U liječenju DME-a primjena kortikosteroidnih lijekova poput deksametazona predstavlja važnu mogućnost liječenja prvenstveno kao lijek drugog izbora u odnosu na anti-VEGF terapiju. Preporučena je upotreba kortikosteroidnih lijekova u pacijenata kod kojih ne dolazi do željenog terapijskog odgovora nakon primjene tri do šest intravitralnih injekcija anti-VEGF lijekova. Također, kao lijek prvog izbora kortikosteroidi moraju se uzeti u obzir kod pacijenata oboljelih od DME-a s pozitivnom anamnestičkom povijesti kardiovaskularnih patologija. (25) U pacijenata na terapiji kortikosteroidima potrebno je praćenje intraokularnog tlaka. (4, 40)

U ranim istraživanjima terapijska uporaba laserske fotokoagulacije pokazala se kao djelotvorna metoda liječenja DME-a, ali trenutno zauzima sekundarnu ulogu u

liječenju nakon primjene anti-VEGF lijekova. Relativne indikacije za uporabu laserske fotokoagulacije predstavljaju slučajevi vazogenog oblika DME-a koji se klinički očituje pojavom fokalno grupiranih mikroaneurizmi i hiperpermabilnih kapilara mrežnice, također indikaciju predstavlja slučaj središnjeg retinalnog zadebljanja vrijednosti manje od 300  $\mu\text{m}$  ili slučaj s prisutnom vitreomakularnom adhezijom. Općenito ne postoji dokaza bolje djelotvornosti terapijske uporabe laserske fotokoagulacije u odnosu na anti-VEGF terapiju, ali ona predstavlja jeftiniju opciju liječenja u navedenim slučajevima.

Terapijska primjena vitrektomije predstavlja sekundarnu opciju liječenja DME-a u slučajevima nepostojanja željenog terapijskog učinka pri uporabi intravitralne farmakoterapije anti-VEGF lijekovima ili kortikosteroidima, uz naznaku da će anatomske rezultat liječenja biti bolji od funkcionalnog. Indikacije za primjenu vitrektomije predstavljaju slučajevi DME-a s anteriorno-posteriornom trakcijom ili s tangencijonalnom trakcijom hijaloidne membrane. (25)

## 8. ZAHVALE

*Zahvaljujem svom mentoru izv.prof.dr.sc. Nenadu Vukojeviću na pomoći, stručnim savjetima i pristupačnosti pri izradi ovoga rada.*

*Zahvaljujem se obitelji i prijateljima na pomoći, podršci i strpljenju tijekom cijelog studija.*

## 9. LITERATURA

1. Miller K, Fortun JA. Diabetic Macular Edema: Current Understanding, Pharmacologic Treatment Options, and Developing Therapies. *Asia Pac J Ophthalmol (Phila)*. 2018;7(1):28–35
2. Lee R, Wong TY, Sabanayagam C. Epidemiology of Diabetic Retinopathy, Diabetic Macular Edema and Related Vision Loss. *Eye Vis (Lond)*. 2015;2:17
3. Navarro JA, Jimenez Lasanta L. Diabetic Macular Edema. *An Sist Sanit Navar*. 2008;31(3):35–44
4. Tomic M, Vrabec R, Poljicanin T, Ljubic S, Duvnjak L. Diabetic Macular Edema: Traditional and Novel Treatment. *Acta Clin Croat*. 2017;56:124–32
5. Kim Ej, Lin WV, Rodriguez SM, Chen A, Loya A, Weng CY. Treatment of Diabetic Macular Edema. *Curr Diab Rep*. 2019;19(9):68
6. Danis RP. Diabetic Macular Edema. U: Albert DM, Miller JW, Azar DT, Blodi BA., ur., *Principles and Practice of Ophthalmology*. 3. izd. Philadelphia: W.B.Saunders Company; 2008.
7. Browning DJ, Altaweel MM, Bressler NM, Bressler SB, Scott IU. Diabetic Macular Edema: What is Focal and What is Diffuse? *Am J Ophthalmol*. 2008;146(5):64–55
8. Romero-Aroca P, Baget-Bernaldiz M, Verges R. Diabetic Macular Edema Pathophysiology: Vasogenic versus Inflammatory. *J Diabetes Res*. 2016;2016:2156273
9. Browning DJ, Stewart MW, Lee C. Diabetic macular edema: Evidence-based management. *Indian J Ophthalmol*. 2018;66(12):1736–50
10. Choi MY, Jee D, Kwon JW. Characteristics of diabetic macular edema patients refractory to anti-VEGF treatments and a dexamethasone implant. *PLoS One*. 2019;14(9):e0222364
11. Mansour SE, Browning DJ, Wong K, Flynn Jr HW, Bhavsar A. The Evolving Treatment of Diabetic Retinopathy. *Clin Ophthalmol*. 2020;14:653–78
12. Wenick AS, Bressler NM. Diabetic Macular Edema: Current and Emerging Therapies. *Middle East Afr J Ophthalmol*. 2012;19(1):4–12

13. Bhagat N, Grigorian RA, Tutela A, Zarbin MA. Diabetic Macular Edema: Pathogenesis and Treatment. *Surv Ophthalmol*. 2009;54(1):1–32
14. Ehrlich R, Harris A, Ciulla TA, Kheradiya N, Winston DM, Wirostko B. Diabetic Macular Oedema: Physical, Physiological and Molecular Factors Contribute to This Pathological Process. *Acta Ophthalmol*. 2010;88(3):279–91
15. Dagher Z, Park YS, Asnaghi V, Hoehn T, Gerhardinger C, Lorenzi M. Studies of Rat and Human Retinas Predict a Role for the Polyol Pathway in Human Diabetic Retinopathy. *Diabetes*. 2004;53(9):2404–11
16. Zur D, Iglicki M, Loewenstein A. The Role of Steroids in the Management of Diabetic Macular Edema. *Ophthalmic Res*. 2019;62:231–6
17. Zhang X, Zeng H, Gillies MC. Diabetic macular edema; new concepts in pathophysiology and treatment. *Cell Biosci*. 2014;4:27
18. Aiello LP, Wong JS. Role of Vascular Endothelial Growth Factor in Diabetic Vascular Complications. *Kidney Int Suppl*. 2000;77:113–9
19. Fogli S, Mogavero S, Egan CG, Del Re M, Danesi R. Pathophysiology and Pharmacological Targets of VEGF in Diabetic Macular Edema. *Pharmacol Res*. 2016;103:140–57
20. Holekamp NM. Overview of Diabetic Macular Edema. *AJMC [Internet]*. 2016 [pristupljeno 22.6.2020.]. Dostupno na: [https://www.ajmc.com/journals/supplement/2016/improving-outcomes-in-diabetic-macular-edema-the-impact-of-new-therapies-in-managed-care/overview-of-diabetic-macular-edema?fbclid=IwAR1yXpSV\\_gbcm0x8KKYqIT02KzB8Bg73THtOteJzs4cASAi-g-cWuQmQ5qd8](https://www.ajmc.com/journals/supplement/2016/improving-outcomes-in-diabetic-macular-edema-the-impact-of-new-therapies-in-managed-care/overview-of-diabetic-macular-edema?fbclid=IwAR1yXpSV_gbcm0x8KKYqIT02KzB8Bg73THtOteJzs4cASAi-g-cWuQmQ5qd8)
21. Andrade Romo JS, Lynch G, Rosen RB. Flavoprotein Fluorescence Correlation with Visual Acuity Response in Patients Receiving Anti-VEGF Injection for Diabetic Macular Edema. *Oxid Med Cell Longev*. 2018;2018(7):1–8
22. Elner SG, Elner VM, Field MG, Park S, Heckenlively JR, Petty HR. Retinal Flavoprotein Autofluorescence as a Measure of Retinal Health. *Trans Am Ophthalmol Soc*. 2008;106:215–22

23. Field MG, Yang D, Bian ZM, Petty HR, Elnor VM. Retinal Flavoprotein Fluorescence Correlates With Mitochondrial Stress, Apoptosis, and Chemokine Expression. *Exp Eye Res.* 2011;93(4):548–55
24. Field MG, Elnor VM, Puro DG, Feuerman JM, Musch D, Pop-Busui R i sur. Rapid, Noninvasive Detection of Diabetes-Induced Retinal Metabolic Stress. *Arch Ophthalmol.* 2008;126(7):934–8
25. Schmidt-Erfurth U, Garcia-Arumi J, Bandello F, Berg K, Chakravarthy U, Gerendas BS i sur. Guidelines for the Management of Diabetic Macular Edema by the European Society of Retina Specialists (EURETINA). *Ophthalmologica.* 2017;237(4):185–222
26. Das R, Spence G, Chakravarthy U. Disorganization of Inner Retina and Outer Retinal Morphology in Diabetic Macular Edema. *JAMA Ophthalmol.* 2018;136(2):202–8
27. Waheed, N.K., Duker, J.S. OCT in the Management of Diabetic Macular Edema. *Curr Ophthalmol Rep.* 2013;128–133
28. Krishnan Mookiah MR, Rajendra Archary U, Fujita H, Tan JH, Chua KC, Bhandary SV i sur. Application of Different Imaging Modalities for Diagnosis of Diabetic Macular Edema: A Review. *Comput Biol Med.* 2015;66:295–315
29. Guariguata L, Whiting DR, Hambleton I, Beagley J, Linnenkamp U, Shaw JE. Global Estimates of Diabetes Prevalence for 2013 and Projections for 2035. *Diabetes Res Clin Pract.* 2014;103(2):137–49
30. Yau JWY, Rogers SL, Kawasaki R, Lamoreux EL, Kowalski JW, Bek T i sur. Global Prevalence and Major Risk Factors of Diabetic Retinopathy. *Diabetes Care.* 2012;35(3):556–64
31. Lachin JM, Genuth S, Cleary P, Davis MD, Nathan DM. Retinopathy and Nephropathy in Patients With Type 1 Diabetes Four Years After a Trial of Intensive Therapy. *N Engl J Med.* 2000;342(6):381–9
32. Stana D, Potop V, Istrate SL, Eniceicu C, Mihalcea AR, Pasca IG i sur. Variability of Diabetic Macular Edema in Correlation With Hypertension Retinopathy in Patients With Diabetes Mellitus and Essential Hypertension. *Rom J Ophthalmol.* 2019;63(4):327–38

33. Herold Gallego P, Craig ME, Donaghue KC. Role of blood pressure in development of early retinopathy in adolescents with type 1 diabetes: prospective cohort study. *BMJ*. 2008;337:a918
34. Mauer M, Zinman B, Klein R. Renal and Retinal Effects of Enalapril and Losartan in Type 1 Diabetes. *N Engl J Med*. 2009;361(1):40–51
35. International Diabetes Foundation. Clinical Practice Recommendations for Managing Diabetic Macular Edema. International Diabetes Foundation [Internet]. 2020 [pristupljeno 23.6.2020.]. Dostupno na: <https://idf.org/54-our-activities/562-diabetic-macular-edema-dme.html>
36. Radha Das MS, Kerr R, Chakravarthy U, Hogg RE. Dyslipidemia and Diabetic Macular Edema: A Systematic Review and Meta-Analysis. *Ophthalmology*. 2015;122(9):1820–7
37. Srinivasan S, Hande P, Murali S. Efficiency of fenofibrate in facilitating the reduction of central macular thickness in diabetic macular edema. *Indian J Ophthalmol*. 2018;66(1):98–105
38. Klein R, Knudtson MD, Klein BEK. The Wisconsin Epidemiologic Study of Diabetic Retinopathy XXII. The Twenty-Five-Year Progression of Retinopathy in Persons with Type 1 Diabetes. *Ophthalmology*. 2008;115(11):1859–68
39. Moloney JB, Drury MI. The Effect of Pregnancy on the Natural Course of Diabetic Retinopathy. *Am j Ophthalmol*. 1982;93(6):745–56
40. Cheung A, Scott IU. Ocular Changes During Pregnancy. *American Academy of Ophthalmology* [Internet]. 2020 [pristupljeno 23.6.2020.]. Dostupno na: <https://www.aao.org/eyenet/article/ocular-changes-during-pregnancy>
41. Gundogan FC, Yolcu U, Uzun S. Diabetic Macular Edema. *Pak J Med Sci*. 2016;32(2):505–10
42. Diabetes Control and Complications Trial Research Group. Progression of Retinopathy With Intensive Versus Conventional Treatment in the Diabetes Control and Complications Trial. *Ophthalmology*. 1995;102(4):647–61
43. UK Prospective Diabetes Study Group. Intensive Blood-Glucose Control With Sulphonylureas or Insulin Compared With Conventional Treatment and Risk of Complications in Patients With Type 2 Diabetes (UKPDS 33). *Lancet*. 1998;352(9131):837–53



44. Gordon B, Chang S, Kavanagh M, Berrocal M, Yannuzzi L, Robertson C, Drexler A. The Effects of Lipid Lowering on Diabetic Reinopathy. *Am J Ophthalmol.* 1991;112(4):385–91
45. Amol D, Kulkarni S, Michael S. Diabetic Macular Edema: Therapeutic Options. *Diabetes Ther.* 2012;3(1):2
46. Urbančič M, Klobučar P, Lavrič A. Anti-VEGF Treatment of Diabetic Macular Edema: Two-Year Visual Outcomes in Routine Clinical Practice. *J Ophthalmol.* 2020; 2020:6979758
47. Mitchell P, Bandello F, Schmidt-Erfurth U, Lang GE, Massin P, Schlingemann RO i sur. The RESTORE Study: Ranibizumab Monotherapy or Combined With Laser Versus Laser Monotherapy for Diabetic Macular Edema. *Ophthalmology.* 2011;118(4):615–25
48. Wong TY, Sun J, Kawasaki R, Raumviboonsuk P, Gupta N, Lansigh VC i sur. Guidelines on Diabetic Eye Care: The International Council of Ophthalmology Recommendations for Screening, Follow-up, Referral, and Treatment Based on Resource Settings. *Ophthalmology.* 2018;125(10):1608–22
49. Higgins P. The Phase III PANORAMA Study of Intravitreal Aflibercept for Moderately Severe to Severe NonProliferative Diabetic Retinopathy. *American Academy of Optometry [Internet].* 2018 [pristupljeno 25.6.2020.]. Dostupno na: <https://www.aaopt.org/detail/knowledge-base-article/the-phase-3-panorama-study-of-intravitreal-aflibercept-for-moderately-severe-to-severe-nonproliferative-diabetic-retinopathy>
50. Virgili G, Parravano M, Cochrane Eyes and Vision Group. Anti-vascular endothelial growth factor for diabetic macular oedema: a network meta-analysis. *Cochrane Database Syst Rev.* 2018;2018(10):CD007419
51. Falavarjani KG, Nguyen QD. Adverse events and complications associated with intravitreal injection of anti-VEGF agents: a review of literature. *Eye (Lond).* 2013;27(7):787–94
52. Zur D, Igllicki M, Loewenstein A. The Role of Steroids in the Management of Diabetic Macular Edema. *Ophthalmic Res.* 2019;62:231–6
53. Russo A, Costagliola C, Semeraro F. Topical Nonsteroidal Anti-Inflammatory Drugs for Macular Edema. *Mediators Inflamm.* 2013;2013:476525

54. Wielders LHP, Lambermont VA, Schouten JSAG, van den Biggelaar FJHM, Worthy G, Simons RWP. Prevention of Cystoid Macular Edema After Cataract Surgery in Nondiabetic and Diabetic Patients: A Systematic Review and Meta-Analysis. *Am J Ophthalmol*. 2015;160(5):968–81
55. Elbendary AM, Shahin MM. Intravitreal Diclofenac Versus Intravitreal Triamcinolone Acetonide in the Treatment of Diabetic Macular Edema. *Retina*. 2011;31(10):2058–64
56. Early Treatment Diabetic Retinopathy Study Research Group. Treatment Techniques and Clinical Guidelines for Photocoagulation of Diabetic Macular Edema. Early Treatment Diabetic Retinopathy Study Report Number 2. *Ophthalmology*. 1987;94(7):761–74
57. Vujosevic S, Martini F, Convento E, Longhin E, Kotstafi O, Parrozzani R i sur. Subthreshold Laser Therapy for Diabetic Macular Edema: Metabolic and Safety Issues. *Curr Med Chem*. 2013;20(26):3267–71
58. Sivaprasad S, Dorin G. Subthreshold Diode Laser Micropulse Photocoagulation for the Treatment of Diabetic Macular Edema. *Expert Rev Med Devices*. 2012;9(2):189–97
59. Diabetic Retinopathy Clinical Research Network Writing Committee. Vitrectomy Outcomes in Eyes With Diabetic Macular Edema and Vitreomacular Traction. *Ophthalmology*. 2010. 117(6):1087–93

## 10. ŽIVOTOPIS

### OSOBNI PODATCI

Ime i prezime	Karlo Ivan Prpić
Datum i mjesto rođenja	9.11.1994. Zagreb, Republika Hrvatska
E-mail	k.i.prpic@gmail.com

### OBRAZOVANJE

rujan 2013. – lipanj 2020.	Medicinski fakultet, Sveučilište u Zagrebu
rujan 2009. – lipanj 2013.	Srednja škola Zvane Črnje, Rovinj
rujan 2001. – lipanj 2009.	OŠ Juraj Dobrila, Rovinj

### STRANI JEZICI

Aktivno	Engleski, Talijanski
Pasivno	Njemački