

Mehanizam nastanka prijeloma humerusa u zagrebačke djece

Vlahek, Tomislav

Master's thesis / Diplomski rad

2020

Degree Grantor / Ustanova koja je dodijelila akademski / stručni stupanj: **University of Zagreb, School of Medicine / Sveučilište u Zagrebu, Medicinski fakultet**

Permanent link / Trajna poveznica: <https://um.nsk.hr/um:nbn:hr:105:777284>

Rights / Prava: [In copyright](#) / [Zaštićeno autorskim pravom.](#)

Download date / Datum preuzimanja: **2024-11-14**



Repository / Repozitorij:

[Dr Med - University of Zagreb School of Medicine Digital Repository](#)



SVEUČILIŠTE U ZAGREBU

MEDICINSKI FAKULTET

Tomislav Vlahek

**Mehanizam nastanka prijeloma humerusa u
zagrebačke djece**

DIPLOMSKI RAD



Zagreb, 2020

Ovaj diplomski rad izrađen je u Kliničkom bolničkom centru Zagreb, Klinici za kirurgiju na Zavodu za dječju kirurgiju pod vodstvom prof. dr. sc. Anka Antabaka i predan je na ocjenu u akademskoj godini 2019./2020.

Popis oznaka i kratica

m. – mišić (od lat. musculus)

n. – živac (od lat. nervus)

CT – kompjutorizirana tomografija

MR – magnetska rezonancija

SH – Salter-Harris klasifikacija

lat. – na latinskom jeziku

AP – antero-posteriorne rendgenske snimke

ESIN – retrogradna elastična stabilna intramedularna osteosinteza titanskim elastičnim čavlima (od eng. elastic stable intramedullary nailing)

AHL – prednja linija nadlaktične kosti (od eng. anterior humeral line)

K-žica – Kirschnerova žica

AO – radna skupina za pitanja osteosinteze (od njem. Arbeitsgemeinschaft fur Osteosynthesefragen)

EMNG – elektromioneurografija

Sadržaj

UVOD.....	1
Epidemiologija	2
Dječja kost	2
Anatomija nadlaktične kosti	4
FRAKTURE PROKSIMALNE TREĆINE NADLAKTIČNE KOSTI.....	6
Epidemiologija	6
Mehanizam ozljede.....	7
Klasifikacija	7
Komplikacije prijeloma	9
Klinička slika	9
Dijagnostika	10
Liječenje	10
Neoperativno liječenje	11
Operativno liječenje	11
FRAKTURA SREDNJEG DIJELA NADLAKTIČNE KOSTI.....	14
Epidemiologija	14
Mehanizam nastanka.....	14
Klasifikacija	14
Klinička slika	15
Dijagnostika	15
Liječenje	17
Komplikacije	17
FRAKTURE DISTALNE TREĆINE NADLAKTIČNE KOSTI	19
Epidemiologija	19
Mehanizam nastanka.....	20
Dijagnostika	20
Klasifikacija	23
Klinička slika	24
Liječenje	24
Komplikacije	26
BOLESNICI I METODE.....	28
REZULTATI.....	29
Spol i dob.....	29

Vrsta prijeloma.....	31
Podjela prema uzroku prijeloma	36
Podjela po mjestu gdje se prijelom dogodio	40
RASPRAVA.....	44
ZAKLJUČAK	47
ZAHVALE.....	48
LITERATURA.....	49
ŽIVOTOPIS	54

SAŽETAK

Mehanizam nastanka prijeloma humerusa u zagrebačke djece

Tomislav Vlahek

Zbog nespretnosti, nepažnje i neiskustva prijelomi nadlaktične kosti u djece su vrlo česti. U dobi do 7 godina, ovi prijelomi su najčešći od svih prijeloma. Cilj ovoga rada je analizirati uzroke prijeloma, mjesta gdje nastaju te aktivnosti koje doprinose povećanju rizika nastanka prijeloma. Analizirano je 243 djece liječenih u KBC-u Zagreb zbog prijeloma nadlaktične u kosti u razdoblju od 2015. do 2019. godine. Najviše djece se ozljeđivalo u dobi od 5 – 9 godina s vrhom incidencije u sedmoj godini života. Češće su se ozljeđivali dječaci od djevojčica te je češće bila slomljena lijeva ruka. Najčešće se lomila distalna trećina nadlaktične kosti u obliku suprakondilarnog prijeloma. U većini slučajeva radilo se o nestabilnom prijelomu te je bilo potrebno kirurško liječenje. Glavna mjesta gdje su se prijelomi dogodili bili su športske i atletske površine, zatim nešto rjeđe kod kuće te u školi i na ulici. Značajna mjesta prijeloma su dječja igrališta gdje se ističu ljuljačke i tobogani. Kao sport s najviše prijeloma nadlaktične kosti ističe se nogomet. Iako većina prijeloma u djece završava bez gubitka funkcije, prijelomi u djece dovode do drugih vrsta problema. Stres hospitalizacije i kirurškog liječenja, izbjivanje iz škole i smanjenje aktivnosti tjednima ili čak mjesecima samo su neki od njih. Bolničko liječenje i kasniji kontrolni pregledi stvaraju određeni trošak za bolnicu. Uzimajući u obzir veliku učestalost prijeloma zbog padova s ljuljačke, tobogana, trampolina i ostalih sprava u parkovima i dječjim igralištima valjalo bi prilikom gradnje novih ili unaprjeđivanja starijih igrališta dati veći značaj pitanju sigurnosti i ublažavanja eventualnih padova, a sve to s ciljem prevencije prijeloma i drugih težih ozljeda.

Ključne riječi : nadlaktica, djeca, prijelom, uzrok, mjesto

SUMMARY

Mechanism of humerus fractures in children of Zagreb

Tomislav Vlahek

As a result of clumsiness, carelessness and inexperience, fractures of the upper arm in children are very common. By the age of 7, these fractures are the most common of all fractures. The aim of this paper is to analyze causes of fractures, places where they occur and activities that contribute to increasing the risk of fractures of the humerus. The paper analyzed 243 children, treated at the University Hospital Center in Zagreb for fractures of the upper arm in the period from 2015 to 2019. Most injuries occurred between the age of 5 and 9 with a peak incidence at the age of 7. Boys were injured more often than girls. Left arm was broken more frequently than right with distal third being the most often broken part of humerus. In most cases, it was an unstable fracture and it required surgical treatment. The main places where the fractures occurred were sports and athletic fields, somewhat less frequently at home, at school and on the street. Significant places of fracture are children's playgrounds where swings and slides stand out as the biggest risk contributors. Football stands out as the sport with the most fractures of the upper arm bone. Although most fractures in children heal without loss of function, fractures in children lead to other types of problems. The stress of hospitalization and surgical treatment, being absent from school and reduced activity for weeks or even months are just some of them. Hospital treatment and subsequent check-ups generate, also, a certain cost for the hospital. Considering the high frequency of fractures due to falls from swings, slides, trampolines and other devices in parks and children's playgrounds, when building new or upgrading older playgrounds, greater importance should be given to the issue of safety and mitigation of possible falls in order to prevent fractures and other serious injuries.

Key words : humerus, fractures, children, cause, location

UVOD

Redovita tjelesna aktivnost je neophodna za razvijanje potpunog mentalnog i fizičkog zdravlja djece (1). Međunarodne smjernice preporučuju barem 60 minuta srednje teške fizičke aktivnosti za djecu svaki dan (2). Međutim, fizička aktivnost povećava rizik ozljede. Trećina djece zadobije barem jednu frakturu do svoje 17. godine (3). Uobičajeni engleski izrazi u stručnoj i znanstvenoj literaturi za tjelesne ozljede su „injuries“. Rjeđe se koristi prethodno dugo primjenjivani izraz „accidents“ (nesreće) jer se želi naglasiti da ozljede nisu neizbježivi, već nasuprot tome, događaji koji se mogu spriječiti. Ozljede su na prvom mjestu smrtnosti kao i na prvom mjestu kao uzrok invaliditeta u osoba mlađih od 20 godina. Potrebno je stoga usmjeriti javnozdravstvene intervencije na sprječavanje ozljeda u djece, povećavajući sigurnost djece u njihovim domovima, školama, vrtićima, mjestima aktivnosti u slobodno vrijeme, a pogotovo u prometu.

.

Epidemiologija

Važnost ozljeda kao jednog od vodećih javnozdravstvenih problema je u tome što su one glavni uzrok smrti i invaliditeta u djece i mladih osoba. Prema podacima Svjetske zdravstvene organizacije u svijetu godišnje zbog svih ozljeda smrtno strada 4,9 milijuna ljudi s udjelom od 8,6% u ukupnoj smrtnosti (4). U mnogim razvijenim državama svijeta posljednjih se godina bilježi smanjenje smrtnosti od ozljeda kao posljedica primjene preventivnih programa (5). Stope smrtnosti od ozljeda u Europi više su kod muškog spola, rastu s dobi, pa su najviše u starijoj dobnoj skupini. Vodeći uzrok smrtnosti od nenamjernih ozljeda u svijetu su prometne nesreće a nakon njih su padovi. Procjenjuje se da u svijetu godišnje 424.000 osoba smrtno strada zbog pada (4). U 2017. godini ozljede su glavni uzrok smrti u mlađih od 39 godina u oba spola ukupno. U dobi 10-19 godina ozljede se nalaze na prvom mjestu, a u dobi 20-29 godina na trećem mjestu vodećih skupina bolesti u bolničkom pobolu u oba spola ukupno. Glavni uzrok bolničkog liječenja od ozljeda u cijeloj populaciji su padovi (46,9 % od svih hospitalizacija radi ozljeda) te prometne nesreće (24,8 %). Kod djece (0-19) su prometne nesreće glavni uzrok hospitalizacije kao uzrok ozljeda (37,3 %) dok su padovi nešto rjeđi uzrok (36,9%). Analizirajući po dobnim skupinama, padovi su glavni razlog hospitalizacije kao uzroka ozljedama u mlađih od 14 godina dok su prometne nesreće važniji uzrok hospitalizacije zbog ozljeda u onih starijih od 14 godina.

Dječja kost

Prijelom u dječjoj dobi drugačiji su nego u odraslih. Razlike su izraženije u manje djece a s dobi postupno nestaju. Dječje kosti su elastične ali su tanke građe, te su djeca više fizički aktivnija od odraslih, pa su ozljede češće (6). Ta elastičnost se objašnjava većim udjelom organske tvari u odnosu na kosti odraslih (7). Periost im je čvršći te stoga može doći do prijeloma kosti bez pucanja periosta (subperiostalni prijelom) ili je pak periost uz konkavnu stranu prijeloma očuvan (prijelom zelene grančice). Prijelomi u djece cijele brzo, a zaostale manje angulacije i pomaci korigiraju se tijekom daljnjeg rasta remodeliranjem tj. pregradnjom. Duge kosti obično imaju trup i dva deblja, šira kraja - epifize. Epifize su u novorođenčeta izgrađene od hrskavice. Dio kosti između dvaju hrskavičnih krajeva

naziva se dijafizom. Hrskavica između epifize i dijafize naziva se epifiznom pločom ili pločom rasta. Područje dijafize ispod te ploče zovemo metafizom. U tom području kost raste u duljinu stalnom pretvorbom hrskavičnoga tkiva iz ploče rasta u koštane gredice metafize (7).

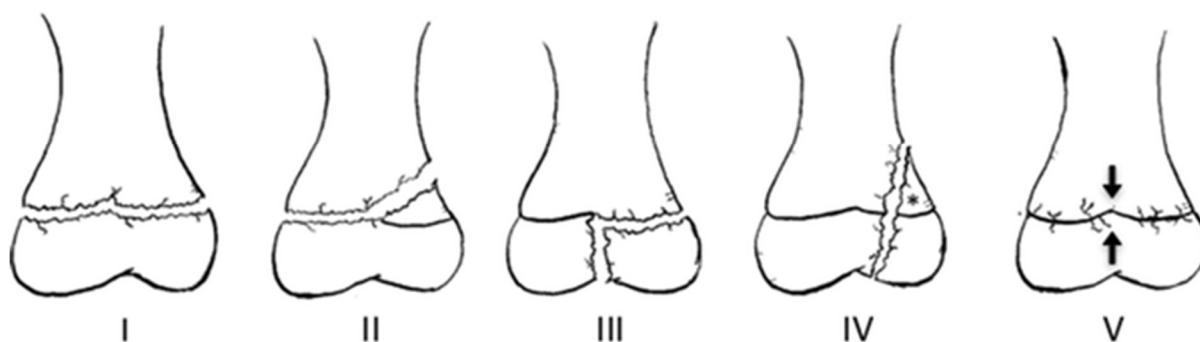
Kosti svoda lubanje i dio ključne kosti razvijaju se neposredno iz vezivnoga tkiva intramembranoznim okoštavanjem. Sve ostale kosti nastaju iz hrskavične osnove enhondralnim okoštavanjem. Okoštavanje dugih kostiju počinje oko 8. tjedna embrionalnog razvoja. Nakon rođenja u središtu jednog ili oba kraja dugih kosti stvara se novo središte okoštavanja i razvija se koštana epifiza. Okoštavanje epifize napreduje sve dok ne ostanu samo dva sloja hrskavice: zglobna hrskavica koja pokriva kraj kosti i ostaje cijeli život i epifizna ploča između dijafize i koštane epifize. Kad kost dosegne konačnu dužinu, epifizna ploča isto tako okošta te ostaje samo naznačena kao epifizna crta. Okoštavanje počinje ranije i završava jednu do dvije godine prije u djevojčica nego u dječaka (7). Vrijeme pojava kalcificirane tvari u dijafizama ili epifizama je specifično za svaku pojedinu kost i spol. Bez osnovnog znanja o rastu kostiju i njihovom izgledu na rendgenskoj slici u različitim razdobljima rasta, epifizna hrskavična crta rasta može se zamijeniti s crtom prijeloma kosti. Za prijelome kostiju u djece tipična je ozljeda epifize. Najčešće dolazi do epifiziolize distalnog dijela palčane kosti te čak polovica svih ozljeda u djece je ovog tipa. Po učestalosti na drugome je mjestu prijelom nadlaktične kosti u suprakondilarnom području (6).

Najpoznatija klasifikacija artikularnih i periartikularnih prijeloma u djece je po Salter-Harrisu. Postoji 5 tipova :

1. Tip 1 – frakturna pukotina prolazi kroz cijelu ploču rasta te dovodi do odvajanje epifize od dijafize ali bez ijedne frakture kroz kost. Zametni sloj hrskavične ploče nije oštećen, zadrži se na strani epifize te prijelom ima dobru prognozu.
2. Tip 2 – frakturna pukotina prolazi kroz veći dio ploče rasta te na jednom rubu prijeđe na dio metafize. To je najčešći tip te na njega otpada 75-95 % svih ozljeda epifize. Zametni sloj hrskavice ostane neoštećen te prijelom ima dobru prognozu.

3. Tip 3 –Frakturna se pukotina širi jednim dijelom ploče rasta te zatim prijeđe na epifiznu te dolazi skroz do zglobne površine. To je intraartikularni prijelom i ima lošiju prognozu
4. Tip 4 – Frakturna pukotina se proteže od zglobne površine, kroz cijelu epifiznu, kroz epifiznu ploču i završava u metafizi. To je intraartikularna ozljeda većeg opsega i ima lošiju prognozu. Ova vrsta se često vidi kod frakture lateralnog kondila nadlaktične kosti.
5. Tip 5 – U ovom tipu ne dolazi do pomaka ploče rasta, već do izravne kompresije ploče rasta. Najrjeđa je i ima najgoru prognozu (6,8)

Salter-Harris Classification



Slika 1 Salter-Harris klasifikacija

Anatomija nadlaktične kosti

Nadlaktična kost (lat. humerus), duga je, cjevasta kost koja ima dva zadebljana kraja i trup. Zavijena je oko uzdužne osi tako da je gornji kraj kosti okrenut prema medijalno i natrag a donji postavljen poprečno (7). Gornji (proksimalni) dio sastoji se od glave (lat. caput) i vrata (lat. collum). Glava sadržava zglobnu plohu koja čini gotovo savršenu polukuglu s radijusom od 2,5-3 centimetara (9). Os glave s trupom zatvara kut od 130-135°. U odnosu na fleksijsko-ekstenzijsku os lakatnog zgloba koja prolazi kroz epikondile nadlaktične kosti, glava je zakrenuta prema nazad (retrotorzija) za 14-20° (9). Kaudalno i lateralno od glave nalaze se nekoliko milimetara dugačak anatomski vrat (lat. collum anatomicum) u kojem postoje brojna otvori za ulaz krvnih žila (10) i koji odvaja glavu od tijela i dvije apofize – lateralne velike kvržice (lat. tuberculum majus) i ventralno i medijalno postavljene male kvržice

(lat. tuberculum minus) za koje hvatište imaju mišići rotatorne manšete ramena. Za veliku kvržicu se hvataju m. teres minor, m. supraspinatus i m. infraspinatus, dok se za malu kvržicu hvata m. subscapularis. Od svake kvržice spušta se po jedan greben, lateralni greben - crista tuberculi majoris za koju se hvata m. pectoralis major i medijalni greben - crista tuberculi minoris za koju se hvata m. latissimus dorsi i m. teres major. Između njih se nalazi greben (lat. sulcus intertubercularis) kojim prolazi tetiva duge glave nadlaktičnog dvoglavog mišića. Distalno od kvržica a proksimalno od hvatišta m. teresa majora nalazi se collum chirurgicum – mjesto gdje je nadlaktična kost najuža te predilekcijsko mjesto za nastanak prijeloma vrata (7,9,10).

Trup (lat. corpus) u gornjem dijelu je kružnog presjeka dok u distalnom poprima više trokutasti presjek. Na srednjem i lateralnom dijelu trupa nalazi se hrapavost - područje hvatišta deltoidnog mišića (lat. tuberositas deltoidea). Distalno i dorzalno od tog područja nalazi se žlijeb radijalnog živca (lat. sulcus nervi radialis) usmjeren spiralno od proksimalno medijalno prema distalno lateralno. Na proksimalnu i medijalnu stranu trupa, hvata se m. coracobrachialis, s prednje distalne trećine trupa polazi m. brachialis, dok sa stražnje strane polaze lateralna i medijalna glave m. triceps brachii.

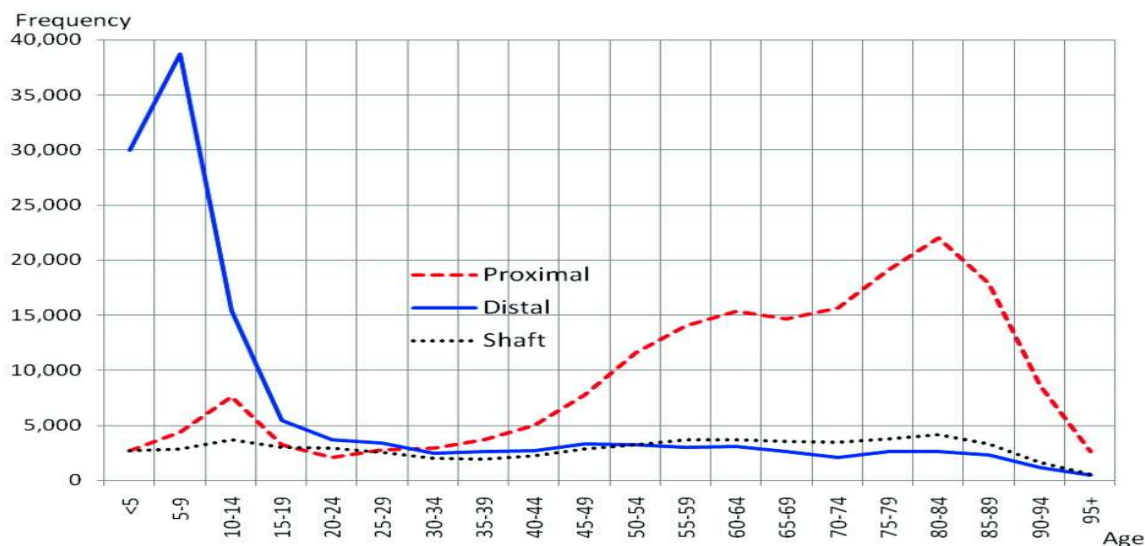
Donji (distalni) dio ima zglobno tijelo za zglob lakta, kondil nadlaktične kosti (lat. condylus humeri) i dva bočna dijela, lateralni i medijalni epikondil. Kondil ima dva dijela. S medijalne strane čini ga zglobni valjak (lat. trochlea humeri) i lateralno polukuglasta glavica nadlaktične kosti (lat. capitulum humeri). Neposredno proksimalno od trohleje s prednje strane se nalazi medijalna udubina (lat. fossa coronoidea) a proksimalno od capituluma s prednje strane lateralna udubina (lat. fossa radialis), dok se sa stražnje strane nalazi udubina olekranona (lat. fossa olecrani). Te udubine služe za smještaj proksimalnih nastavaka palčane i lakatne kosti pri ekstremnom položaju fleksije odnosno ekstenzije. Iznad kondila se prema medijalno i prema lateralno protežu dvije apofize – medijalni i lateralni epikondili koji služe kao polazišta mišića podlaktice. Epikondili se prema proksimalno nastavljaju u grebene (lat. crista supracondylaris medialis et lateralis), a grebeni prema proksimalno prelaze u medijalne i lateralno rubove trupa nadlaktične kosti. Na dorzalnoj strani medijalnog epikondila nalazi se na granici s trohlejom žlijeb ulnarnog živca (lat. sulcus nervi ulnaris) (7,9,10) .

FRAKTURE PROKSIMALNE TREĆINE NADLAKTIČNE KOSTI

Proksimalna epifiza nadlaktične kosti nastaje iz tri osifikacijska centra: od glave nadlaktične kosti, velike kvržice i male kvržice. Sekundarni osifikacijski centar glave se može javiti već pri rođenju a najčešće do šestog mjeseca života. Centar okoštavanje velike kvržice pojavljuje se od sedmog mjeseca do treće godine života, a centar okoštavanje male kvržice oko pete godine (11). Ta tri centra se oko šeste godine spoje u jedan centar čineći proksimalnu epifizu nadlaktične kosti. Ta epifizna ploča rasta je jako aktivna i odgovorna je za rast 80 % konačne aksijalne dužine nadlaktične kosti i odgovorna je za veliki potencijal remodeliranja proksimalnog humerusa (12). Ploče rasta se zatvaraju oko 14-17 godina kod žena i između 16-18 godina kod muškaraca (11).

Epidemiologija

Uzimajući u obzir sve dobi, od svih prijeloma nadlaktične kosti, najčešći su oni proksimalne trećine. Čine oko 5 % svih prijeloma, najčešći su u odrasloj dobi te su u njih češći u žena zbog osteoporoze (6). U djece su oni drugi po učestalosti, nakon prijeloma distalne trećine nadlaktične kosti i čine oko 3 % svih prijeloma u djece (13). Incidencija prijeloma proksimalne trećine nadlaktične kosti pokazuje prvi vrh u adolescenciji između 10-14 godina, praćeno padom na nisku razinu u mlađe odraslo doba, a zatim se ponovno počinje povećavati u 5.om desetljeću života i doseže maksimum oko 70 godina te zatim opet pada (11,14). Djeca prije puberteta češće imaju prijelom metafize, dok djeca u pubertetu češće zadobiju epifiziolizu. Udio dječaka je 60 % i češće se ozljeđuje nedominantna ruka (12).



Slika 2 Učestalost prijeloma nadlaktične kosti u SAD-u 2008. godini (14)

Mehanizam ozljede

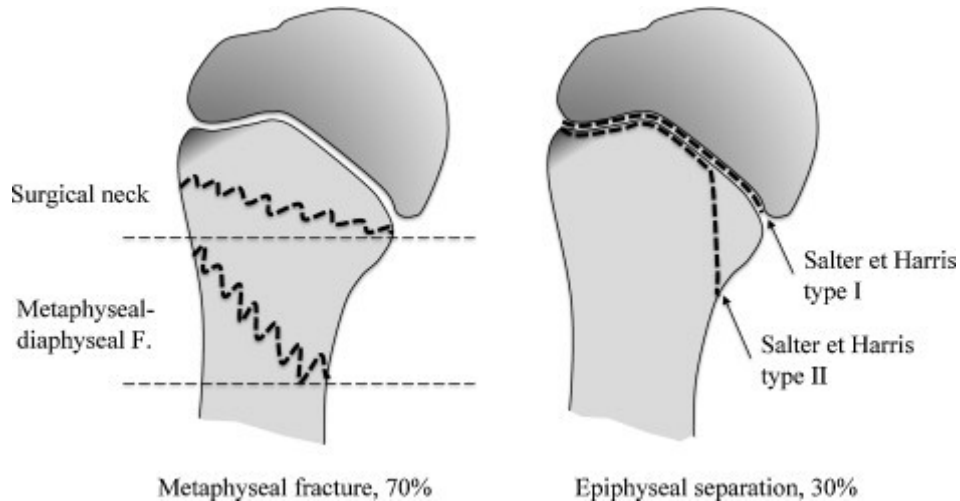
Najčešći način ozljede je pad unatrag, sa aduciranom rukom koja je ekstenzirana i rotirana prema van u ramenu te s ispruženim laktom. Rjeđi mehanizam je direktan pad na rame. Također mogu nastati i u novorođenčeta trakcijom ruke tijekom otežanog vaginalnog poroda ili carskog reza, češće prilikom poroda na zadak (6,15). Prijelom može nastati i padom na abduciranu ruku, kada glava nadlaktične kosti udara o akromion lopatice. Prijelom male kvržice može nastati prilikom nekontrolirane kontrakcije subskapularnog mišića tijekom epileptičnog napada ili elektrošokova (6).

Nadalje mogu nastati i patološki prijelomi zbog koštane ciste, aneurizmatičke ciste, malignoma, neosificirajućeg fibroma, fibrozne displazije ili neke druge patologije (12,16). Od svih patoloških fraktura u cijelom tijelu, čak 40 % zahvaćaju proksimalni dio nadlaktične kosti (16).

Klasifikacija

Glavna podjela je na dvije vrste prijeloma gornje trećine nadlaktične kosti : metafizarna fraktura i epifizna separacija. Na metafizarne otpada 70 % fraktura te kod njih frakturna linija ide po kirurškom vratu ili rjeđe na spoju metafize i dijafize. Na epifizne separacije otpada ostalih 30 %. Tip separacije ovisi o koštanoj zrelosti. Najčešći tip je Salter-Harris tip 2 i pojavljuje se većinom u adolescenata starijih od 12

godina (11,12). Rjeđi oblik je Salter-Harris tip 1 a zahvaća sve dobi prije zatvaranja ploča rasta a najčešće mlađe od 5 godina (11). Jako rijetki su Salter-Harris tip 3 i tip 4.



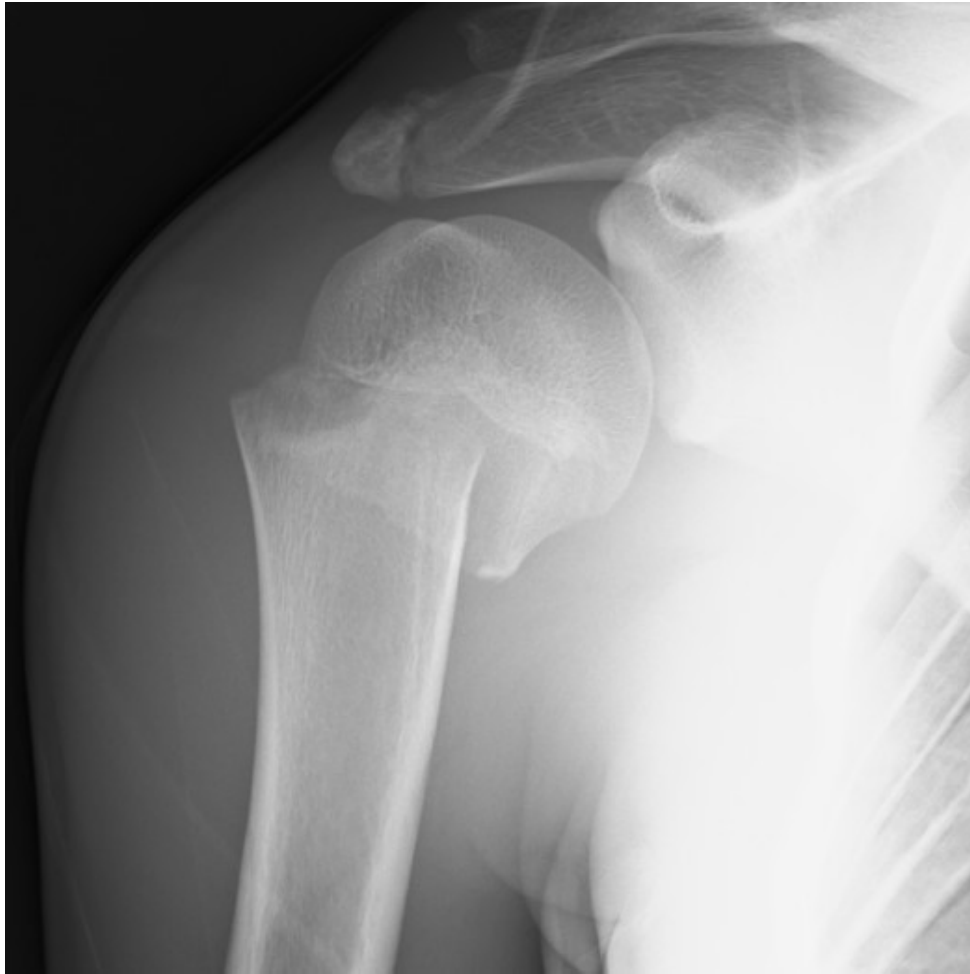Slika 3 Vrste prijeloma proksimalnog dijela nadlaktične kosti

Druga podjela je po Neer-Horowitz klasifikaciji koja je bazirana na jačini pomaka.

1. Stupanj: bez pomaka ili minimalni pomak (<5mm)
2. Stupanj: pomak do maksimalno trećine širine dijafize
3. Stupanj: pomak veći od trećine ali ne veći od dvije trećine širine dijafize
4. Stupanj: pomak veći od dvije trećine širine dijafize

Najčešći smjer pomaka je varus. Glava nadlaktične kosti ide medijalno i iza dijafize jer veliki pektoralni mišić vuče distalni fragment medijalno i naprijed, dok mišići rotatorne manšete i deltoidni mišić podižu proksimalni fragment te ga abduciraju i vanjski rotiraju.

Od svih metafizarnih prijeloma, čak do 40 % su bez pomaka ili s minimalnim pomakom, dok su kod epifiznih separacija samo 15 % bez pomaka (12).



Slika 4 Prijelom tip 2 po Neer Horowitz klasifikaciji (11)

Komplikacije prijeloma

Akutne komplikacije su rijetke. Moguće komplikacije su ozljeda pazušne arterije i okolnih živaca. Te ozljede su puno češće u odraslih nego u djece (12). Također je moguće uklještenje tetive duge glave bicepsa. Mnogo su češće ozljede pojedinih živaca nego arterija, ali kod ozljeda arterija u većini slučajeva postoji i lezija brahijalnog pleksusa. U svakom slučaju nužno je nakon pregleda ramena ispitati palpacijom periferne pulzacije, te motoriku i osjet brahijalnog pleksusa.

Klinička slika

Klinička slika varira, ovisno o dobi, tipu prijeloma i jačini pomaka. U novorođenčadi najčešće ruka mlohavo visi uz tijelo uz nemogućnost pokreta (15). Starija djeca ozlijeđeni ud pridržavaju drugim udom. Javljaju se bolovi, otok i napetost kože, a

gibljivost ramena je jako ograničena. Nekoliko dana nakon nastanka ozljede javljaju se ekhimoze i hematomi (6).

Dijagnostika

U dijagnostici frakture gornje trećine nadlaktične kosti koristimo rendgenske snimke. Uz AP i lateralne snimke postoje i specifične radiološke pretrage koje koriste projekcije kroz skapularnu ravninu i okomito na nju. Bolesnik prislanja ozlijeđeno rame pod kutom od 15° uz rendgenski film, a središnja zraka usmjerava se s medijalne strane lopatice prema lateralno (6). Aksilarne snimke te pregled kompjutoriziranom tomografijom kod viševrtnih prijeloma mogu pomoći pri postavljanju dijagnoze. U novorođenčeta zbog još neformiranih sekundarnih osifikacijskih centara koristimo ultrazvuk (15). Pri sumnji na zloćudnu bolest kao dopunske metode mogu se koristiti kompjutorizirana tomografija i magnetska rezonancija.

Liječenje

Postoje dvije glavne opcije liječenja: neoperativno konzervativno liječenje i operativno liječenje. Pitanja koja se postavljaju u liječenju ovih prijeloma su da li se treba provesti repozicija ulomaka, te ako se repozicija napravi da li je potrebna i kirurška stabilizacija ulomaka. Indikacije kada se koja koristi su ovisne o dobi pacijenta i o veličini pomaka. Konzervativna metoda se koristi kada pomaka nema, pomak je minimalan ili kada se, uzimajući u obzir potencijal remodelacije proksimalne trećine nadlaktične kosti, očekuje samostalna korekcija pomaka. Radi se imobilizacija Dessaultovim gipsanim zavojem kroz tri tjedna (6).

Repozicija se obavlja u :

1. Pacijenti mlađi od 10 godina sa pomakom većim od 100 % debljine nadlaktične kosti i/ili angulacijom većom od 70°
2. Pacijenti stari između 10 i 13 godina sa pomakom većim od 50 % debljine nadlaktične kosti i/ili angulacijom većom od 40°
3. Pacijenti stariji od 13 godina (sa još otvorenom proksimalnom pločom rasta) sa pomakom većim od 30 % debljine nadlaktične kosti i/ili angulacijom većom od 20°

Nakon repozicije, stabilnost se ostvaruje pomoću ESIM metode. Smatra se da je ona opravdanija nego torako-nadlaktična abdukcijaska gips metoda, jer omogućuje brži povratak u socijalne i akademske aktivnosti (12,17).

Neonatalne frakture se liječe imobilizacijom 2 tjedna, čija je glavna svrha redukcija boli (12,15).

Neoperativno liječenje

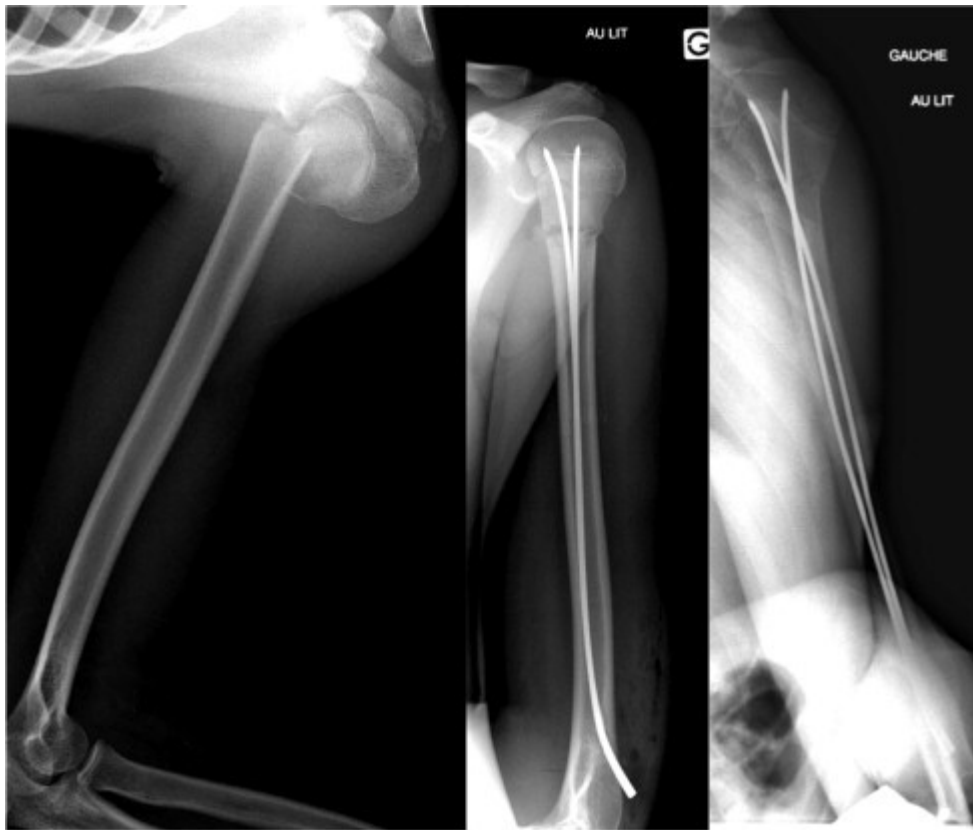
Nadlaktična kost ima u svojem proksimalnom kraju jako veliku sposobnost remodelacije. Zbog toga prijelome bez pomaka ili s minimalnim pomakom, te stabilne frakture liječimo konzervativno. Nadlaktica je priljubljena uz tijelo u unutarnoj rotaciji, a podlaktica je na prsnom košu sa laktom savijenim pod 90°. Cijela ruka osim ručnog zgloba i šake je uključena u imobilizaciju. Postoji mnogo metoda od kojih je jedna od češćih Dujarrier metoda (12). Zavojem se zamata u tri komplementarna smjera. Vertikalno između vrha ramena i lakta, horizontalno oko nadlaktice i prsnog koša te koso između ramena neozlijeđene ruke i lakta ozlijeđene. Zavoji moraju biti čvrsto zategnuti da stabiliziraju ruku ali ne prejako jer bi tako limitirali širenje prsnog koša ili uzrokovali bol zbog pritiska na mjesto prijeloma. Prijelomi s velikim pomakom zahtijevaju repoziciju pod općom anestezijom u operacijskoj sali. Rame se abducira i kad nastala impakcija ulomaka omogućiti dovoljnu stabilnost, ud se imobilizira s nadlakticom aduciranom. Postoji mogućnost da se nakon repozicije abdukcijom, a prilikom vraćanja ruke u aduciranu poziciju za imobilizaciju, dogodi pomak ulomaka. Tada se torako-nadlaktična imobilizacija radi s abduciranom rukom u ramenu i koristi se gips. Taj sistem imobilizacije nije ugodan te se u ovom slučaju treba razmisliti i o kirurškom liječenju (12).

Operativno liječenje

Različite metode su opisane ali se metodom izbora smatra – ESIN – retrogradna elastična stabilna intramedularna osteosinteza titanskim elastičnim čavlima. Pacijent je pod općom anestezijom i dijaskopski se obuhvaća cijela nadlaktična kost. Čavli ulaze u kost 1-2 cm proksimalno od lateralnog epikondila. Rez na koži je distalnije od mjesta penetracije kosti s ciljem da se dobije uzlazna kosa putanja čavla koja ide prema proksimalnom fragmentu. Kad se dopre do proksimalnog ulomka, napravi se repozicija ulomaka i čavli se impaktiraju u proksimalni fragment pomoću čekića. Koriste se najčešće dva čavla koji su orijentirani tako da divergiraju u proksimalnom

ulomku. Treba paziti da se na putu do ulomka čavli ne omotaju jedan oko drugog te da ne izlaze iz proksimalnog fragmenta tj. da ne penetriraju u zglobnu čahuru.

Imobilizacija je potrebna u obliku ramene ortoze u trajanju od 2-3 tjedna. Glavna prednost ESIN tehnike je u dobroj stabilnosti i u tome što nema dodatnih oštećenja krvnih žila na mjestu prijeloma. Studije pokazuju odličnu dugoročnu prognozu (18). Nedostatak je duže vrijeme operacije i potrebno iskustvo kirurga (12,17).



Slika 5 ESIN metoda (17)

Osim nje značajna je i direktna perkutana osteosinteza sa Kirschnerovom žicom. Kada je pomak ulomaka velik, pacijentu se u općoj anesteziji u operacijskoj sali obavlja repozicija ulomaka. Čelične K-žice se onda perkutano umetnu sa lateralne strane ramena ispod deltoidnog mišića u lateralni metafizarni korteks. Žica se zatim usmjerava prema gore i koso u glavu nadlaktične kosti. Prednosti ove tehnike su brzina izvođenja i jednostavnost, a komplikacije su rizik za perforaciju glave nadlaktične kosti i veća učestalost iritacije mišića rotatorne manšete (19). Glavni nedostatak je ograničena stabilnost prijeloma, te se zbog toga uz ovu metodu treba napraviti i postoperativna imobilizacija. Rjeđe se radi od retrogradne ESIN metode (20).

Delto-pektoralni pristup je metoda otvorene repozicije koja bi trebala bit izbjegavana kada god je moguće jer stvara neprikladni i hipertrofični ožiljak. Indicirana je onda kada je zatvorena repozicija neuspješna, što se najčešće događa u epifiznim separacijama sa velikim pomacima (21). Također je indicirana kod nemogućnosti repozicije zbog interpozicije mekotkivnih struktura: tetive duge glave bicepsa (najčešće), zglobne čahure ili deltoidnog mišića. Indicirana je i kod otvorenih prijeloma i kod prijeloma uz vaskularne ozljede (11).

FRAKTURA SREDNJEG DIJELA NADLAKTIČNE KOSTI

Srednji dio, dijafiza nadlaktične kosti definirana je kao dio humerusa distalno od hvatišta velikog pektoralnog mišića sve do iznad suprakondilarnog grebena (22). Dijafiza i metafize nadlaktične kosti su nakon rođenja potpuno osificirane. Građena je od čvrste kortikalne kosti.

Epidemiologija

Prijelom dijafize nadlaktične kosti su najrjeđi prijelomi od svih prijeloma nadlaktične kosti i u djece i u odraslih. Incidencija im je gotovo konstanto niska, a starenje prati blagi porast incidencije s dva vrha incidencije, prvim između 21-30 godina u kojem češće stradaju muškarci i drugim između 61-70 u kojem čak 80 % pacijenata čine žene (14,22). Udio ovih prijeloma u dječjoj dobi je oko 2 % (6). Najčešće stradaju djeca mlađa od 3 godine i starija od 12 godina. Najčešće ozlijeđeni dio dijafize je srednja trećina dijafize (60 %), proksimalna trećina stradava u 25 % prijeloma, dok su ostali u distalnoj trećini dijafize nadlaktične kosti (22,23).

Mehanizam nastanka

U djece nastaju djelovanjem izravne sile prilikom pada na rame (6). Može nastati i u novorođenčeta prilikom otežanog poroda zbog hiperekstenzije ili rotacijske ozljede (24), a mogući su i patološko prijelomi te na njih treba posumnjati kadgod je prijelom rezultat slabe sile.

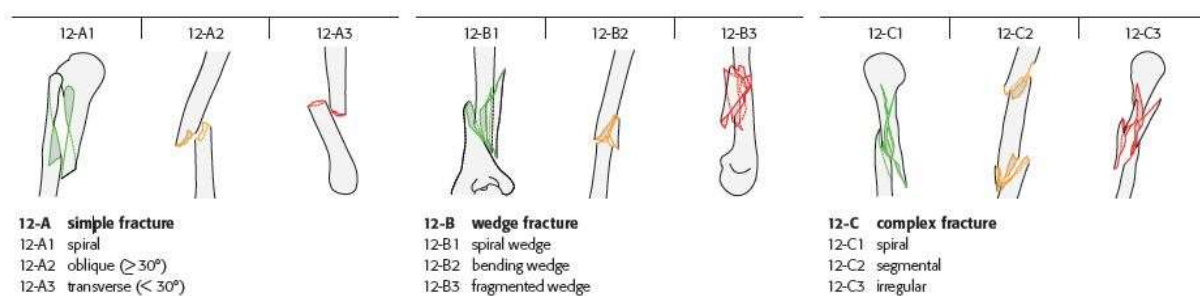
Klasifikacija

Ovisno o smjeru širenja prijeloma, za središnji, dijafizarni dio kosti standardna je AO–podjela. Prema AO podjeli razlikujemo:

- A. Jednostavni prijelomi – spiralni (A1), kosi (A2), poprečni (A3)
- B. Prijelomi sa središnjim trokutastim ulomkom – spiralni (B1), uslijed savijanja (B2), sa fragmentiranim središnjim ulomkom (B3)

C. Složeni prijelomi –spiralni (C1), etažni tj. segmentalni (C2), kominucijski tj. nepravilni (C3) (6,25)

Najčešći su jednostavni (A) i čine oko 60 %, a najrjeđi složeni (10 %). Najčešći tip je jednostavni spiralni (A1) i čini oko 30 % svih prijeloma dijafize nadlaktične kosti. Također među češćima spadaju i jednostavni poprečni (A3) i spiralni sa središnjim trokutastim ulomkom (B1) (22).



Slika 6 AO klasifikacija prijeloma dijafize nadlaktične kosti (25)

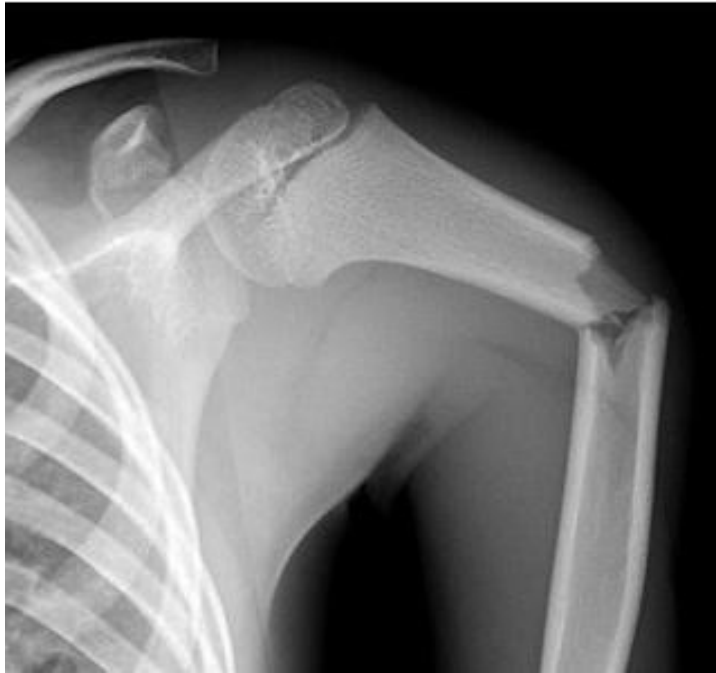Klinička slika

Simptomi prijeloma srednjeg dijela nadlaktične kosti su edem, hematoma, bol, skraćivanje, angulacija i patološka pomičnost srednjeg dijela nadlaktice. U oko 8 % odraslih otkriva se primarna ozljeda radijalnog živca a prezentira se nemogućnošću ekstenzije ručnog zgloba i prstiju tzv. „visećom šakom“ (6). U djece je radijalni živac ozlijeđen rjeđe, u manje od 5 % slučajeva (24).

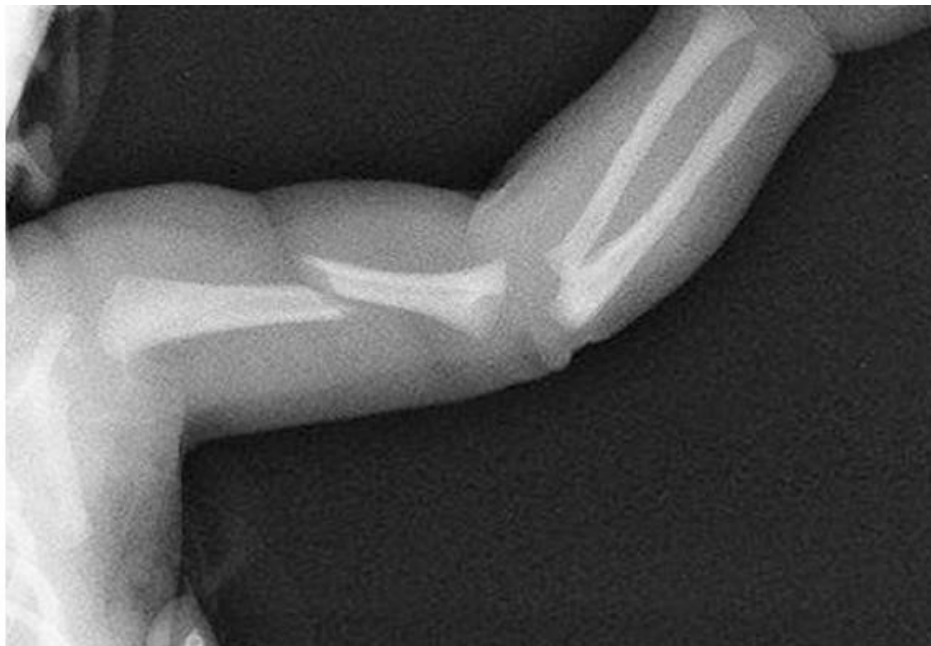U novorođenčeta se prijelom prezentira kao iritiranost ili pseudoparaliza. tj jako smanjenje kretanja frakturirane ruke.

Dijagnostika

Većinom su dovoljne rendgenske snimke u AP i lateralnoj projekciji koje uključuju rameni i zglob lakta, kako bi se moglo isključiti eventualno periartikularno ili intraartikularno širenje. Tipične su horizontalne i kose frakturane pukotine. Obavezno je ispitati periferne pulzacije te osjet kože i motoriku zbog relativne blizine neurovaskularnih struktura.



Slika 7 AP rendgenska snimka prijeloma središnjeg dijela nadlaktične kosti (24)



Slika 8 AP rendgenska snimka prijeloma središnjeg dijela nadlaktične kosti u novorođenčeta (24)

Liječenje

Konzervativno

U djece se gotovo uvijek koristi konzervativno liječenje zbog ogromne remodelacijske moći. Repozicija i imobilizacija su indicirana u mlađe djece ako je angulacija manja od 45° , a u starije djece ako je angulacija manja od 20° , rotacija manja od 15° te skraćenje manje od 2 cm (24).

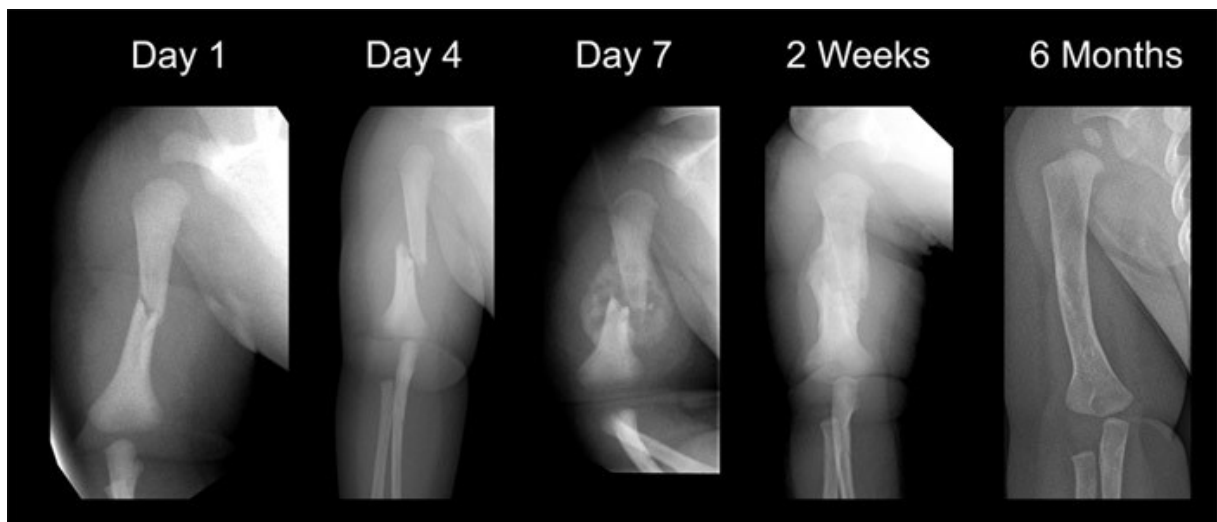
Koriste se Desaultova ili Velpeauova imobilizacija, viseći sadreni steznik ili metoda po Sarmientu. Imobilizira se s laktom u fleksiji od 90° i neutralnom rotacijom. Ako je fraktura u distalnoj trećini dijafize, podlaktica se imobilizira u pronacijskom položaju jer bi supinacijski položaj doveo do varusnog deformiteta (24). Imobilizira se tijekom 3 -6 tjedana što ovisi o starosti djeteta (6).

Operacijski

Indikacije za operacijsko liječenje su otvoreni prijelom, politraumatiziran pacijent, istostrana fraktura podlaktice, nereponibilni prijelomi, višeiverni, prijelomi s velikim pomakom, prijelomi s velikom dijastazom i upadanjem mekog tkiva među ulomke, te uz neurovaskularna oštećenja. Najčešće korištena metoda je elastična stabilna osteosinteza, a kod otvorenih se može koristiti i vanjski fiksator (6).

Komplikacije

Komplikacije u djece su rijetke. Može nastati paraliza radijalnog živca iako je ona češća u odrasloj dobi, a najčešće nastaje uz frakture srednje i distalne trećine dijafize. Tipično je ozljeda tipa neuropraksije za koju se očekuje spontani oporavak za 3-4 mjeseca (26). Eksplozija je rijetko potrebna. Ako se funkcija ne oporavi za 3-4 mjeseca, indicirana je EMNG i eventualna eksplozija. Može nastati i deformacija tijela nadlaktične kosti, ali to rijetko dovodi do funkcionalnih problema zbog velike pokretljivosti ramena.



Slika 9 Prijelom središnjeg dijela dijafize nadlaktične kosti , liječen konzervativnom metodom kroz 6 mjeseci (24)

FRAKTURE DISTALNE TREĆINE NADLAKTIČNE KOSTI

Distalna trećina čini dio nadlaktične kosti koji se uzglobljuje s dvije kosti podlaktice u zglobu lakta. U novorođenčeta, cijelu distalnu epifizu još čini hrskavica. Ta hrskavična osnova od rođenja postupno okoštava stvaranjem nove koštane tvari iz sekundarnih centara osifikacije. Sekundarni centri osifikacije u kapitulumu i lateralnom dijelu trohleje pojavljuju se od druge do treće godine života, u medijalnom epikondilu u petoj godini, u ostalom dijelu trohleje oko desete godine, u olekranonu oko desete godine, te na kraju u lateralnom epikondilu oko dvanaeste godine (6,27). Zbog komplicirane anatomske građe zgloba lakta, liječenje je tog područja zahtjevno (6).

U suprakondilarnom dijelu nadlaktična kost je spljoštena i tanka, a kortikalis nježan i lomljiv. Kada je pokidan i periost, prijelom je izrazito nestabilan, sklon pomacima i težak za retenciju ulomaka (28).

Epidemiologija

Prijelomi lakta (koji uključuju i prijelome vrata palčane kosti te olekranona lakatne kosti) u dječjoj dobi su dosta česti. Najčešće su to intraartikularni, nestabilni, teški za repoziciju i retenciju. Najčešći prijelomi lakta su suprakondilarni (60 %), kondila i epikondila nadlaktične kosti (27 %), vrata palčane kosti (9 %) i olekranona (4 %) (6).

Suprakondilarni prijelomi nadlaktične kosti su najčešći prijelomi lakta u pedijatrijskoj populaciji i njihovo ispravno liječenje je važno zbog mogućih teških posljedica. U cijeloj pedijatrijskoj populaciji, ovi su prijelomi drugi po učestalosti (15 %), odmah iza prijeloma distalnog dijela palčane kosti djece (29). U djece mlađe od 7 godina, suprakondilarni prijelomi imaju veću incidenciju od prijeloma distalnog dijela palčane kosti i najčešći su od svih prijeloma u ovom dijelu populacije (30). Iako se mogu javiti tijekom cijelog djetinjstva, najviše ih se javlja između 5 i 8 godina s vrhom incidencije s oko 7 godina starosti. Učestaliji su u dječaka, te je nedominantna ruka slomljena 1,5 puta češće od dominantne (29,31–33).

Mehanizam nastanka

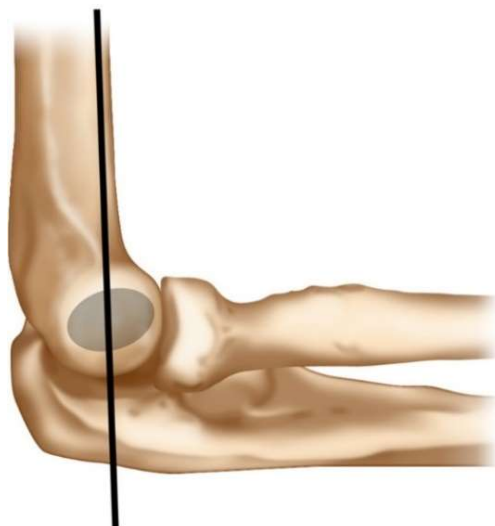
Prijelomi distalnog dijela nadlaktične kosti nastaju ili direktnim udarcem lakta o tvrdu podlogu ili češće na indirektan način prilikom pada na ispruženu ruku. Prema položaju frakturnih ulomaka razlikujemo dvije vrste prijeloma. Ekstenzijske prijelome, u kojima je distalni fragment pomaknut prema straga i fleksijske prijelome, u kojima je distalni fragment pomaknut prema naprijed. Također je mehanizam nastanka svakog od njih drugačiji. Tijekom pada na ispruženu ruku, olekranon udara duboko u svoju udubinu te postaje točka oslonca za nadlaktičnu kost. Zbog toga kost prvo počne pucati na prednjoj strani sa progresijom prema straga. Ako je energija dovoljno velika, slomi se i stražnji korteks te nastaje kompletni prijelom. Zbog aktivnosti tetive tricepsa, distalni fragment se povlači unatrag i proksimalno (33). Ovo je mehanizam ekstenzijskog tipa ozljede koji predstavlja 97-99 % od svih prijeloma distalnog dijela nadlaktične kosti (32). Fleksijski tipovi predstavljaju 1-3 % svih slučajeva i nastaju većinom zbog direktne traume na flektirani lakta. U ovom slučaju sila dolazi direktno na olekranon te kost puca prvo straga u udubini olekranona sa progresijom prema naprijed.

Dijagnostika

Standardne AP i lateralne rendgenske projekcije su u većini slučajeva dostatne. U slučaju nejasnoće može biti indicirana i kompjutorizirana tomografija lakta (CT) ili magnetska rezonancija lakta (MR).

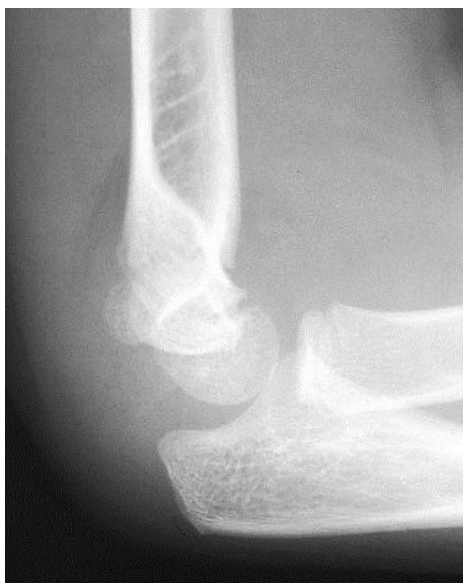Lateralna snimka

Većina klasifikacija i algoritama liječenja su bazirane prema veličini ekstenzijskog ili fleksijskog pomaka. Na ovom prikazu treba analizirati prednju liniju humerusa (anterior humeral line - AHL). To je linija povučena prednjim rubom nadlaktične kosti, koja u normalnom laktu, presijeca kapitulum u njegovoj srednjoj trećini (37). Kod pomaka ekstenzijskog tipa AHL prolazi ispred srednje trećine ili čak ispred cijelog kapituluma. U fleksijskom tipu prijeloma, AHL prolazi iza srednje trećine kapituluma (31).



Slika 10 AHL linija (36)

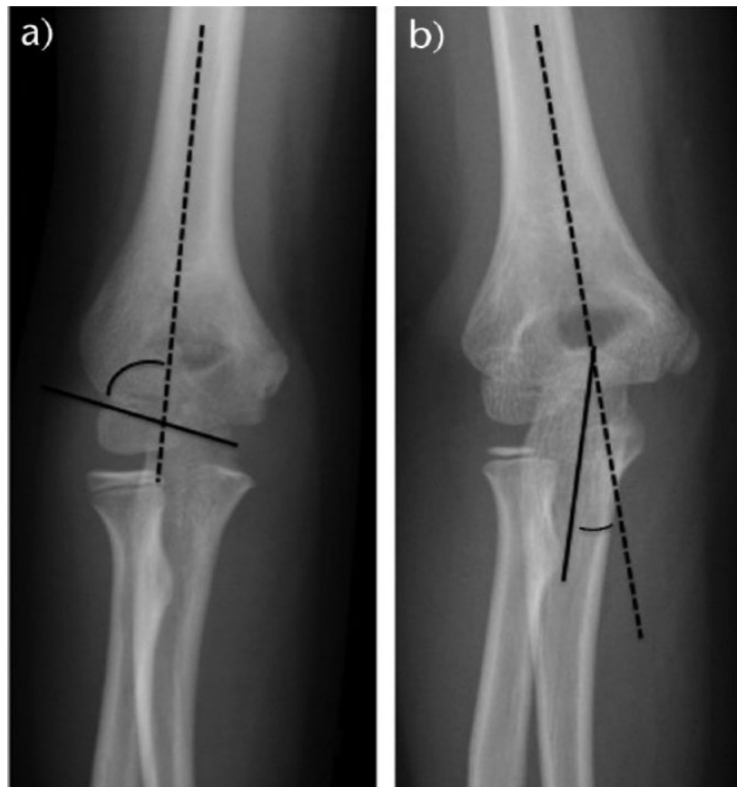
Znak jedra, koji se manifestira kao prozirni trokut i predstavlja pomicanje prednjeg ili stražnjeg masnog jastučića, može također biti evaluiran u lateralnom pogledu. Oni su bitniji u dijagnozi prijeloma s minimalnim pomakom ili bez pomaka. Znak stražnjeg masnog jastučića je indikativan za prijelom lakta bez pomaka. U 75 % slučajeva s ovim znakom prijelom je intraoperacijski dokazan (38). Prednji znak jedra može bit prisutan i u normalno flektiranom laktu pa nije toliko specifičan.



Slika 11 Lateralni radiogram lakta sa prikazom znaka stražnjeg jedra (27)

Antero-posteriorni radiogram

Na ovom prikazu treba evaluirati smjer pomaka i postojanje varusnog ili valgusnog položaja ulomaka. O položaju ulomaka može se zaključiti mjereći Baumanov kut. To je kut što ga zatvaraju linija povučena paralelno na uzdužnu os nadlaktične kosti te linija povučena kroz ploču rasta kapituluma. Normalne vrijednosti kuta su dosta varijabilne (od $64 - 82^\circ$) i jako variraju ovisno o položaju nadlaktične kosti prilikom snimanja (31,36). Najbolji način evaluacije ovog kuta je usporedba s kutom suprotne ruke. Zbog varijabilnosti Baumanova kuta može se mjeriti ulnohumeralni kut tj. noseći kut lakta. To je kut što ga zatvaraju linija paralelna s dijafizom nadlaktične kosti i linija paralelna s proksimalnom trećinom lakatne kosti (31).



Slika 12 AP radiogram lakta s prikazom Baumanova kuta(a) i ulnohumeralnog kuta(b) (31)

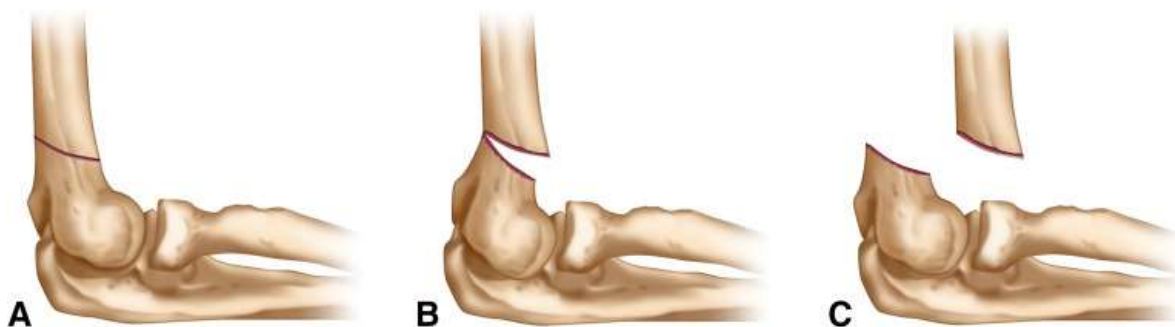Klasifikacija

Prijelomi distalnog dijela nadlaktične kosti dijele se na : suprakondilarne, transkondilarne, interkondilarne, prijelome kondila, prijelome epikondila i prijelome zglobnih tijela (kapituluma i trohleje nadlaktične kosti).

Suprakondilarni prijelomi se najčešće klasificiraju prema Gartlandovoj klasifikaciji (34). Ona uključuje samo ekstenzijski tip prijeloma ,a bazirana je na pomaku distalnog fragmenta. Razlikuje 3 tipa prijeloma :

- I. Frakture bez pomaka ulomaka ili s minimalnim pomakom ulomaka (<2 mm). AHL linija još uvijek presijeca centar kapituluma nadlaktične kosti. Ove frakture su stabilne zbog održanog integriteta periosta (31)
- II. Frakture s djelomičnim pomakom anteroposteriorno ili ad laterus (> 2mm) (28). AHL linija prolazi ispred centra kapituluma
- III. Fraktura sa potpunim pomakom tj. bez kontakta između ulomaka. Ovaj tip je više nestabilan, sa velikim periostalnim i mekotkivnim oštećenjima i povećanom incidencijom neurovaskularnih ozljeda.

Ovu klasifikaciju modificirao je 2006. Leitch kada je uveo četvrti tip prijeloma. Kod njega je integritet periosta potpuno prekinut, što dovodi do veće nestabilnosti i u fleksiji i u ekstenziji. Ta višesmjerna nestabilnost može biti uzrokovana zbog ozljede same po sebi, ali i zbog ponavljanih neuspjelih pokušaja zatvorene repozicije. Ovaj tip prijeloma se dijagnosticira intraoperacijski (35).



Slika 13 Gartland klasifikacija suprakondilarnih prijeloma ekstenzijskog tipa (36)

Klinička slika

Djeca se nakon prijeloma žale na bol u laktu, te nemogućnost izvođenja pokreta u laktu. Inspekcijom se u prijelomima s pomakom uočava deformitet lakta u obliku slova S, dok kod onih bez pomaka jedini znak može biti blaga oteklina ili hematoma na mjestu prijeloma. Važno je utvrditi neurovaskularni status ozlijeđene ruke zbog moguće ozljede živaca i krvnih žila. Ako ne palpiramo puls radijalne ili ulnarne arterije, nužno je odmah napraviti ultrazvučni pregled ili angiografiju. Važno je, također, provjeriti cijeli ekstremitet radi mogućih dodatnih prijeloma.

Liječenje

Suprakondilarni prijelomi

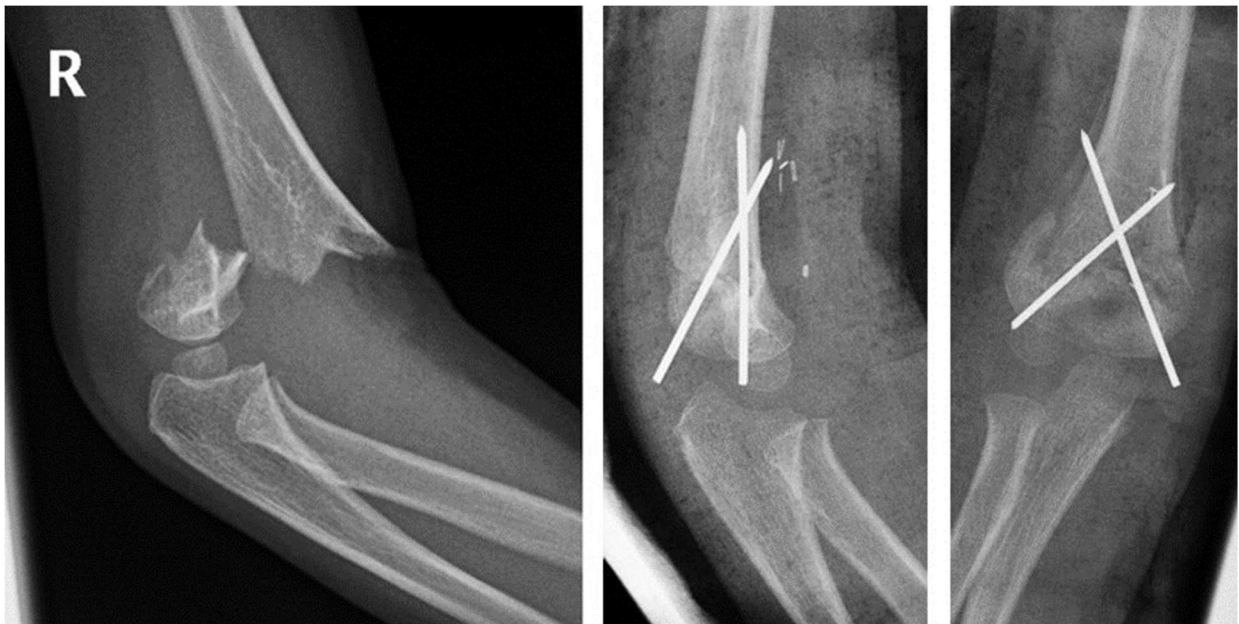
Prijelomi bez pomaka i Gartland tip 1 prijelomi liječe se konzervativno, imobilizacijom. Najčešće u tim prijelomima nema jačeg oticanja, pa se imobilizacija sa laktom u fleksiji od 80-90° i neutralnom položaju između pronacije i supinacije dobro podnosi. Važno je da fleksija ne prelazi 90°, jer inače dolazi do rasta tlaka u podlaktici i ograničavanja protoka kroz krvne žile podlaktice (39,40). Prva kontrola je nakon 7-10 dana, sa novim rendgenskim snimkama radi eventualnog sekundarnog pomaka. Tri tjedna nakon, imobilizacija se skida i počinje se s fizikalnom terapijom.

Gartland tip 2 prijelomi liječe se konzervativno ili operacijski. Remodelirajući potencijal distalnog dijela nadlaktične kosti je malen i glavni je razlog zašto se operacijski način više preferira (31). Rast distalnog dijela nadlaktične kosti u ukupnom rastu cijele kosti je samo 20 %. Mogućnost korekcije prijeloma rastom i pregradnjom kosti smanjena je nakon četvrte godine života (41). Također nakon 8-10 godine života, budući rast nadlaktične kosti je još samo 10 %, te je zbog toga spontana pregradnja rijetka. Još jedan problem prilikom konzervativnog liječenja, je potreba imobilizacije s laktom u fleksiji većoj od 90° radi retencije ulomaka, a to povećava rizik nastajanja sindroma odjeljka i neurovaskularnih ozljeda (39,40). Dugoročni rezultati konzervativnog liječenja (imobilizacija bez repozicije) Gartland tip 2 prijeloma opisanih u radu od Moraleta i suradnika (42), ukazuju na dosta veliku učestalost komplikacija. Varusne deformacije u 26 % slučajeva, bol i nestabilnost u

17 % slučajeva te blago povećan opseg ekstenzije i blago smanjen opseg fleksije u laktu bili su prisutni u gotovo svakih slučajeva liječenih konzervativno. Unatoč tim komplikacijama, autori su zaključili da su funkcionalni rezultati bili odlični u većine pacijenata.

Operacijska metoda, zatvorene repozicije i retencije metodom perkutanog uvođenja dviju ukriženih Kirschnerovih žica uvedenih kroz distalne ulomke, se stoga čini kao lakša, sigurnija i pouzdanija metoda (43). Potrebna je i imobilizacija u neutralnom položaju tri tjedna. Tada se žice odstrane i počinje s fizikalnom terapijom, a potpun oporavak može se očekivati u roku od šest mjeseci (6). Otvorena repozicija i fiksacija indicirane su u nereponibilnih, nestabilnih i otvorenih prijeloma, kod ozljede krvnih žila i živaca te kod višeivernih prijeloma.

Gartland tip 3 i tip 4 prijelome trebalo bi liječiti kirurški. Danas je zlatni standard zatvorena repozicija i perkutano uvođenje dviju ukriženih Kirschnerovih žica.



Slika 14 Radiogram Gartland tip 3 suprakondilarnog prijeloma prije i nakon operacije sa dvije ukrižene Kirschnerove žice

Liječenje ostalih vrsta prijeloma distalnog dijela nadlaktične kosti

Kod ozljede medijalnog epikondila nadlaktične kosti terapijski pristup ovisi o stabilnosti prijeloma. Ako je pomak velik (>3mm) valja načiniti otvorenu repoziciju, a otrgnuti epikondil pričvrstiti s dvije Kirschnerove žice. Ako je pomak mali, osteosinteza nije potrebna. U oba slučaja potrebna je imobilizacija tijekom dva do tri tjedna s fleksijom u laktu od 90° i podlakticom u položaju pronacije.

Kod prijeloma lateralnog epikondila lakat je također u fleksiji od 90° ali je podlaktica u položaju supinacije (6).

Ozljeda lateralnog kondila česta je u djece, a uz nju se javljaju brojne komplikacije. Po važnosti su ovi prijelomi odmah poslije suprakondilarnih prijeloma. Prema Salter-Harrisu to je tip IV ozljede epifizne hrskavične ploče. Prijelome bez pomaka ulomaka imobilizira se tijekom tri tjedna, a najmanji pomak apsolutna je indikacija za otvorenu repoziciju i fiksaciju Kirschnerovim žicama ili vijcima.

Komplikacije

Neurovaskularne komplikacije javljaju se u 5-15 % prijeloma s pomakom (44,45) Najčešće rane komplikacije su ozljede brahijalne arterije i medijanog živca (33).

U 10 – 20 % suprakondilarnih prijeloma s pomakom dolazi do oštećenja brahijalne arterije (46). Ozljeda može nastati primarno zbog istezanja žile, uklještenja žile ili pomaka žile ulomcima te sekundarno tijekom repozicijskih manevara ili prilikom imobilizacije lakta u hiperfleksijskoj poziciji (31).

Ozljede živaca javljaju se u 6,5 – 19 % prijeloma s pomakom (31). Također mogu nastati primarno ili sekundarno. Ovisno o smjeru pomaka, posterolateralni ili posteromedijalni, pod rizikom za oštećenje su radijalni živac i medijani živac. Fleksijski tip ozljede, češće dovodi do neurovaskularnih oštećenja, pogotovo ularnog živca koji tada često zna biti uklješten (47). Od svih živaca, kod prijeloma distalne trećine nadlaktične kosti najčešće je ozlijeđen prednji interosealni živac, zatim radijalni živac, dok je kod fleksijskih ozljeda češće ozlijeđen ularni živac (27). Većina tih ozljeda su neuropraksije i prolaze spontano bez dodatne potrebe za kirurškom eksploracijom (27,31,44). Dodatne frakture, najčešće distalnog dijela

podlaktice, nastaju rijetko, u otprilike 5 % slučajeva, najčešće pri padu s veće visine (31).

Najčešća kasna komplikacija je promjena nosećeg kuta lakta što dovodi do varusnog položaja lakta. Najteža komplikacija je Volkmanova kontraktura podlaktice i šake, koja je ipak vrlo rijetka u djece (6).

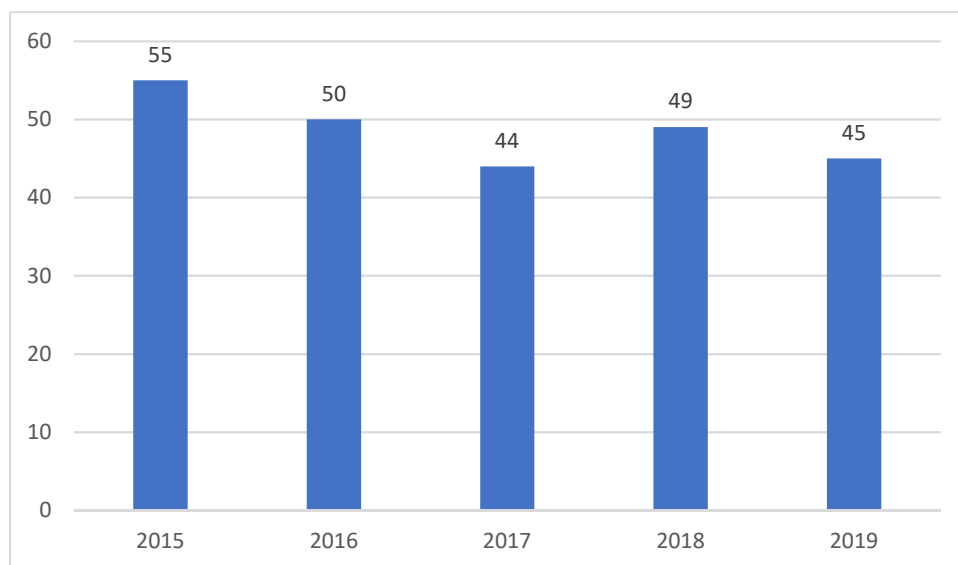
BOLESNICI I METODE

U ovu retrospektivnu studiju uključeno je 246 ispitanika starosti do 18 godina, liječenih u Kliničkom bolničkom centru Zagreb, zbog prijeloma nadlaktične kosti u razdoblju od 2015. – 2019. godine uključujući obje godine. Podaci korišteni za studiju su prikupljeni iz bolničkog informacijskog sustava KBC-a. Pregledom povijesti bolesti, medicinske dokumentacije i protokola liječenja nađeni su podaci i stvorena je tablična datoteka. Za svakog ispitanika dokumentirani su ovi podaci: datum i godina prijema, godišnje doba prijema, dio nadlaktične kosti koji je slomljen (gornji, srednji, donji), spol, dob pri ozljedi, strana ozljede, jesu li liječeni ambulantno ili bolnički, pridružene ozljede, uzrok prijeloma, mjesto događaja koji je uzrokovao prijelom, aktivnost koja je dovela do prijeloma. Uzrok i mjesto ozljede kodirani su pomoću MKB-10 klasifikacije. Pod ambulatnim liječenjem se smatra, imobilizacija bez korištenje opće anestezije, dok je svako slanje u salu smatrano bolničkim liječenjem. Iz analize su isključeni oni bolesnici koji su imali još neku bolest nadlaktične kosti ili koštanog sustava, zbog kojih bi se njihov prijelom klasificirao u patološke. Takvih je bilo ukupno 3 slučaja. Stoga je u analizi korišteno 243 ispitanika. Za statističku analizu korištene su funkcije i grafikoni iz računalnog programa Microsoft Office Excel-a.

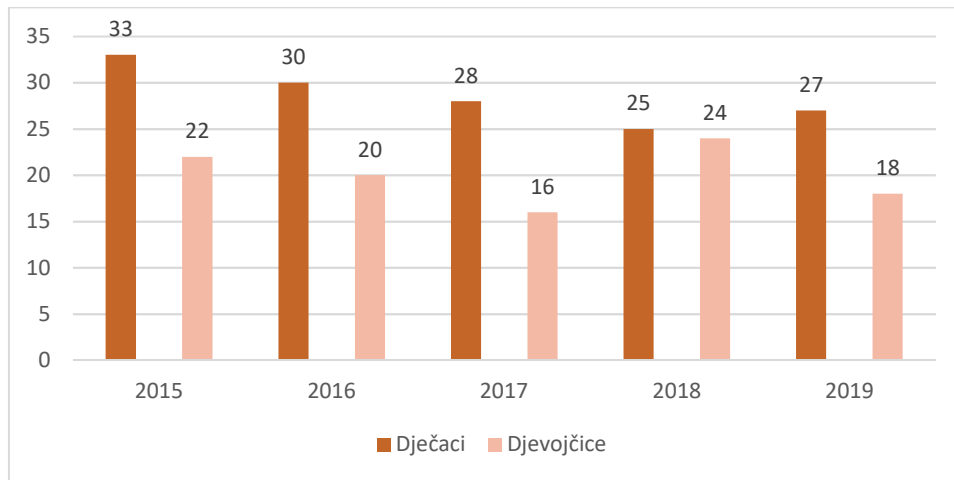
REZULTATI

Spol i dob

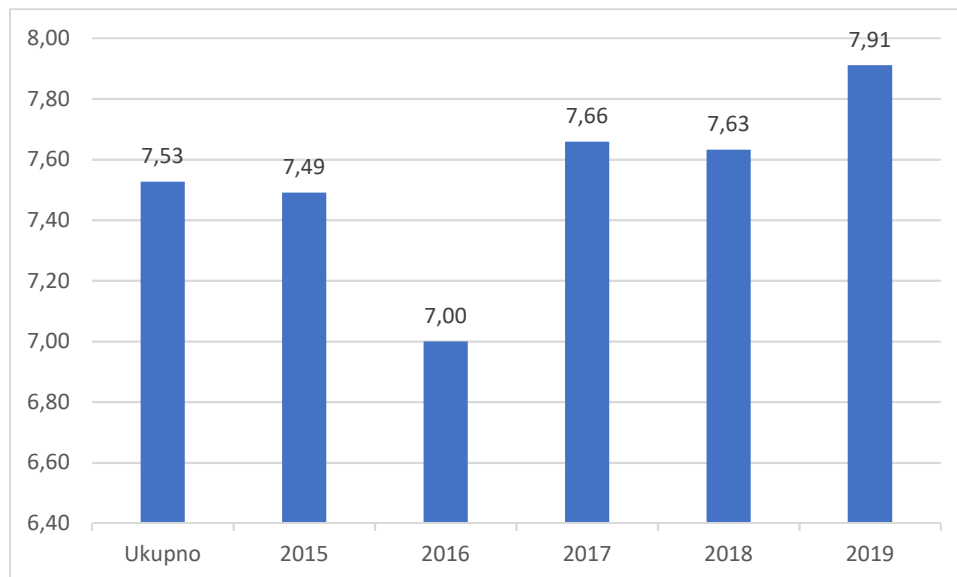
Od ukupno 243 djece, bilo je 143 dječaka (58,8 %) i 100 djevojčica (41,2 %). Broj djece u svakoj godini pojedinačno prikazan je na grafikonu 1. Tijekom svake od 5 godina studije, udio dječaka je bio veći od udjela djevojčica što je prikazano u grafikonu 2. Svake godine, osim u 2018. godini, bilo je otprilike 50 % više muške djece u odnosu na broj ženske djece. Ukupna prosječna starost bila je 7,53 godine. Kod dječaka je ukupna prosječna starost bila 7,88 , dok je kod djevojčica bila nešto niža 7,02 . Prosječna starost po godinama prikazana je na grafikonu 3. Može se vidjeti blagi porast prosječne starosti.



Grafikon 1 : Broj ispitanika po pojedinim godinama

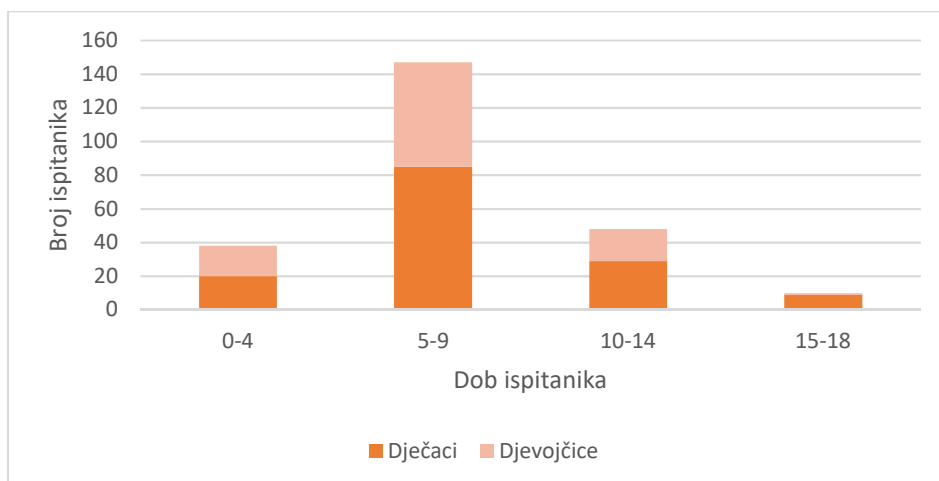


Grafikon 2 : Udio dječaka i djevojčica po pojedinim godinama

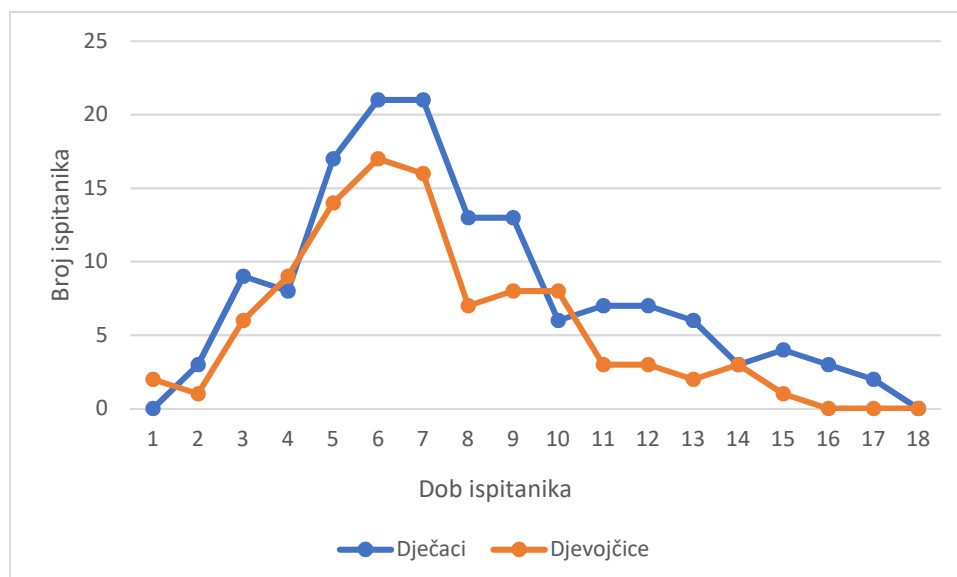


Grafikon 3 : Ukupna prosječna starost po godinama i ukupno

Prema dobi ispitanika, grupirali smo podatke u četiri dobne skupine. Udio pojedinih ispitanika u dobnim grupama, te također po spolu prikazuje grafikon 4. Detaljan prikaza po godinama i spolu prikazuje grafikon 5. Najviše slučajeva bilo je u dobi 5-7 godina.



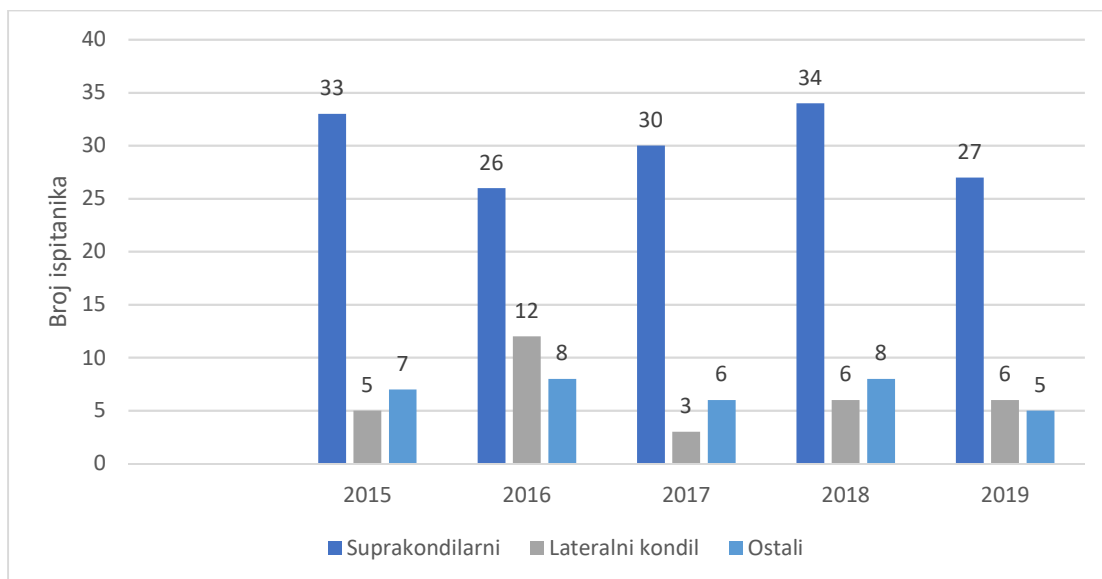
Grafikon 4: : Pojavnost prijeloma u djece s obzirom na četiri dobne skupine



Grafikon 5 : Pojavnost prijeloma s obzirom na godine i spol

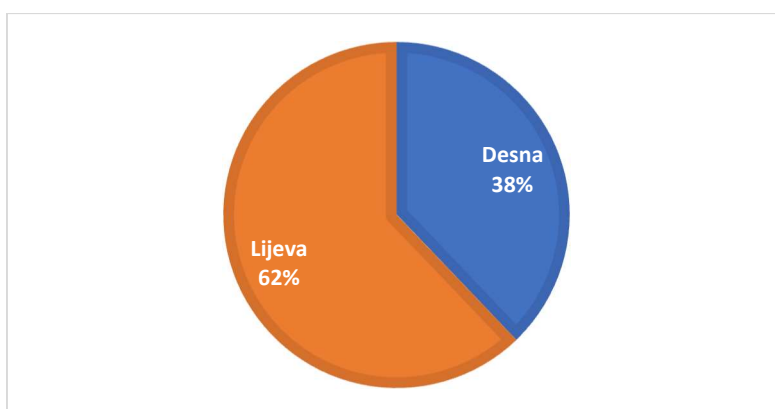
Vrsta prijeloma

Od 243 slučaja, njih 22 (9 %) je zadobilo prijelom gornjeg dijela nadlaktične kosti (s42.2.), samo 5 (2 %) je zadobilo prijelom srednjeg dijela (s42.3.), dok se čak 216 (88 %) prezentiralo sa prijelomom donjeg dijela nadlaktične kosti (s42.4.). U distalnom dijelu nadlaktične kosti grupirali smo prijelome u 3 grupe: suprakondilarne prijelome, prijelome lateralnog kondila te u ostale prijelome u koje ubrajamo transkondilarne prijelome, prijelome medijalnog i lateralnog epikondila i prijelome medijalnog kondila. Grafikon 6 prikazuje udio pojedine grupe kroz godine. Daleko najčešći je tip suprakondilarnog prijeloma, a nakon njega prijelom lateralnog kondila.

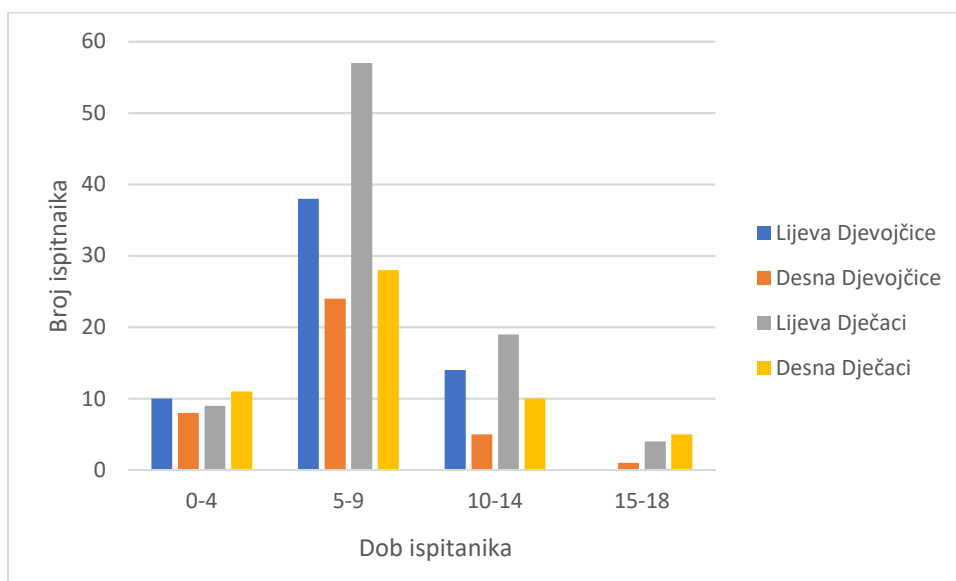


Grafikon 6 : Broj pojedinih vrsta prijeloma distalnog humerusa po godinama

Udio prijeloma pojedinih strana prikazuje grafikon 7. Ukupno je bilo 92 (37,9 %) prijeloma desne ruke i 151 (62,1 %) prijeloma lijeve ruke. Udio prijeloma pojedinih strana po dobi i spolu prikazuje grafikon 8. Iz grafikona je vidljivo da se u dobi do 4 godine jednako ozljeđuju i desna i lijeva ruka jednako u oba spola. Od 5-9 godina, vidi se najveći ukupni broj prijeloma, te dominacija prijeloma lijeve ruke. Također ukupno više dječaka slomi nadlaktičnu kost u ovoj dobi. Dominacija prijeloma lijeve ruke vidljiva je i u dobi od 10-14 godina u oba spola.

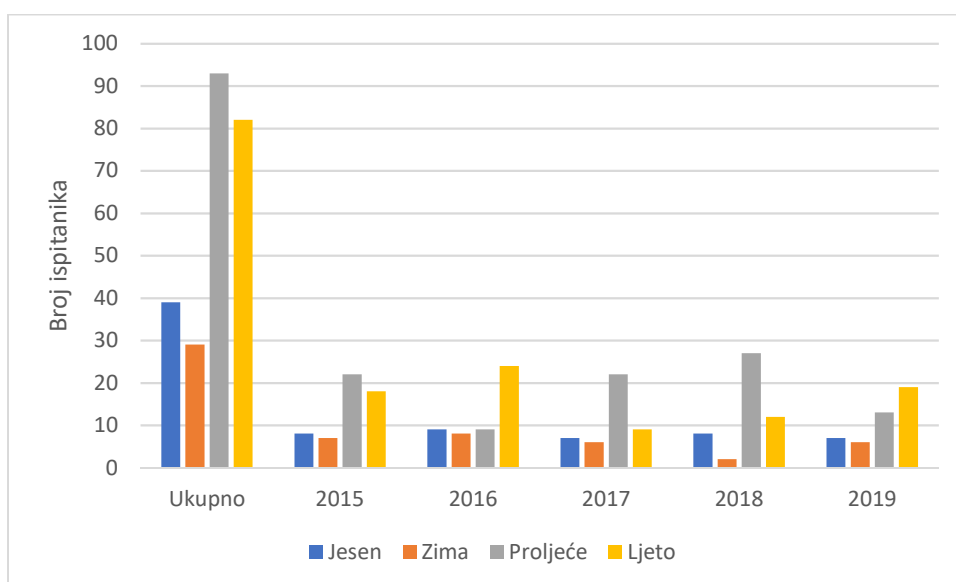


Grafikon 7 : Udio prijeloma pojedinih strana



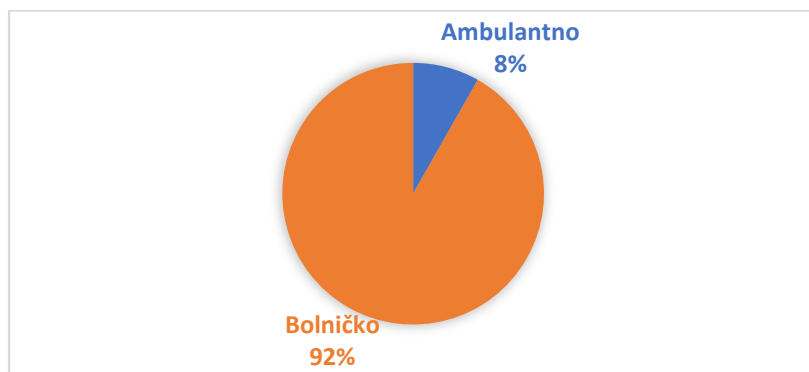
Grafikon 8: Prijelomi lijevih i desnih nadlaktičnih kosti po dobi i spolu

U grafikonu 9 prikazana je frekvencija prijeloma po pojedinom godišnjem dobu. Najviše prijeloma dogodilo se u proljeće, njih 93 (38,3 %), zatim u ljeto 82 (33,7 %), u jesen 39 (16,1 %) te najmanje u zimu, njih 29 (8,5 %).



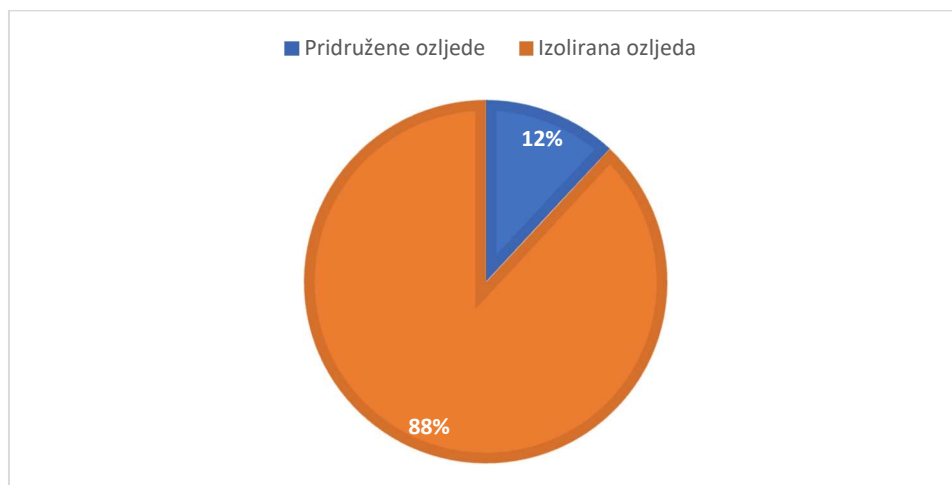
Grafikon 9 : Broj prijeloma nadlaktične kosti u ovisnosti o godišnjem dobu

Ambulantno je liječeno samo 20 djece (8.2 %), dok je ostalih 223 zahtijevalo bolničko liječenje (91,8 %) što je prikazano u grafikonu 10. Kod jedne djevojčice, stare 7 godina, nastala je komplikacija u tijeku anestezije u obliku bronhospazma te je morala bit primljena na intenzivni odjel.

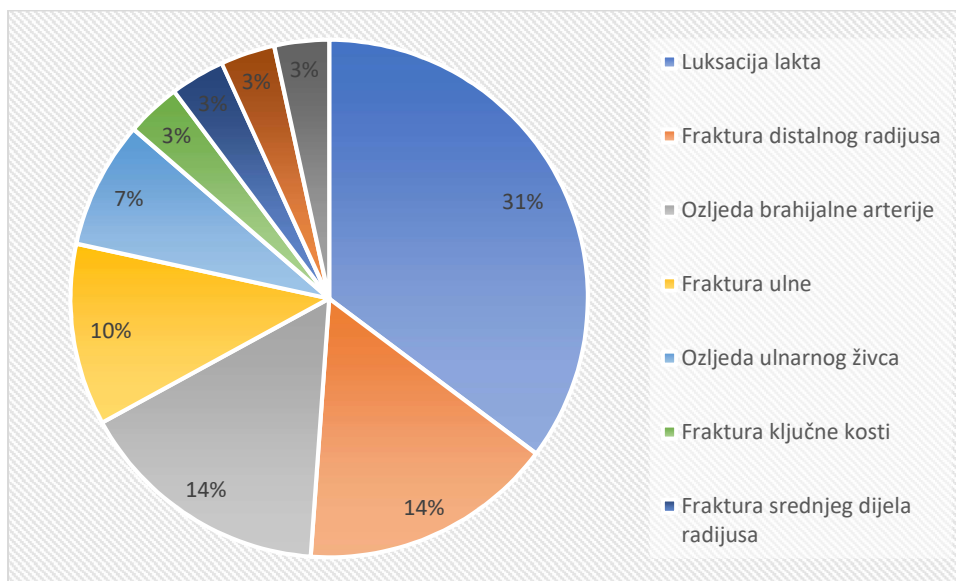


Grafikon 10 : Udio ambulantnog i bolničkog liječenja

Pridružene ozljede je imalo 29 ispitanika (12 %). Od toga je bilo 9 luksacija lakta (31%), 4 frakture distalnog dijela palčane kosti (13,8 %), 4 ozljede brahijalne arterije (13,8 %), 3 frakture lakatne kosti (10,3 %), 2 ozljede ulnarnog živca, 1 fraktura ključne kosti, 1 fraktura srednjeg dijela palčane kosti, 1 ozljeda medijanog živca, 1 ozljeda radijalnog živca. Izoliranu ozljedu nadlaktične kosti je imalo 214 (88 %) ispitanika. Udio pridruženih ozljeda prikazan je na grafikonu 11 i grafikonu 12.



Grafikon 11: Udio ispitanika sa pridruženim ozljedama



Grafikon 12 : Udio pridruženih ozljeda pri prijelomu nadlaktične kosti

Podjela prema uzroku prijeloma

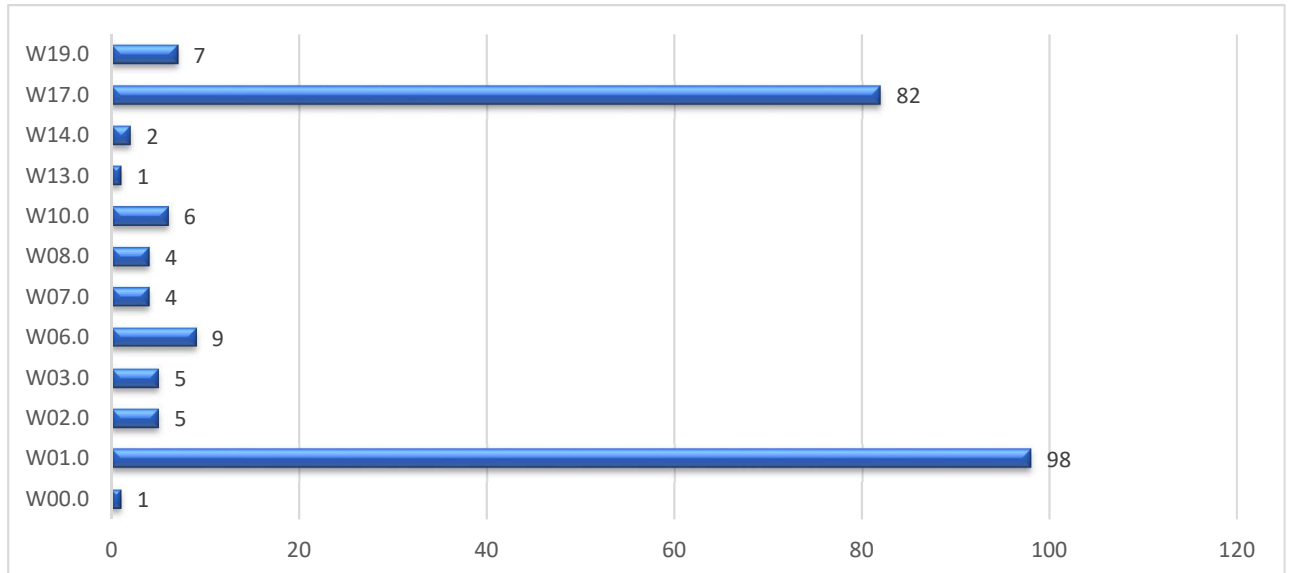
Prijelomi su raspodijeljeni prema šiframa MKB-10 poglavlje XX: Vanjski uzroci pobola i smrtnosti. Značenja pojedinih šifri prikazana su u tablici 1.

Tablica 1 : Značenje pojedinih šifri uzroka ozljede prema MKB-10 klasifikaciji

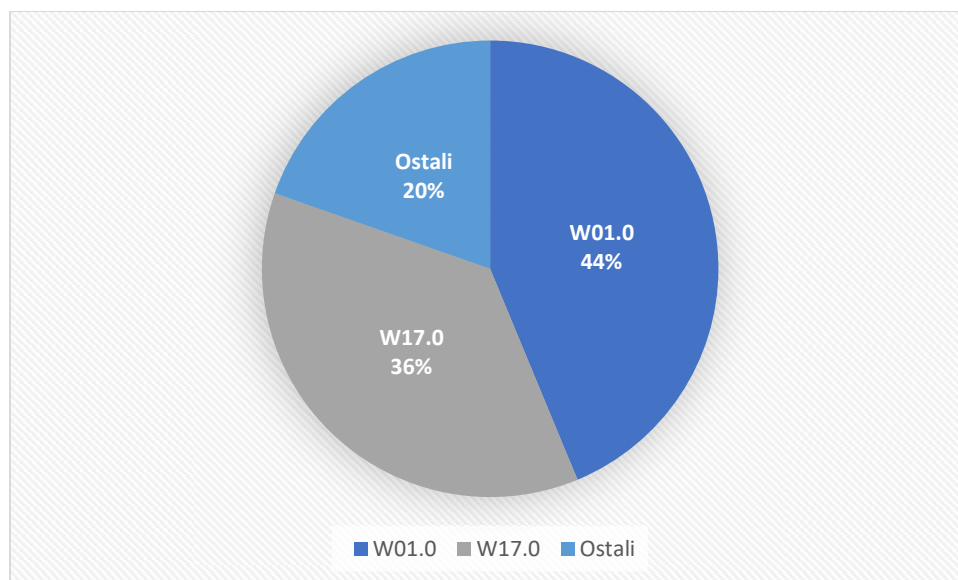
W00.0	Pad na istoj razini na ledu i snijegu
W01.0	Pad na istoj razini prilikom okliznuća, spoticanja i posrtanja
W02.0	Pad prilikom klizanja, skijanja, koturanja ili vožnje na skateboardu
W03.0	Drugi pad na istoj razini prilikom sudaranja ili guranja druge osobe
W06.0	Pad s kreveta
W07.0	Pad sa stolice
W08.0	Pad s drugih dijelova pokućstva
W10.0	Pad na stubištu ili sa stubišta ili stuba
W13.0	Pad s, iz ili kroz zgradu ili konstrukciju
W14.0	Pad sa stabla
W17.0	Drugi pad s jedne razine na drugu
W19.0	Nespecificiran pad
W50.0	Udaranje, rušenje, udaranje nogom, savijanje, grizenje ili grebanje od druge osobe
V03.0	Pješak ozlijeđen u sudaru s automobilom, kamionetom ili dostavnim vozilom
V13.0	Biciklist ozlijeđen u sudaru s automobilom, kamionetom ili dostavnim vozilom
V43.0	Osoba u automobilu ozlijeđena u sudaru s automobilom, kamionetom ili dostavnim vozilom
V80.0	Jahač ili osoba u vozilu sa životinjskom vučom ozlijeđena padom ili zbacivanjem sa životinje ili vozila sa životinjskom vučom u nezgodi bez sudara

Prema uzroku, od 243 ispitanika, uzrok prijeloma u 224 je bila neka vrsta pada (92,2%), u 5 djece je fraktura nastala zbog prometne nesreće (2,1 %), dok je u 3 djece nastalo zbog direktne sile na nadlaktičnu kost, bilo u obliku direktnog udarca neke druge osobe ili zbog samostalnog udarca laktom u zid (1,2 %). Za 11 osoba podatak o uzroku nije bio poznat iz dokumentacije (4,5 %).

Udio pojedinih vrsta padova prikazana je na grafikonu 13. Kao daleko najčešća vrsta padova, ističu se W01.0 - padovi na istoj razini prilikom okliznuća, spoticanja i posrtanja, te W17.0 – drugi pad s jedne razine na drugu, prikazano na grafikonu 14.



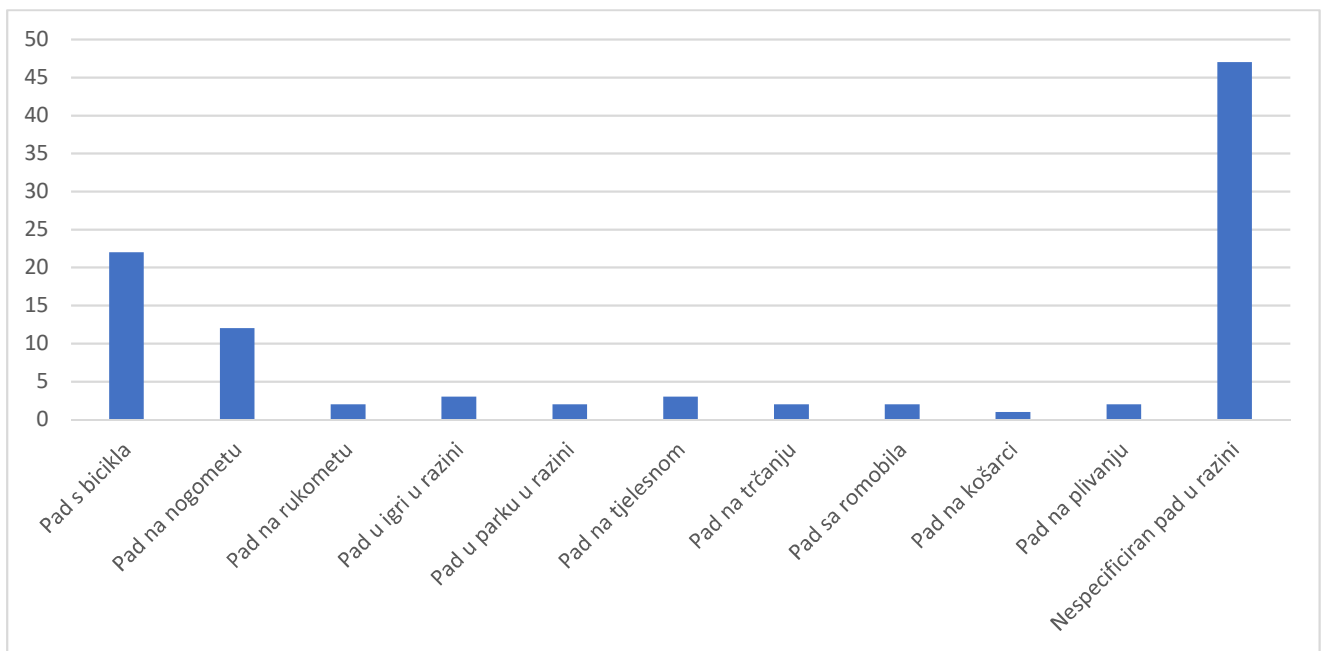
Grafikon 13 : Broj pojedinih vrsta padova kao uzroka prijeloma nadlaktične kosti u djece



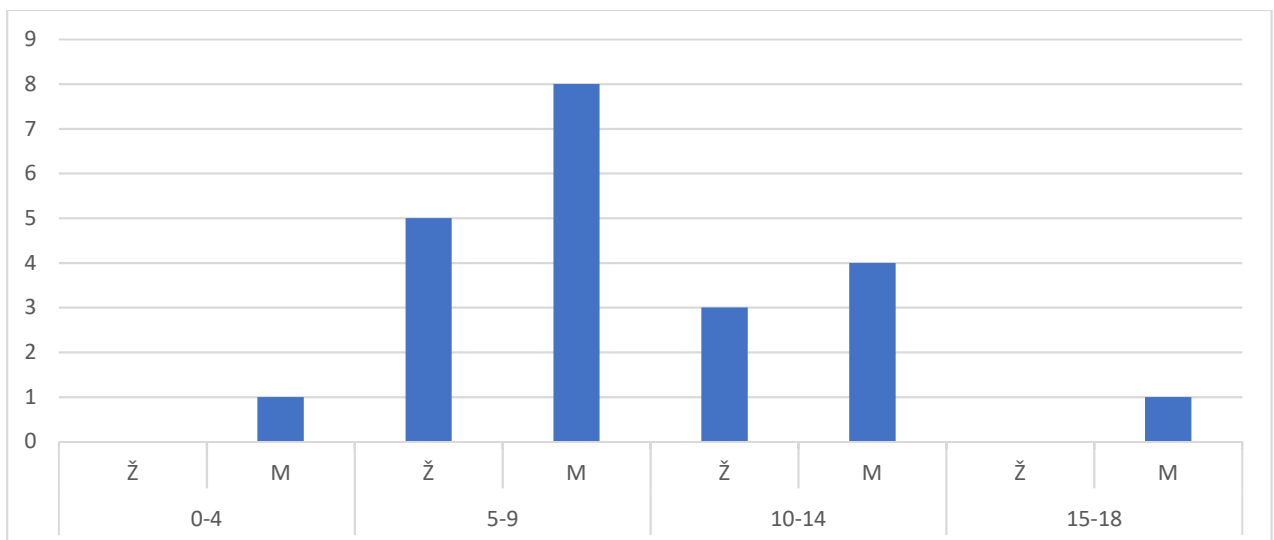
Grafikon 14 : Udio pojedinih vrsta padova kao uzroka prijeloma nadlaktične kosti u djece

U skupini padova na istoj razini prilikom okliznuća, spoticanja i posrtanja (W01.0), radi kojih je nastalo 98 prijeloma (44 %), najviše je bilo padova sa bicikla i padova za vrijeme igranja nogometa. Zbog pada sa bicikla nastalo je 22 prijeloma (9 % svih

prijeloma, 22,4 % prijeloma zbog pada u razini), pad prilikom igranja nogometa uzrokovao je 12 prijeloma (4,9 % svih, 13 % prijeloma zbog pada u razini), pad u sklopu predmeta tjelesne zdravstvene kulture je uzrokovao 3 prijeloma, padovi na treningu rukometa, plivanja i trčanja su uzrokovali svaki po 2 prijeloma, pad s romobila je uzrokom 2 prijeloma, dok ih je čak 47 označenih samo kao pad u razini. Prikaz broja i udjela prikazani su na grafikonima 15. Prikaz broja prijeloma zadobivenih padom sa bicikla po dobi i spolu prikazana je na grafikonu 16. Najveći broj padova s bicikla dogodio se sa 6 i 7 godina, češće u muške djece.

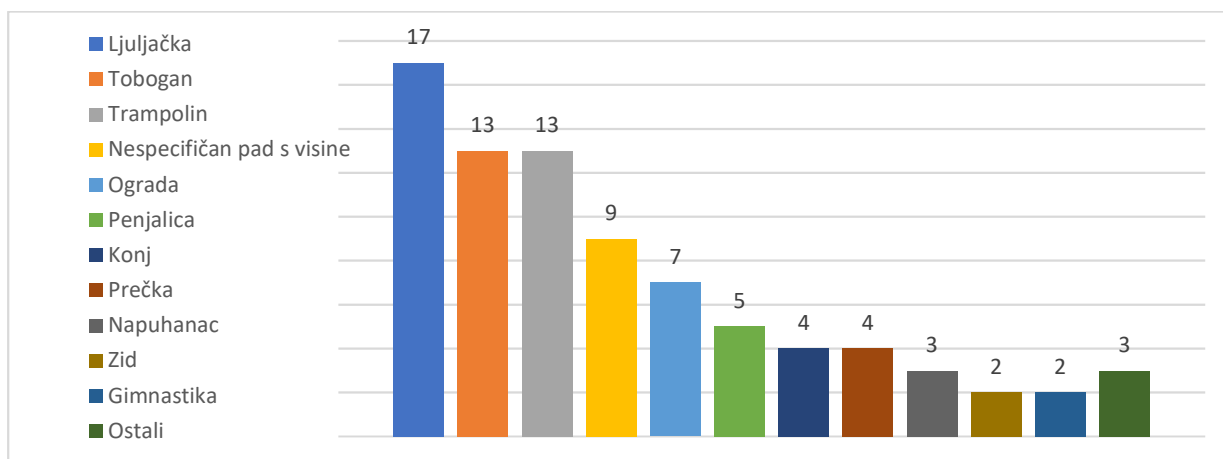


Grafikon 15 : Broj pojedinih uzroka padova na istoj razini

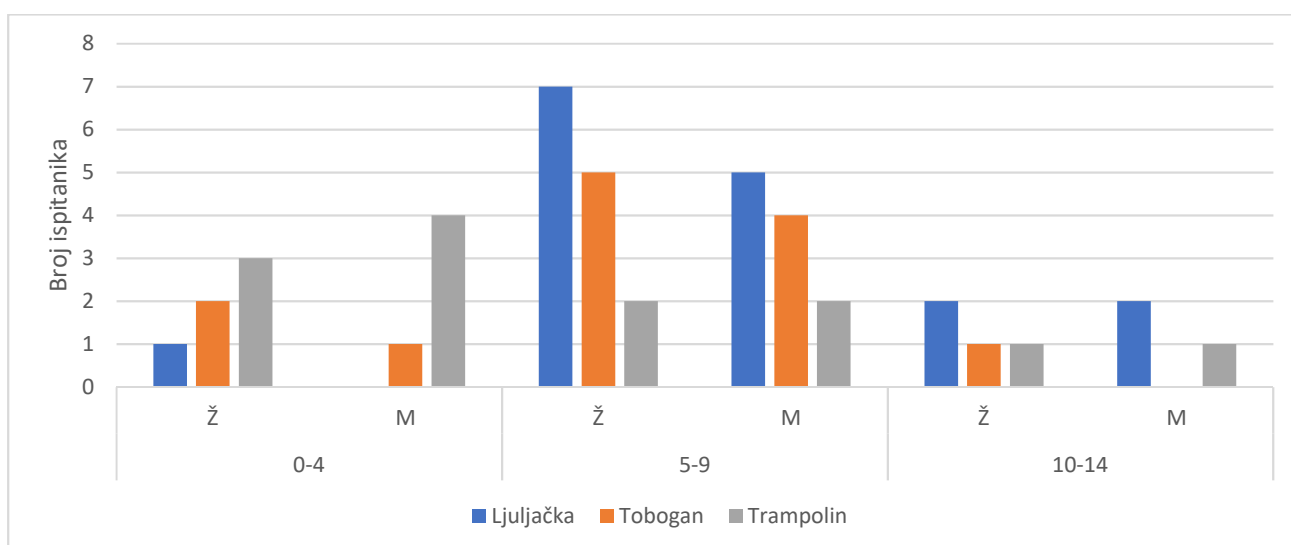


Grafikon 16: Broj pojedinih prijeloma zbog padova s bicikla po dobi i spolu

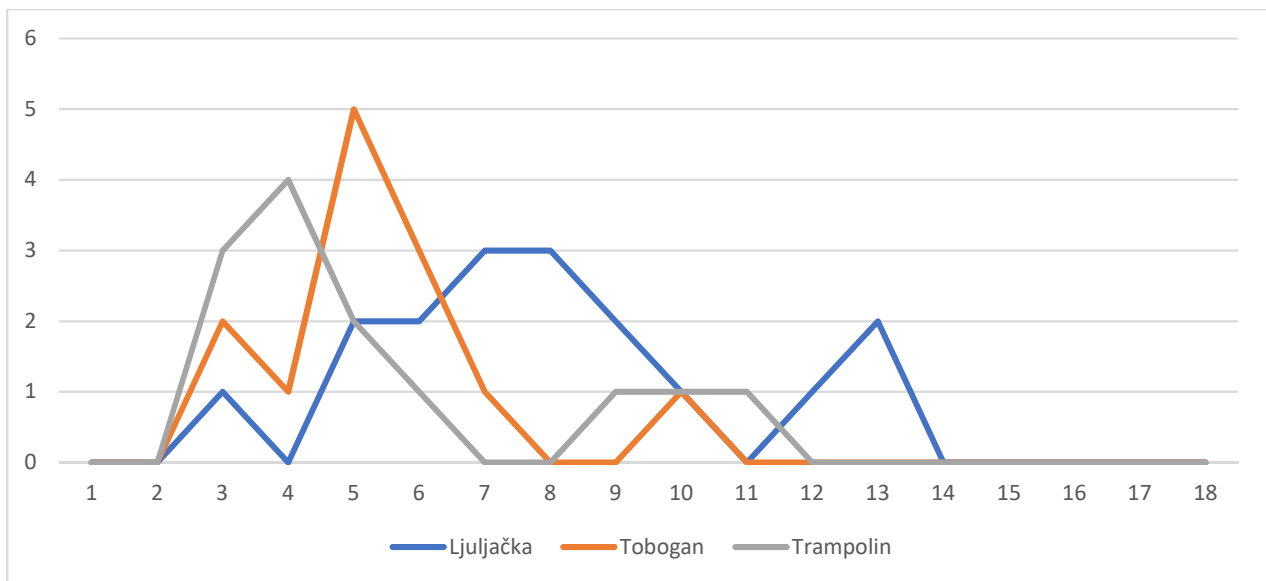
U skupini padova s jedne razine na drugu(W17.0) radi koje je nastalo 82 prijeloma (36 %), ističu se padovi s ljuljačke koji su uzrokovali 17 prijeloma, padovi s tobogana i trampolina , svaki sa po 13 prijeloma, padovi s ograde su uzrokovali 7 prijeloma, padovi sa penjalice 5, dok su padovi s konja uzrokovali 4 prijeloma. Od sportova ističe se gimnastika gdje je pad bio uzrokom 3 prijeloma. U 9 slučajeva, uzrok prijeloma bio je naveden samo kao nespecifičan pad s visine. Ova skupina padova prikazana je u grafikonu 17. U grafikonu 18 prikazan je broj prijeloma zadobivenih padom sa ljuljačke, tobogana i trampolina po dobi i spolu. U grafikonu 19 pobliže su prikazani padovi s ljuljačke, tobogana ili trampolina po dobi bolesnika. U dobi od 15 – 18 godina nije bilo takvih uzroka prijeloma.



Grafikon 17 : Broj pojedinih uzroka padova s jedne razine na drugu



Grafikon 18 : Broj pojedinih prijeloma zbog pada sa ljuljačke, tobogana i trampolina po dobi i spolu



Grafikon 19 : Broj pojedinih uzroka prijeloma zbog padova s ljuljačke, tobogana i trampolina po dobi bolesnika

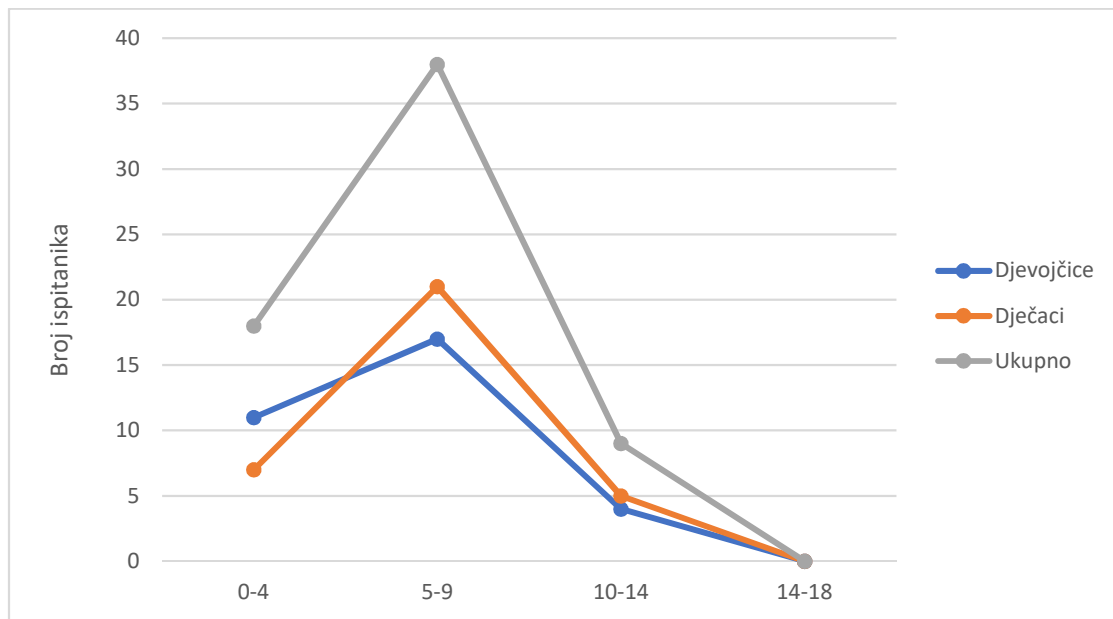
U prometu je prijelom nadlaktične kosti zadobilo 5 djece. Od toga u prometnoj nesreći gdje su djeca bili suvozači u automobilu nastalo je 3 prijeloma, zbog naleta automobila na pješaka nastao je 1 prijelom, te zbog naleta automobila na biciklista 1 prijelom nadlaktične kosti.

Zbog direktnog udarca u ruku nastala su 2 prijeloma te je 1 prijelom nastao kao posljedica udarca lakta u zid.

Podjela po mjestu gdje se prijelom dogodio

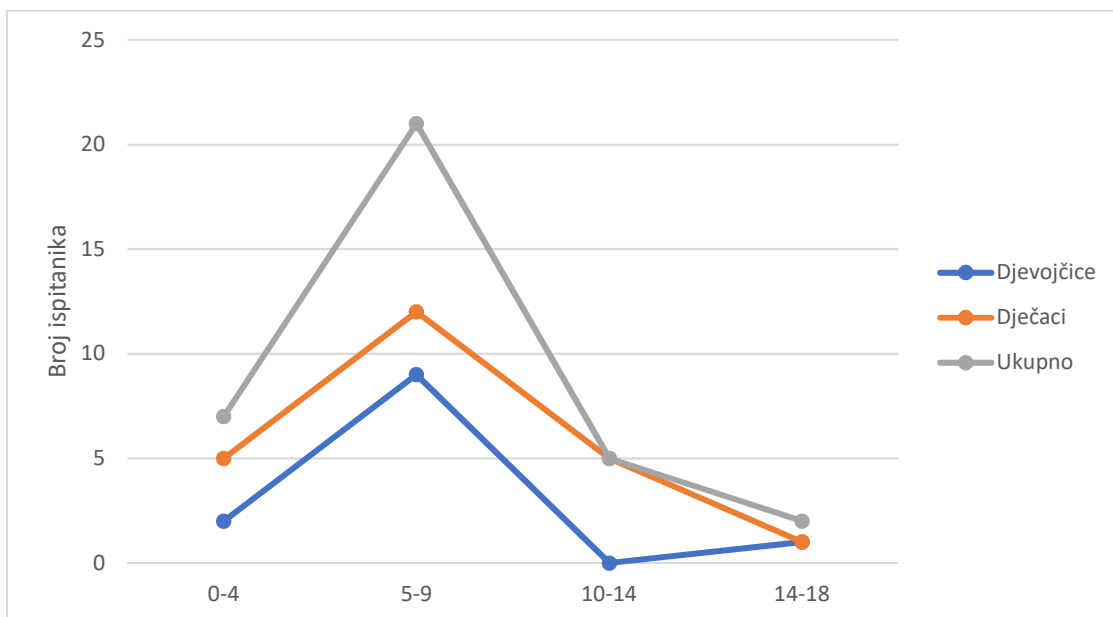
Od 243 prijeloma , 65 ih se dogodilo kod kuće (26,7 %), 35 u školi i drugim javnim ustanovama (14,4 %), 70 ih se dogodilo u sklopu neke športske i atletske površine što uključuje i igrališta i parkove (28,8 %), 34 ih se dogodilo na ulici što uključuje padove s bicikla, rola, romobila te prometne nesreće (14 %), za ostalih 39 nema podataka gdje se prijelom dogodio (16 %).

Kod kuće nastaje četvrtina prijeloma nadlaktične kosti. Ukupno je stradalo 32 djevojčice i 33 dječaka. Dobno spolna distribucija prikazana je na grafikonu 20.



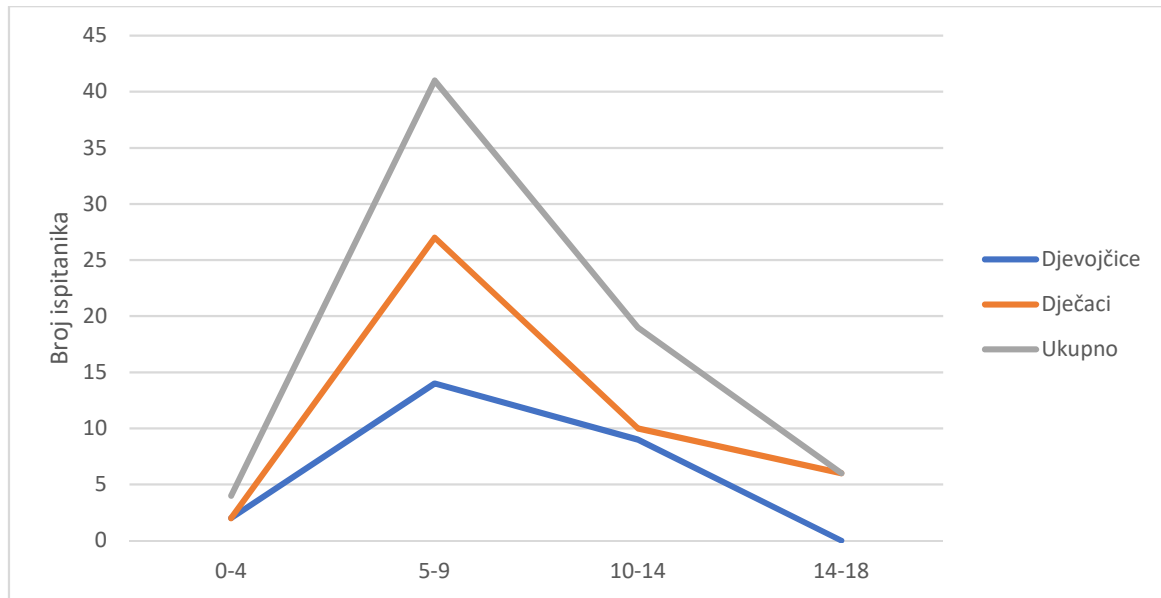
Grafikon 20 : Broj prijeloma nadlaktične kosti kod kuće po godinama i spolu

U školi, vrtiću, igraonici nastaje sedmina prijeloma nadlaktične kosti. Ukupno je tamo prijelom nadlaktične kosti zadobilo 12 djevojčica i 23 dječaka. Dobno spolna distribucija prikazana je na grafikonu 21.



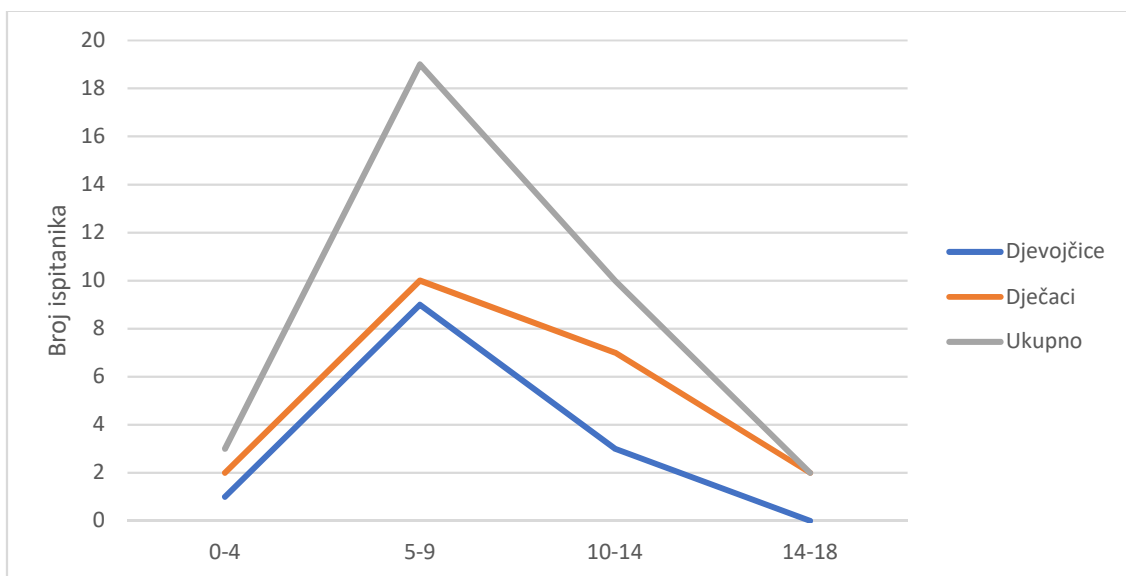
Grafikon 21: Broj prijeloma nadlaktične kosti u školi po godinama i spolu

Na športskim i atletskim površinama nastaje malo manje od trećine svih prijeloma nadlaktične kosti što ih čini najznačajnijim mjestima po broju prijeloma. Ukupno je prijelom nadlaktične kosti zadobilo 25 djevojčica i 45 dječaka. Dobno spolna distribucija prikazana je na grafikonu 22.



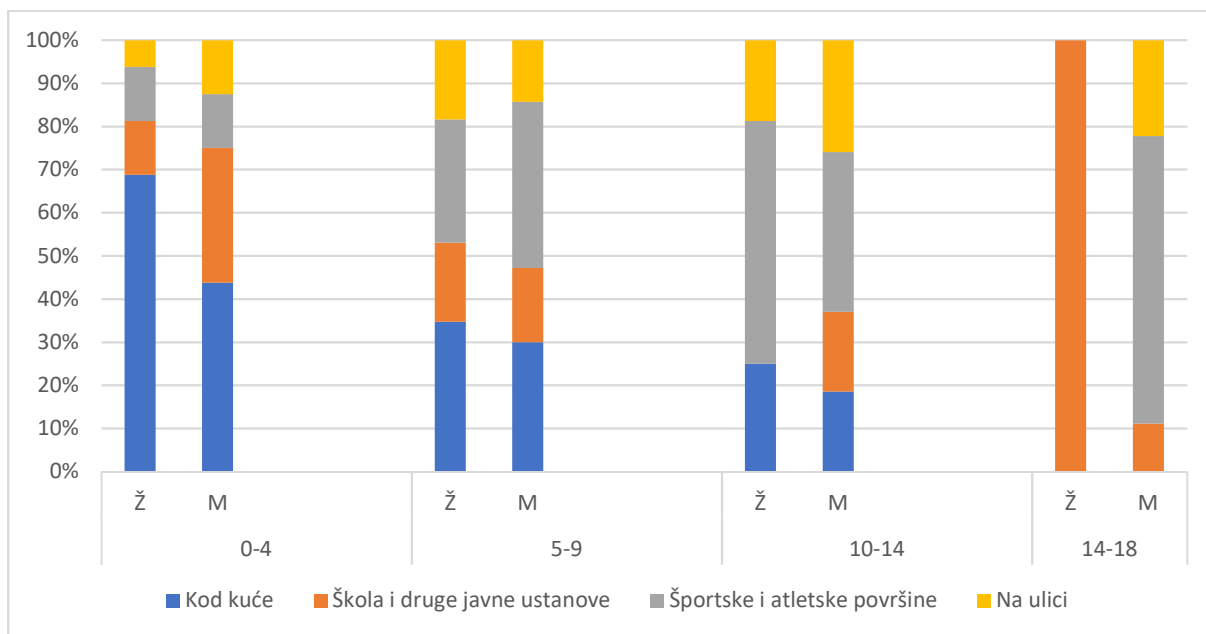
Grafikon 22: Broj prijeloma nadlaktične kosti na športskim igralištima po godinama i spolu

Na ulici je nastalo sedmina od svih prijeloma nadlaktične kosti. Ukupno je prijelom nadlaktične kosti na ulici zadobilo 13 djevojčica i 21 dječak. Dobno spolna distribucija prikazana je na grafikonu 23.



Grafikon 23 : Broj prijeloma nadlaktične kosti na ulici po godinama i spolu

Na grafikonu 24 prikazan je udio pojedinih mjesta prijeloma nadlaktične kosti , ovisno o dobi i spolu.



Grafikon 24 : Udio pojedinih mjesta prijeloma ovisno o dobi

RASPRAVA

Rezultati ovog retrospektivnog istraživanja pokazuju da su prijelomi nadlaktične kosti vrlo česti u djece. Analizirajući vrijeme nastanka prijeloma, najviše ih se događalo u proljeću i ljetu, a značajnije manje u jesen i zimu. Objašnjenje je u tome što su djeca puno više aktivna za vrijeme toplih mjeseci nego što su za vrijeme hladnijih. Više izlaze van kuće, više voze bicikl, više idu na dječja igrališta i više se bave sportovima. Dodatan razlog je i u tome što tada nemaju školu pa imaju više slobodnog vremena. Zbog toga što roditelji nemaju cijelo ljeto slobodno, djeca budu manje nadzirana ili budu nadzirana od baki, djedova ili starijih braća i sestre. Analizirajući dob prijeloma uviđamo da se oni najčešće događaju u djece predškolske dobi i prvim godinama osnovne škole. Prijelomi se češće događaju u muške djece, iako je incidencija u prve četiri godine podjednaka u oba spola. U petoj godini života bilježi se porast incidencije i u dječaka i u djevojčica ali je porast ipak veći u dječaka. Najveća učestalost prijeloma nadlaktične kosti kod djevojčica je oko 6. godine, dok je kod dječaka oko 7. godine. U djevojčica nakon sedme godine incidencija pada, dok u dječaka počne značajnije padati tek nakon devete godine. U vrijeme srednje škole prijelomi su rijetki u oba spola, najčešće zbog pada tijekom bavljenja sportom. Puno se češće ozljeđuje lijeva ruka (62 %), a daleko najčešći prijelom je prijelom distalnog dijela. Od svih prijeloma distalnog dijela najčešći su suprakondilarni prijelomi (70 %) a nakon njih dolaze prijelomi lateralnog kondila. Većina tih prijeloma bila je nestabilna, te je stoga zahtijevalo bolničko liječenje. Samo 8 % prijeloma bilo je po prijemu dovoljno stabilno da ih se moglo liječiti konzervativnom metodom. Analizirajući uzroke prijeloma uviđamo da su padovi puno češći (92 %) od direktnih udaraca ili ozljeda u prometu. Najčešći su padovi u razini (44 %) i padovi s visine (36%). Kod padova u razini najviše prijeloma bilo je posljedica vožnje biciklom i padova tijekom igranja nogometa. Kod vožnje bicikla, prijelomi su se najčešće događali u dobi između 6. i 9. godine, nešto češće u muške djece. Od padova na nogometu najviše je stradalo muške djece stare 7 godina, iako se prijelom događao i u starijih i u mlađih dječaka. Dominacija nogometa mogla bi se objasniti popularnošću ovoga sporta, koji je i danas glavni sport kojim se bave muška djeca. Zanimljivo zbog pada na ledu, u 5 godina ovog istraživanja, prijelom nadlaktične kosti zadobilo je samo jedno dijete. Prilikom rolanja prijelom je zadobilo

5 djece. Od ostalih sportova, prijelomi nadlaktične kosti desili su se i igrajući rukomet, košarku ili na treningu trčanja, međutim znatno rjeđe nego padovi na nogometu. Zbog padova s visine, najviše su stradala djeca padajući u parkovima i dječjim igralištima. Najznačajnijim uzrokom prijeloma nadlaktične kosti su se pokazali padovi s ljuljačke, zatim podjednako padovi s tobogana i trampolina te nešto rjeđe se kao uzrok pojavljuju padovi s ograde i penjalica.

U dobi do 4. godine, kao najučestaliji uzrok ističe se pad s trampolina u oba spola i nešto manje pad s tobogana, a zatim se od 5. godine diže i učestalost prijeloma zbog padova sa ljuljački i tobogana dok učestalost prijeloma zbog pada s trampolina pada. Najviše padova s ljuljačke dogodilo se u dobi od 5. do 9. godine, nešto češće u djevojčica, zatim se u dobi od 10. do 14. godine incidencija smanjila te nakon 14. godine pala na nulu. Kod padova sa tobogana, najviše prijeloma je bilo u dobi od 5. do 6. godine podjednako u oba spola.

Analizirajući mjesto gdje se prijelom dogodio, uočavamo da su najrizičnija mjesta športske površine, koje uključuju i dječje parkove i igrališta, te mjesto gdje dijete živi. Nešto manja pojavnost prijeloma bila je u školi, vrtićima i igraonicama te na ulici.

Na športskim aktivnostima se daleko najviše ozljeđuju djeca između 5 i 9 godina (58%), dvostruko češće dječaci, te djeca između 10 i 14 godina (27 %), podjednako u oba spola, no značajno manje od djece između 5 i 9 godina.

Kod kuće se najviše ozljeđuju djeca od 5 do 9 godina (58 %) te djeca mlađa od 5 godina (28 %). U školi kao i na ulici se također najviše ozljeđuju djeca od 5 do 9 godina (60 % od svih školskih prijeloma te 56 % od svih prijeloma na ulici). U vrtićima, igraonicama i školi češće se ozljeđuju muška djeca (66 %). Također se i na ulici češće ozljeđuju dječaci (60 %). Razlog najveće incidencije u ranoj školskoj dobi mogao bi se objasniti u činjenici da su ta djeca jako znatiželjna, željna istraživati svijet oko sebe ali i željna istraživanja svojih mogućnosti u kojima se nerijetko i precijene, te padaju i ozljeđuju se. Neiskustvo u igranju na igralištima i vožnji bicikla, nespretnost, loš način padanja, loše osigurana dječja igrališta od padova te neispravnosti naprava u njima, precijenjene sposobnosti i od same djece ali i od roditelja te sama nepažnja roditelja, baki i djedova, učitelja u školi, su sve razlozi koji međusobnim ispreplitanjem na kraju dovode do padova i prijeloma.

Gledajući spolove, broj prijeloma nadlaktične kosti u dobi mlađoj od 4 godine je podjednak za oba spola. Tek od 5. do 9. godine počinju se isticati dječaci i to najviše

zbog padova na športskim aktivnostima. U dobi od 10. do 14. godine dječaci se ističu zbog padova u školi i padova na ulici prvenstveno s bicikla.

Analizirajući djecu po dobi, uočavamo da djeca mlađa od 4 godine najčešće zadobivaju prijelom nadlaktične kosti kod kuće (56 %) te u jaslama, vrtiću i igraonicama (22 %). Kod kuće se češće ozljeđuju djevojčice dok se u vrtiću i igraonici češće ozljeđuju dječaci mlađi od 5 godine. U dobi od 5 do 9 godina djeca najčešće zadobiju frakturu padom na športskim površinama, parkovima, igralištima (34 %) te kod kuće (32 %), iako nerijetko stradaju i u školi (18 %) te na ulici (16 %). U dobi od 10 do 14 godina najviše stradaju na športskim površinama (44 %) , na ulici (23 %) kod kuće (21 %) i u školi (12 %). U dobi od 15 do 18 godina dominiraju prijelomi nastali zbog padova na športskim površinama (60 %).

Kod kuće se djeca najčešće ozljeđuju padom u razini, padom sa kreveta, padom sa stepenica, padom sa stolice i padom s drugih dijelova pokućstva te padom sa stabla, ograde i zida. U školi djeca se ozljeđuju padom u razini, padom na tjelesnom, padom na igralištu, padom zbog naguravanja s drugom djecom te zbog direktnog udarca što smo u ovom istraživanju zabilježili samo jednom. Na športskim površinama djeca se ozljeđuju padom sa sprava u parkovima te zbog padova u raznim športskim aktivnostima, u kojima, kao što smo već napomenuli, dominira nogomet. Na ulici kao uzroci prijeloma dominiraju padovi s bicikla i rola, dok je prometna nesreća kao uzrok prijeloma u ovom istraživanju zabilježena u 5 slučajeva (2 %).

Pridružene ozljede javile su se u 29 ispitanika (12 %). Najčešća je bila iščašenje lakta (31 %), dodatni prijelom distalnog dijela palčane kosti (14 %), ozljeda brahijalne arterije (10,3 %). Od živaca najčešće je bio ozlijeđen ulnarni živac a nešto rjeđe medijani i radijalni živac. Sve živčane ozljede su se kroz nekoliko tjedana spontano zaliječile te nisu zahtijevale dodatnu kirurški eksploraciju. U 1 ispitanika, tijekom repozicije frakturnih ulomaka u općoj anesteziji, došlo je do komplikacije zbog same anestezije u obliku bronhospazma, te je ispitanik morao biti prebačen na odjel intenzivnog liječenja.

ZAKLJUČAK

Ovo istraživanje slaže se s većinom prijašnjih istraživanja o prijelomima nadlaktične kosti. Prijelomi nadlaktične kosti u djece su vrlo česti. S obzirom na rezultate istraživanja, uočeno je da je vrh incidencije u ranoj školskoj dobi između 5. i 9. godine. Glavna vrsta prijeloma je suprakondilarni prijelom distalnog dijela nadlaktične kosti. Većina tih prijeloma je bilo nestabilno te je bilo potrebno bolničko liječenje, opća anestezija te nekoliko rendgenskih snimanja ruke. Samo mali dio prijeloma bio je bez pomaka, u kojih je bilo moguće ambulantno liječenje. Djeca su u značajno više slučajeva ozljeđivala lijevu ruku. Dječaci se češće ozljeđuju od djevojčica a dominantan uzrok su padovi u razini i padovi s jedne razine na drugu. Od sportova valja istaknuti nogomet kao sport s najvećom pojavnosti prijeloma nadlaktične kosti. Uzimajući u obzir veliku učestalost prijeloma zbog padova s ljuljačke, tobogana, trampolina i ostalih sprava u parkovima i dječjim igralištima valjalo bi povećati nadzor nad djecom od strane roditelja te prilikom gradnje novih ili unaprjeđivanja starijih igrališta i parkova dati veći značaj pitanju sigurnosti i ublažavanja eventualnih padova s ciljem prevencije prijeloma i težih ozljeda zbog padova.

ZAHVALE

Zahvaljujem svom mentoru prof.dr.sc. Anku Antabaku na savjetima, pomoći i vodstvu pri pisanju ovog diplomskog rada. Posebno hvala obitelji, svim prijateljima i kolegama koji su sa mnom prolazili kroz etapu života zvanu studij medicine i bez čije podrške i potpore ovaj studij kao ni ovaj rad nikad ne bi bio završen. Posebno hvala mom bratu Domagoju koji je uvijek financijski uskakao kad je bilo potrebno i mojim kolegama iz grupe bez čijeg javljanja na nastavi nikad ne bi došao do kraja.

Ovaj rad posvećujem svojoj obitelji bez kojih ništa od svega do sad ne bi bilo moguće.

LITERATURA

1. Hills AP, King NA, Armstrong TP. The contribution of physical activity and sedentary behaviours to the growth and development of children and adolescents: implications for overweight and obesity. *Sports Med.* 2007;37(6):533–45.
2. Strong WB, Malina RM, Blimkie CJR, Daniels SR, Dishman RK, Gutin B, et al. Evidence based physical activity for school-age youth. *J Pediatr.* 2005 Jun;146(6):732–7.
3. Cooper C, Dennison EM, Leufkens HGM, Bishop N, Van Staa TP. Epidemiology of childhood fractures in Britain: A study using the general practice research database. *J Bone Miner Res.* 2004;19(12):1976–81.
4. World Health Organization. GHE2016_Deaths_Global_2000_2016 [Internet]. 2018. 2016. Available from: http://www.who.int/healthinfo/global_burden_disease/estimates/en/
5. Mäyränpää MK, Mäkitie O, Kallio PE. Decreasing incidence and changing pattern of childhood fractures: A population-based study. *J bone Miner Res Off J Am Soc Bone Miner Res.* 2010 Dec;25(12):2752–9.
6. Šoša T, Sutlić Ž, Stanec Z, Tonković I. Kirurgija. 1. izdanje. Zagreb: Naklada Ljevak; 2007. 1063–1065 p.
7. Jalšovec D. Sustavna i topografska anatomija čovjeka. Zagreb: Školska knjiga; 2005.
8. Salter-Harris classification | Radiology Reference Article | Radiopaedia.org [Internet]. [cited 2020 Jul 13]. Available from: <https://radiopaedia.org/articles/salter-harris-classification>
9. Aumuller G, Aust G, Engele J, Kirsch J, Maio G, Mayerhofer A. Anatomija Duale Reihe. 3. Katavić V, Petanjek Z, Vinter I, editors. Zagreb: Medicinska naklada; 2018. 446–460 p.
10. Fanghanel J, Pera F, Anderhuber F, Nitsch R. Waldeyerova anatomija čovjeka. 1. hrvatsko. Vinter I, editor. Zagreb: Golden marketing - Tehnička knjiga; 2009. 662–665 p.
11. Proximal Humerus Fracture - Pediatric - Pediatrics - Orthobullets [Internet]. [cited 2020 Jun 29]. Available from: <https://www.orthobullets.com>

12. Lefèvre Y, Journeau P, Angelliaume A, Bouty A, Dobremez E. Proximal humerus fractures in children and adolescents. *Orthop Traumatol Surg Res* [Internet]. 2014;100(1 S):S149–56. Available from: <http://dx.doi.org/10.1016/j.otsr.2013.06.010>
13. Hedström EM, Svensson O, Bergström U, Michno P. Epidemiology of fractures in children and adolescents: Increased incidence over the past decade: A population-based study from northern Sweden. *Acta Orthop*. 2010;81(1):148–53.
14. Kim SH, Szabo RM, Marder RA. Epidemiology of humerus fractures in the United States: Nationwide emergency department sample, 2008. *Arthritis Care Res* [Internet]. 2012 Mar [cited 2020 Jun 28];64(3):407–14. Available from: <https://pubmed.ncbi.nlm.nih.gov/22162357/>
15. Sherr-Lurie N, Bialik GM, Ganel A, Schindler A, Givon U. Fractures of the humerus in the neonatal period. *Isr Med Assoc J*. 2011;13(6):363–5.
16. Ortiz EJ, Isler MH, Navia JE, Canosa R. Pathologic fractures in children. *Clin Orthop Relat Res*. 2005;(432):116–26.
17. Xie F, Wang S, Jiao Q, Shen Y, Ni X-Y, Ying H. Minimally invasive treatment for severely displaced proximal humeral fractures in children using titanium elastic nails. *J Pediatr Orthop*. 2011 Dec;31(8):839–46.
18. Fernandez FF, Eberhardt O, Langendörfer M, Wirth T. Treatment of severely displaced proximal humeral fractures in children with retrograde elastic stable intramedullary nailing. *Injury*. 2008 Dec;39(12):1453–9.
19. Hutchinson PH, Bae DS, Waters PM. Intramedullary nailing versus percutaneous pin fixation of pediatric proximal humerus fractures: a comparison of complications and early radiographic results. *J Pediatr Orthop*. 2011 Sep;31(6):617–22.
20. Sénès FM, Catena N. Intramedullary osteosynthesis for metaphyseal and diaphyseal humeral fractures in developmental age. *J Pediatr Orthop B*. 2012 Jul;21(4):300–4.
21. Pahlavan S, Baldwin KD, Pandya NK, Namdari S, Hosalkar H. Proximal humerus fractures in the pediatric population: A systematic review. *J Child Orthop*. 2011;5(3):187–94.
22. Tytherleigh-Strong G, Walls N, McQueen MM. The epidemiology of humeral shaft fractures. *J Bone Jt Surg - Ser B*. 1998 Mar;80(2):249–53.

23. Bergdahl C, Ekholm C, Wennergren D, Nilsson F, Möller M. Epidemiology and patho-anatomical pattern of 2,011 humeral fractures: Data from the Swedish Fracture Register. *BMC Musculoskelet Disord* [Internet]. 2016;17(1):1–10. Available from: <http://dx.doi.org/10.1186/s12891-016-1009-8>
24. Humeral Shaft Fracture - Pediatric - Pediatrics - Orthobullets [Internet]. [cited 2020 Jun 30]. Available from: <https://www.orthobullets.com/pediatrics/4005/humeral-shaft-fracture--pediatric>
25. AOTrauma. Müller AO Classification of Fractures—Long Bones. 2007;
26. Wheeless' Textbook of Orthopaedics [Internet]. [cited 2020 Jun 30]. Available from: http://www.wheelessonline.com/ortho/humeral_shaft_fractures_in_children
27. Supracondylar Fracture - Pediatric - Pediatrics - Orthobullets [Internet]. [cited 2020 Jul 8]. Available from: <https://www.orthobullets.com/pediatrics/4007/supracondylar-fracture--pediatric>
28. Antabak A, Luetić T, Cavar S, Davila S, Bogović M, Batinica S. [Results of treatment of displaced supracondylar fractures in children]. *Lijec Vjesn*. 2010;132(9–10):272–6.
29. Fernandes JCF, Milan TV, Ribeiro HAMF, Stein HE, Filho HCR, Carula BC. Distal humeral fracture: An epidemiological analysis of orthopedic patients for children. *Acta Ortop Bras*. 2019;27(5):261–4.
30. Cheng JC, Ng BK, Ying SY, Lam PK. A 10-year study of the changes in the pattern and treatment of 6,493 fractures. *J Pediatr Orthop*. 1999;19(3):344–50.
31. Vaquero-Picado A, González-Morán G, Moraleda L. Management of supracondylar fractures of the humerus in children. *EFORT Open Rev*. 2018;3(10):526–40.
32. Cheng JC, Lam TP, Maffulli N. Epidemiological features of supracondylar fractures of the humerus in Chinese children. *J Pediatr Orthop B*. 2001 Jan;10(1):63–7.
33. Barr L V. Paediatric supracondylar humeral fractures: epidemiology, mechanisms and incidence during school holidays. *J Child Orthop* [Internet]. 2014/03/19. 2014 Mar;8(2):167–70. Available from: <https://pubmed.ncbi.nlm.nih.gov/24643672>
34. GARTLAND JJ. Management of supracondylar fractures of the humerus in children. *Surg Gynecol Obstet*. 1959 Aug;109(2):145–54.

35. Leitch KK, Kay RM, Femino JD, Tolo VT, Storer SK, Skaggs DL. Treatment of multidirectionally unstable supracondylar humeral fractures in children. A modified Gartland type-IV fracture. *J Bone Joint Surg Am.* 2006 May;88(5):980–5.
36. Alton TB, Werner SE, Gee AO. Classifications in brief: the Gartland classification of supracondylar humerus fractures. *Clin Orthop Relat Res.* 2015 Feb;473(2):738–41.
37. Abzug JM, Herman MJ. Management of supracondylar humerus fractures in children: current concepts. *J Am Acad Orthop Surg.* 2012 Feb;20(2):69–77.
38. Skaggs DL, Mirzayan R. The posterior fat pad sign in association with occult fracture of the elbow in children. *J Bone Joint Surg Am.* 1999 Oct;81(10):1429–33.
39. Mapes RC, Hennrikus WL. The effect of elbow position on the radial pulse measured by Doppler ultrasonography after surgical treatment of supracondylar elbow fractures in children. *J Pediatr Orthop.* 1998;18(4):441–4.
40. Battaglia TC, Armstrong DG, Schwend RM. Factors affecting forearm compartment pressures in children with supracondylar fractures of the humerus. *J Pediatr Orthop.* 2002;22(4):431–9.
41. Omid R, Choi PD, Skaggs DL. Supracondylar humeral fractures in children. *J Bone Joint Surg Am.* 2008 May;90(5):1121–32.
42. Moraleda L, Valencia M, Barco R, González-Moran G. Natural history of unreduced Gartland type-II supracondylar fractures of the humerus in children: a two to thirteen-year follow-up study. *J Bone Joint Surg Am.* 2013 Jan;95(1):28–34.
43. Skaggs DL, Cluck MW, Mostofi A, Flynn JM, Kay RM. Lateral-entry pin fixation in the management of supracondylar fractures in children. *J Bone Joint Surg Am.* 2004 Apr;86(4):702–7.
44. Khademolhosseini M, Abd Rashid AH, Ibrahim S. Nerve injuries in supracondylar fractures of the humerus in children: is nerve exploration indicated? *J Pediatr Orthop B.* 2013 Mar;22(2):123–6.
45. Otsuka NY, Kasser JR. Supracondylar Fractures of the Humerus in Children. *J Am Acad Orthop Surg.* 1997 Jan;5(1):19–26.
46. Louahem D, Cottalorda J. Acute ischemia and pink pulseless hand in 68 of 404 gartland type III supracondylar humeral fractures in children: Urgent

- management and therapeutic consensus. *Injury*. 2016 Apr;47(4):848–52.
47. Steinman S, Bastrom TP, Newton PO, Mubarak SJ. Beware of ulnar nerve entrapment in flexion-type supracondylar humerus fractures. *J Child Orthop*. 2007 Sep;1(3):177–80.

ŽIVOTOPIS

Rođen sam 31.3.1996. u Zagrebu. Osnovnu školu Vladimira Nazora u Križevcima završio sam 2010. godine. Završio sam Gimnaziju Ivana Zakmardija Dijankovečkoga u Križevcima 2014. godine te iste godine upisao Medicinski fakultet Sveučilišta u Zagrebu. Tijekom osnovne i srednje škole sudjelovao sam na državnim natjecanjima iz matematike. Tijekom studija bilo sam demonstrator iz kolegija Fizika i biofizika (2016.- 2020.), Medicinska kemija i biokemija (2016. – 2018.), Imunologija (2017. - 2020.) te Fiziologija (2017. - 2020.). Tijekom studija aktivno sudjelujem u radu nogometne sekcije fakulteta s kojom sam igrao na brojnim natjecanjima od kojih nam je najveći uspjeh bilo osvajanje Humanijade 2019. Aktivno govorim engleski i njemački jezik.